症例２　右耳下腺腫瘍捺印

- 症　例：70歳、男性
- 主　訴：右耳下部の腫瘤
- 既往歴：9年前に肺癌（放射線化学療法施行）、8年前に鼠径ヘルニア、COPD、高血圧、頻尿。
- 現病歴：1年前より右耳下部の腫瘤を自覚。痛みはない。徐々に増大するため他院を受診、画像検査で腫瘍が疑われ当院を紹介受診。
  エコーでは境界明瞭、辺縁整、内部不均一の腫瘤。細胞診、MRIともに悪性を疑い、右耳下腺全摘出術と、右頸部郭清術（Ⅰ-Ⅲ）が施行された。
- 検　体：右耳下腺腫瘍捺印

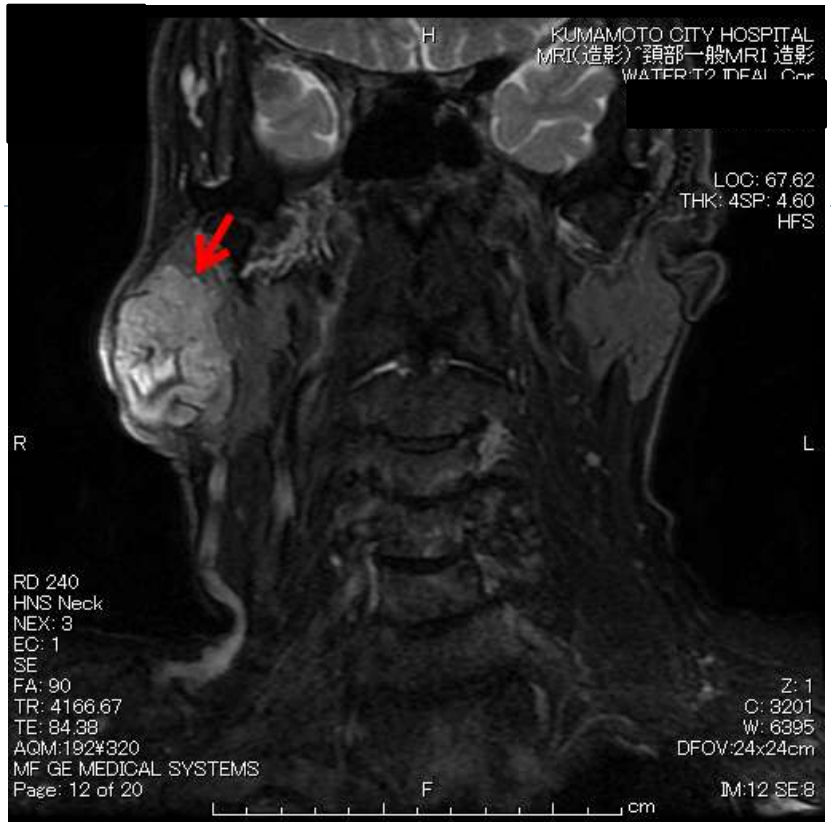





4.3×3.8×4.8cm径の結節状の境界明瞭な腫瘤。
内部は不均一で、充実部と出血あるいは蛋白濃度の濃い嚢胞部が混在している。
腫瘍辺縁には偽皮膜を認めるが、腫瘍頭側では不明瞭。
悪性腫瘍の可能性があり、多形腺腫の悪性化、類表皮癌、腺様嚢胞癌などが鑑別に挙がった。

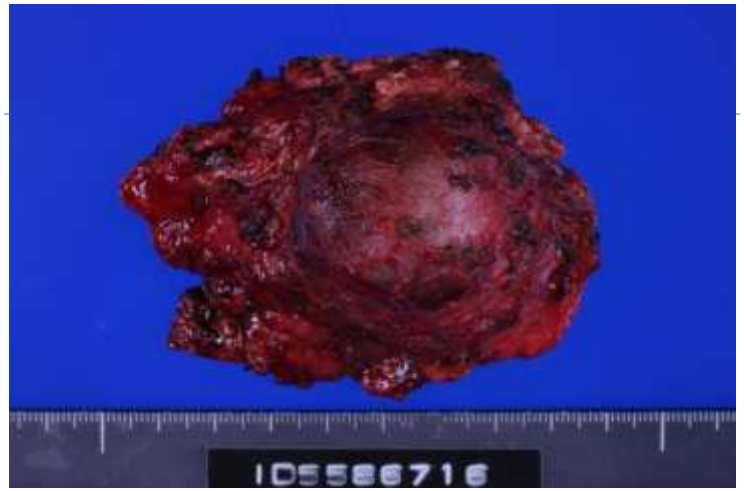

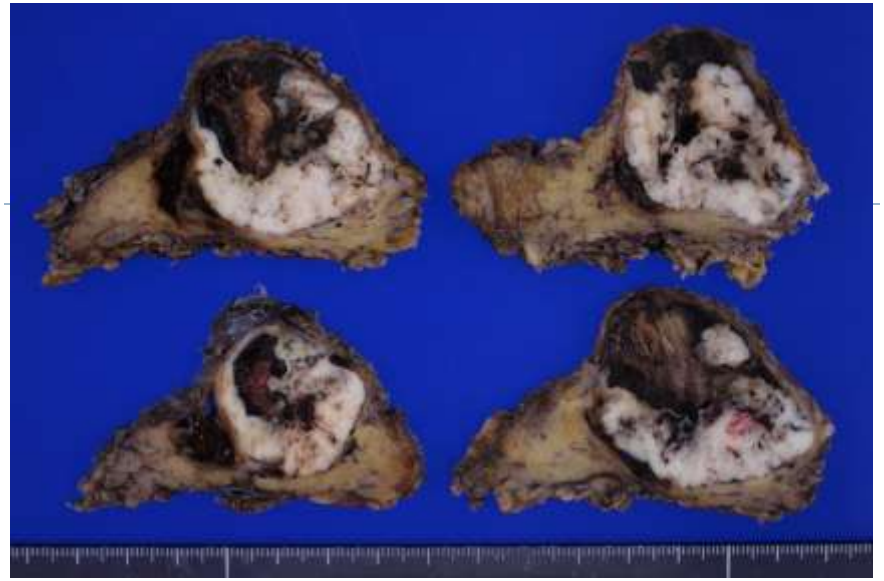

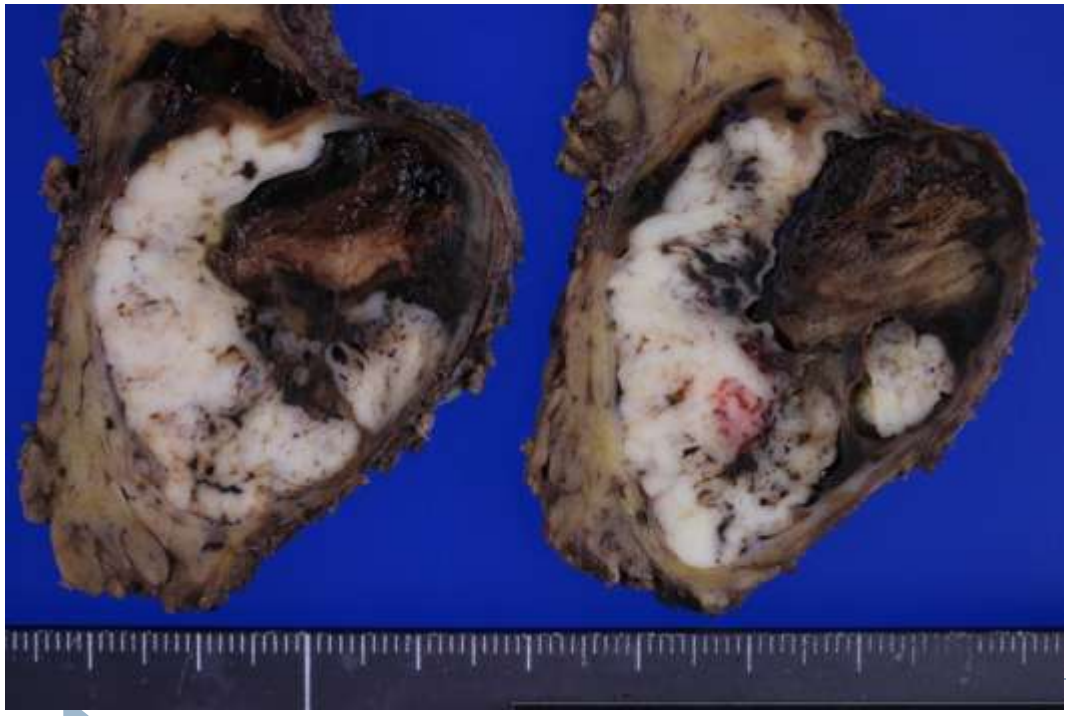

提出組織：7.8×5.5×5.0cm
腫瘍：4.8×3.4cm
出血を伴う充実性腫瘍
皮膜を有している部分もある。

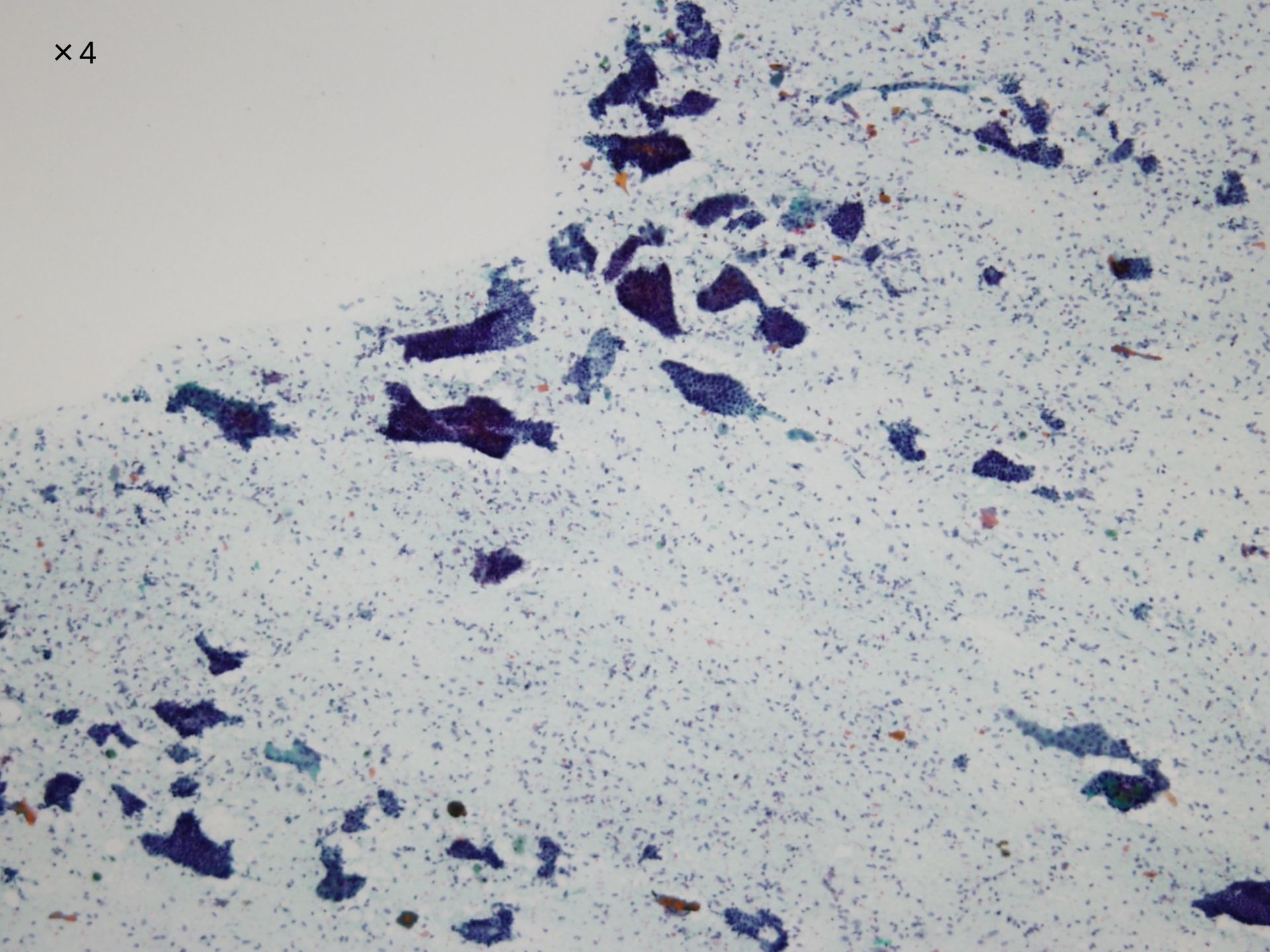
×4

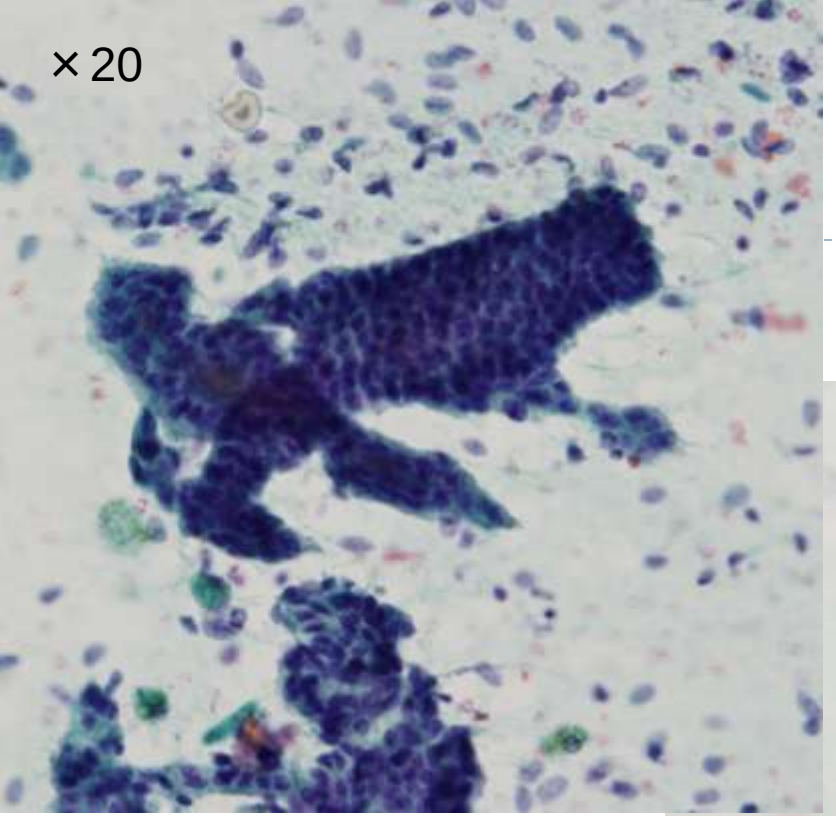
× 20

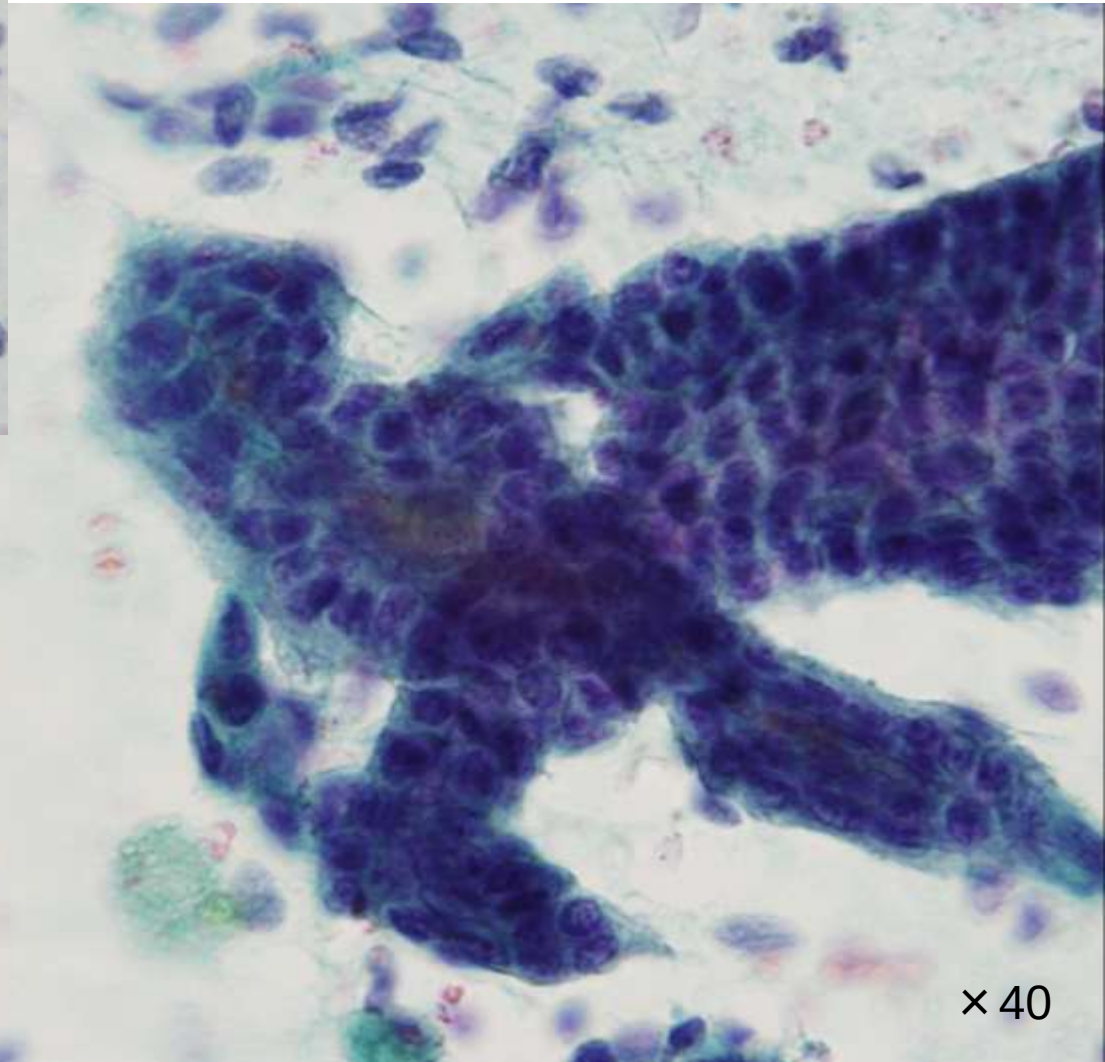
× 40

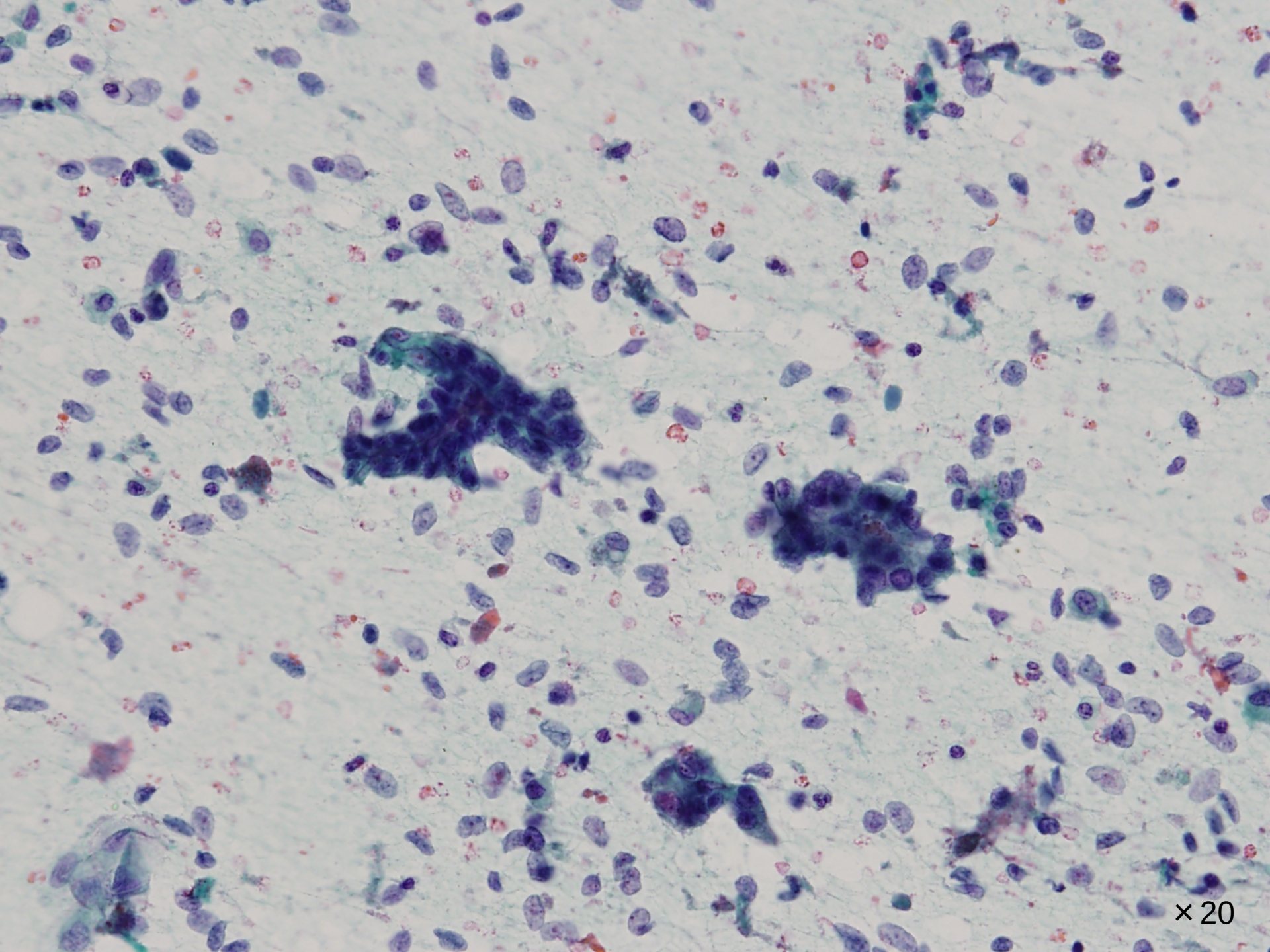
× 20

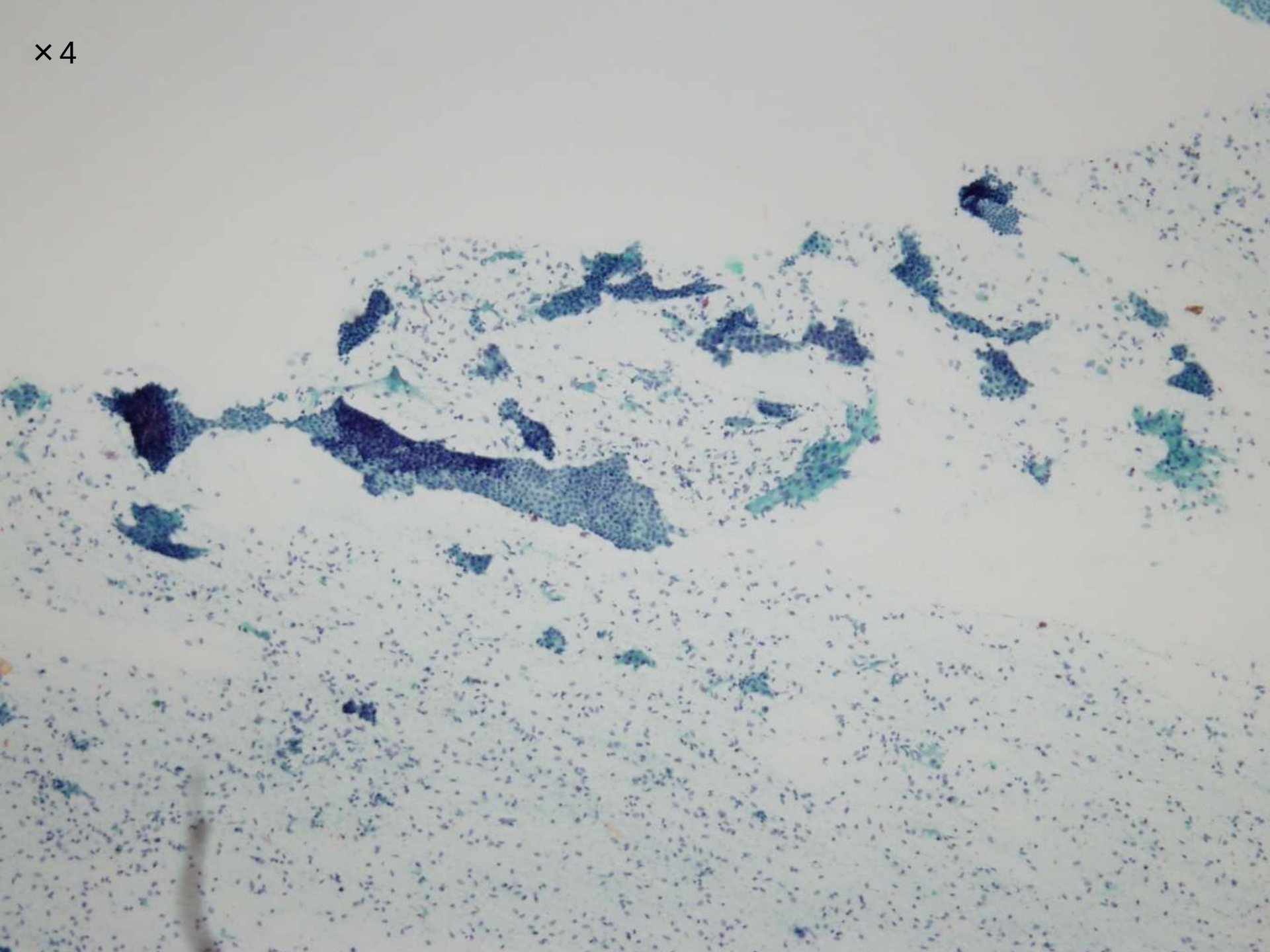
×4

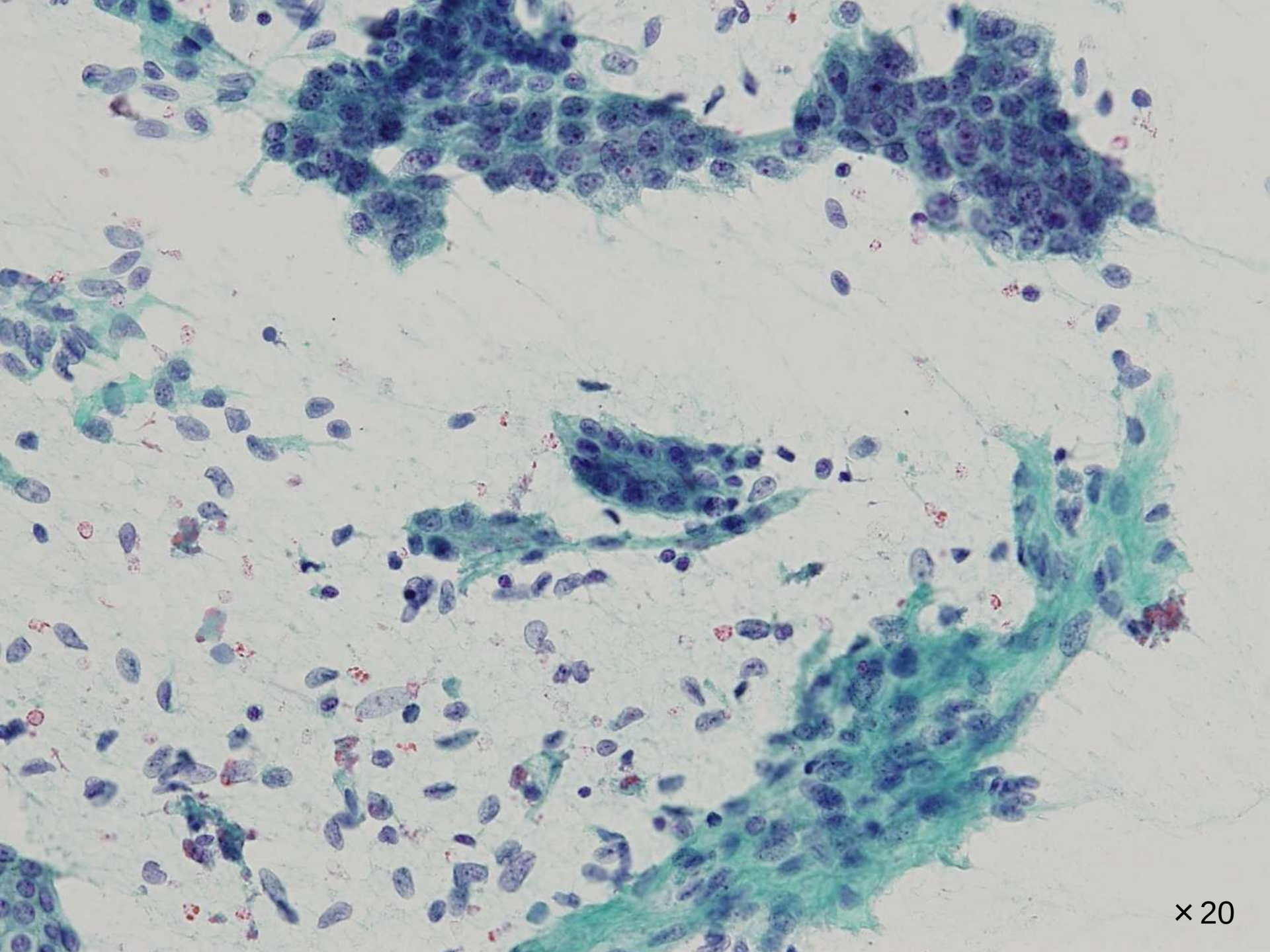
× 20

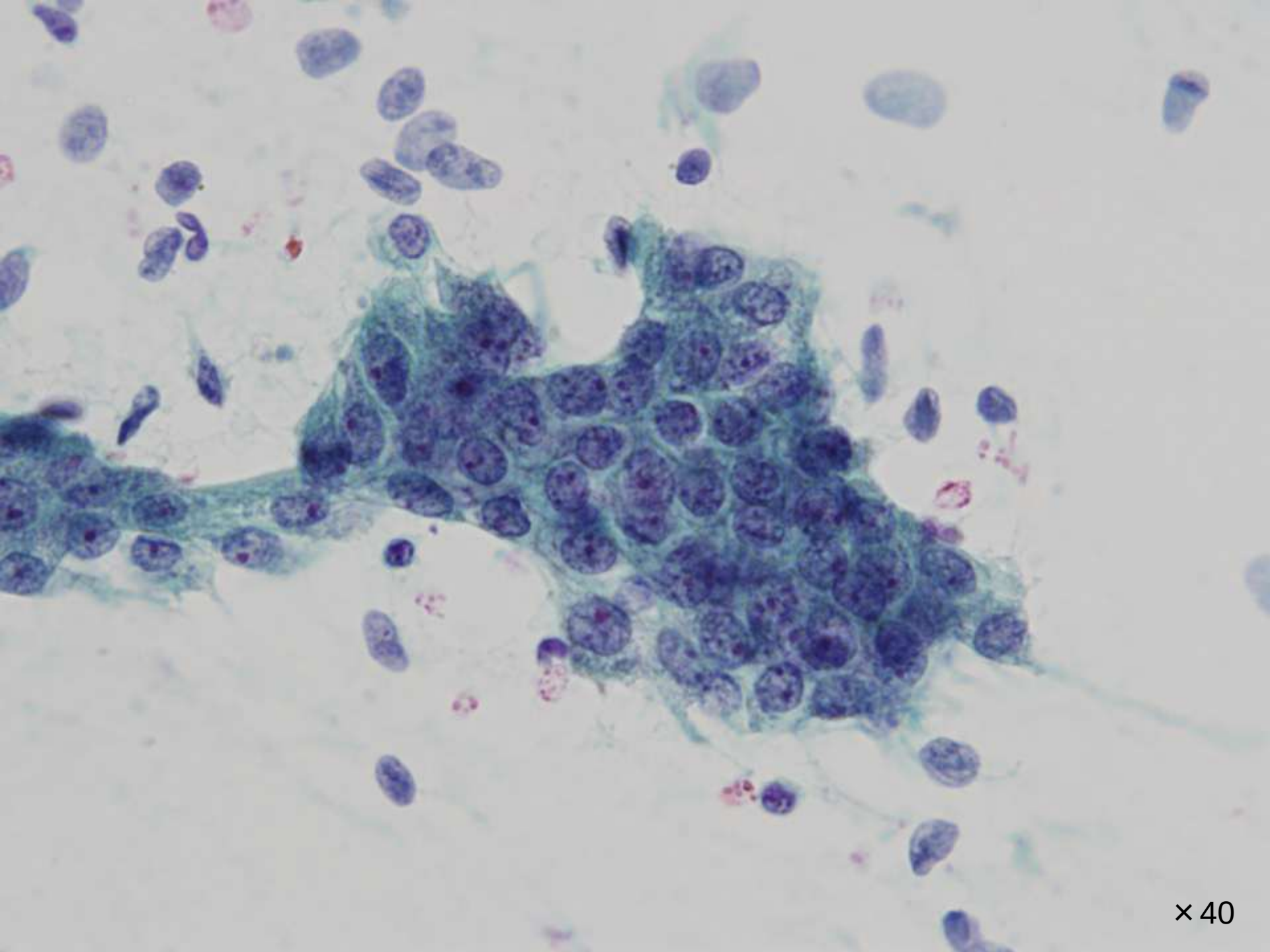
× 40

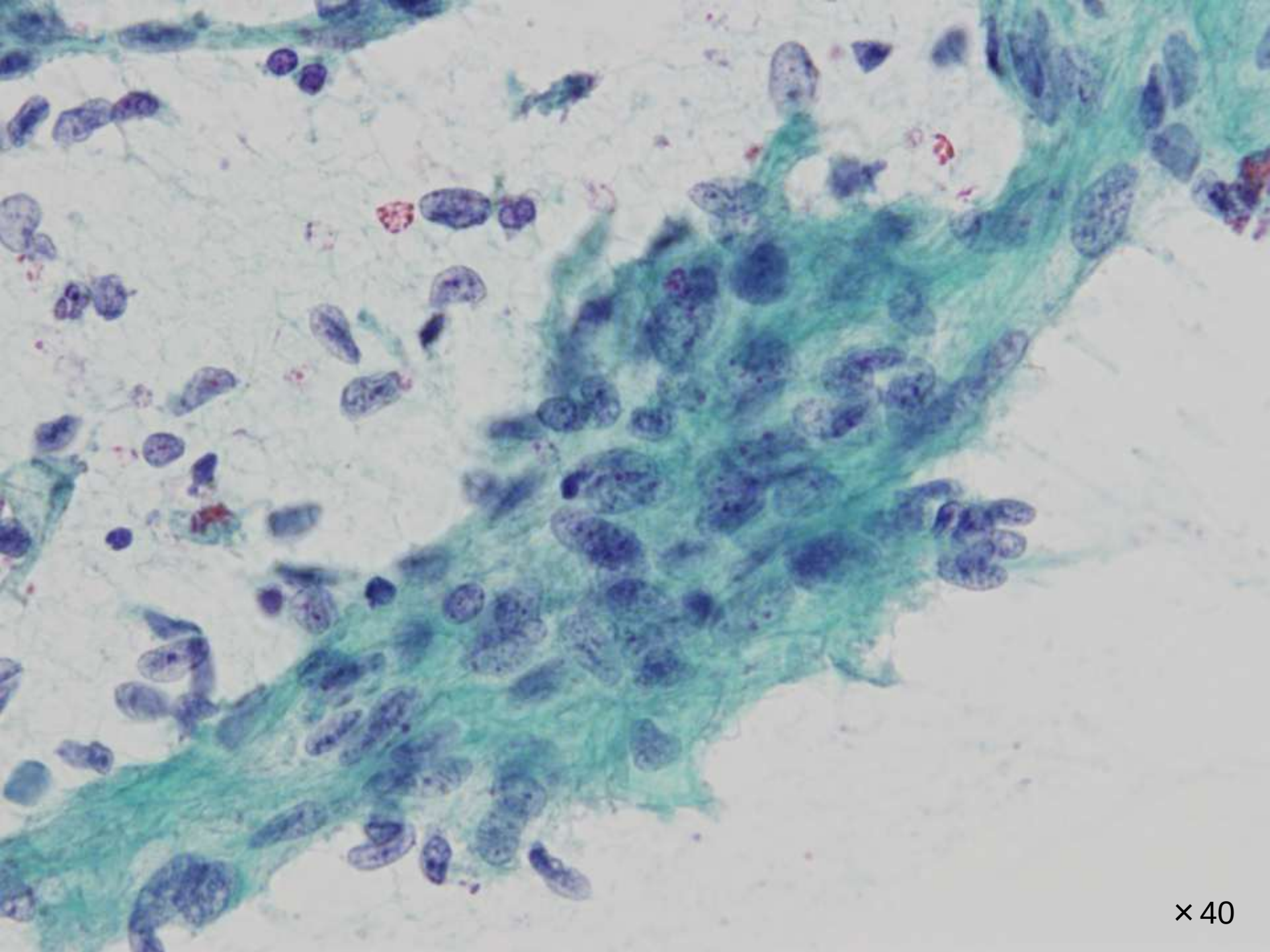
× 40

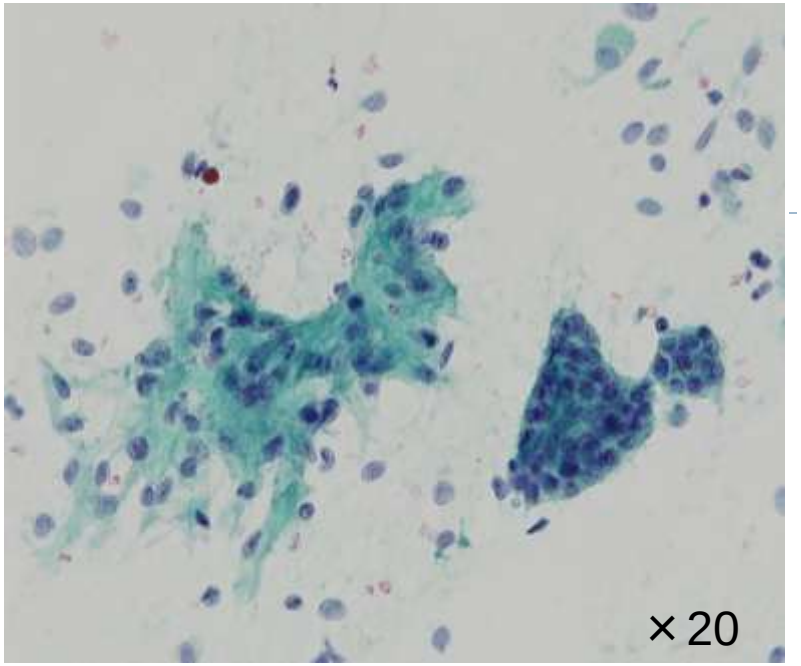
×20

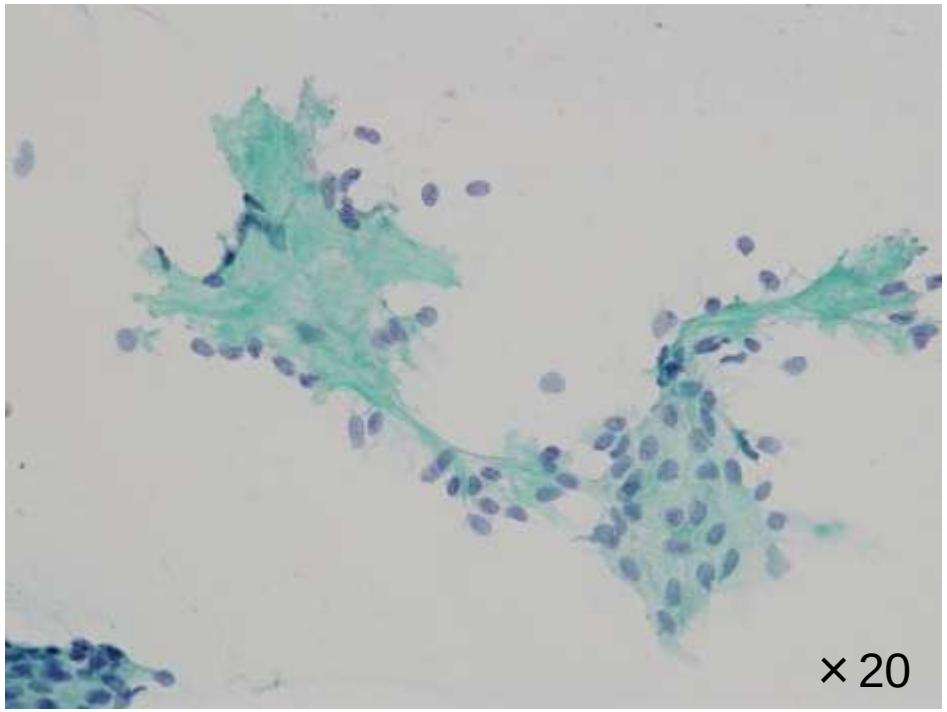
×20

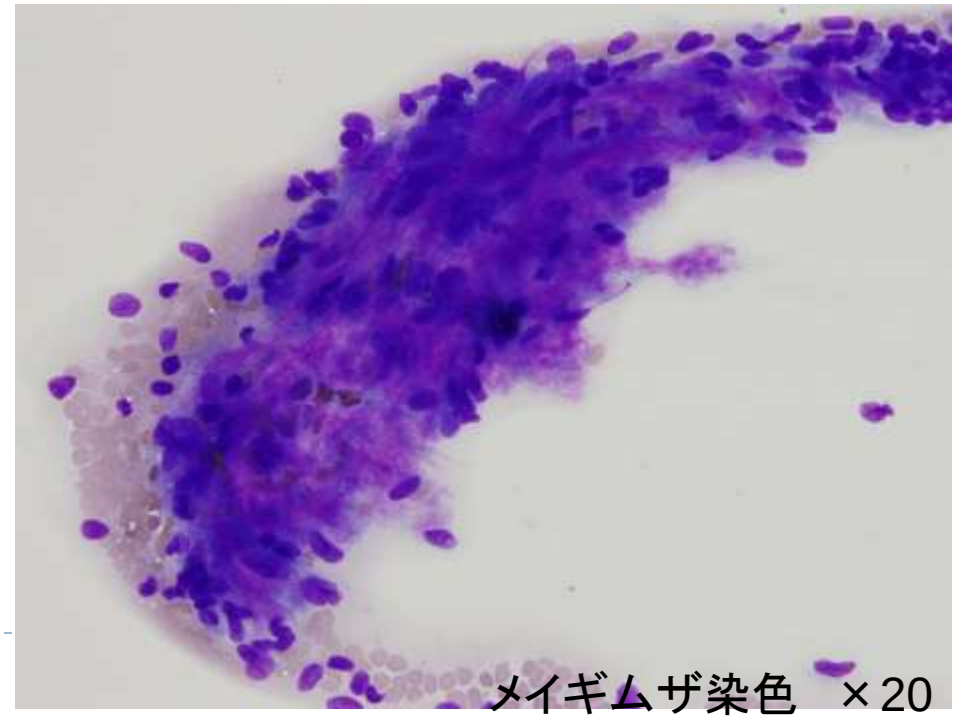
メイギムザ染色　×20

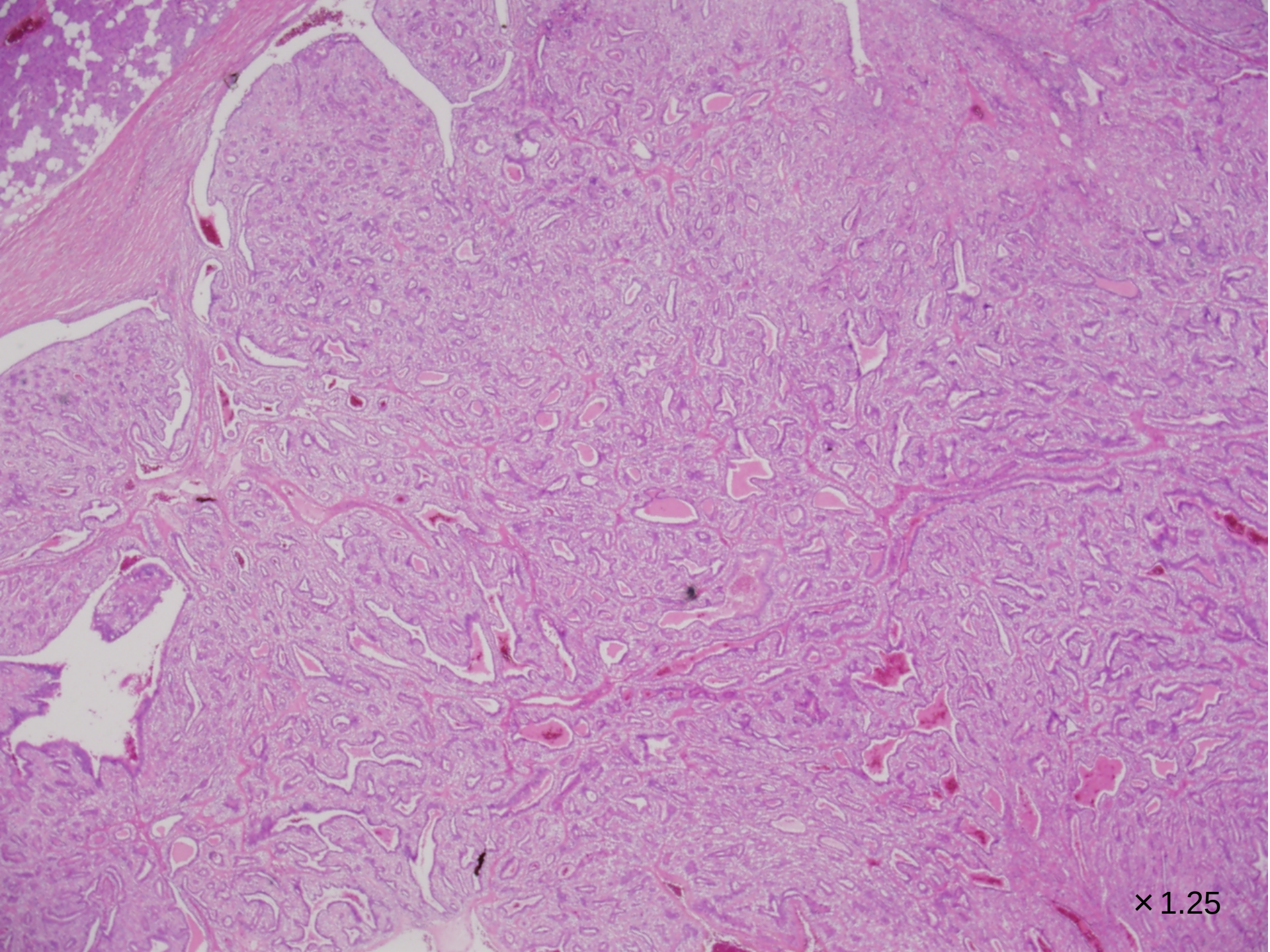
×1.25

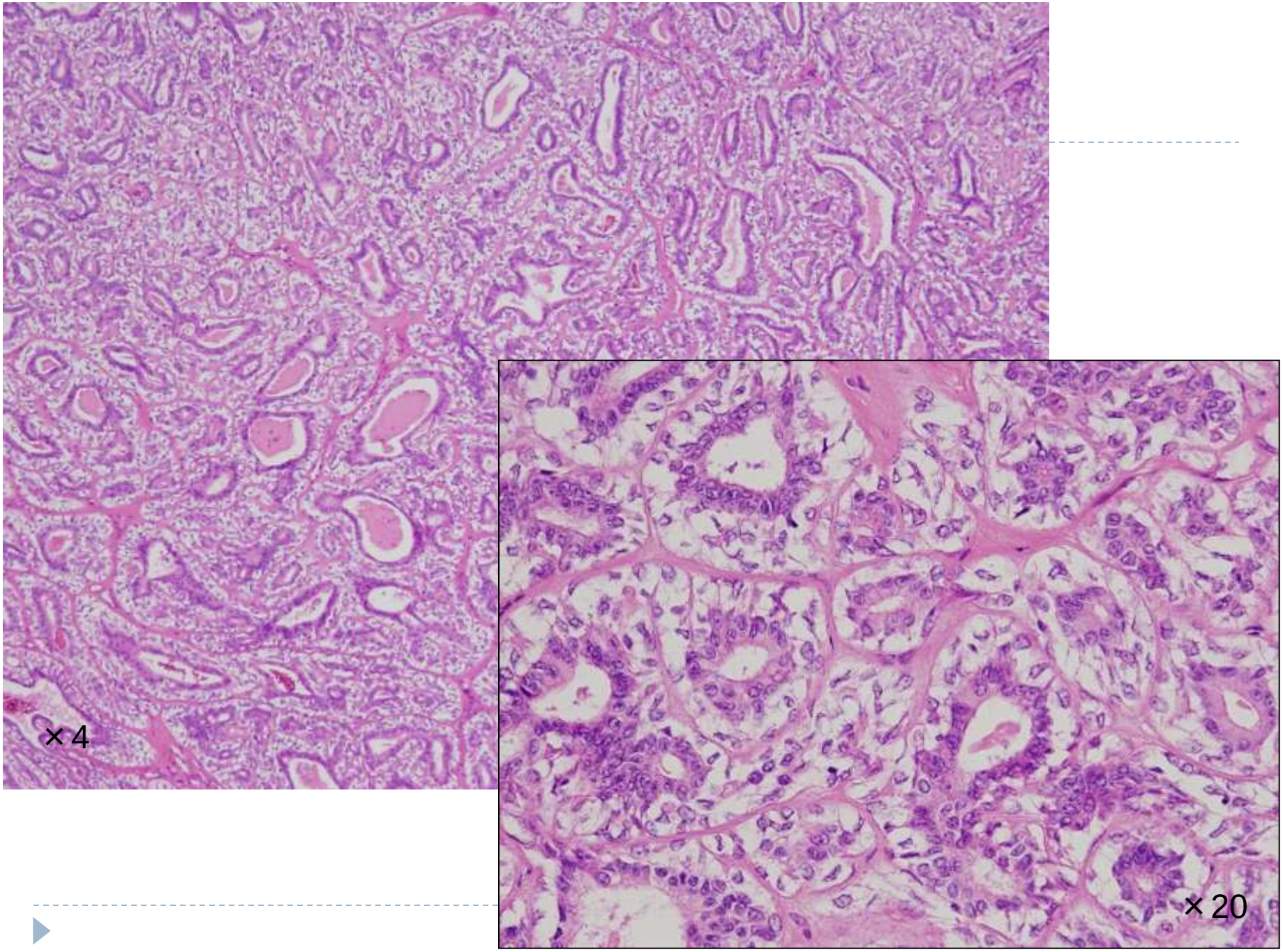
× 4
× 20

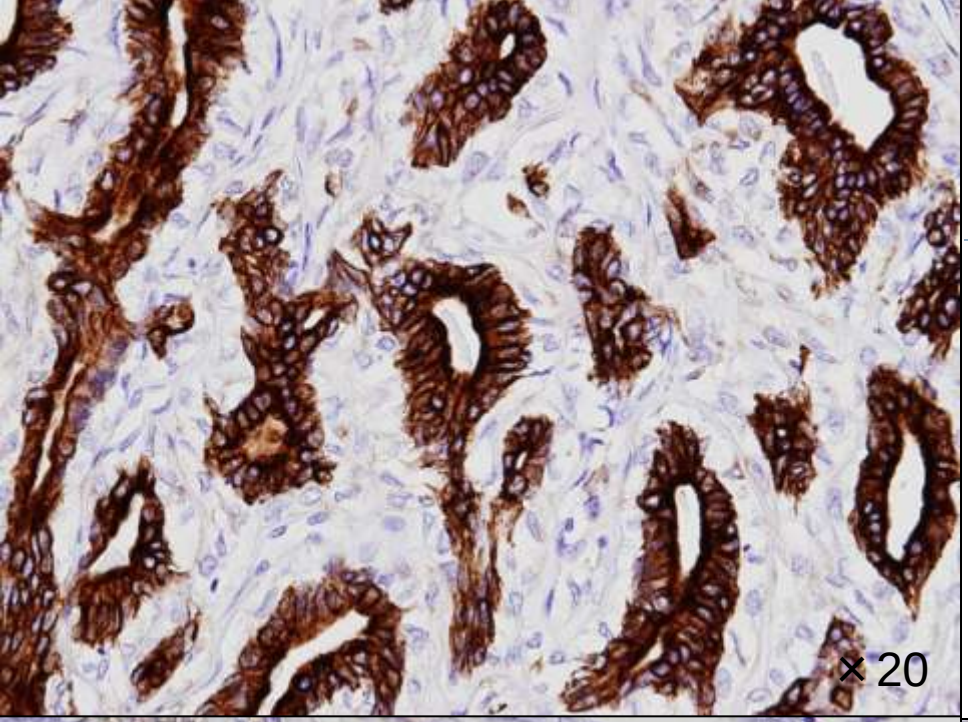

CAM5.2

α-SMA

calponin

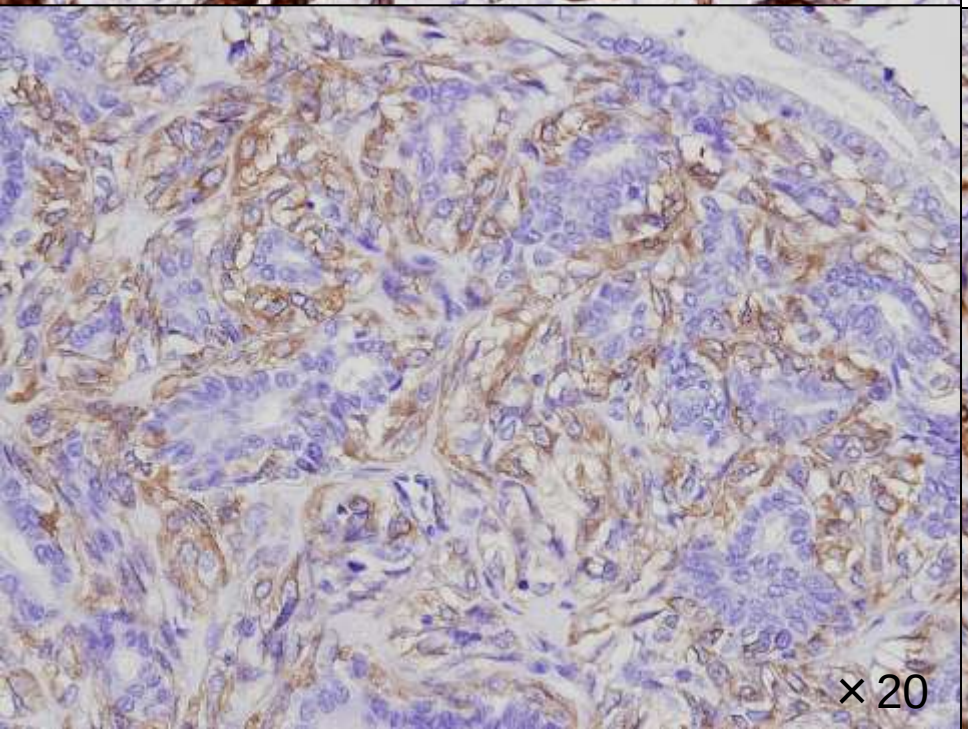

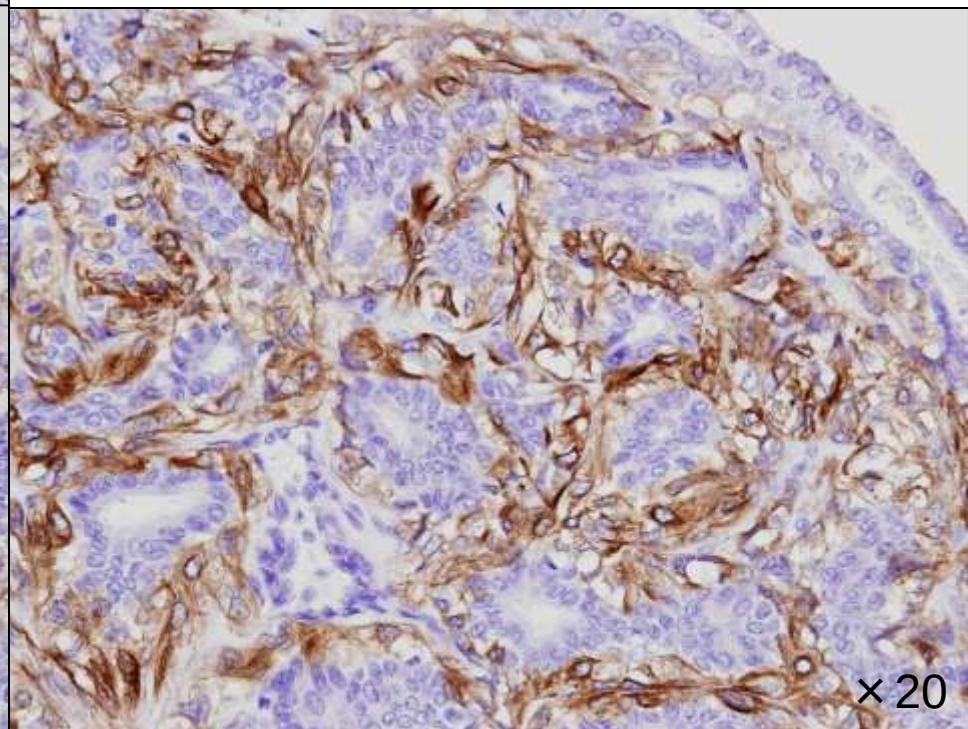

組織診断

上皮筋上皮癌　Epithelial-myoepithelial carcinoma

解答

① 多形腺腫
② 筋上皮腫
③ 腺房細胞癌
④ 粘表皮癌
⑤ 腺様嚢胞癌
⑥ 上皮筋上皮癌
⑦ 筋上皮癌

上皮筋上皮癌　疾患概要

- 上皮・筋上皮成分が種々の割合で二層性を示し増生する低悪性度の腫瘍である。
- 唾液腺腫瘍の1%未満の稀な腫瘍で、主に耳下腺、次いで顎下腺≧小唾液腺（10～15%）の順にみられる。
- 介在部導管からの発生が示唆されているが、稀に多形腺腫からの発生例や、本腫瘍からの脱分化型の低分化腺癌あるいは肉腫様腫瘍の発生もみられる。
- 発生年齢は平均60歳（8～103歳）で、やや女性に多い。
- 診断まで数カ月から数年に渡って緩徐に発育することが多く、疼痛は少ない。急速な増殖や顔面神経症状は高悪性度部分が混在している可能性がある。



上皮筋上皮癌　細胞像

- 細胞成分に富み、結合の強い導管上皮細胞とやや結合性の乏しい淡明筋上皮細胞からなる。
- 淡明筋上皮細胞は裸核状で出現するため、乳腺の線維腺腫に類似した細胞像を呈することもある。

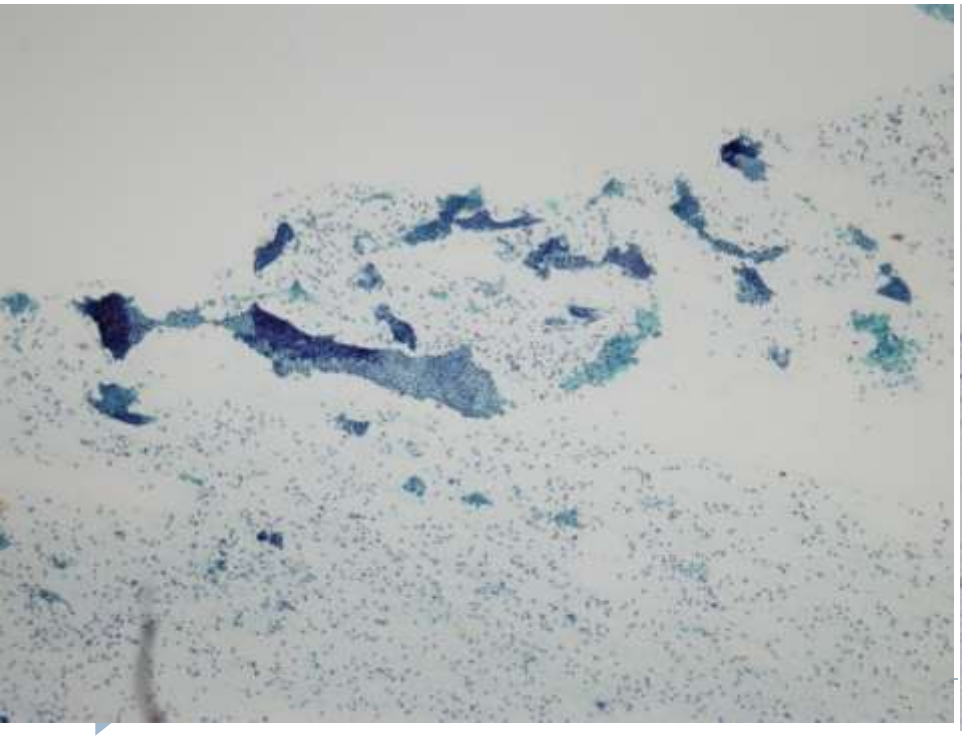

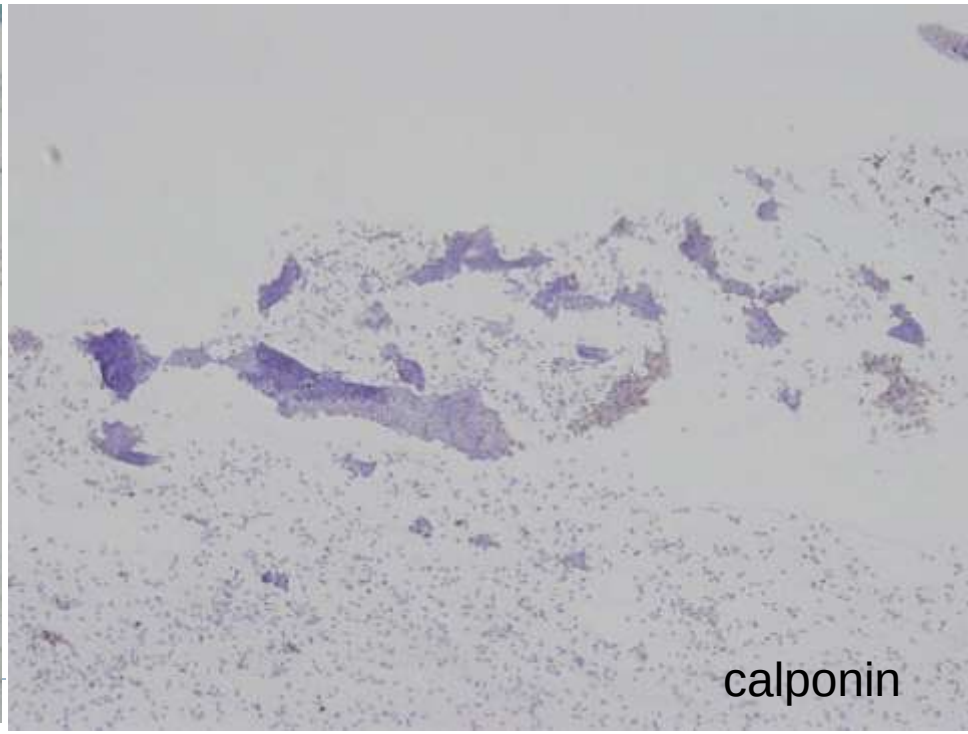

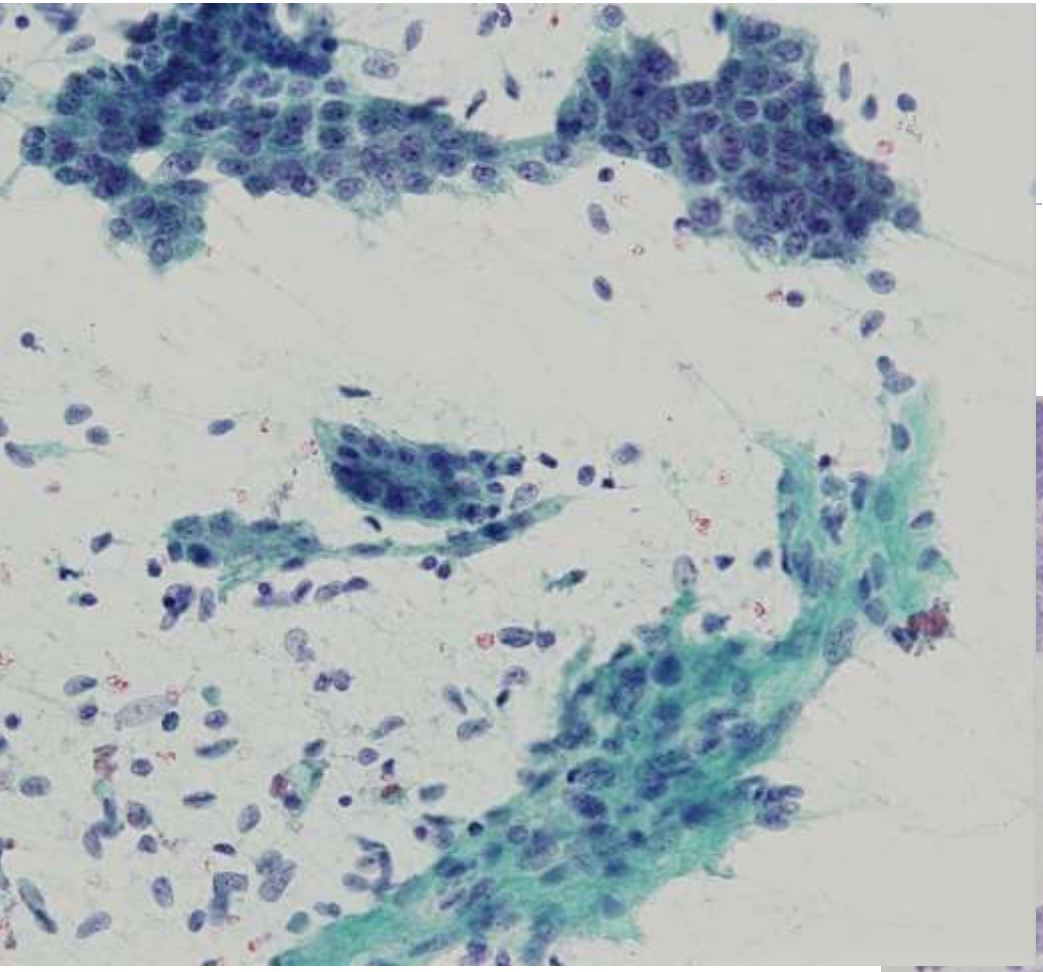

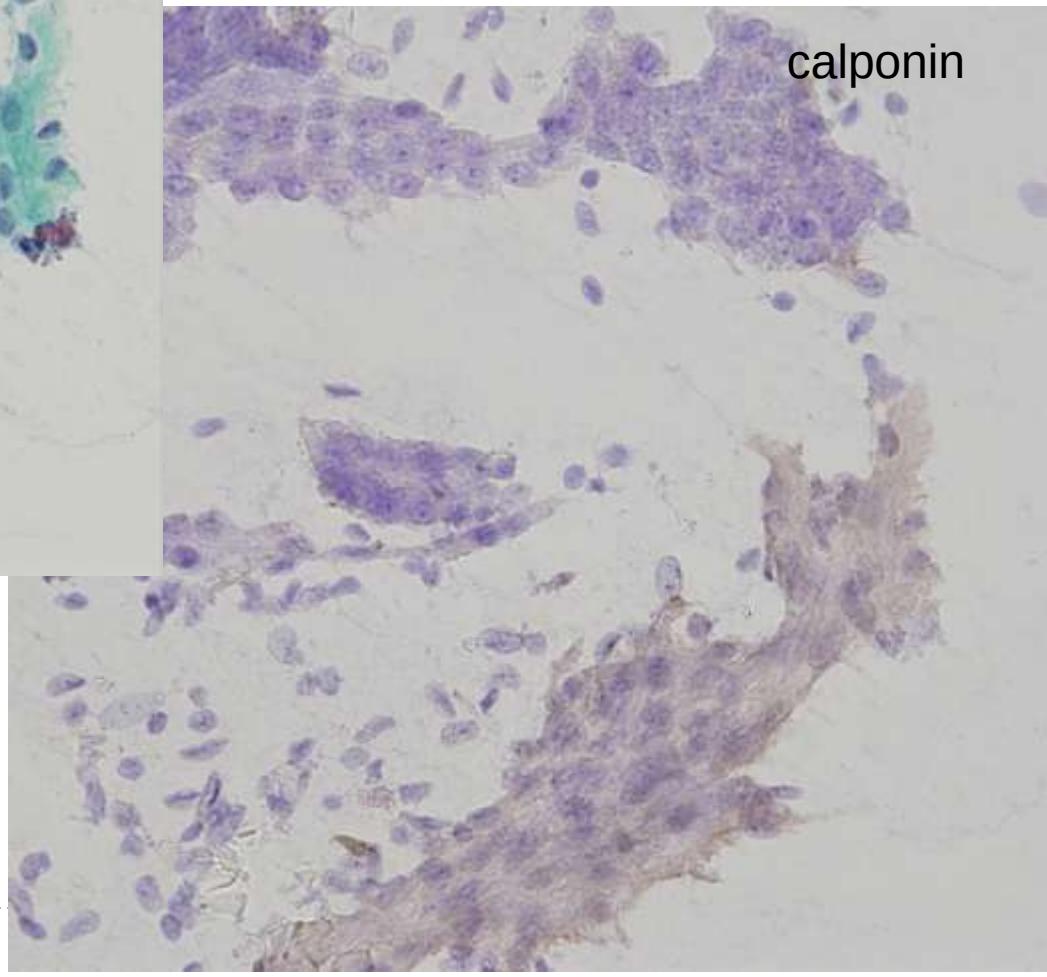
calponin

- 淡明筋上皮細胞は導管上皮細胞に接して、あるいは単独で集塊を形成し、ライトグリーン淡染性で類円形核を有している。孤立細胞や裸核状細胞がしばしば出現する。

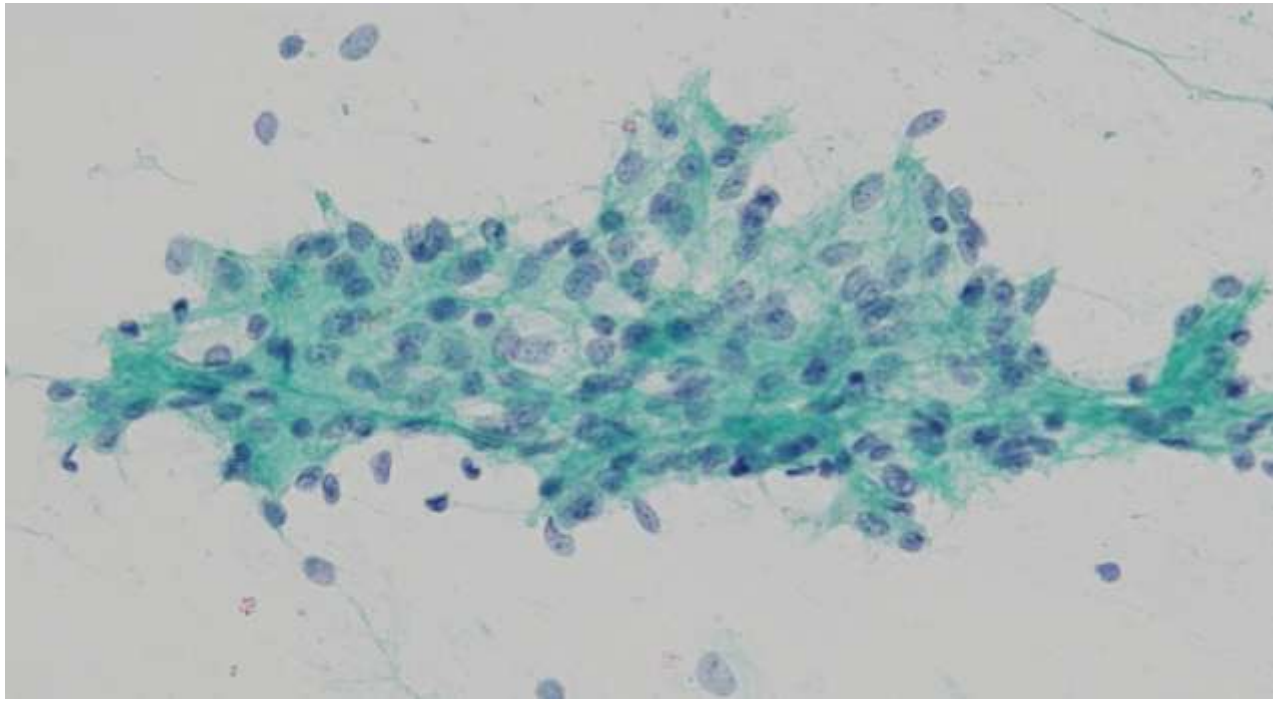

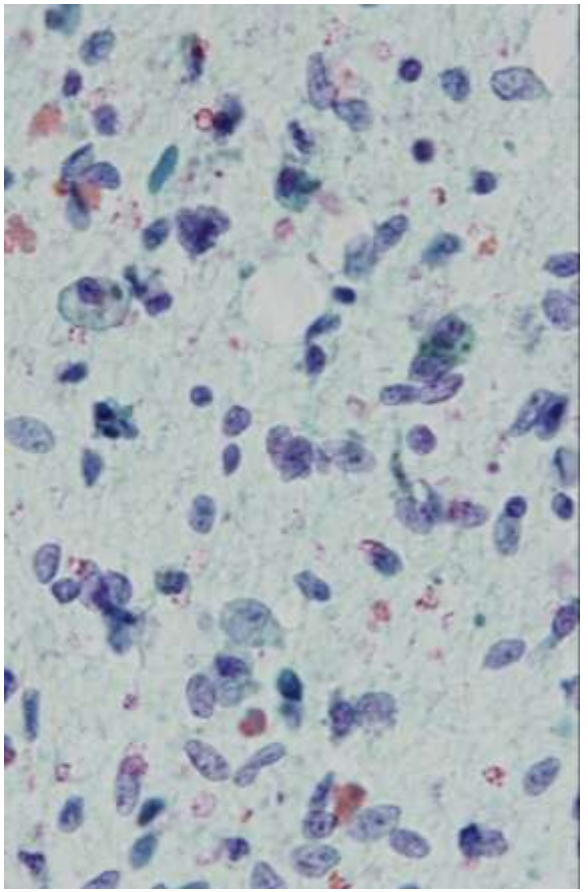

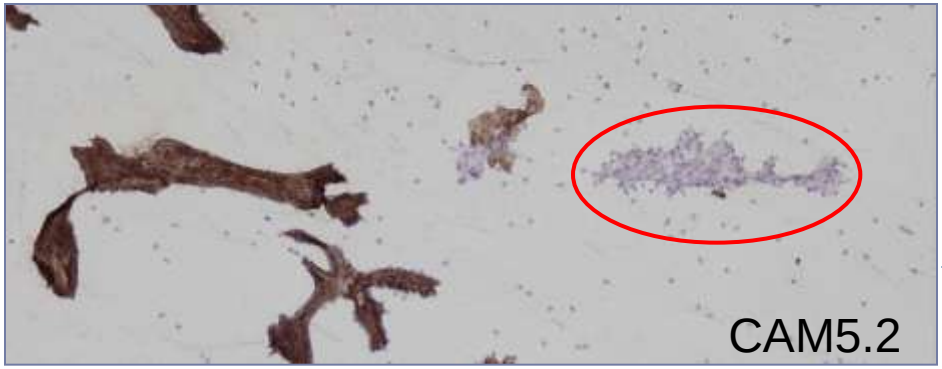

- 導管上皮細胞の細胞質はライトグリーン好性で核は類円形を呈し、核小体は目立たない。細胞質に粘液様空胞を有することもある。

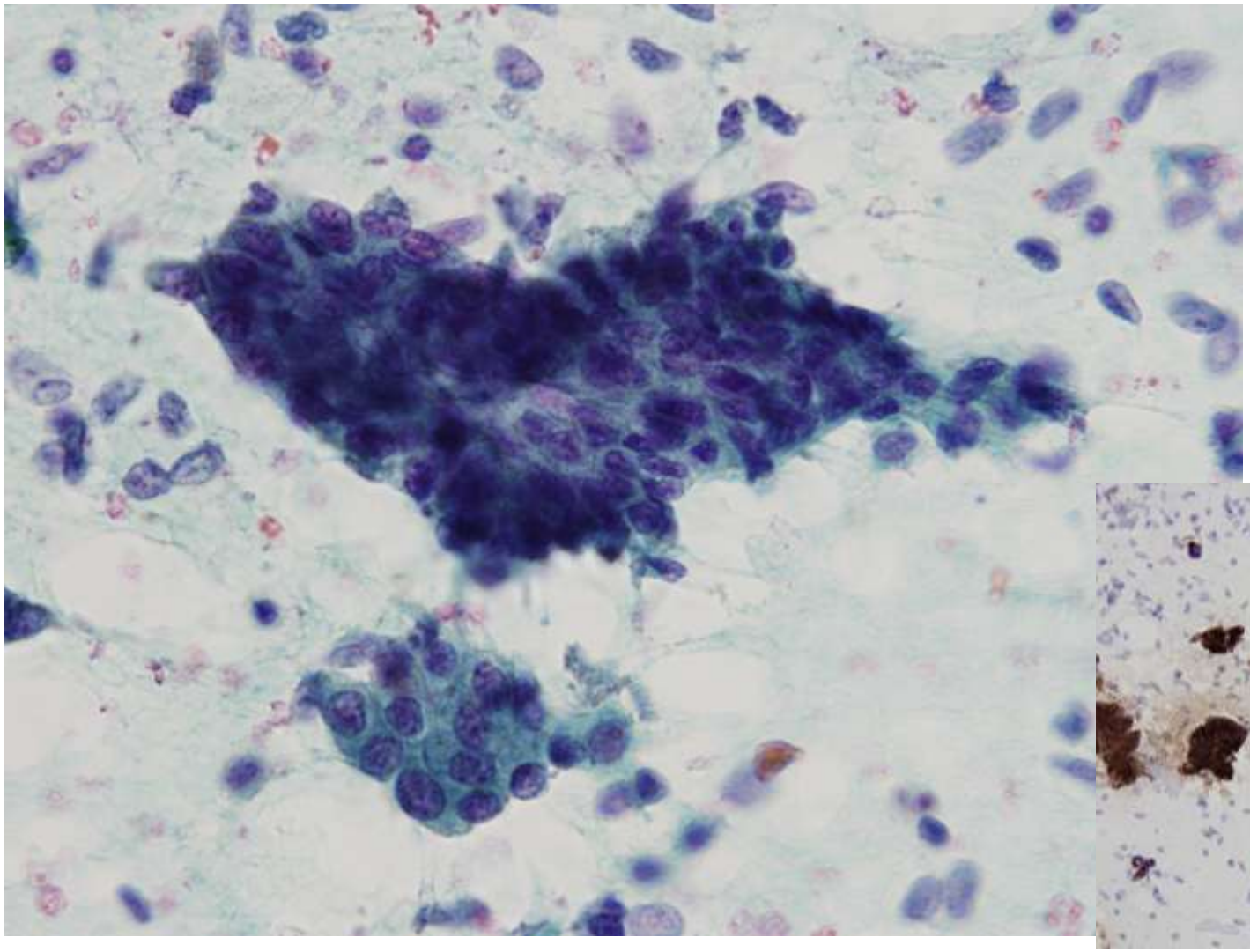

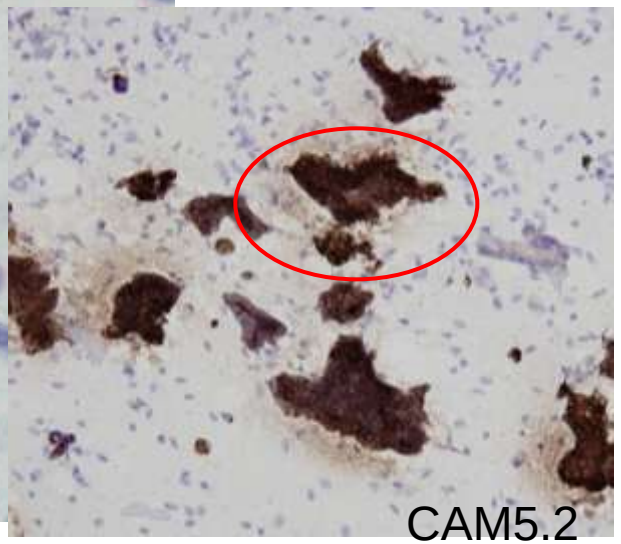

- 集塊辺縁や集塊外にはメイギムザ染色で異染性を示す基底膜様物質がみられることがある。

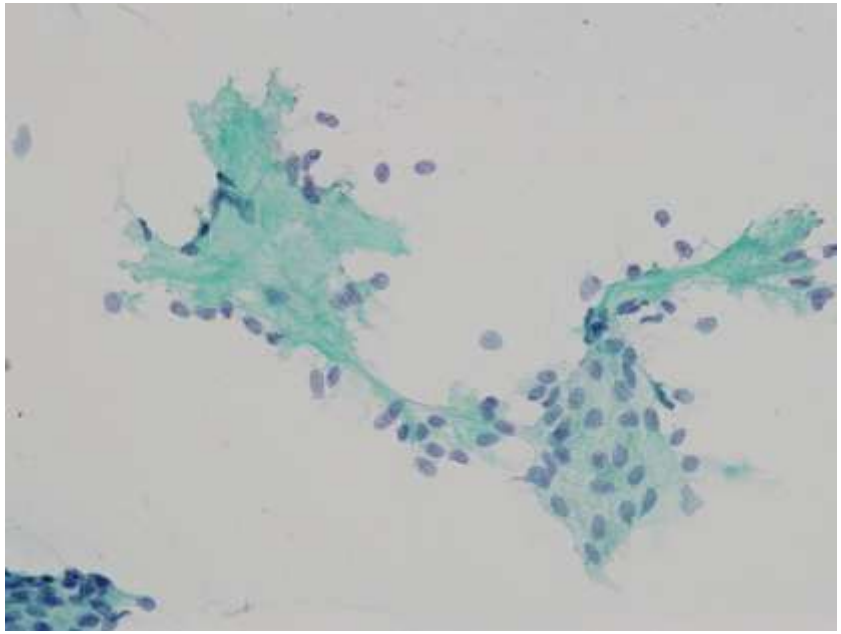

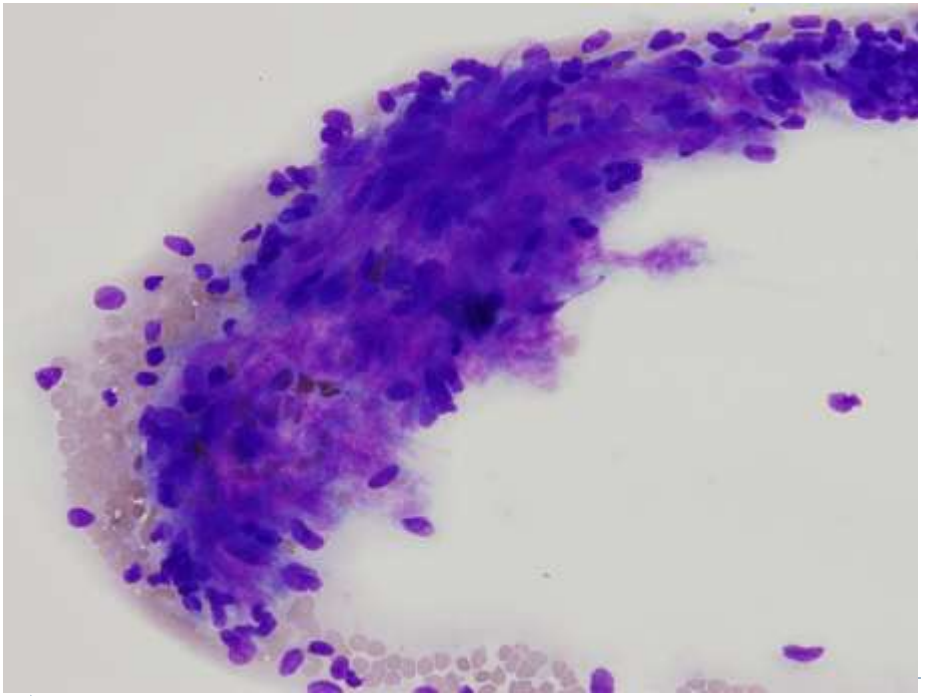

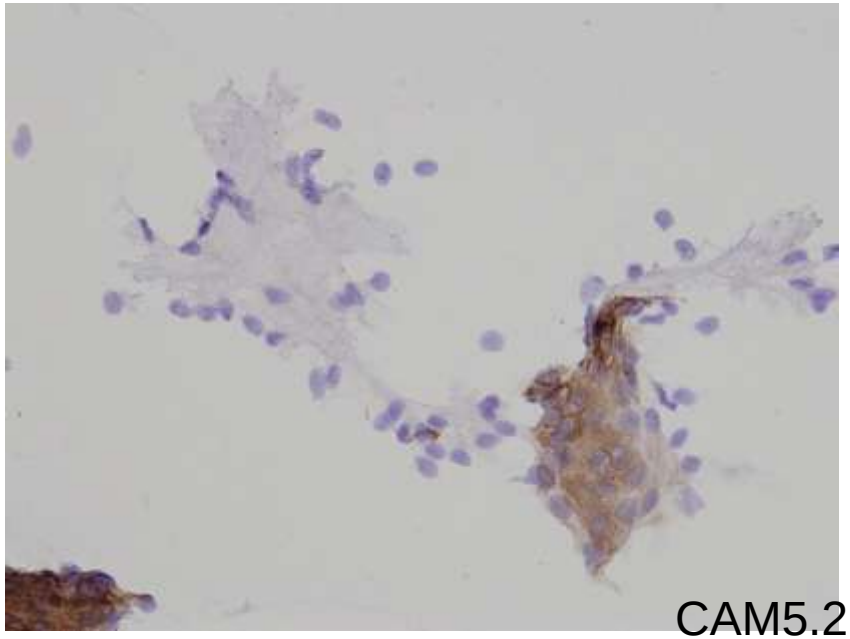

CAM5.2

多形腺腫

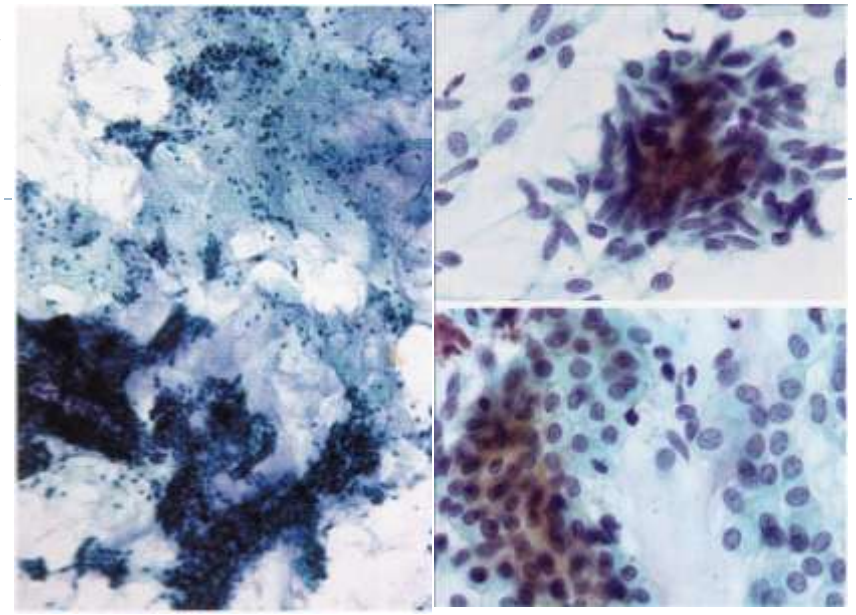

筋上皮腫

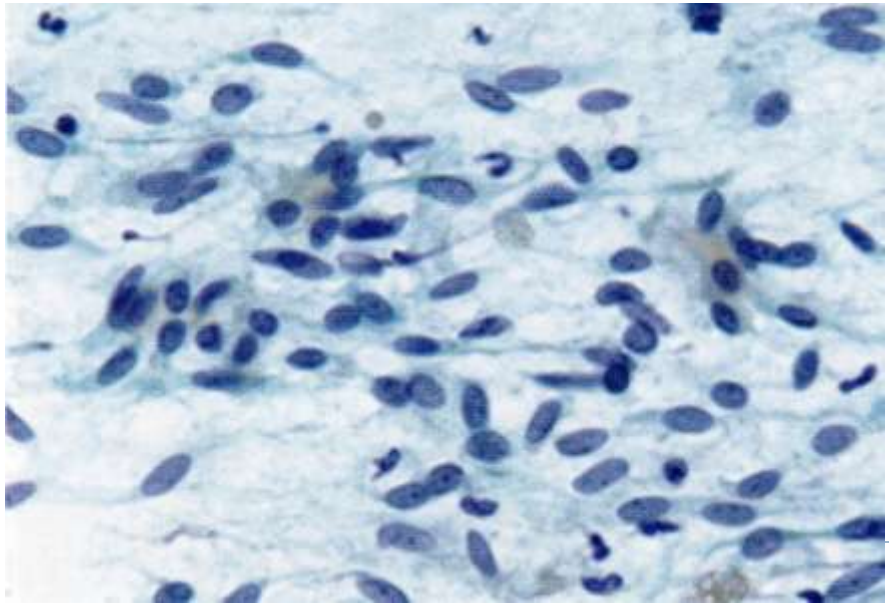

腺様嚢胞癌

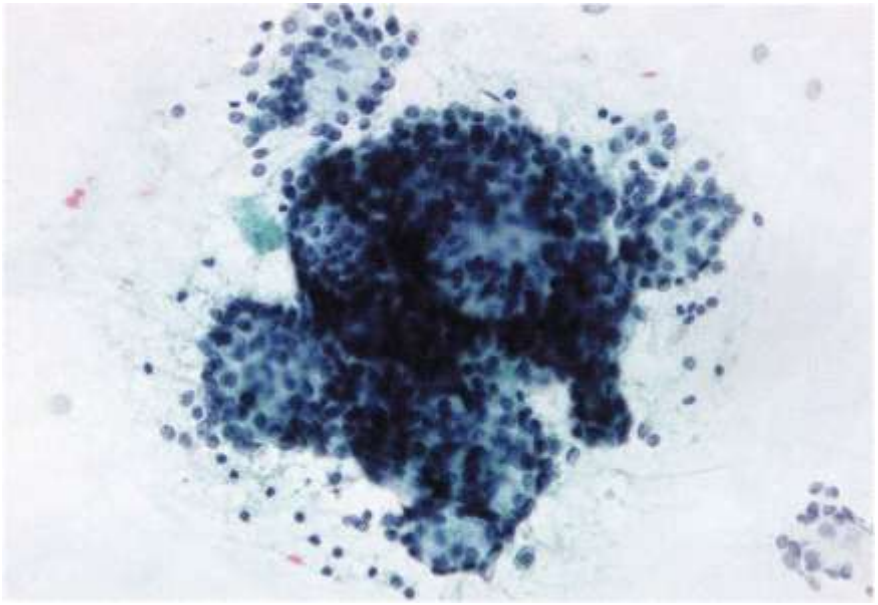

筋上皮癌

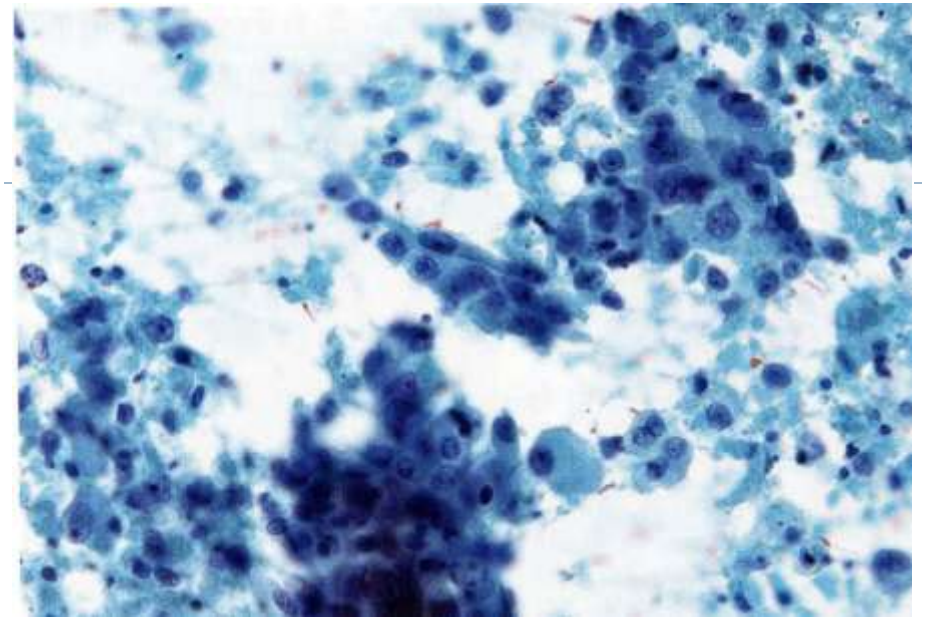

粘表皮癌

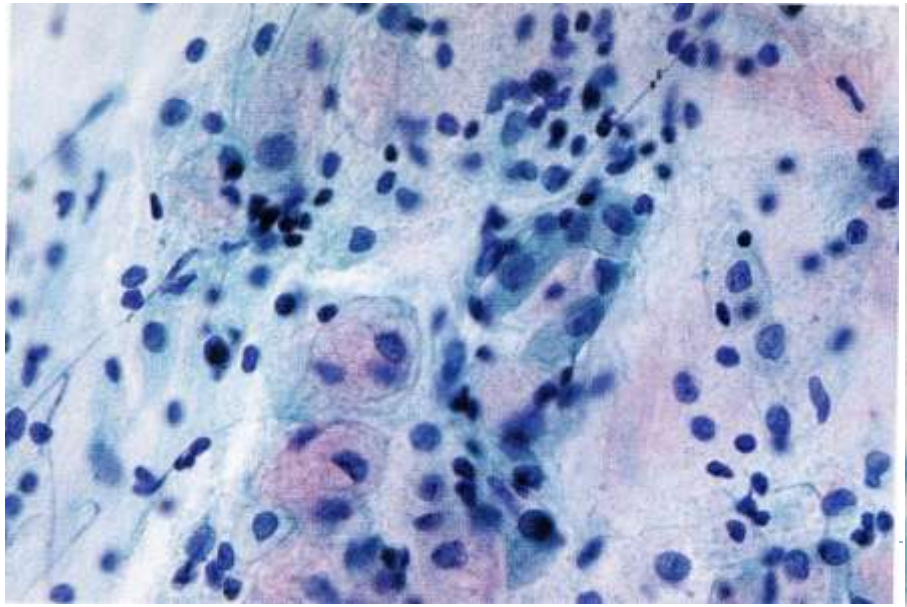

腺房細胞癌

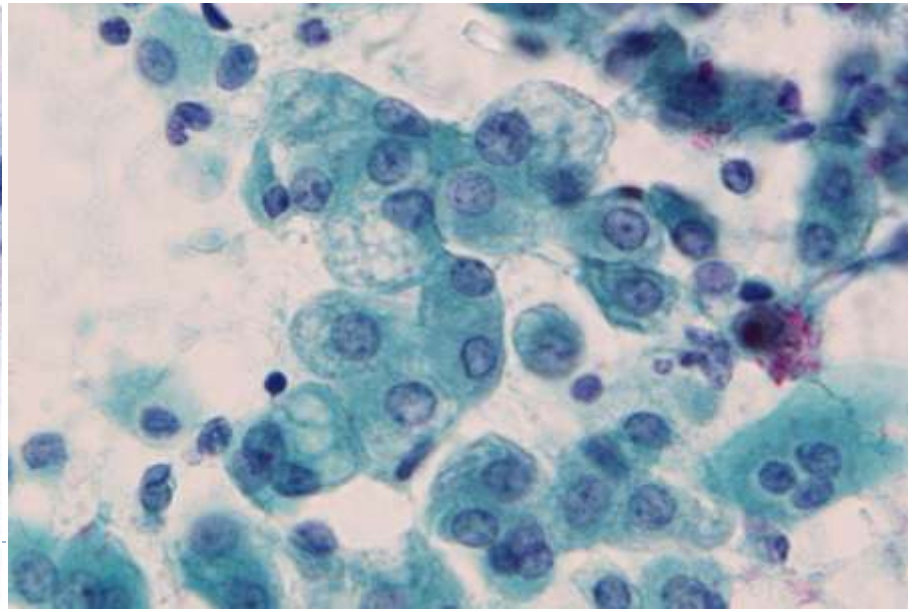



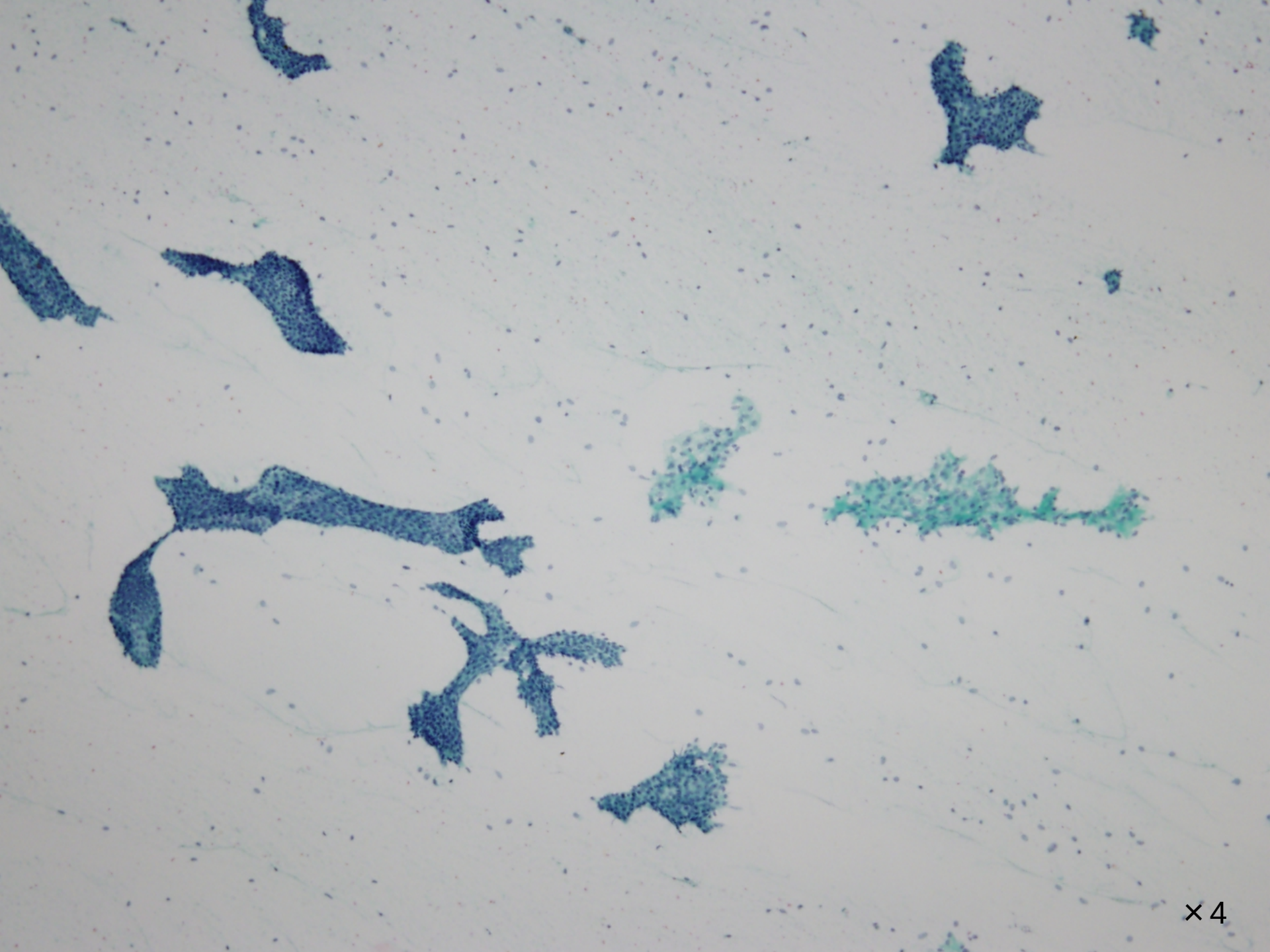
×4

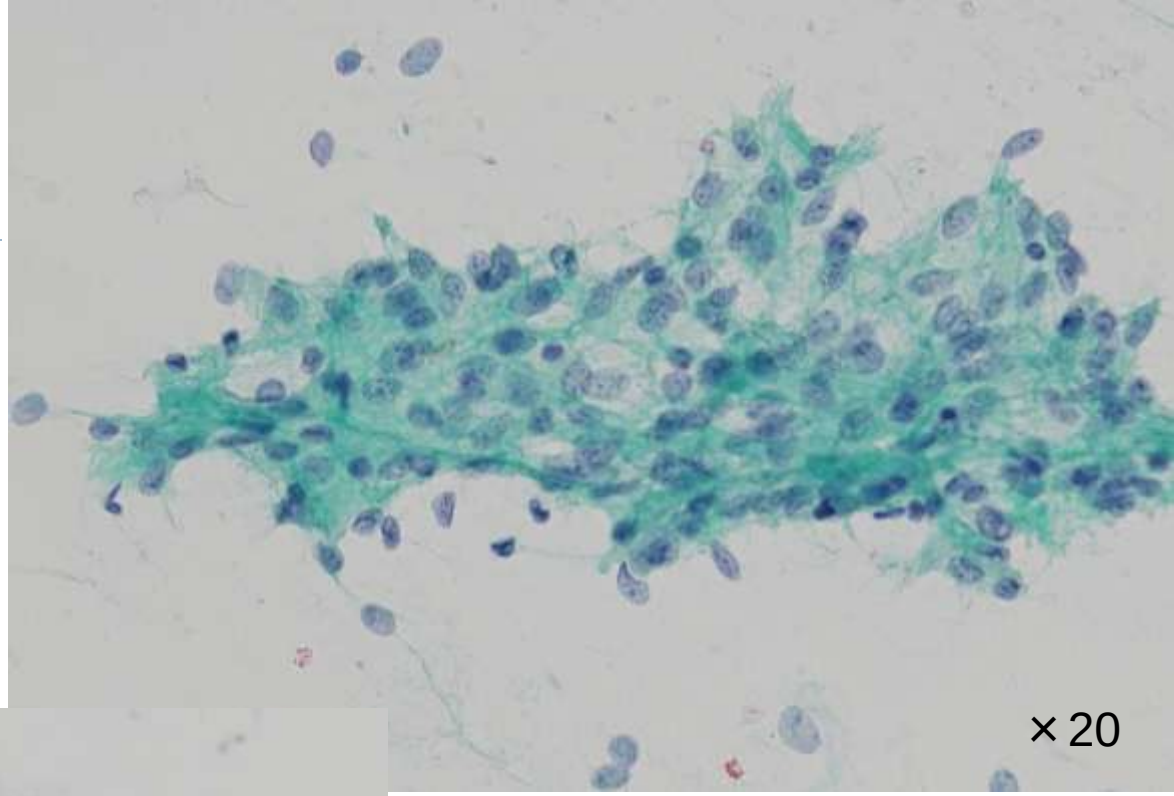
× 20

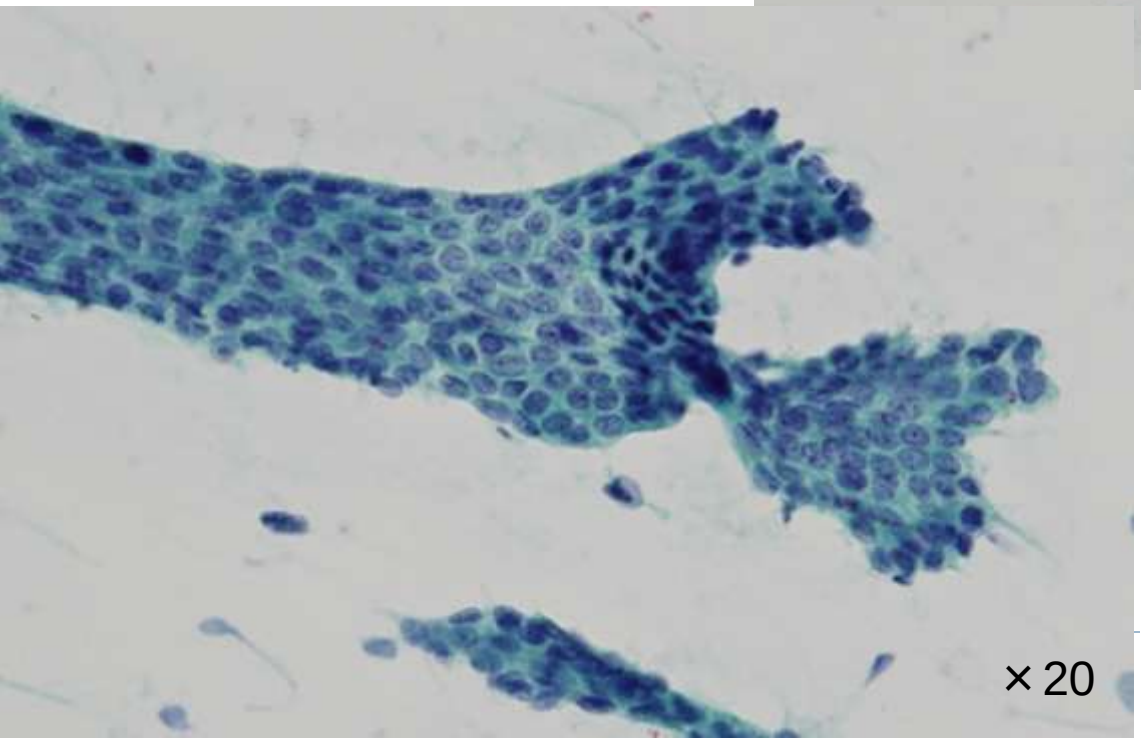
× 20

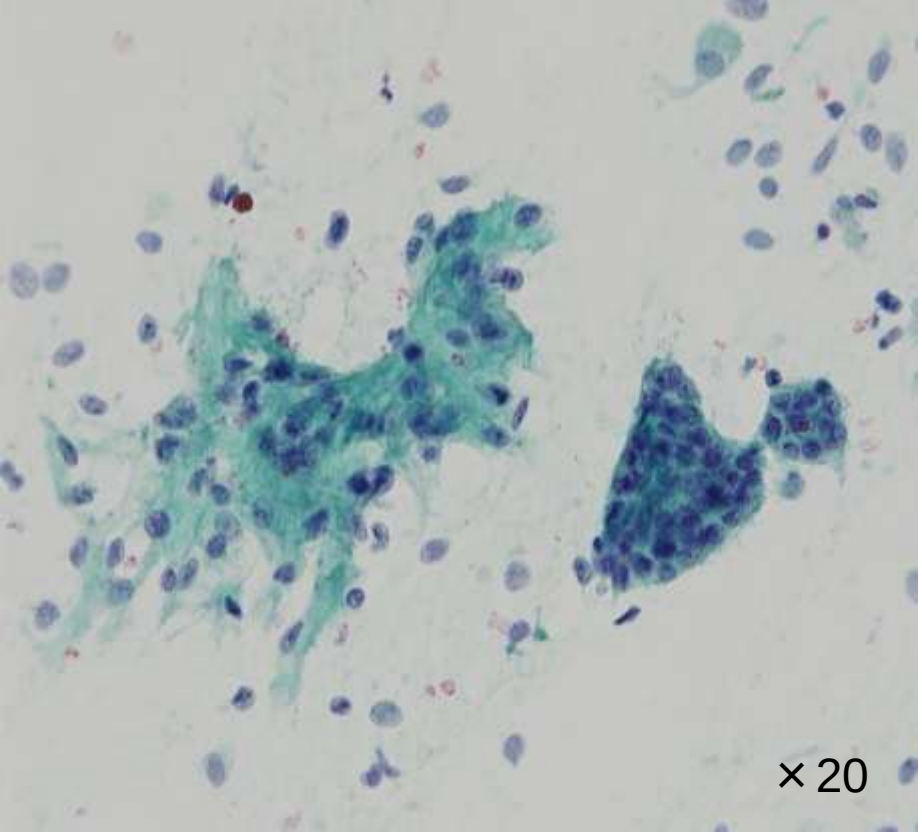
× 20

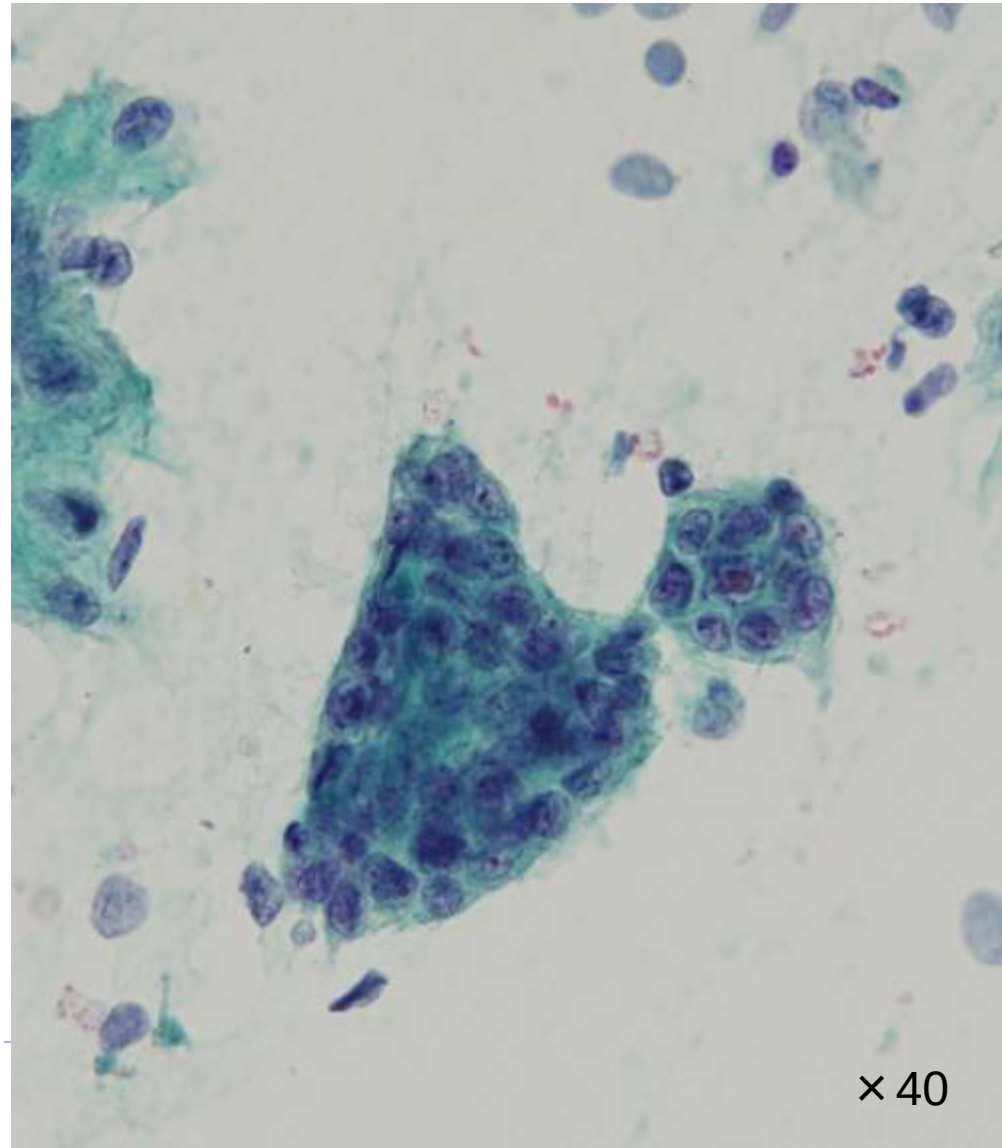
× 40

上皮筋上皮癌　細胞像

- 細胞成分に富み、結合の強い導管上皮細胞とやや結合性の乏しい淡明筋上皮細胞からなる。
- 淡明筋上皮細胞は裸核状で出現するため、乳腺の線維腺腫に類似した細胞像を呈することもある。

