症例　1

患者：60歳代　男性

主訴：2ヶ月前右陰嚢内容腫大を認め、他院受診。
HCG-β 1.7ng/mlと軽度上昇を認め、右精巣
腫瘍が疑われたため、当院泌尿器科を紹
介入院。右側高位除睾術が施行された。

入院時検査所見

文字色 基準値上限超 基準値下限超 基準値無し

項目名	結果	コメント	項目名	結果	コメント	項目名	結果	コメント
血液			HCV-AbS/CO	0.0		Ｎａ	139	
血算	********		ＡＦＰ	6.5	0-14	Ｋ	4.04	
ＷＢＣ	105		ＰＳＡ	1.18		ＣＬ	103	
ＲＢＣ	464		生化学			Ｃａ	9.79	
ＨＧＢ	14.7		ＴＰ	8.1		血糖	95	
ＨＣＴ	41.9		ＡＬＢ	4.2		溶血	0	
ＭＣＶ	90.3		Ａ／Ｇ比	1.07		乳び	1	
ＭＣＨ	31.7		ＴＴＴ	5.3		黄疸	0	
ＭＣＨＣ	35.1		ＺＴＴ	14.4		ＲＰＲ定性	(-)	
ＰＬＴ	32.4		Ｔ－Ｂｉｌ	0.8		ＲＰＲ定量	0	
ＭＰＶ	8.5		ＡＬＰ	211		ＴＰＬＡ定性	(-)	
ＲＤＷ	13.6		ＧＯＴ	32		ＴＰＬＡ定量	0.0	
末梢血液像	**********		ＧＰＴ	45		輸血		
Baso	0.5		ＬＤＨ	212	106-211	血液型検査	**********	
Eosino	1.3		ＬＡＰ	51		血液型ABO式	A	
Seg	71.2		γ－ＧＴＰ	47		血液型Rh式	(+)	
Lymph	21.6		ＣＨＥ	353		血液型確定	1	
Mono	5.4		ＡＭＹ	61		外注		
ＰＴ－％	98.3		Ｔ－ＣＨＯ	218		HCG	1.9	0-2.7
ＡＰＴＴ	34.4		ＴＧ	225		ｹﾂｾﾁｭｳHCGβ	0.2	
免疫・血清			ＢＵＮ	12.3		ｶﾖｳｾｲ IL-2ﾚ	388	
HBs-Ag	(-)		ＣＲＥ	0.8				
HBs-Ag定量	0.00		ｅ－ＧＦＲ	75.4				
HCV-Ab	(-)		ＵＡ	7.2				

基準値：0-0.1ng/l

MRI

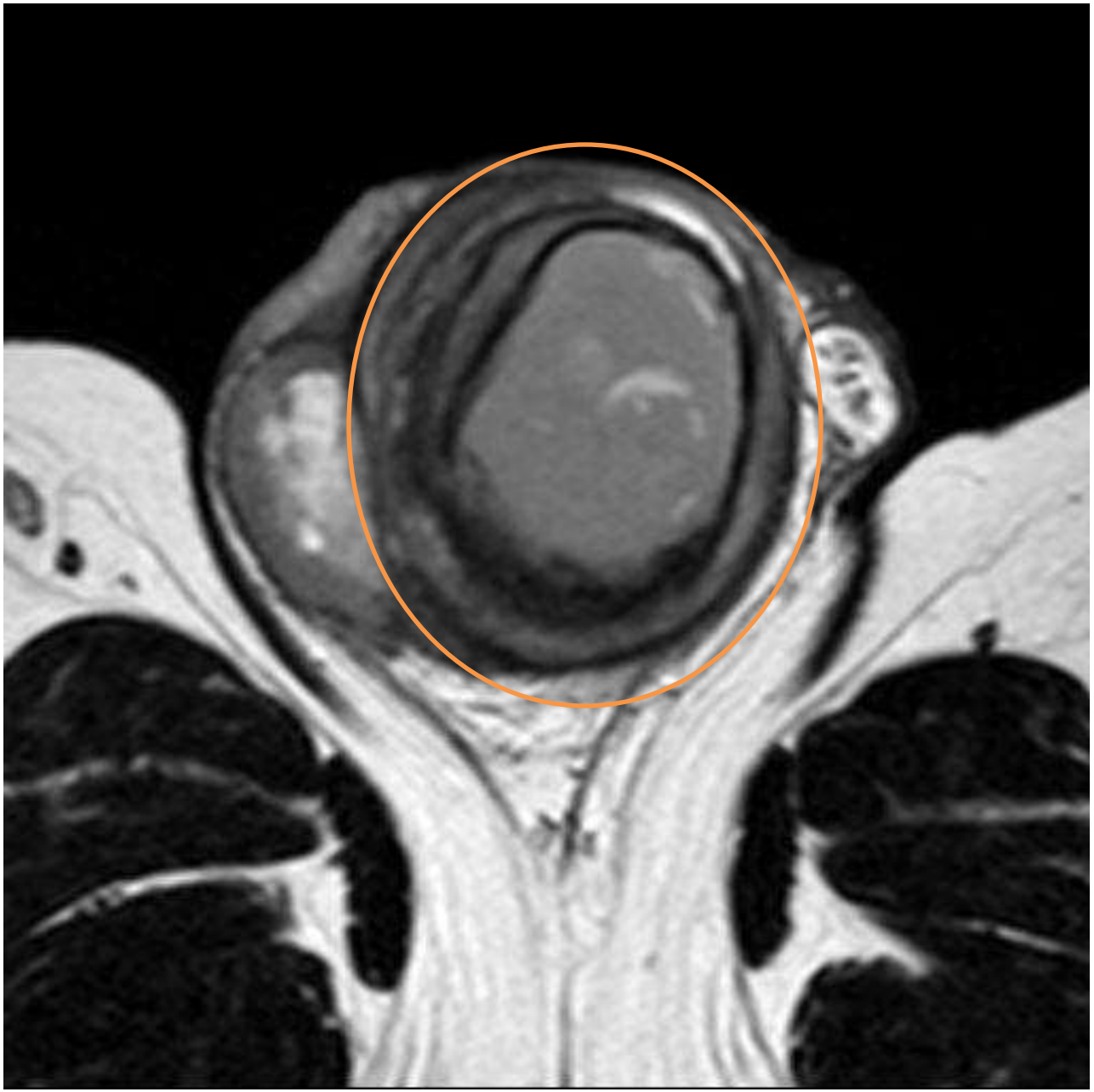

肉眼所見



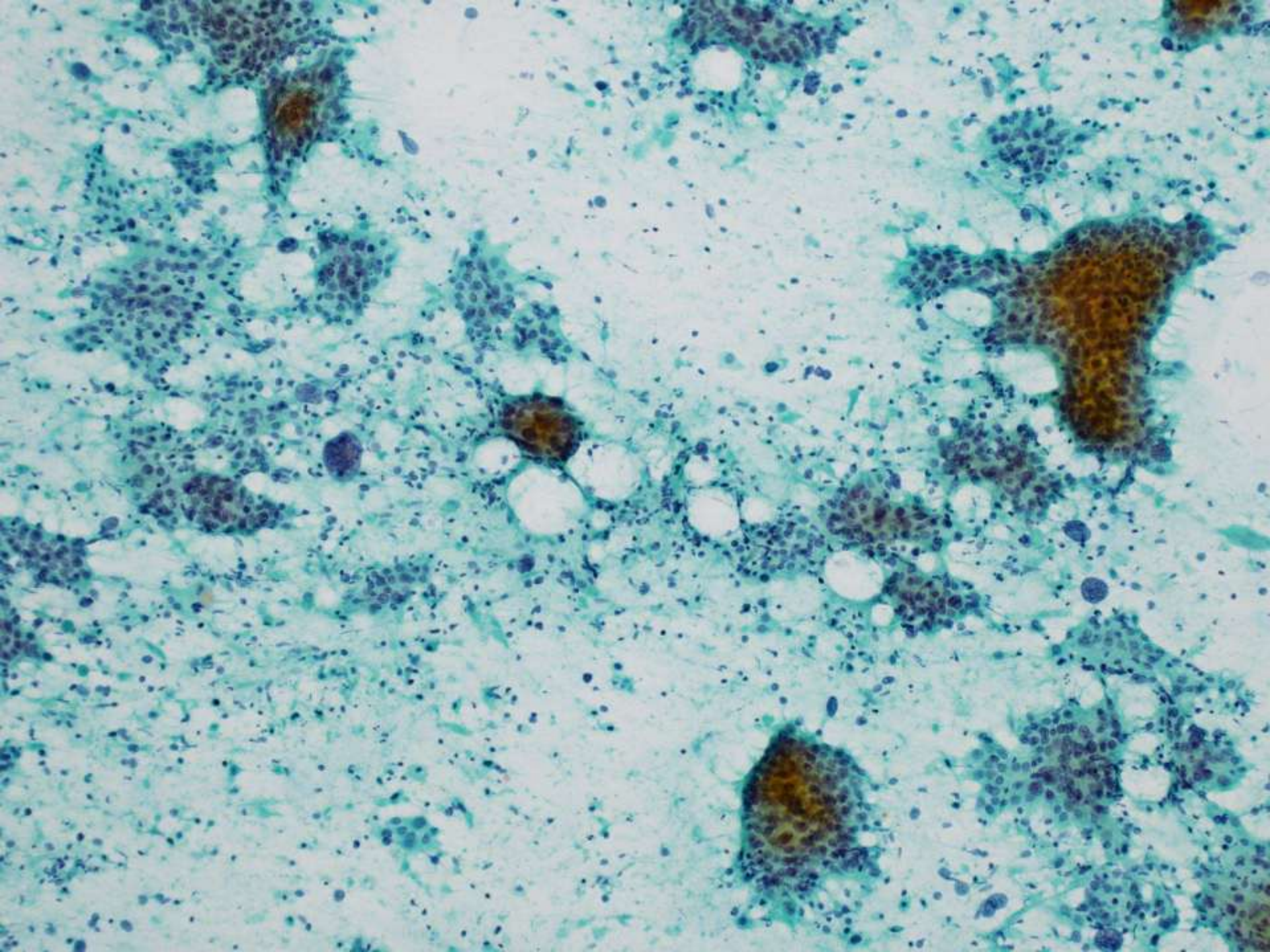

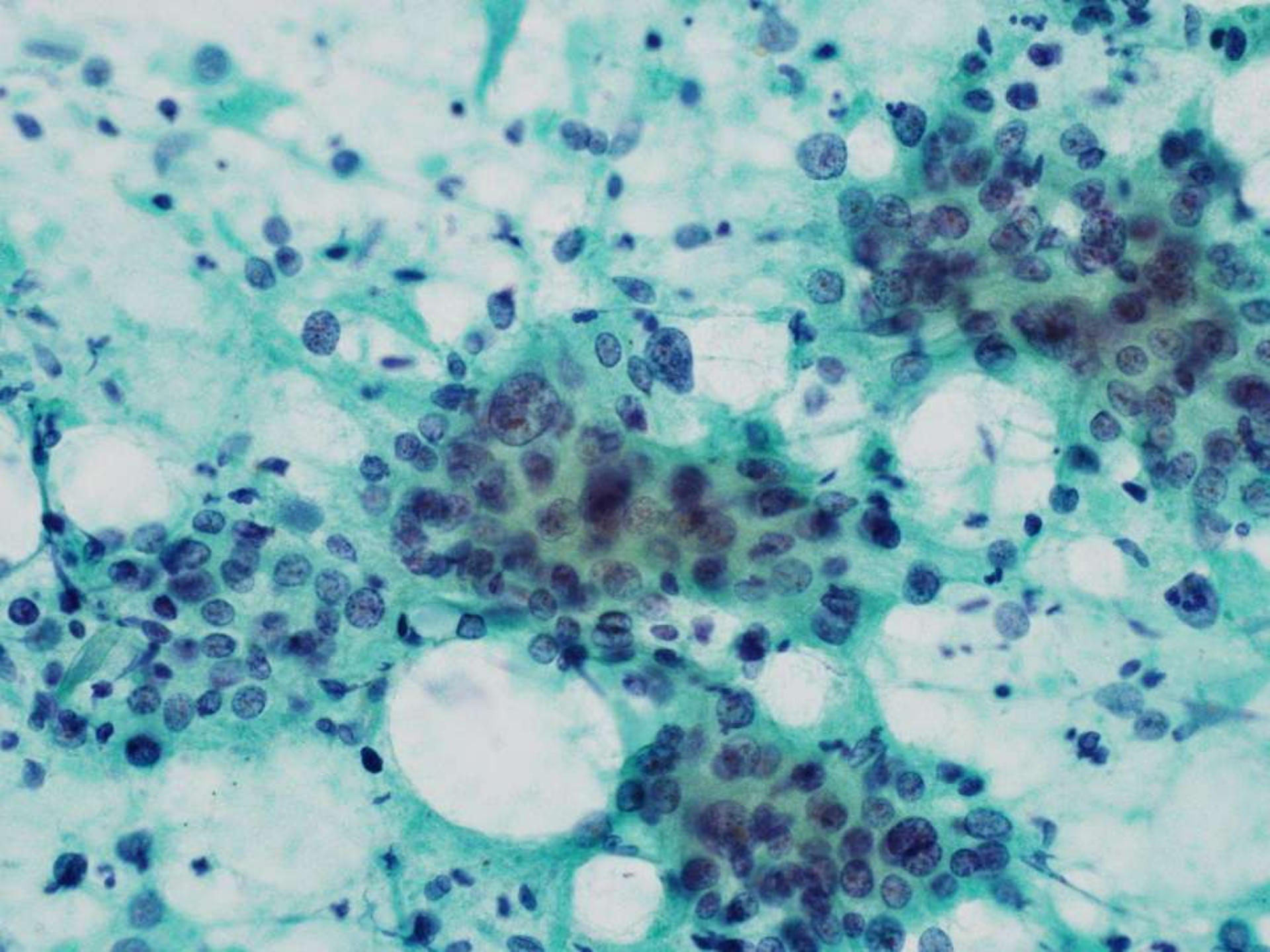

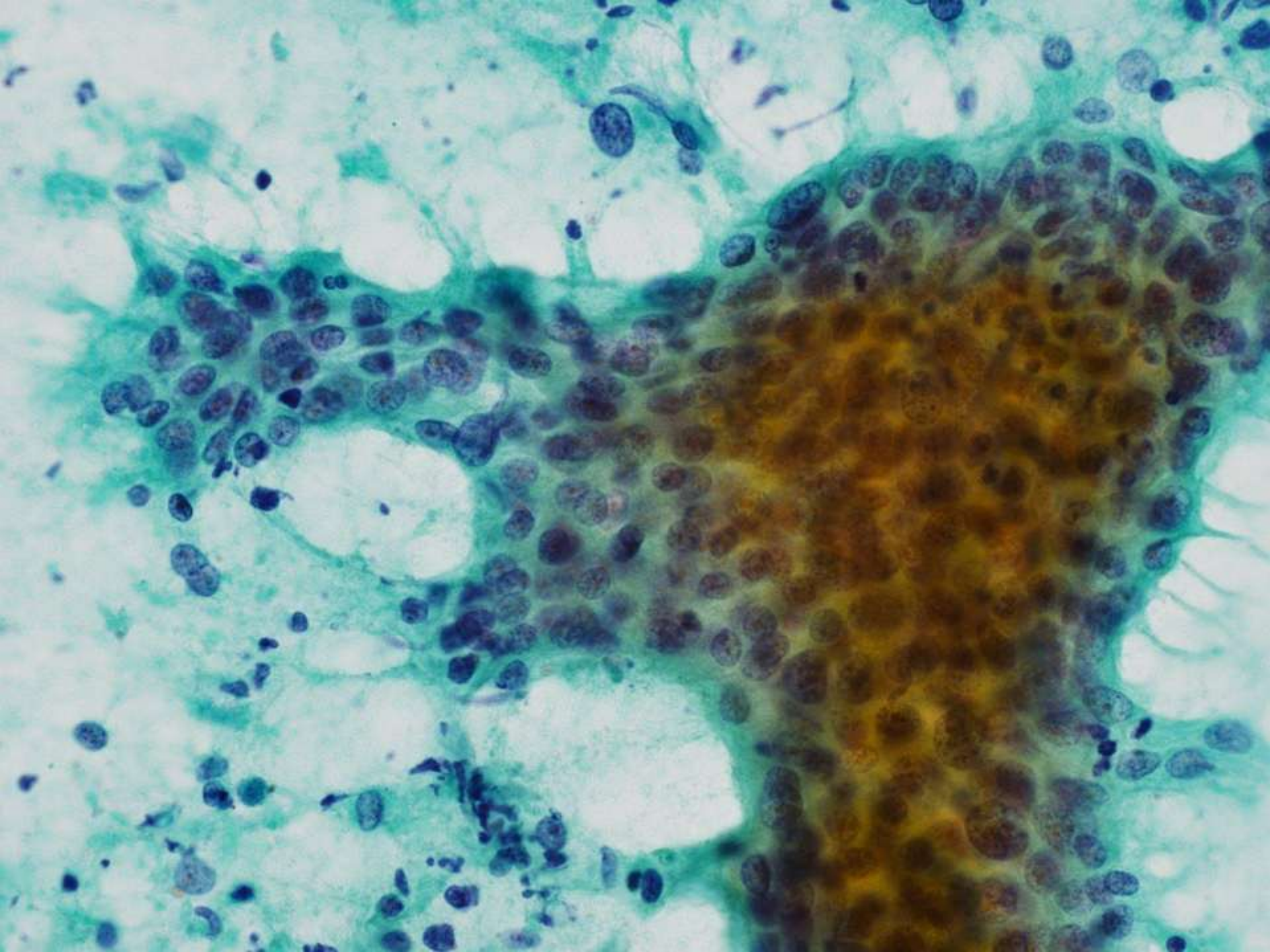

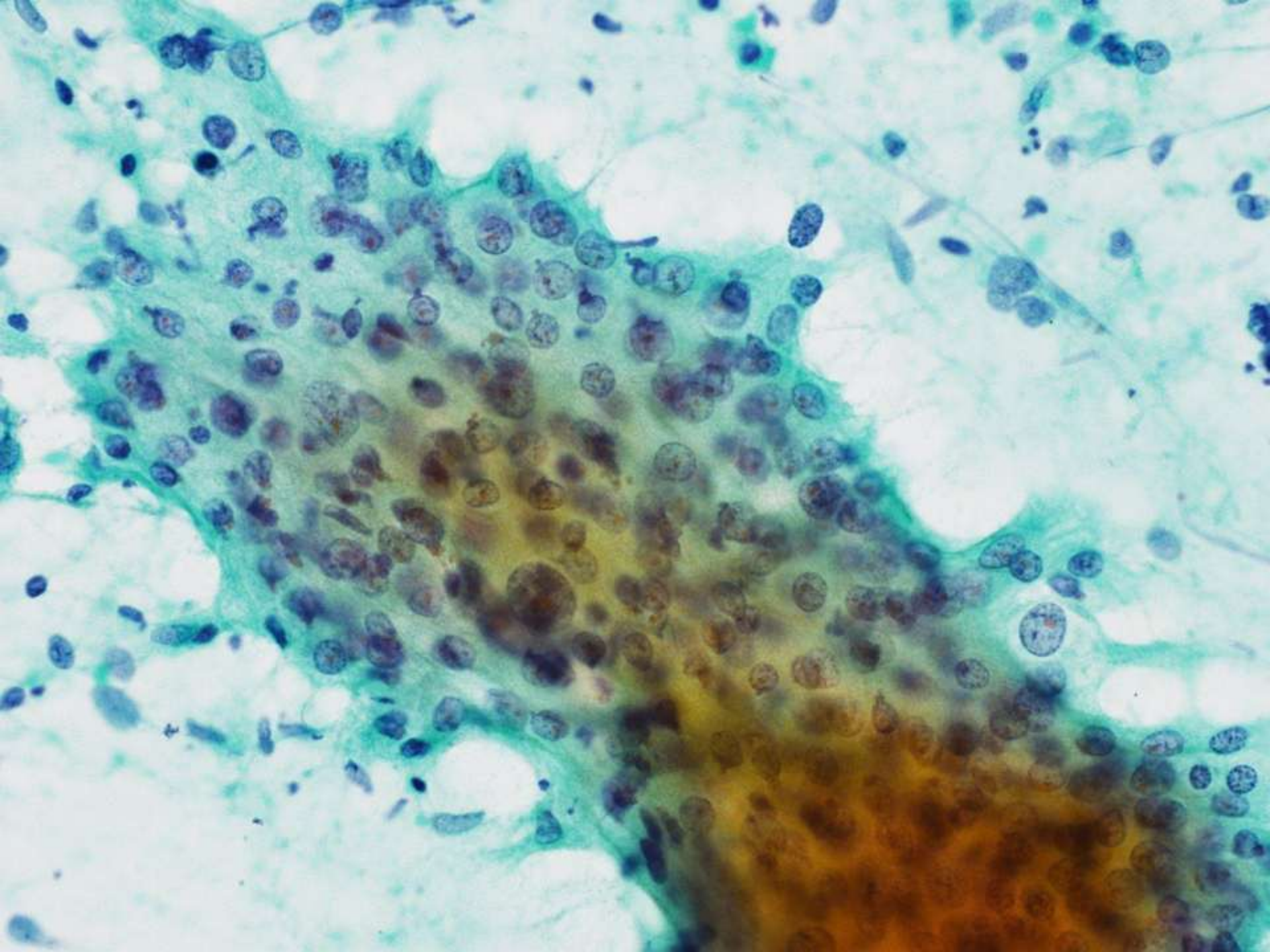

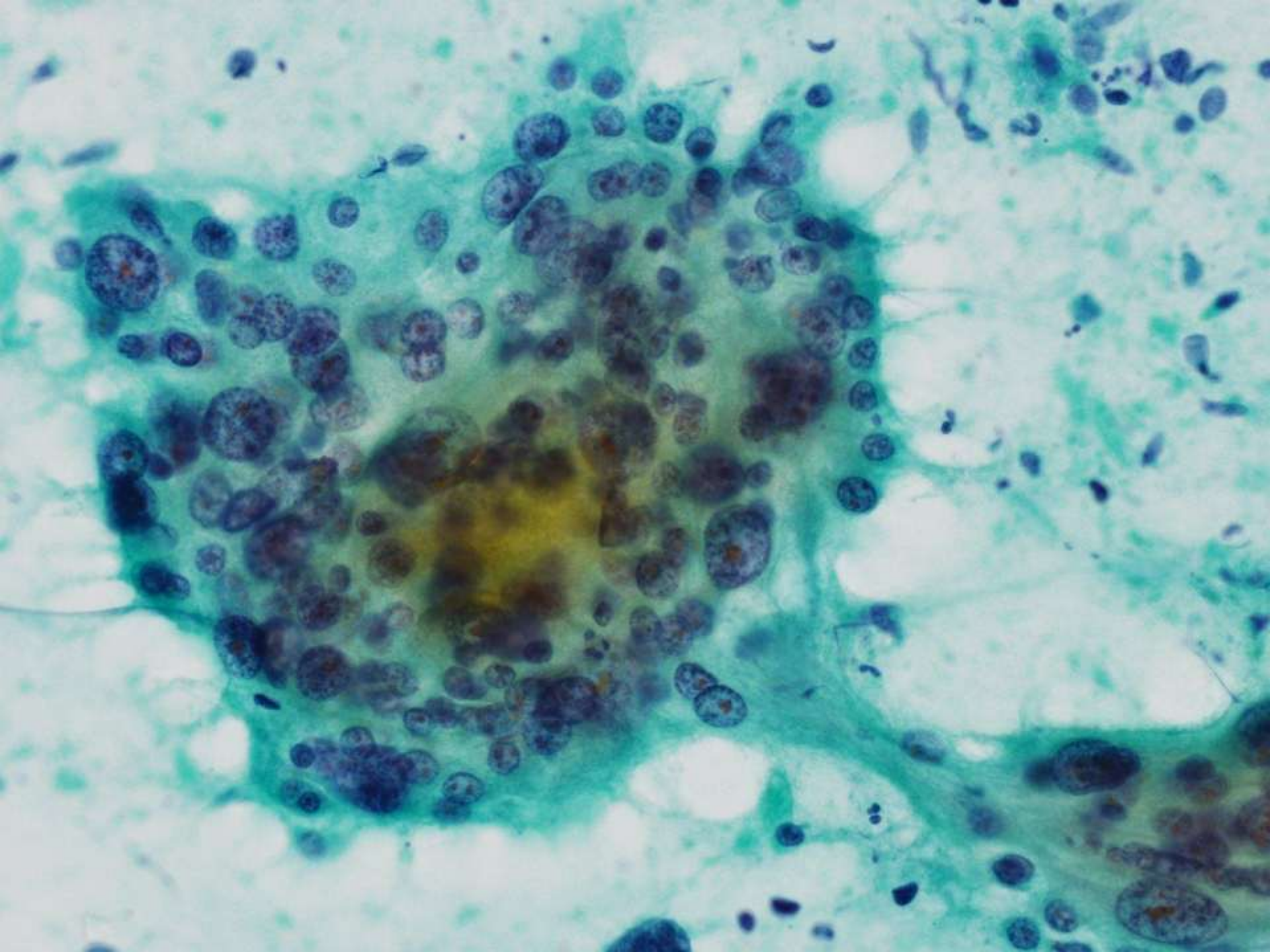

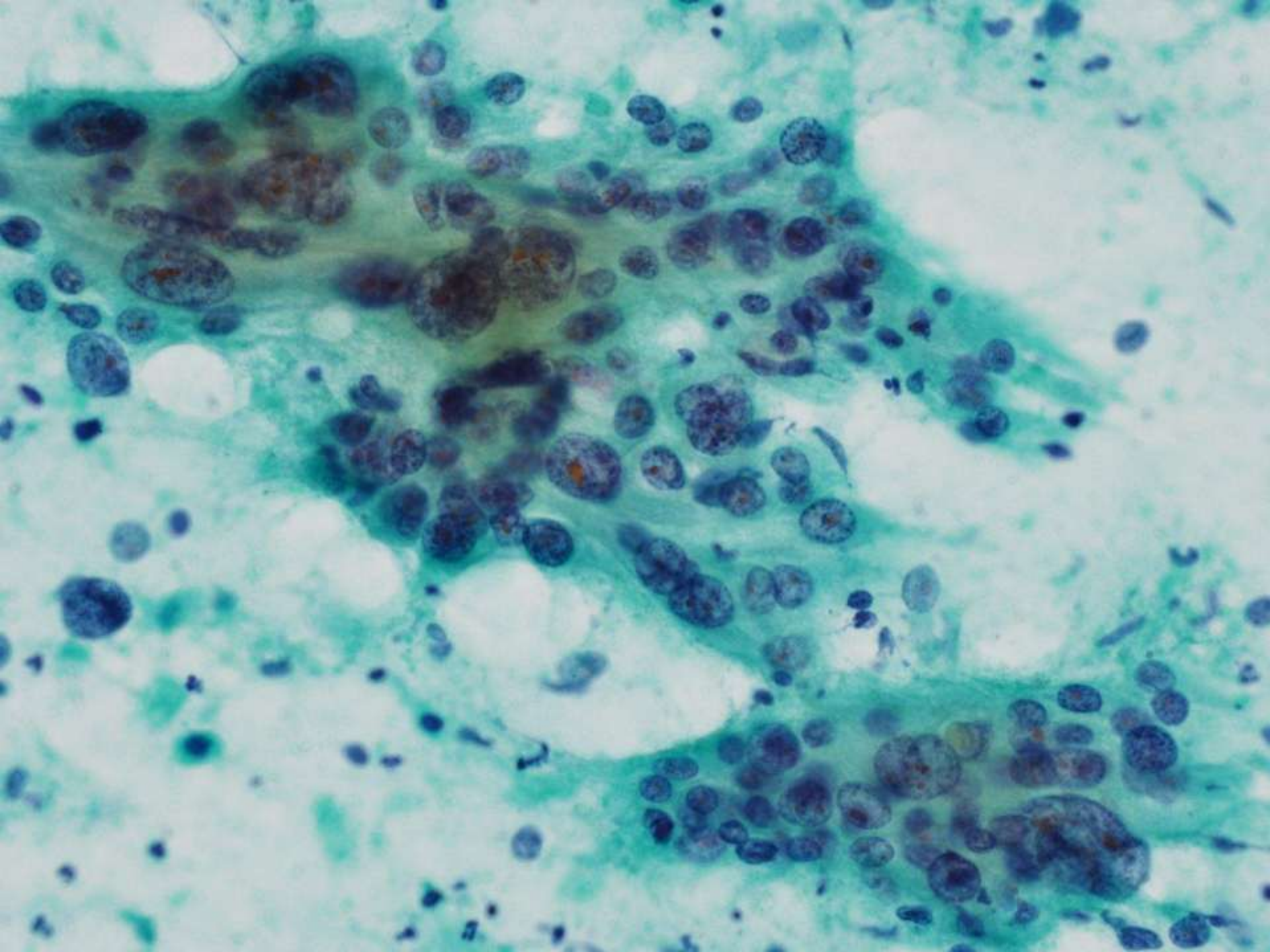

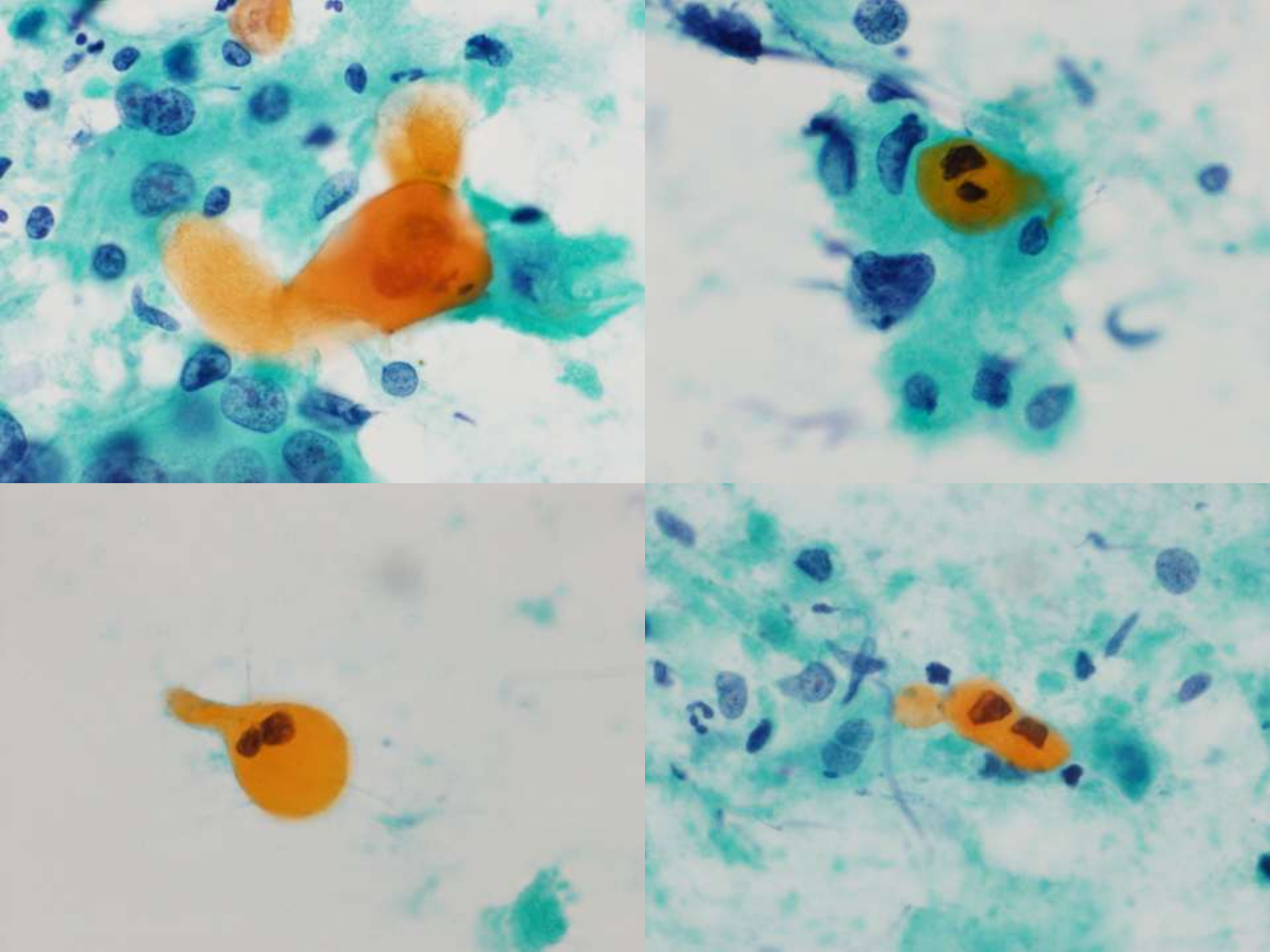

解答

① セミノーマ
② 胎児性癌
③ 卵黄嚢腫瘍
④ 絨毛癌
⑤ 奇形腫
⑥ 扁平上皮癌
⑦ 悪性リンパ腫

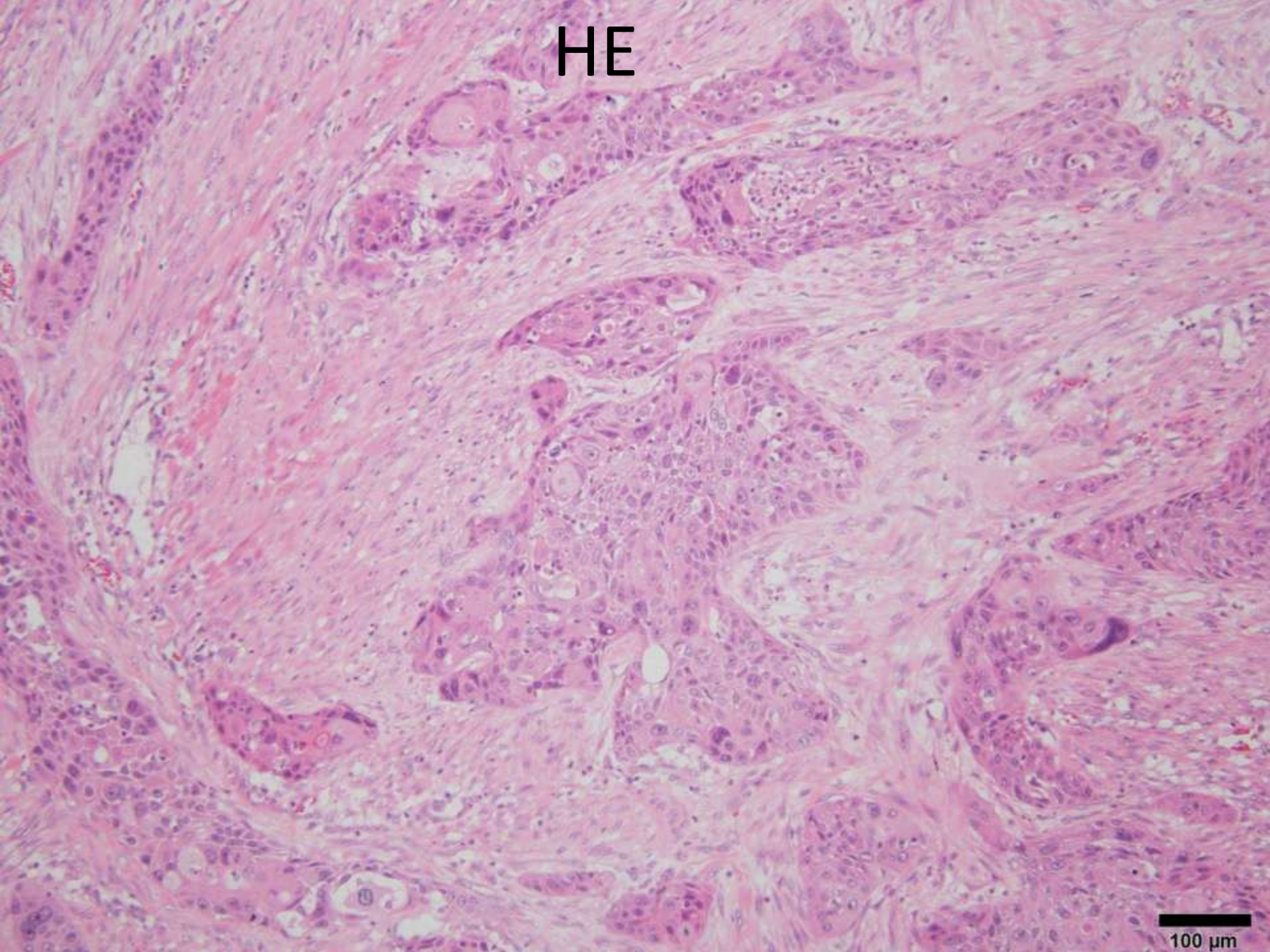
HE
100 µm


HE
50 µm

免疫染色

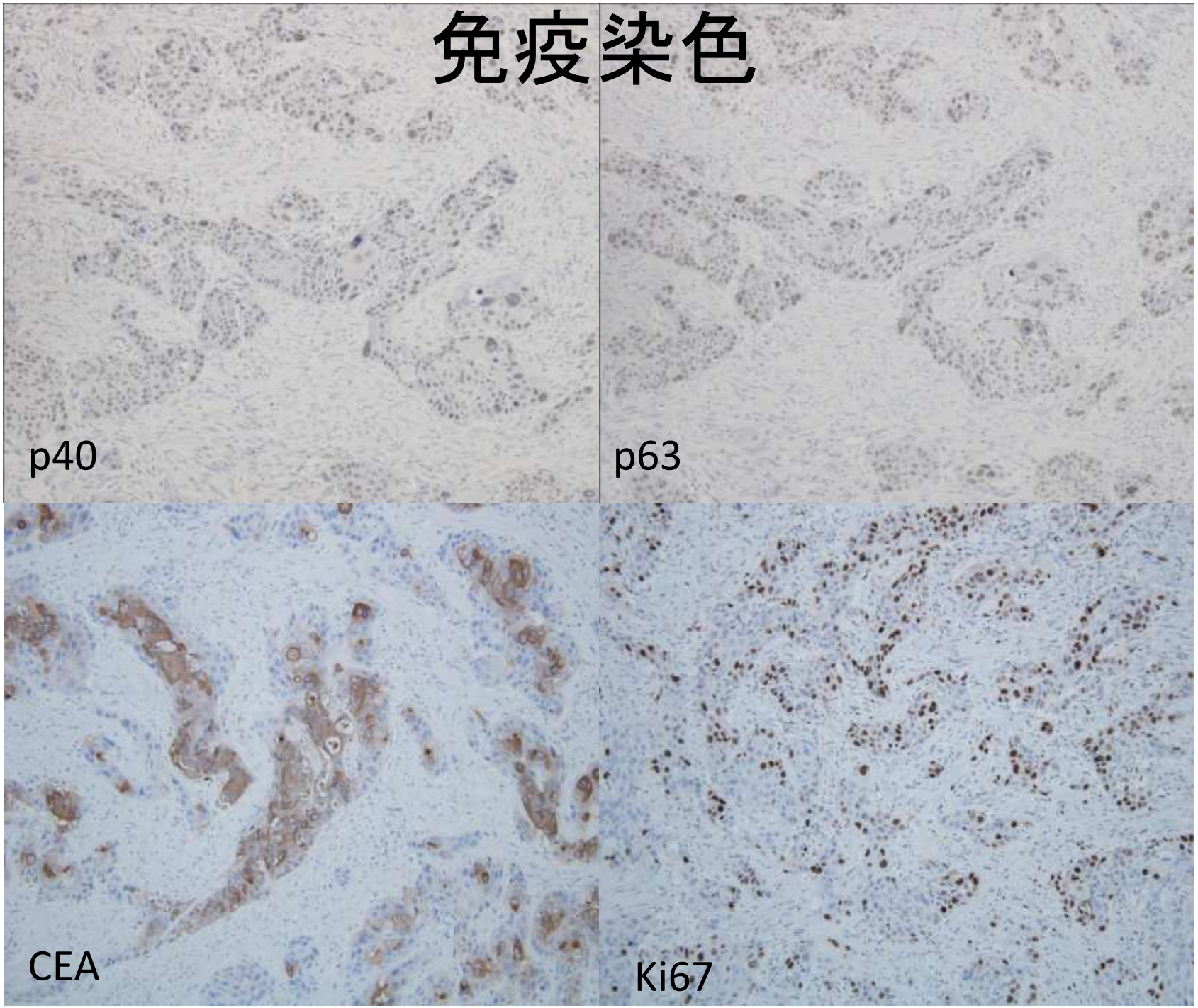

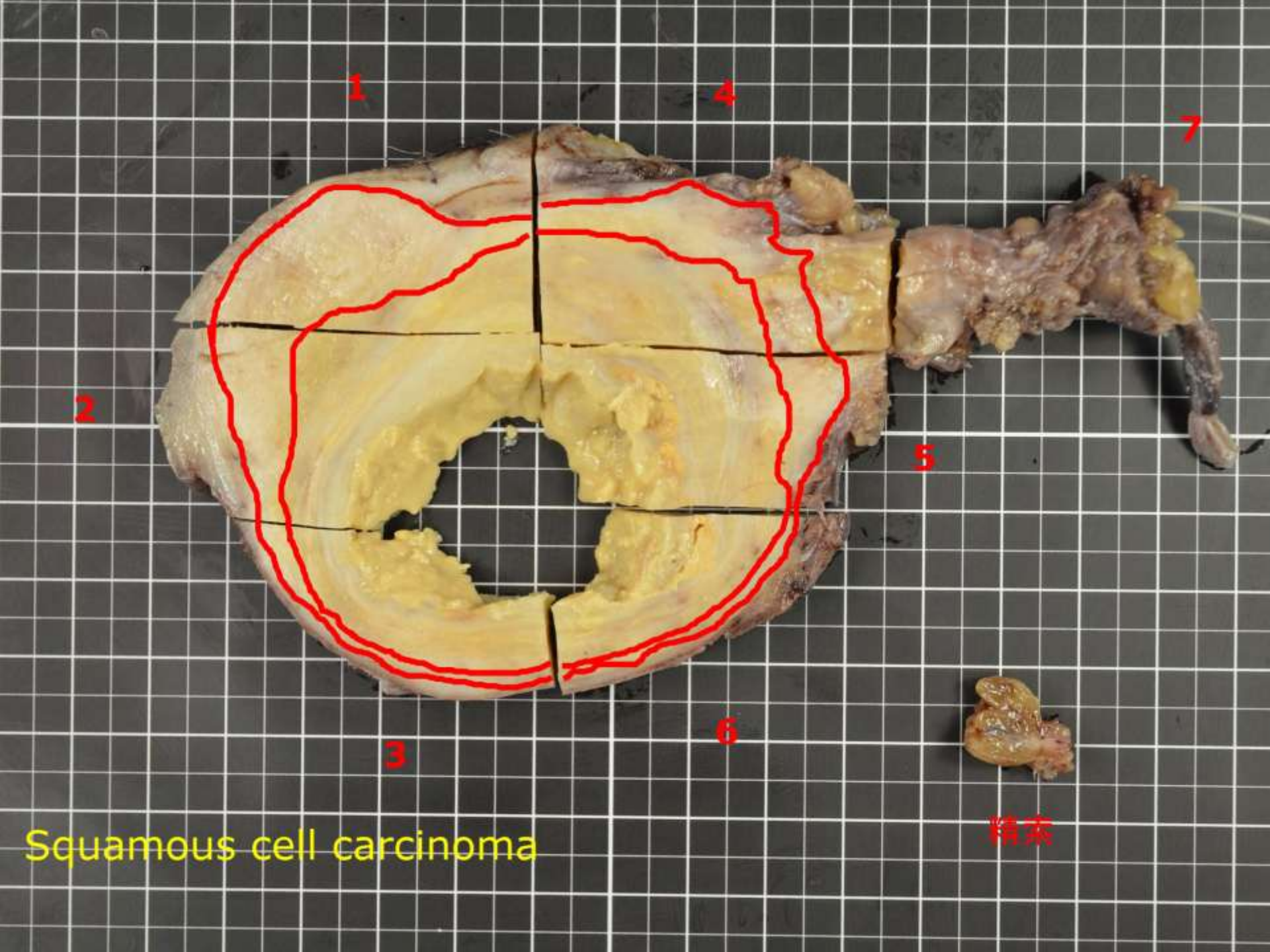
1
4
7
2
5
6
3
精索
Squamous cell carcinoma

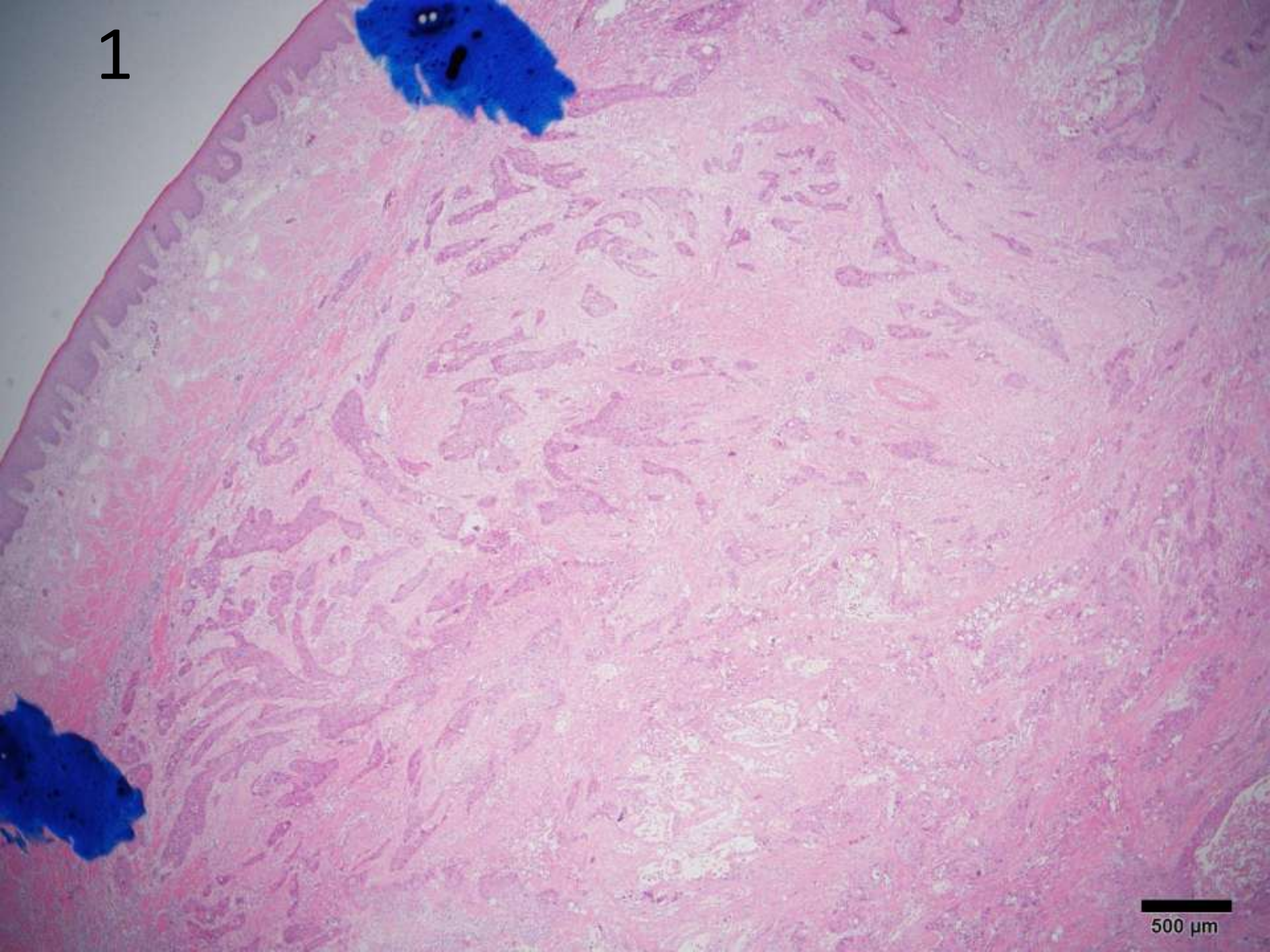
1
500 µm

肉眼所見

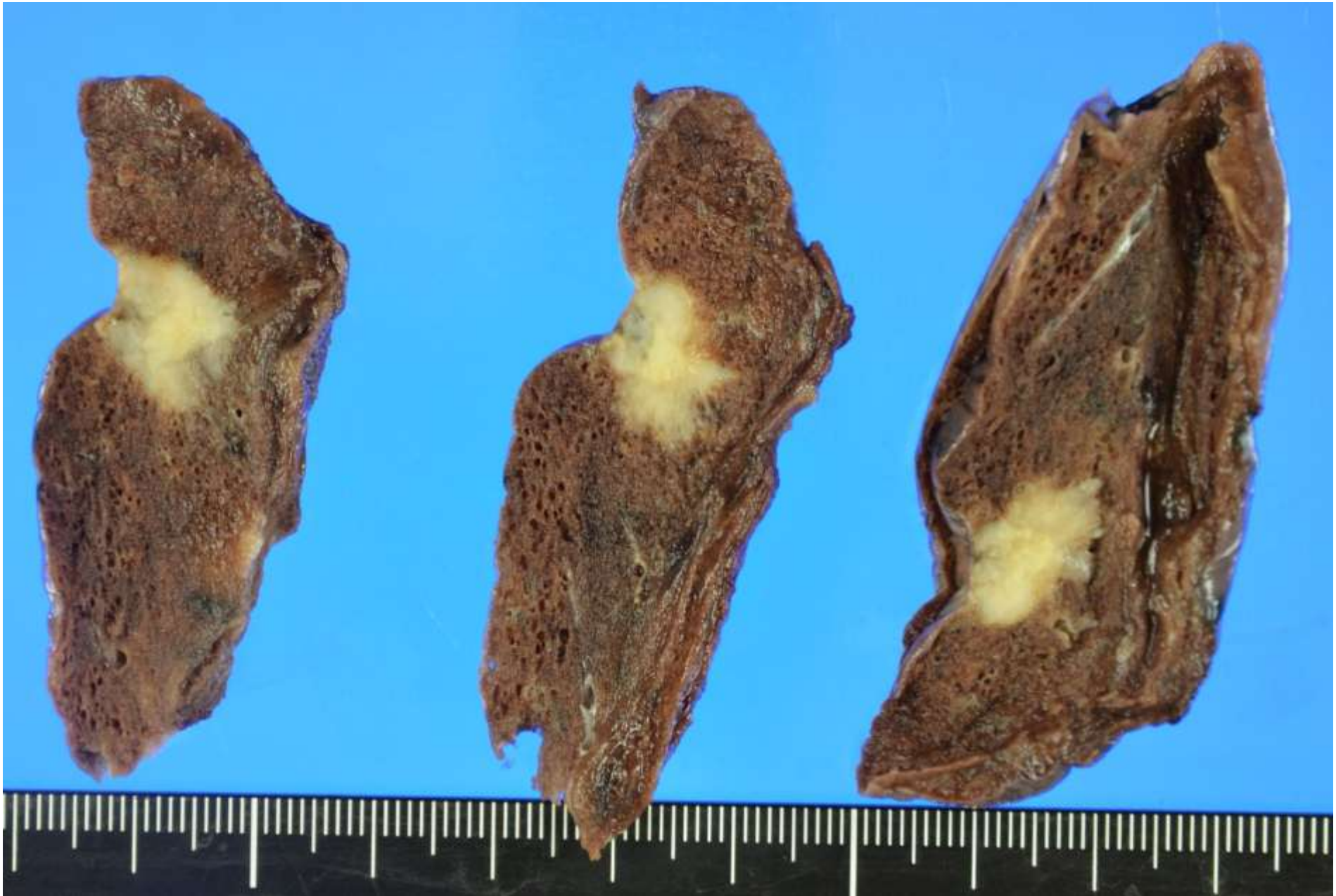

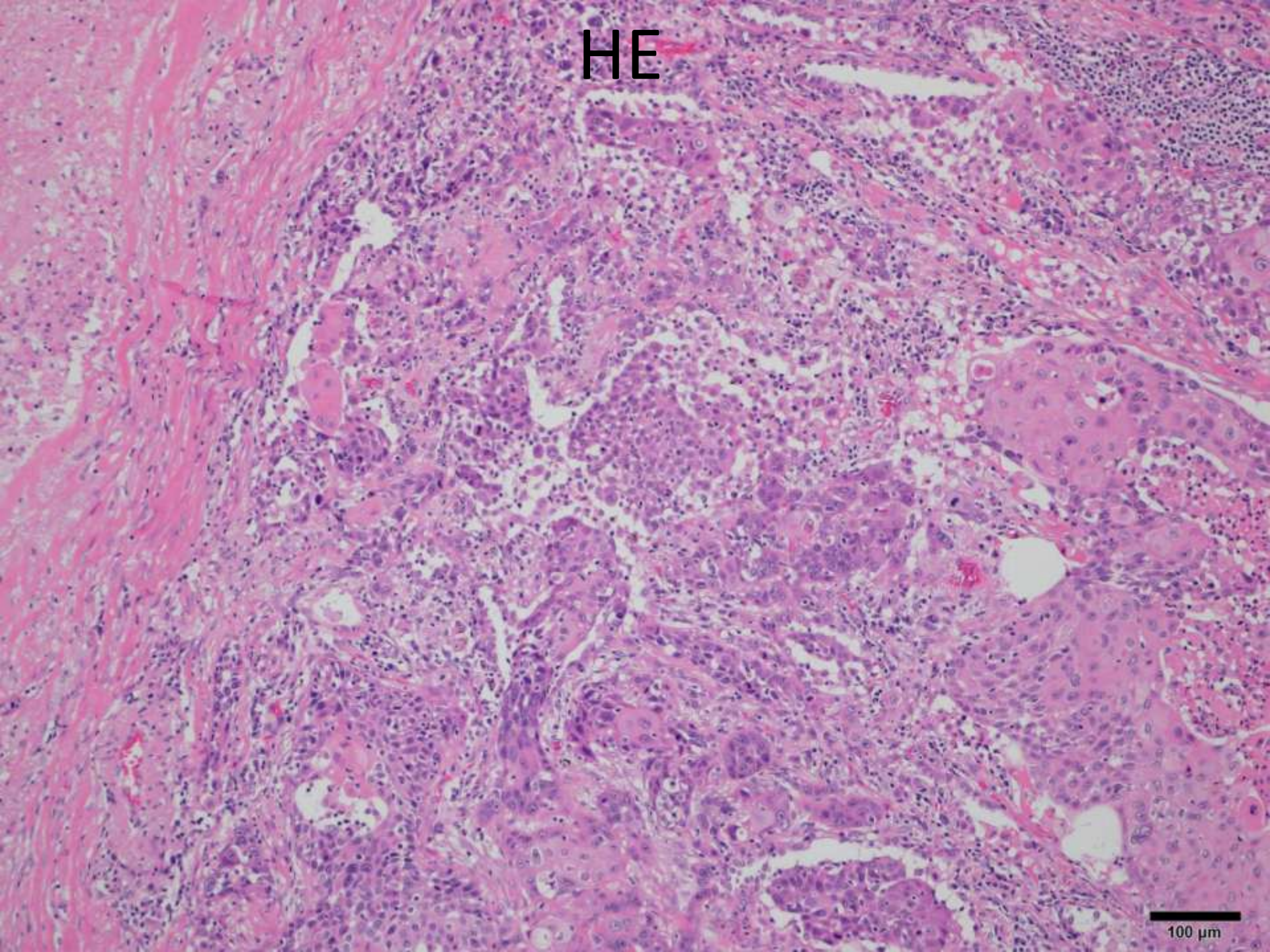
HE
100 µm

精巣腫瘍の分類と発生機序

胚細胞腫瘍(90-95%)

精上皮腫（セミノーマ）
非精上皮腫（非セミノーマ）

非胚細胞腫瘍(<10%)
性索/性腺間質腫瘍

ライディッヒ細胞腫瘍
セルトリ細胞腫瘍
悪性リンパ腫

精巣腫瘍(胚細胞腫瘍)の病理

・セミノーマと非セミノーマに分類

・単一組織(単一型) 60-70%
　:セミノーマ35%, 胎児性癌20%, 奇形腫5%, 絨毛癌1%

・混合組織(混合型) 30-40%
　:奇形腫＋胎児性癌<25%
　: セミノーマ＋その他<6%

精巣胚細胞腫瘍の病理組織分類

精巣腫瘍取り扱い規約第3版　2005

A. 精細管内悪性胚細胞

B. 単一型

1. セミノーマ
2. 精母細胞性セミノーマ
3. 胎児性癌(embryonal carinoma)
4. 卵黄嚢腫瘍(yolk sac tumor)
5. 絨毛性腫瘍(trophoblastic tumors)
   a) 絨毛癌(choriocarcinoma)
   b) 胎盤部栄養膜細胞性腫瘍(placental site trophoblastic tumor)
6. 奇形腫(teratoma)
   a) 成熟奇形腫
      皮様嚢腫
   b) 未熟奇形腫
   c) 悪性部分を伴う奇形腫
7. 多胎芽腫(polyembryoma)

C. 混合型

精巣腫瘍の疫学

- 男性の悪性腫瘍の1%
- 人口10万人あたりの年間発生数0.7-1.8人
- 若年者に多く、20-34歳にピーク
- 50-60歳以上では、悪性リンパ腫等の非胚細胞腫瘍が多い

精巣腫瘍の疫学的要因

- 停留精巣: 2.5-14倍（腹腔は鼠径の6倍以上）
- 精巣発育不全
- ウィルス性精巣炎
- 精巣外傷
- 胎児期の過剰エストロゲン
- 性的早熟化
- 対側精巣腫瘍の既往：20-70倍のリスク

精巣腫瘍の臨床所見

無痛性の陰嚢内容腫大

- 増大傾向あり
- 患側が大きく、重量感がある
- 腫瘍の性状：硬く、時に表面が不整
- 精巣上体との関係：初期には区別可能
- 透光性なし

転移による症状

- 腹部腫瘤、腰痛、嘔吐、咳、呼吸困難、乳頭部痛（女性化乳房～hCGによる）

精巣腫瘍の診断

- 触診
- 超音波検査（原発巣の評価）
- CT, MRI, PET（転移巣の検索）
- 腫瘍マーカー：AFP・β-hCG・LDH

	AFP	β-hCG
生理的産生部位	胎児（卵黄嚢） 肝	絨毛上皮
血中半減期	5-7日	1-2日
上昇しうる組織型	卵黄嚢腫瘍 胎児性癌	絨毛癌(100%) 胎児性癌(40-60%) セミノーマ(10%)

LDH: 精巣腫瘍の大きさや総腫瘍量に関連して上昇。
セミノーマで80%, 非セミノーマで60%に高値。ただし非特異的。

陰茎癌

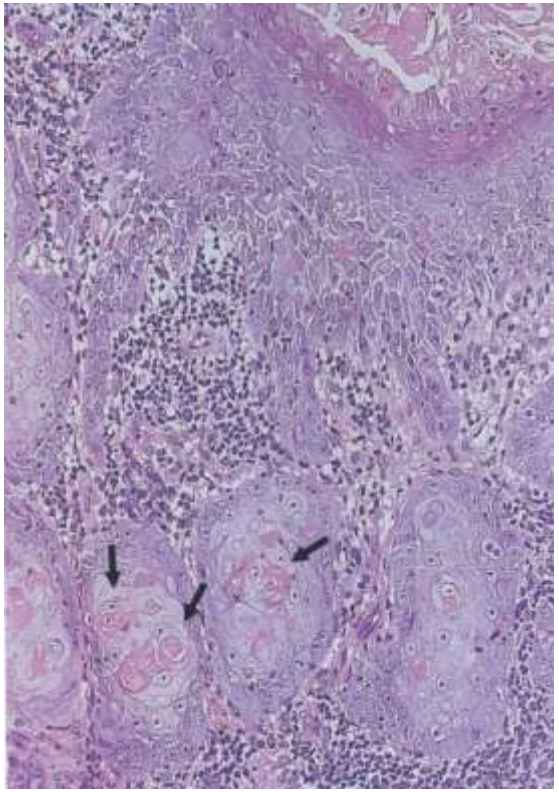

- 人口10万人あたり0.4-0.5の頻度
- ユダヤ人の有病率は低い
- 割礼と関連
- 包茎、性感染症は危険因子
- Human papilloma virus (HPV)感染が原因
  HPV 16/18型（31/33型も）
- 扁平上皮癌がほとんど：高分化型が多い
- 症状・局所所見：亀頭、包皮の硬結・潰瘍など
- 包茎で病変が隠されていることが多い

①　セミノーマ

- 明瞭な1個の核小体を持つ円型核と明るい細胞質からなる均一な類円型細胞が敷石状に配列
- リンパ球や組織球の浸潤を伴う
- 免疫染色：PLAP、c-kit、D2-40、OCT4、SOX17が陽性

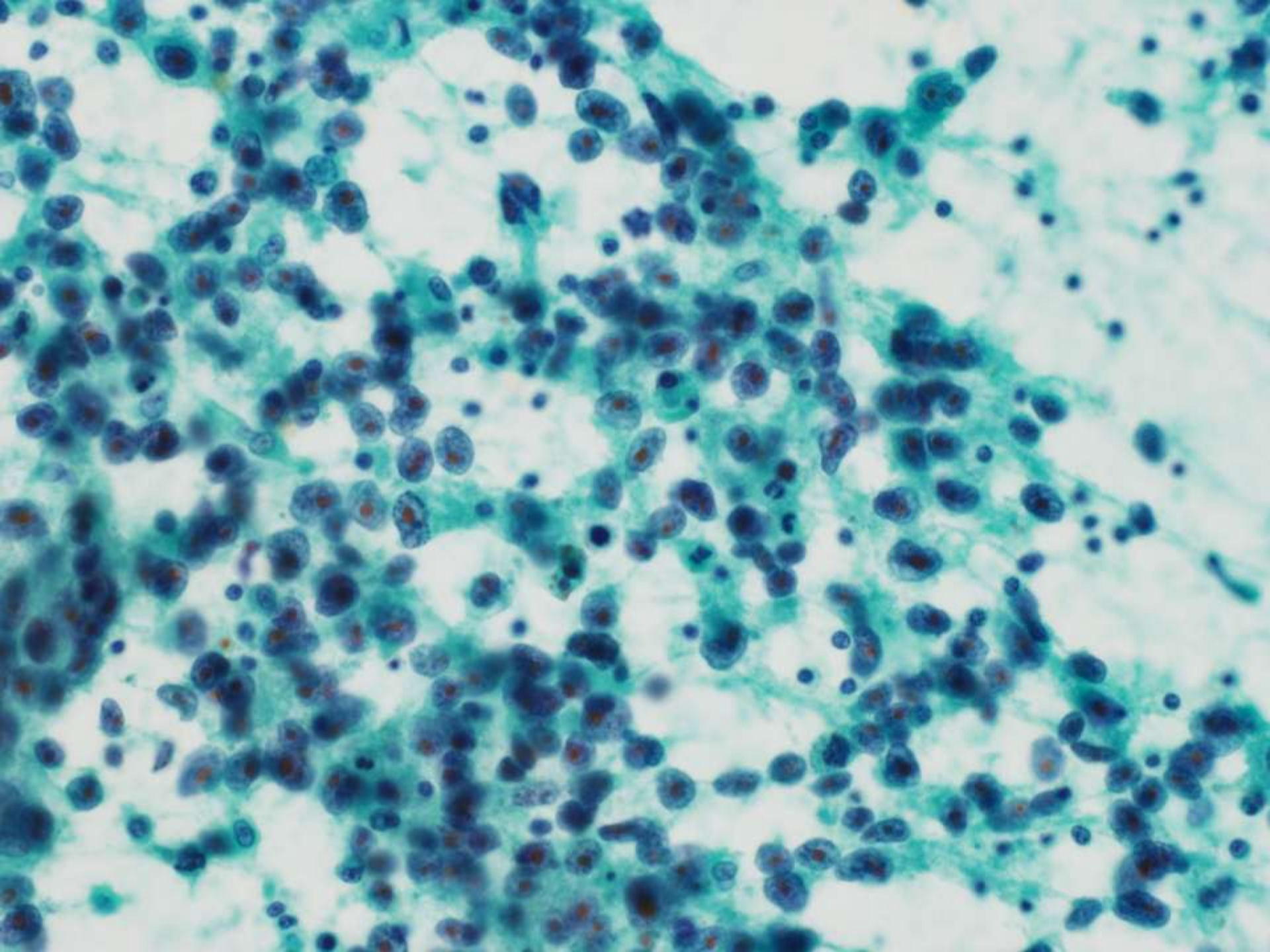

② 胎児性癌
(embryonal carinoma)

- 未熟で異型性の強い上皮性細胞が、充実性、管状、乳頭状構造をとって増殖する
- 免疫染色：CD30、OCT4、SOX2が陽性

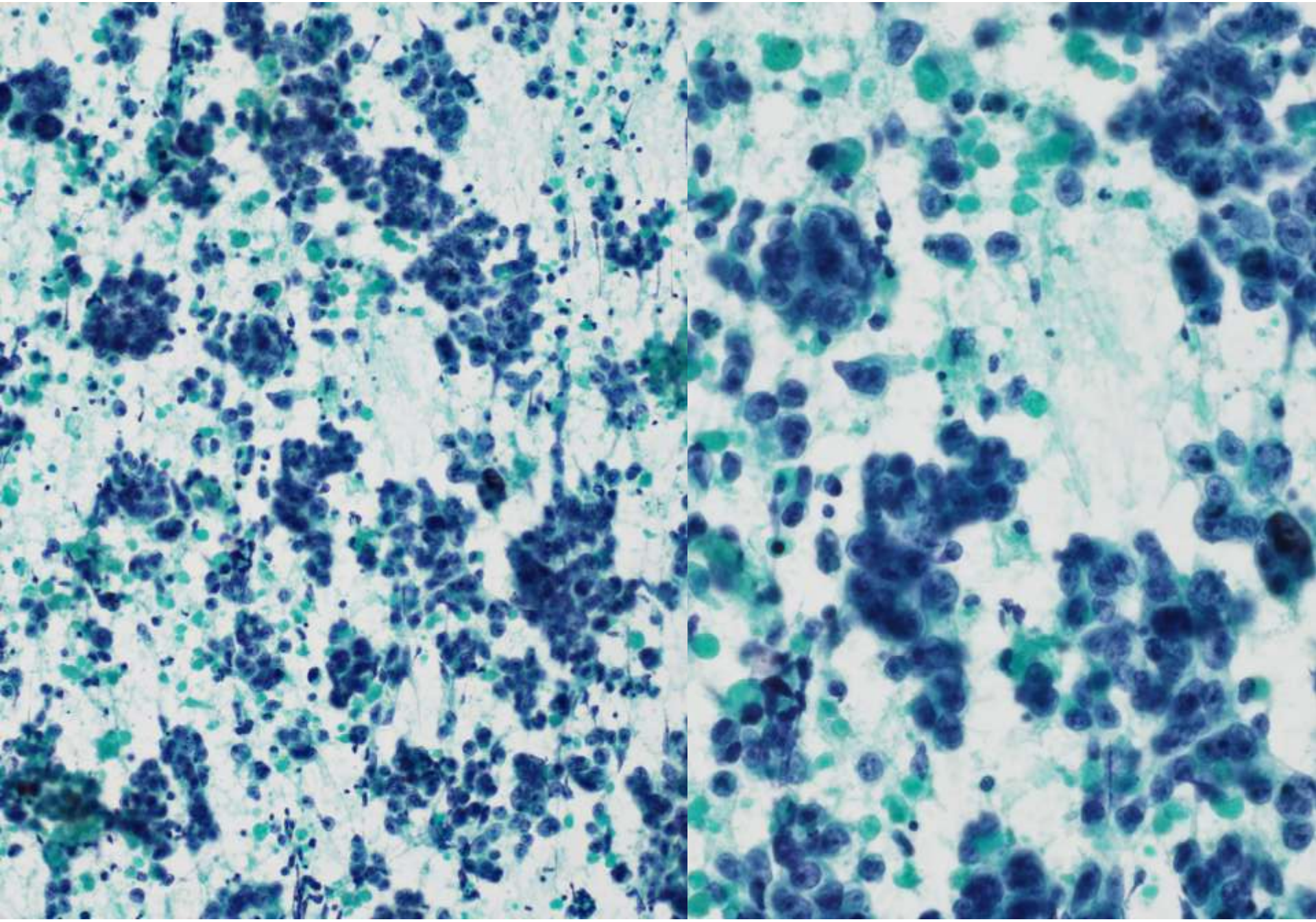

③ 卵黄嚢腫瘍 (yolk sac tumor)

- 扁平な細胞による網状構造、小型立法状細胞による乳頭状構造（Schiller-Duval body)や管状構造、大型多角形ないし類円型細胞による敷石状構造などからなる

- 免疫染色：AFP、glypican-3、SOX17が陽性

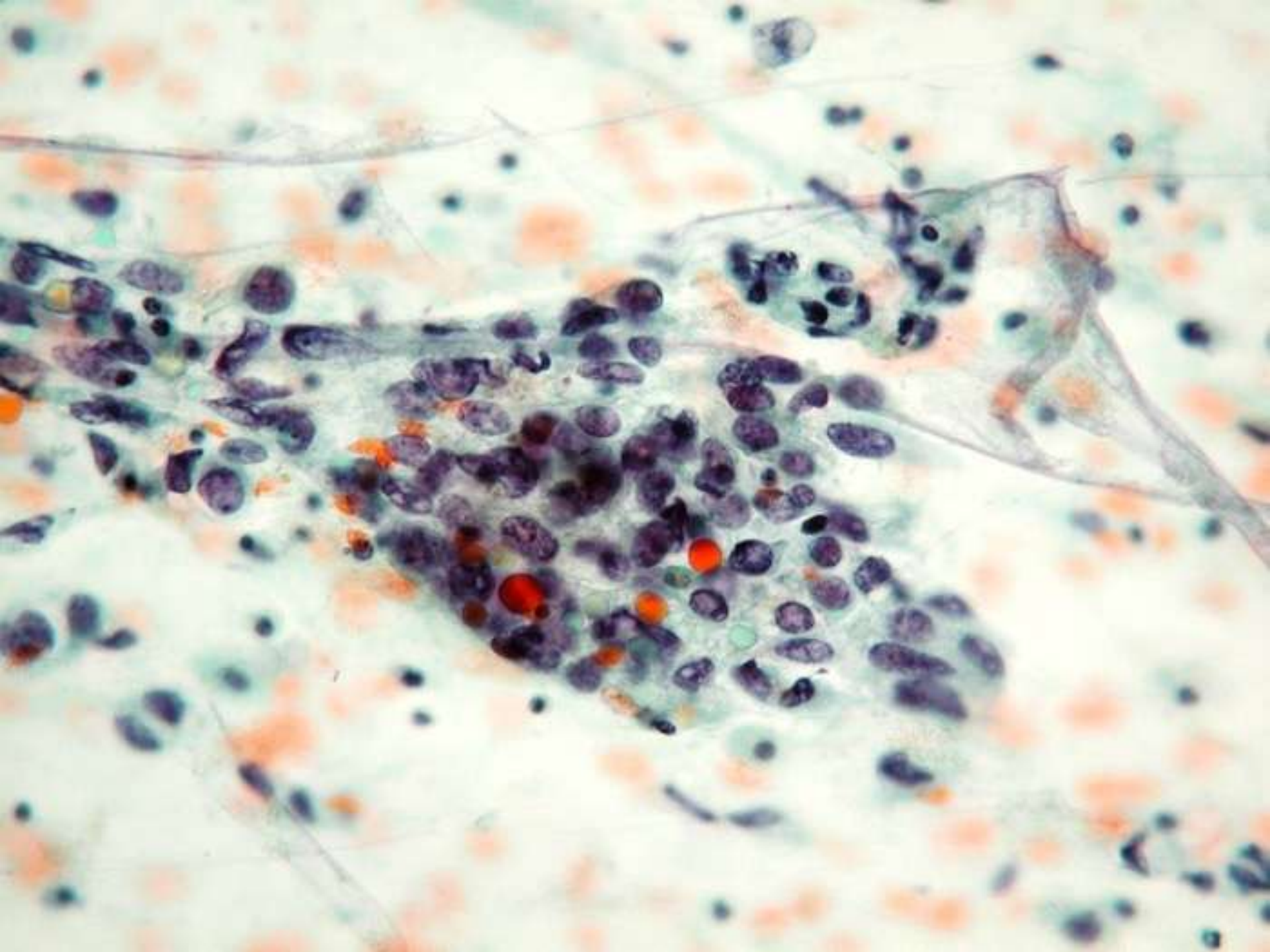

④ 絨毛癌
(choriocarcinoma)

- 胎盤の合胞性栄養膜細胞（ジンチジウム型トロホブラスト）と細胞性栄養膜細胞（ラングハンス型トロホブラスト）に類似した細胞が二相性パターンをとって増殖する

- 高度の出血・壊死を伴う

- 免疫染色：hCG-βが陽性

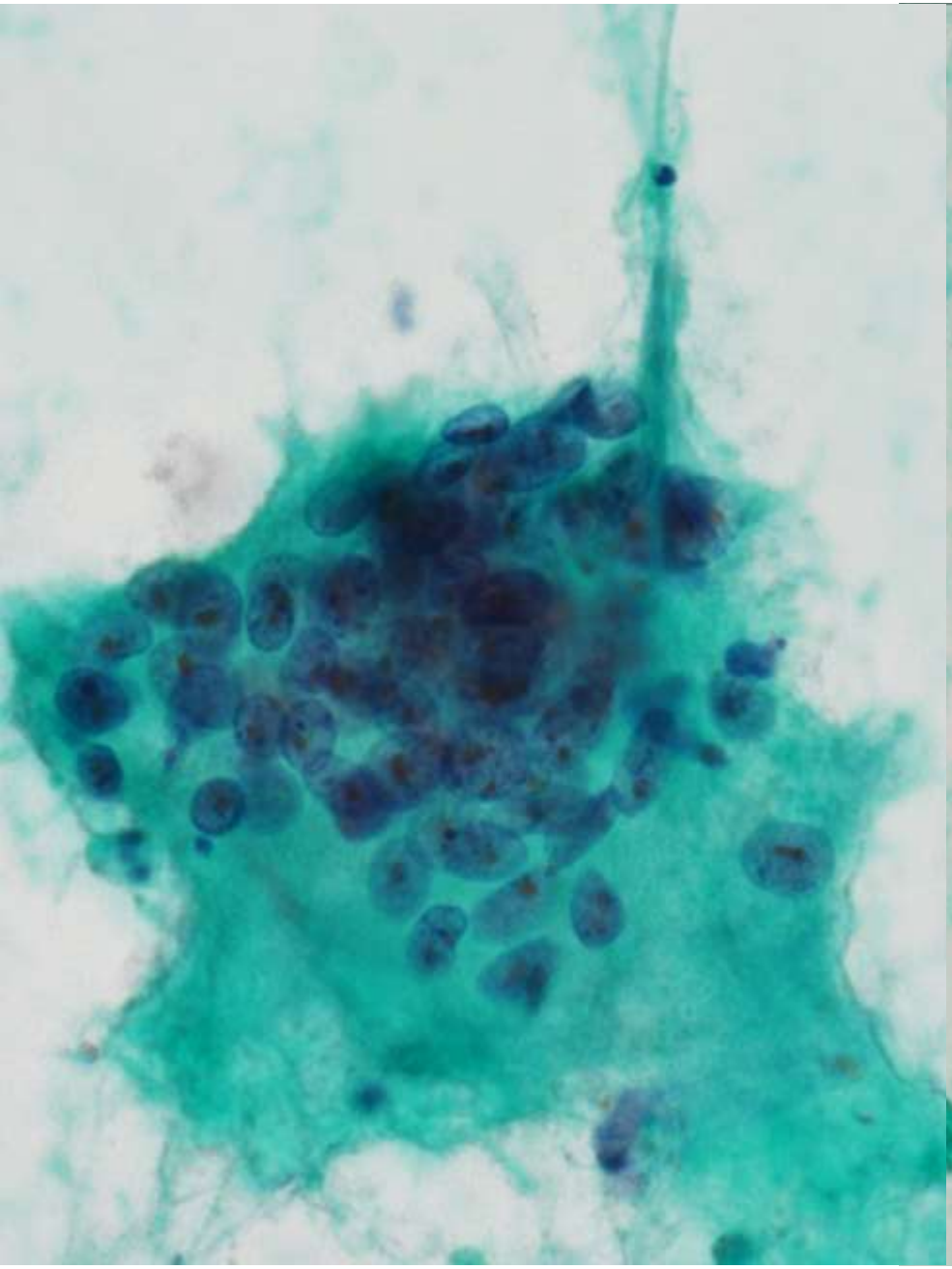

ジンチジウム型トロホブラスト

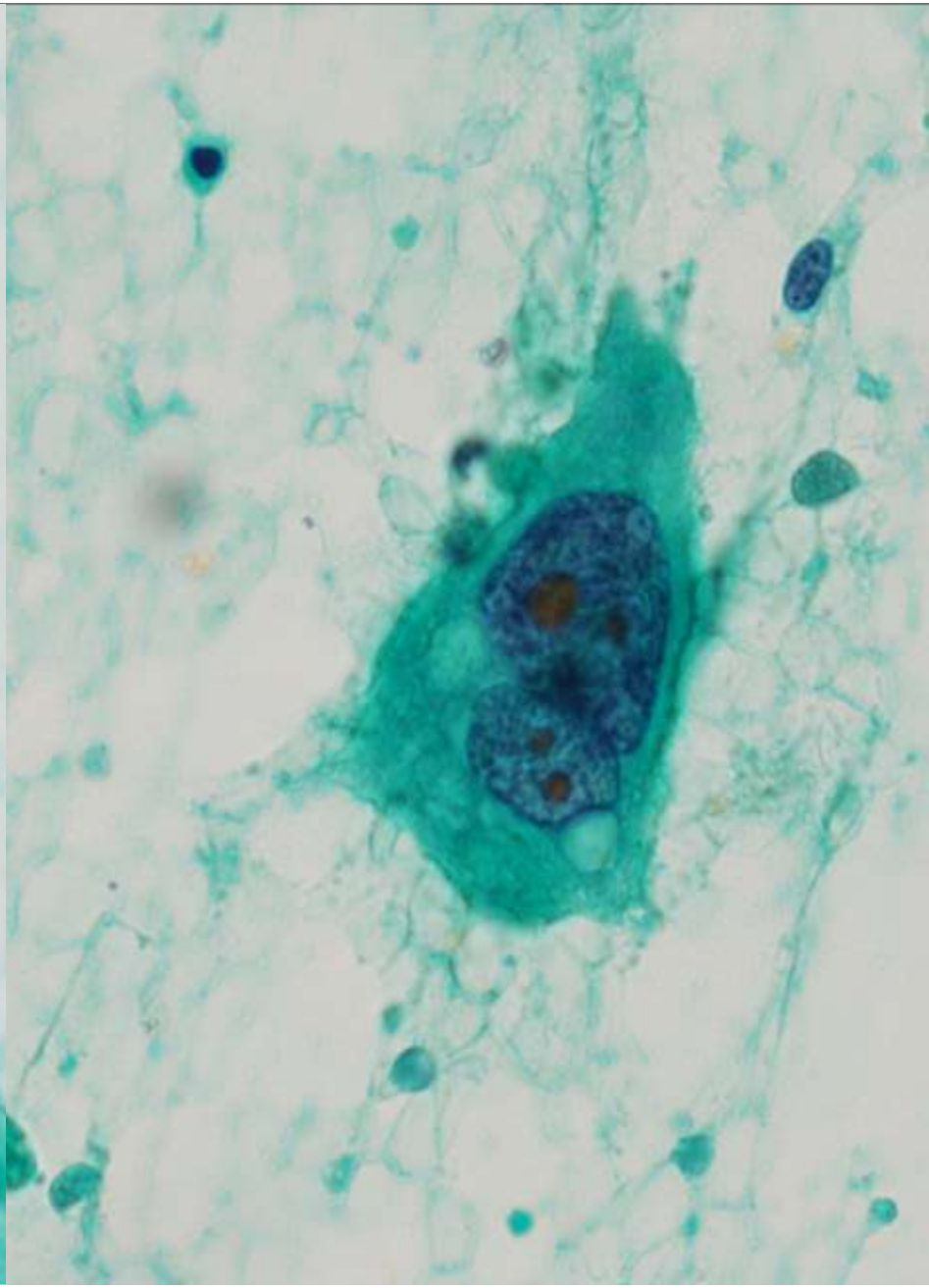

ラングハンス型トロホブラスト

⑤　奇形腫
(teratoma)

- 消化管などの円柱上皮や重層扁平上皮、神経間質の軟骨や平滑筋、中胚葉組織への種々の程度の分化を示す



⑦　悪性リンパ腫

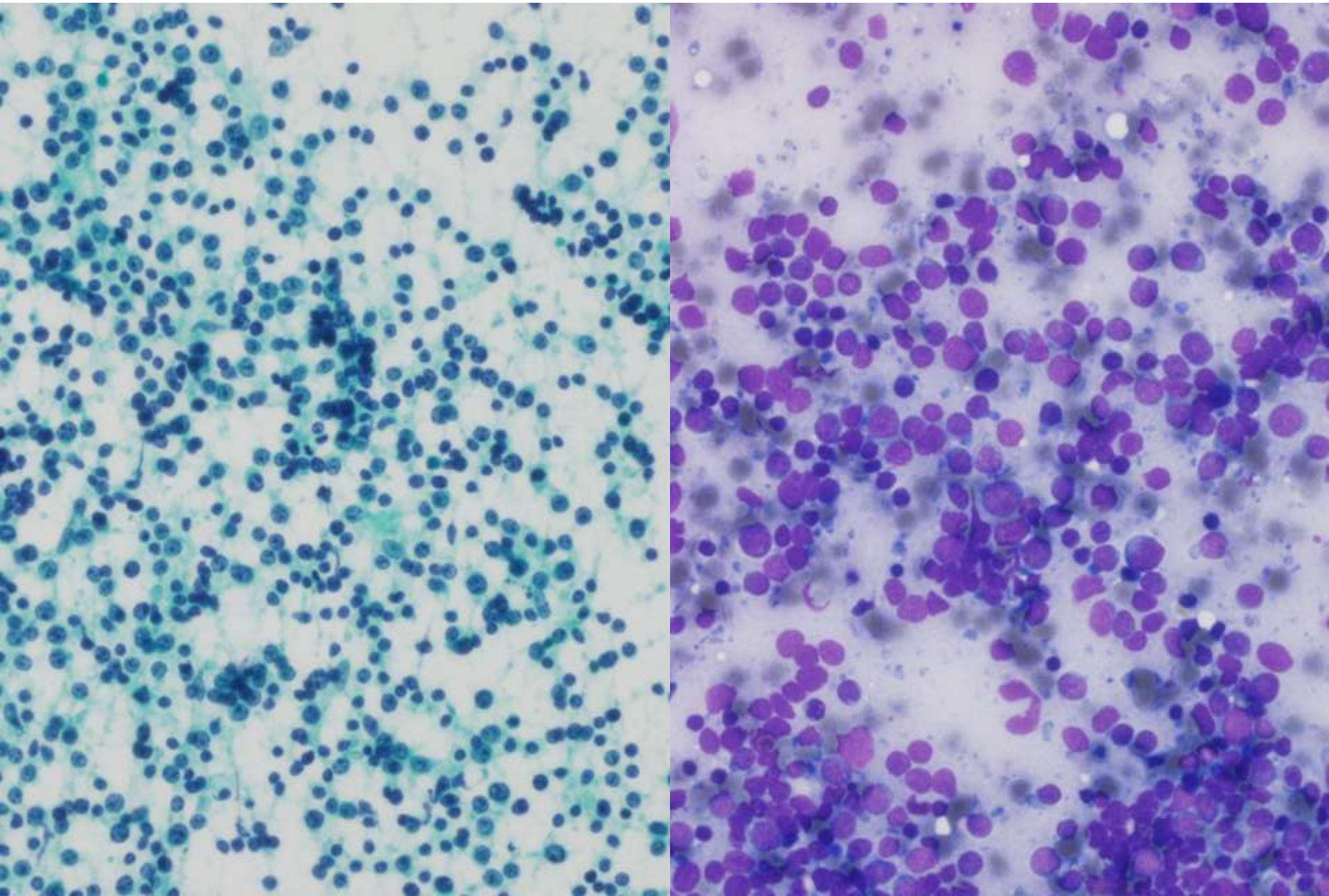

当院の精巣腫瘍（2012.9.1-2014.8.31）

No.		年齢	組織型
1	2012.12	80	ML　DLBL
2	2012.12	34	セミノーマ
3	2013.05	63	Sq.c.ca
4	2013.06	39	セミノーマ
5	2013.09	45	セミノーマ
6	2013.12	7	奇形腫
7	2014.01	21	絨毛癌
8	2014.01	69	Leiomyoma
9	2014.07	47	セミノーマ
10	2014.07	42	セミノーマ
11	2014.08	63	ML　DLBL
		46.4	