# 症例検討会

熊本市医師会検査センター

三浦令子

60歳代　男性

2002年　　個人病院にて、甲状腺濾胞腺腫

2010年7月　国立病院にて、両側肺底部に計3個の結節陰影＋
＃7リンパ節腫大を観察

2010年8月　大学病院にて、＃7リンパ節生検

2014年　　左下葉肺底部の腫瘤増大による無気肺治療のため
当院紹介されTBAC施行
血液検査特記すべき所見なし

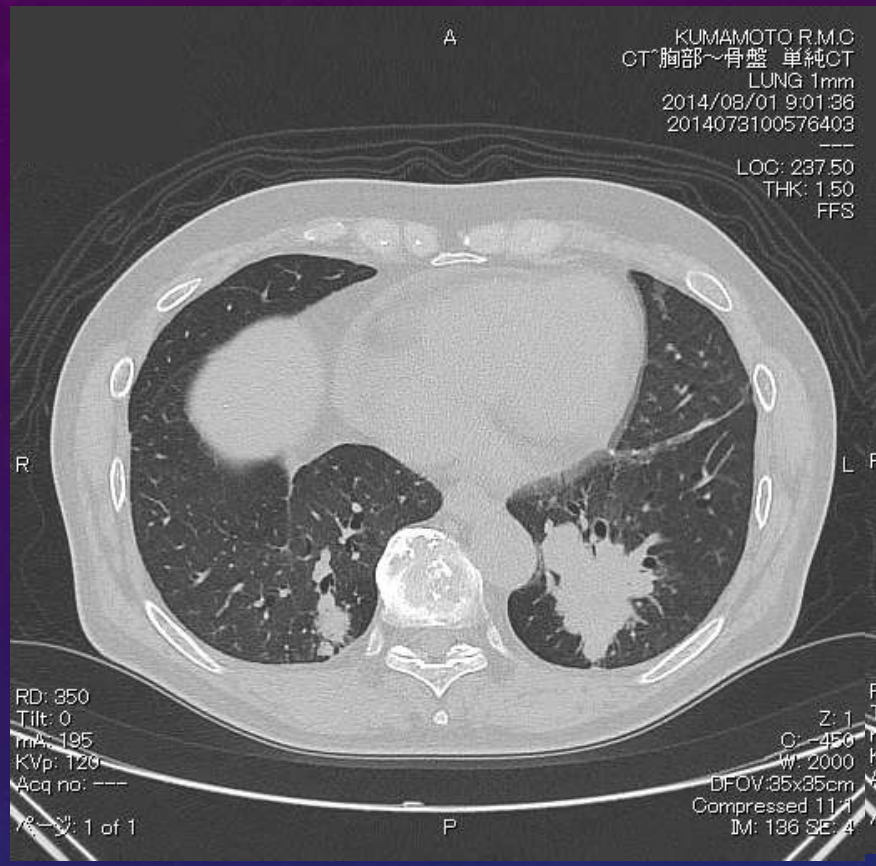
A
KUMAMOTO R.M.C
CT^胸部~骨盤 単純CT
LUNG 1mm
2014/08/01 9:01:36
2014073100576403
---
LOC: 237.50
THK: 1.50
FFS
R
L
P
RD: 350
Tilt: 0
mA: 195
KVp: 120
Acq no: ---
ページ: 1 of 1
Z: 1
C: -450
W: 2000
DFOV:35x35cm
Compressed 1:1
IM: 186 SE: 4

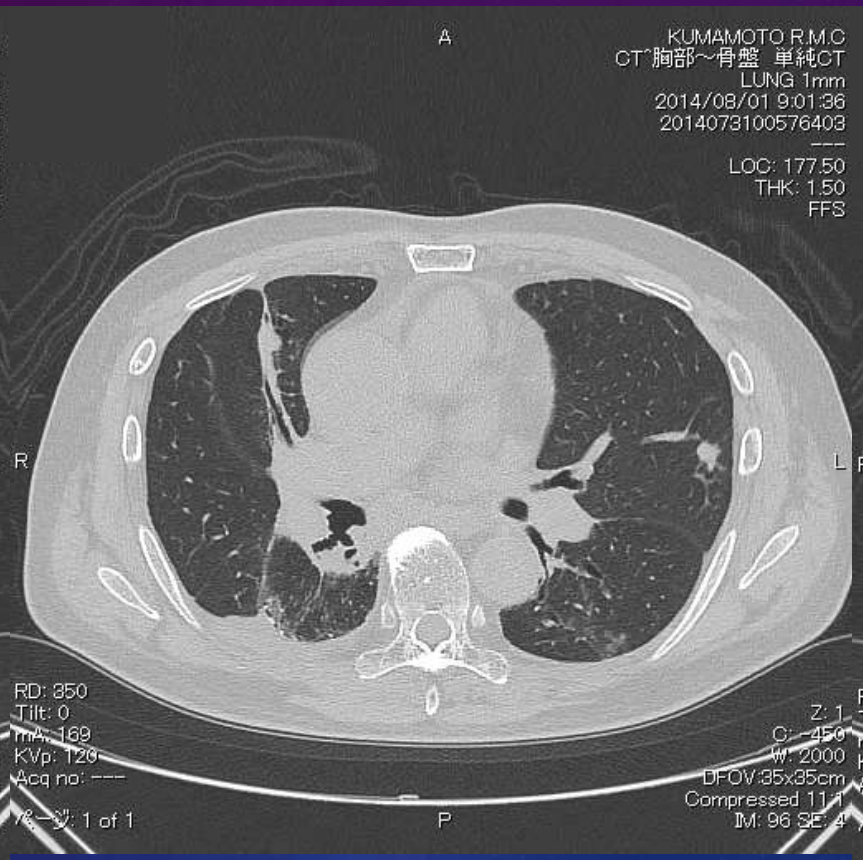
A
KUMAMOTO R.M.C
CT^胸部~骨盤 単純CT
LUNG 1mm
2014/08/01 9:01:36
2014073100576403
---
LOC: 177.50
THK: 1.50
FFS
R
L
P
RD: 350
Tilt: 0
mA: 169
KVp: 120
Acq no: ---
ページ: 1 of 1
Z: 1
C: -450
W: 2000
DFOV:35x35cm
Compressed 1:1
IM: 96 SE: 4

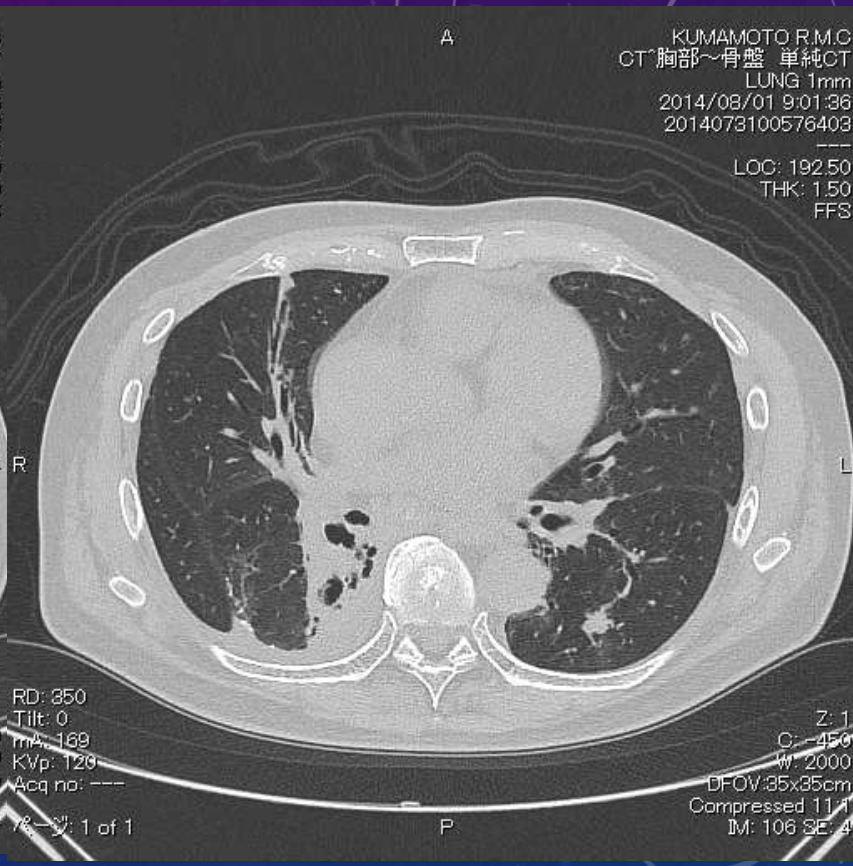
A
KUMAMOTO R.M.C
CT^胸部~骨盤 単純CT
LUNG 1mm
2014/08/01 9:01:36
2014073100576403
---
LOC: 192.50
THK: 1.50
FFS
R
L
P
RD: 350
Tilt: 0
mA: 169
KVp: 120
Acq no: ---
ページ: 1 of 1
Z: 1
C: -450
W: 2000
DFOV:35x35cm
Compressed 1:1
IM: 106 SE: 4



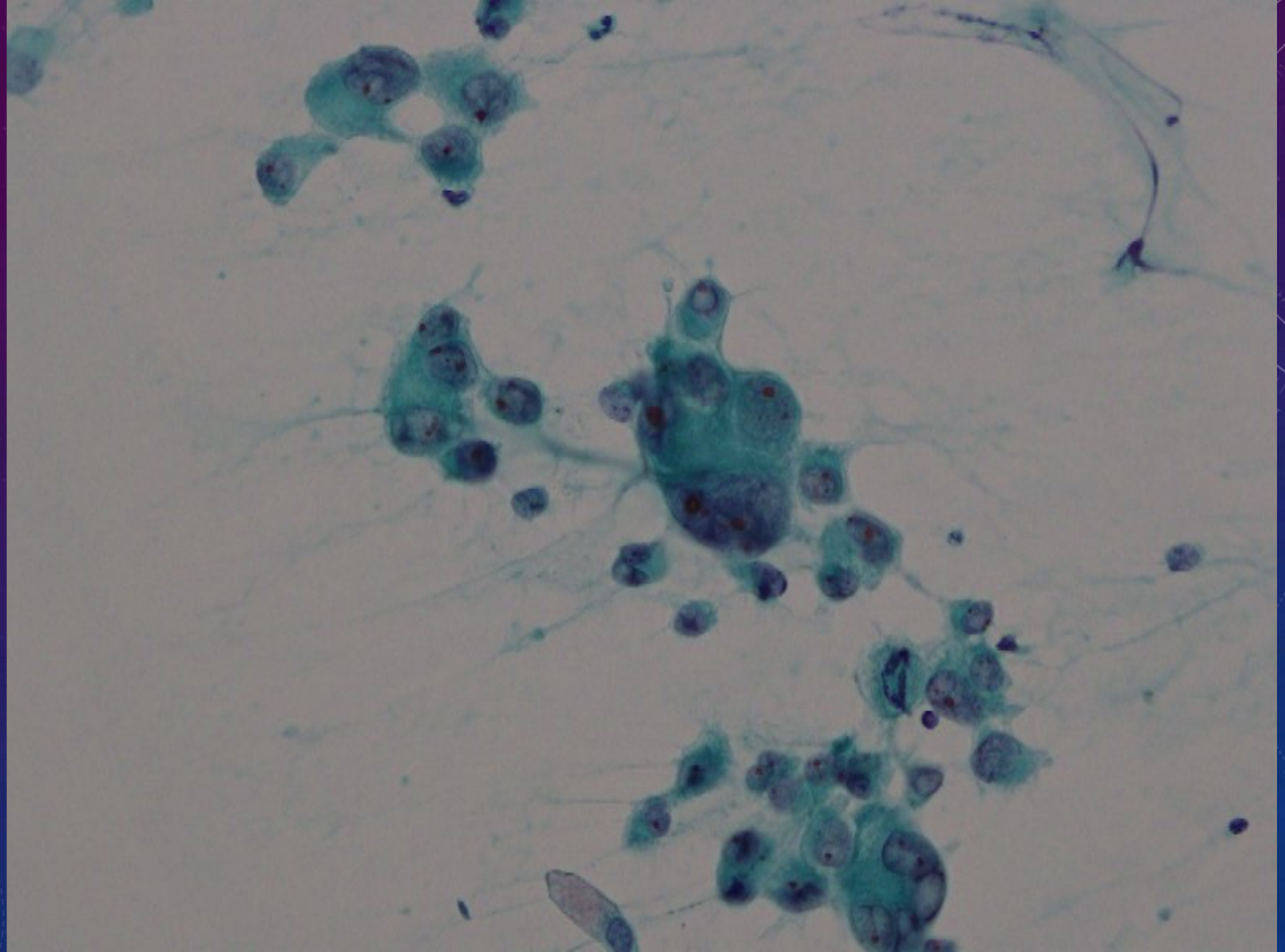

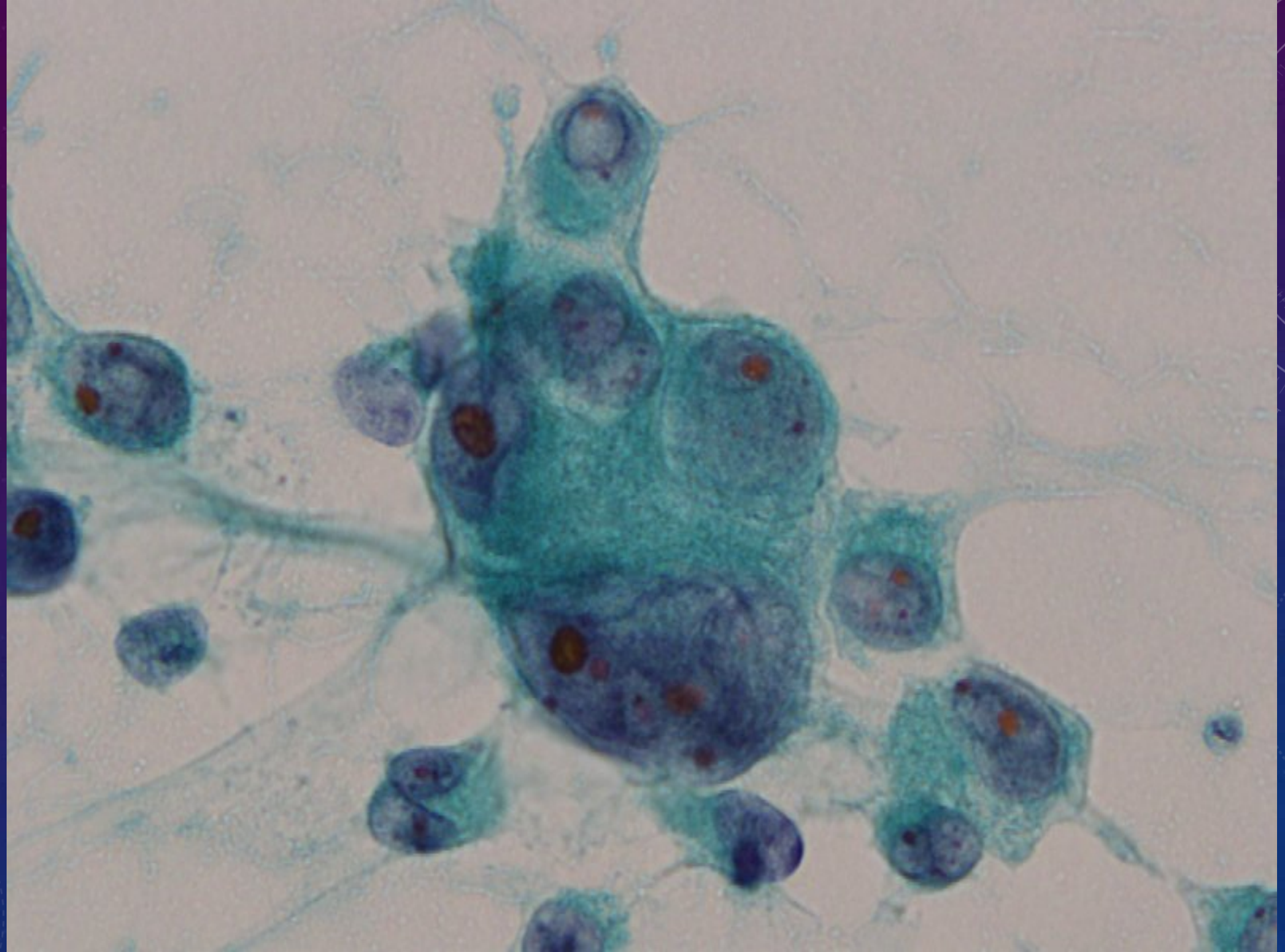

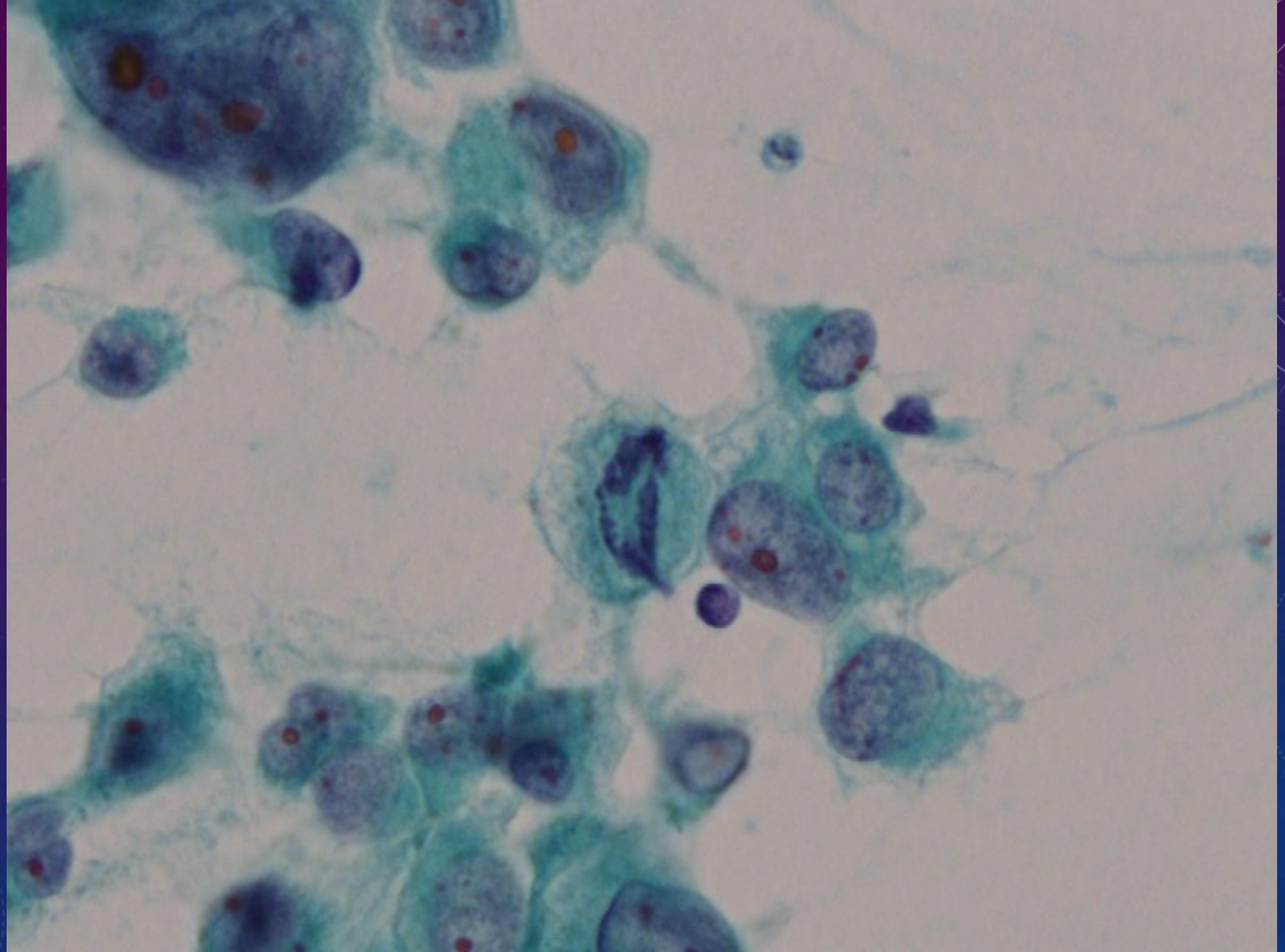

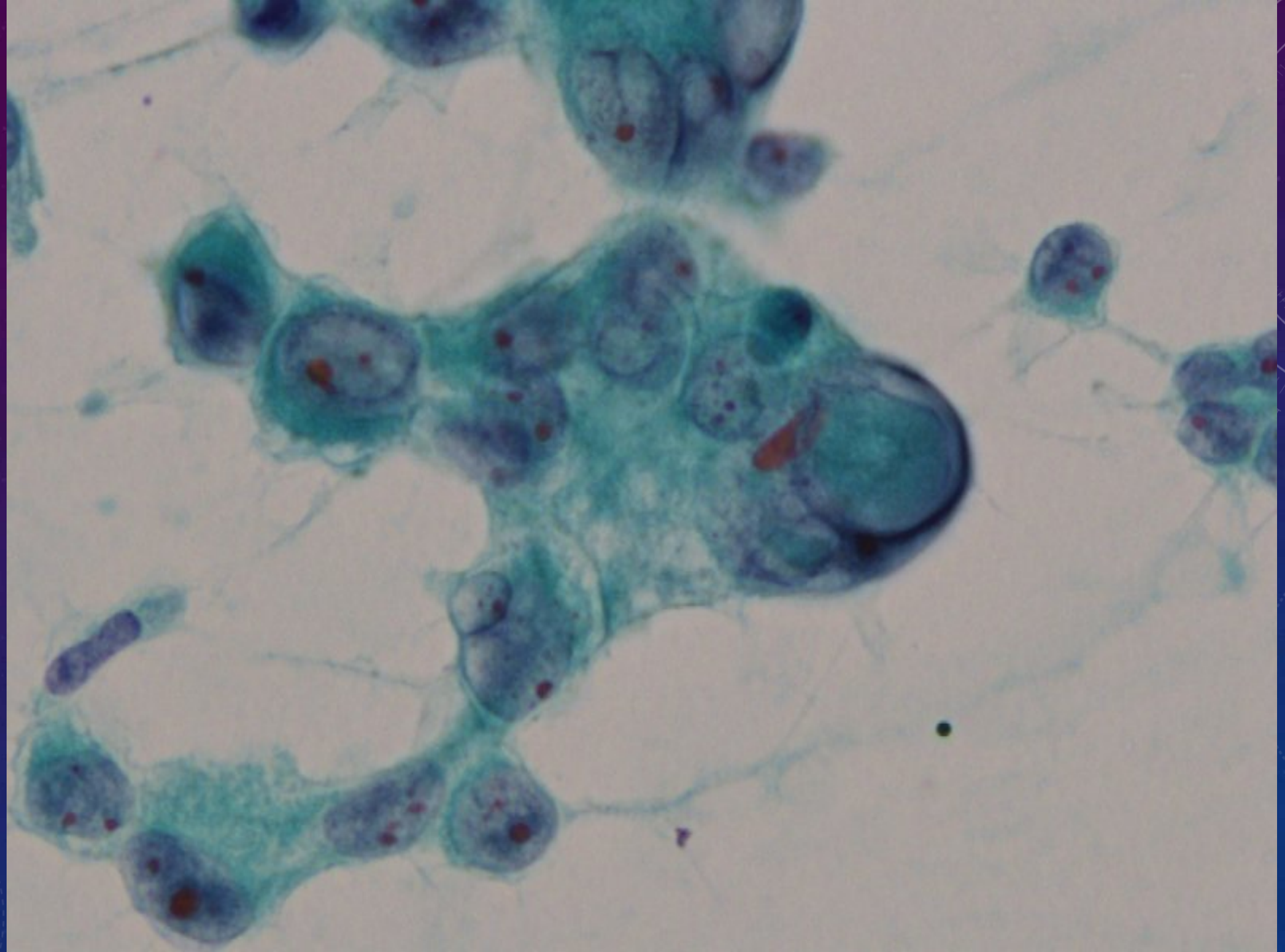

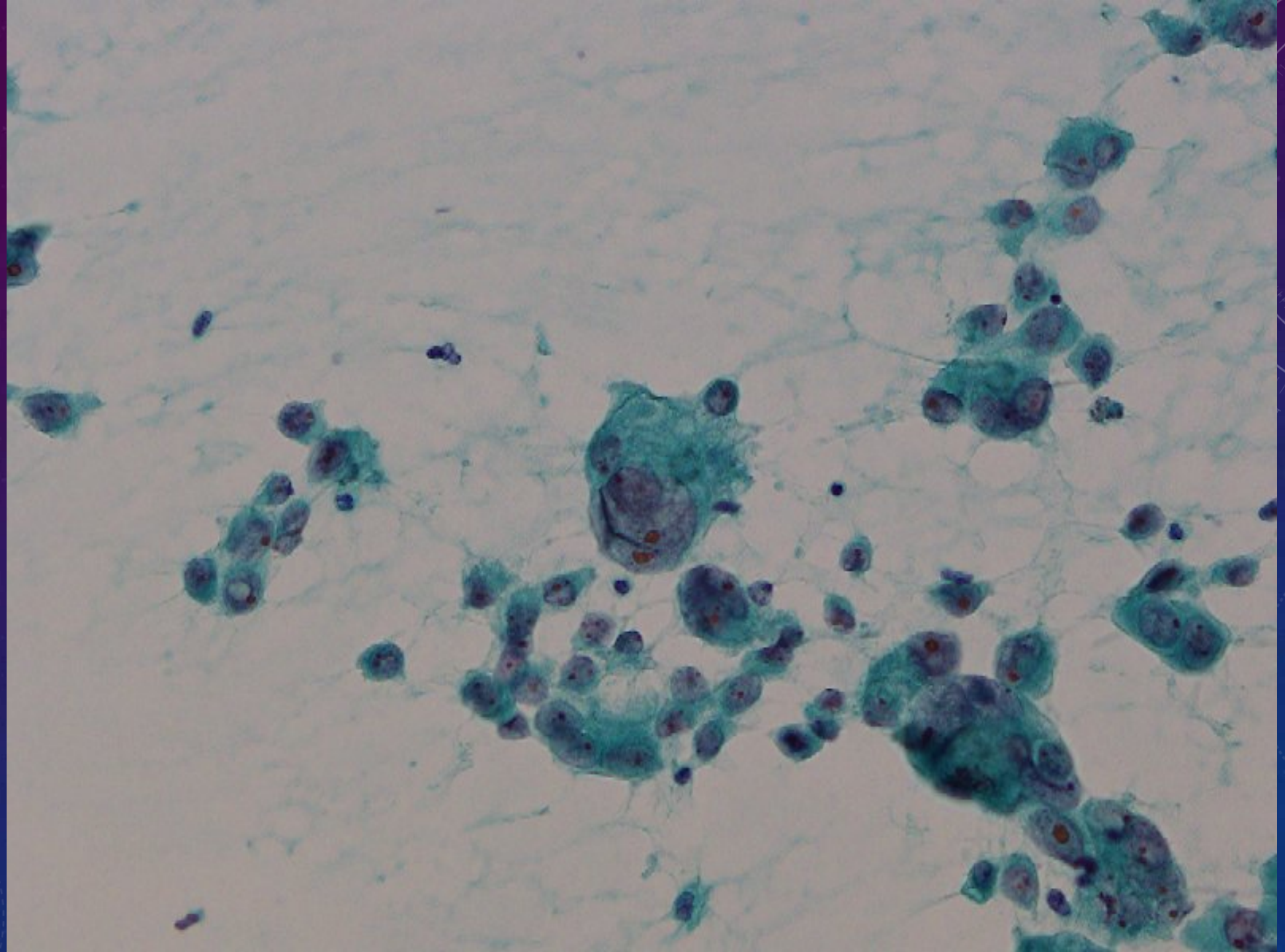

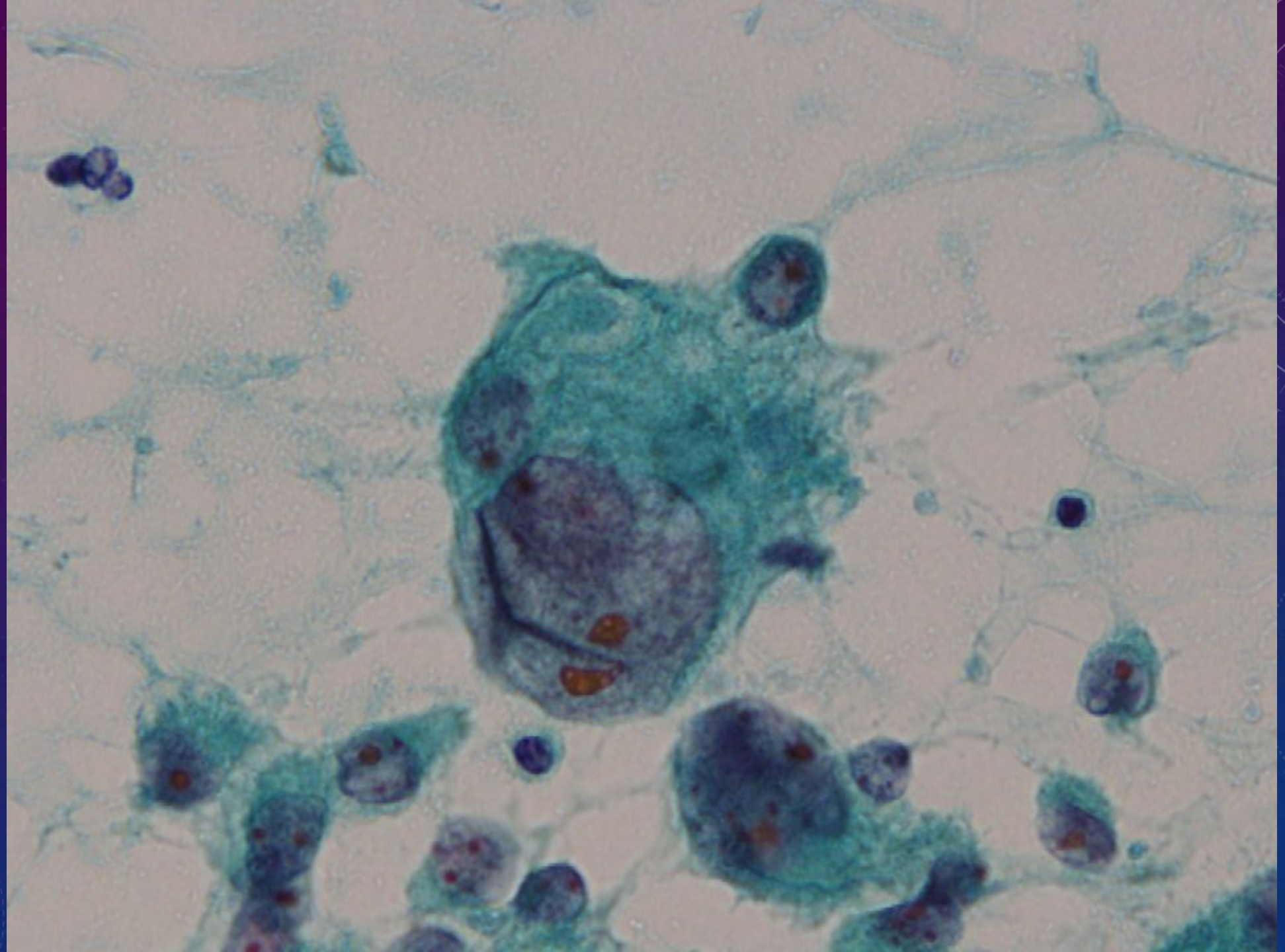

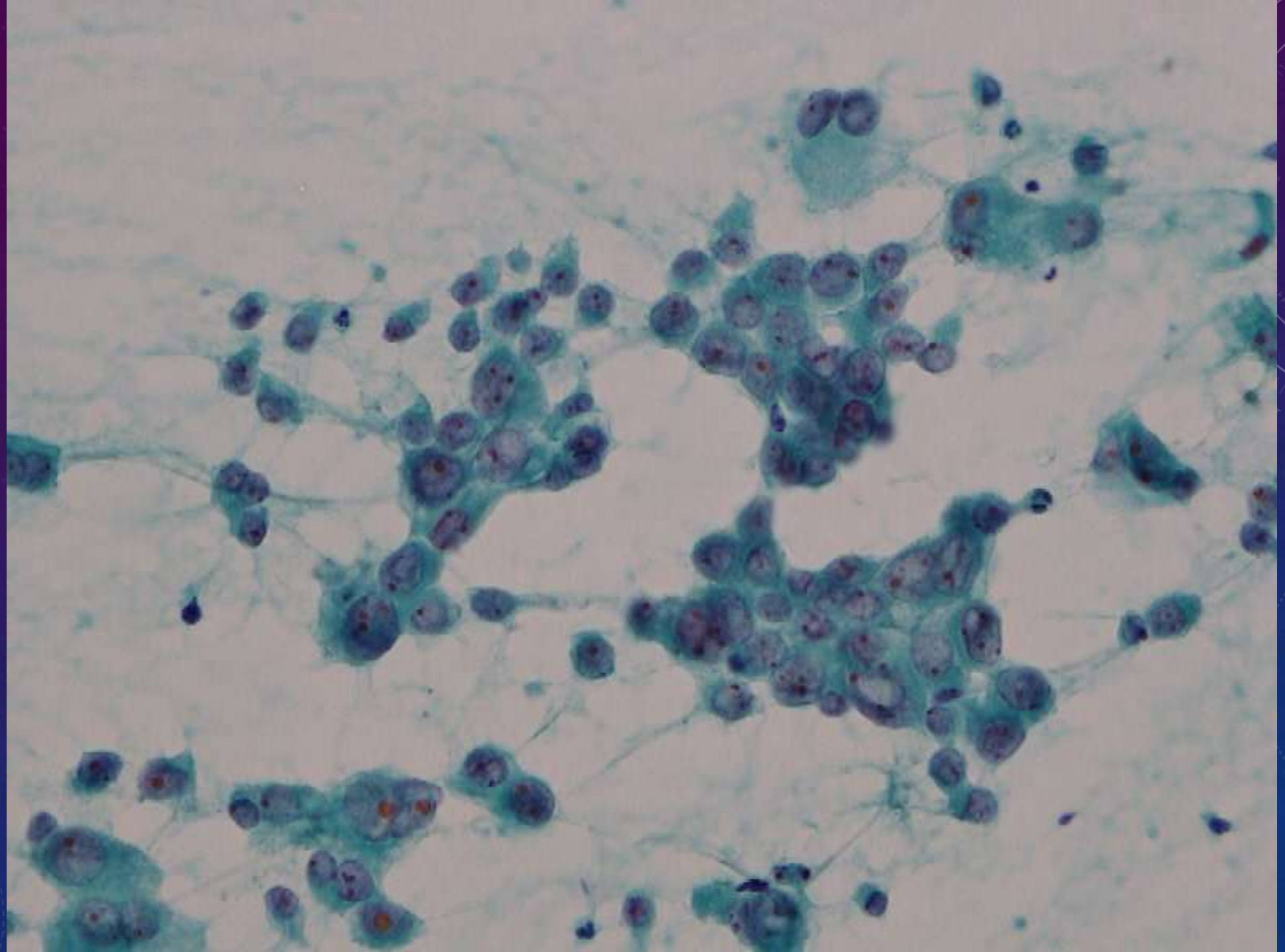

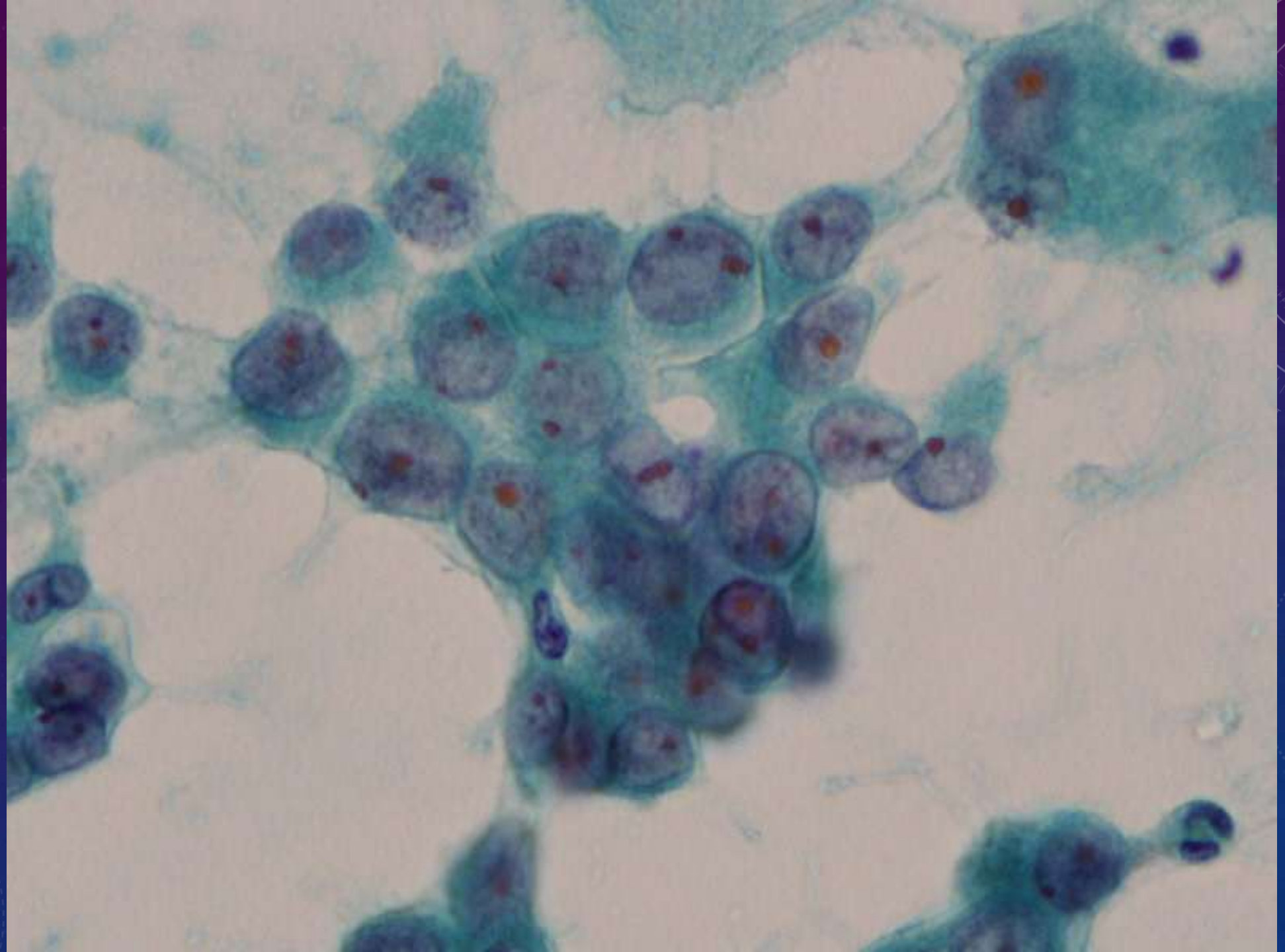

① Ⅱ型肺胞上皮
② 異型腺腫様過形成
③ 腺　　癌
④ 扁平上皮癌
⑤ 小細胞癌
⑥ 大細胞癌
⑦ 低分化癌

肺の組織生検では壊死が強く診断には至りませんでした

# リンパ節

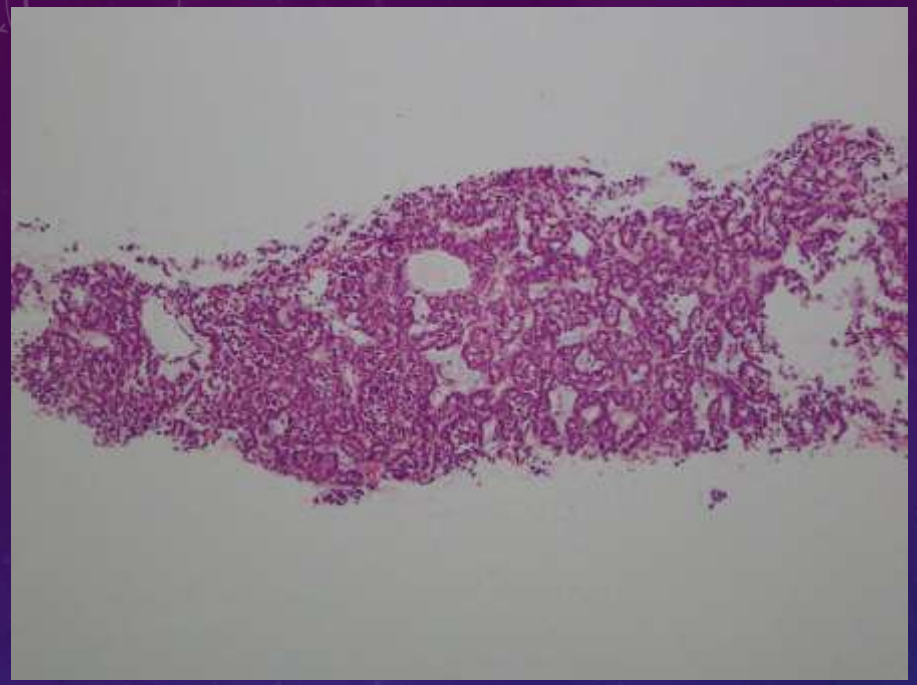

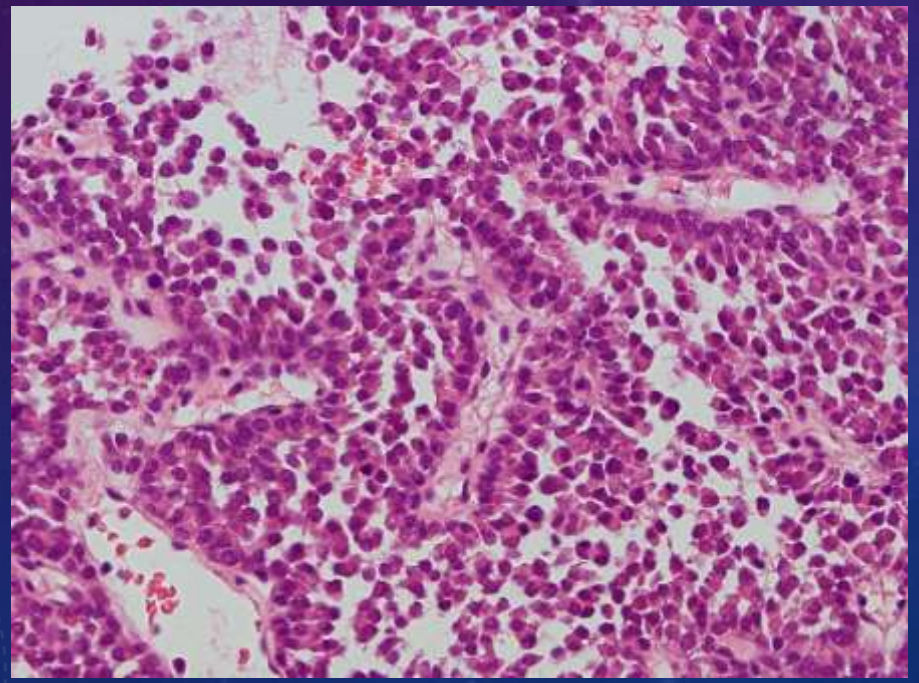

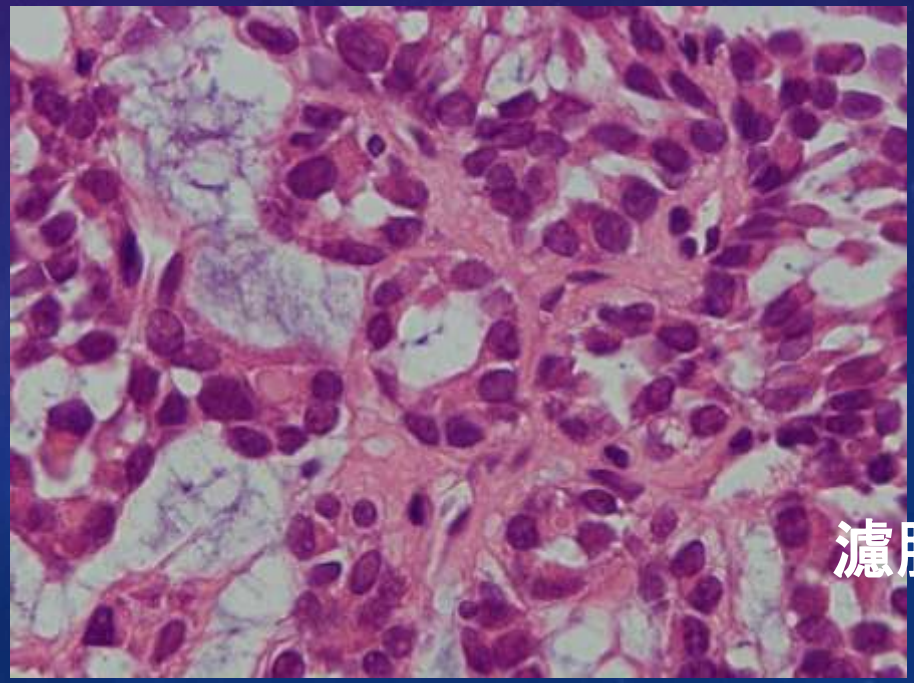

濾胞様構造

# リンパ節

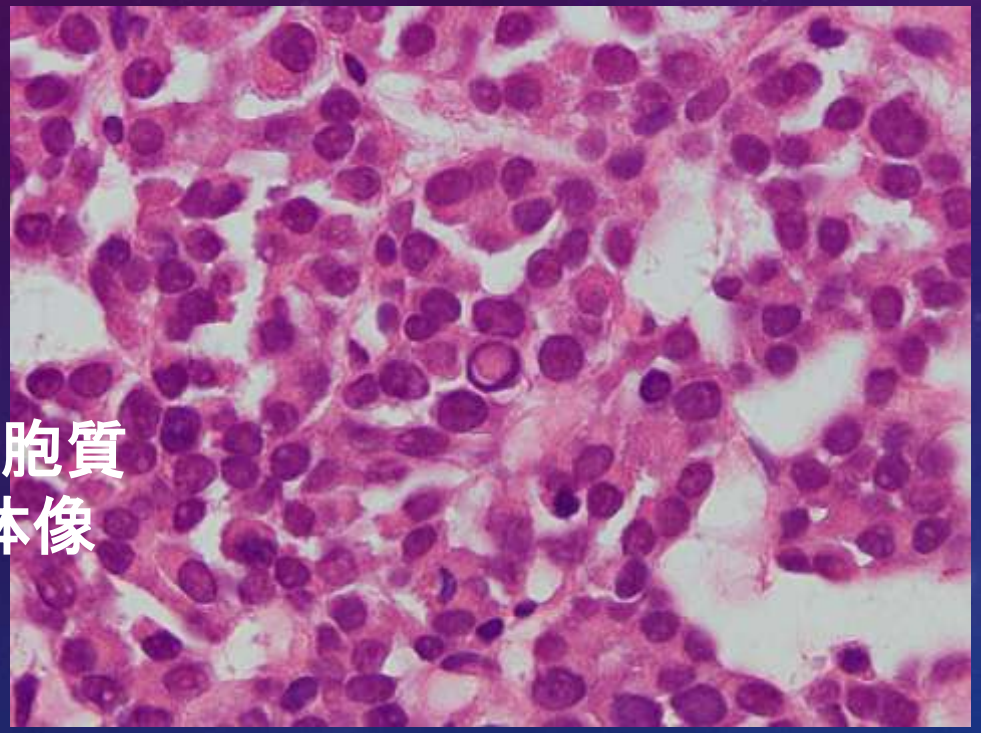

核内細胞質
封入体像

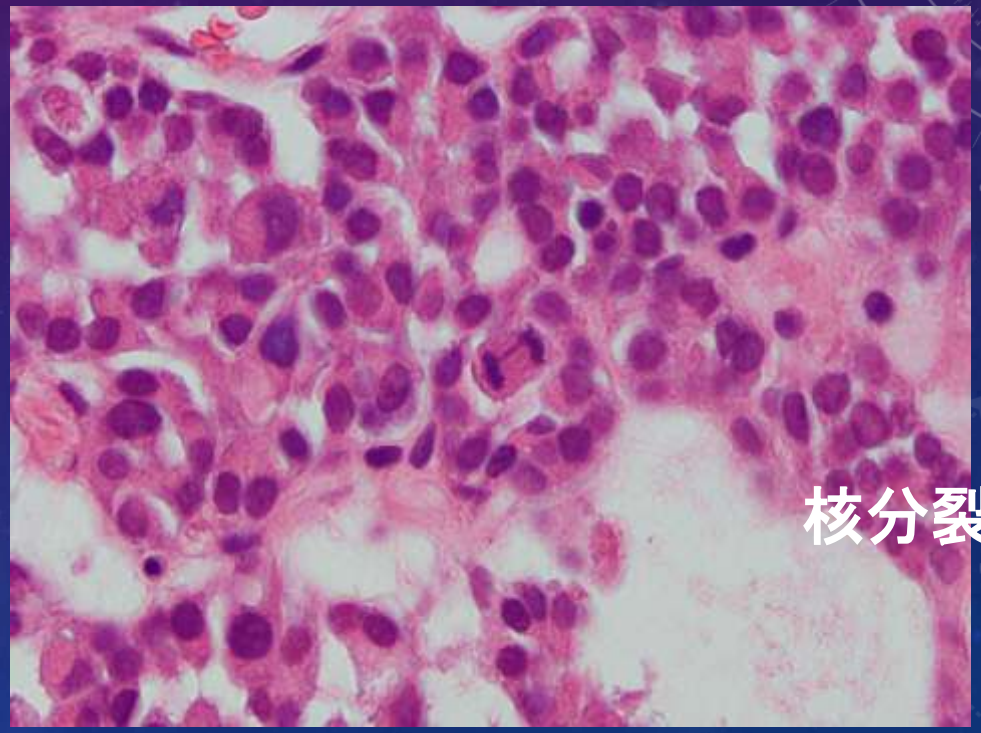

核分裂像

TTF－1

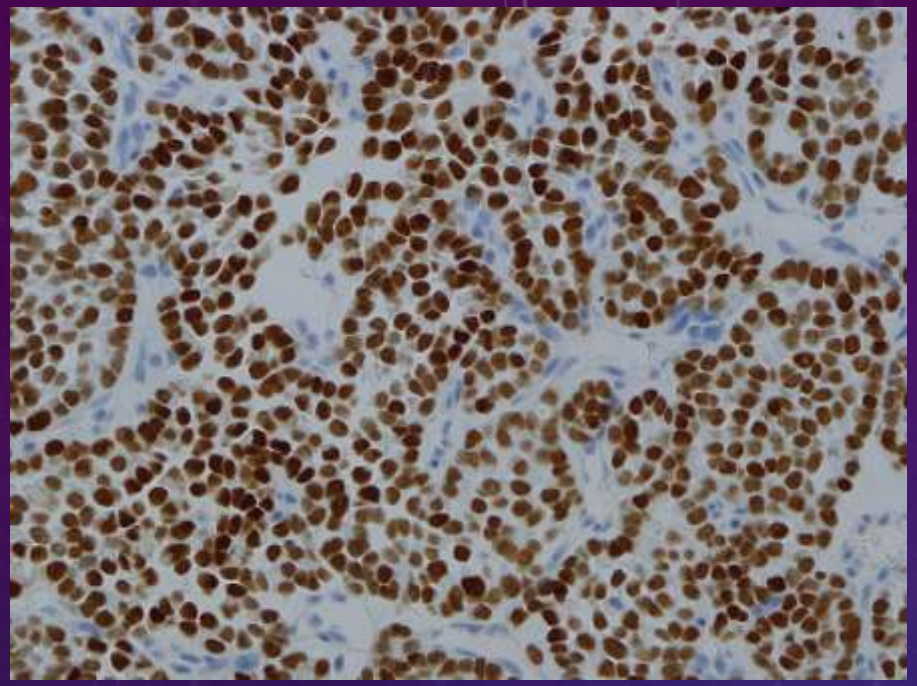

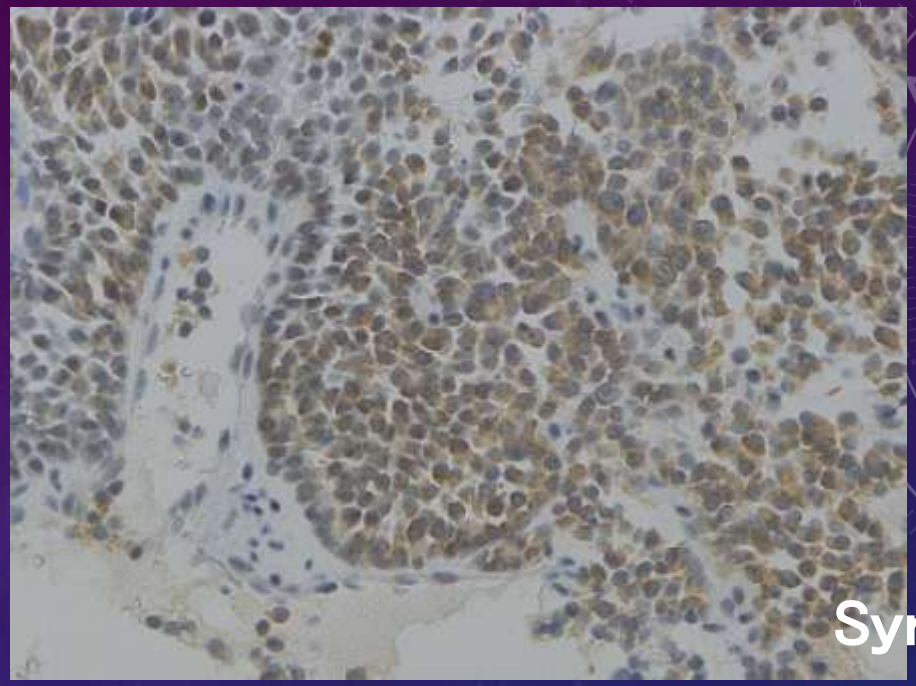

Synaptophysin

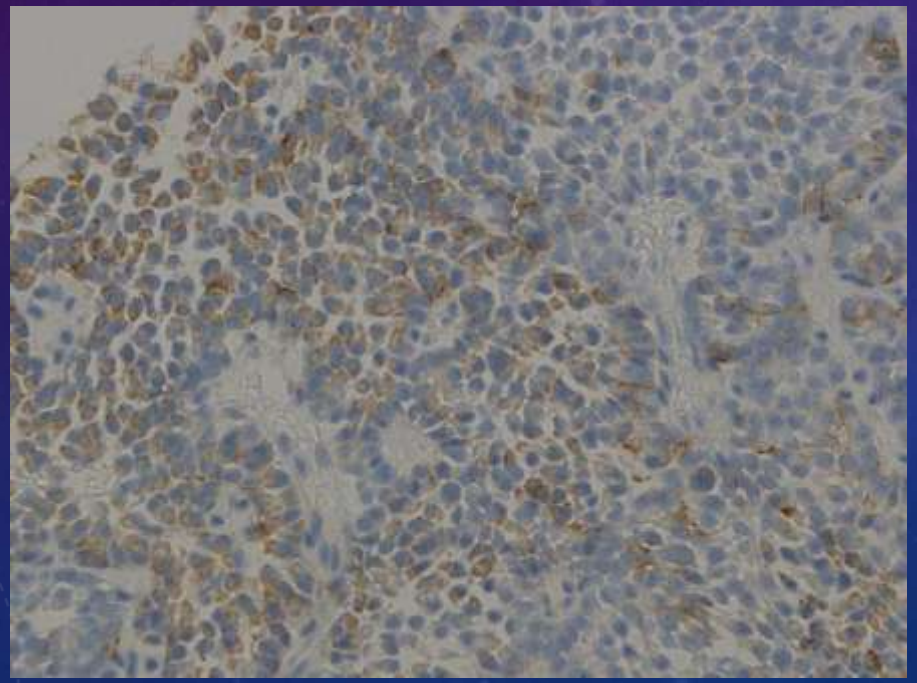

CD56

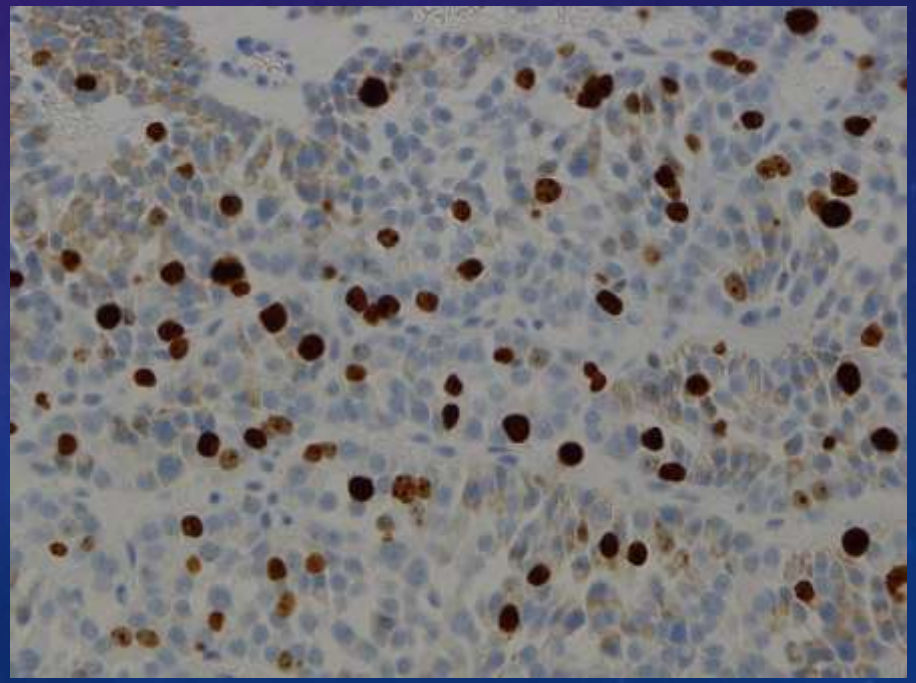

MIB-1

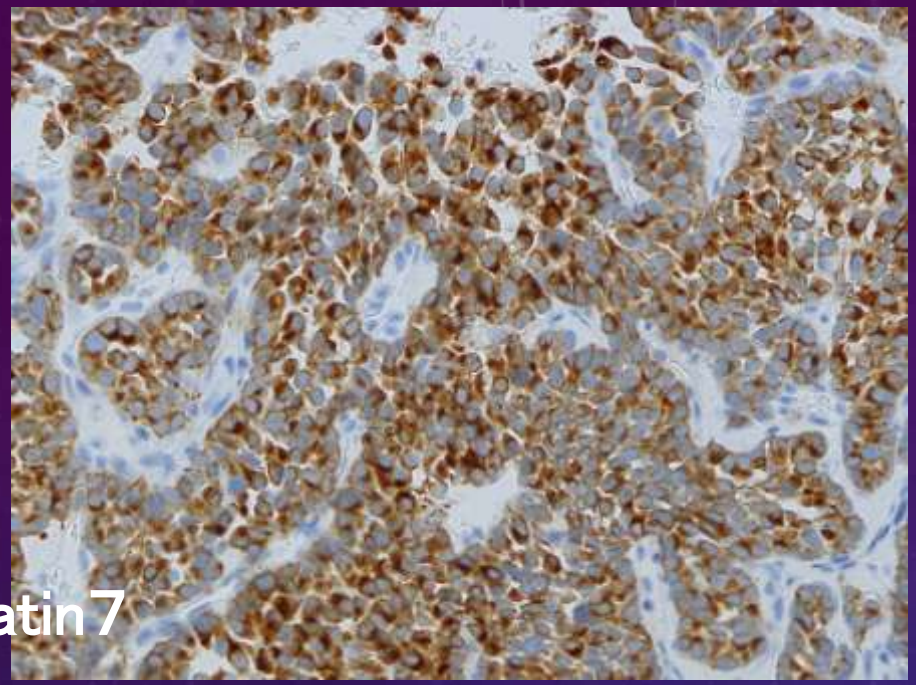

Cytokeratin 7

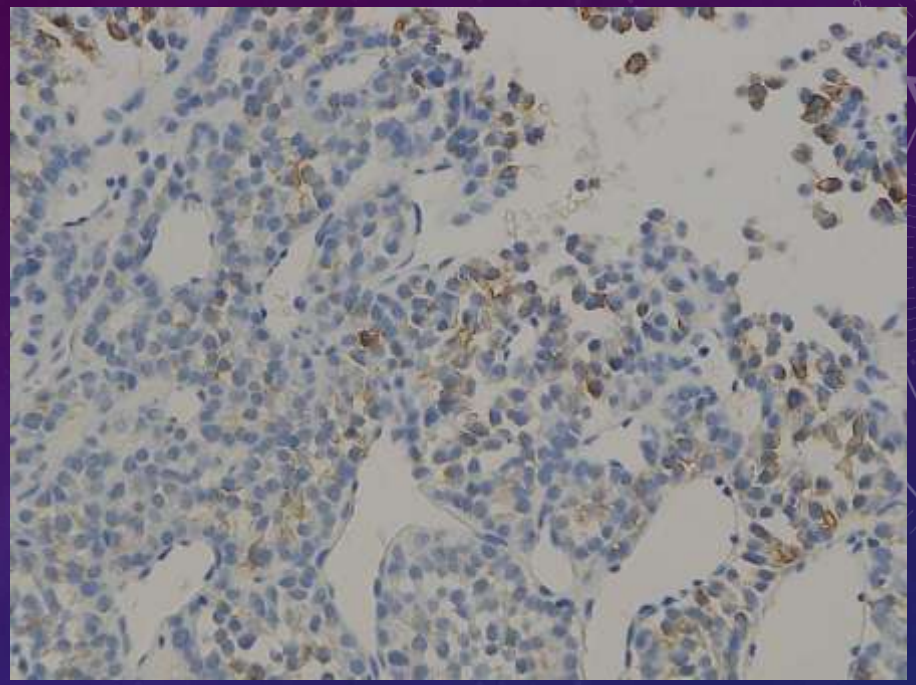

HBME-1

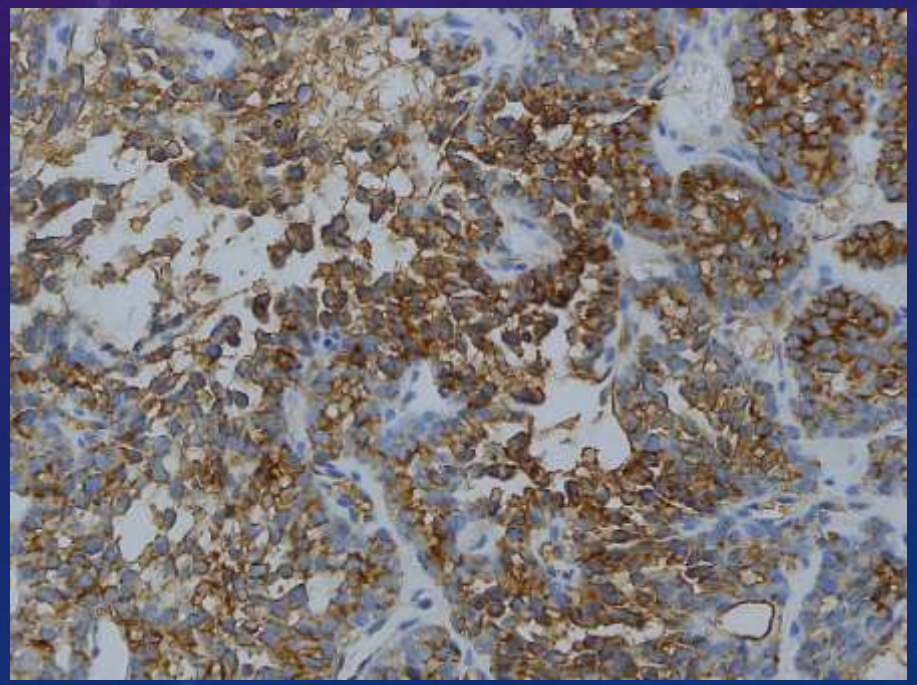

Thyroglobulin

| | |
|---|---|
| TTF-1 | （＋） |
| Synaptophysin | 一部（＋） |
| CD 56 | 一部（＋） |
| Chromogranin A | （－） |
| SSTR-2a,3,5 | （－） |
| MIB-1 index | ５～１０％ |
| Cytokeratin 7 | （＋） |
| Cytokeratin 20 | （－） |
| HBME-1 | 一部（＋） |
| Thyroglobulin | （＋） |

組織像と免疫染色の結果から甲状腺低分化癌のリンパ節転移を疑います

# 甲状腺

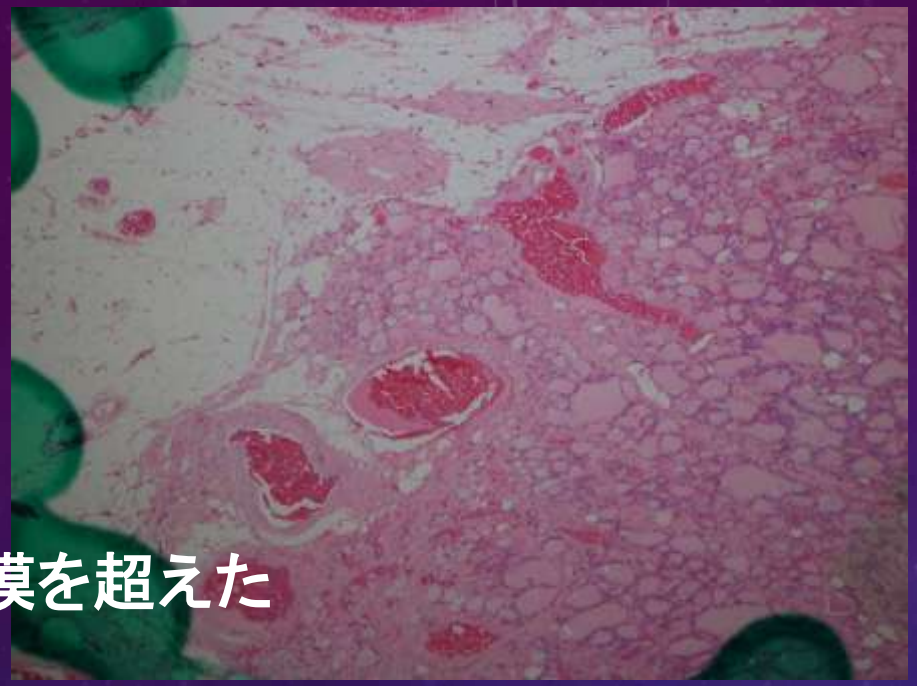

甲状腺被膜を超えた
浸潤像

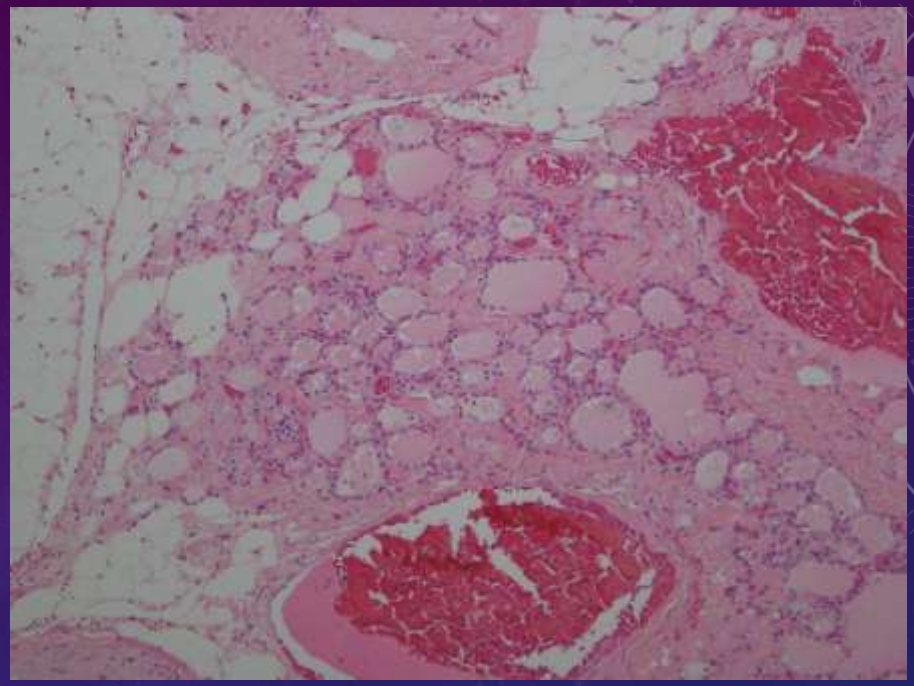

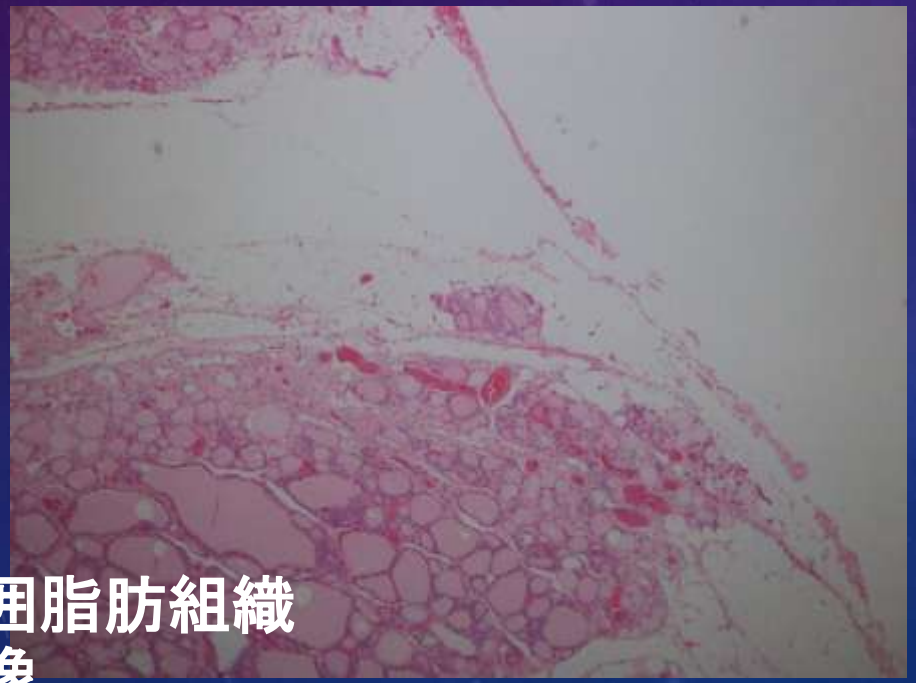

甲状腺周囲脂肪組織
への浸潤像

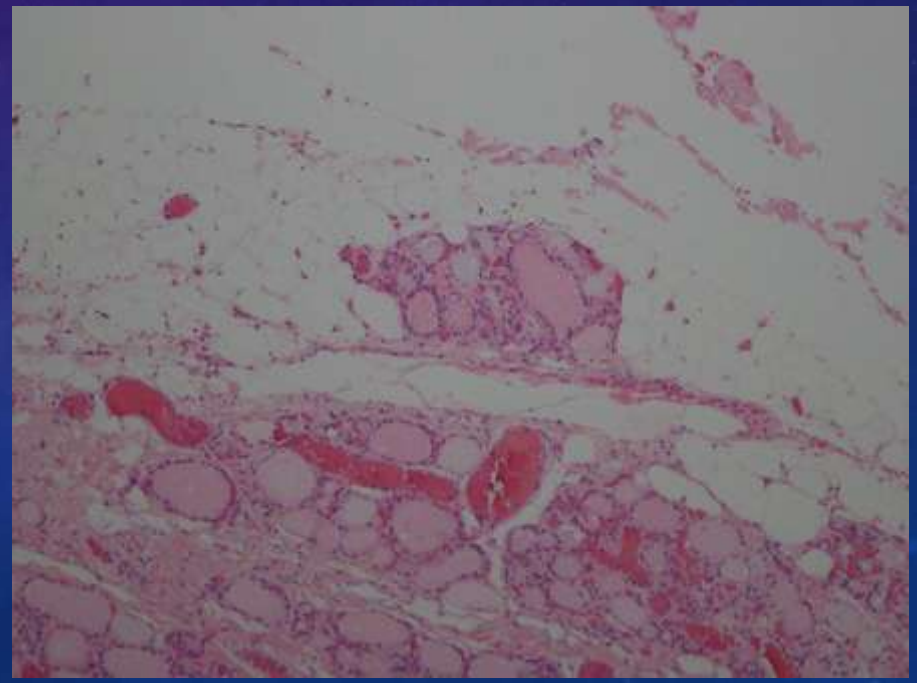

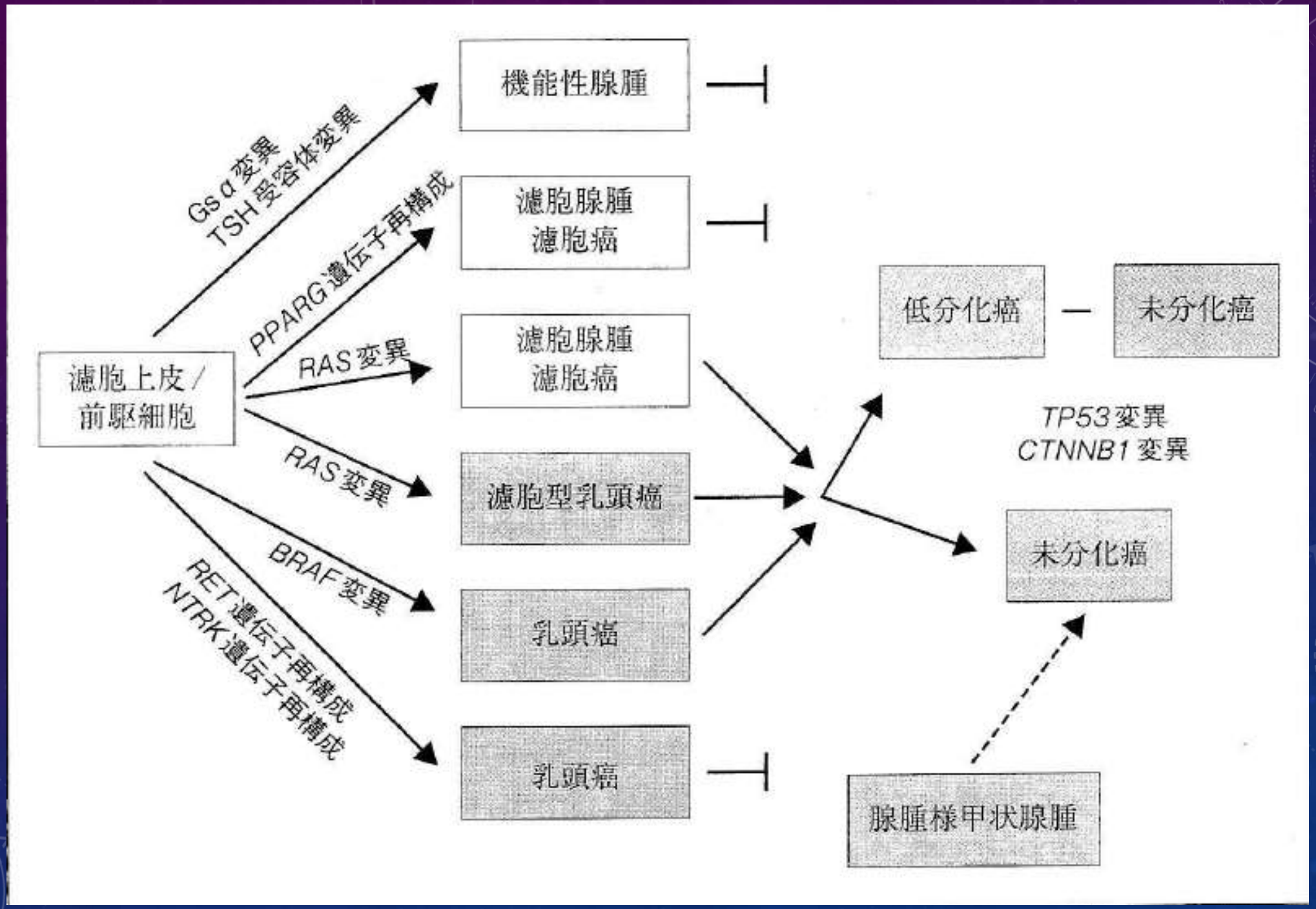
濾胞上皮/
前駆細胞
GSα変異
TSH受容体変異
PPARG遺伝子再構成
RAS変異
RAS変異
BRAF変異
RET遺伝子再構成
NTRK遺伝子再構成
機能性腺腫
濾胞腺腫
濾胞癌
濾胞腺腫
濾胞癌
濾胞型乳頭癌
乳頭癌
乳頭癌
低分化癌
未分化癌
TP53変異
CTNNB1変異
未分化癌
腺腫様甲状腺腫

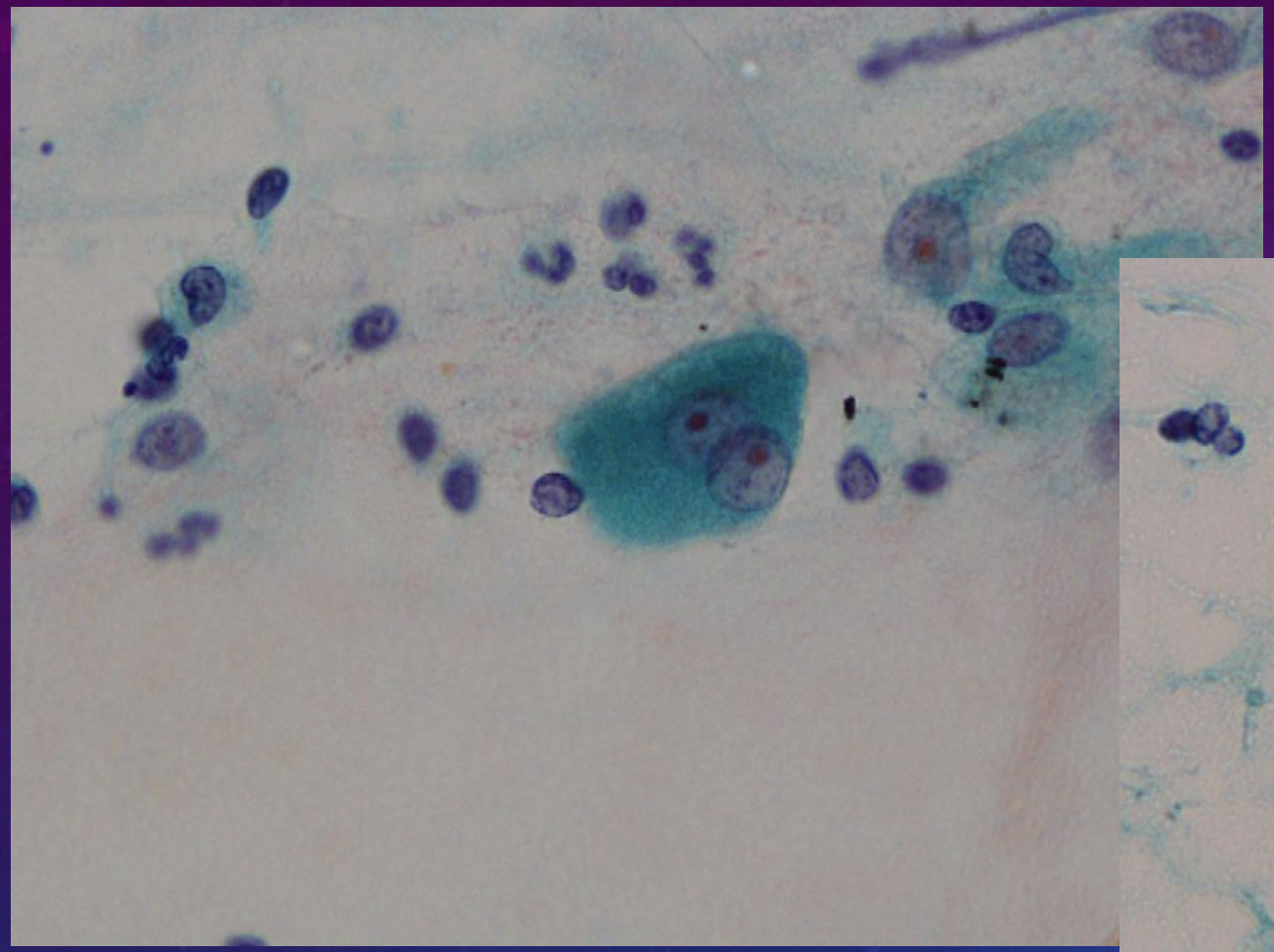

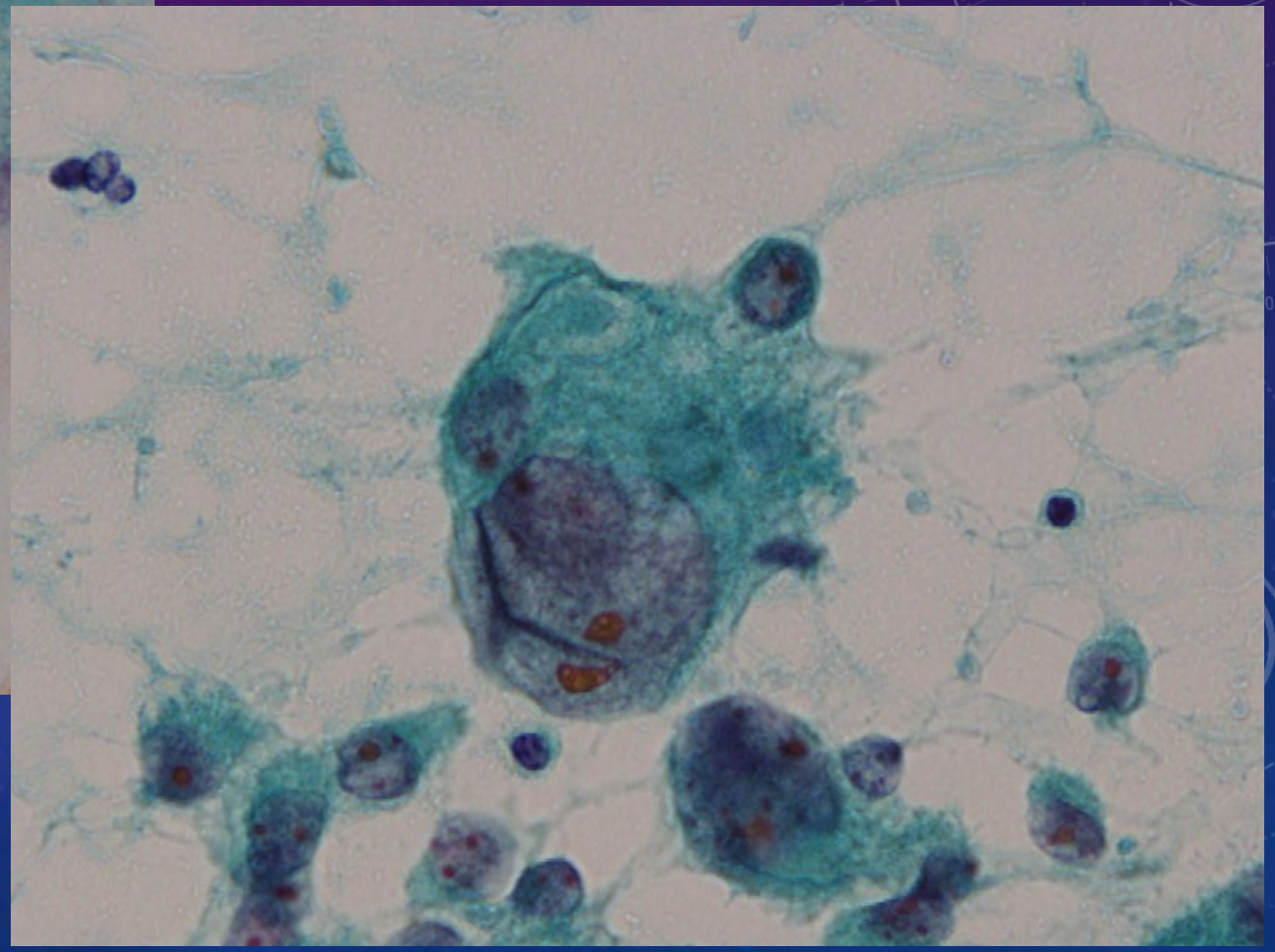

Ⅱ型肺胞上皮

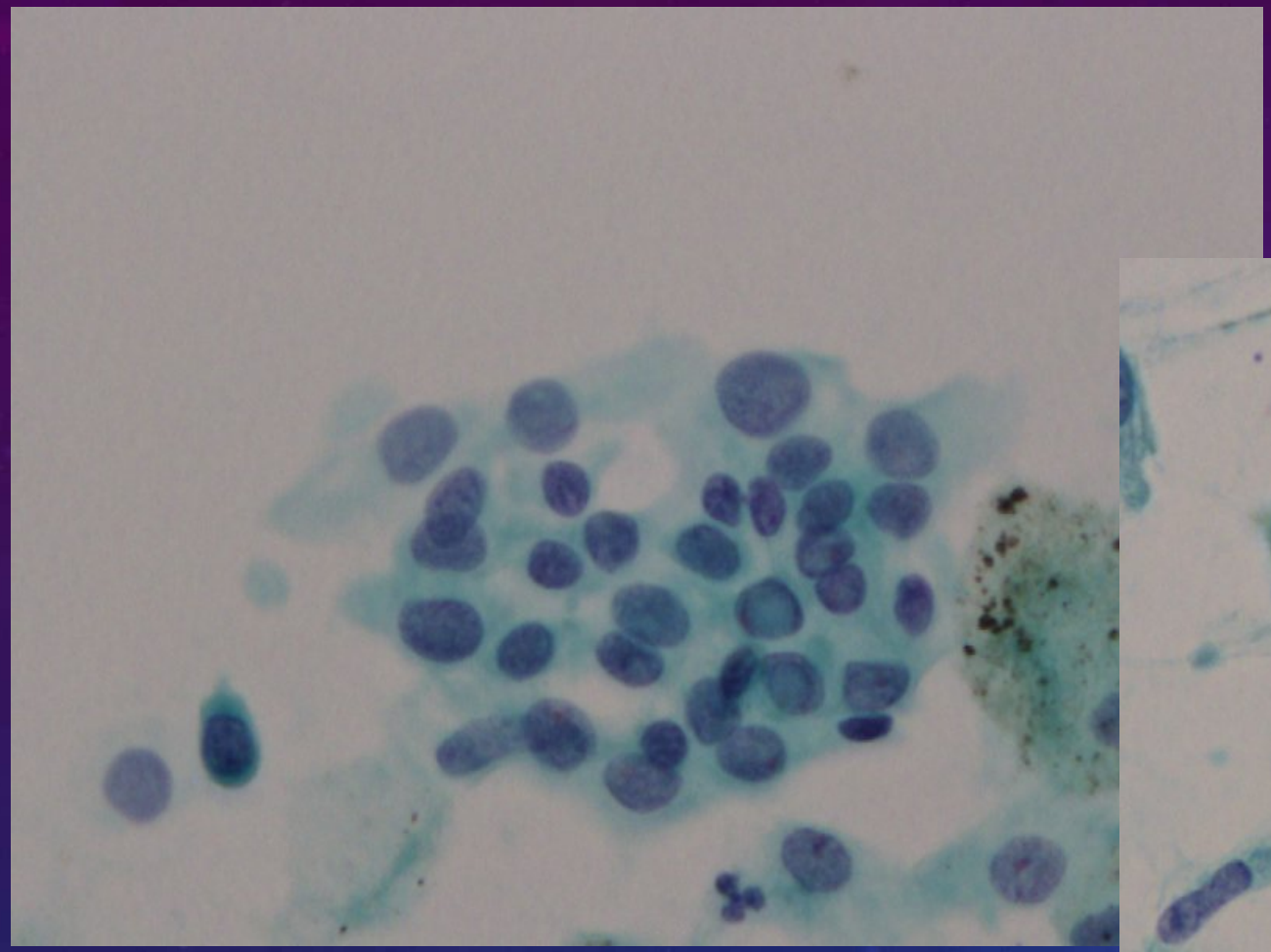

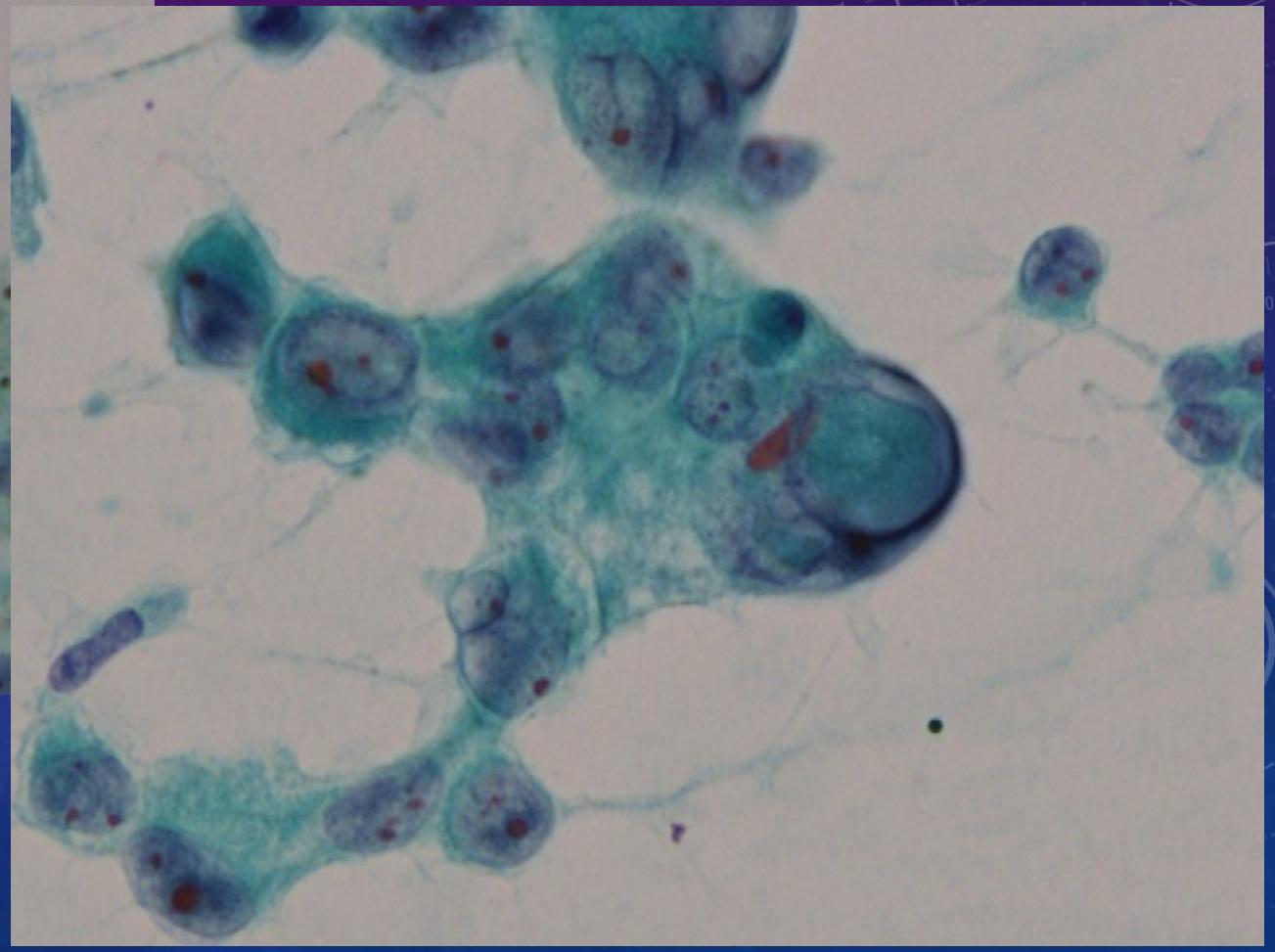

異型腺腫様過形成

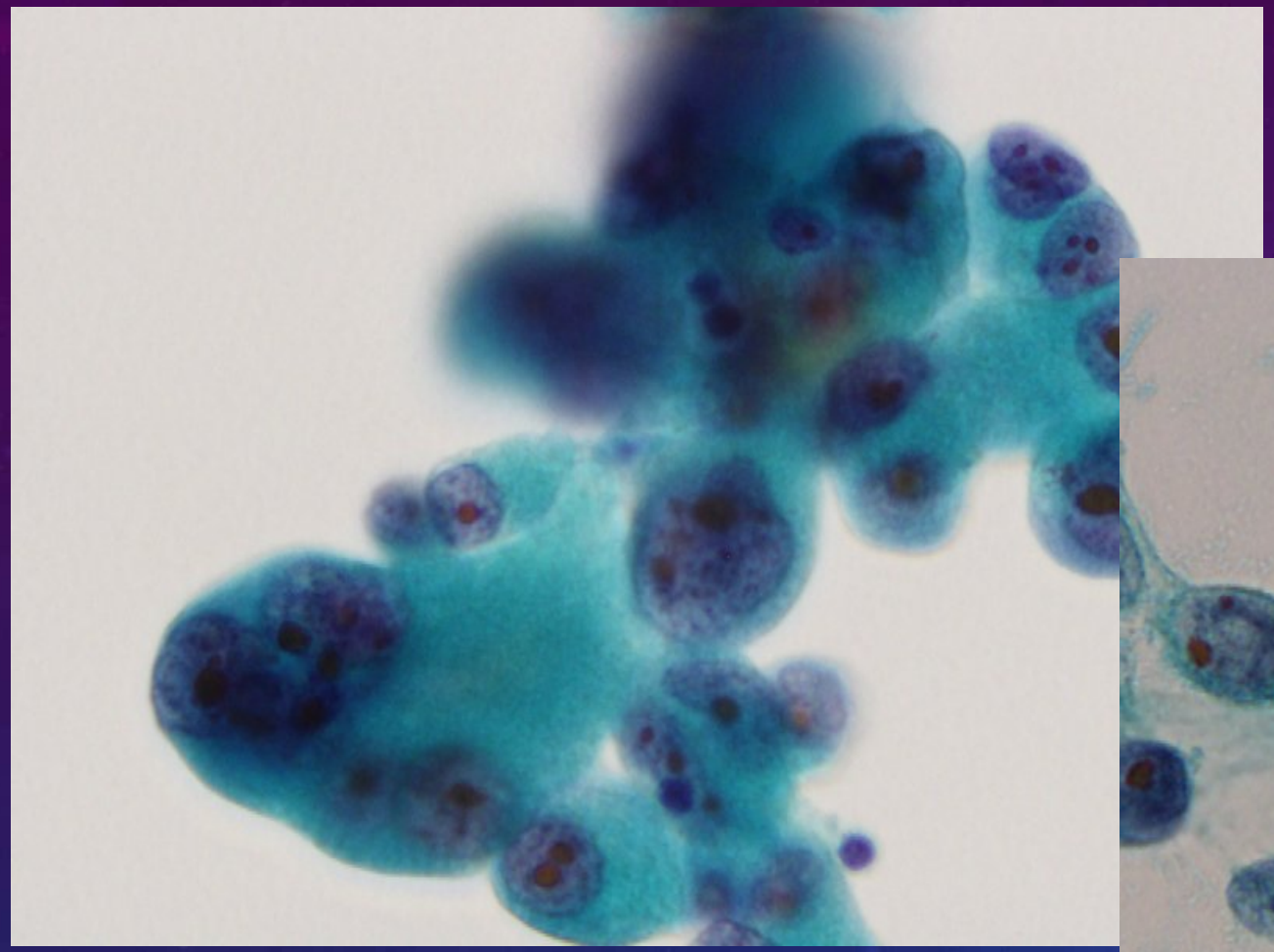

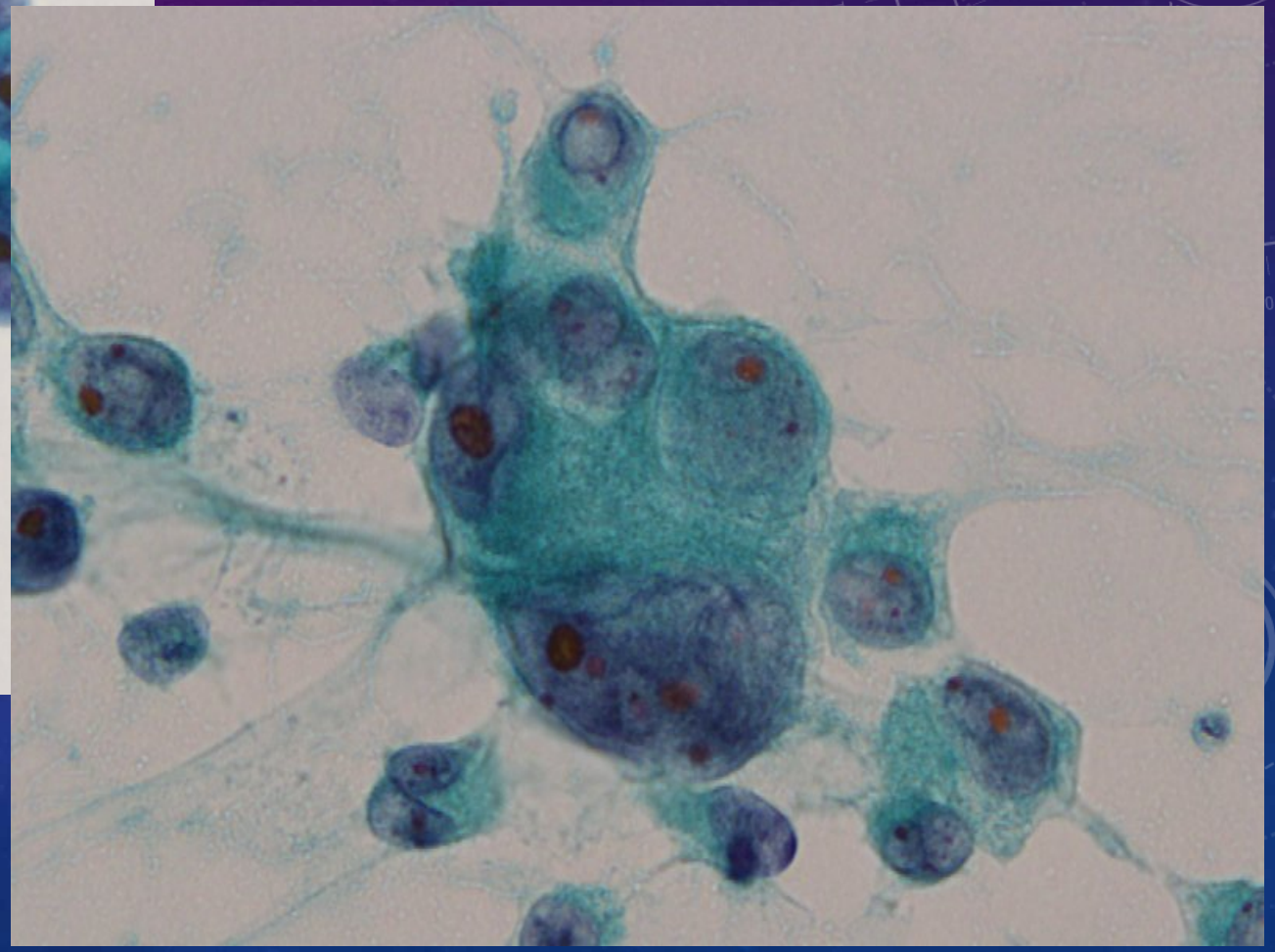

腺　癌

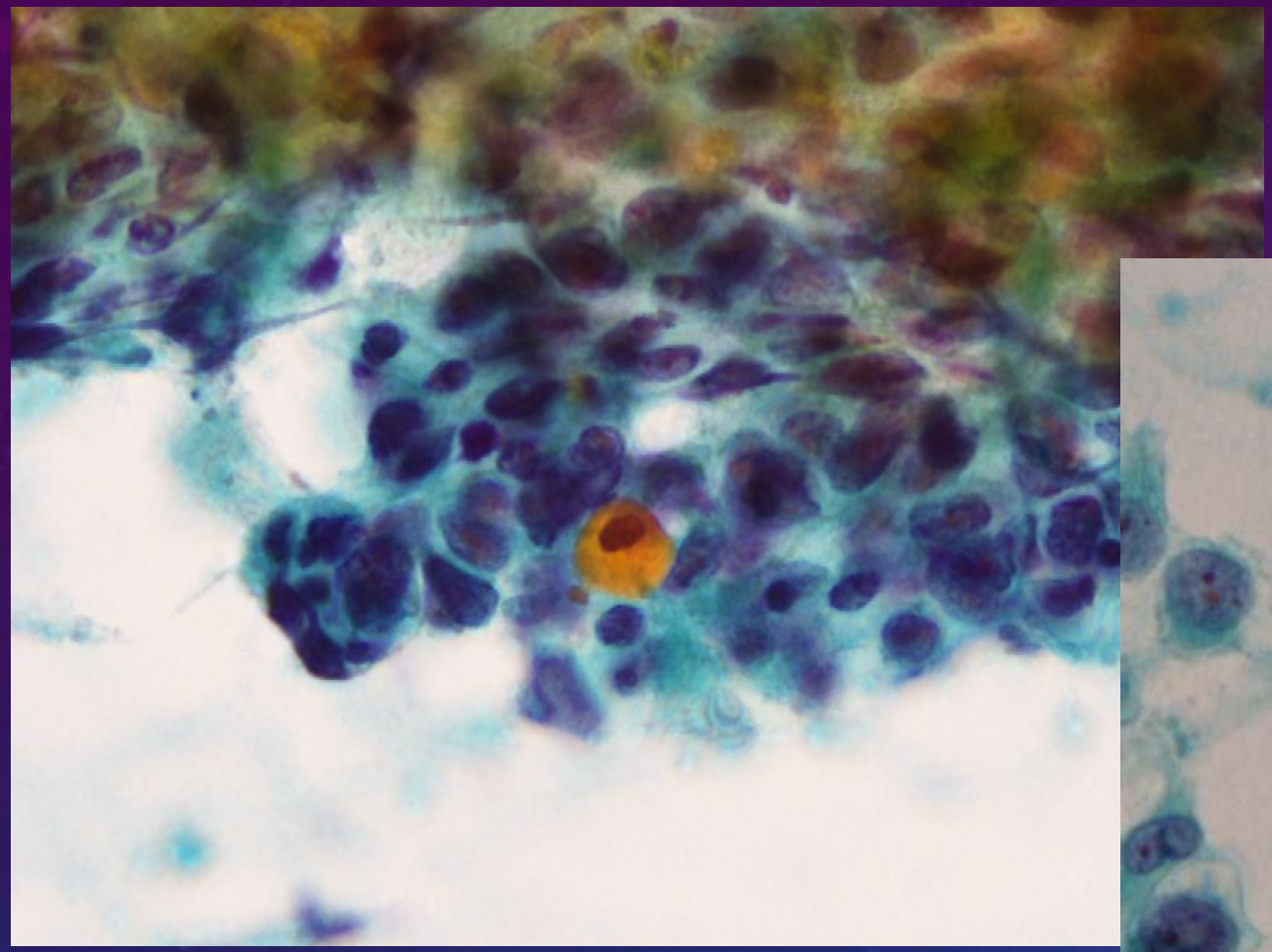

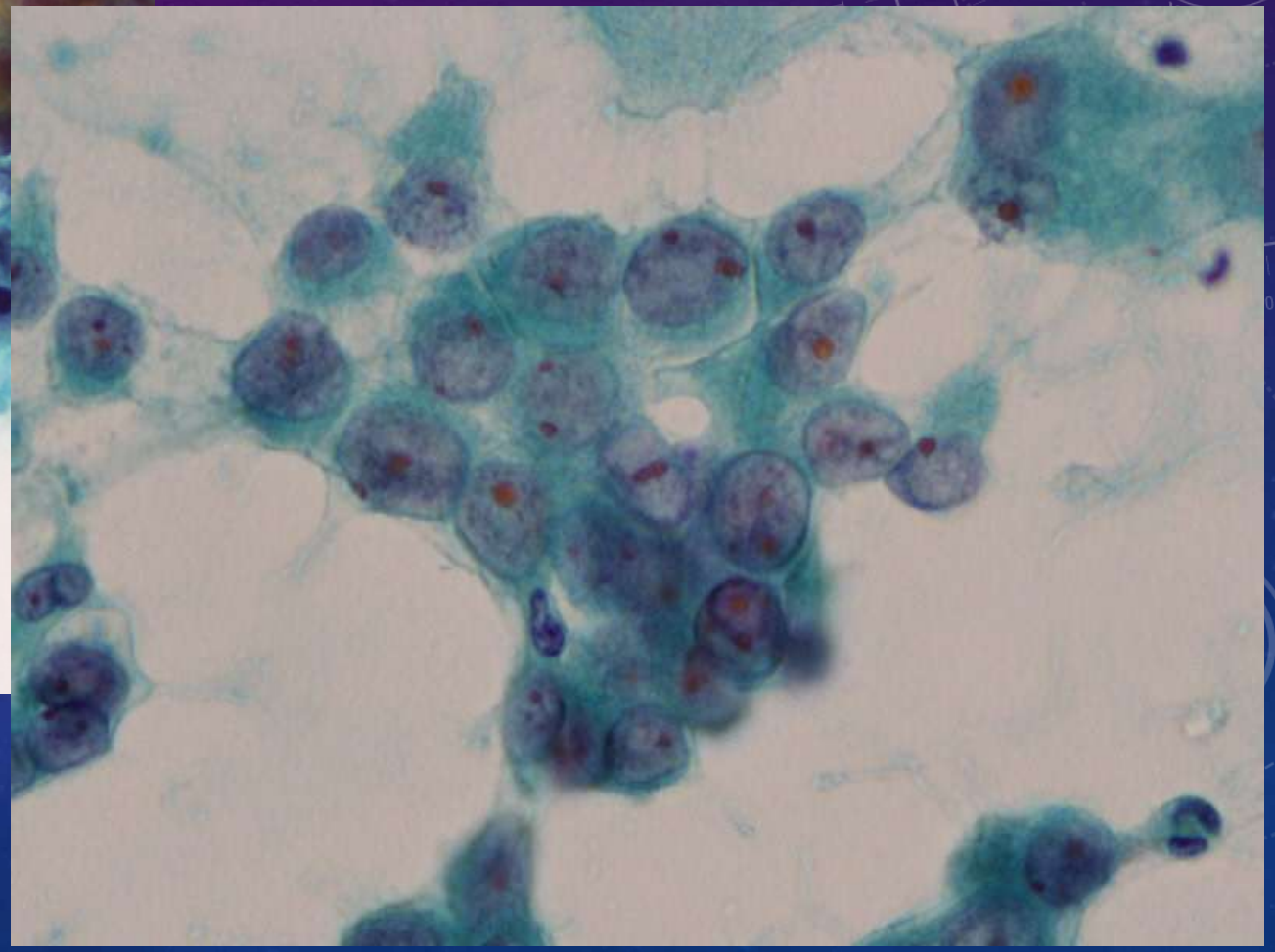

扁平上皮癌

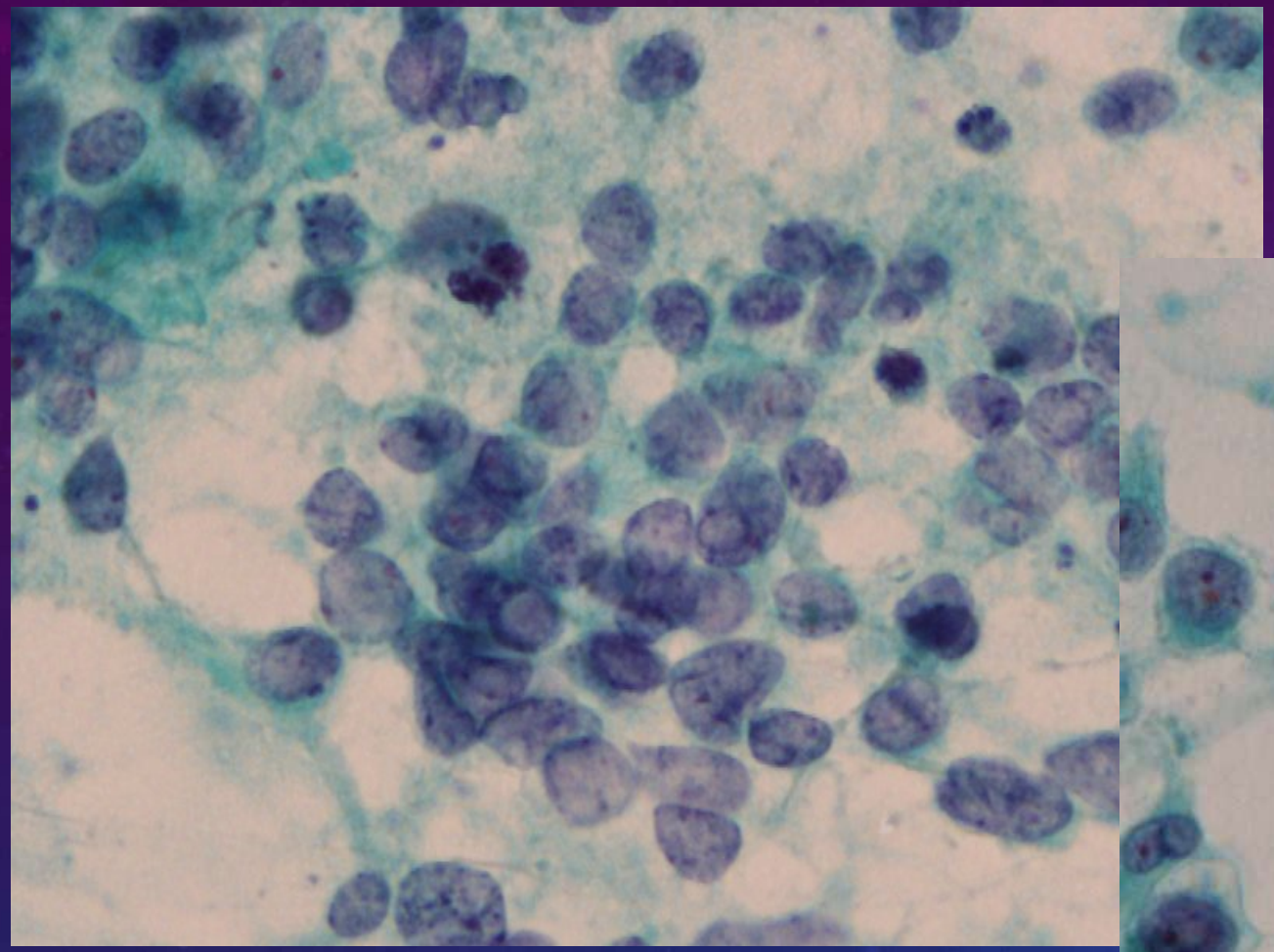

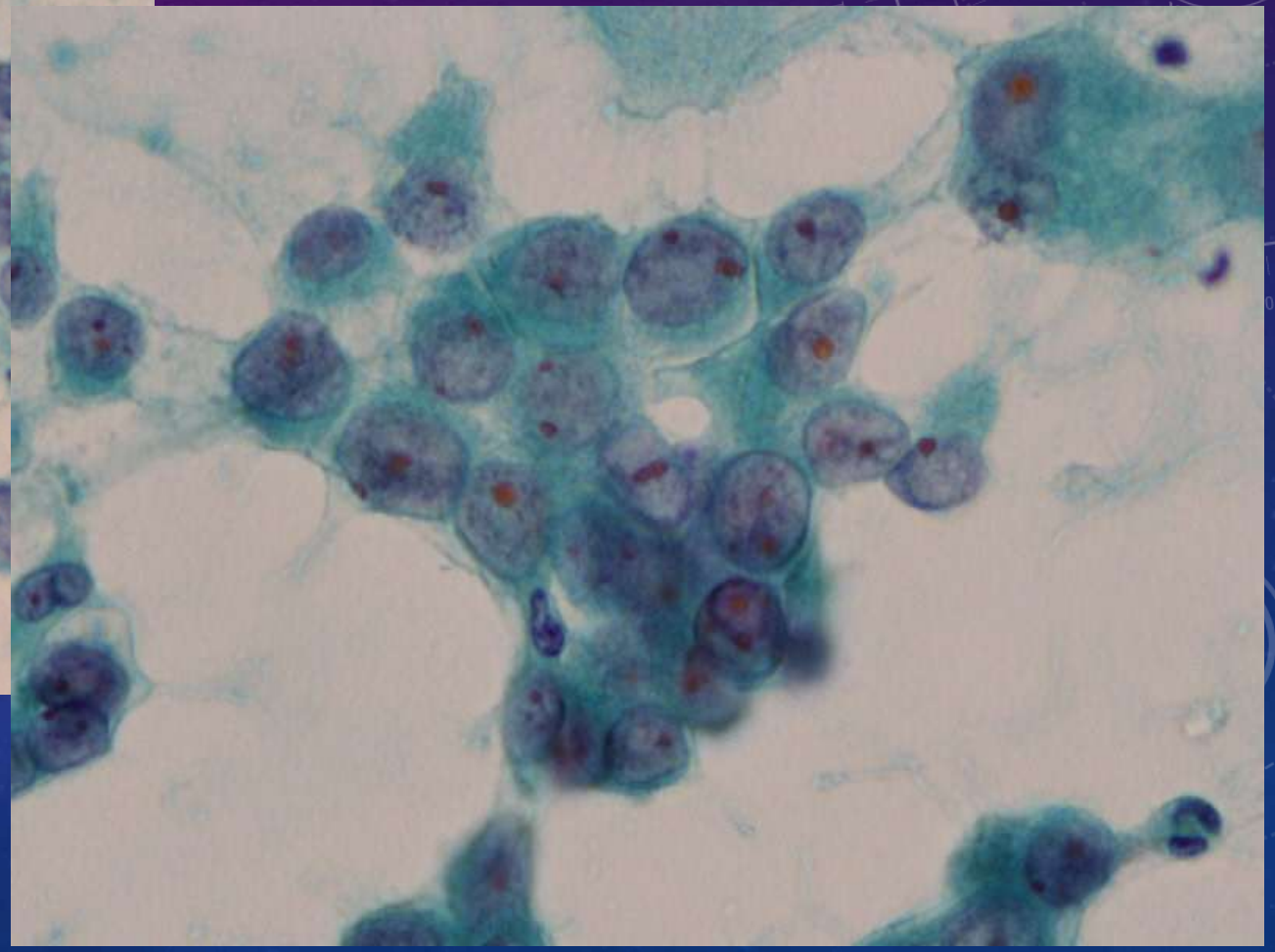

小細胞癌

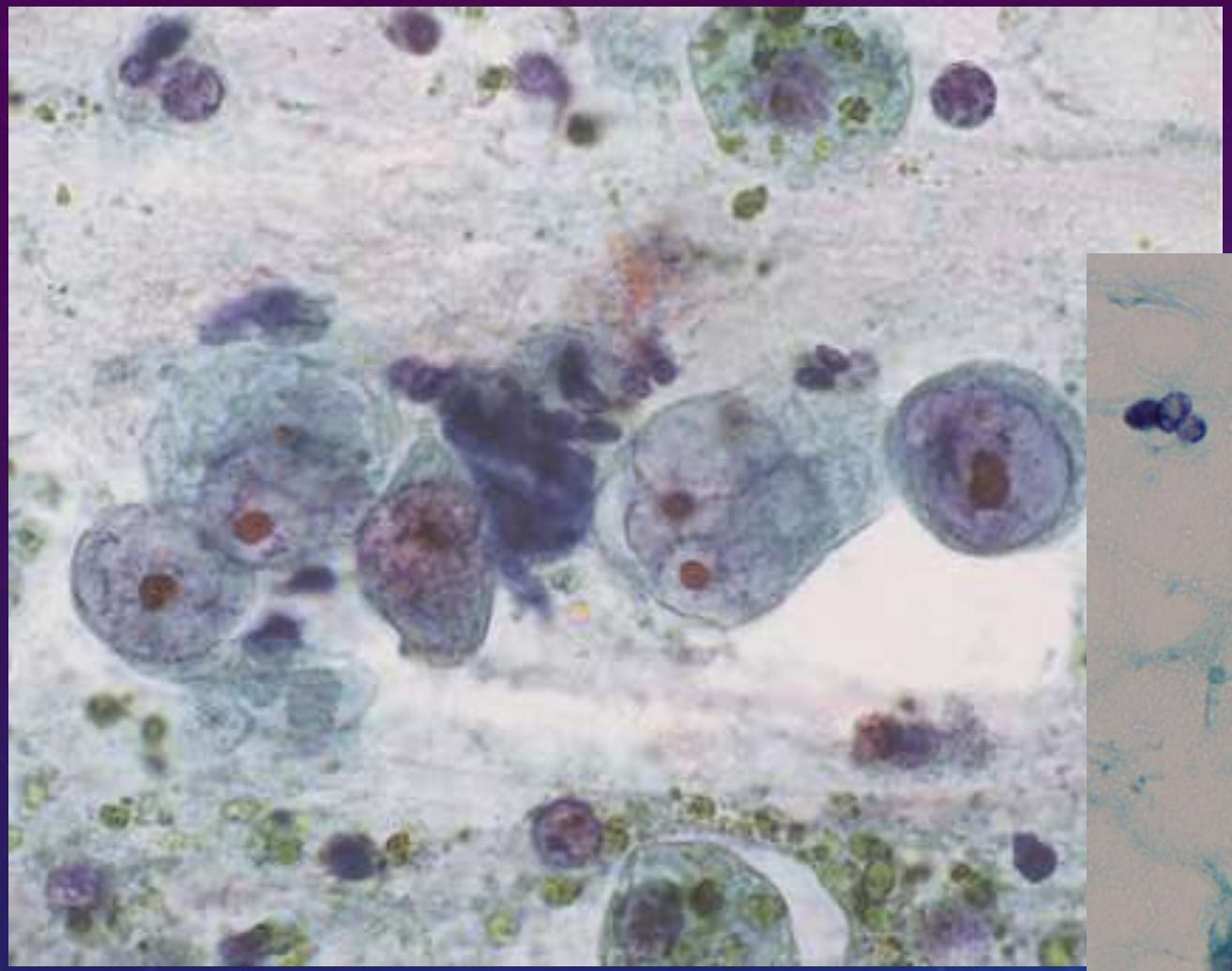

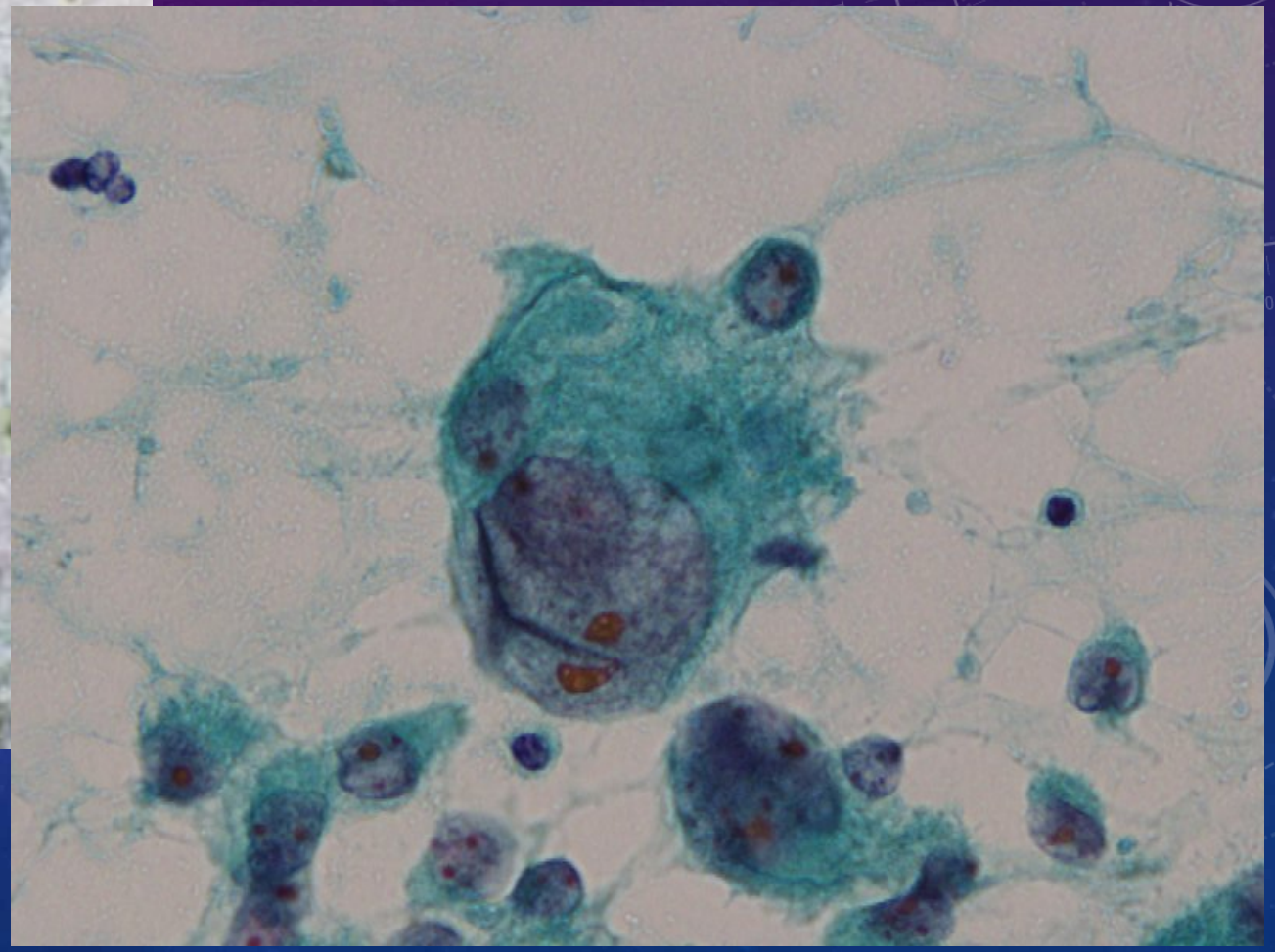

大細胞癌