症例 1

熊本大学医学部附属病院　病理部

竹下　博士

患　者：50代　女性

既往歴：虫垂炎 (20歳)

現病歴：2014年2月より、嗄声、喘鳴などの発声障害を
主訴に前医受診。左声帯の可動性低下が見られ、
精査・加療目的にて当院紹介。
CTにて左主気管支に不整な壁肥厚と内腔狭小化
を認め、悪性が疑われ経気管支的針穿刺が施行
された。

検　体：TBAC

【入院時検査所見】

血液検査

WBC	44 ×10^2/μL
RBC	458 ×10^4/μL
Hb	13.6 g/dL
Hct	45.4 %
MCV	91.9 fl
MCH	29.7 pg
MCHC	32.3. %
PLT	20.4 ×10^4/μL

生化学検査

TP	7.2 g/dL
Alb	4.3 g/dL
Na	143 mEq/L
K	3.9 mEq/L
Cl	106 mEq/L
BUN	9.7 mg/dL
Cre	0.61 mg/dL
T-Bil	0.5 mg/dL
AST	15 IU/L
ALT	12 IU/L
LDH	184 IU/L
ALP	199 IU/L

腫瘍マーカー

CEA	1.1 ng/mL
CYFRA	1.2 ng/mL

【CT画像】

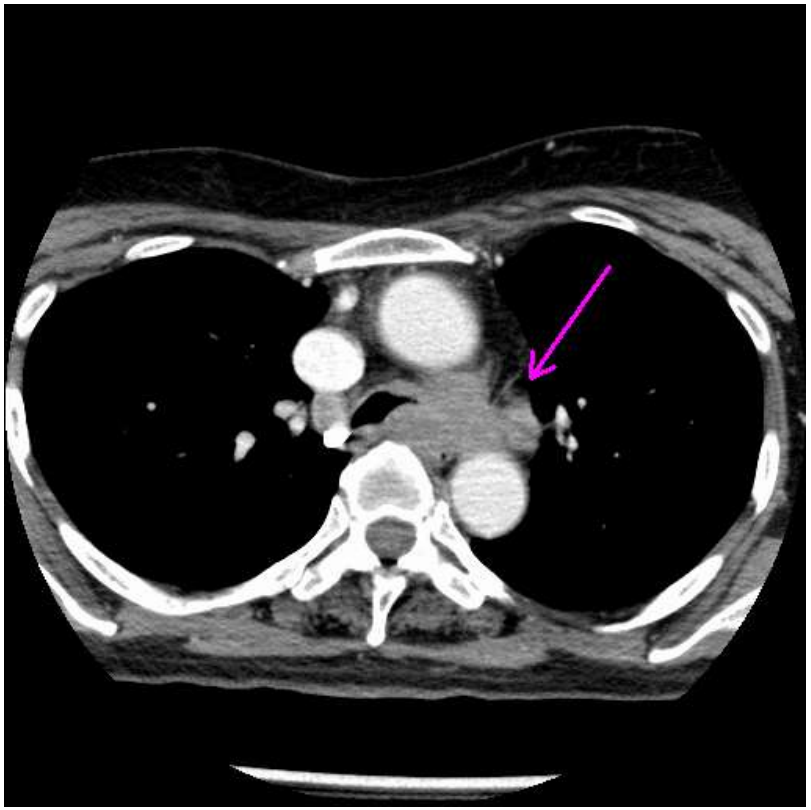

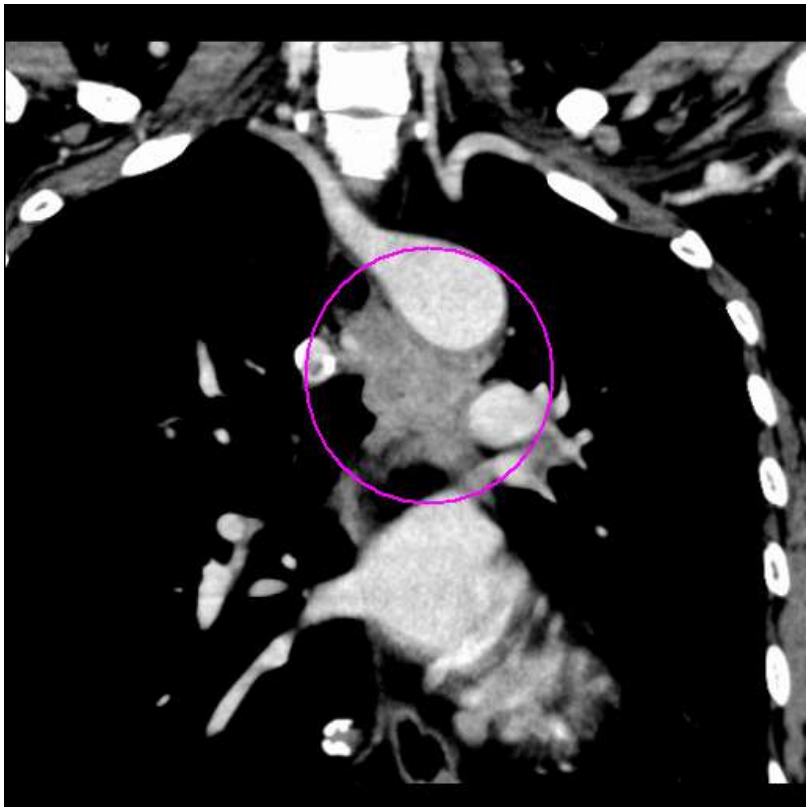

・左主気管支に不整な壁肥厚と内腔狭小化を認め、左主気管支根部は閉塞している。大動脈弓下にも不整な軟部影を認め、気管支病変と連続しており、病変の性状からは肺門型肺癌が疑われる。

・その他、脳転移を疑うような異常増強効果は見られない。

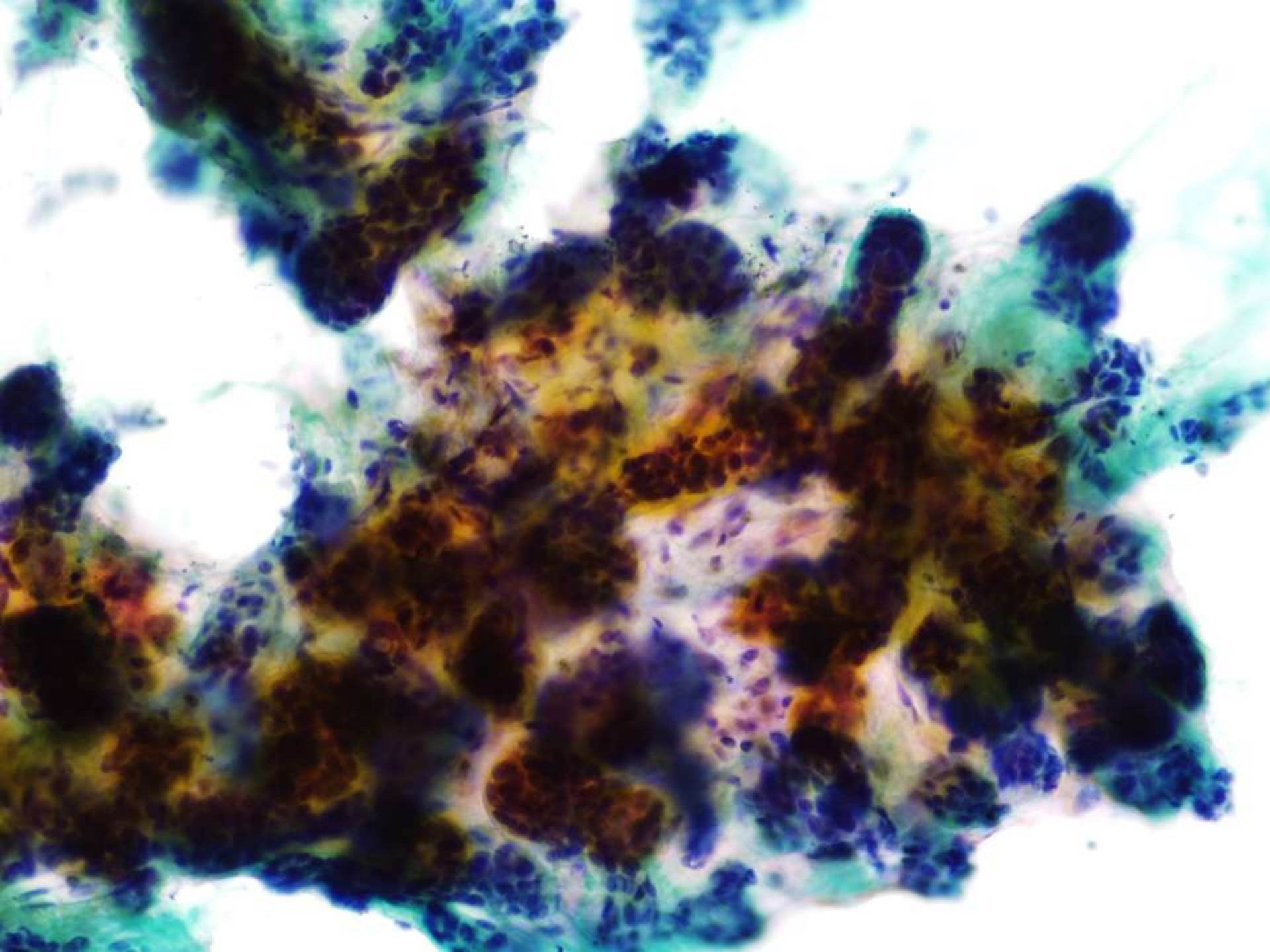

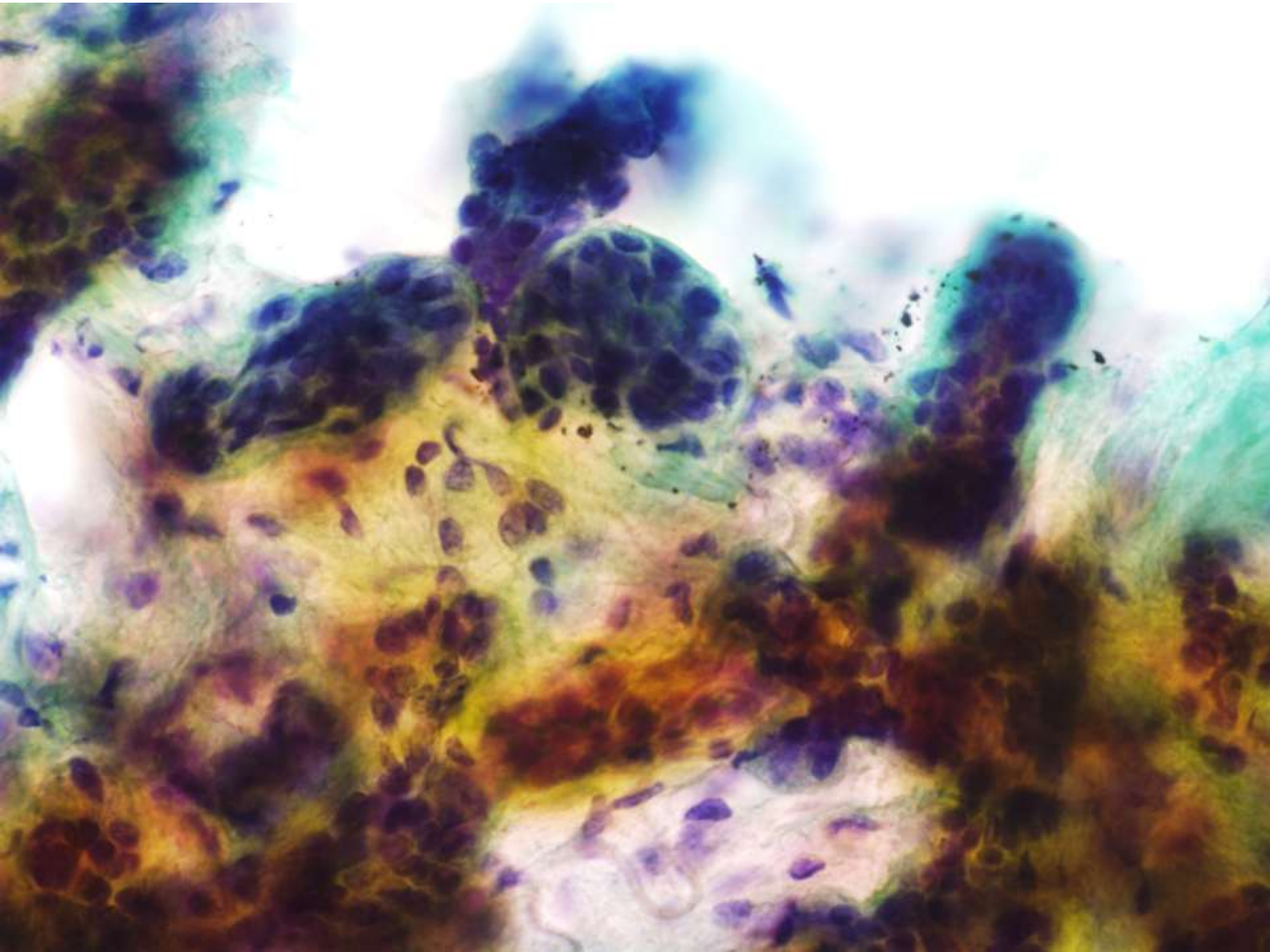

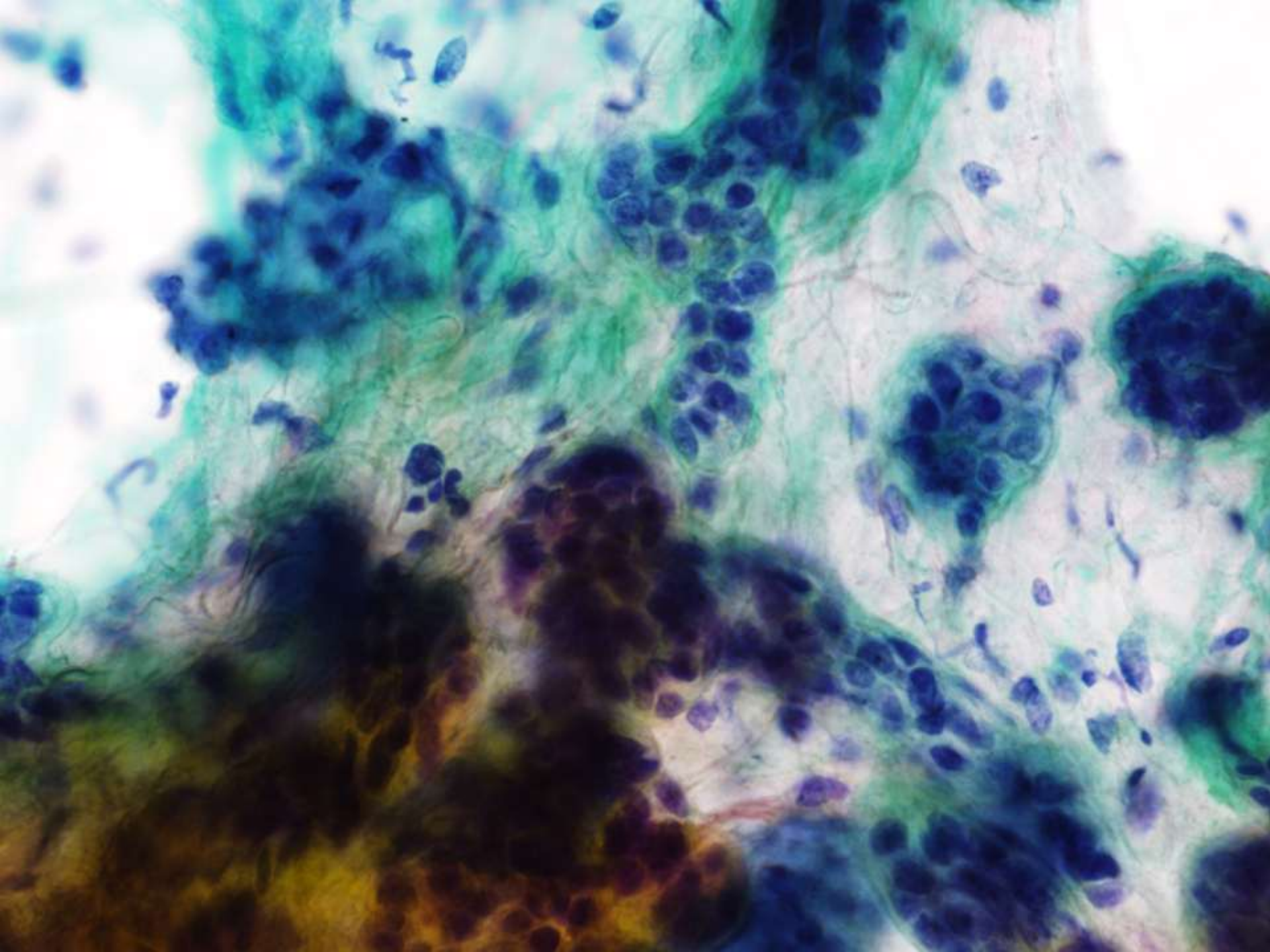

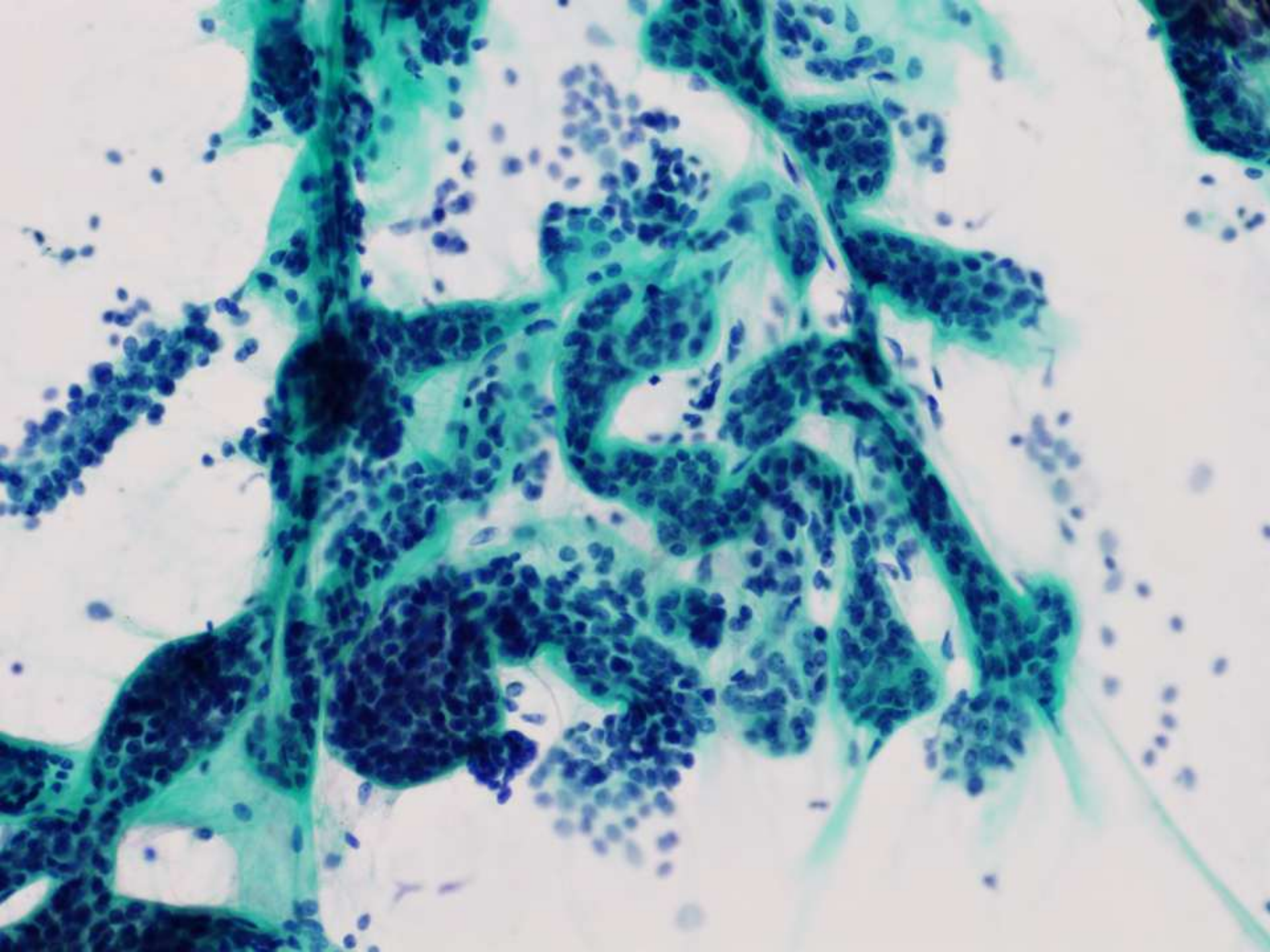

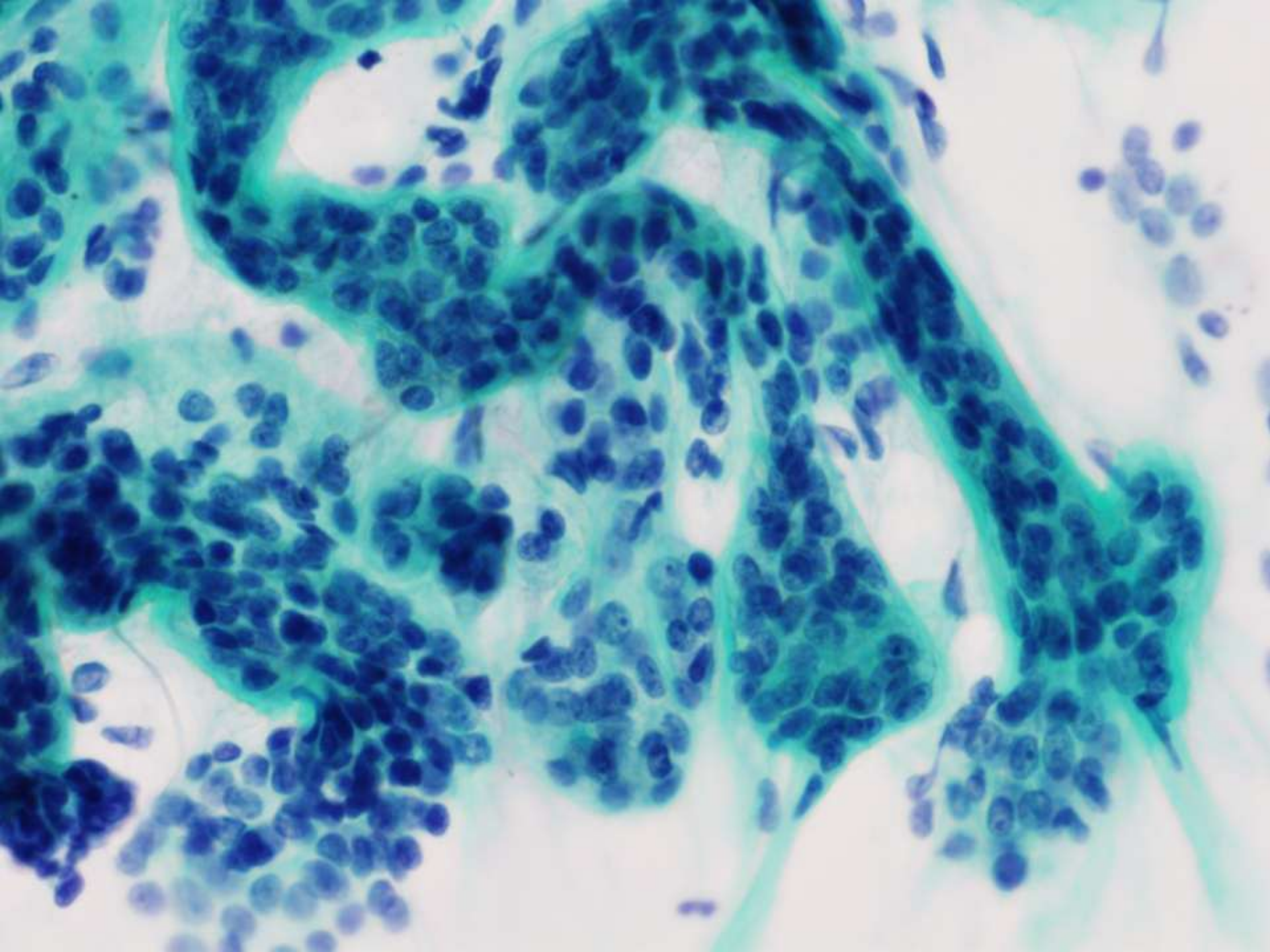

解答

① 多形腺腫

② 筋上皮腫

③ 腺癌

④ 扁平上皮癌

⑤ 粘表皮癌

⑥ 腺様嚢胞癌

⑦ カルチノイド

組織像

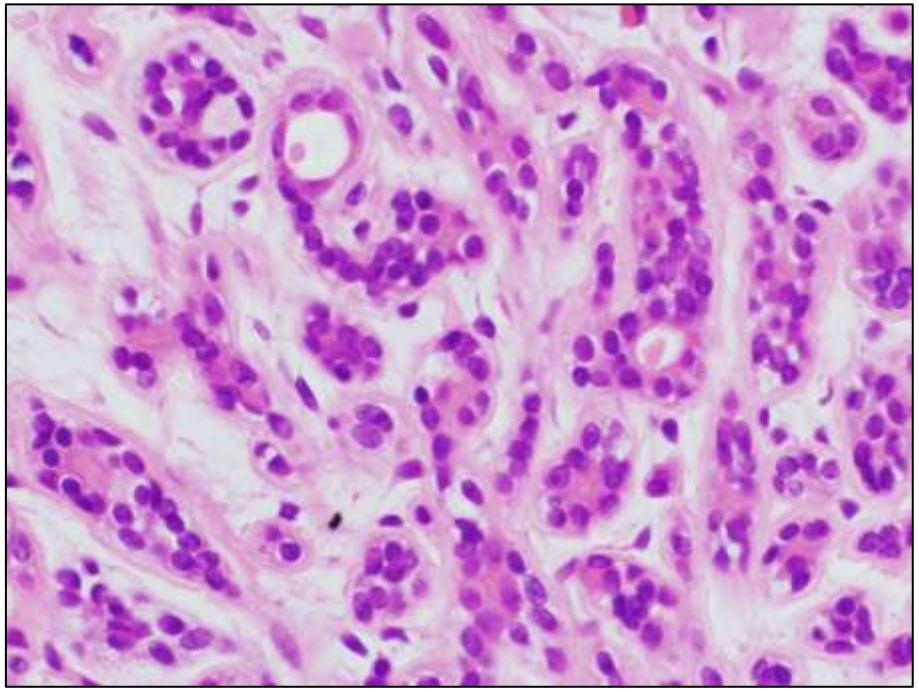

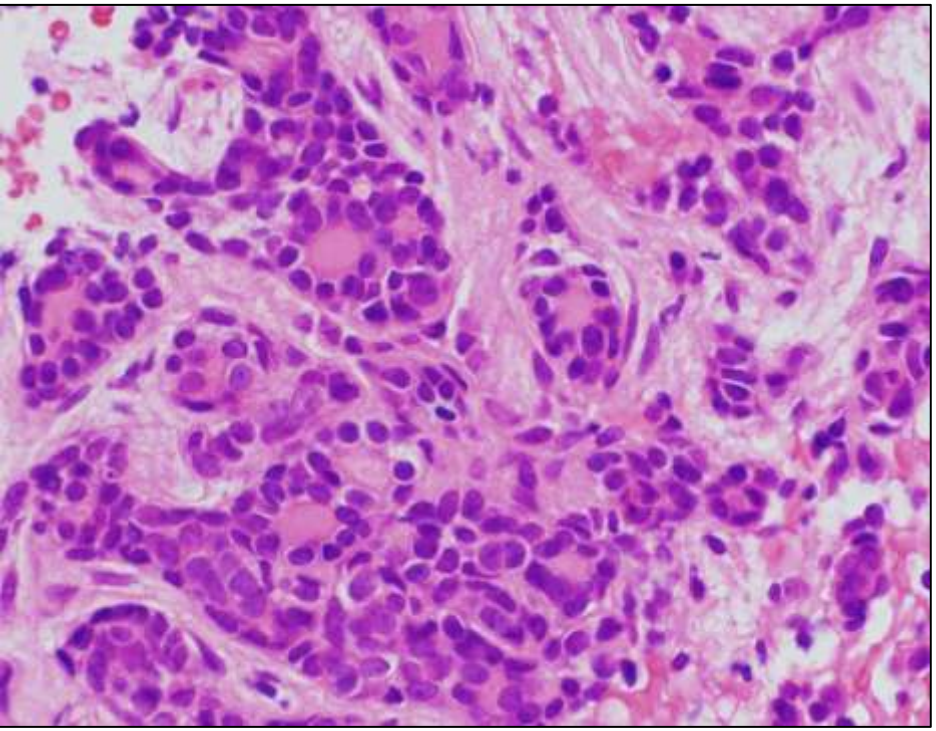

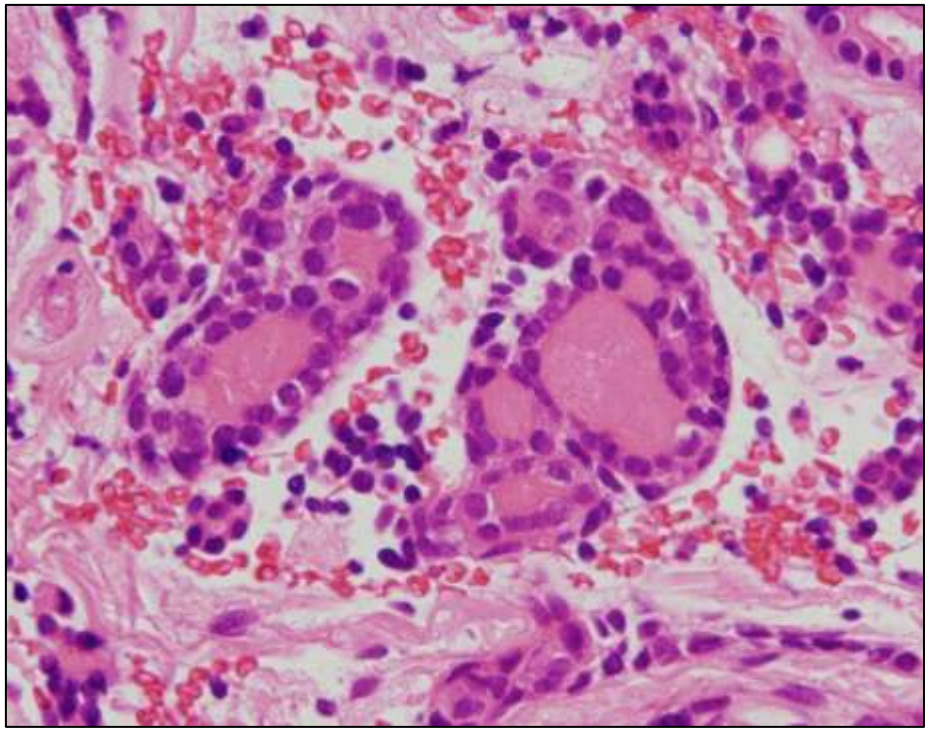

【組織所見】

導管上皮系および筋上皮系の二相性を示す異型細胞が、索状～腺管状、篩状構造をとって増殖し、腺管あるいは偽腺管形成がみられます。

【組織診断】

Adenoid cystic carcinoma

肺癌取扱い規約

【悪性上皮性腫瘍】

1. 前浸潤性病変
- (1)扁平上皮異形成、上皮内癌
- (2)異型腺腫様過形成
- (3)びまん性特発性肺神経内分泌細胞過形成

2. 扁平上皮癌

[特殊型]
- 1)乳頭型
- 2)淡明細胞型
- 3)小細胞型
- 4)類基底細胞型

3. 小細胞癌

[特殊型]
- 1)混合型小細胞癌

4. 腺癌
- (1)腺房型
- (2)乳頭型
- (3)細気管支肺胞上皮癌
- (4)粘液産生充実型腺癌
- (5)混合型腺癌

[特殊型]
- 1)高分化胎児型腺癌
- 2)膠様腺癌
- 3)粘液嚢胞腺癌
- 4)印環細胞癌
- 5)淡明細胞腺癌

5. 大細胞癌

[特殊型]
- 1)大細胞神経内分泌癌
- 2)類基底細胞癌
- 3)リンパ上皮腫様癌
- 4)淡明細胞癌
- 5)ラブドイド形質を伴う大細胞癌

6. 腺扁平上皮癌

7. 多形、肉腫様あるいは肉腫成分を含む癌
- (1)紡錘細胞あるいは巨細胞を含む癌
  - a)多形癌
  - b)紡錘細胞癌
  - c)巨細胞癌
- (2)癌肉腫
- (3)肺芽腫
- (4)その他

8. カルチノイド腫瘍
- (1)定型的カルチノイド
- (2)非定型的カルチノイド

9. 唾液腺型癌
- (1)粘表皮癌
- (2)腺様嚢胞癌
- (3)その他

10. 分類不能癌

肺癌取扱い規約 (第7版より)

腺様嚢胞癌 (Adenoid cystic carcinoma)

- 腺上皮と腫瘍性筋上皮からなり、特徴的な篩状胞巣をつくる。
- 経過は緩慢で異型性も乏しいため、low grade malignancyに分類されるが、神経浸潤が強く、長期的には予後不良。
- 唾液腺に最も多く、肺、乳腺、皮膚、子宮頸部、食道、前立腺にも発生する。
- 肺癌の中では0.04～0.1%と稀で、とくに気管に発生する。
- 切除可能症例では気管管状切除術を施行し、切除不能の場合は放射線治療を単独で行う。

腺様嚢胞癌 (Adenoid cystic carcinoma)

【組織所見】

◆ 胞巣の形態に3つのパターンが区別されており、 構成している腫瘍細胞にも 3種類が区別される。

① 篩状型 (cribriform pattern)
② 管状型 (tubular pattern)
③ 充実型 (solid pattern)

◆ 細胞の種類

導管上皮型細胞、筋上皮型細胞、未分化上皮型細胞

※これらが症例により、また同一の腫瘍でも部位により種々の割合で出現する。
中間的な形態を示すものも稀ではない。

解答

① 多形腺腫

② 筋上皮腫

③ 腺癌

④ 扁平上皮癌

⑤ 粘表皮癌

⑥ 腺様嚢胞癌

⑦ カルチノイド

①多形腺腫 (Pleomorphic adenoma)

◆上皮と間葉様構造 (粘液腫様、軟骨様)からなる
多彩な組織構築を特徴とする良性腫瘍。

◆ 唾液腺腫瘍のなかで最も高頻度(50～70%)にみられ、
30～50代の女性に多い。

◆背景に粘液腫様間質成分を認め、筋上皮細胞の
集塊辺縁は羽毛状に毛羽立っている。

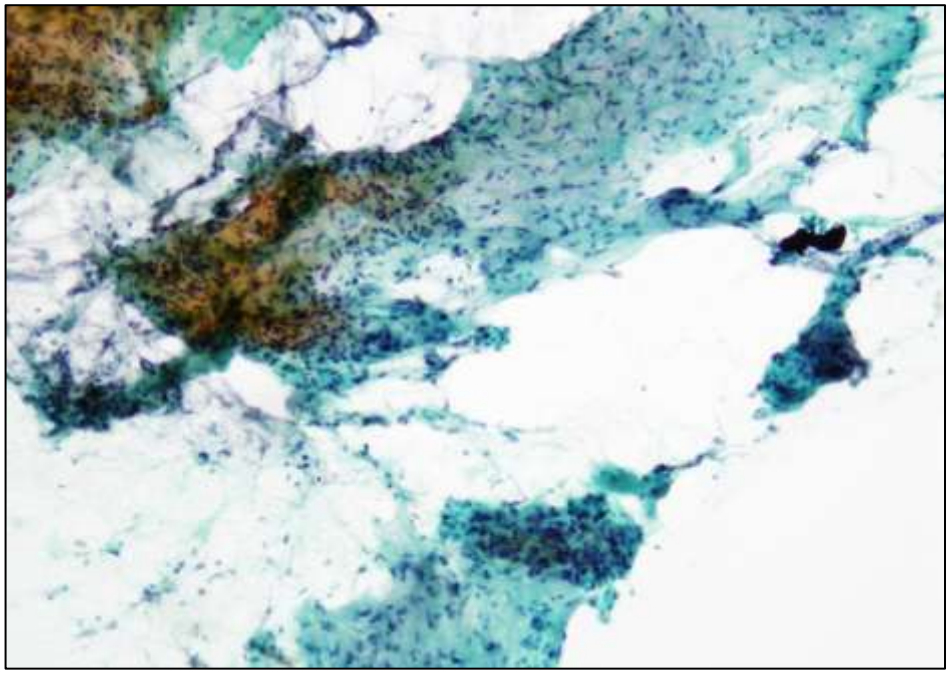

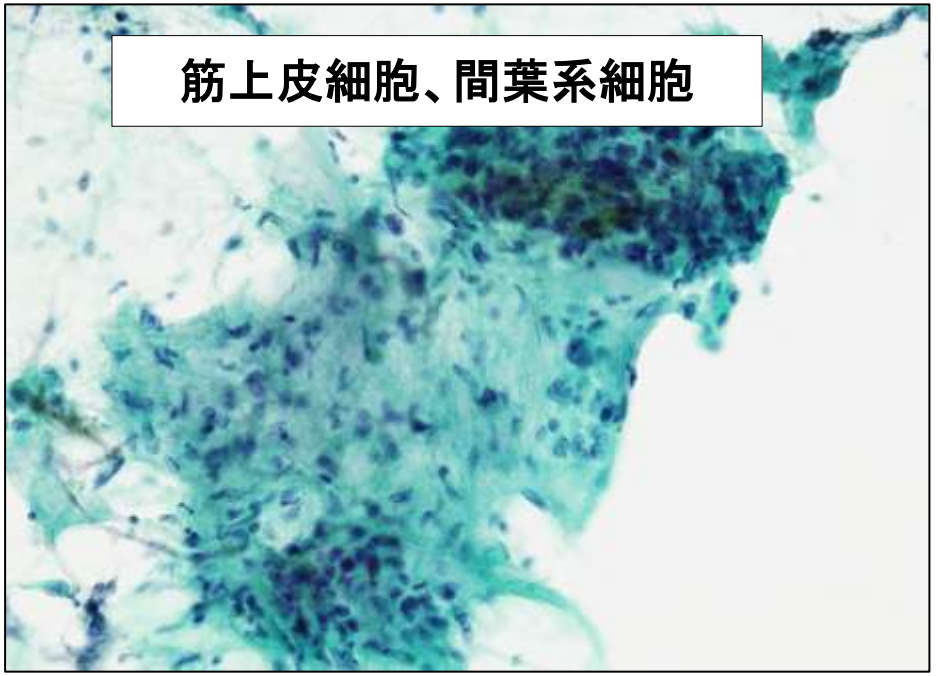
筋上皮細胞、間葉系細胞

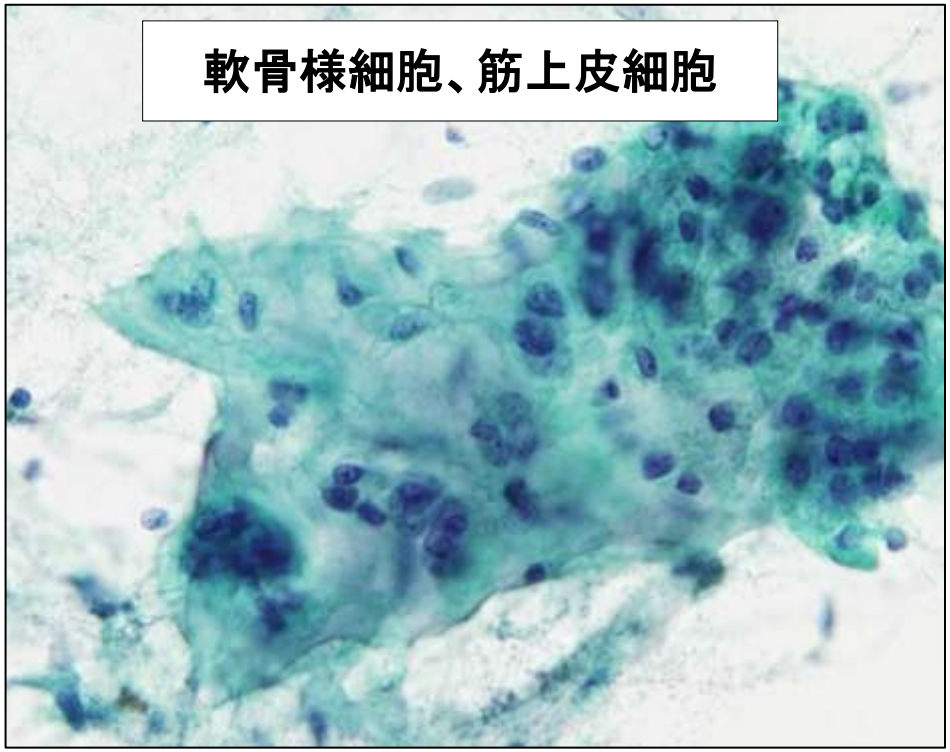
軟骨様細胞、筋上皮細胞

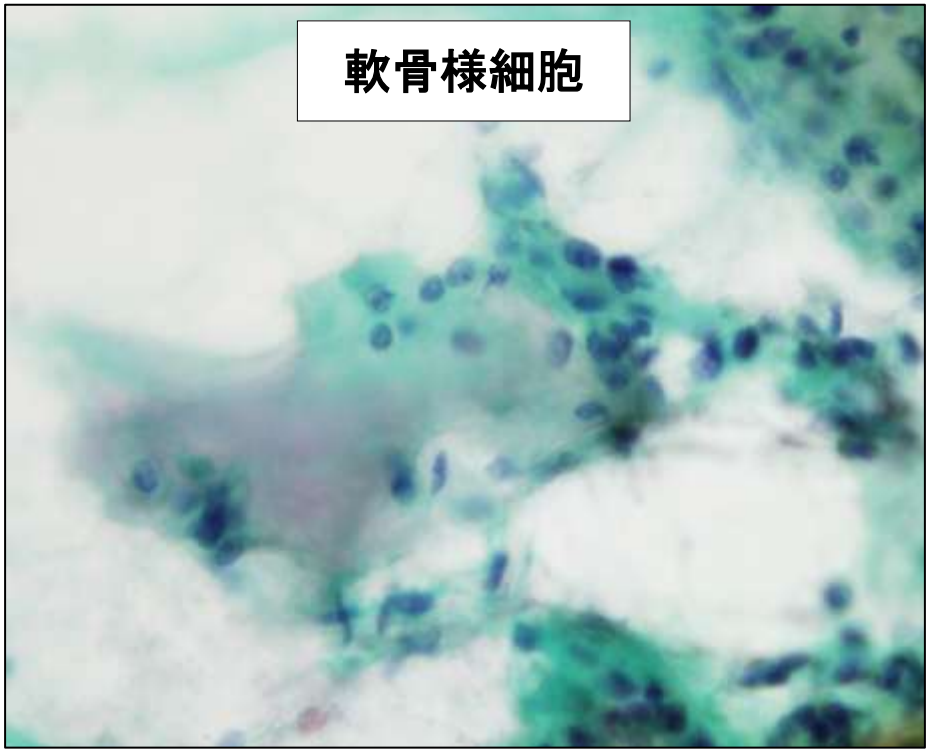
軟骨様細胞

②筋上皮腫 (Myoepithelioma)

◆ 構成細胞のほとんどが腫瘍性筋上皮からなる稀な良性腫瘍。

◆ 発生頻度は全唾液腺腫瘍の1.0%と低く、好発部位は耳下腺で約40%を占めている。

◆ 出現細胞は紡錘細胞型、類上皮細胞型、形質細胞様細胞型、淡明細胞型 の4種類があり、単独または混在してみられる。

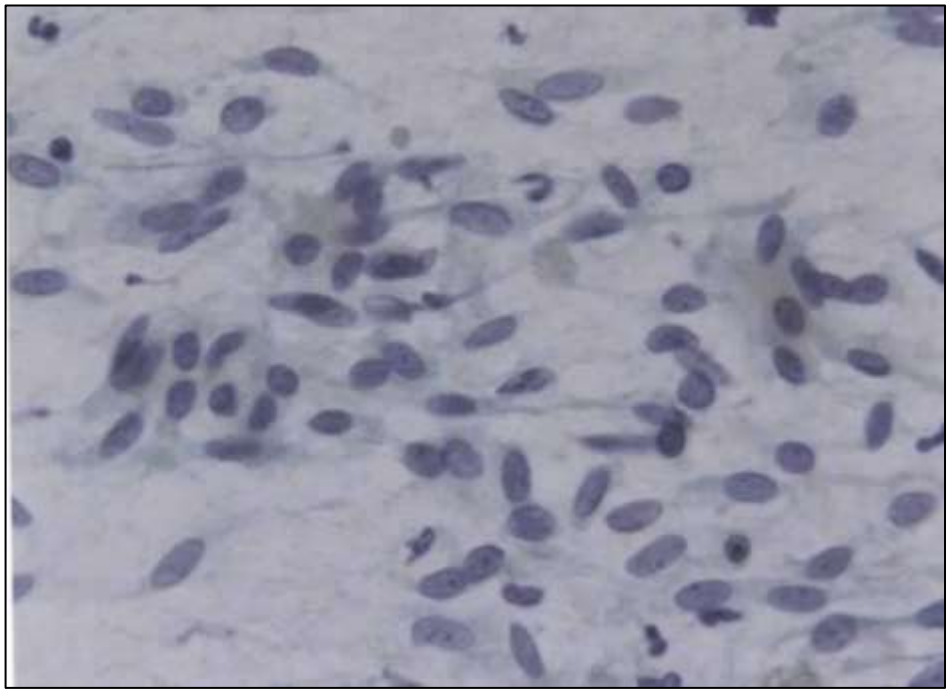

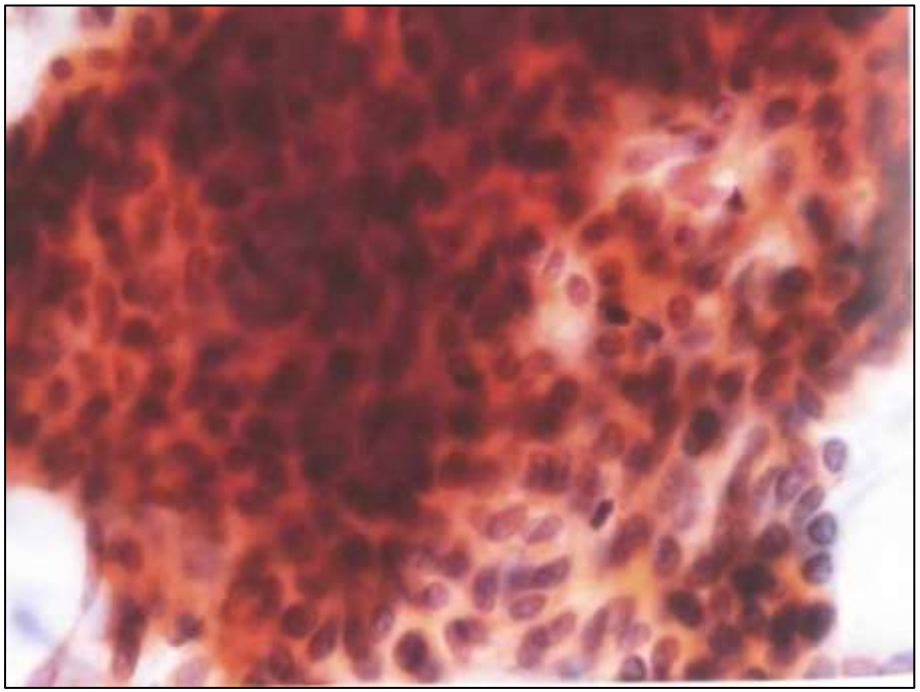

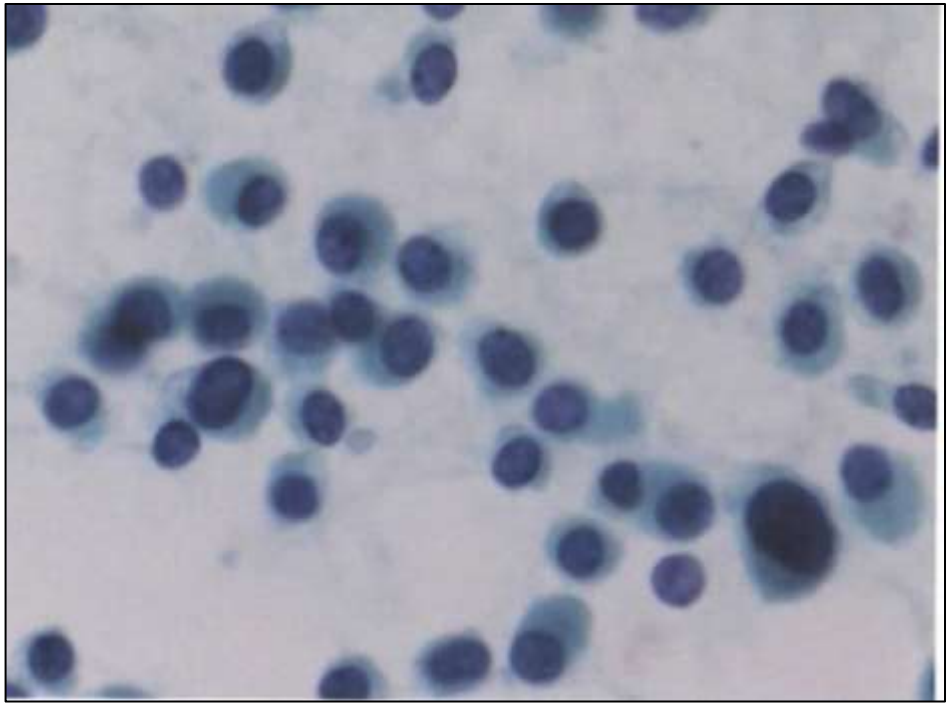

紡錘細胞型

類上皮細胞型

形質細胞様細胞型

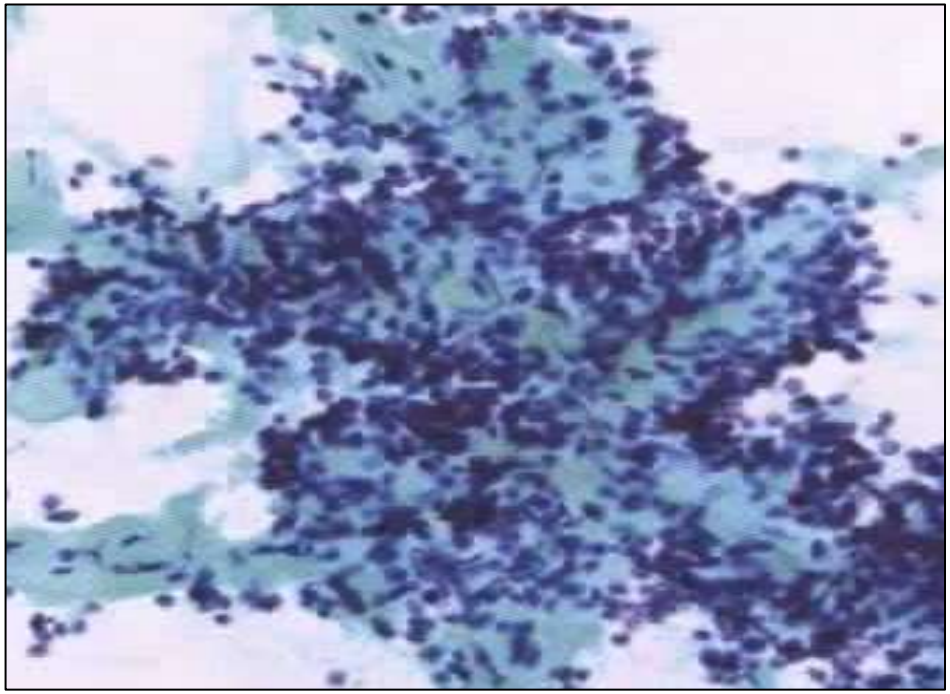

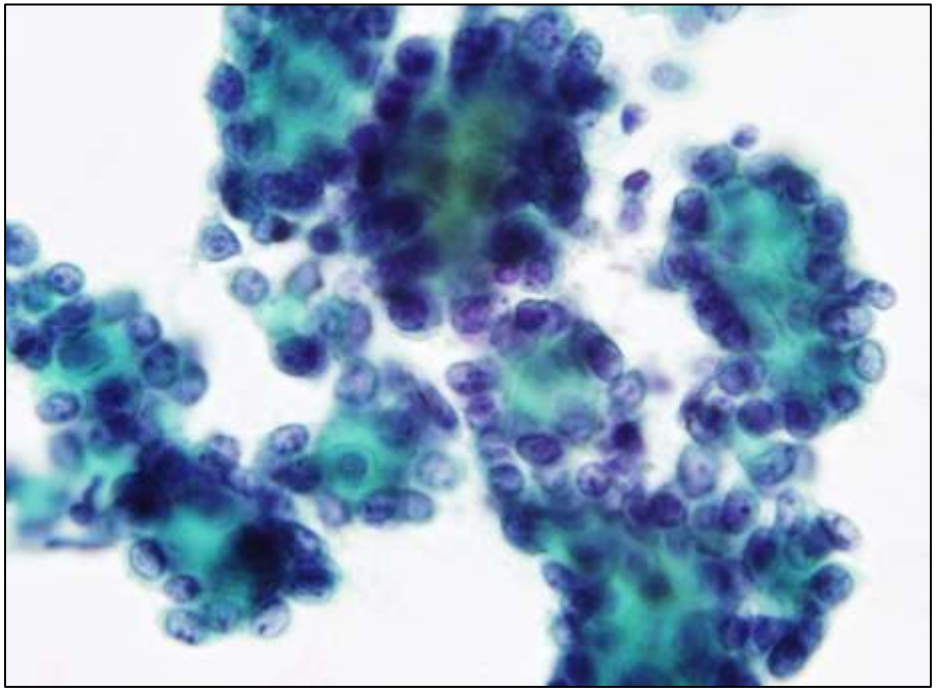

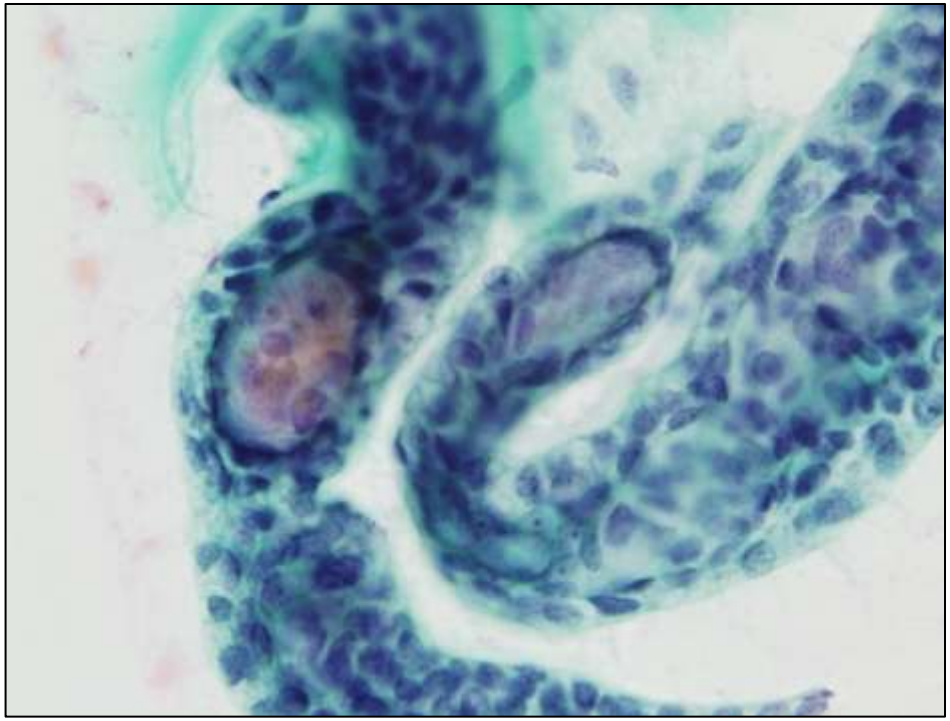

多形腺腫

筋上皮腫

腺様嚢胞癌

※多形腺腫の組織像と細胞像

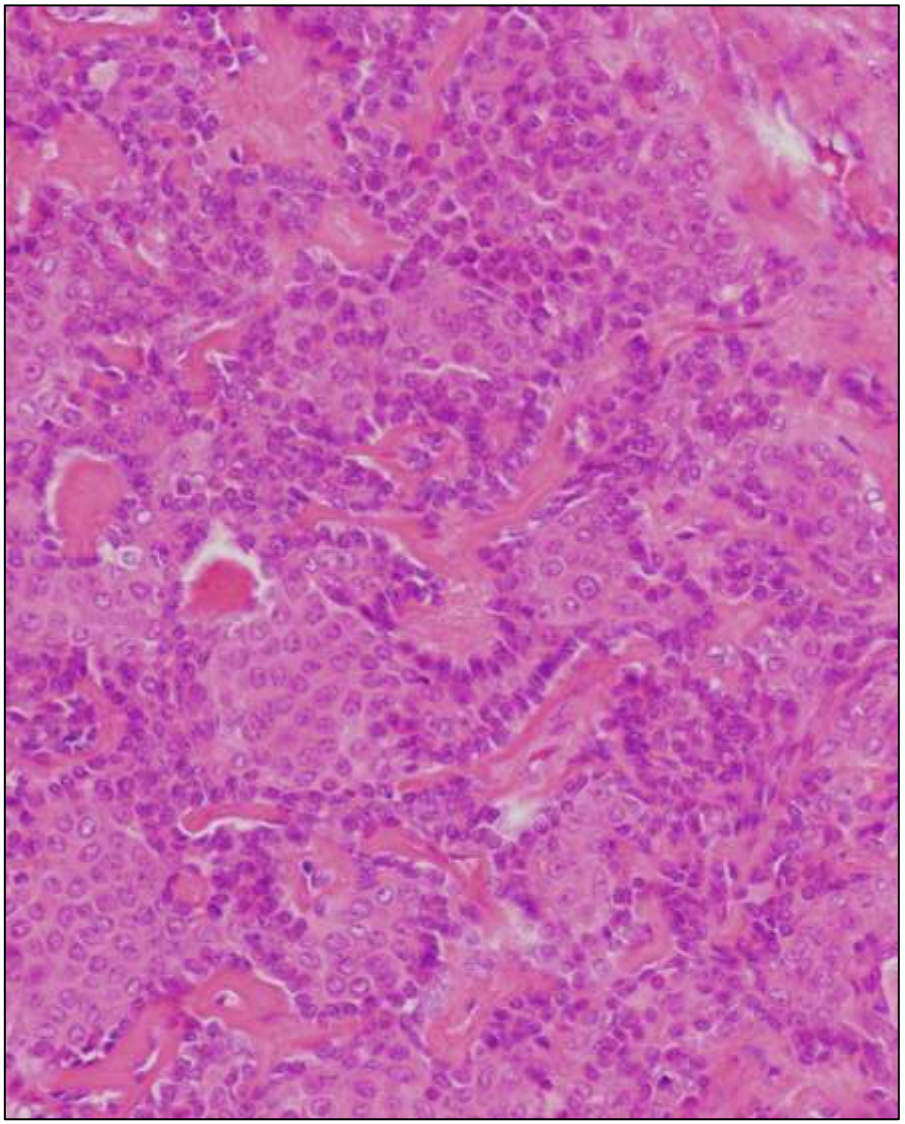

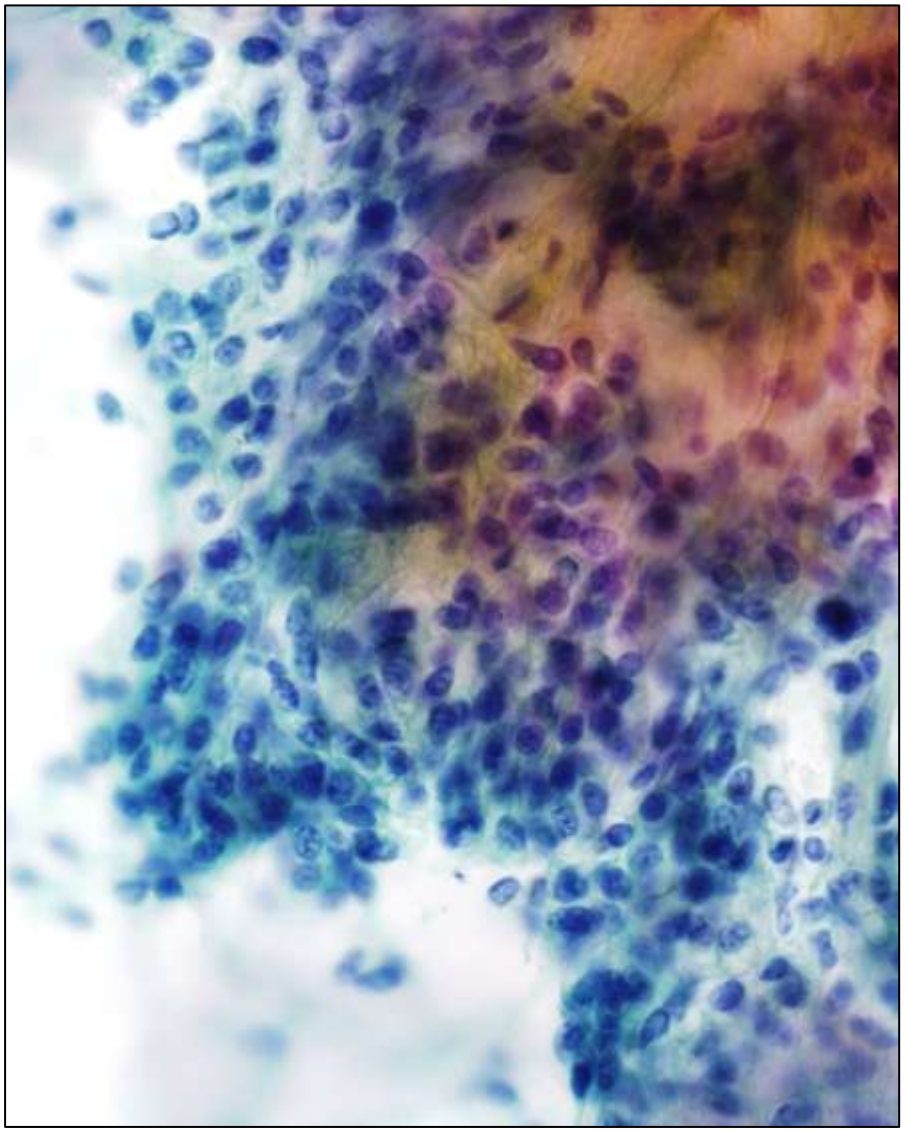

※腺様嚢胞癌の組織像と細胞像

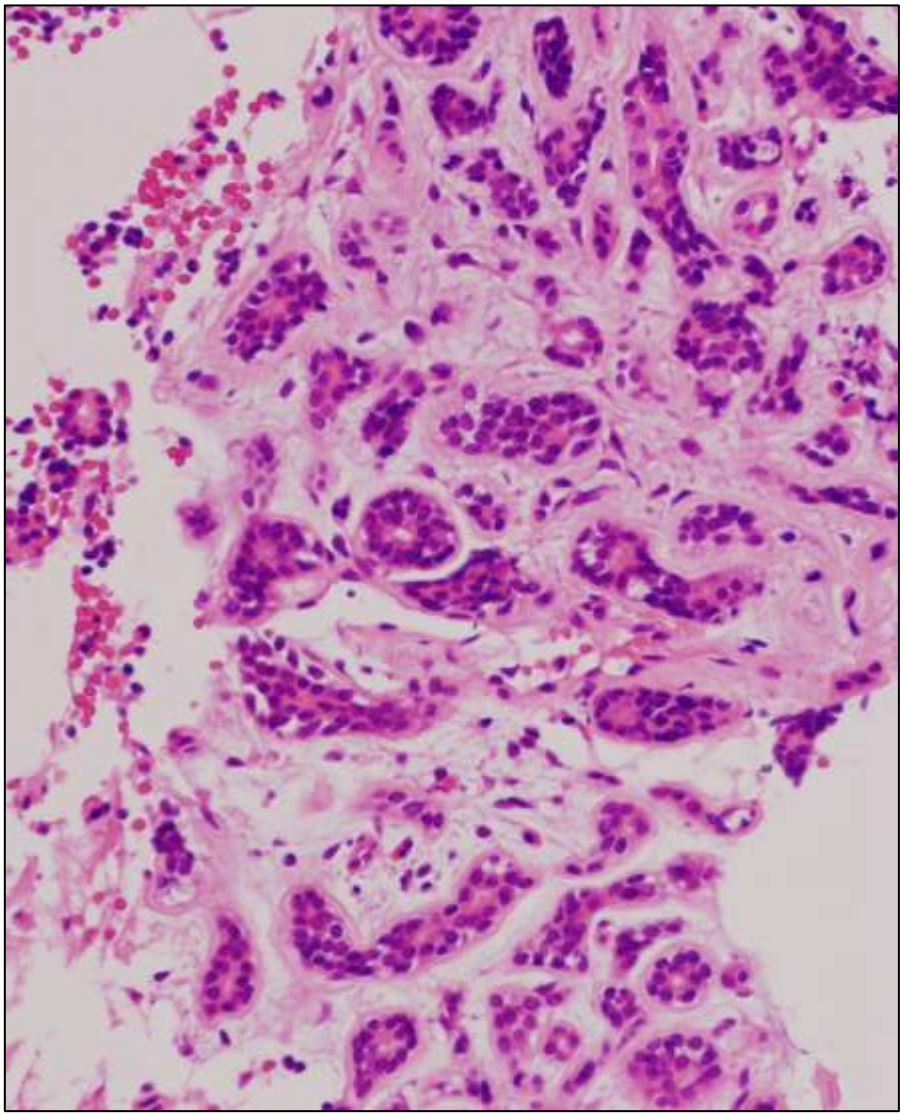

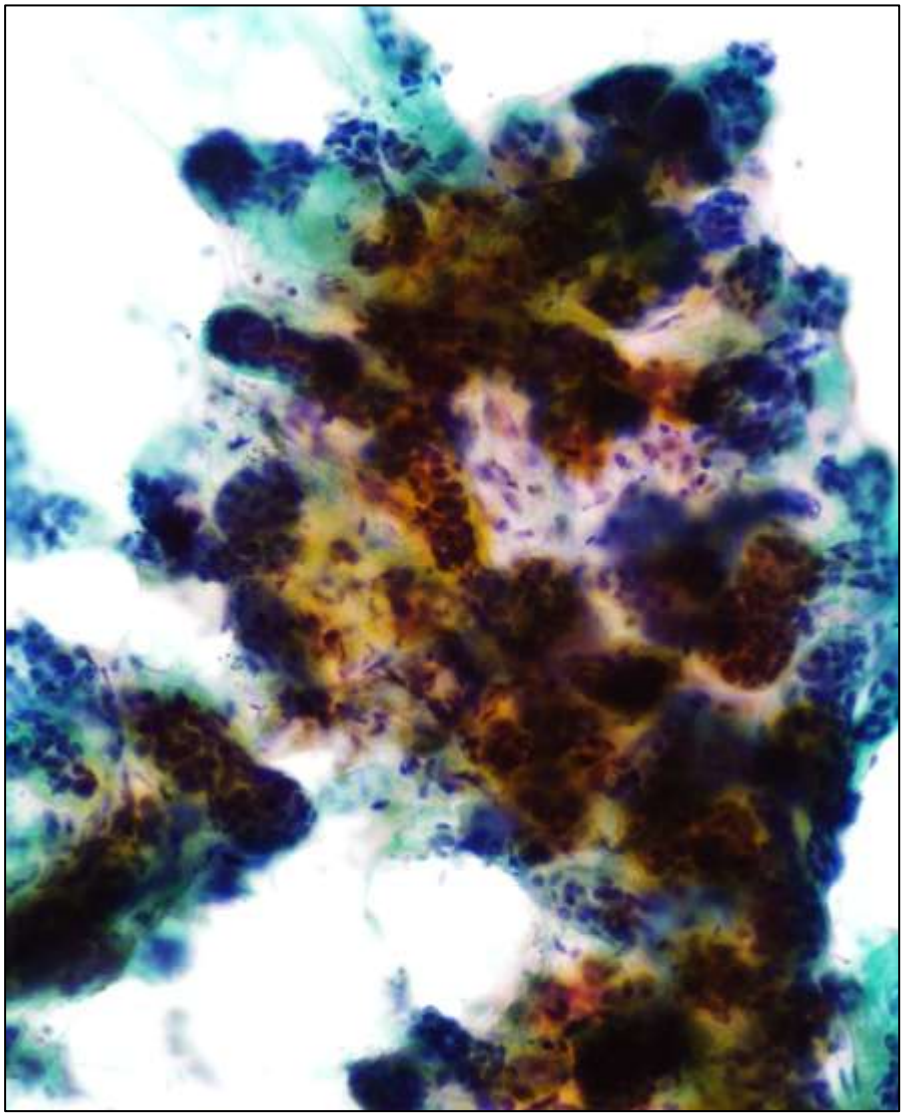

※腺様嚢胞癌の組織像と細胞像

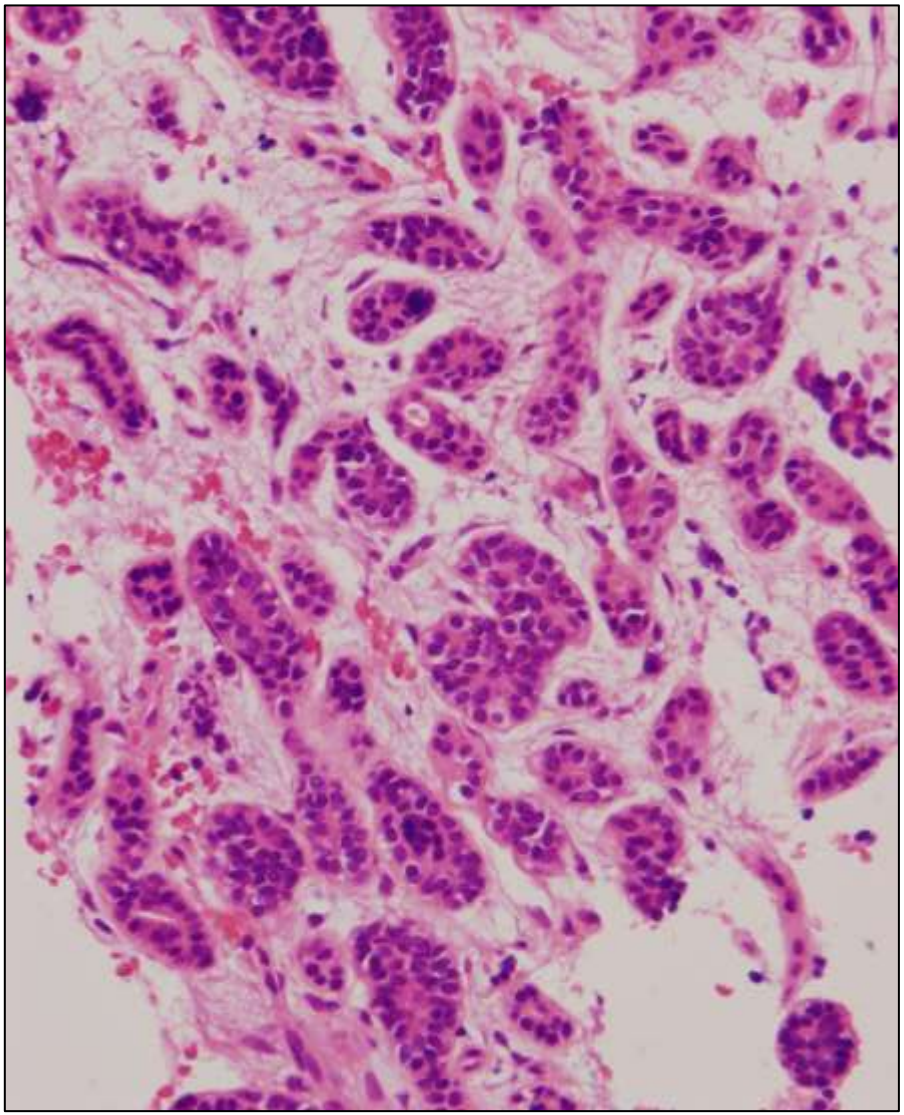

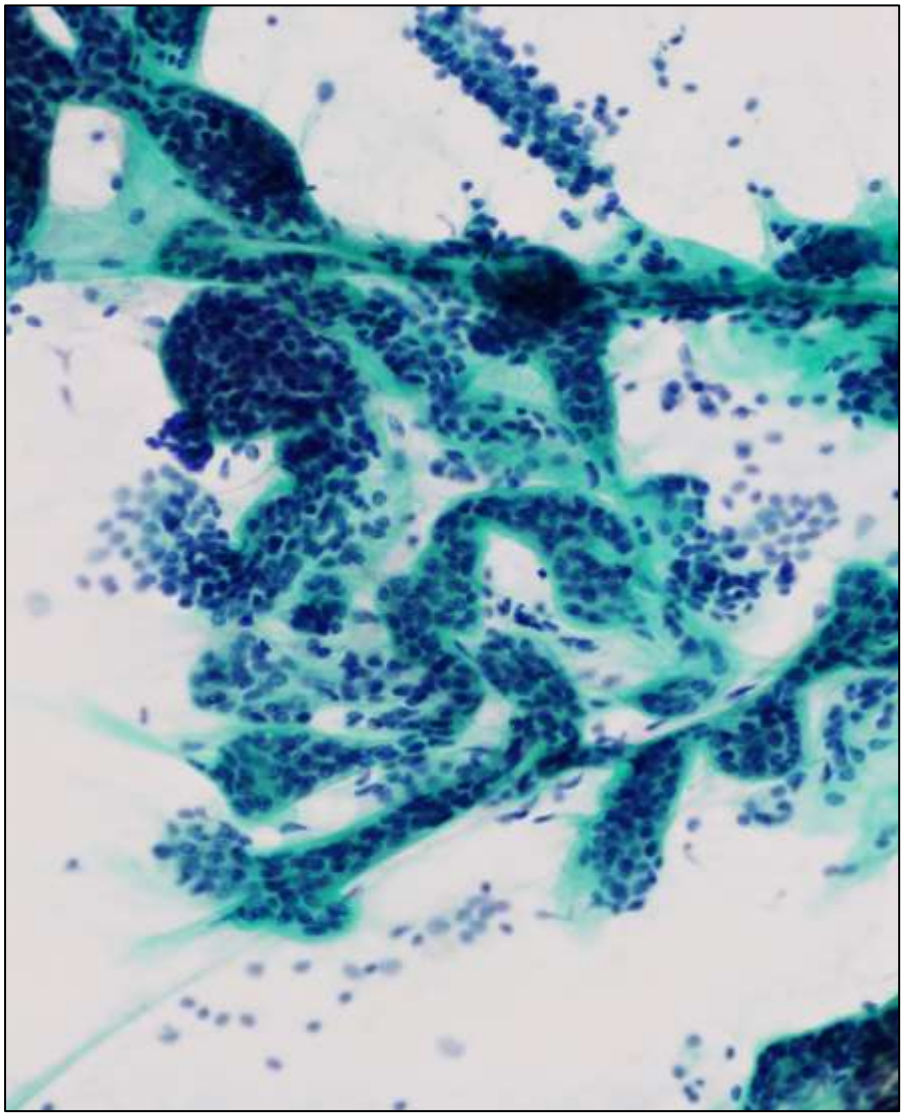

※腺様嚢胞癌　VS　多形腺腫

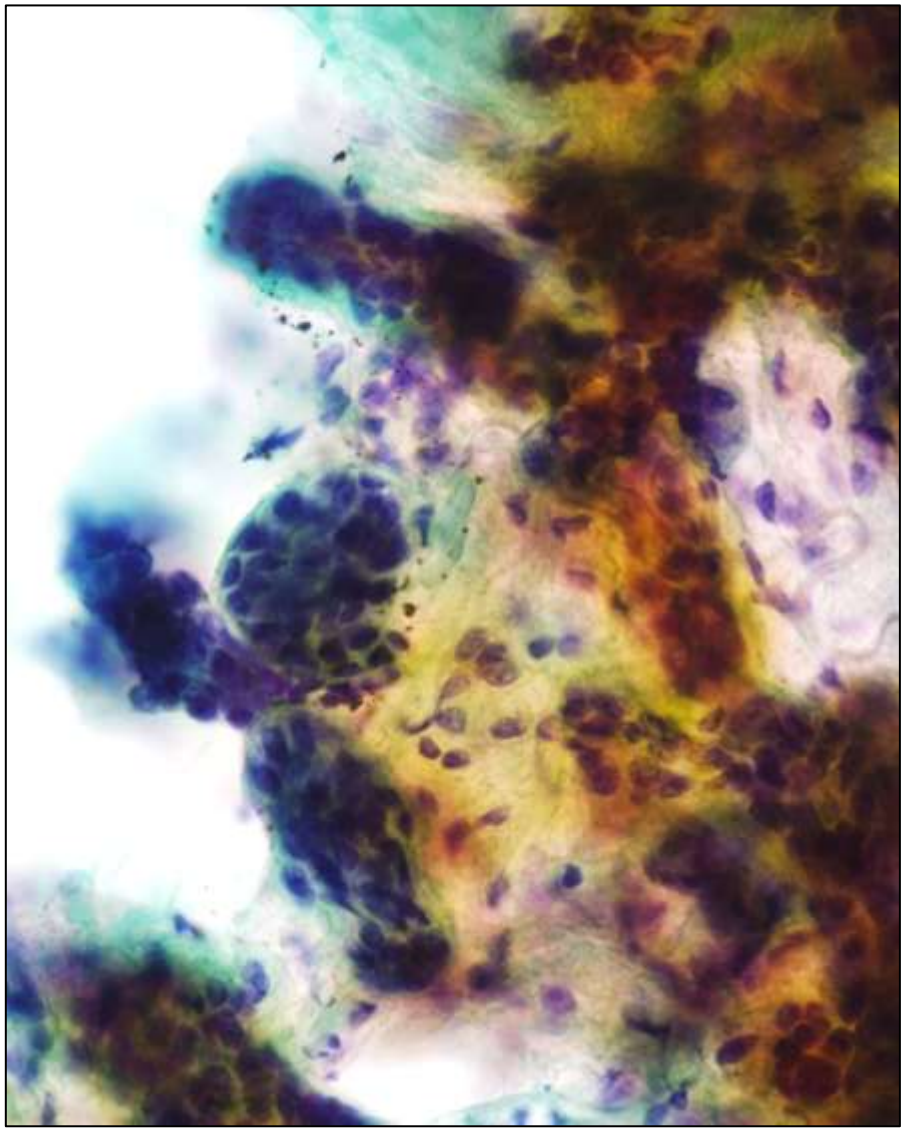

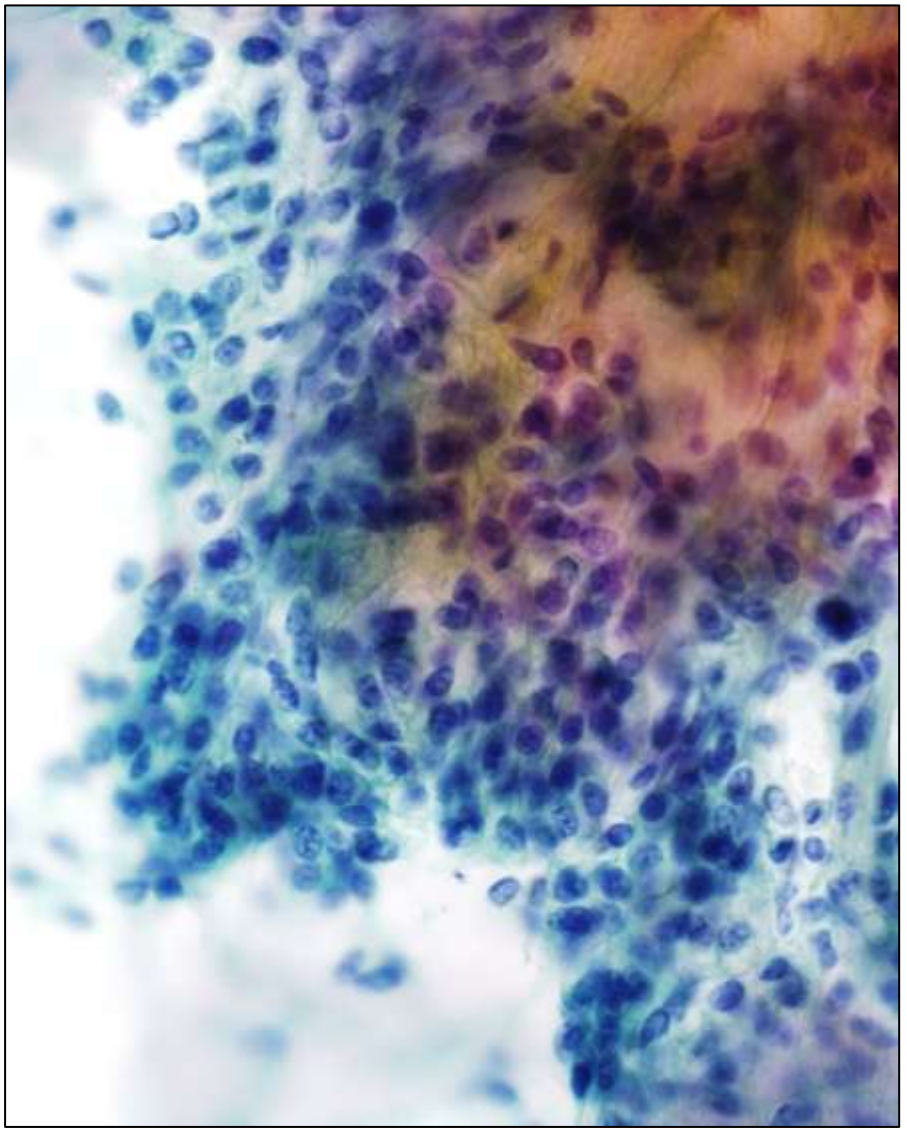

※鑑別点のまとめ

	多形腺腫	筋上皮腫	腺様嚢胞癌
出現細胞	上皮細胞 筋上皮細胞 間質細胞	筋上皮細胞	筋上皮細胞 （ときに腺上皮細胞）
出現パターン	上皮と非上皮成分が混在する 多彩な細胞像	類円形～紡錘形核の細胞が ゆるい結合で出現	篩状～管状構造の 立体的な集塊で出現
特徴	間質性粘液 軟骨成分の出現 集塊辺縁の毛羽立ち	単一な細胞からなる 異型、核分裂像なし 集塊辺縁の不整･ほつれ	粘液球の存在 核異型あり 集塊辺縁がスムーズ