症例2

患者　:38歳　女性

既往歴:特記無し

現病歴:数年前より右の背部痛を自覚。本年2月健診施行。肝腫瘍を指摘され精査目的で当院受診。CT,MRIにて肝腫瘍および膵尾部腫瘍を指摘。肝腫瘍は画像診断で良性病変の診断。膵腫瘍は特定診断が困難であったが、本人の希望もあり5月に腹腔鏡下膵体尾部腫瘍切除術施行。

検体　:膵腫瘍捺印

2014年11月27日

医療法人 創起会
くまもと森都総合病院

入院時検査所見

生化学				血液		腫瘍マーカー	
TP	6.7	T-Cho	173	WBC	8100	CEA	1.3
Alb	4.5	TP	79	RBC	470	CA19-9	6
T-bil	0.7	T-AMY	74	Hb	14.5	NSE	11
AST	1.4	CRP	0.05	Ht	42.6		
ALT	1.4	Na	137	PLT	23.5		
ALP	156	K	4.2				
Che	228	Cl	106				
LDH	141	Ca	8.8				
γ-GTP	20						
LAP	41						
CPK	71						
Fe	152						
UN	10.4						
CRE	0.57						

CT　MRI　検査

平衡相

動脈相

CT

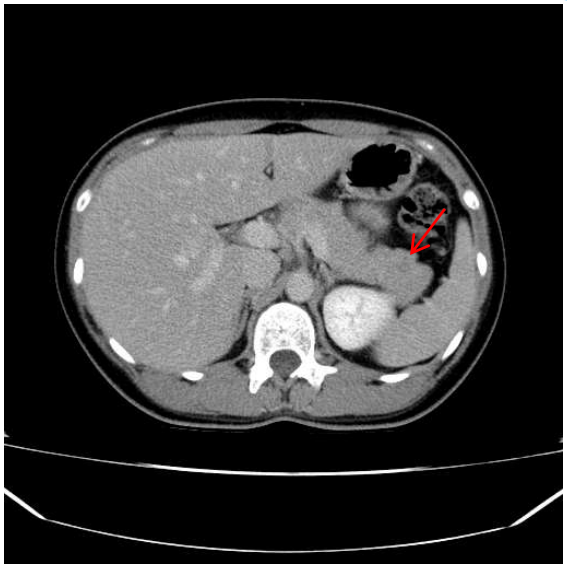

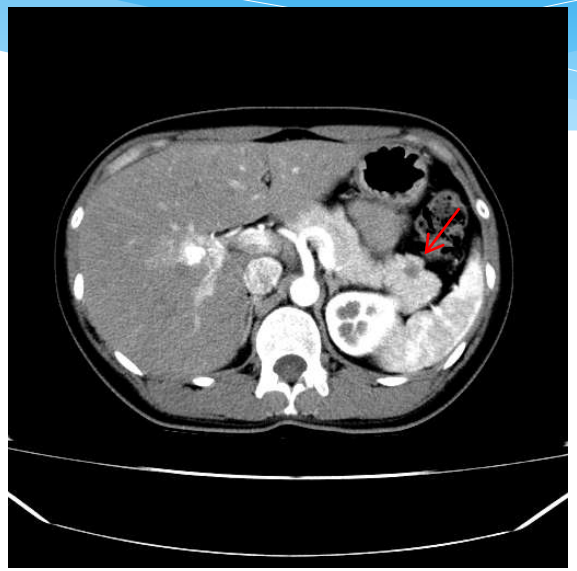

T2強調

拡散強調

MRI

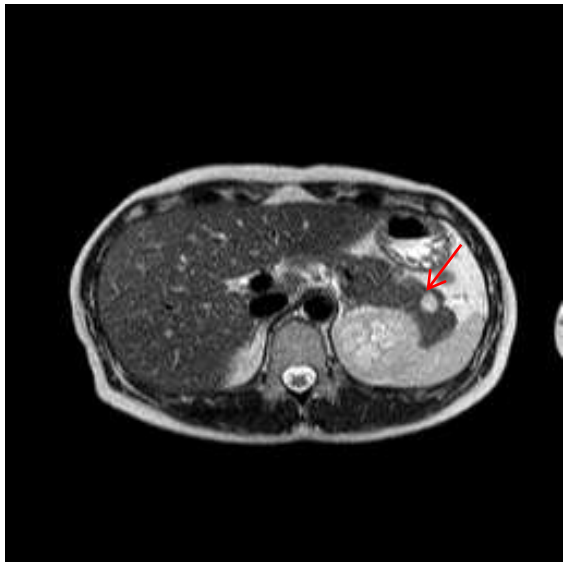



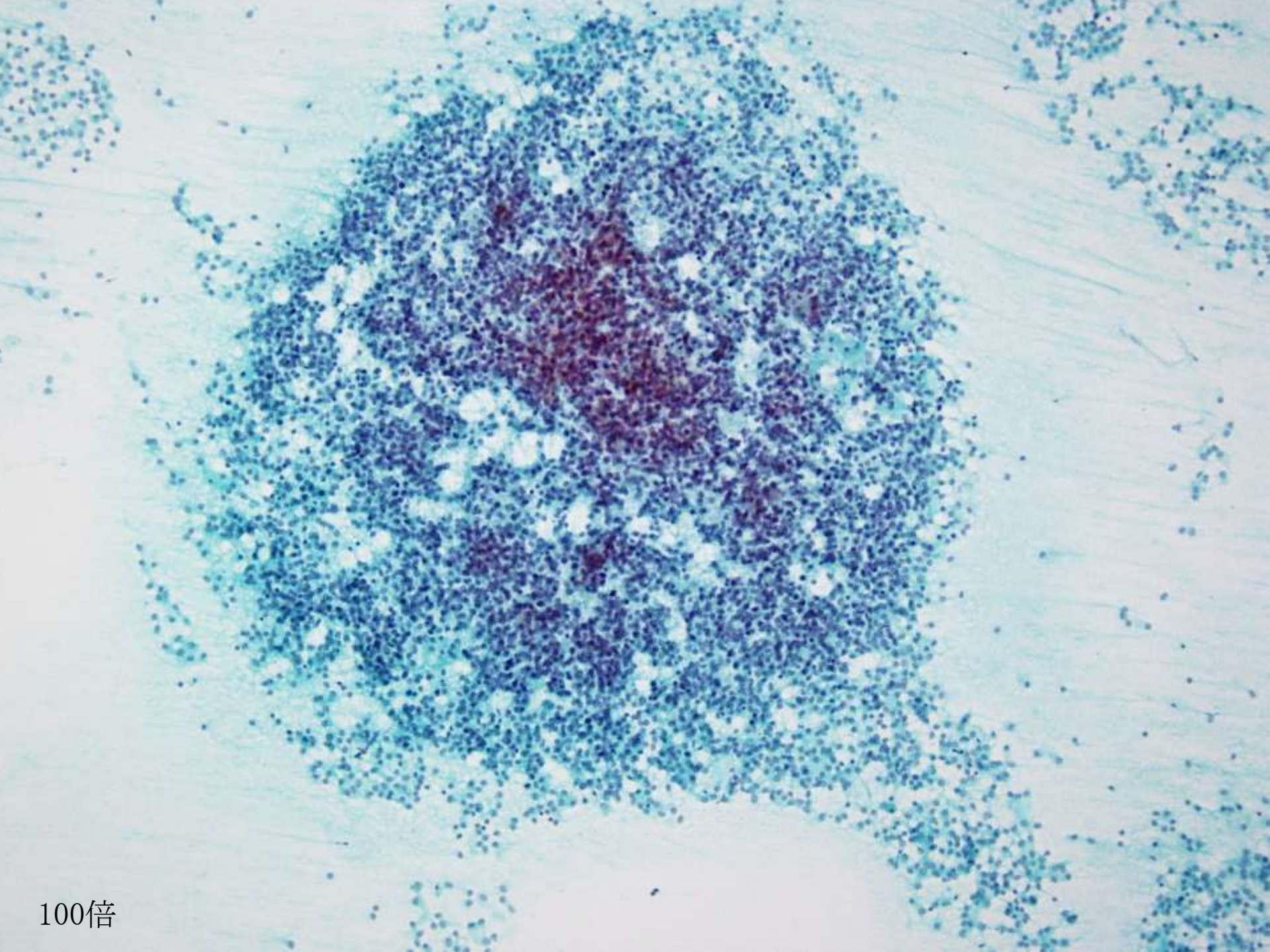

100倍

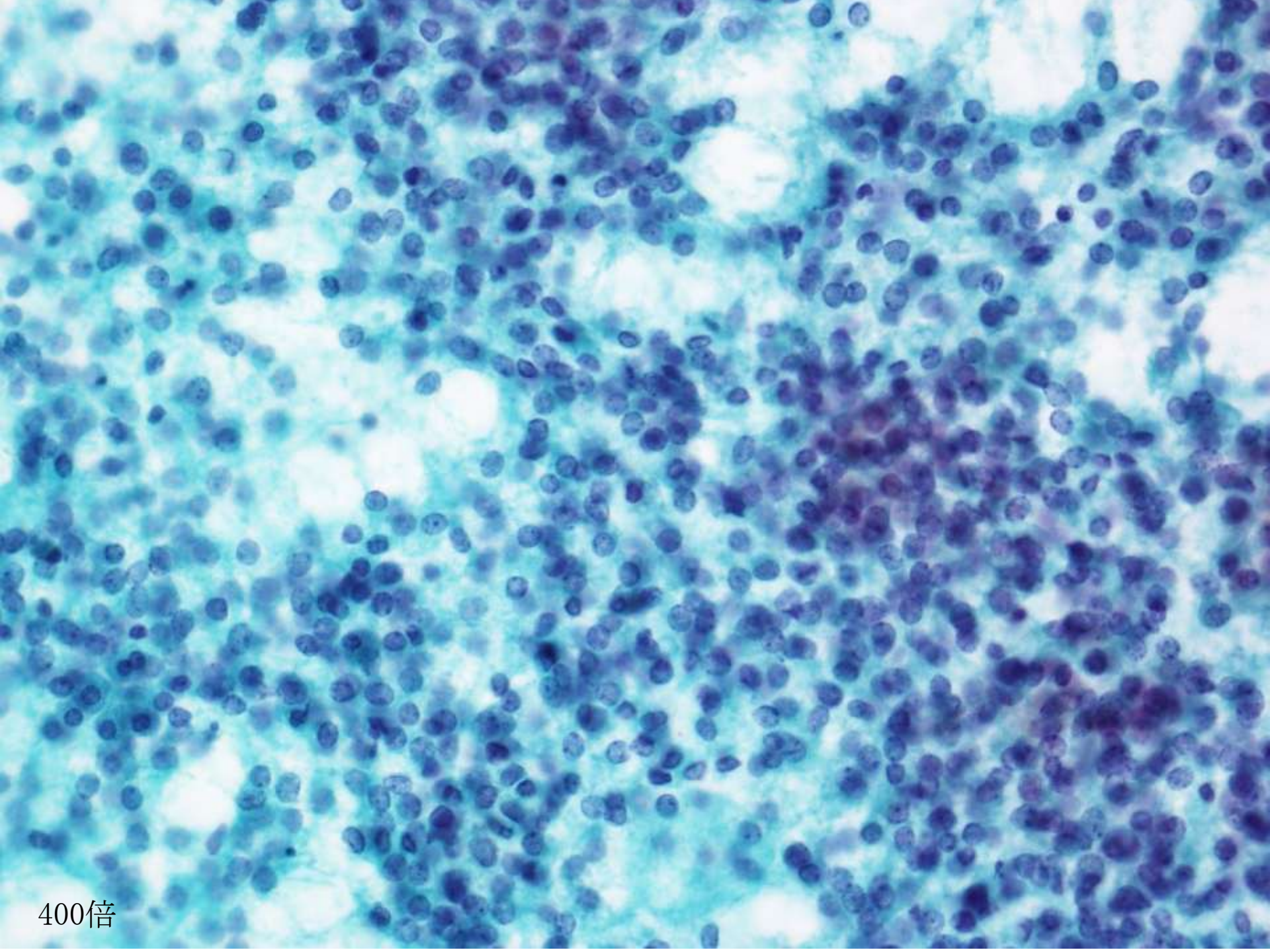
400倍

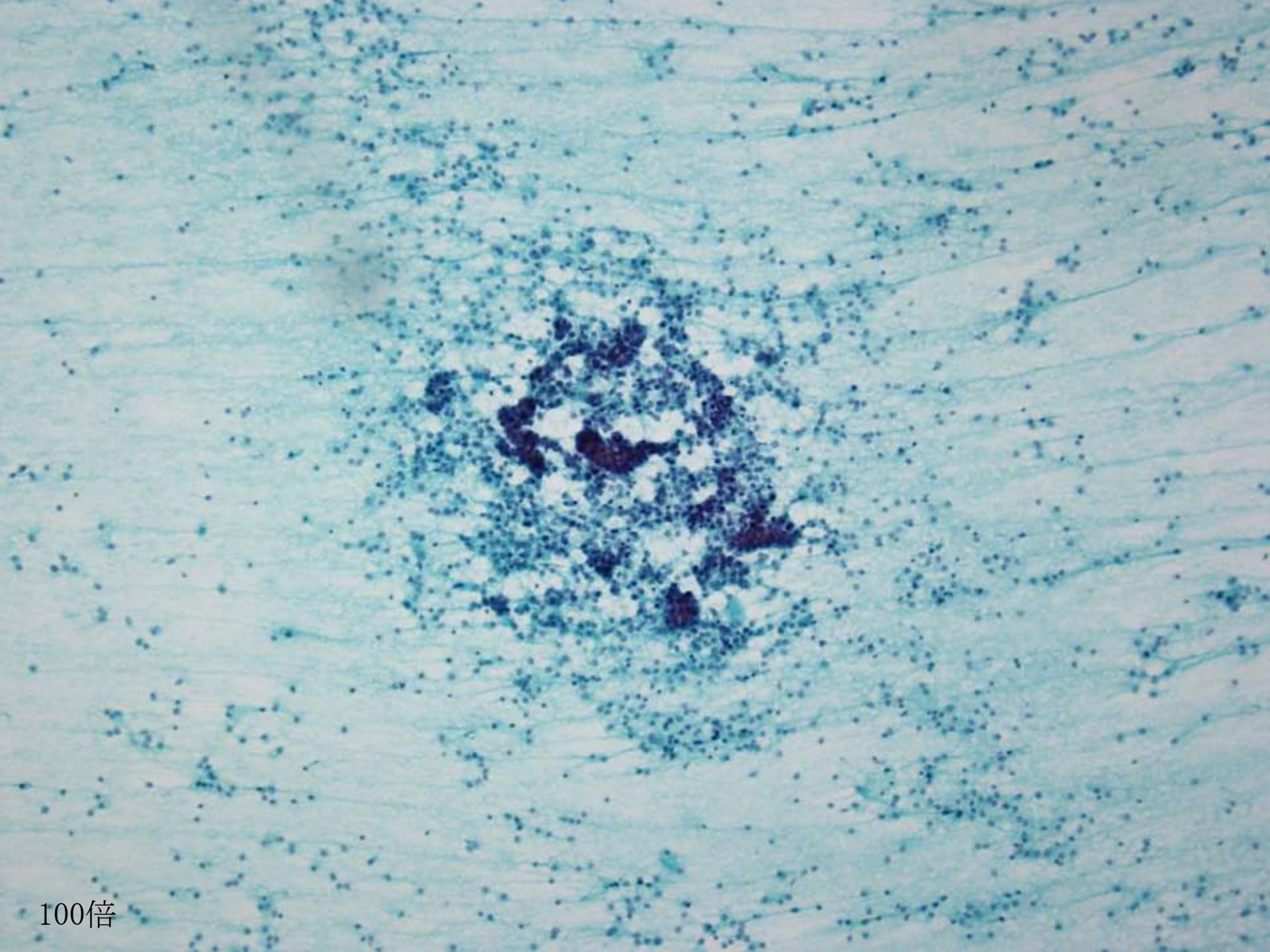
100倍

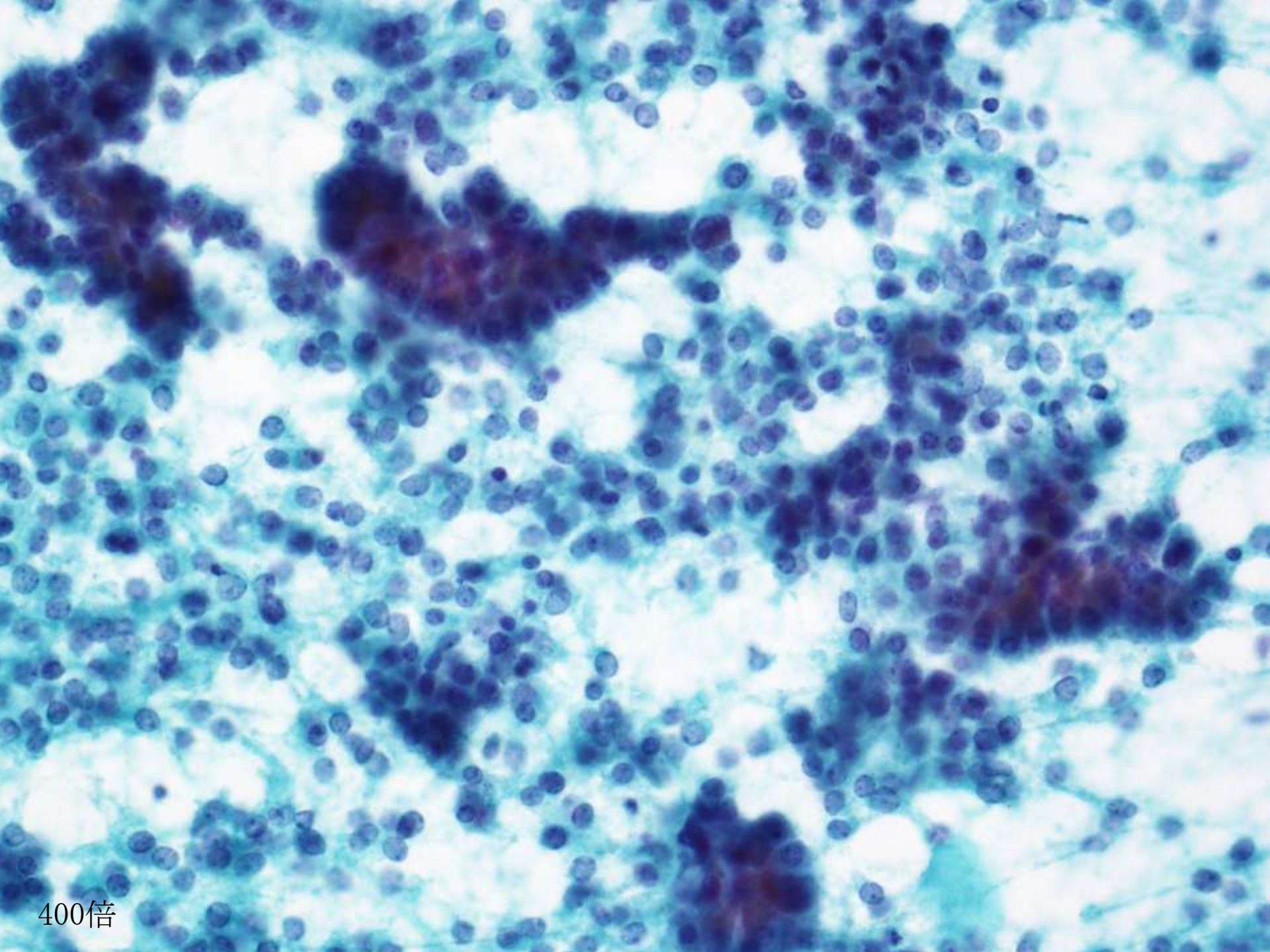
400倍

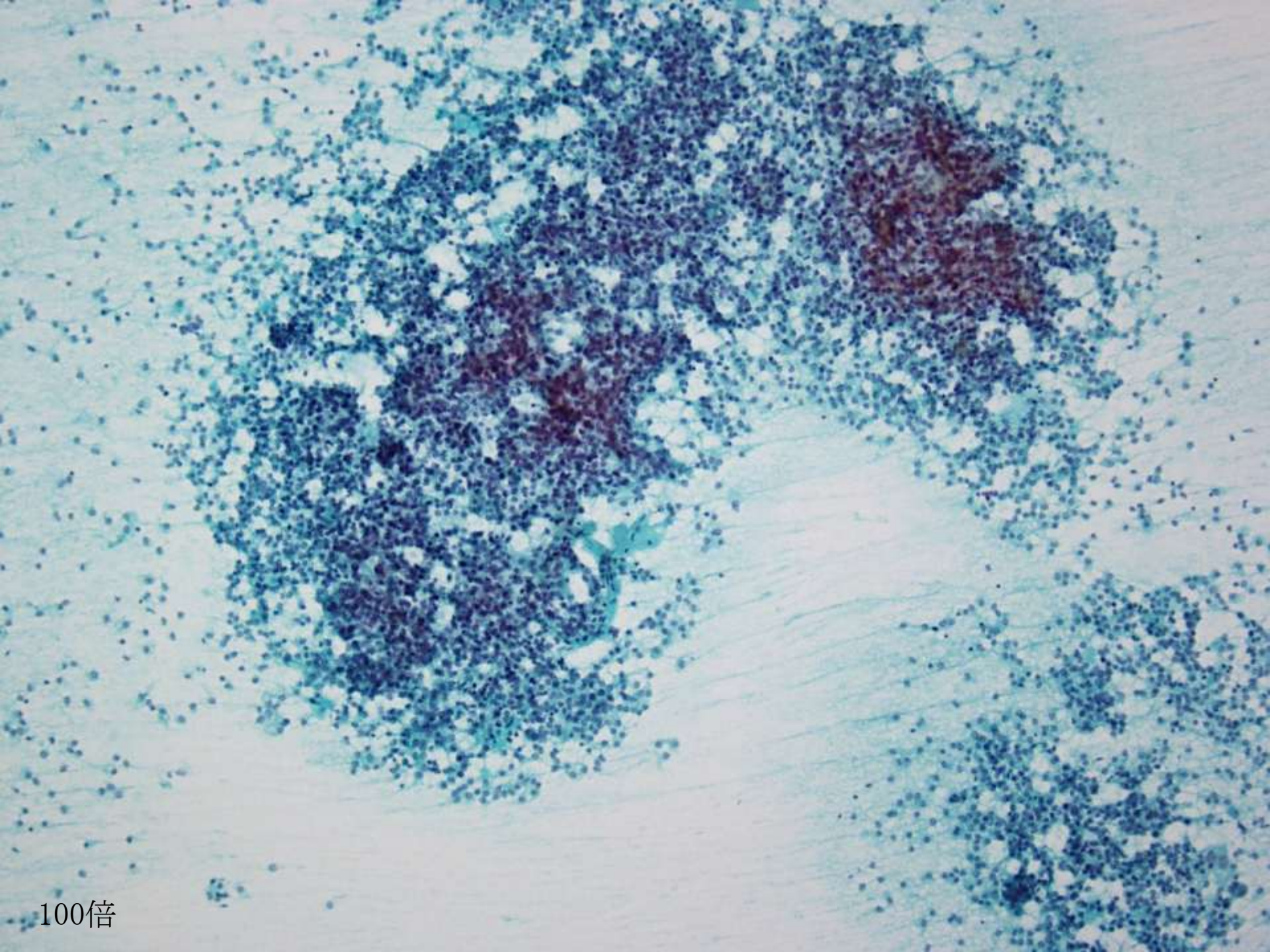

100倍

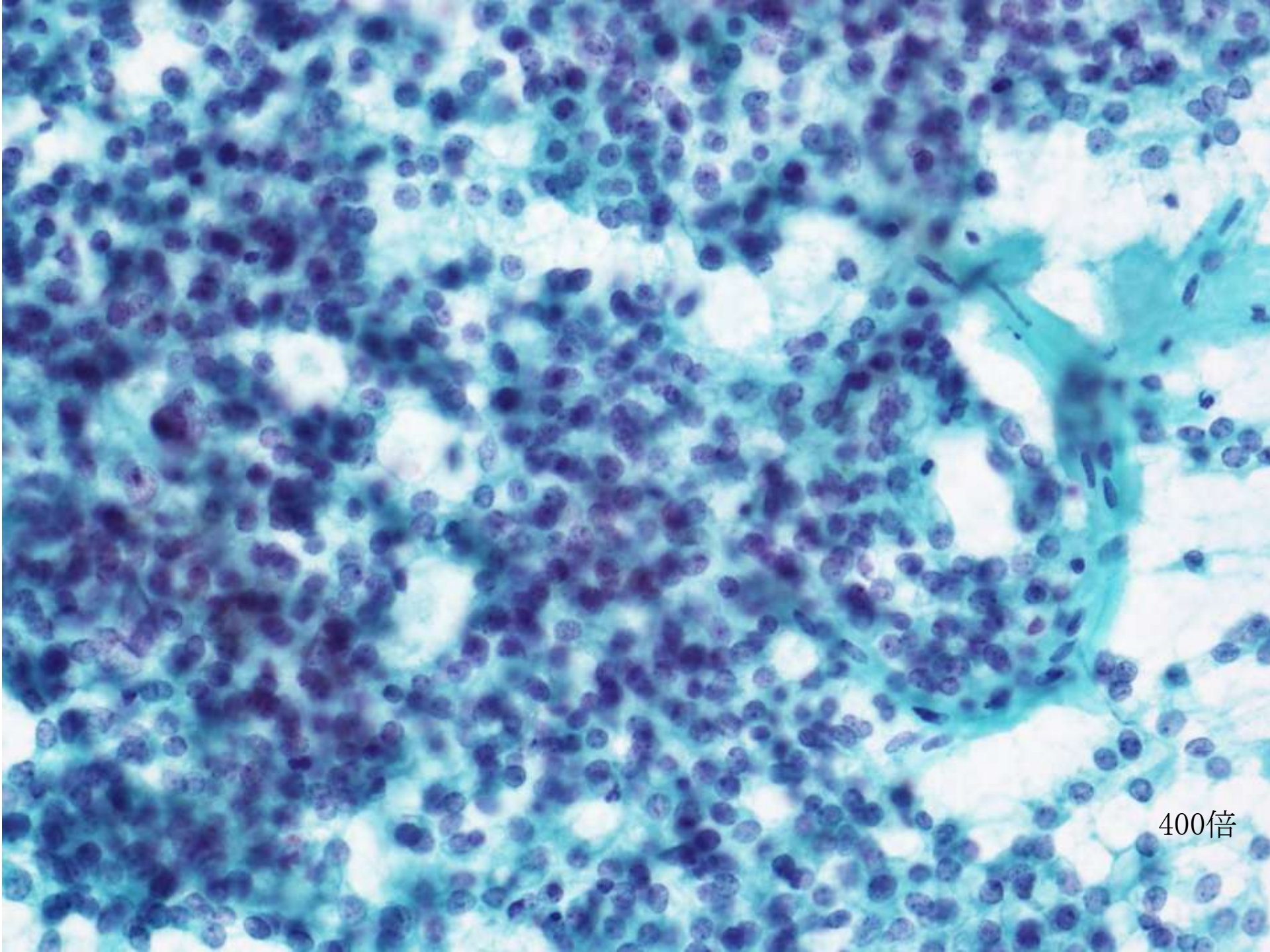
400倍

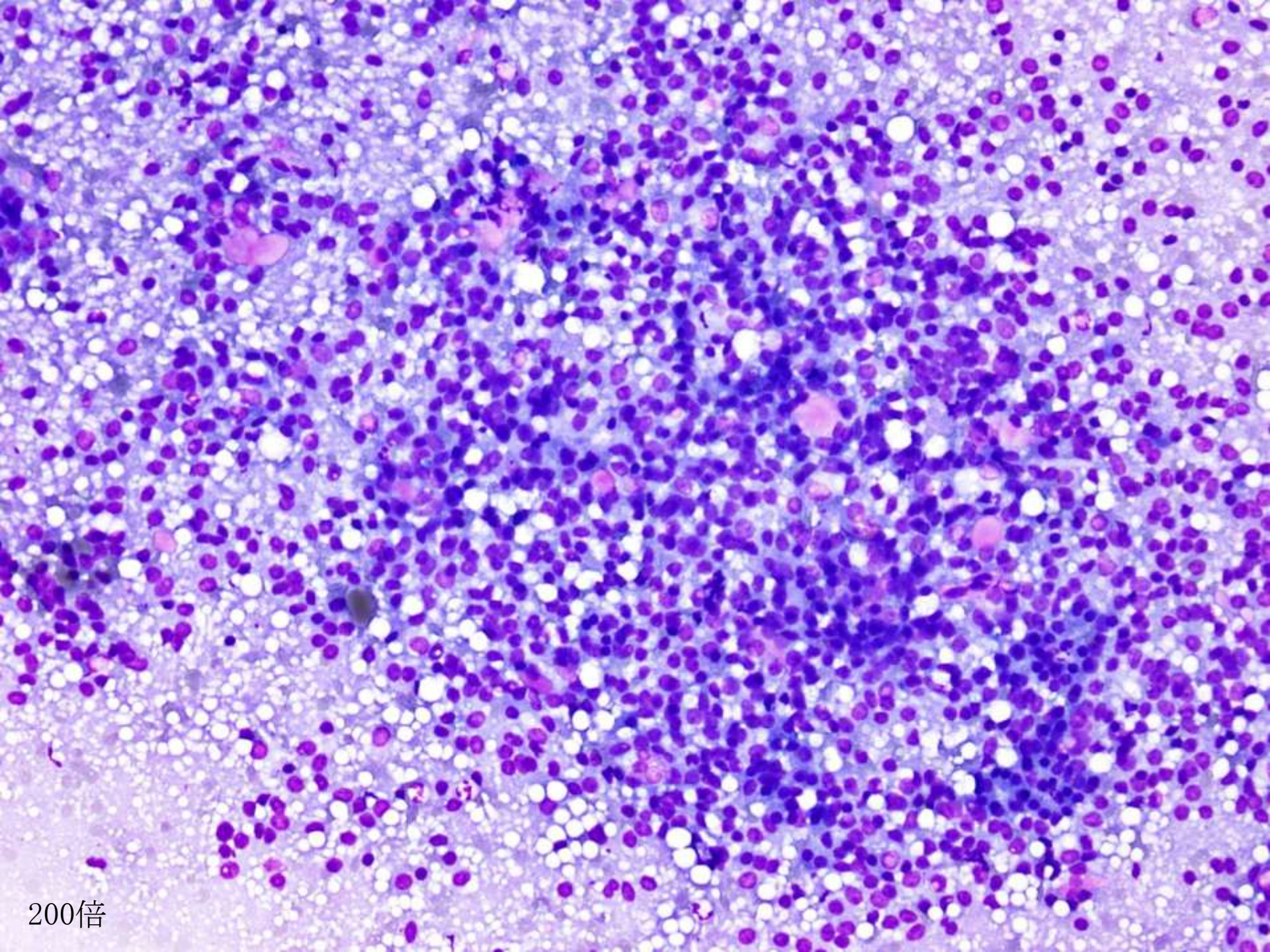
200倍

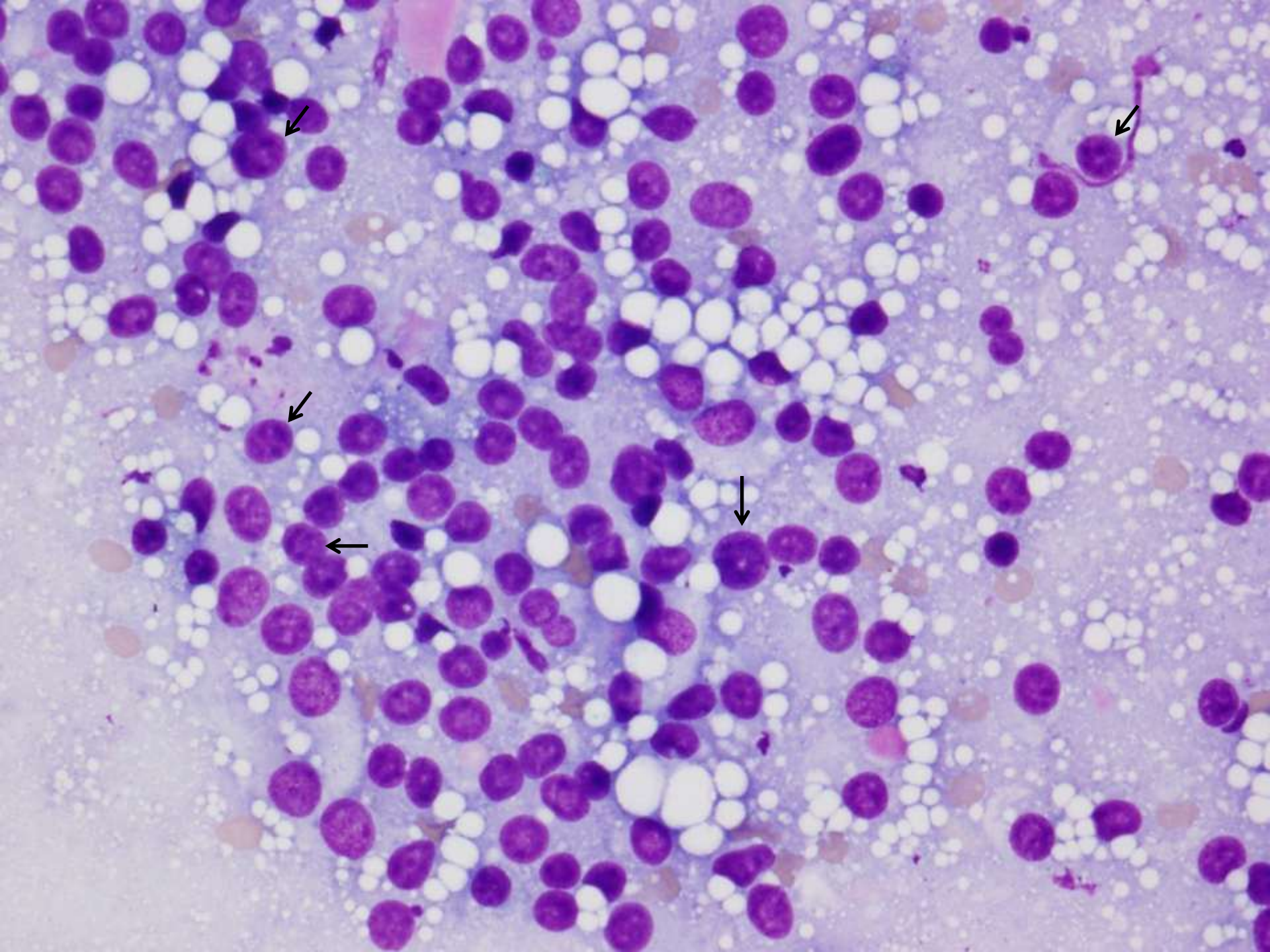

選択肢

①肝癌

②扁平上皮癌

③浸潤性膵管癌

④腺房細胞癌

⑤Solid-pseudopapillary tumor（SPT）

⑥悪性リンパ腫

⑦NET

手術材料



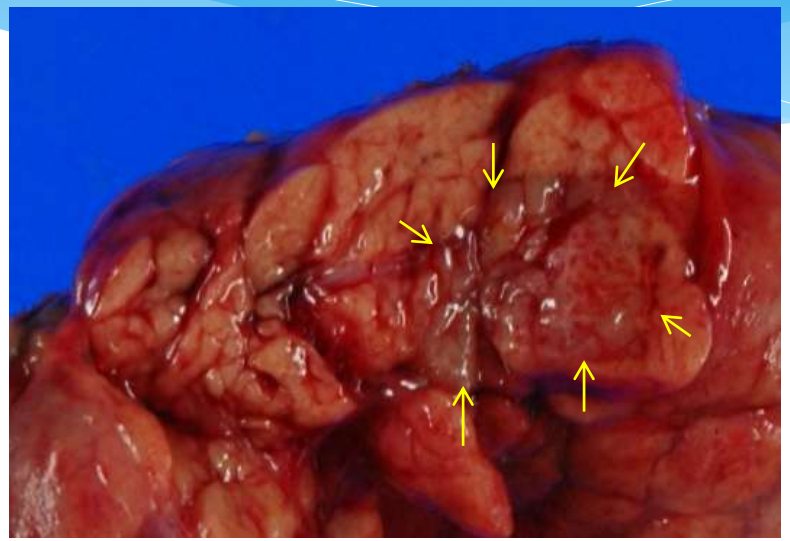





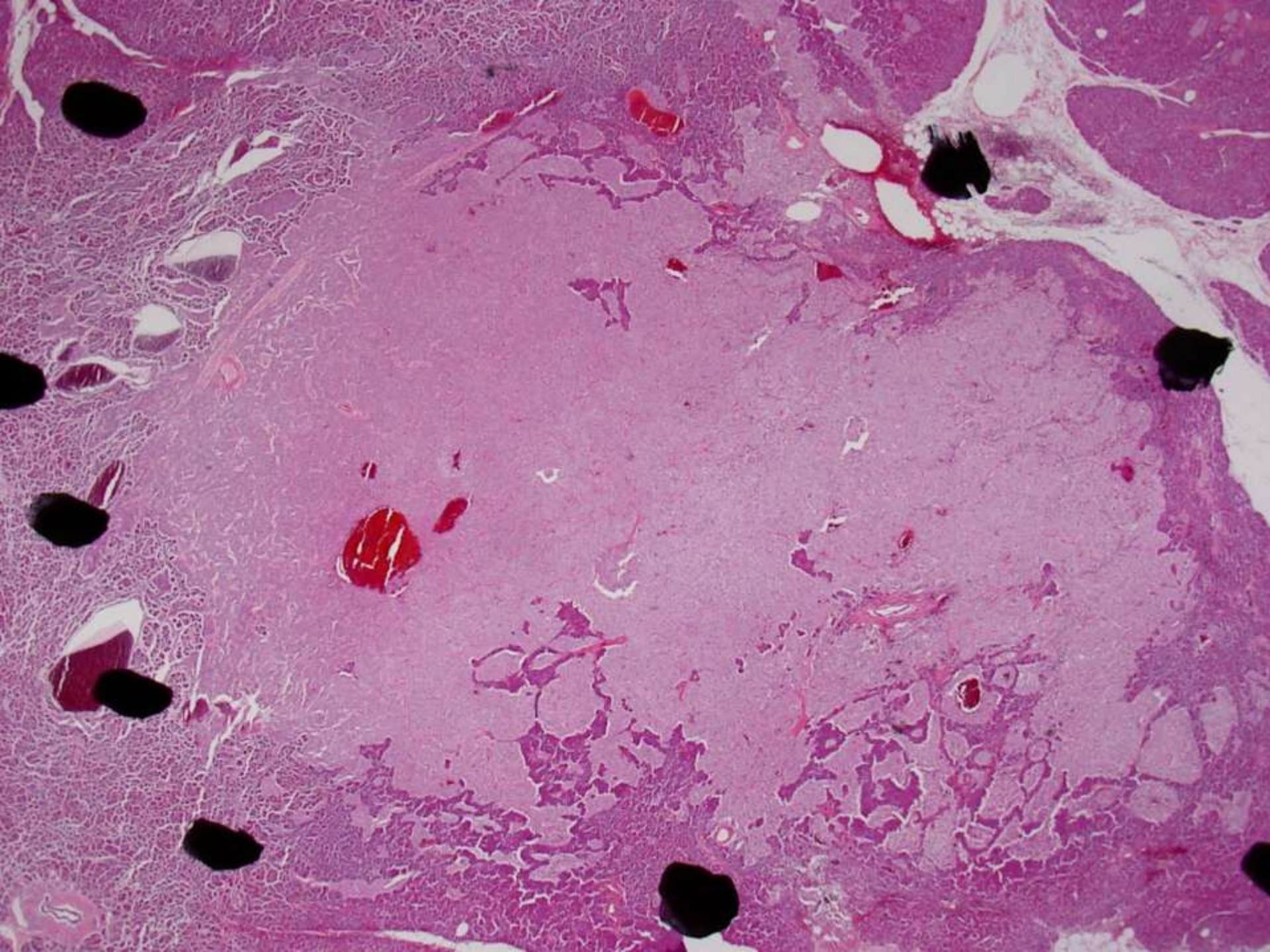

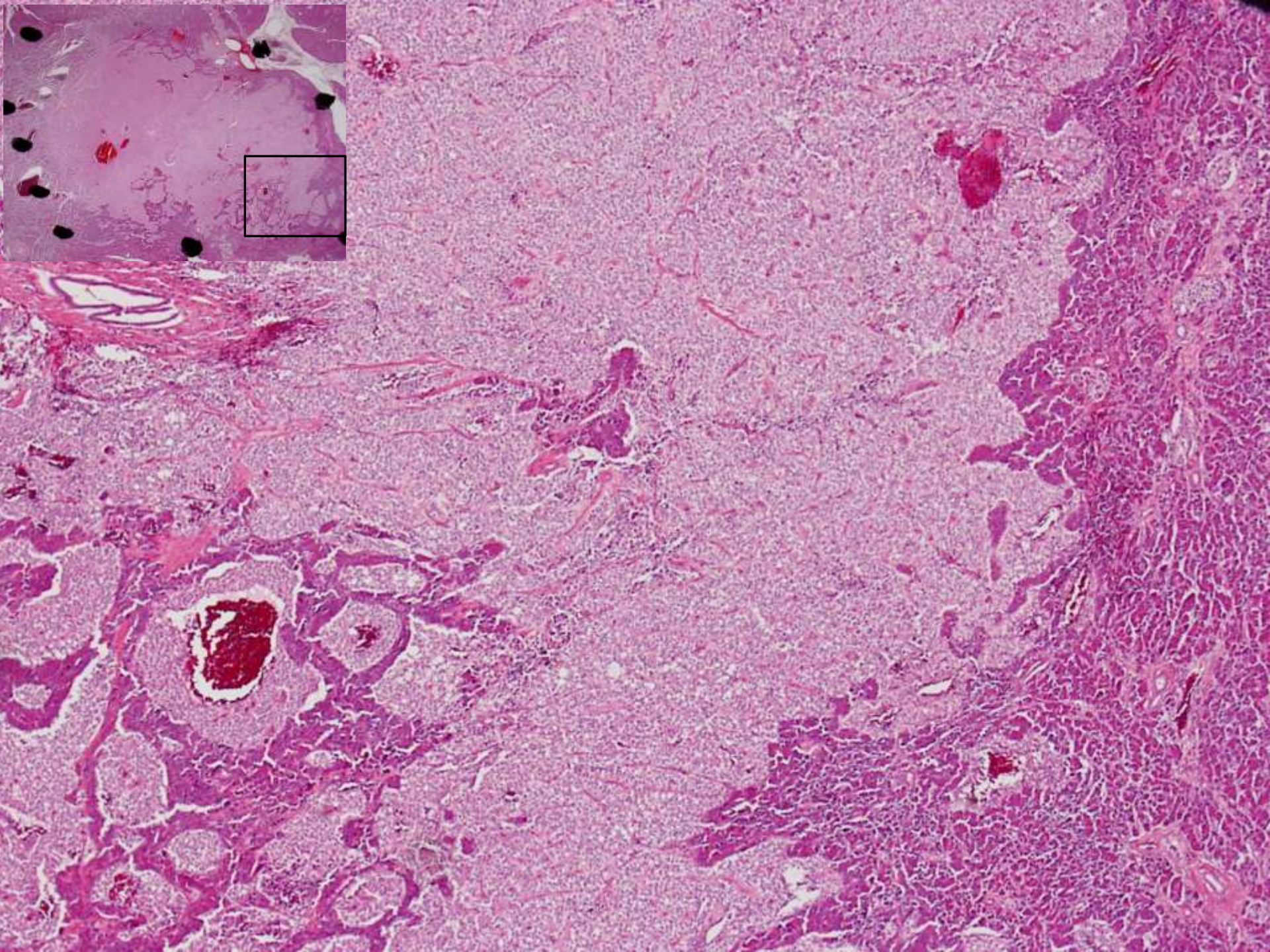

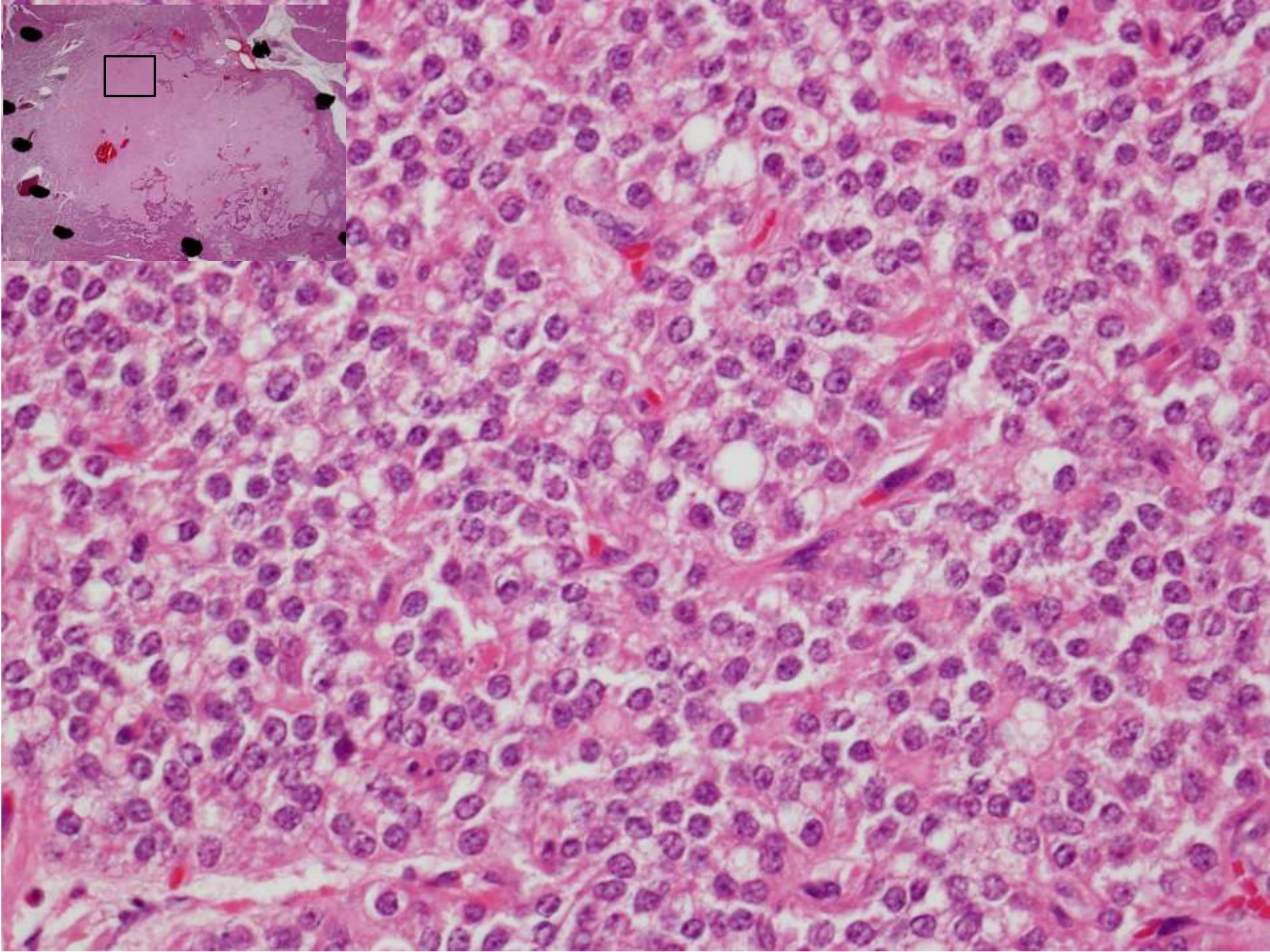

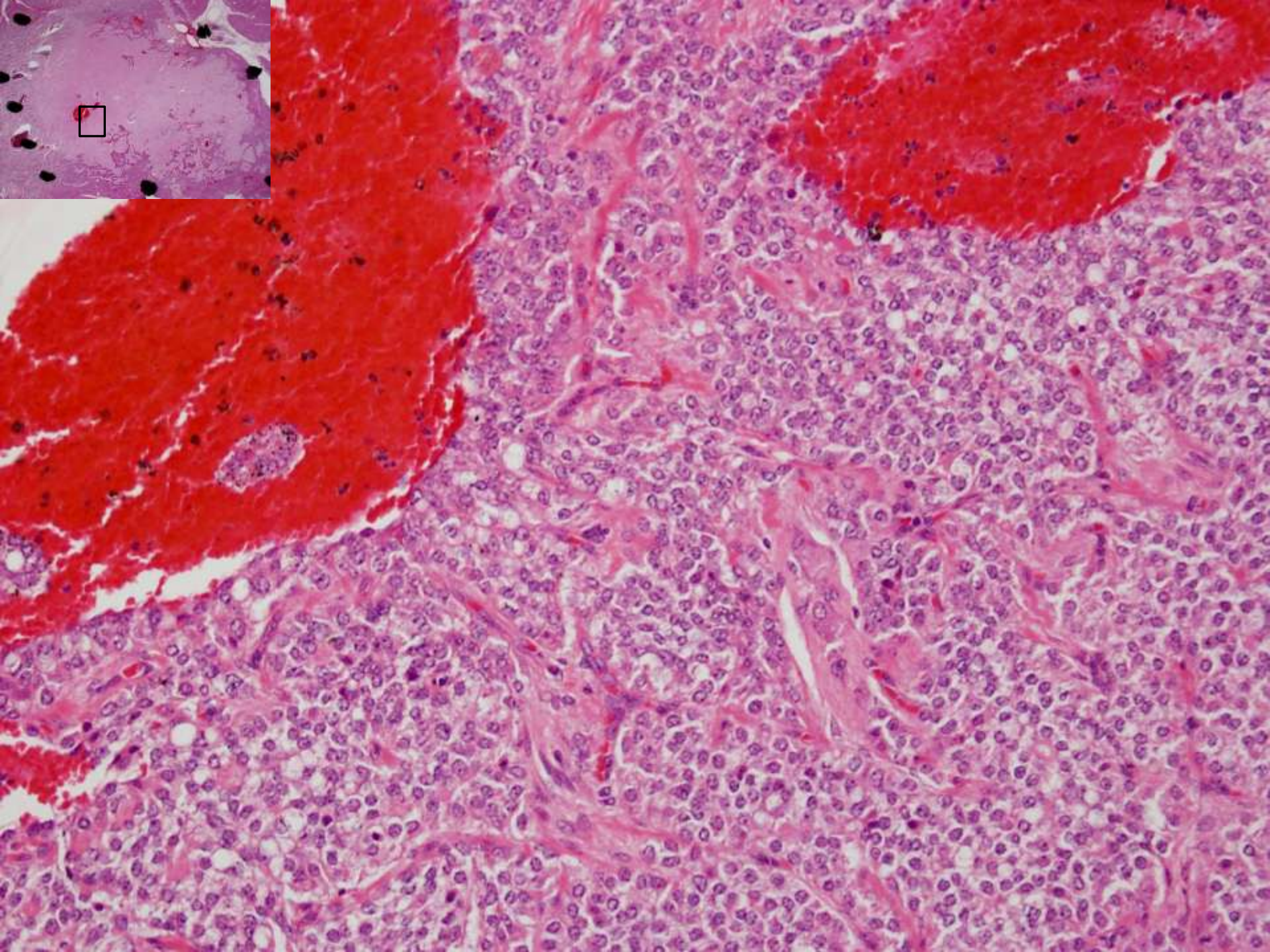

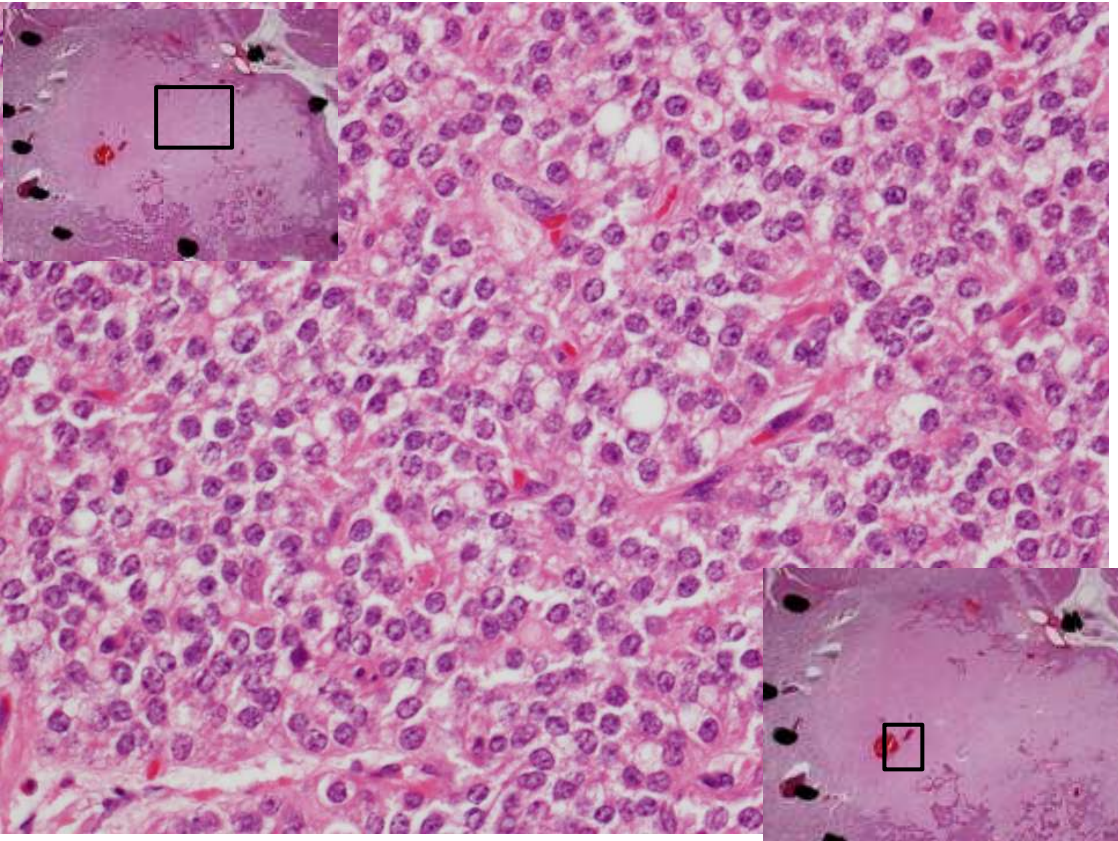

免疫染色

NSE

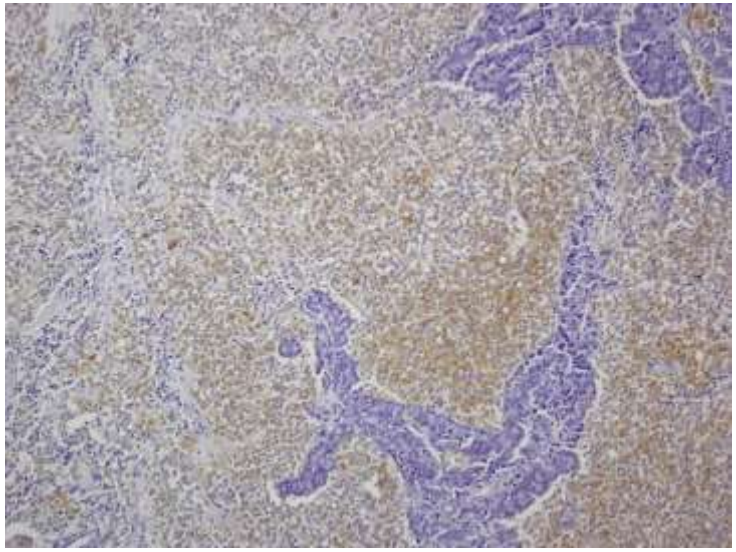

クロモグラニンA

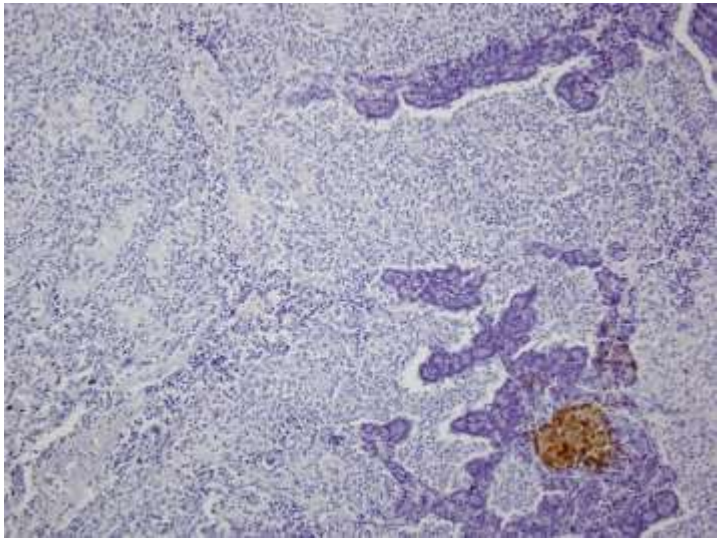

NCAM

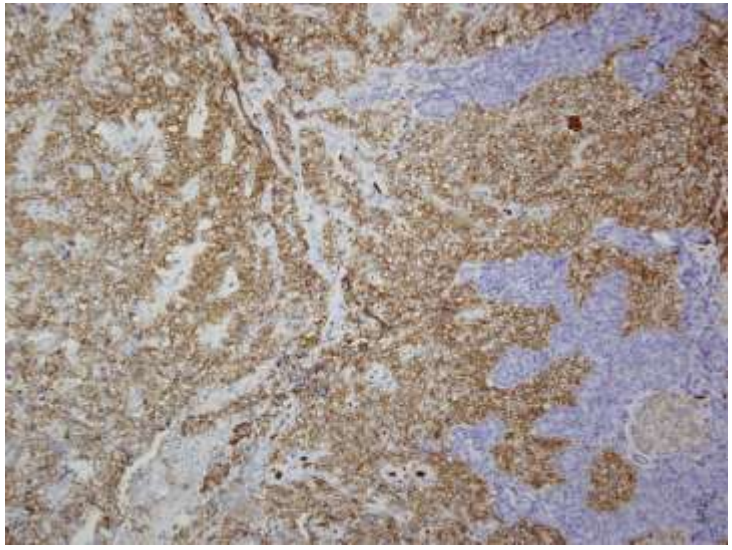

シナプトフィジン

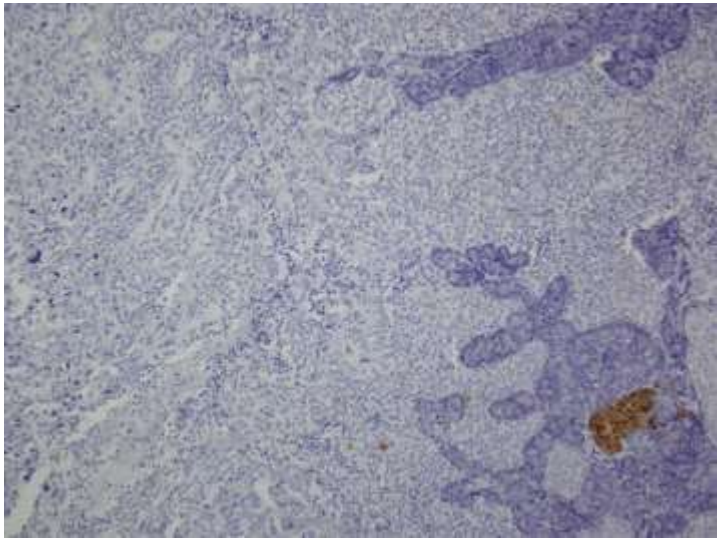

免疫染色

βカテニン

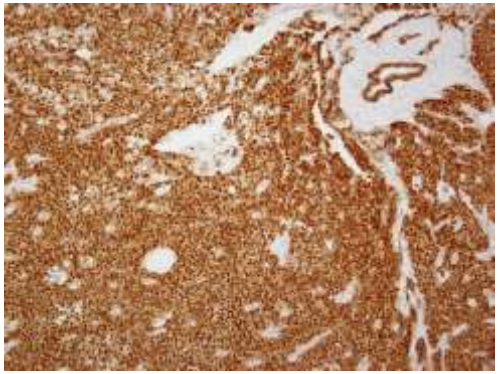

CD10

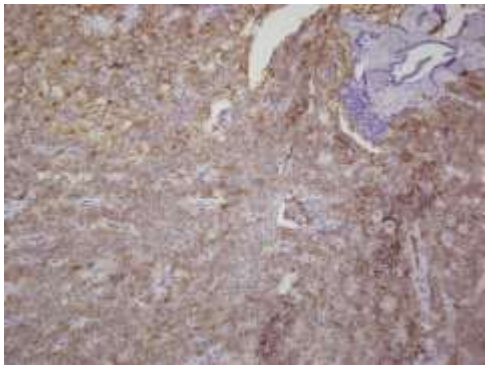

cyclinD1



α 1−antitrypsin

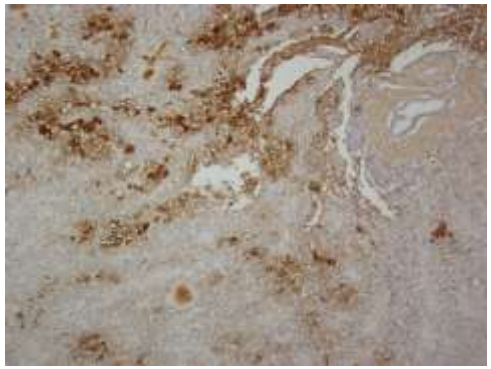

Vimentin

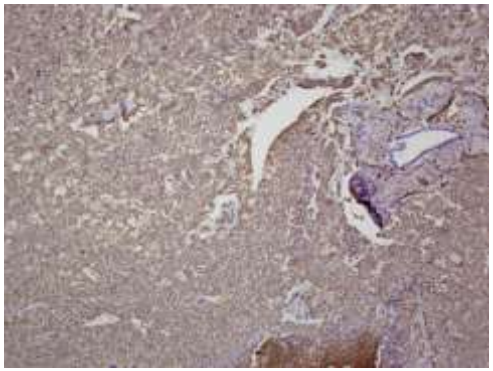

その他

AE1/3	(−)
CAM5.2	(−)
CK7	(−)
Ki−67	1%未満

最終病理診断

Solid pseudopapillary neoplasm

解　　答

①肝癌

②扁平上皮癌

③浸潤性膵管癌

④腺房細胞癌

⑤Solid-pseudopapillary tumor（SPT）

⑥悪性リンパ腫

⑦NET

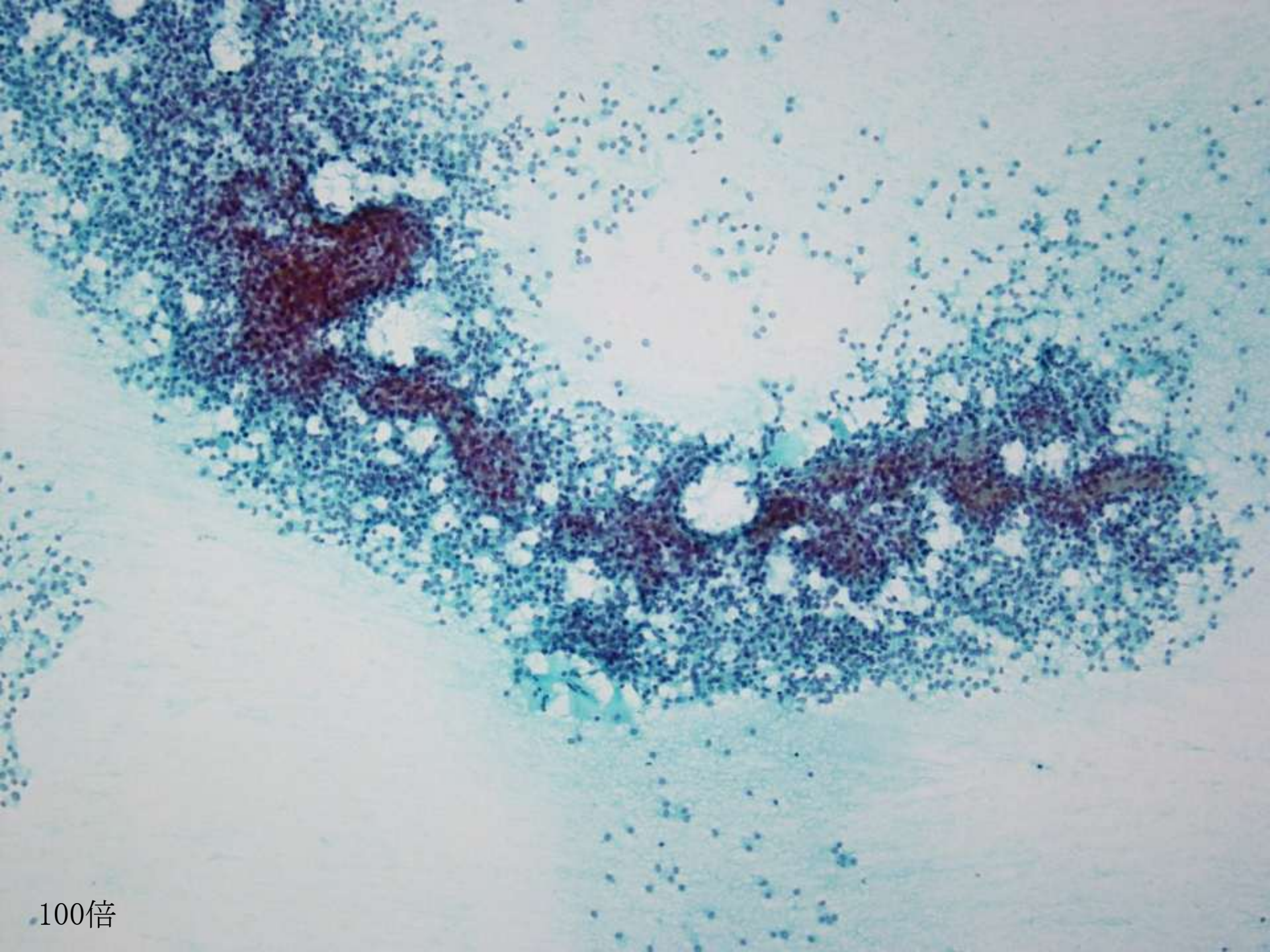
100倍

200倍

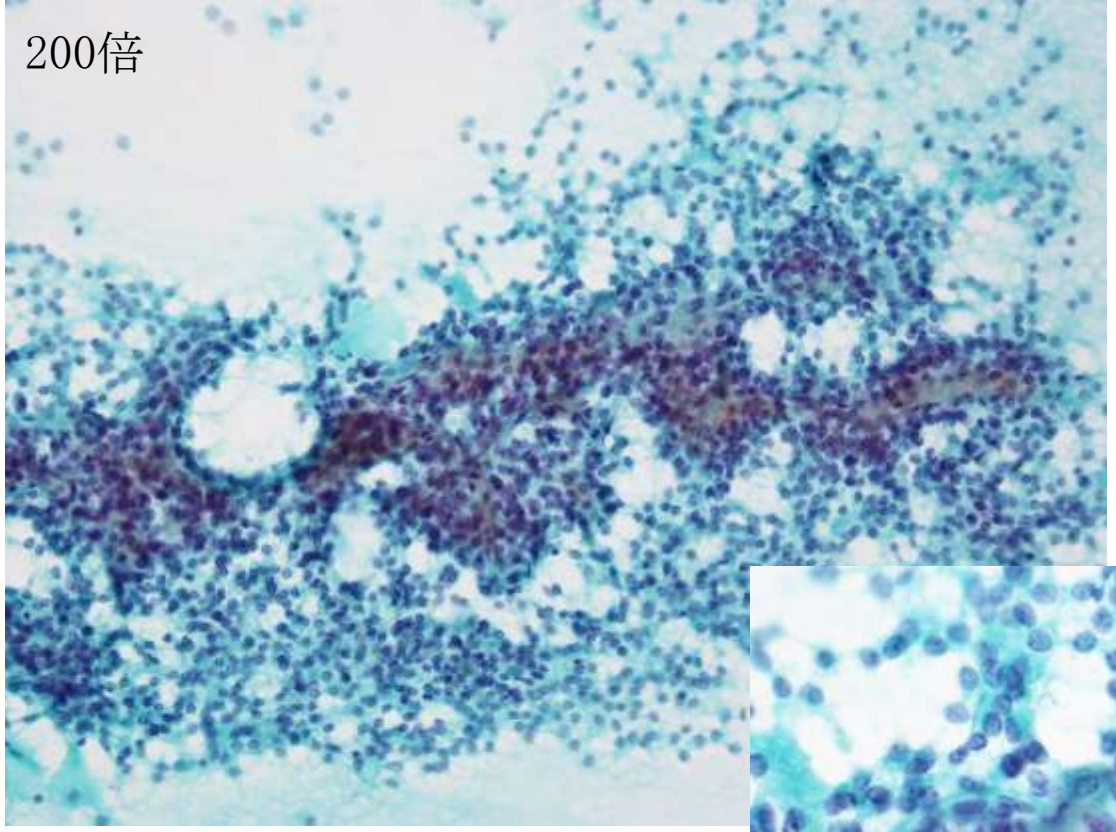

400倍

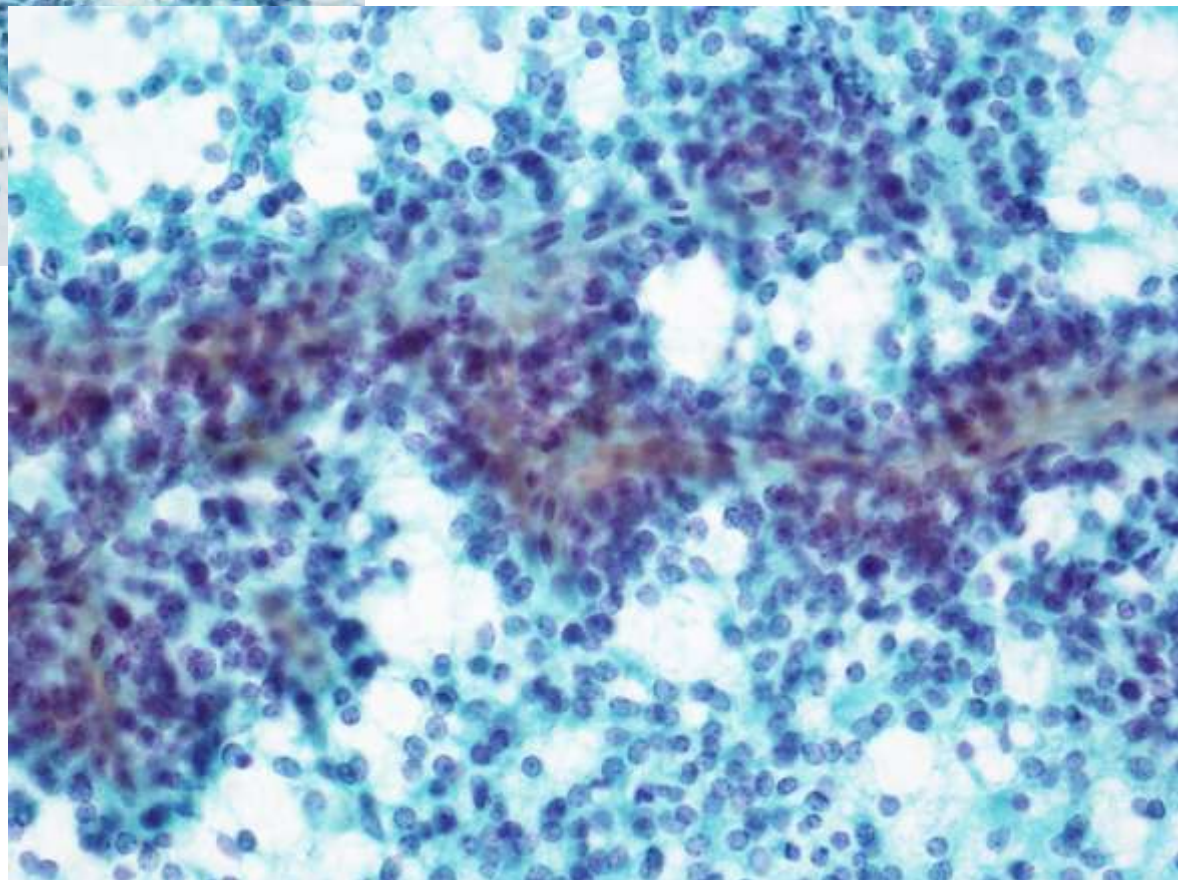

Solid-pseudopapillary　tumor

1959年、Franzsらの報告が最初とされ、以前は嚢胞性膵腫瘍（Solid and cystic tumor; SCT)として分類されていたが、異型の乏しい未熟細胞が偽乳頭状に増殖する特徴から、Solid-pseudopapillary tumor(SPT)の名称が採用された。

現在の膵癌取扱い規約では

【1】 上皮性腫瘍

A.外分泌腫瘍

B.内分泌腫瘍

C.併存腫瘍

D.分化方向の不明な上皮性腫瘍

1. Solid-pseudopapillary neoplasm
2. 膵芽腫
3. 未分化癌

膵腺房細胞由来と考えられている。

Solid-pseudopapillary　tumor

＜臨床像＞

無症候性もしくは有痛性の腹部腫瘍

20～30代若年女性（とくに東洋人・黒人）に好発する稀な腫瘍

大部分は良性の経過をたどるが、転移・再発の報告もある。
(Solid-pseudopapillary　carcinoma:SPC)

治療は手術が基本。完全摘出で根治が期待

本邦でのSPT報告例(1979～1999)

302例

平均年齢　29.9±17.2歳(7～79歳)

男性　40例(13.2%)　　平均年齢　34.8±18.2歳

女性　262例(86.8%)　　平均年齢　29.1±16.9歳

悪性例　54例(18.0%)

膵被膜・実質への浸潤39例(13.0%)

他臓器への転移・浸潤15例(5.0%)

肝7例、リンパ節5例、その他5例

平均年齢23.7歳(12～69歳)男性1例、女性14例

再発例16例(5.3%)うち死亡4例(1.3%)

肝10例、膵原発部3例、リンパ節1例、腹腔内等4例

平均年齢39.7歳(7～79歳)男性2例、女性14例

吉岡ほか: 胆と膵2222: : 4545--52, 200152, 2001

Solid-pseudopapillary　tumor

＜病理像＞

・肉眼的には厚い線維性被膜に被われた球状腫瘍で、周辺部は充実性、中心部は出血壊死性の嚢胞。

・本来は充実性腫瘍だが、時間の経過により出血・壊死・石灰化などの退行性変化が起こる。
　＊嚢胞成分と充実成分との混在が特徴的
　＊壁の石灰化の頻度も高い

・HE染色では淡明あるいは好酸性の胞体と類円形の核をもち、偽乳頭状配列を示す。



膵癌取扱い規約より

Solid-pseudopapillary　tumor

＜免疫染色＞

・インシュリン、グルカゴン、ソマトスタチン、ガストリン、などの膵ホルモンは全て陰性（膵NETでは機能性の場合いずれかが陽性、非機能性の場合陰性）

・上皮性マーカー　AE1/3,CK,CAM5.2などは陰性

・神経内分泌マーカーではNSE,NCAM(CD56)が陽性（膵NETではシナプトフィジン、クロモグラニンAのどちらかが陽性）

・ビメンチン，α1-antitrypsin,CD10,cyclin D1 に陽性

・β-カテニンが高頻度で陽性

SPT　　核と細胞質への陽性

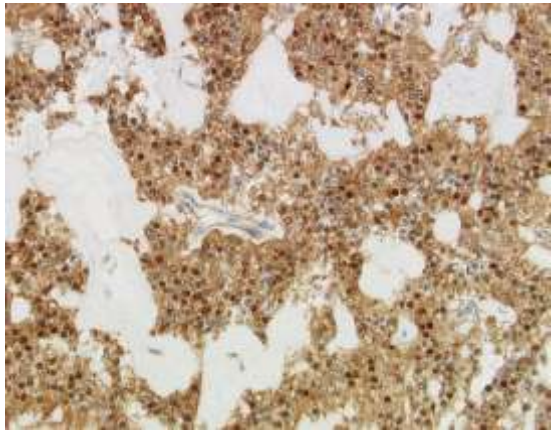

endocrine tumor　　膜に陽性

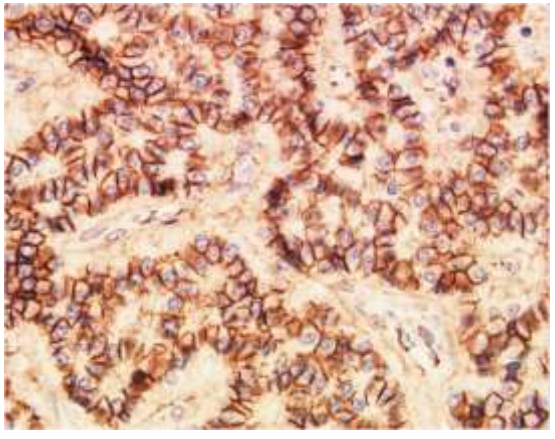

免疫組織化学　いむーのより

Solid-pseudopapillary tumor

＜鑑別疾患＞

・充実成分が主体
  ・膵癌
  ・内分泌腫瘍
  ・悪性リンパ腫
  ・腺房細胞癌

・嚢胞成分が主体
  ・仮性嚢胞
  ・粘液性嚢胞性腫瘍（MCT）
  ・嚢胞性内分泌腫瘍

腺房細胞癌(ACC),神経内分泌腫瘍(NET),SPNの比較

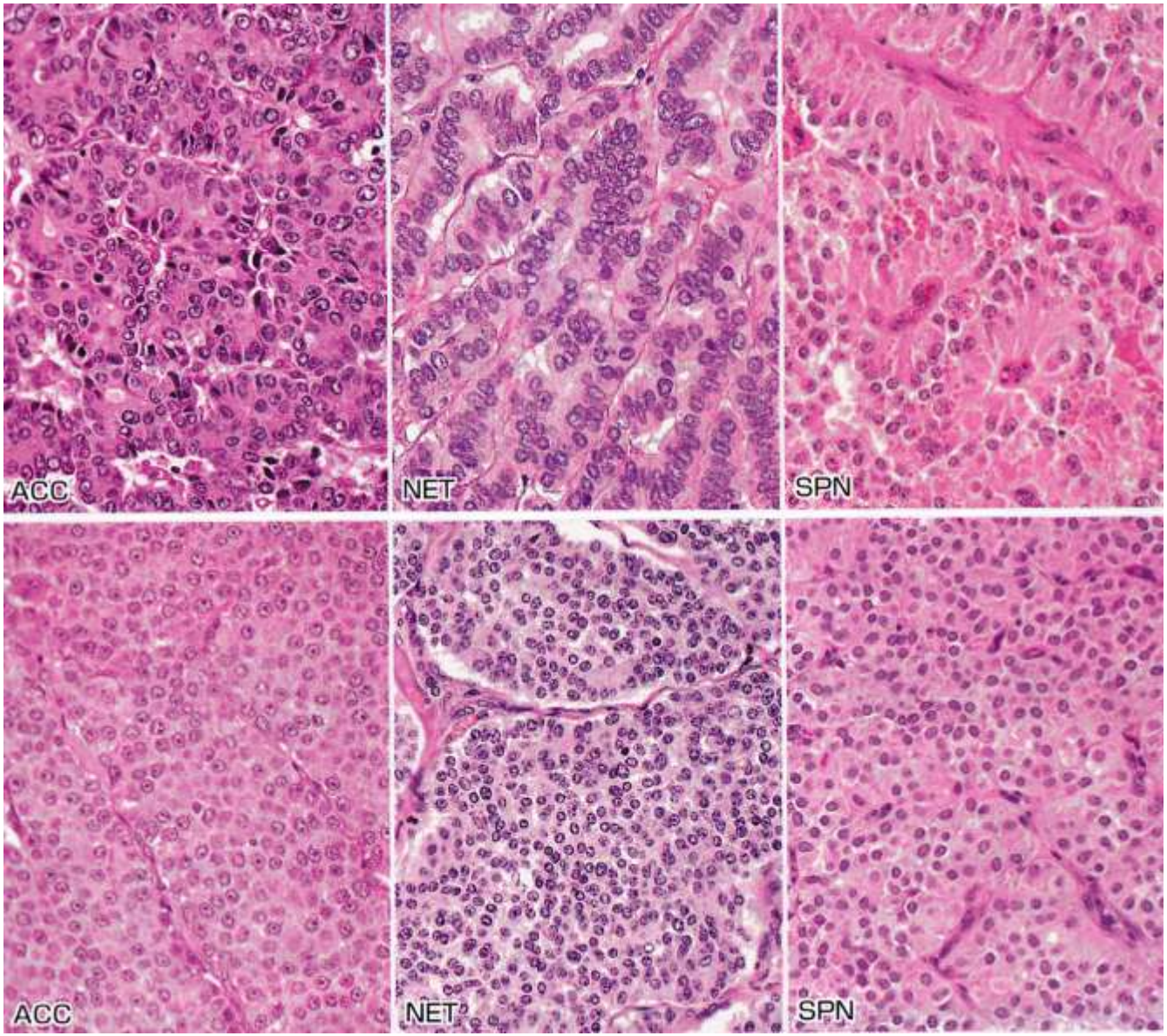

上段　特徴的な所見

下段　充実性配列部

病理と臨床　2013 Vol.31 No.3

選択肢との鑑別

SPT

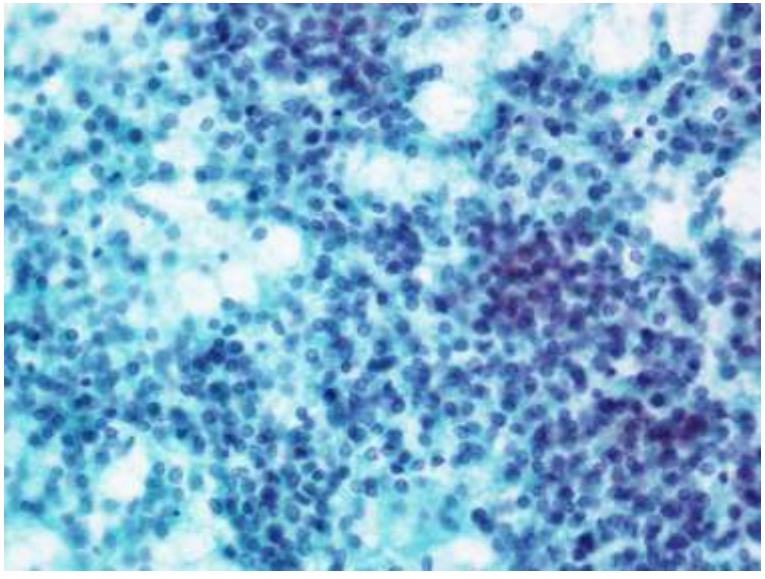

肝細胞癌

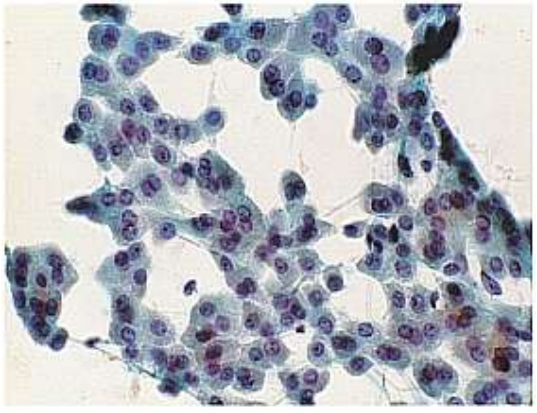

浸潤性膵管癌

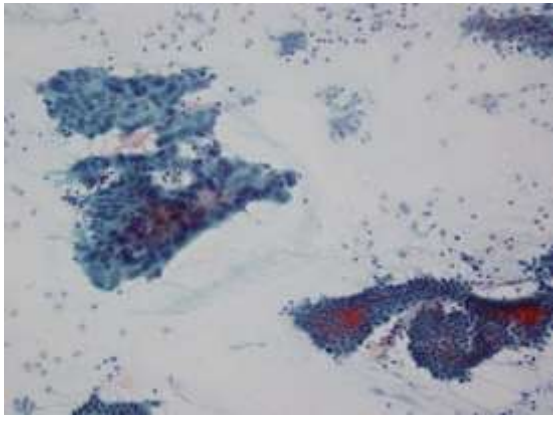

NET

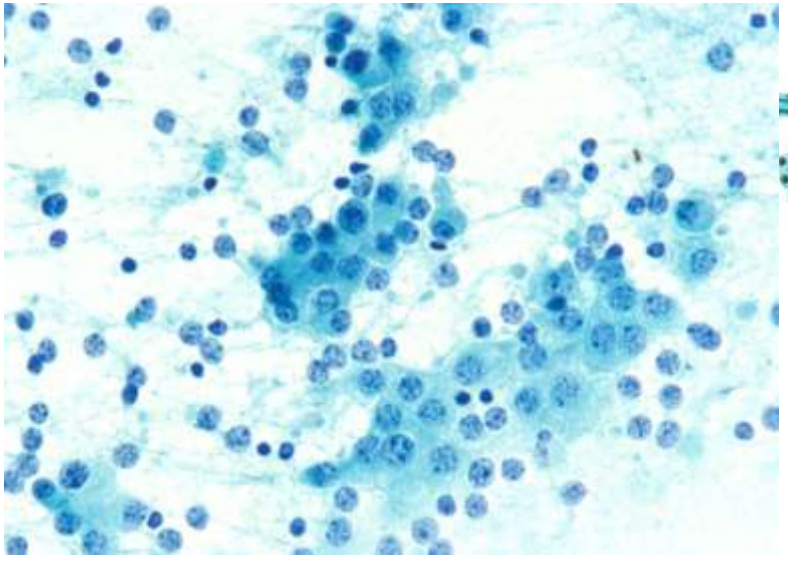

腺房細胞癌



悪性リンパ腫

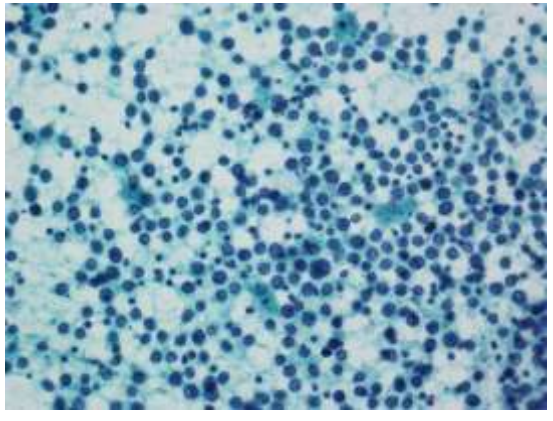

まとめ

今回被膜形成、嚢胞変化や出血像に乏しいSPTを経験した。

SPTは若年女性に発生する比較的稀な腫瘍として知られているが、

近年画像診断の進歩もあり、男性を含めた報告例が増加している。

SPTの細胞診による診断では、腫瘍本体の細胞像とともに、背景の

嚢胞性変化や、毛細血管性の間質出現が重要な所見となるが、今回

経験した退行性変化が少ないSPTも念頭に入れ、内分泌腫瘍などと

鑑別を行う必要があると思われた。