症例 2

患　　者：70歳代、女性

現病歴：左胸部痛で近医を受診した際、胸部Xpにて右中肺野に結節影を指摘され当院呼吸器科を紹介され受診。CTにて右中葉に2cmの充実性結節が認められ画像上は過誤腫あるいは血管腫が疑われた。
その後経過観察されていたが増大傾向が見られたため、精査目的で同部位のTBLBが施行された。

検　体：気管支擦過

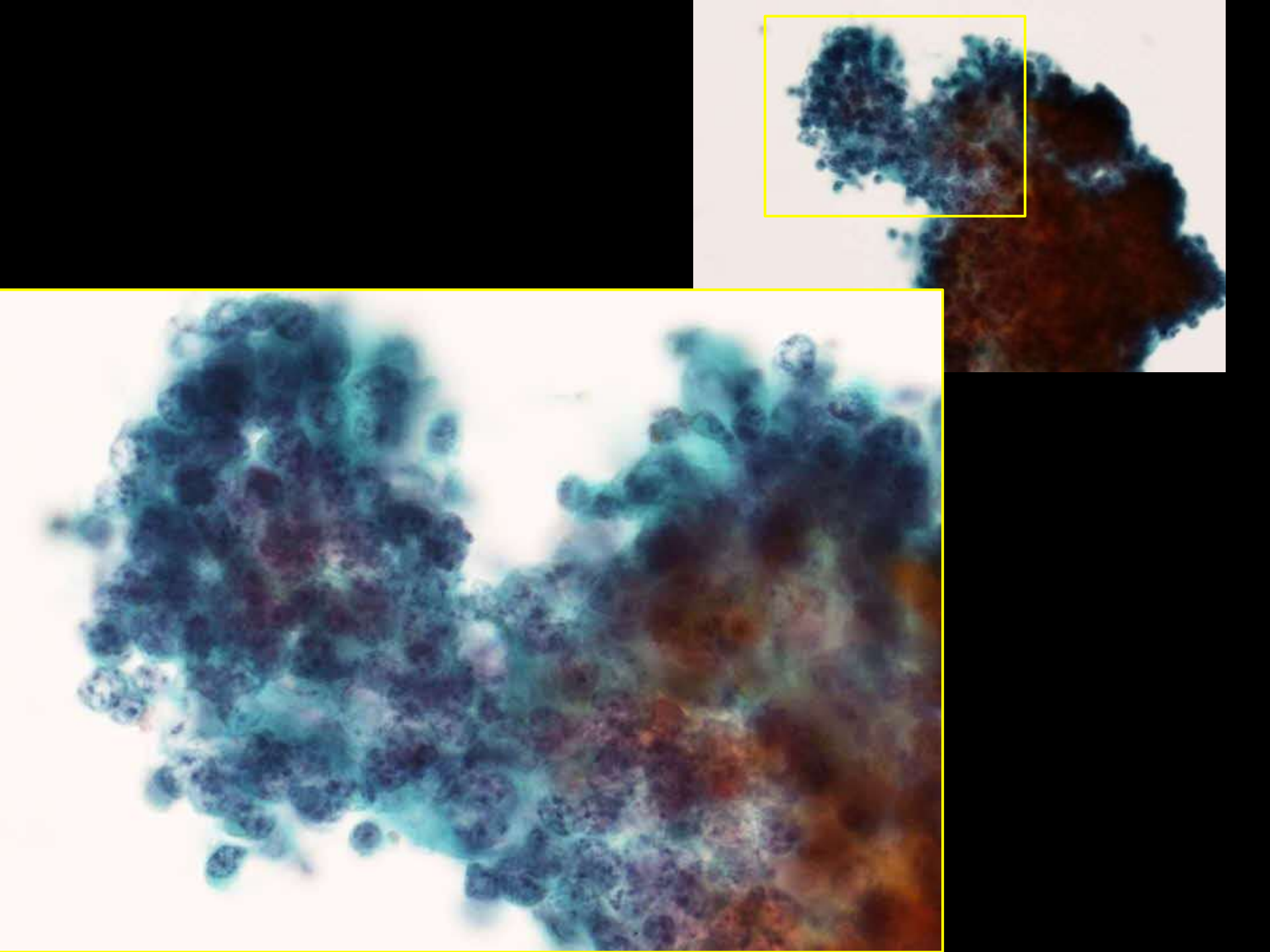



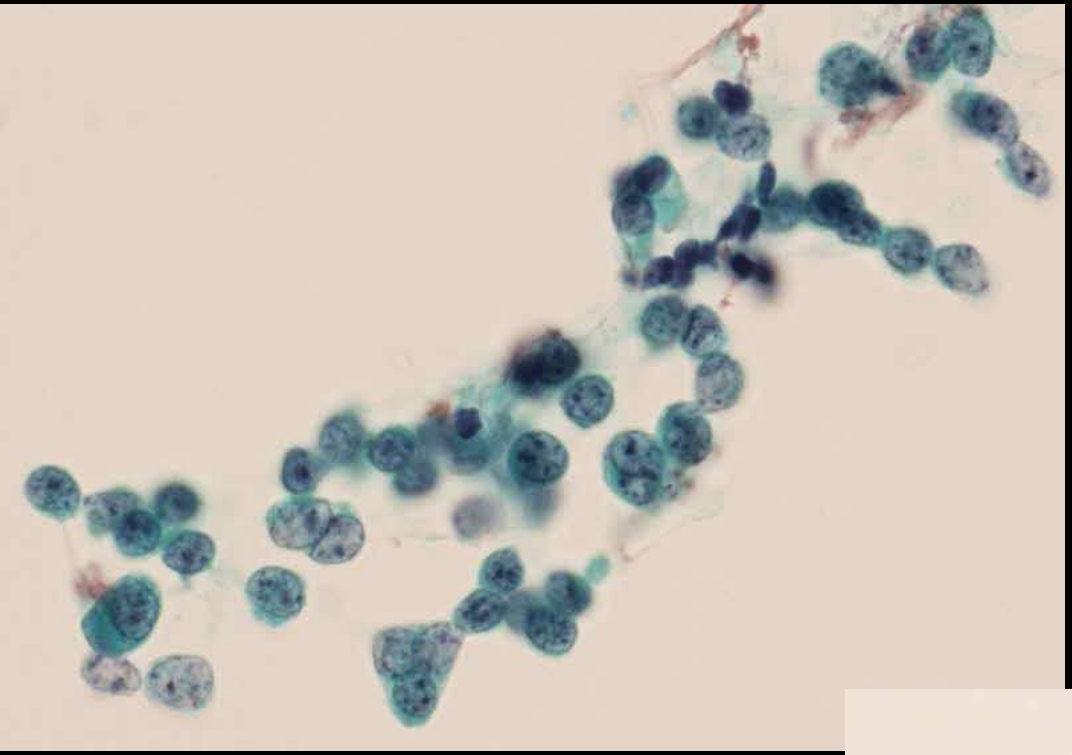

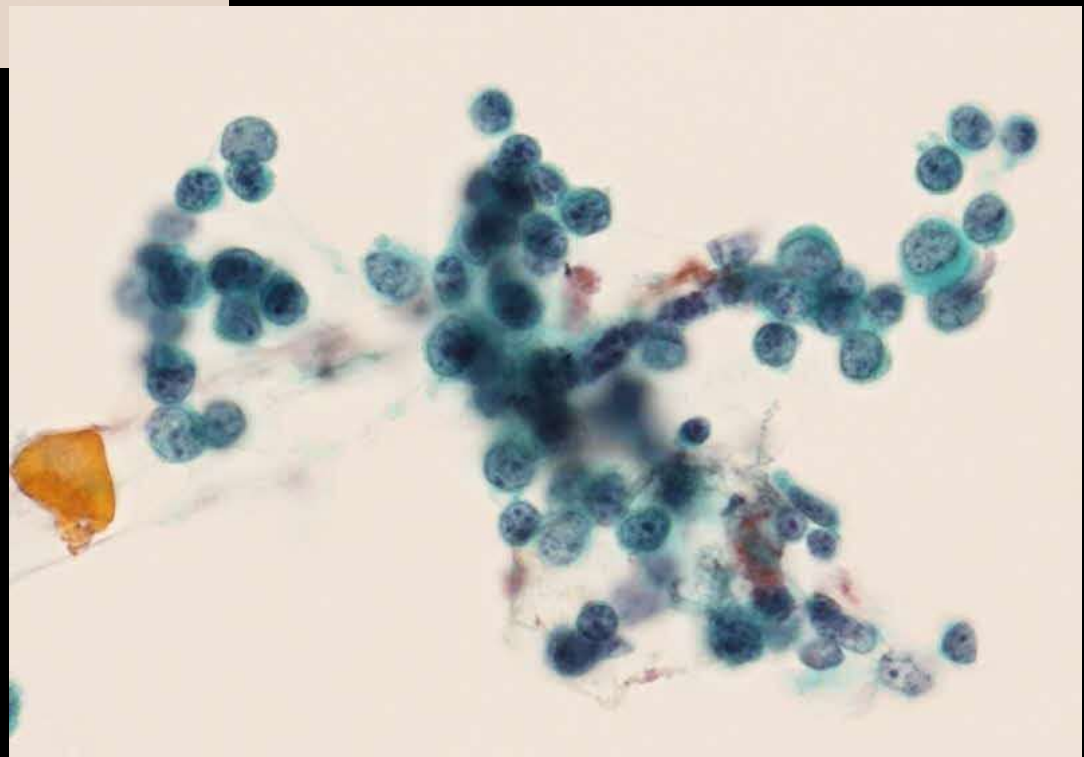

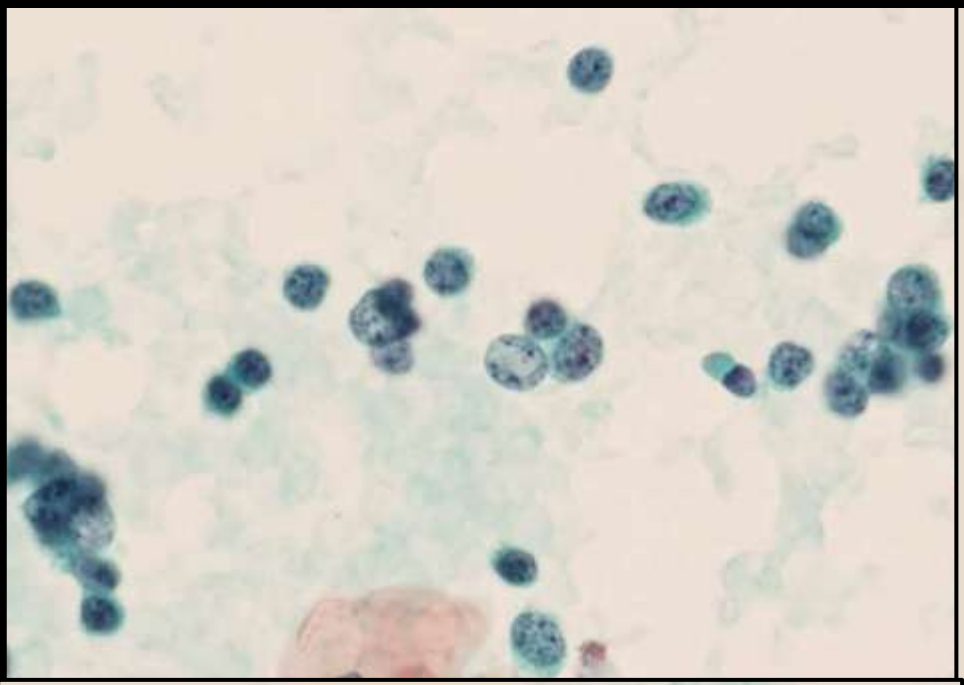

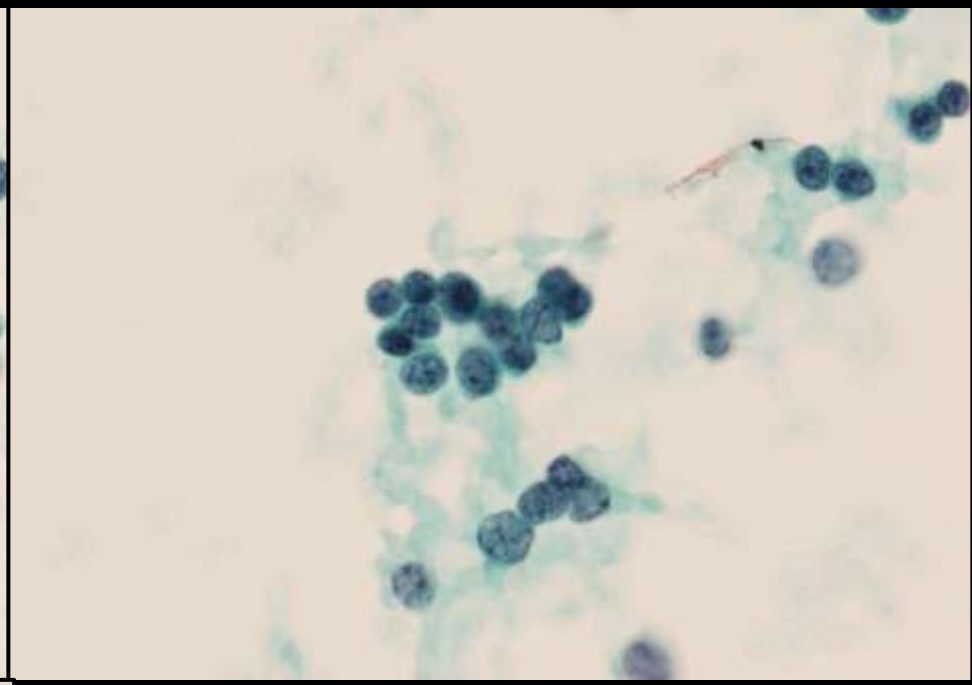

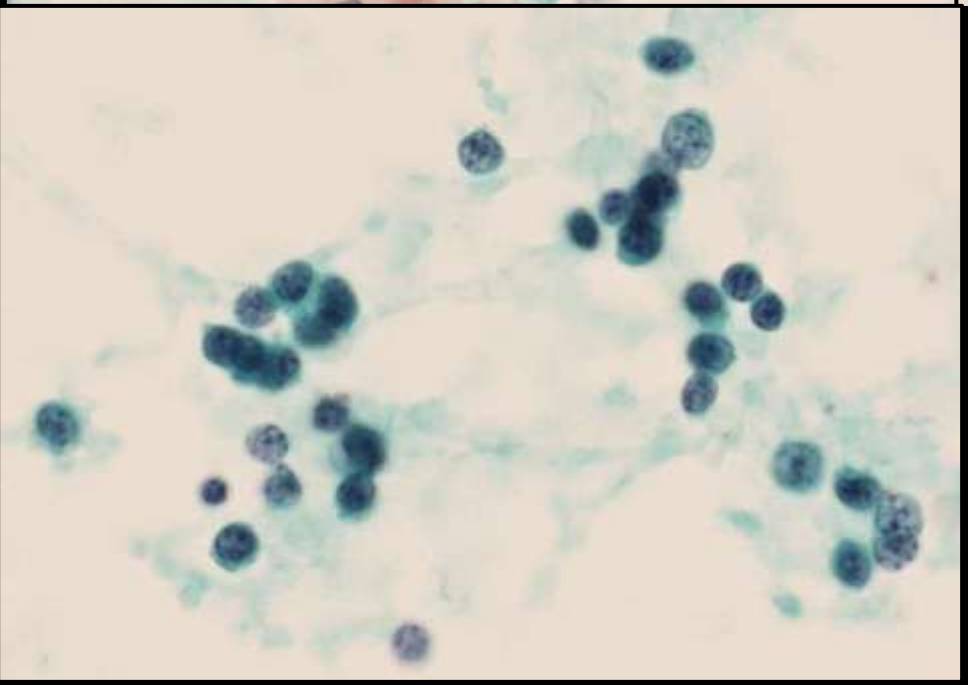

＊細胞所見

N/C比大、顆粒（ごま塩）状のクロマチンが増量、核形不整をみる異型細胞を大きな集塊又は散在性で認めます。核所見は比較的均一で明らかな線毛もなく腫瘍性由来と考えますが、核の大小不同は軽度、核分裂像はみられず、背景に壊死は（-）で、小細胞癌は否定的。顆粒状のクロマチンパターンからCarcinoidまたはAtypical carcinoidが示唆されます。

細胞診断

Class Ⅲb　　Atypical cells

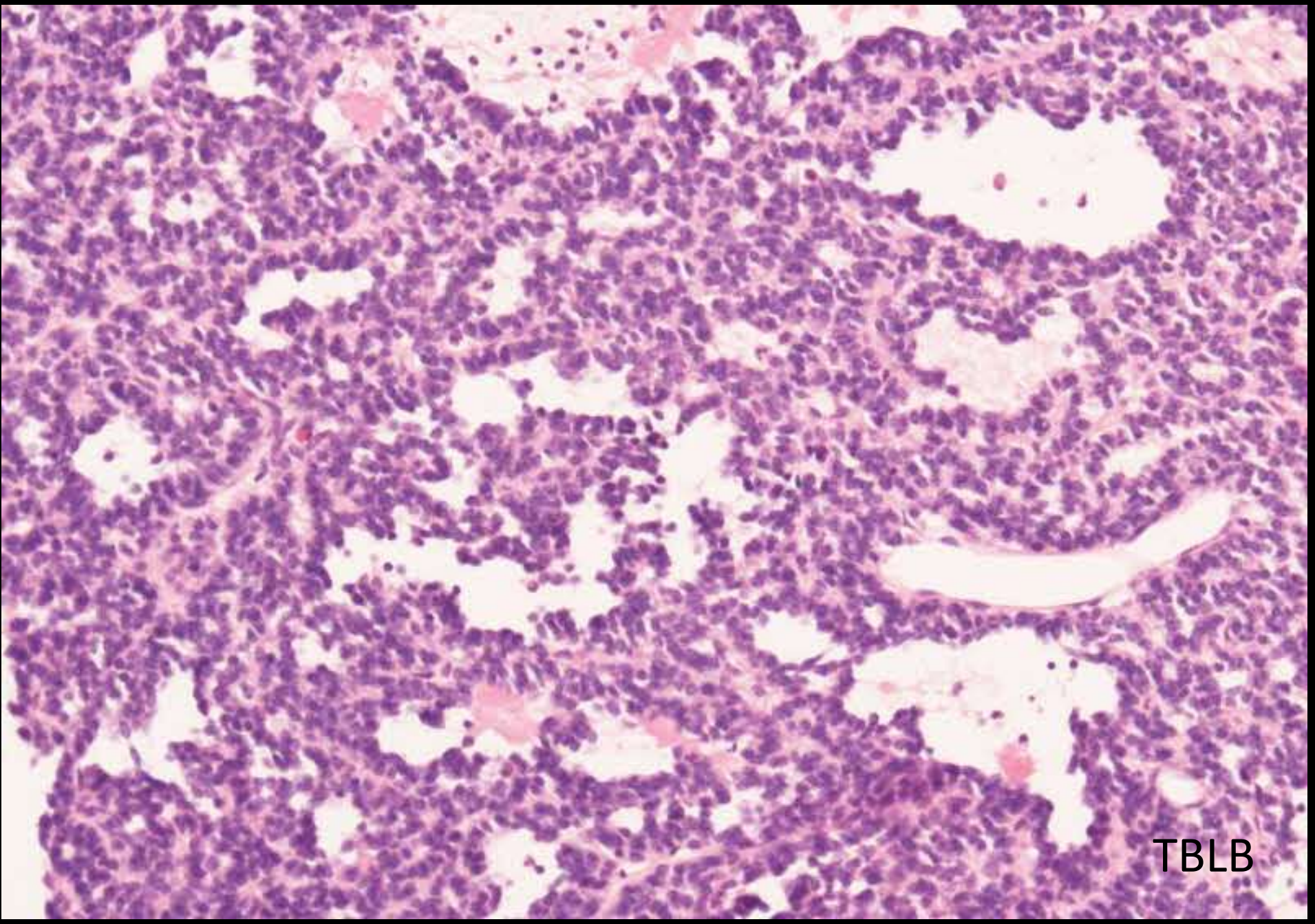
TBLB

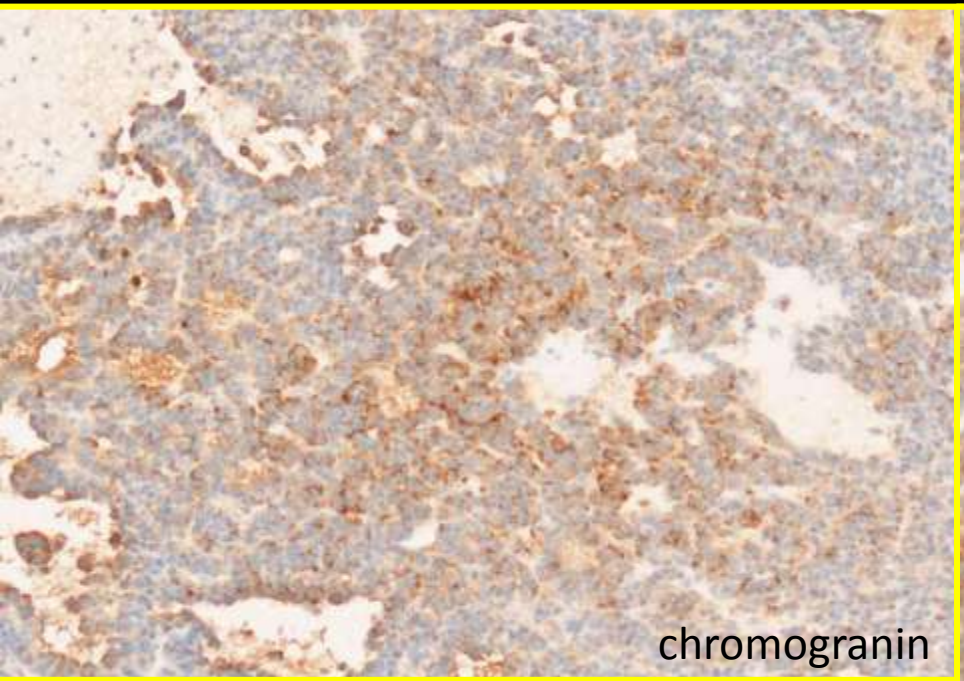

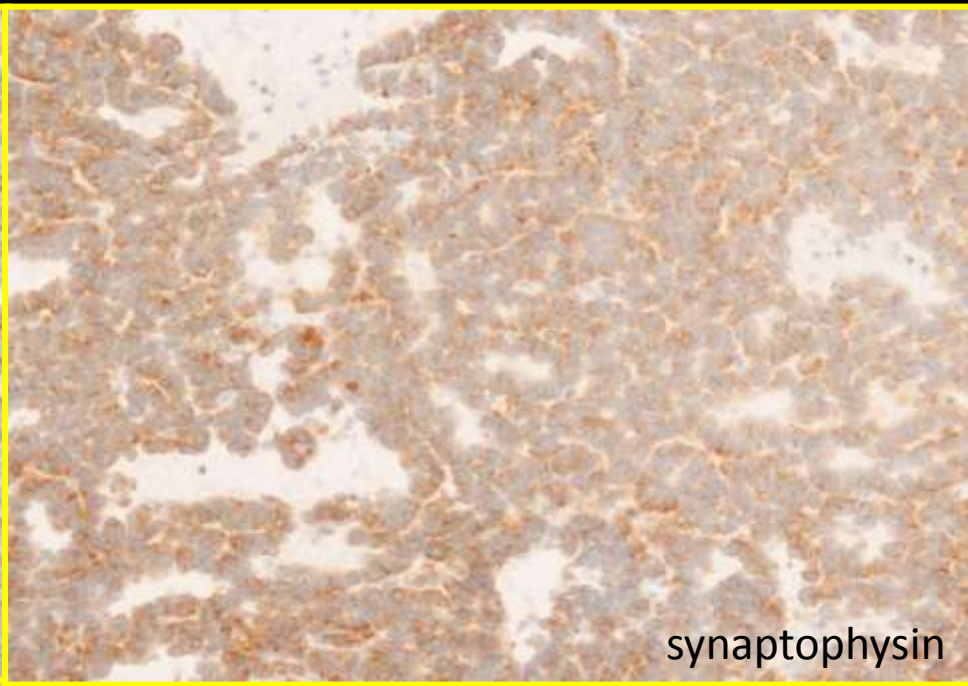

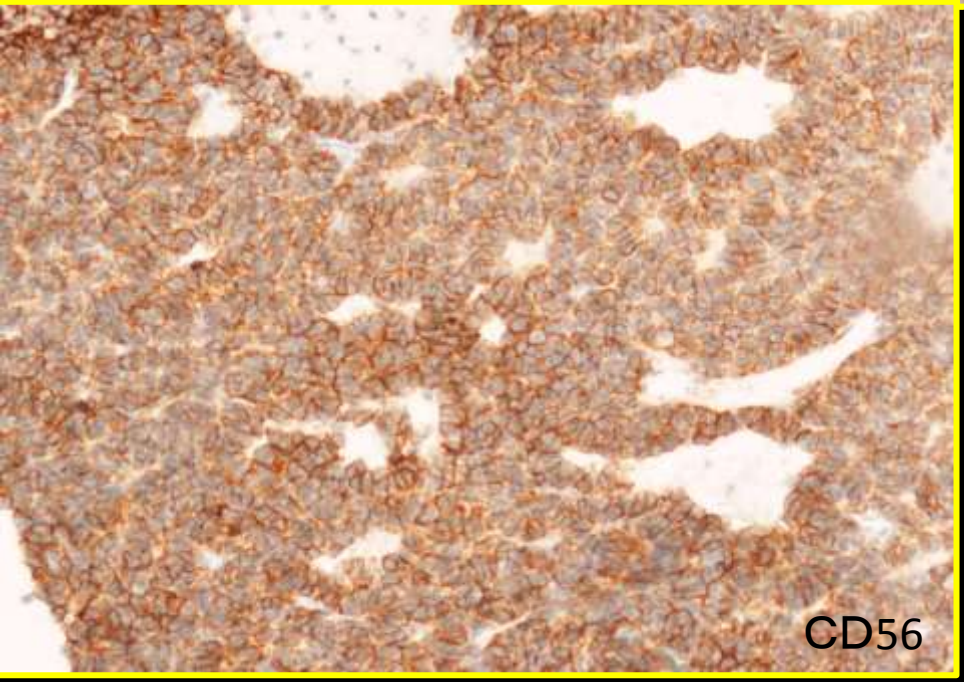

免疫染色結果

chromogranin（+）	Synaptophysin（+）
CD56（+）	

病理診断(右中葉の結節影　TBLB)

Atypical carcinoid

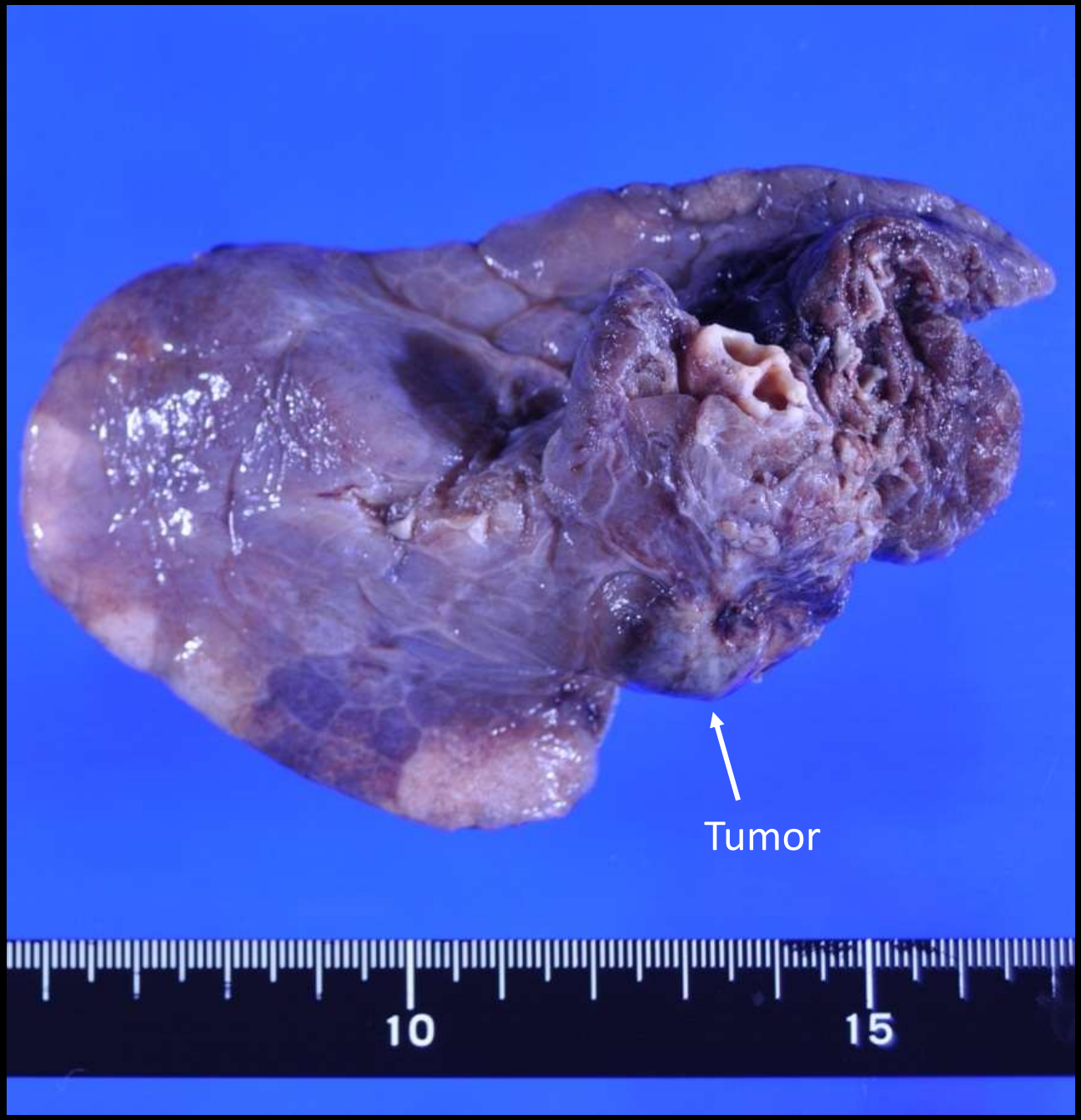
Tumor
10
15

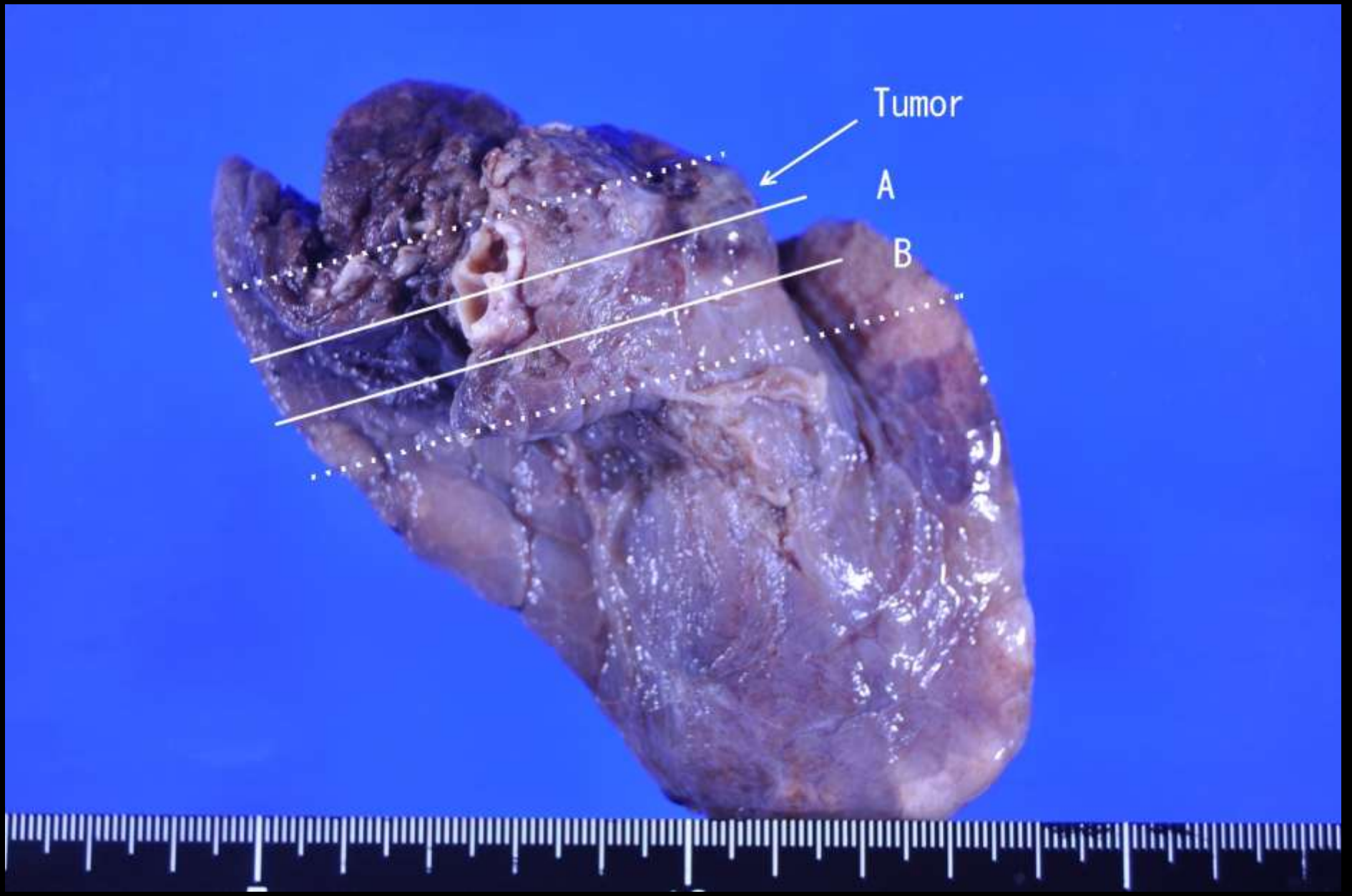
Tumor
A
B

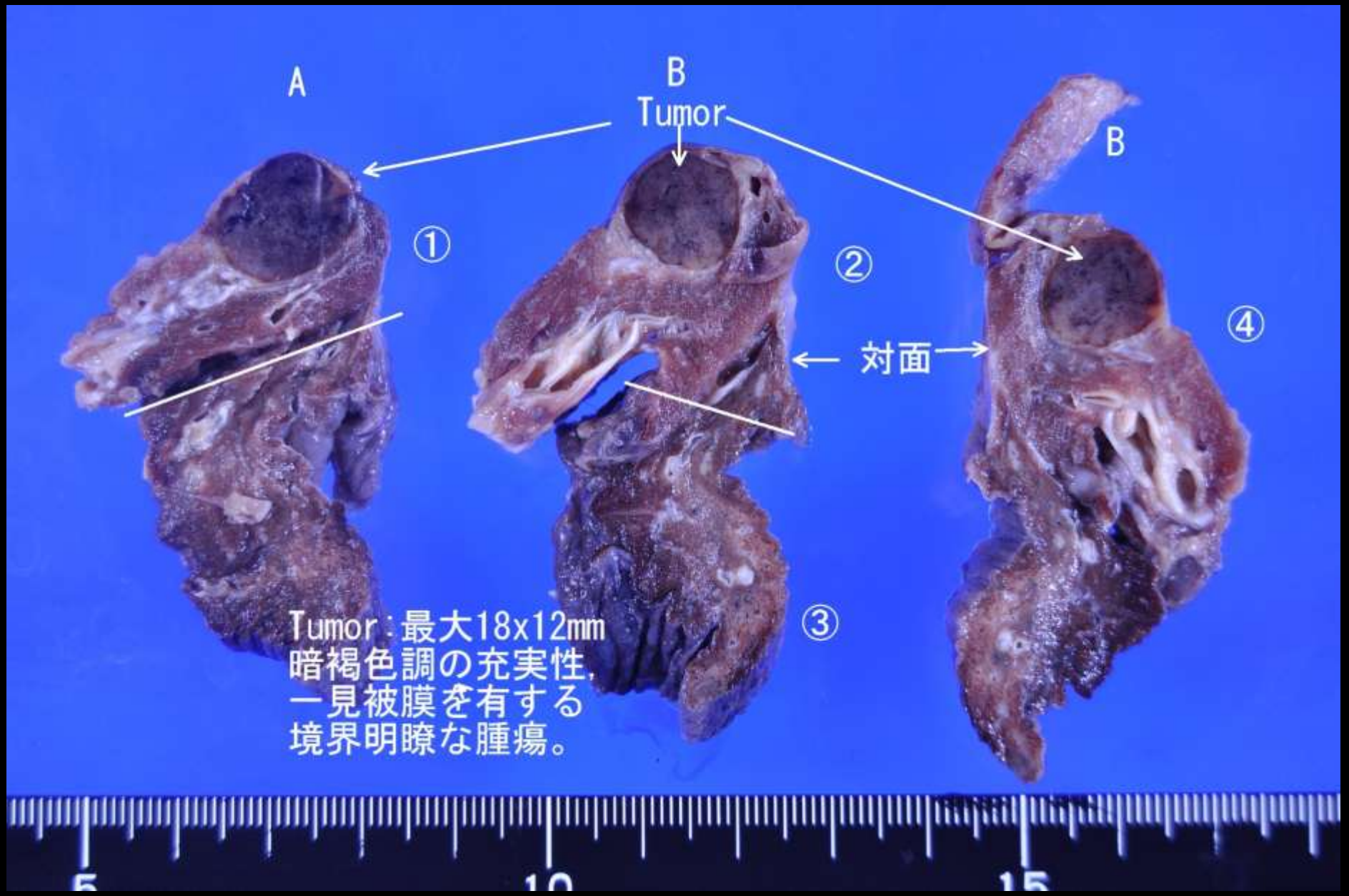
A
B
Tumor
B
①
②
④
対面
③
Tumor：最大18x12mm
暗褐色調の充実性，
一見被膜を有する
境界明瞭な腫瘍。

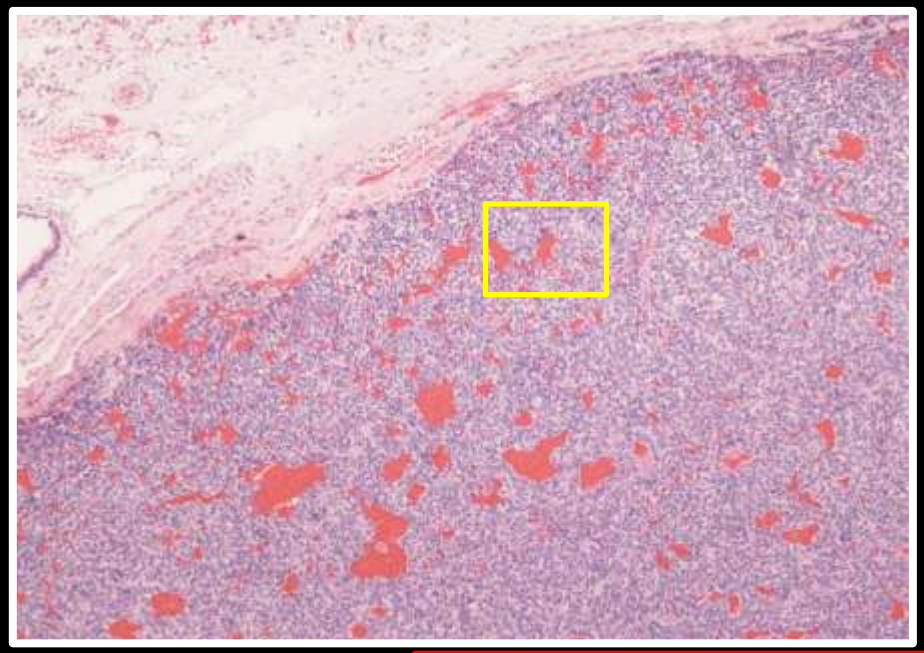

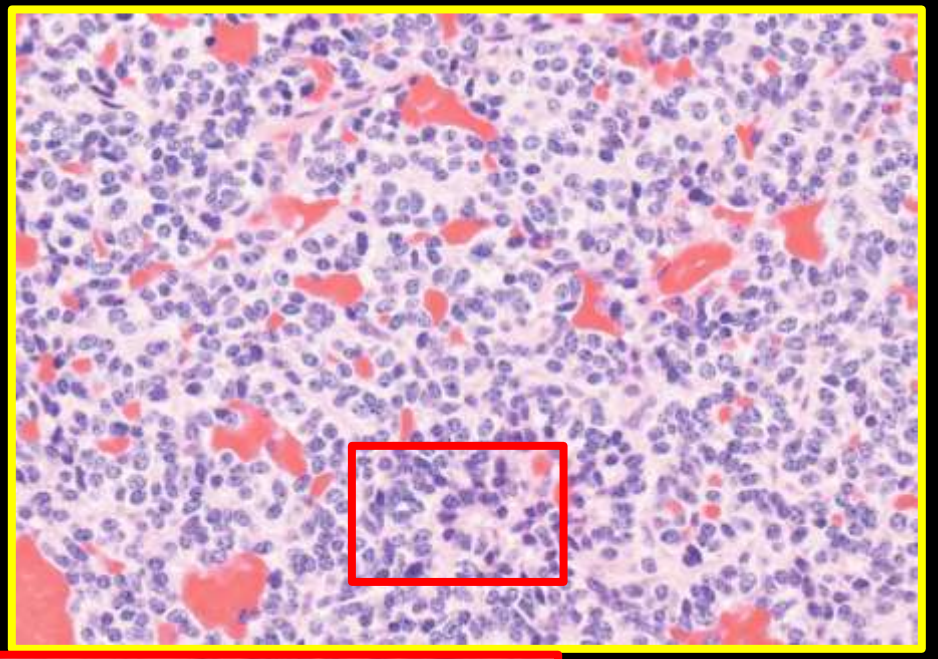

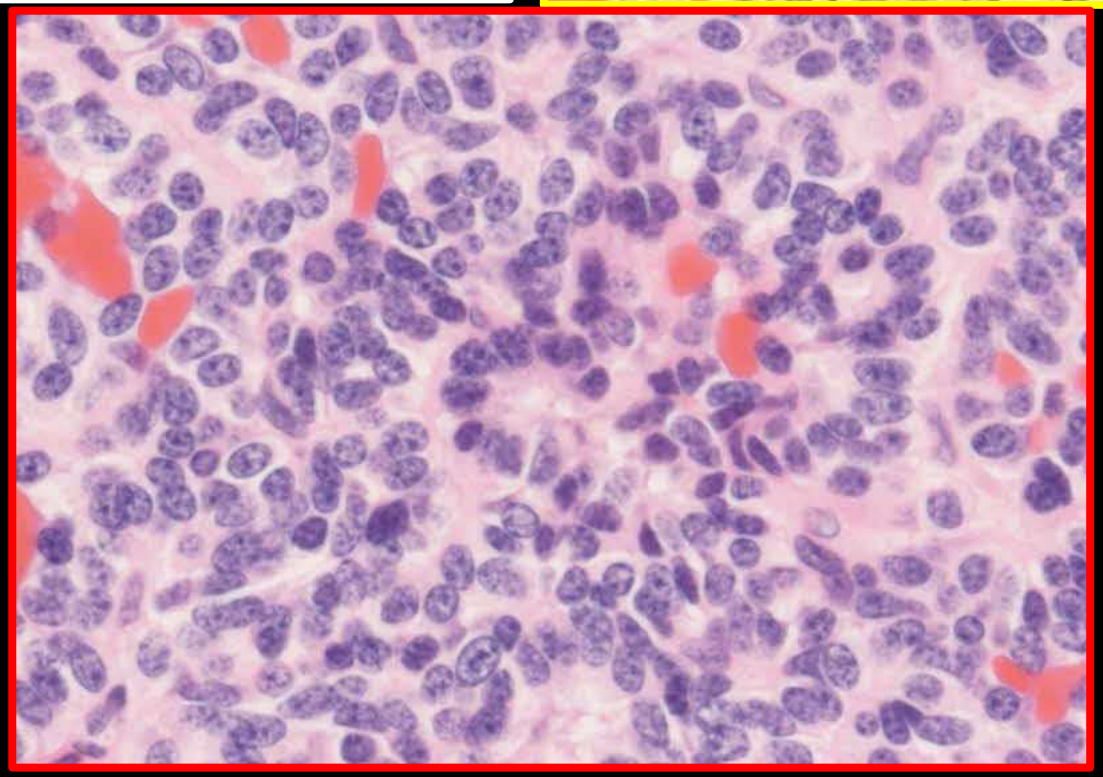

切り出しNo1

最終病理組織診断

Typical carcinoid

Necrosis(-),mitosis1/10HPS

＜症例2　解答＞

① 良性腺細胞
② 腺癌
③ 扁平上皮癌
④ 悪性リンパ腫
⑤ 小細胞癌
⑥ カルチノイド
⑦ 大細胞神経内分泌癌

肺カルチノイド腫瘍

- 神経内分泌細胞への分化を示す低悪性度の腫瘍
- 他組織型の肺がんよりも若年者に多い
- 発生頻度は肺癌全体の0.5～1%
- 組織学的に定型的カルチノイドと非定型的カルチノイドに分類
- 転移の頻度や予後が異なる

肺腫瘍の神経内分泌腫瘍の分類

定型的carcinoid、非定型的carcinoid、大細胞神経内分泌癌、小細胞癌の4分類

	定型的carcinoid	非定型的carcinoid	大細胞神経内分泌癌	小細胞癌
核分裂像/2㎟	＜2個	2～10個	≧11個	≧11個
壊死	なし	しばしば	しばしば	しばしば

Carcinoidの細胞所見

- 平面的で結合性の弱い集塊とロゼット様配列
- 大小不同の少ない均一な小型類円形細胞
- 細胞質は比較的豊富で泡沫状
- 細～粗顆粒状で均等分布なクロマチン（ごま塩状）
- 非定型的カルチノイドでは細胞異型が増し、核分裂像や壊死が見られる
- 気管支内腔にポリープ状に発育し、気道上皮に被覆されているため喀痰中の出現は少ない

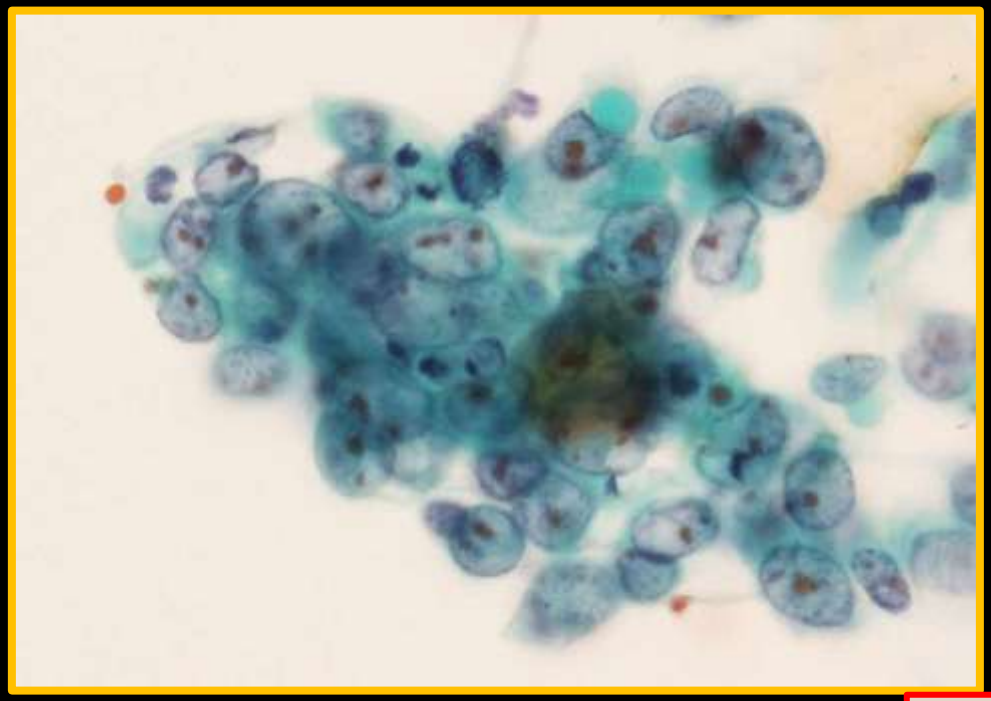

腺癌

本例

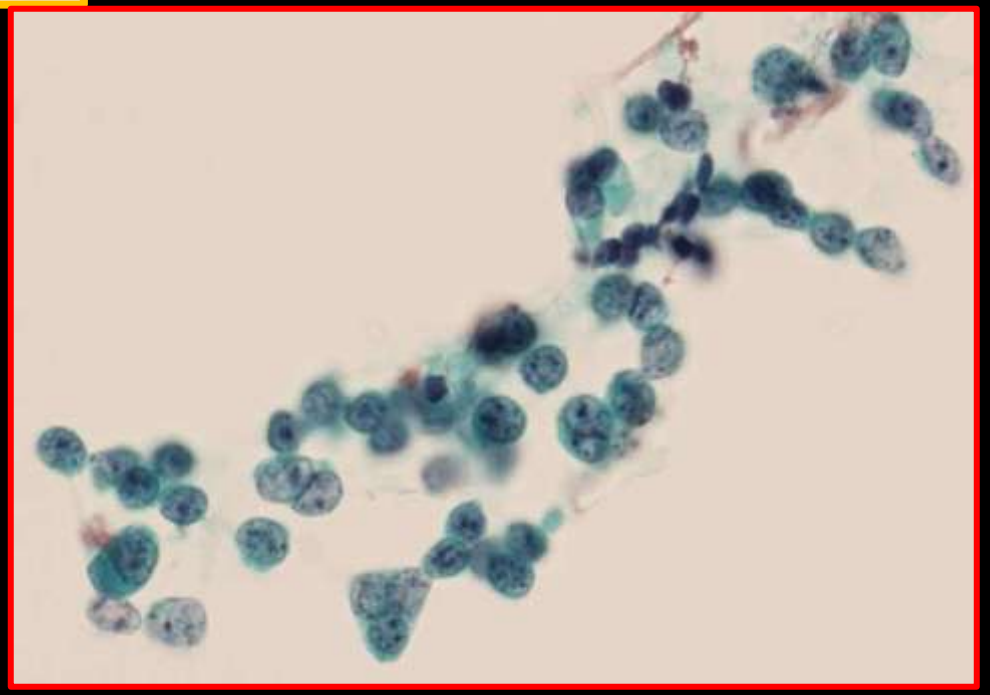

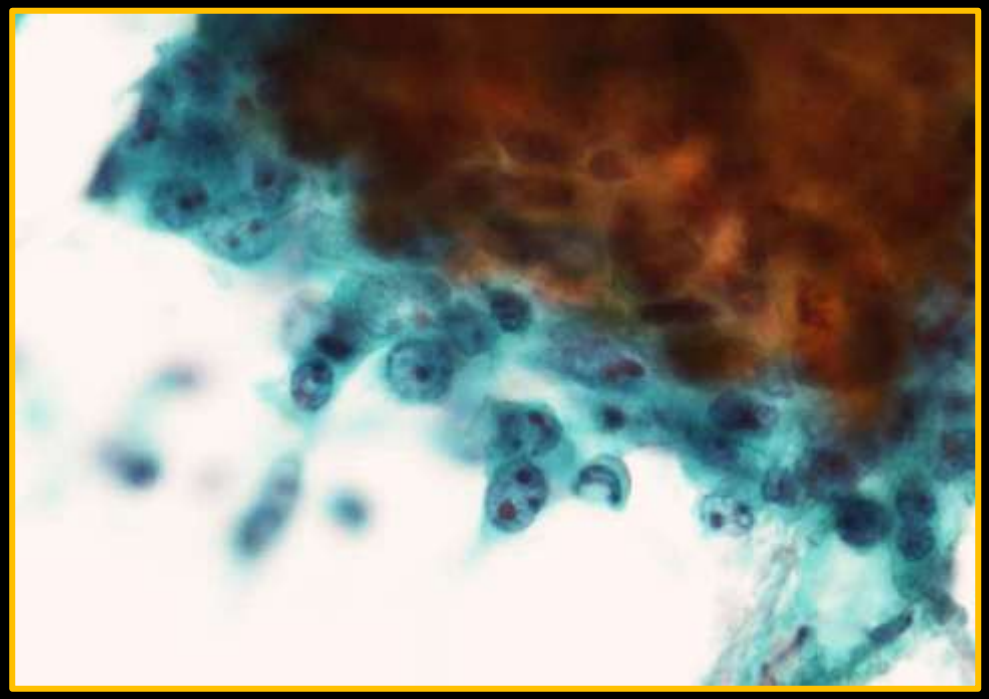

扁平上皮癌

本例

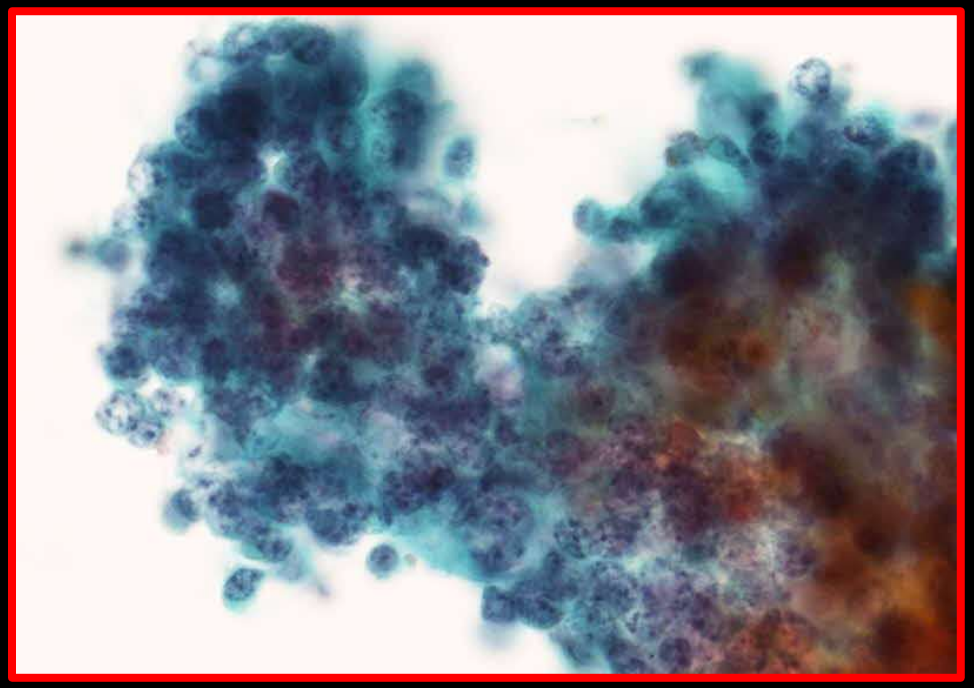

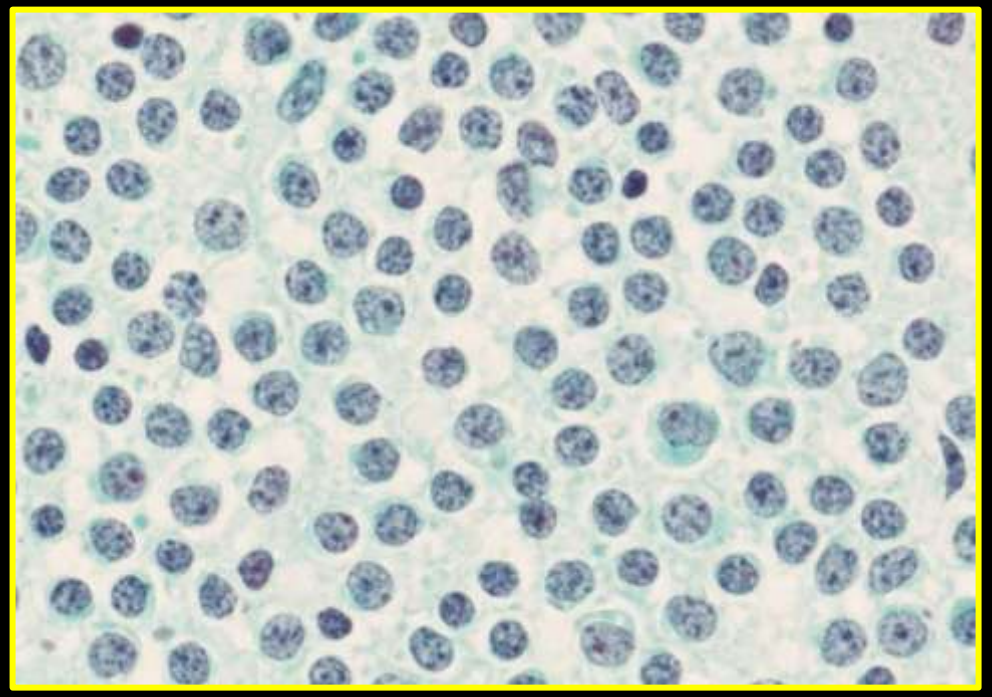

悪性リンパ腫

本例

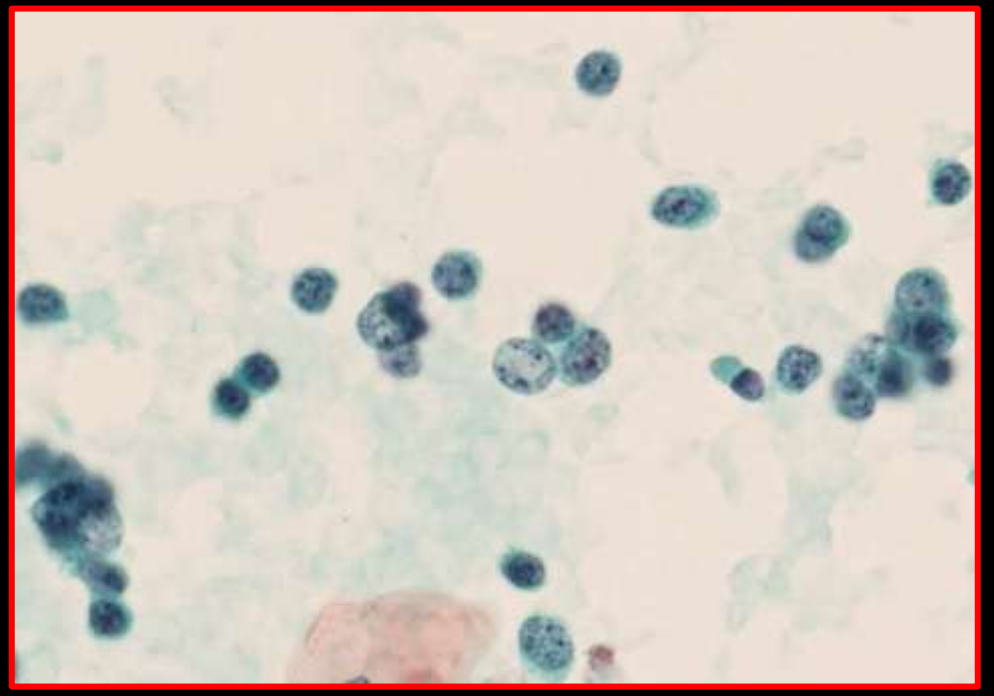

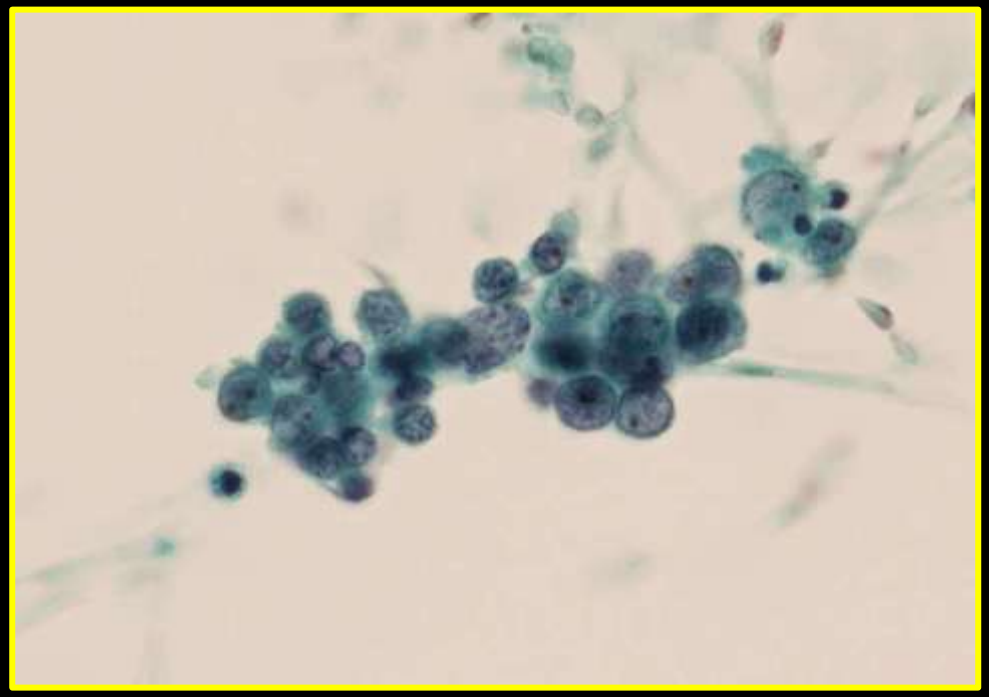

小細胞癌

本例

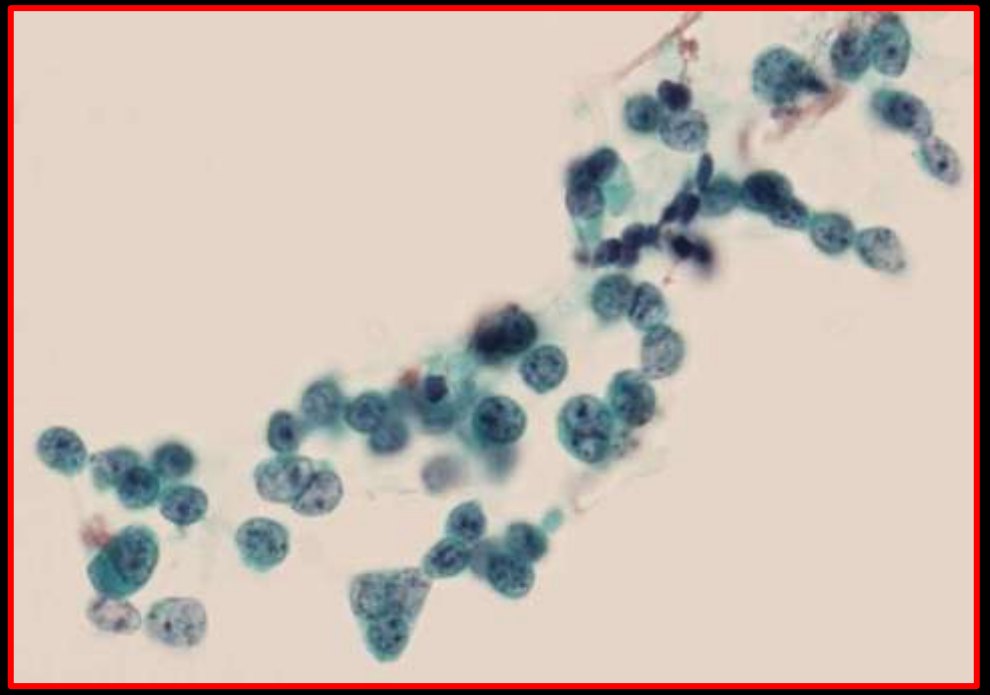

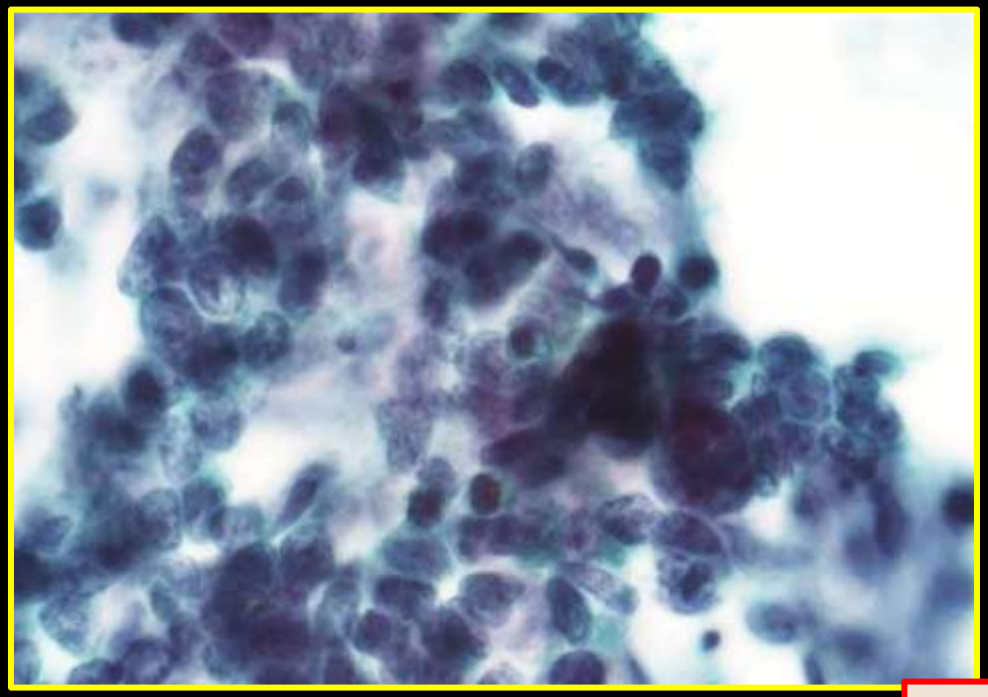

大細胞神経内分泌癌

本例

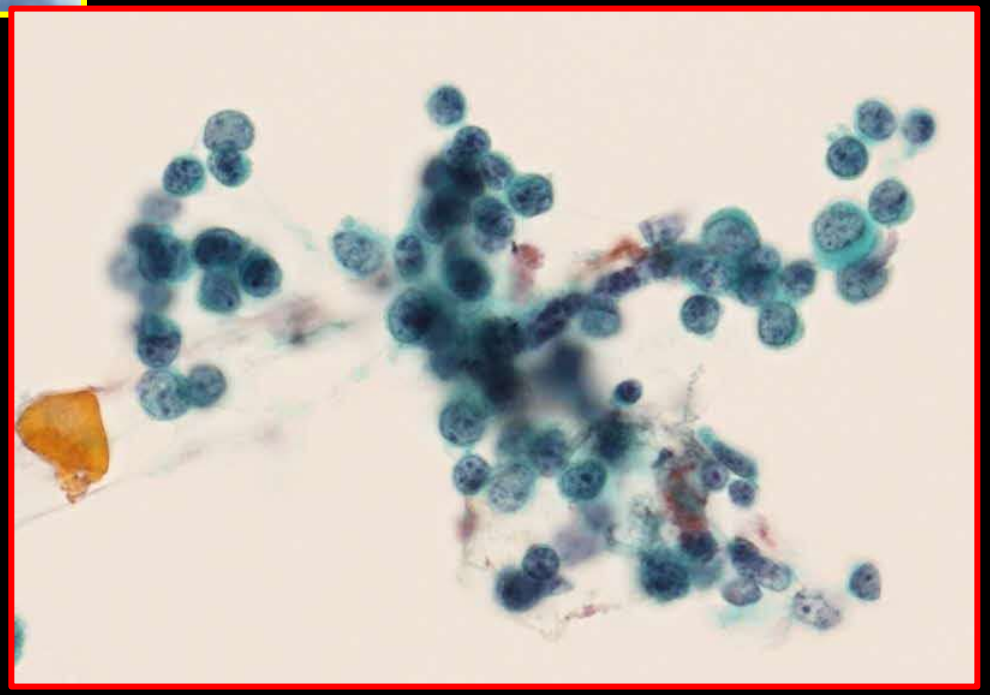



ごま塩

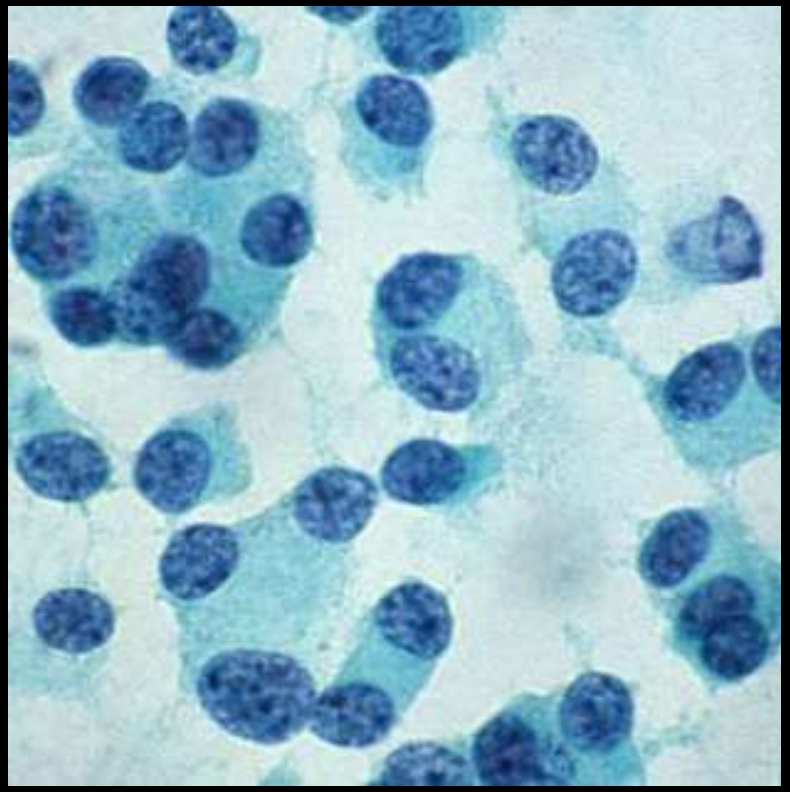

カルチノイド