症例

患者：70歳代　男性

既往歴：12年前胃癌手術（幽門側　深達度mp stage ⅠA）

現病歴：胃癌のfollow-up中、肺腫瘤を指摘され、CT、PET検査にて右肺下葉に7.5cm大の腫瘤が見られ、肺癌が疑われ気管支鏡検査が行われた。

検査所見：CEA6.0　シフラ29.83　ProGRP36.65　CRP6.23

検体：気管支擦過

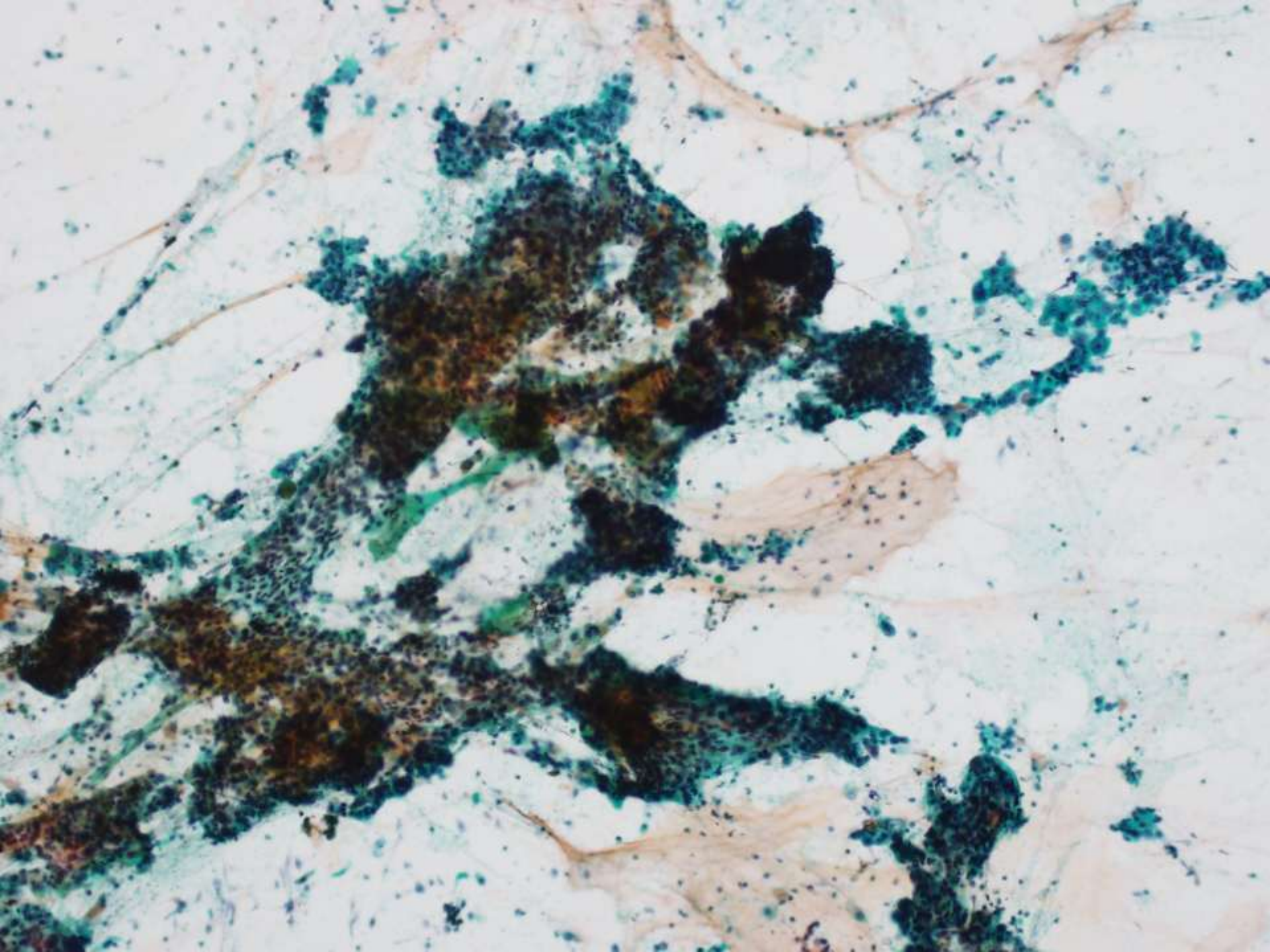

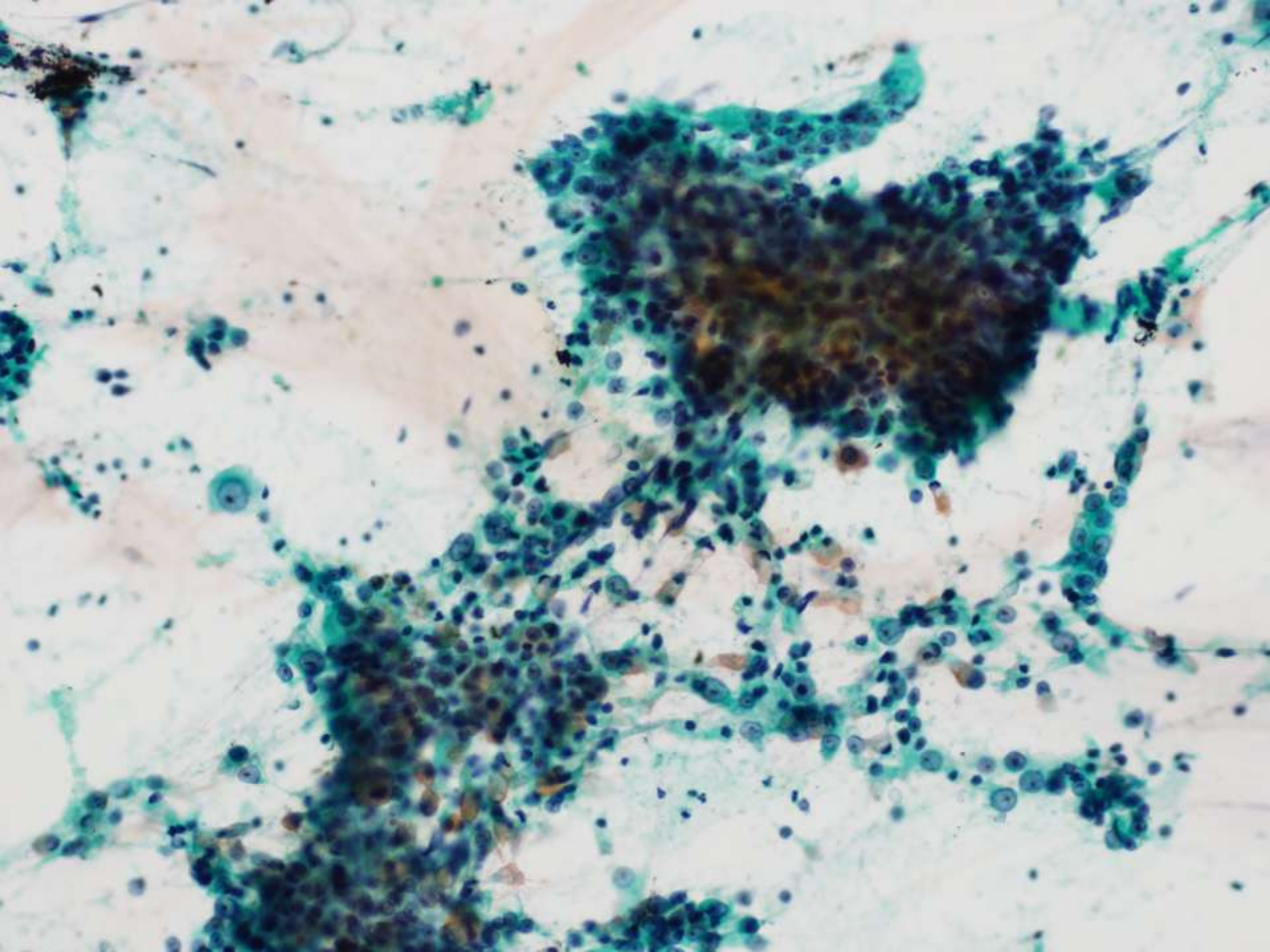

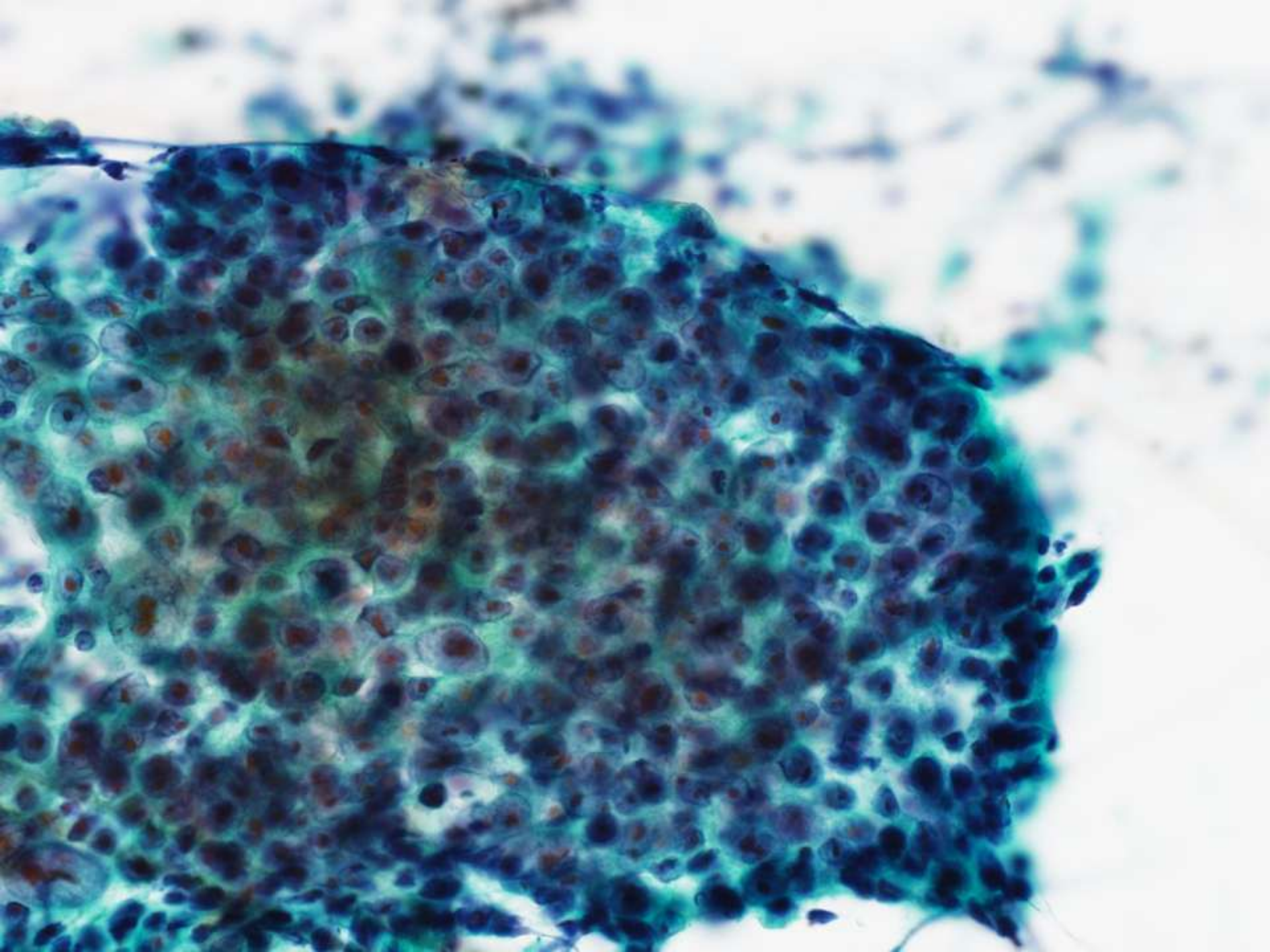

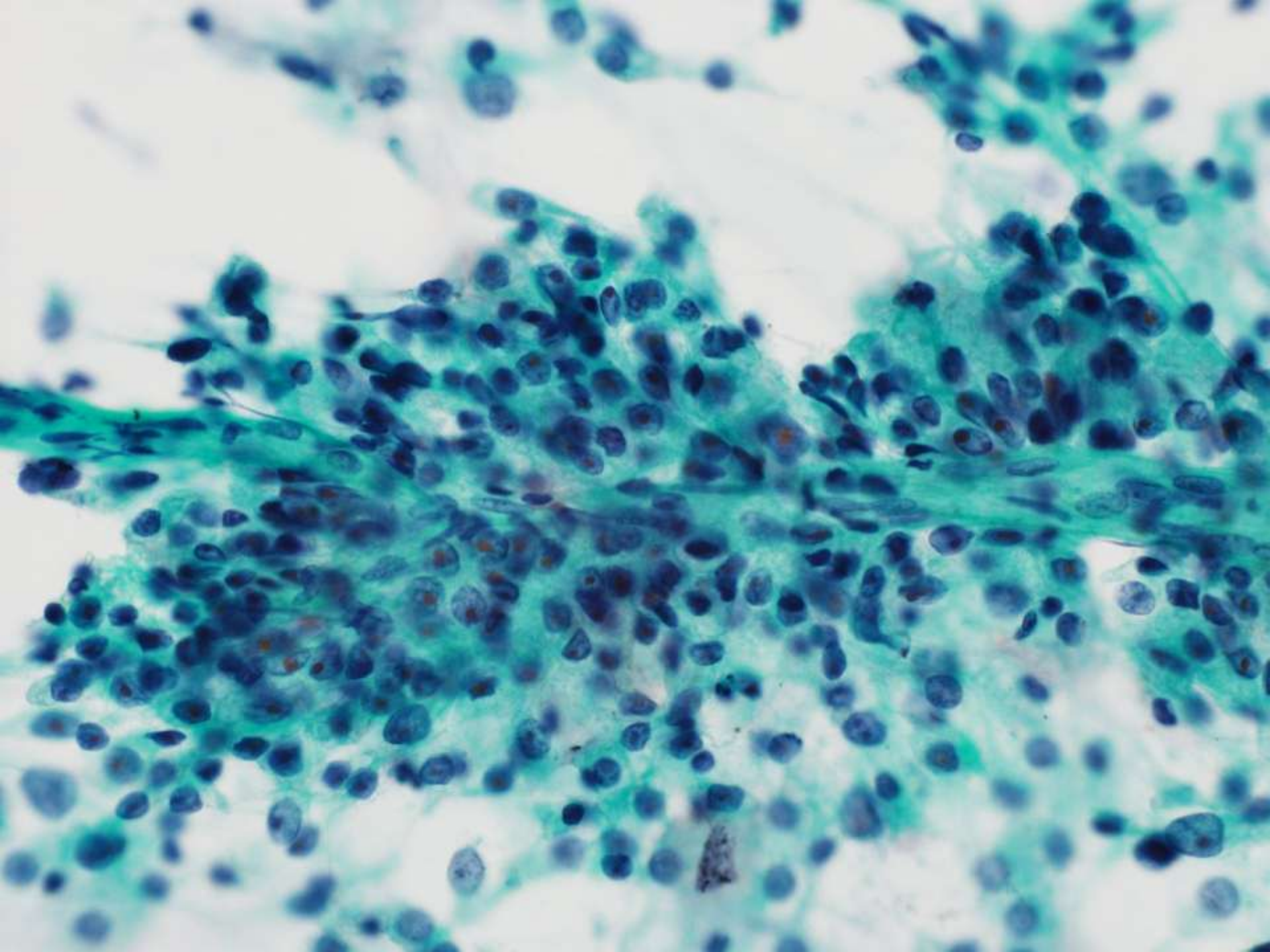

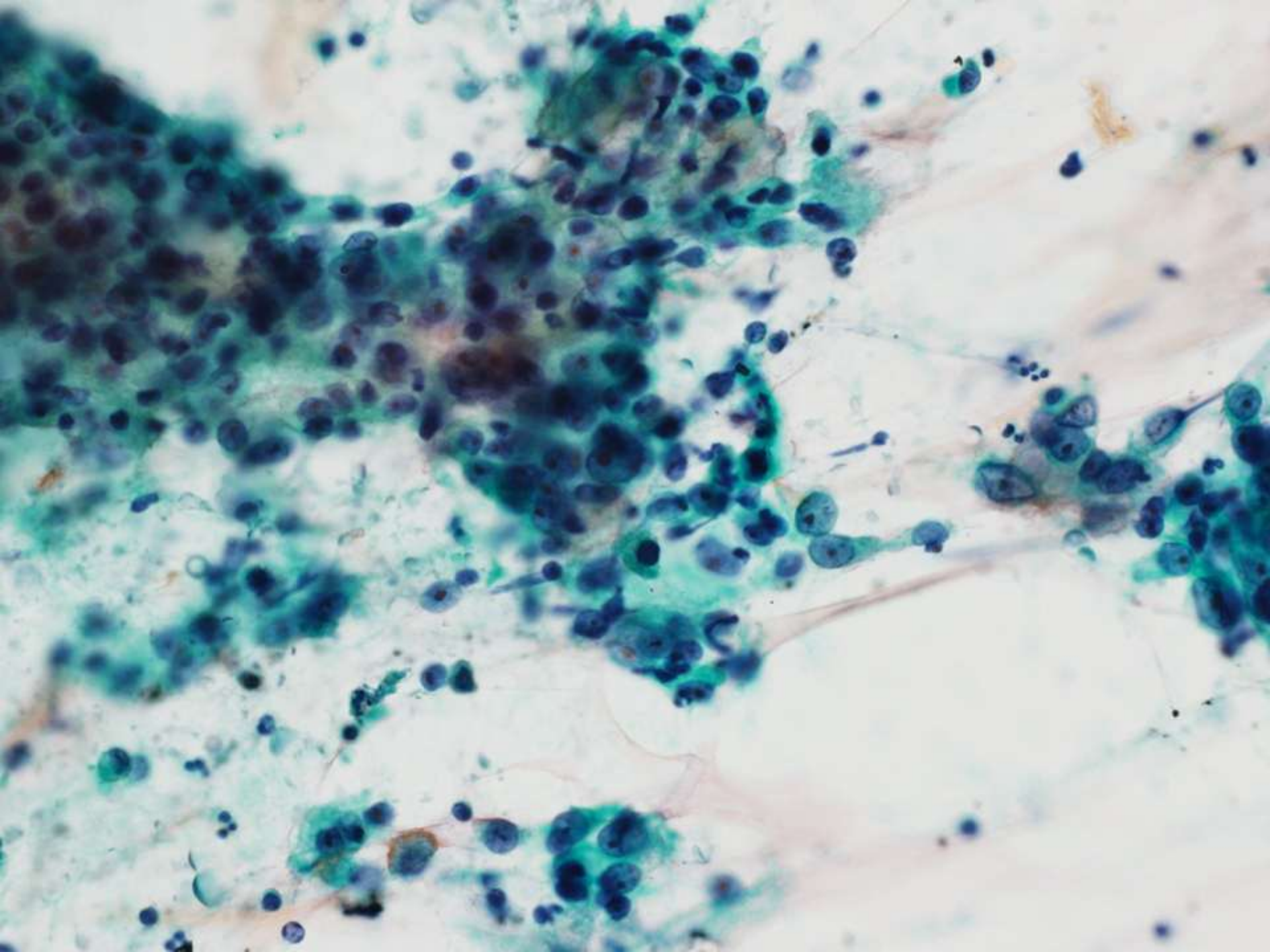

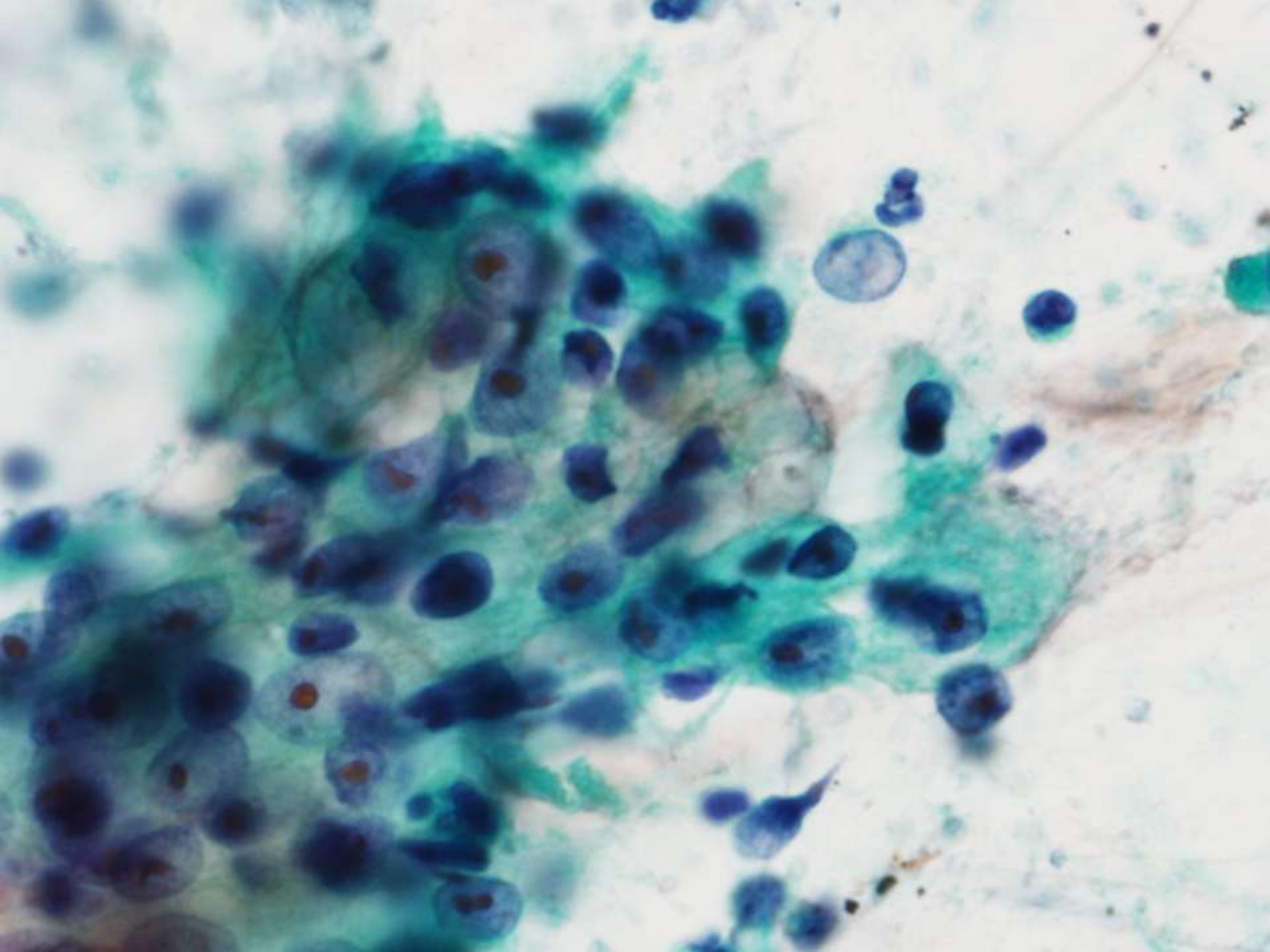

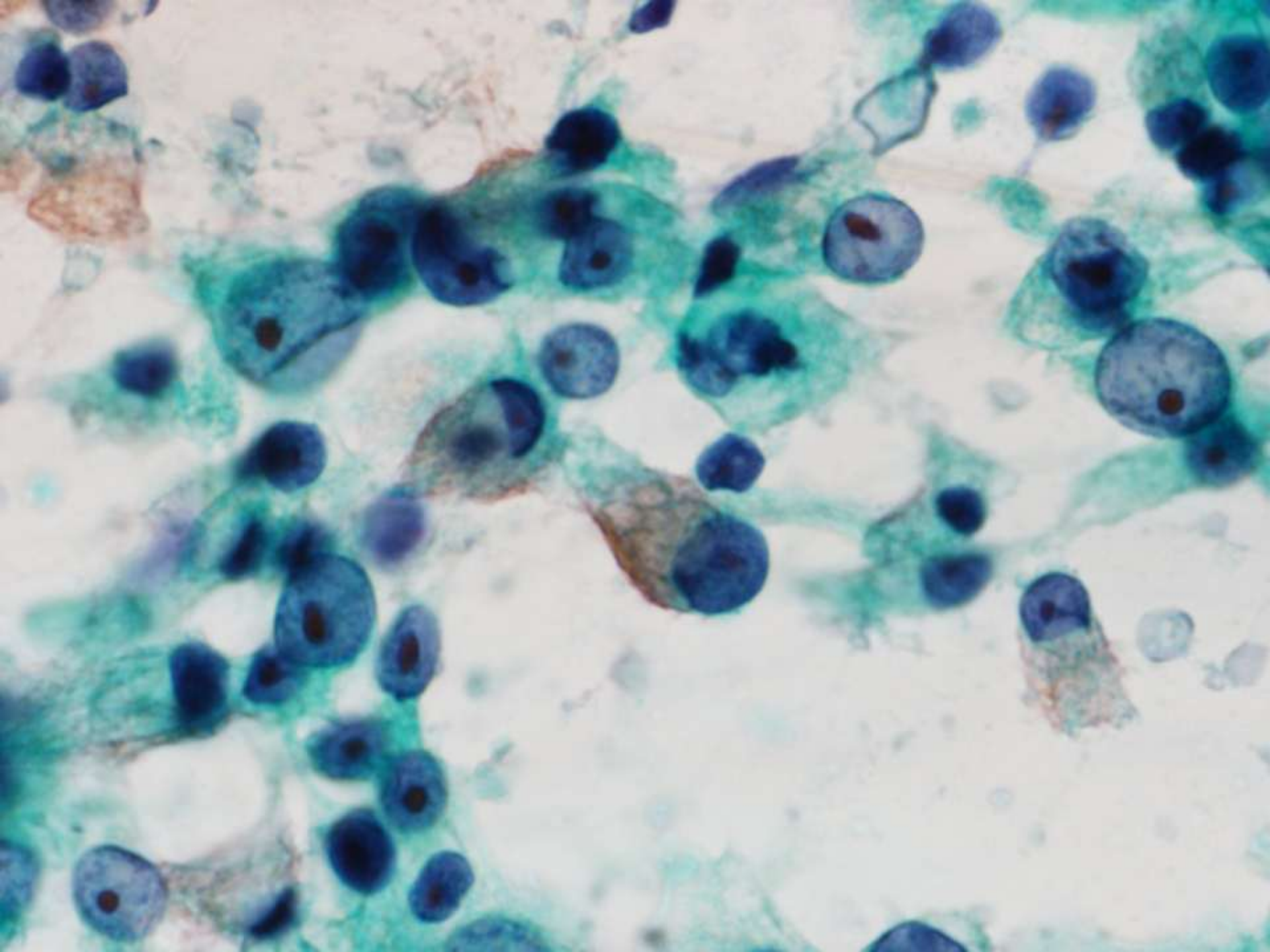

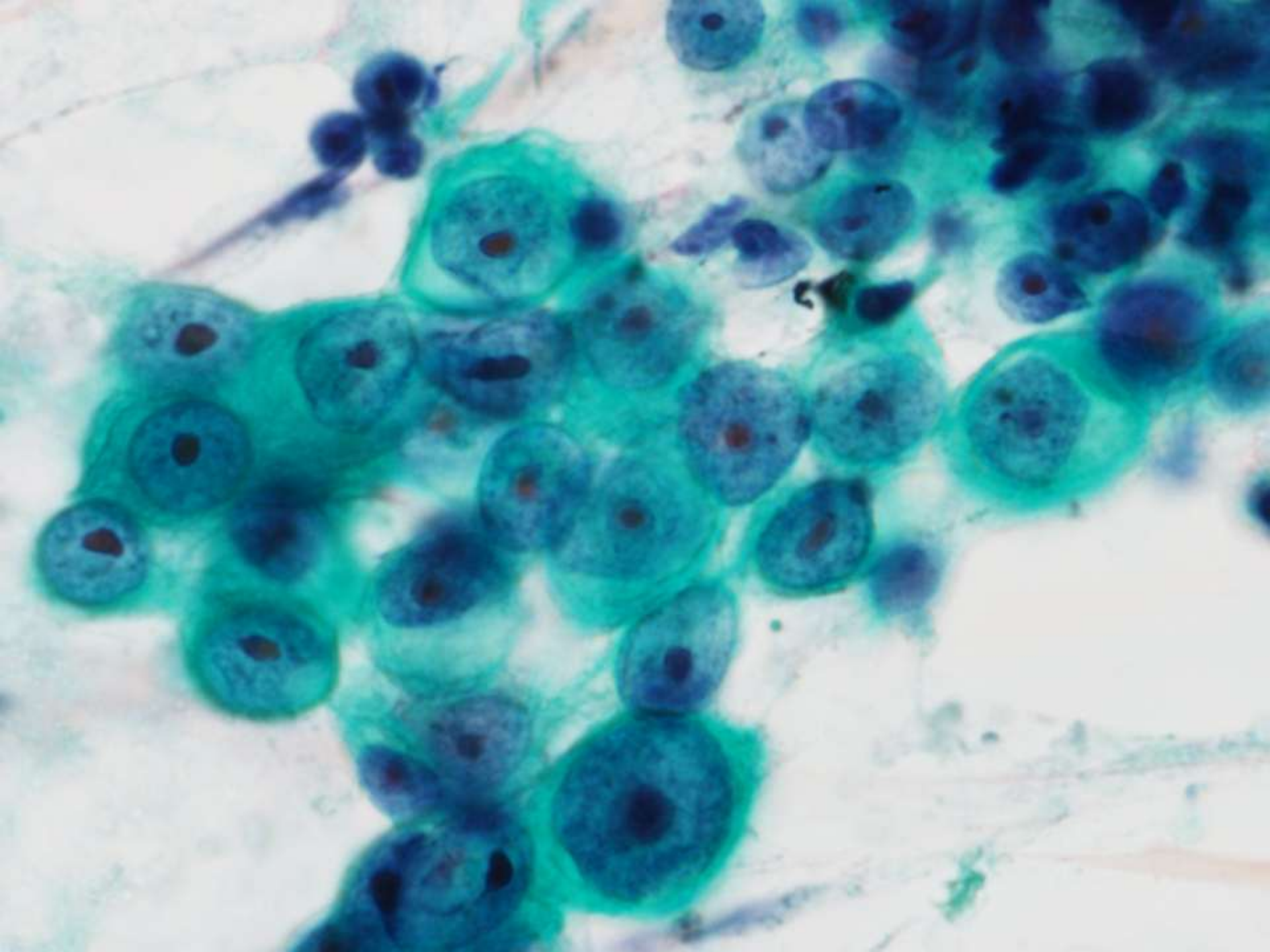

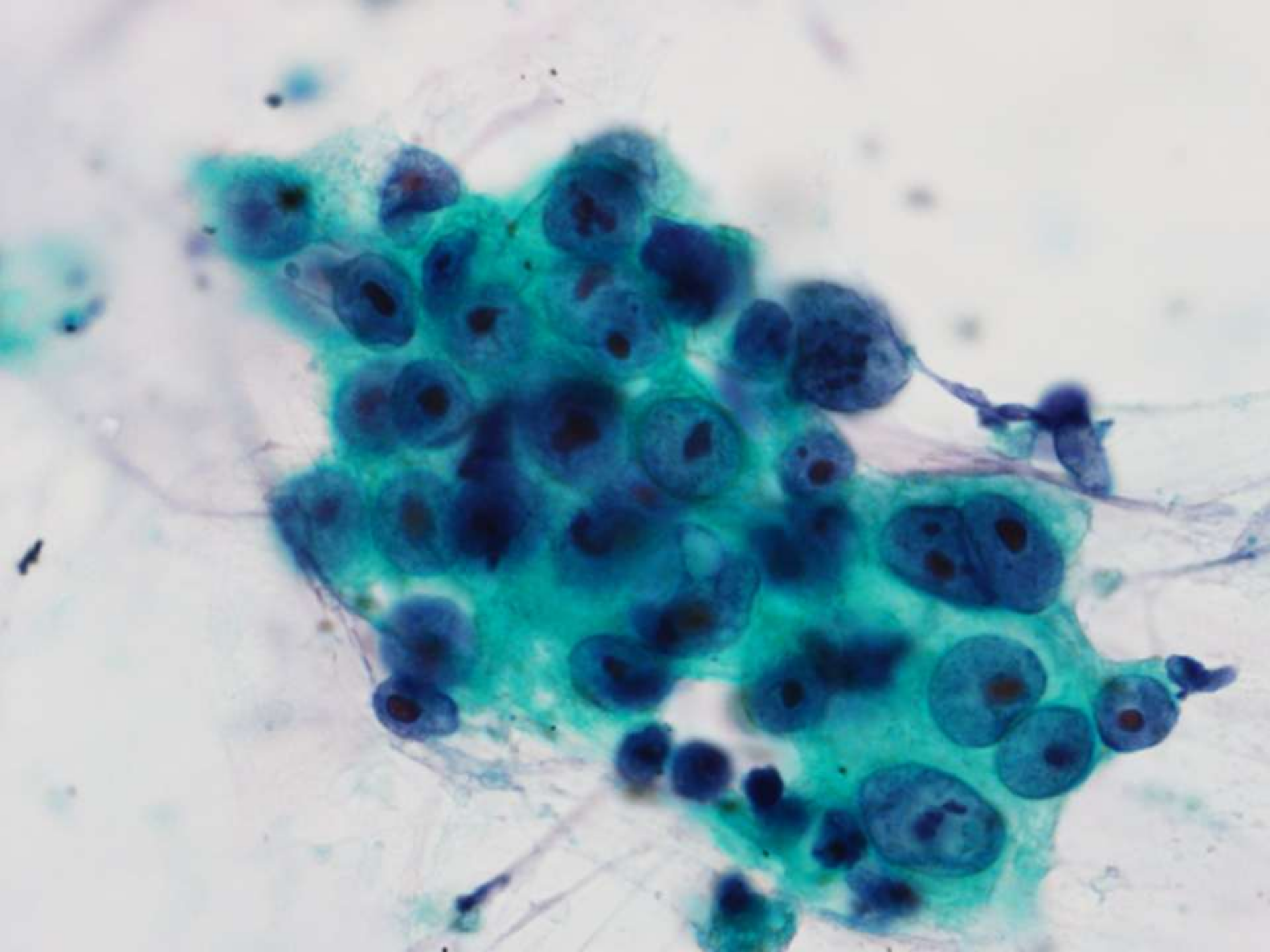



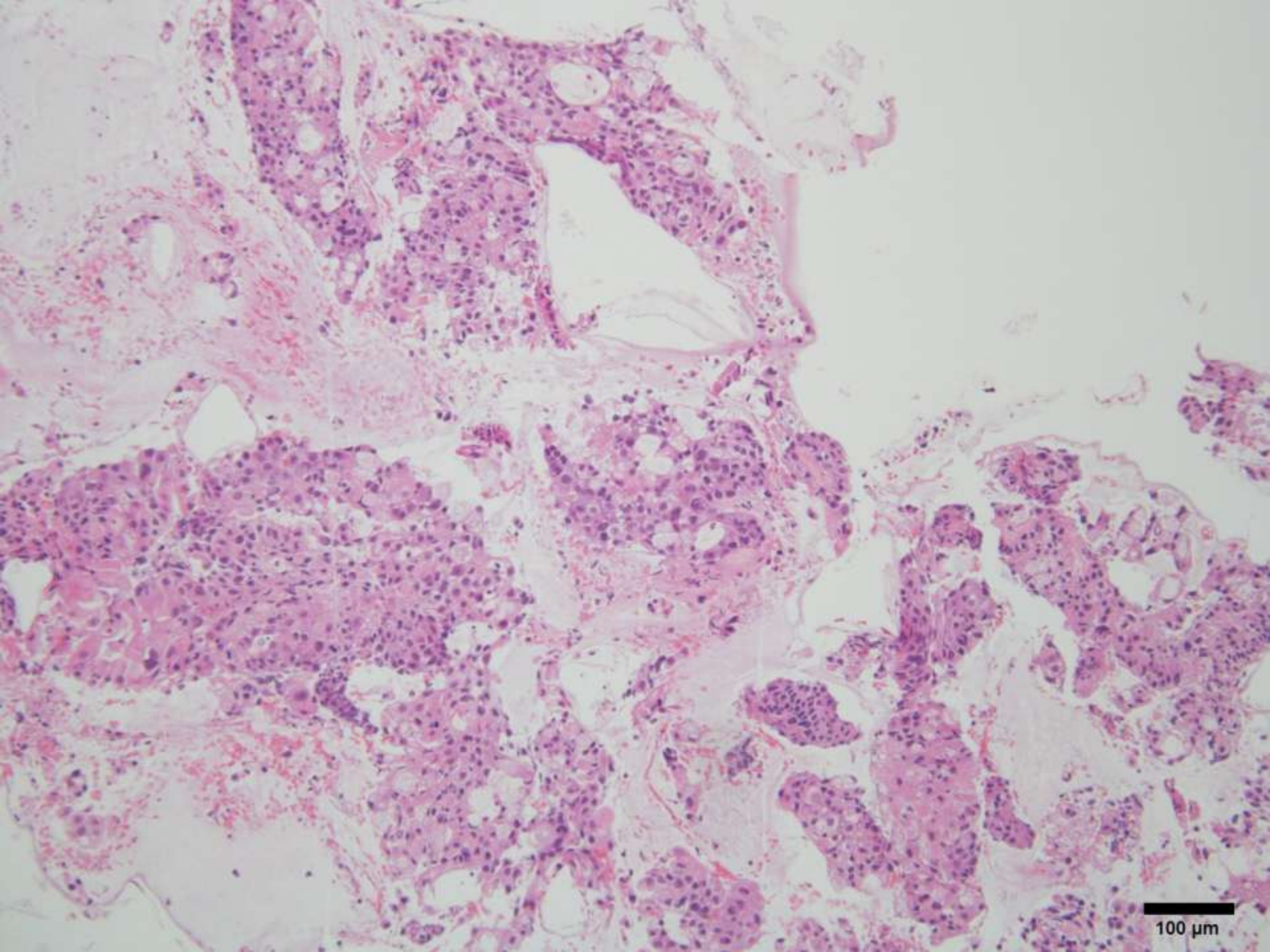
100 µm

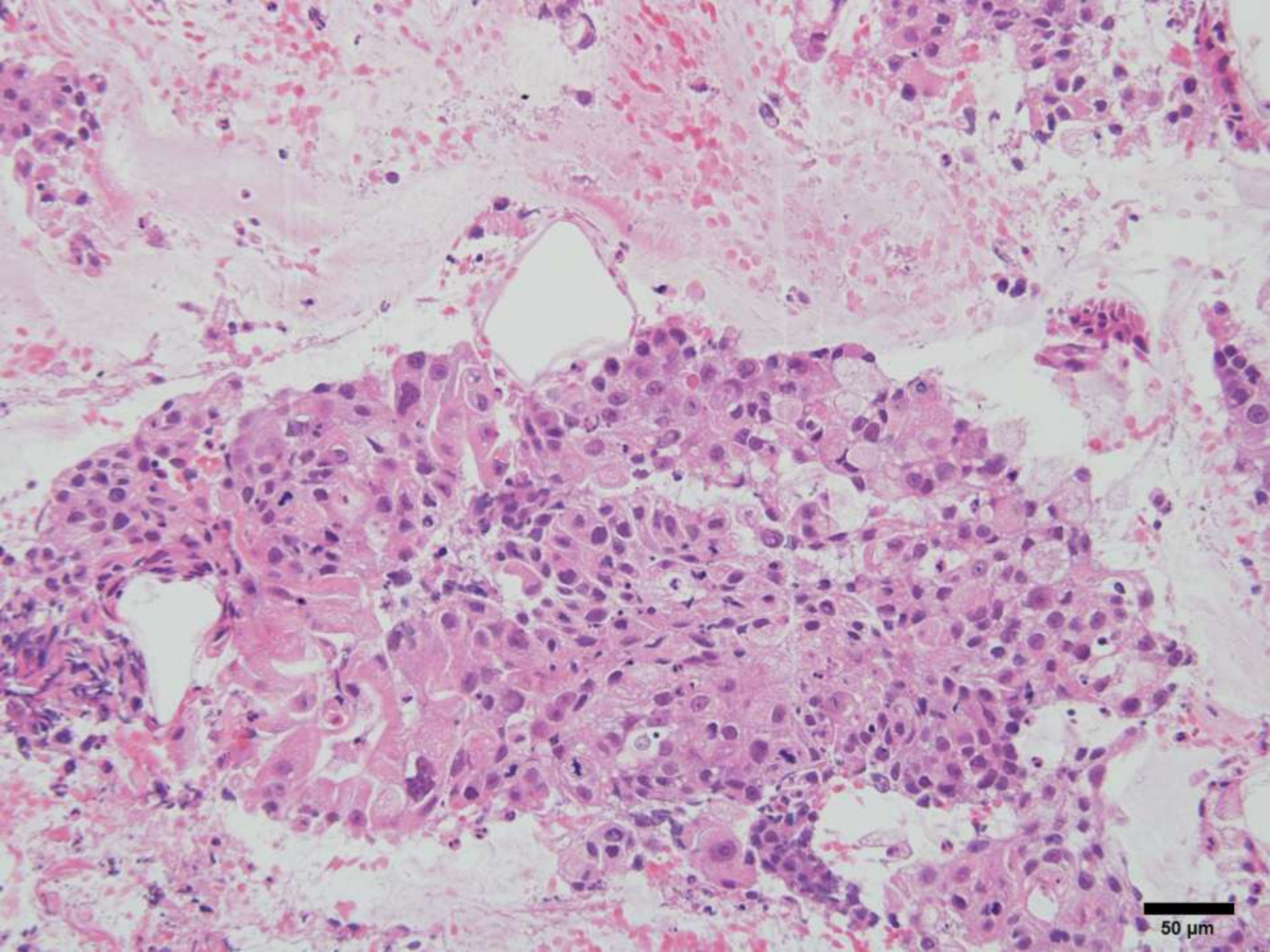
50 µm

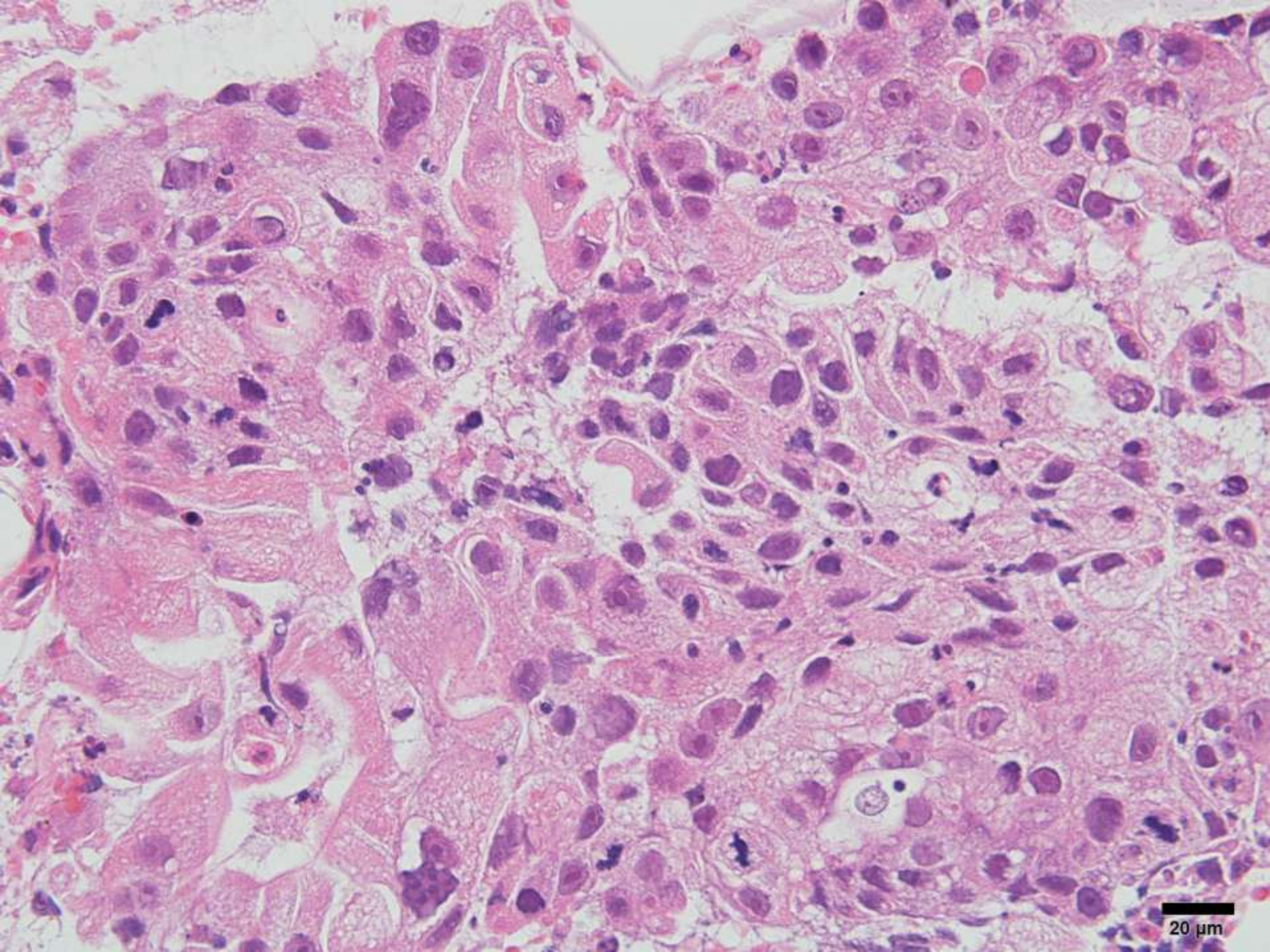
20 µm

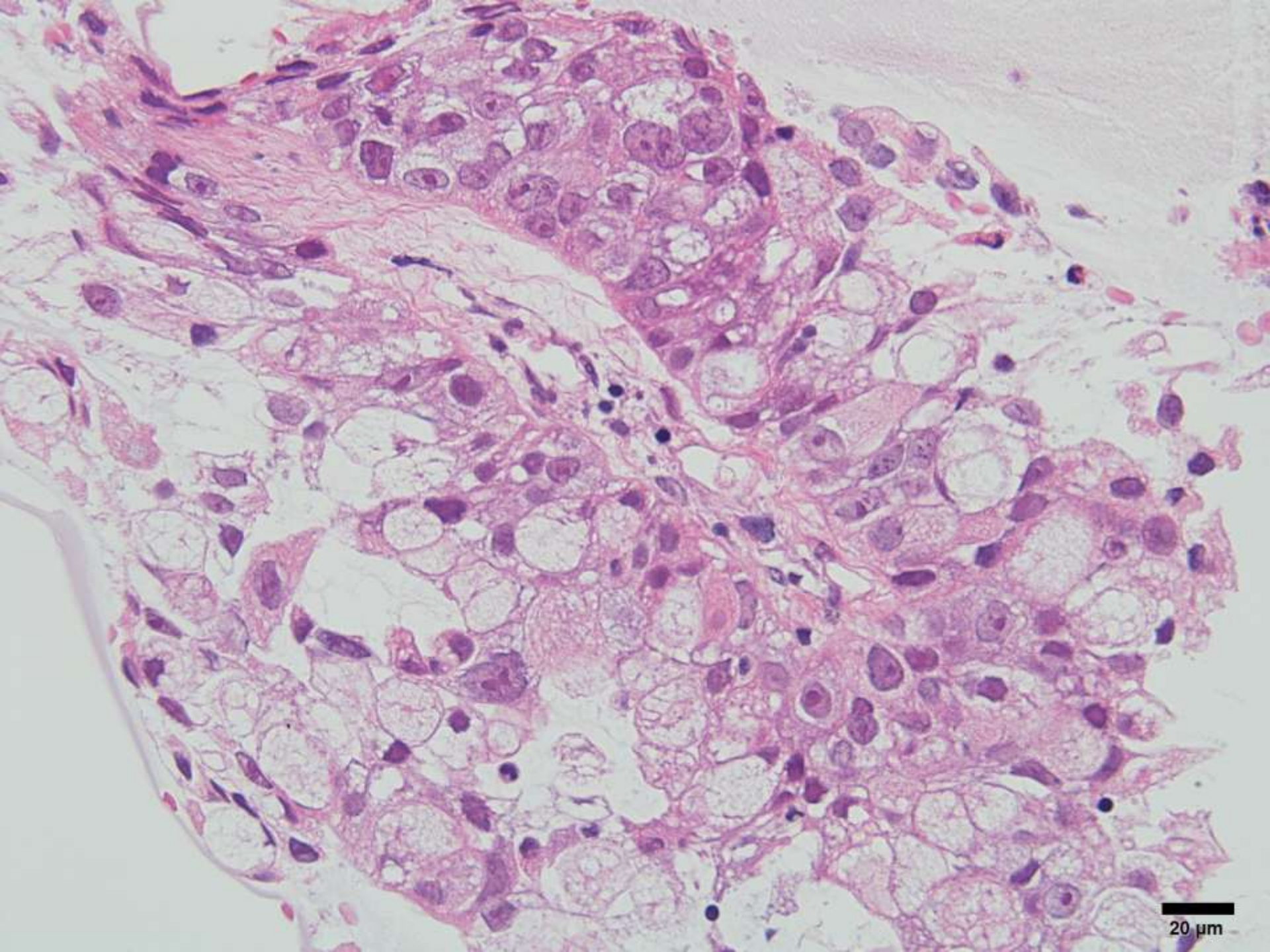
20 µm

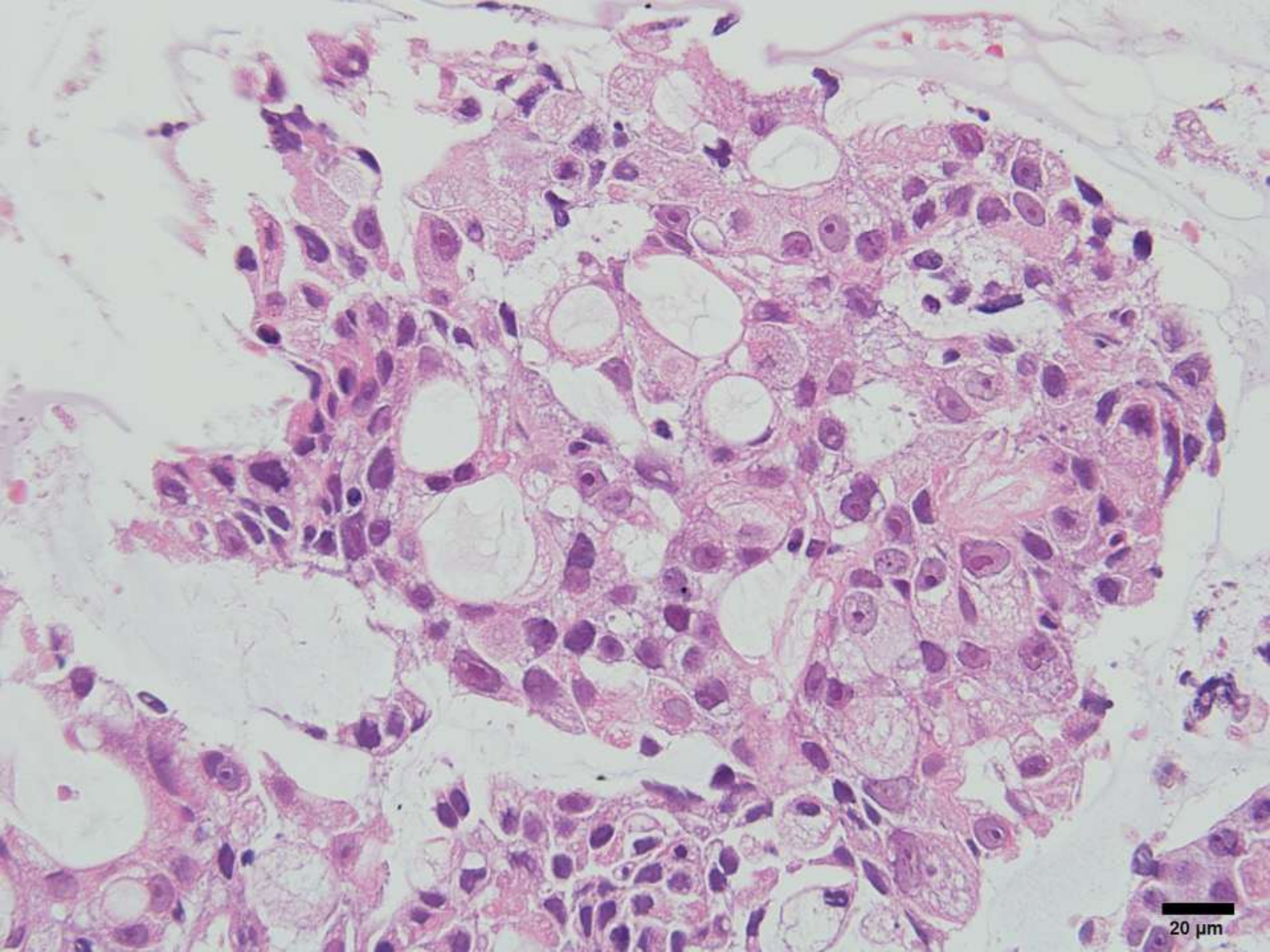
20 µm

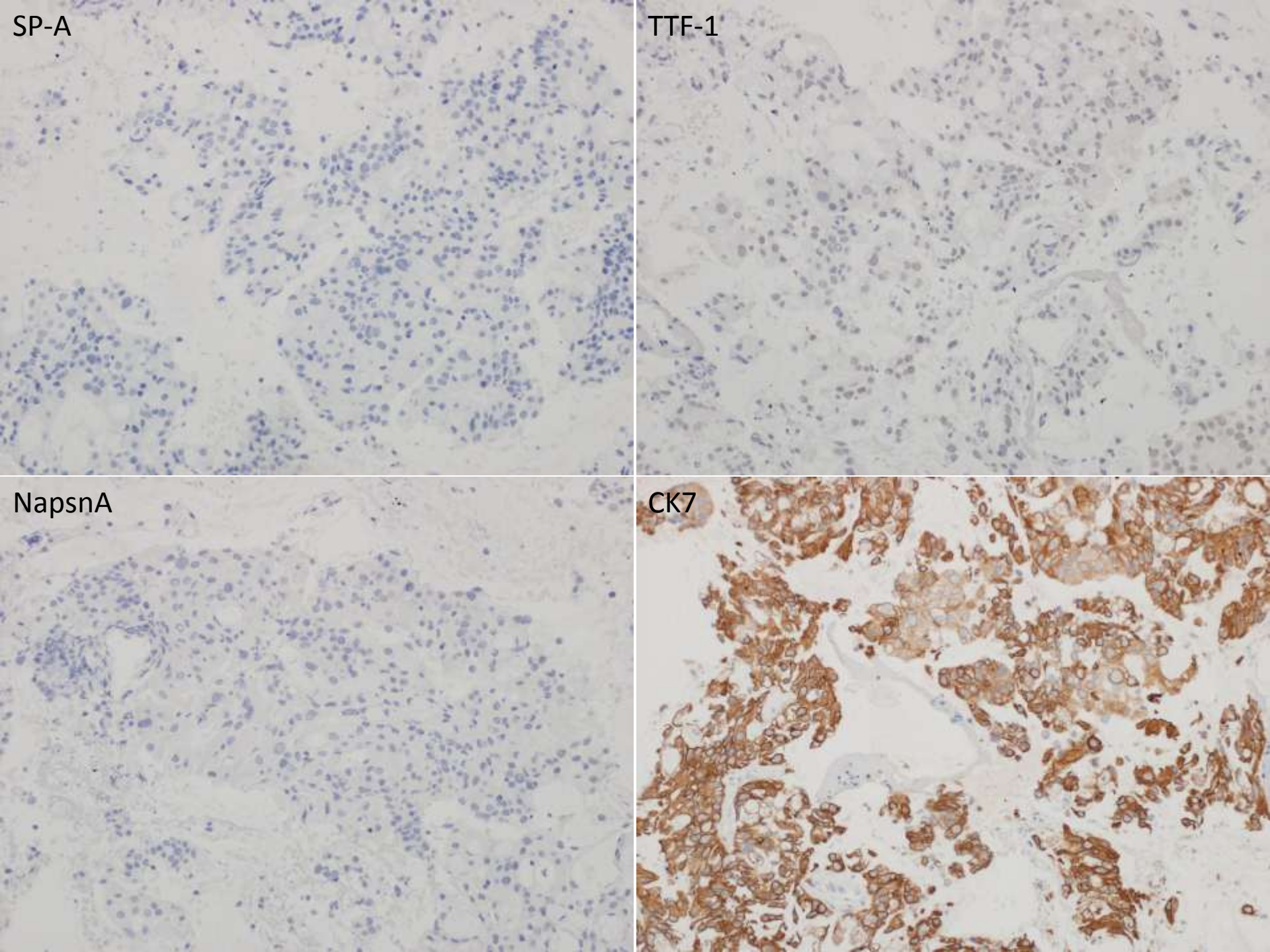
SP-A
TTF-1
NapsnA
CK7

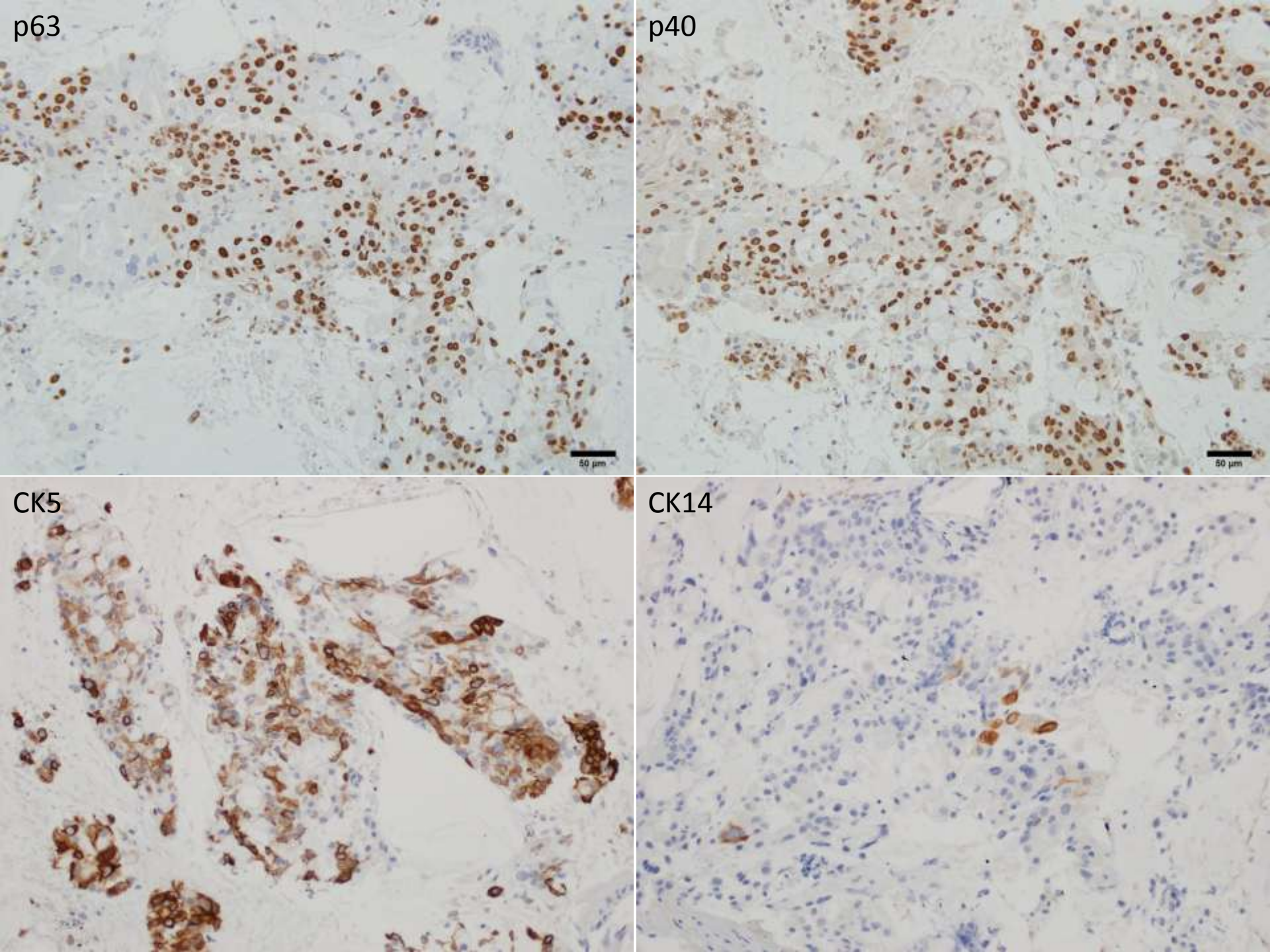
p63
p40
CK5
CK14

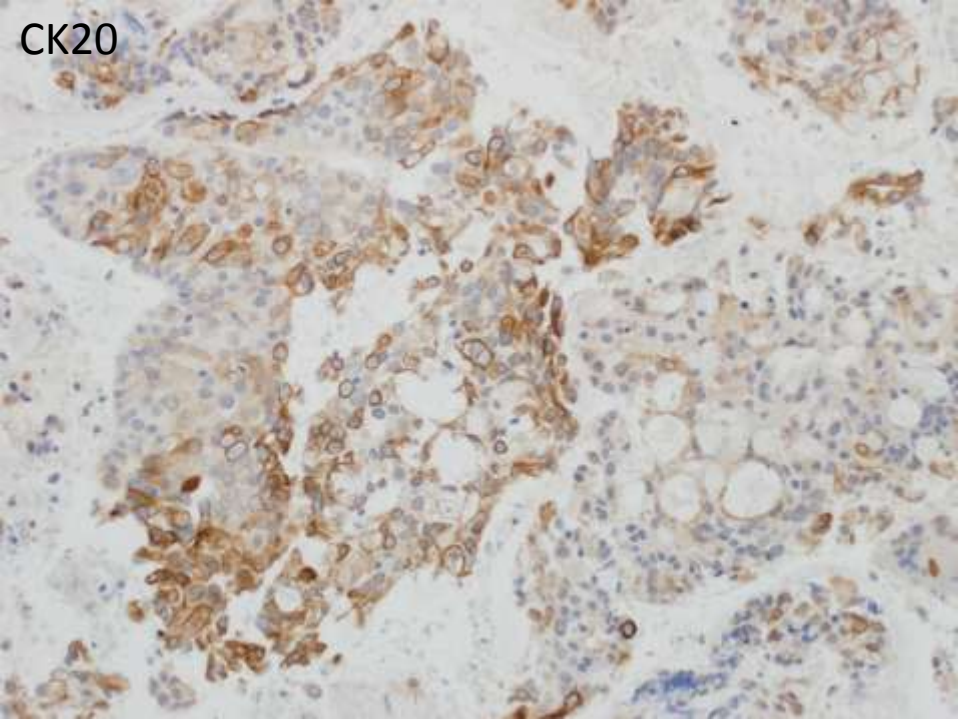

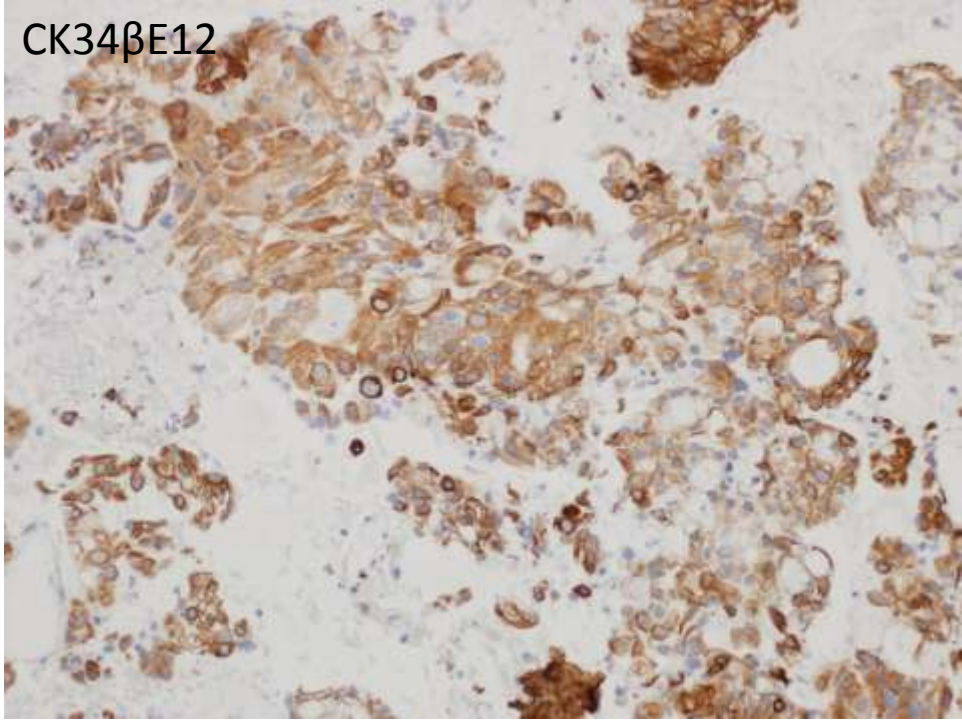

その他免疫染色
Ki-67 L. I. ： 10～20％
陽性 ： EMA
陰性 ： CD56 chromoglaninA synaptophsin vimentin SMA CD34 GATA3 S100 DSG3 CollagenType4

病理診断 ： Malignant epithelial tumor
（mucoepidermoid carcinoma compatible）

選択肢

1. 腺癌（adenocarcinoma）
2. 扁平上皮癌（squamous cell carcinoma）
3. 腺扁平上皮癌（adenosquomous carcinoma）
4. 粘表皮癌（mucoepidermoid carcinoma）
5. 肺大細胞神経内分泌癌（large cell neuroendocrine carcinoma）
6. 類基底細胞癌（basaloid carcinoma）
7. 転移性肺癌（metastatic lung adenocarcinoma）

病理学的特徴

- 定義：扁平上皮細胞、粘液産生細胞および両者の中間の細胞から構成される悪性上皮性腫瘍。
- 嚢胞状充実性ないし乳頭状の構造で増殖する。
- 粘液産生細胞、扁平上皮細胞および中間細胞の3種類の細胞が種々の割合で混在。
- 3種類の細胞はそれぞれ腺癌細胞、扁平上皮癌細胞、大細胞癌細胞と対比されるがいずれもそれらより異型性が軽い。
- 扁平上皮細胞は，多角型で胞巣を形成したり、嚢胞に面して出現したりする。
- 細胞間橋を認めるものの角化傾向は稀である。またケラチンの輪状構造や癌真珠は認めない。
- 中間細胞は、分化の方向が明らかでない多角型細胞で、シート状に配列し胞巣を形成する。
- 扁平上皮細胞と中間細胞は細胞質が淡明となる。
- 唾液腺に発生する粘表皮癌に比して気道のそれは扁平上皮型細胞の成分が少ない。

Grade 1

malignancies were well-differentiated tumours with mature histological features, including abundant cytoplasm, small, regular nuclei and absence of mitotic figures.

Grade 2

malignancies resembled grade 1 tumours but were less well differentiated with somewhat increased cellularity and nuclear atypism and no or infrequent mitotic figures.

Grade 3

tumours were highly malignant with increased cellularity, prominent nuclear atypism and frequent mitotic figures, tumour nodule or mass with or without pneumonia.

(Conlan AA, *et al*[22]. *J Thorac Cardiovasc Surg* 76：1978 より引用)

	Immunostain (% positive cases)			
Tumor type	*p63*	*p40*	*TTF-1*	*Napsin*
Pulmonary mucoepidermoid carcinoma	100	92	0	0
Squamous cell carcinoma, lung	95-100	100	4	0
Pulmonary adenocarcinoma	18-34	0-3	60-90	83-87

- TTF-1 , CK20 ･･･ 陰性
- CK7 , CK5/6 ･･･ 陽性

臨床所見

- 原発性肺腫瘍の0.1～0.2％、切除肺の0.16～0.19％で稀。
- 粘表皮癌は3～78歳までの広範囲の年齢層に発生する。
- 発症率は男女同等。
- 比較的若年者に発症が多い（低悪性度は若年者、高悪性度は高齢者）。
- 先天的な肺の奇形との関連も報告（小児肺原発肺癌の10％）。
- 喫煙との関連は少ない。
- 典型的な粘表皮癌は中枢気道に発生し、葉気管支、主気管支、気管の順で多くみられる。
- 発生部位での予後は中枢発症型が予後良好で、末梢発症型では不良例が多い。
- 組織と予後の関連ではgrade1では10年生存率が80％、grade2および3では4年生存率が20％、かつ術後5年以上生存例は中心型のgrade1であったとの報告がある。

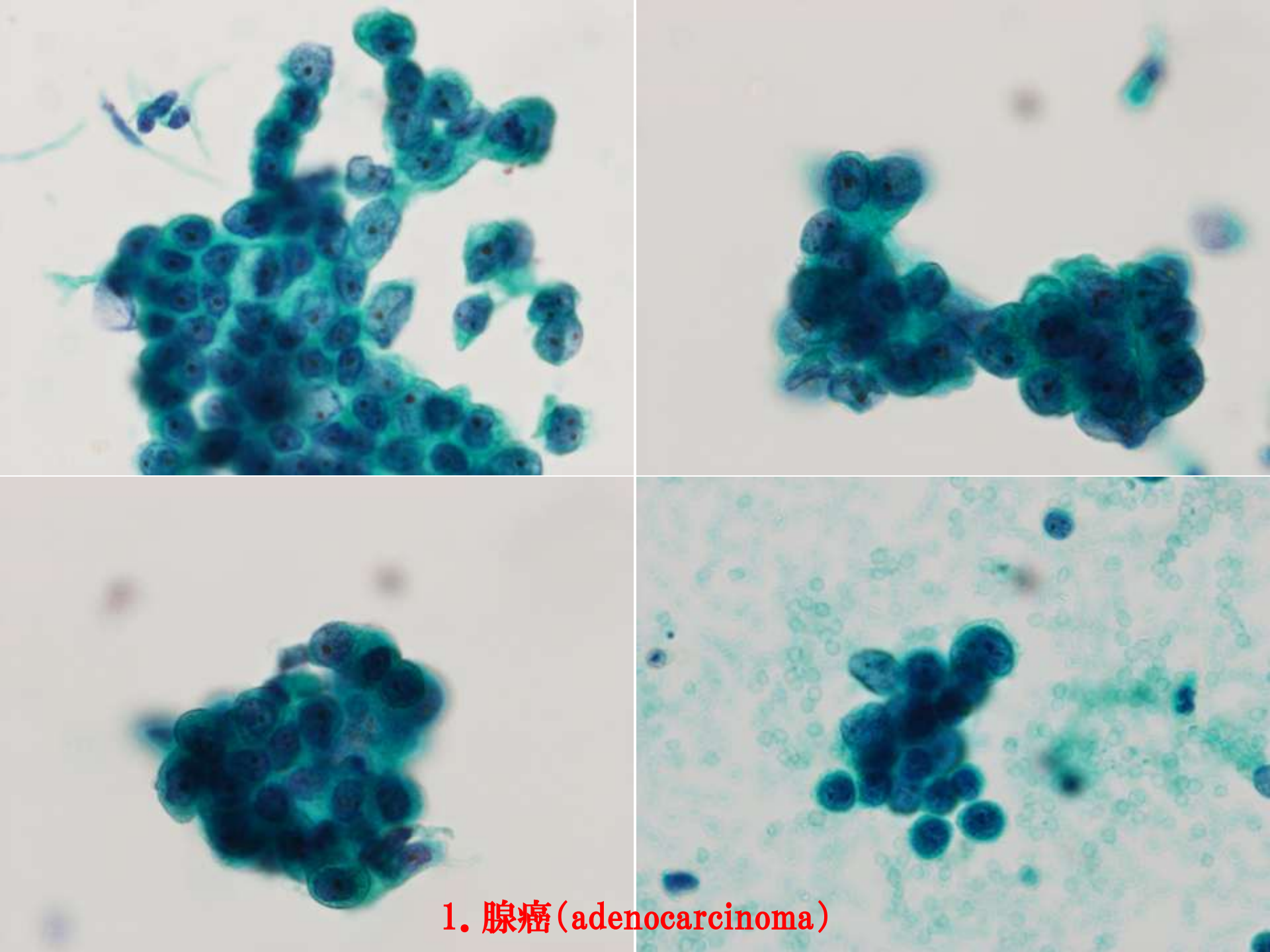

1. 腺癌(adenocarcinoma)

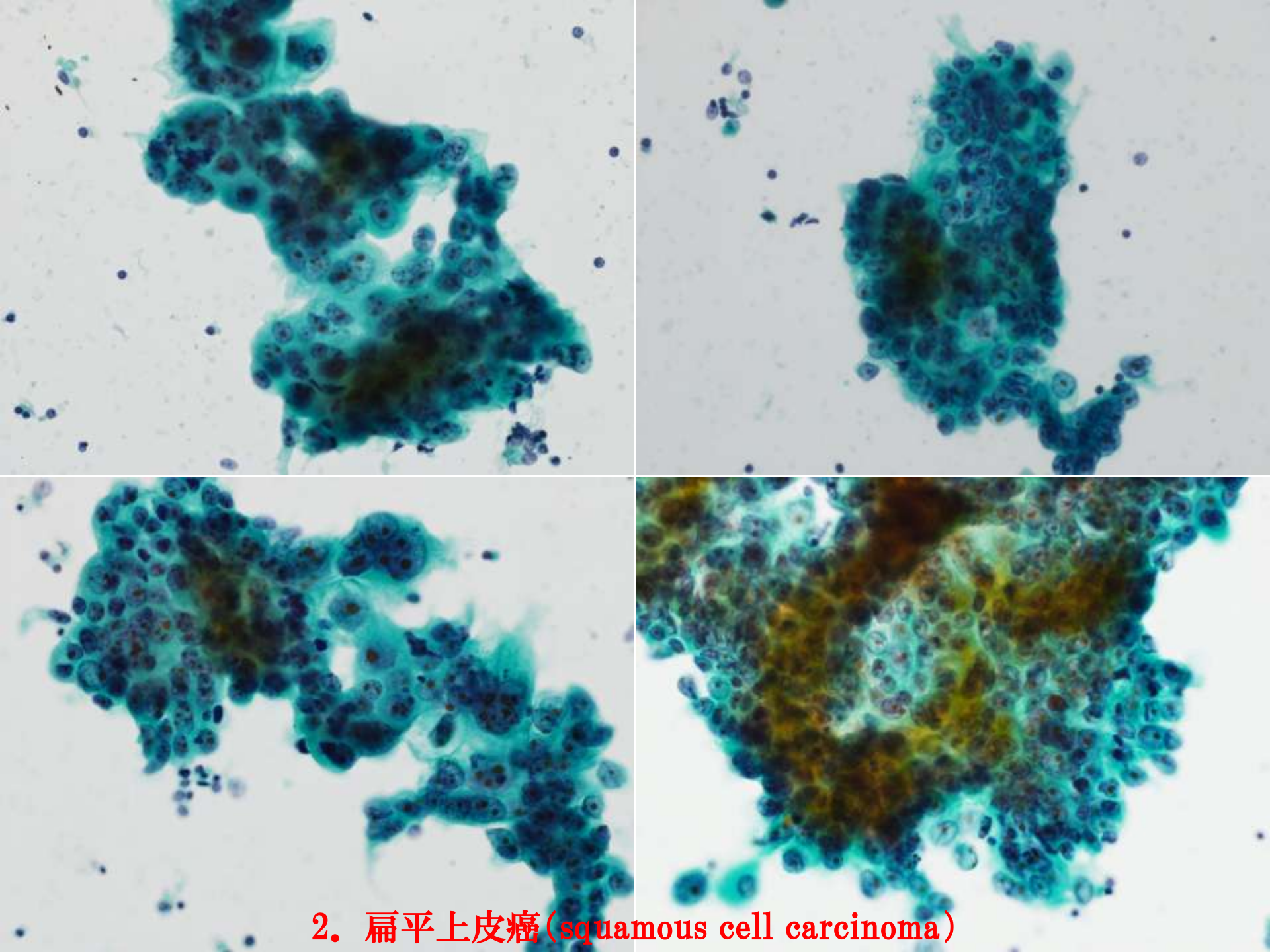

2. 扁平上皮癌(squamous cell carcinoma)

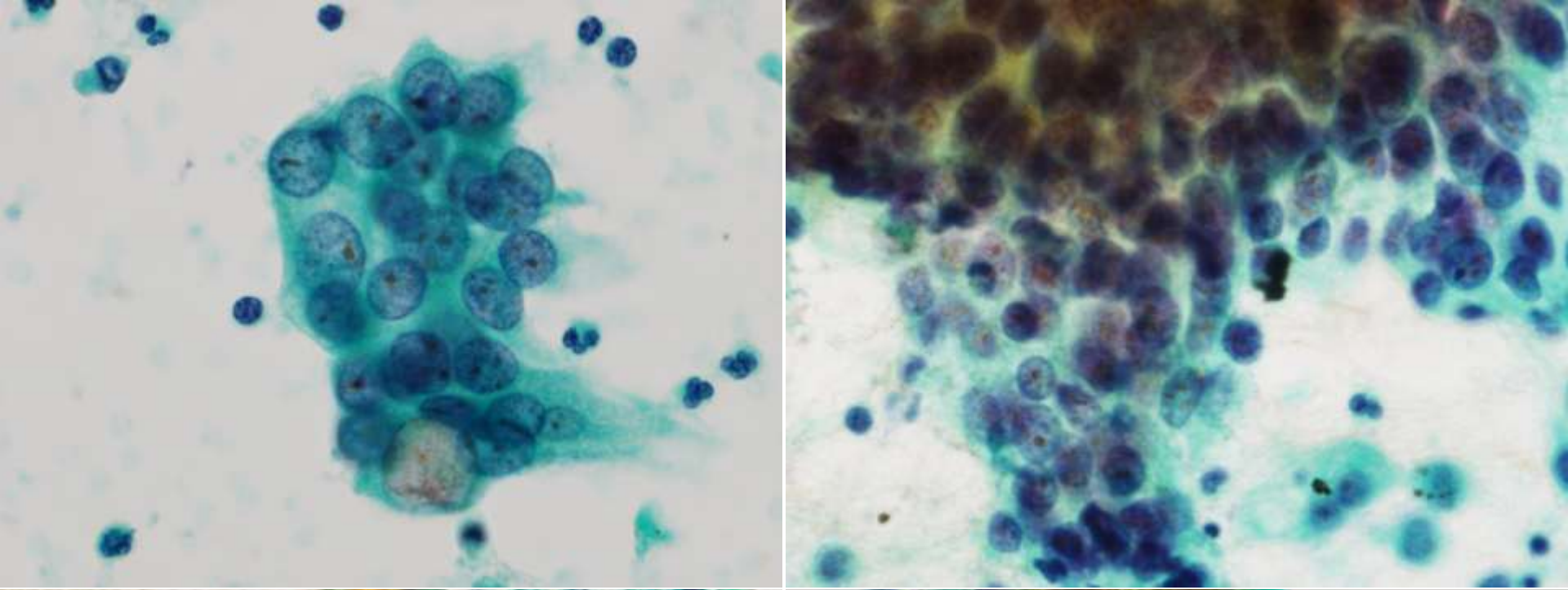

3. 腺扁平上皮癌(adenosquomous carcinoma)

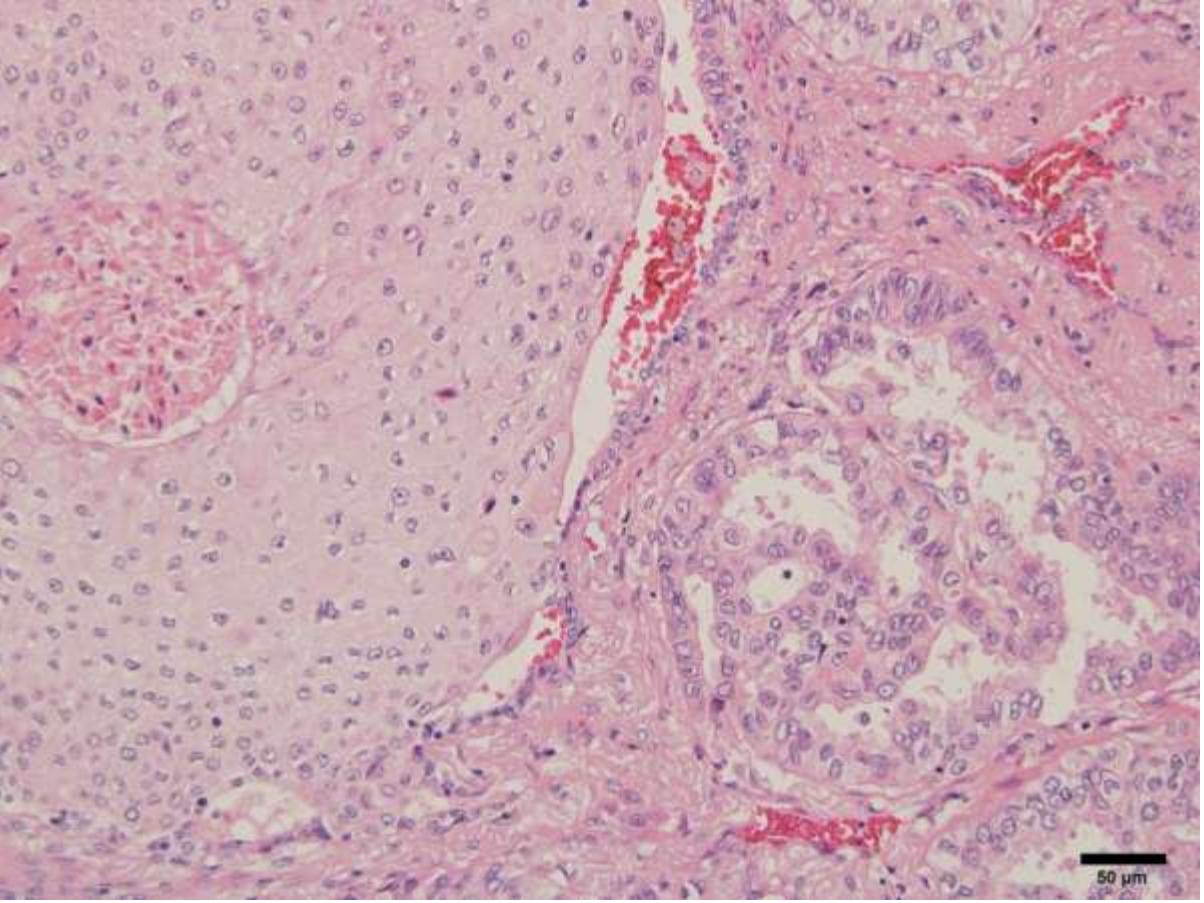
50 µm

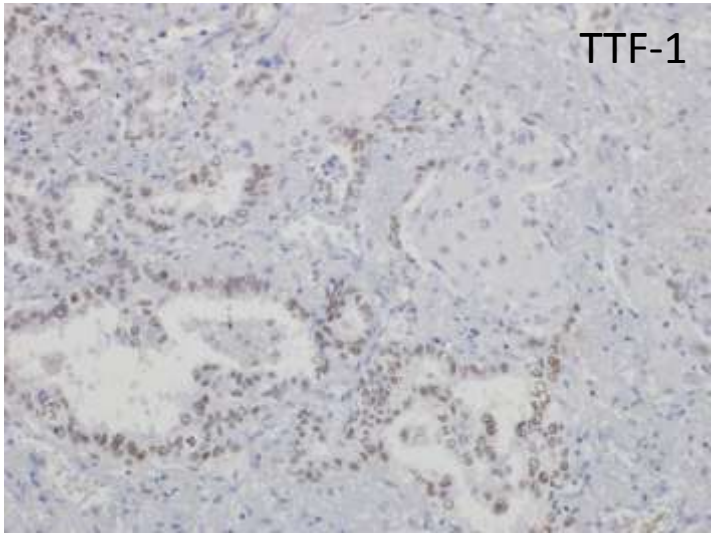
TTF-1

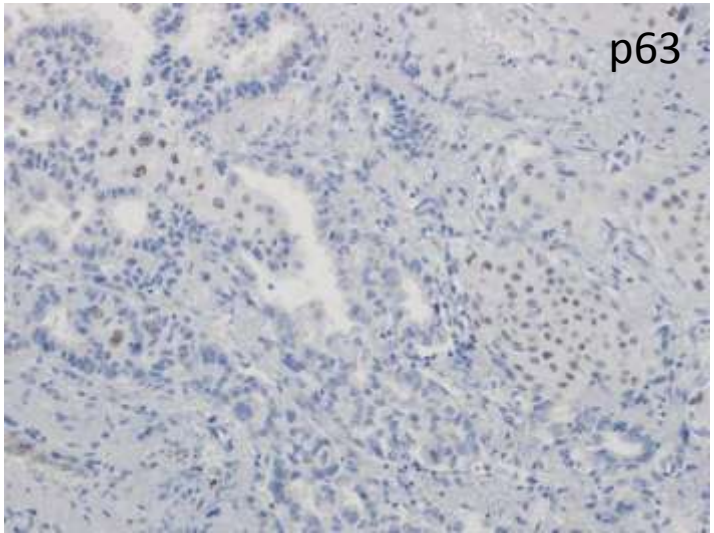
p63

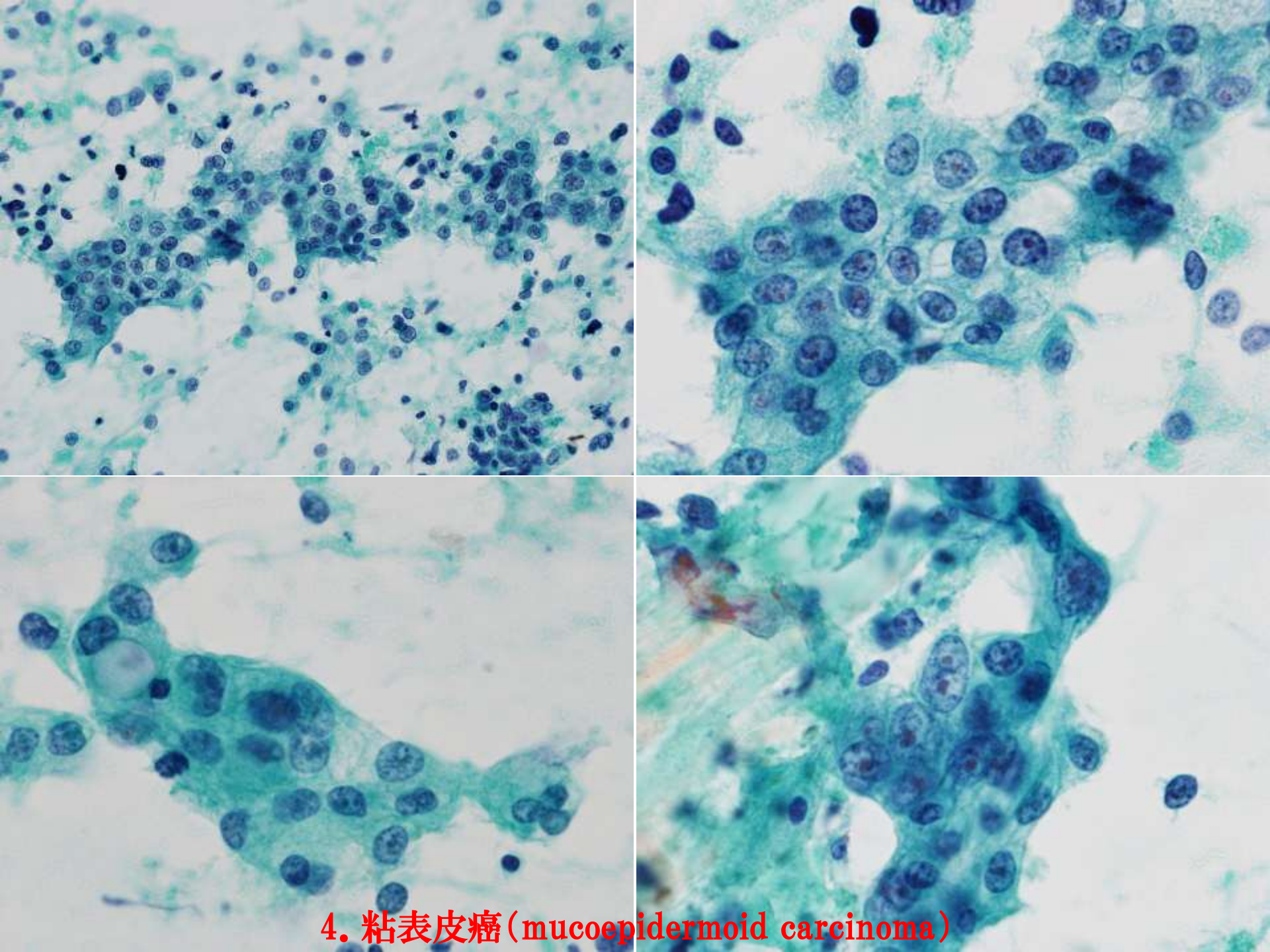

4.粘表皮癌(mucoepidermoid carcinoma)

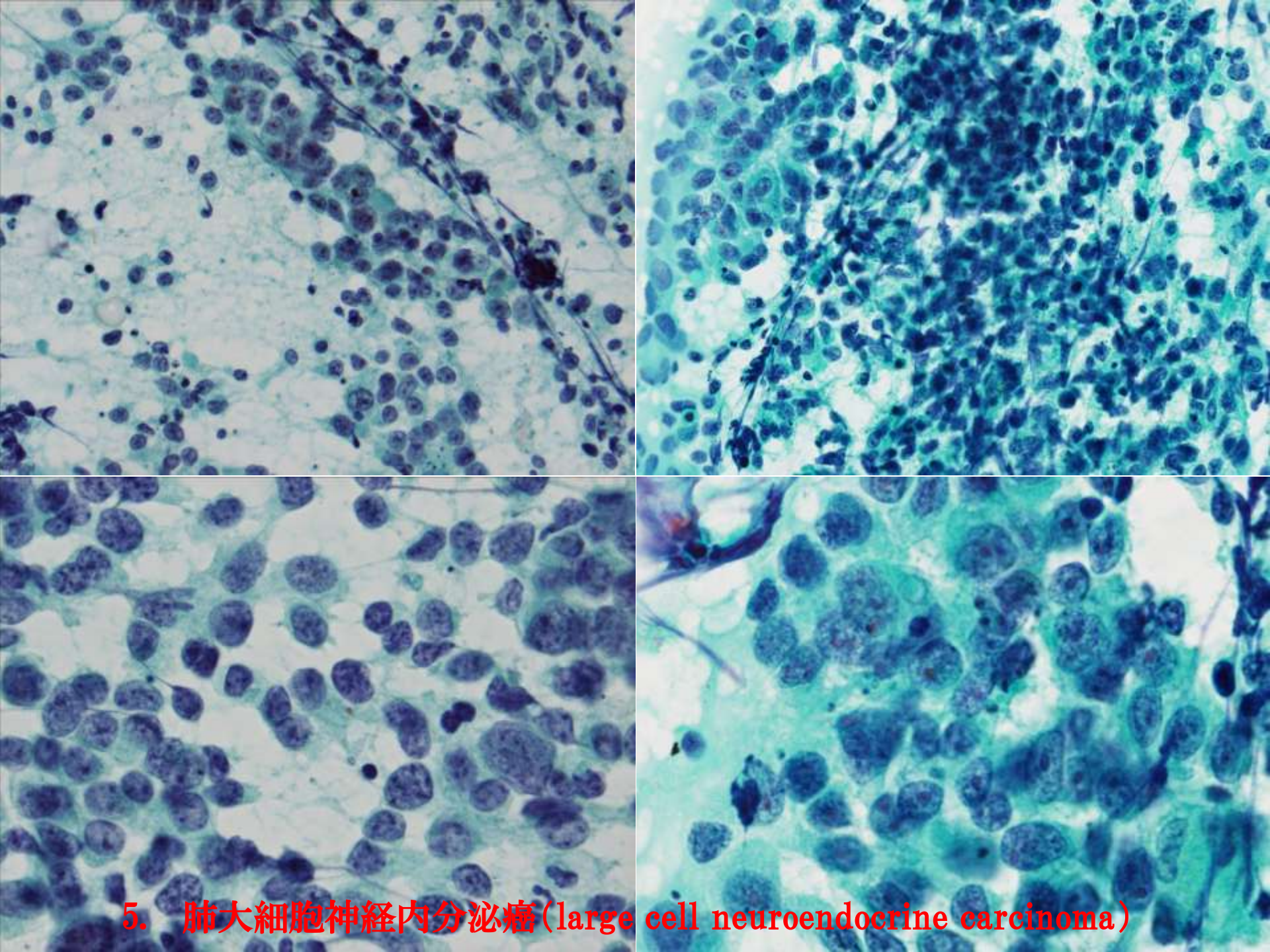

5. 肺大細胞神経内分泌癌(large cell neuroendocrine carcinoma)

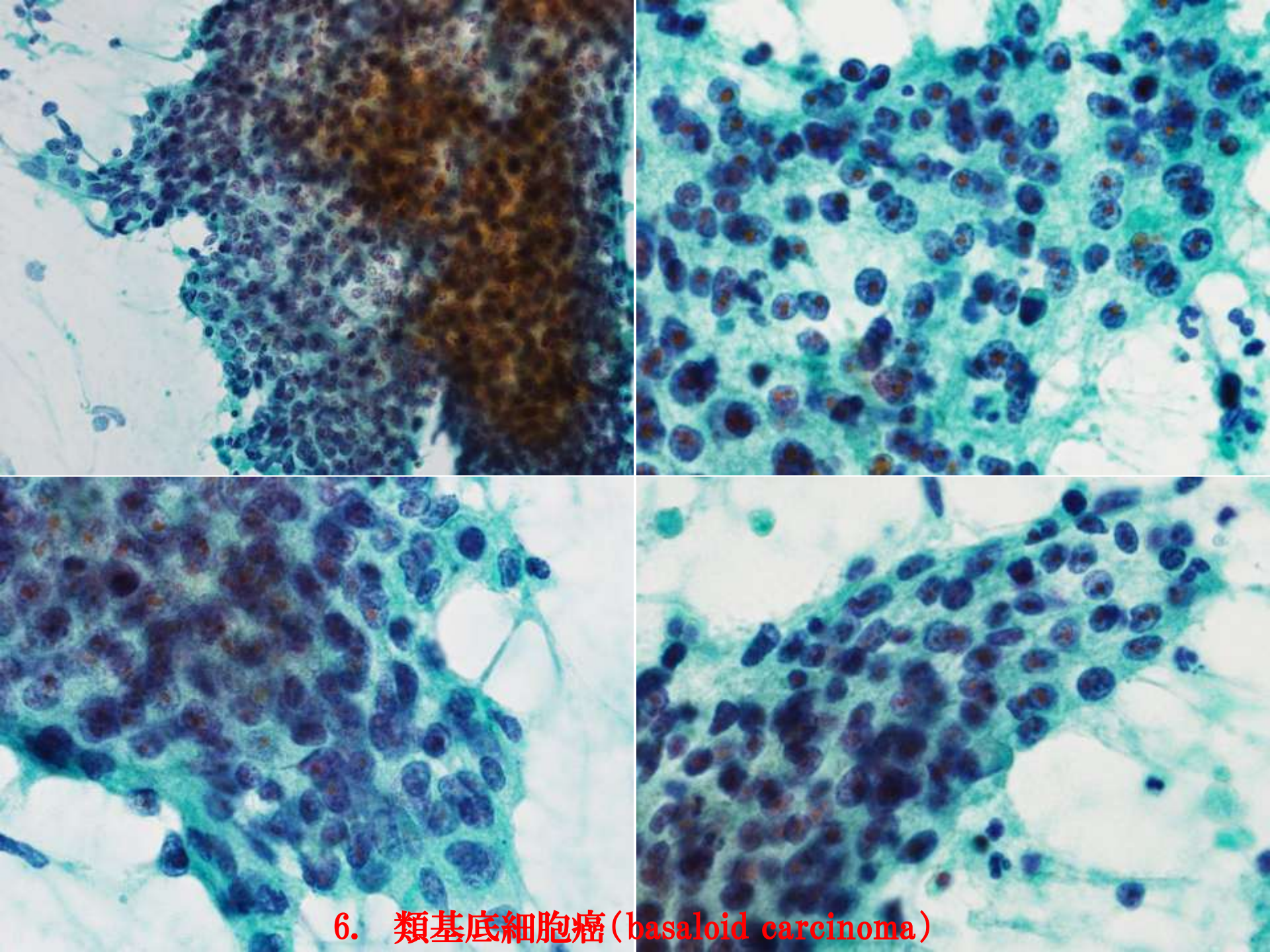

6. 類基底細胞癌(basaloid carcinoma)

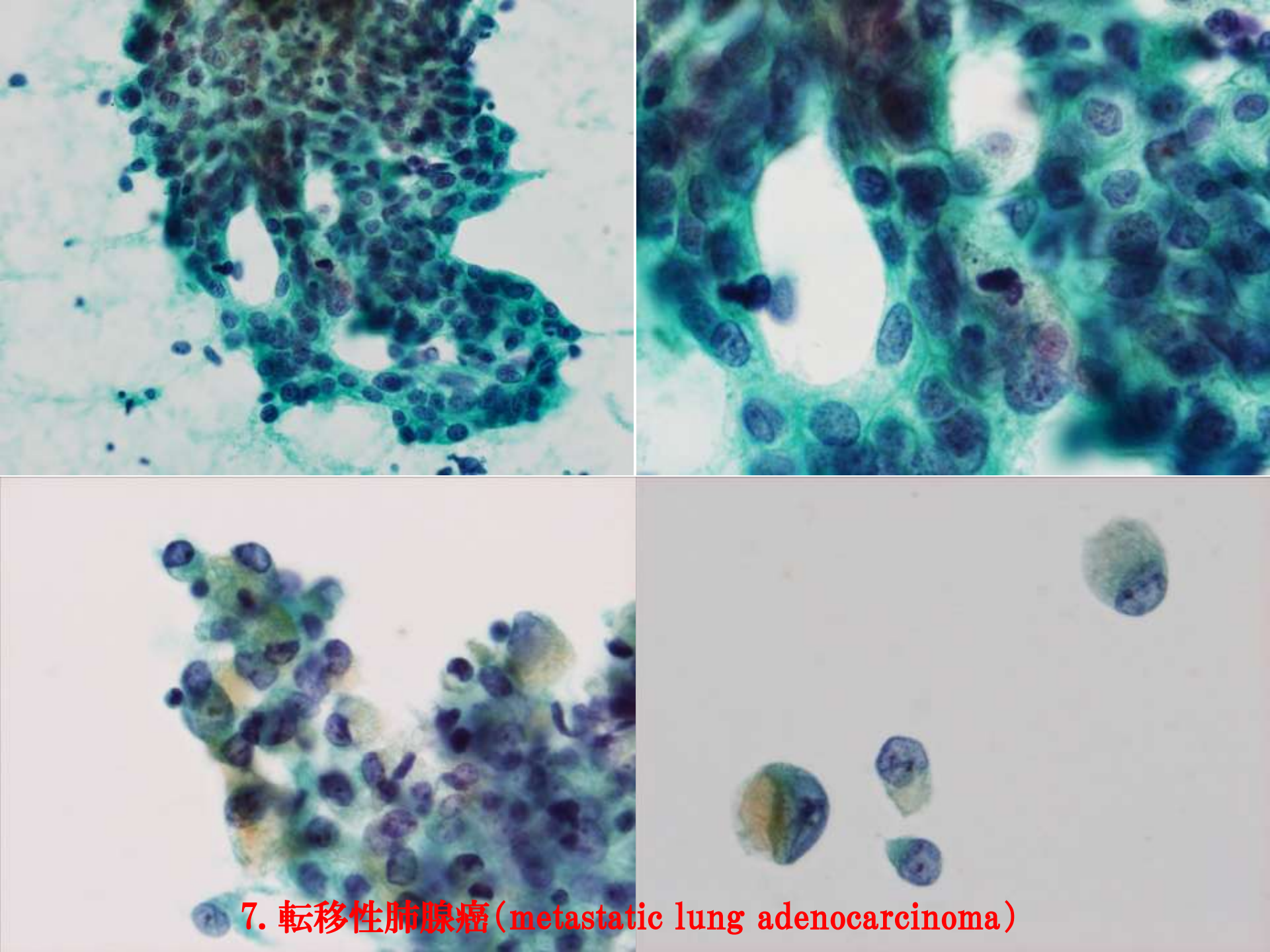

7. 転移性肺腺癌(metastatic lung adenocarcinoma)