平成27年度第1回症例検討会
症例2

JCHO 人吉医療センター 浦川 将一

51才 女性　乳腺腫瘤

検診超音波にて右乳腺AC領域に10mmの低エコー領域を指摘。当院紹介となる。MRIにて左乳腺C領域にも12mmの造影される腫瘤が指摘された。

今回、右乳腺ACの10mmのmassに対して穿刺吸引細胞診が施行された。

51才 F 乳腺穿刺吸引 x4

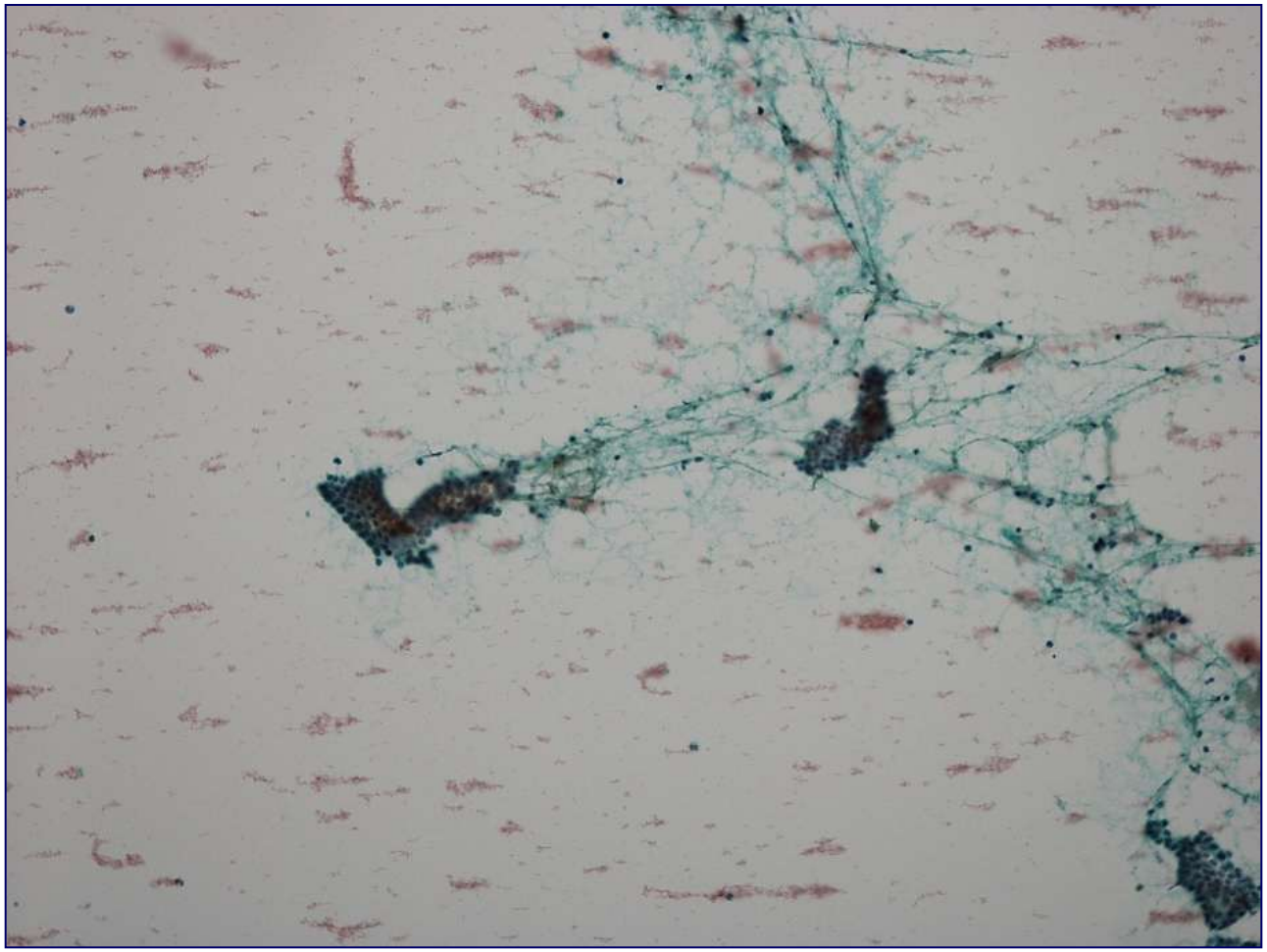

51才 F 乳腺穿刺吸引　x10

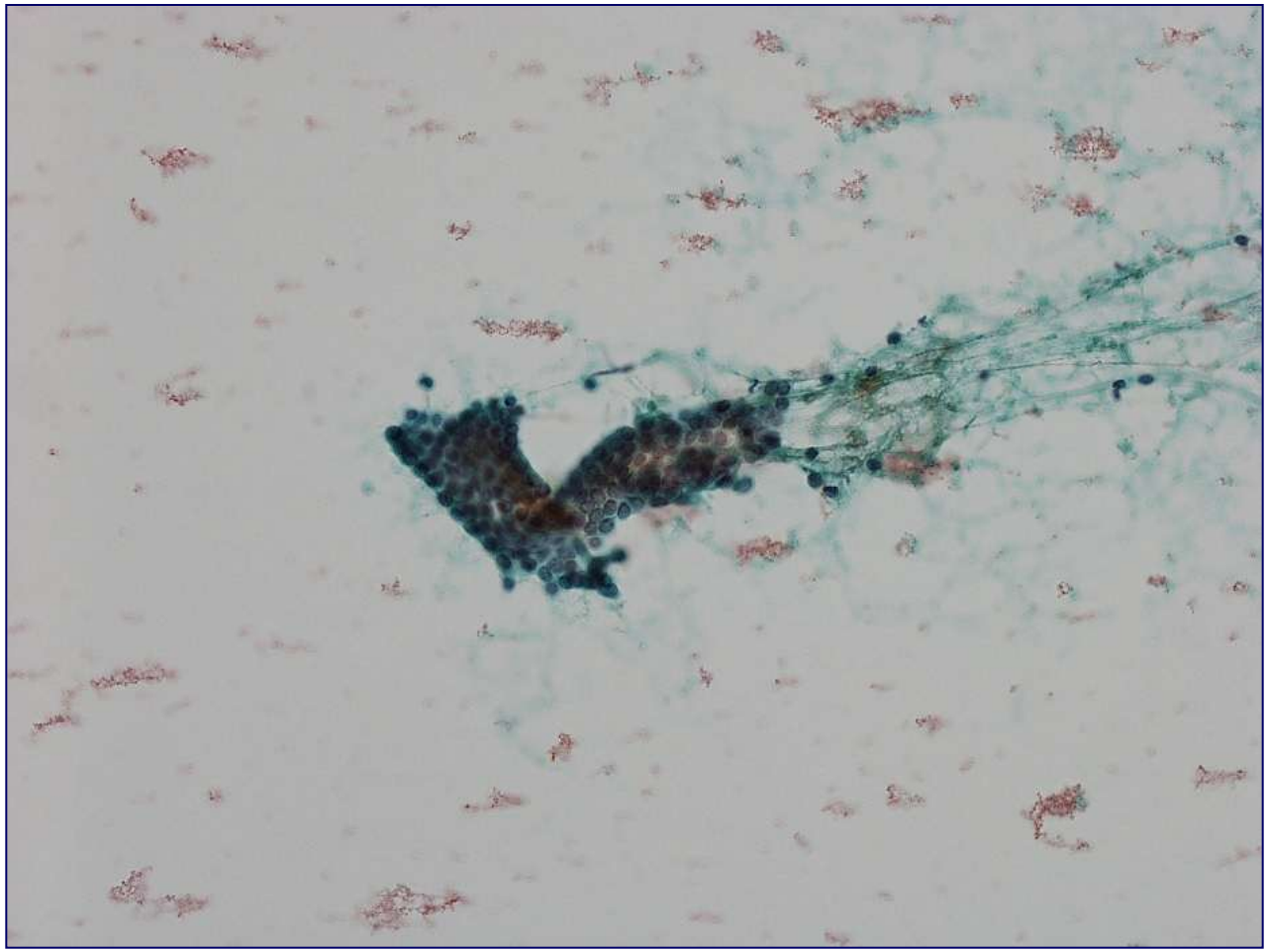

51才 F 乳腺穿刺吸引　x40

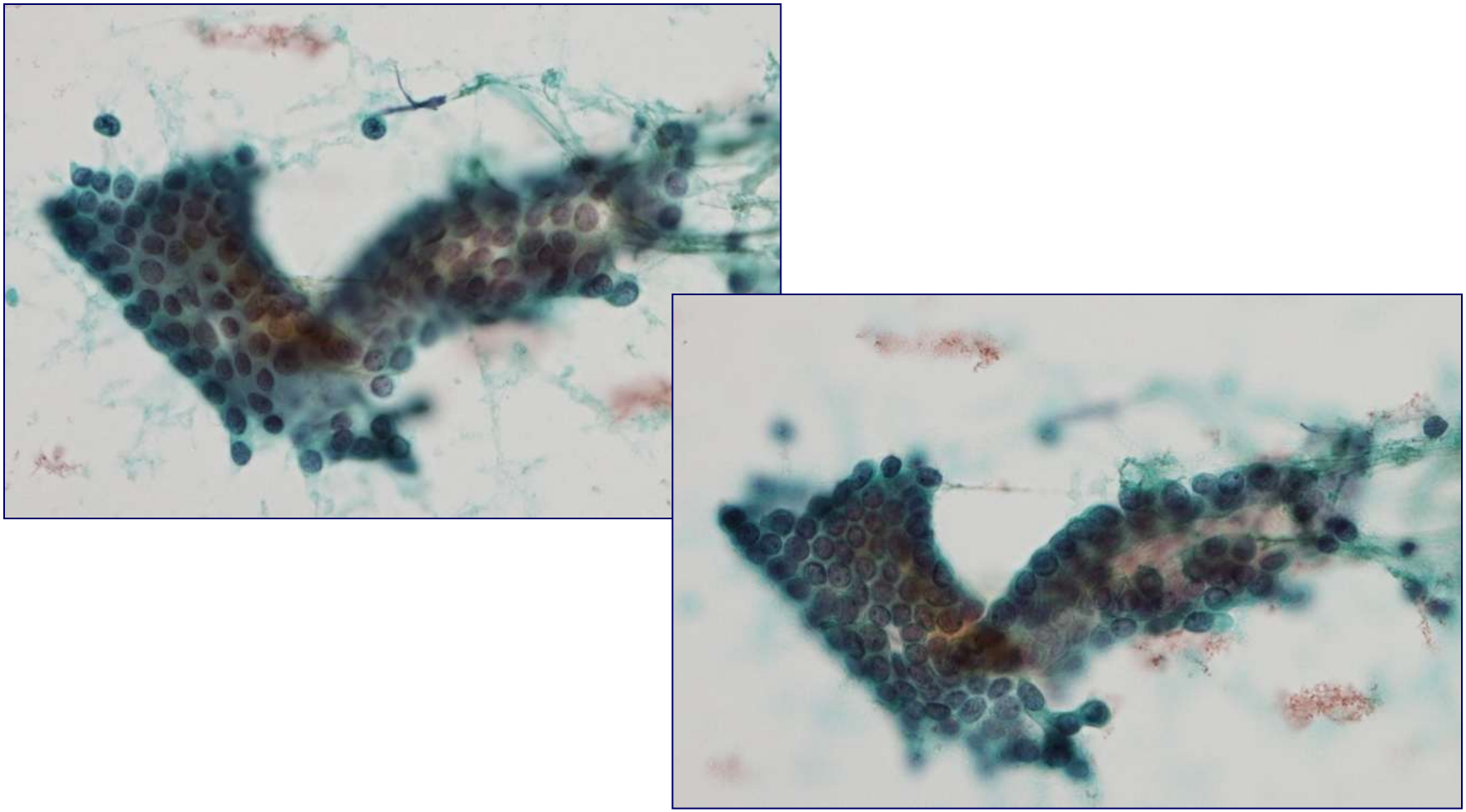

51才 F 乳腺穿刺吸引　x100

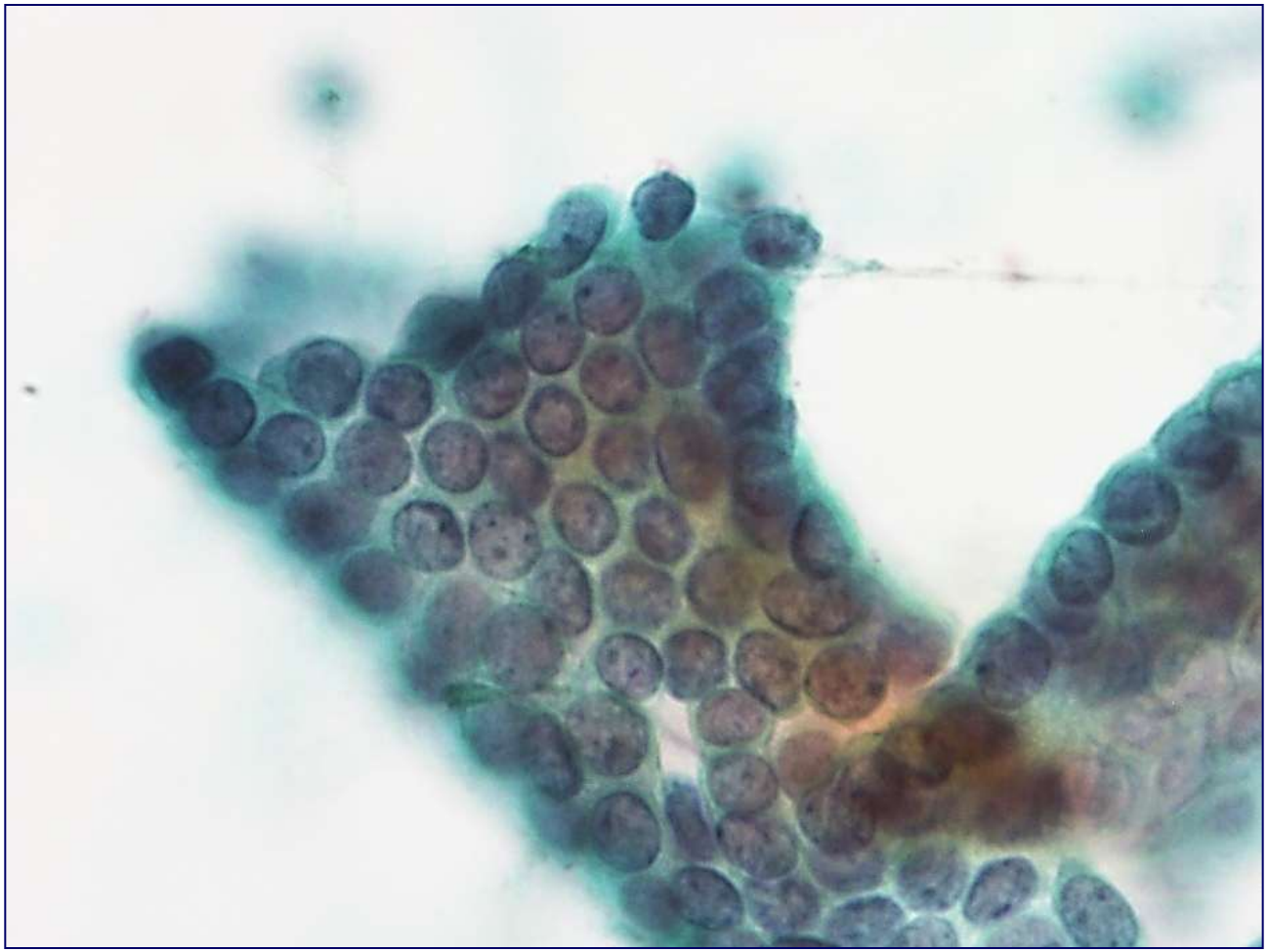

51才 F 乳腺穿刺吸引 LBC x10



51才 F 乳腺穿刺吸引 LBC x40



51才 F 乳腺穿刺吸引 LBC x100

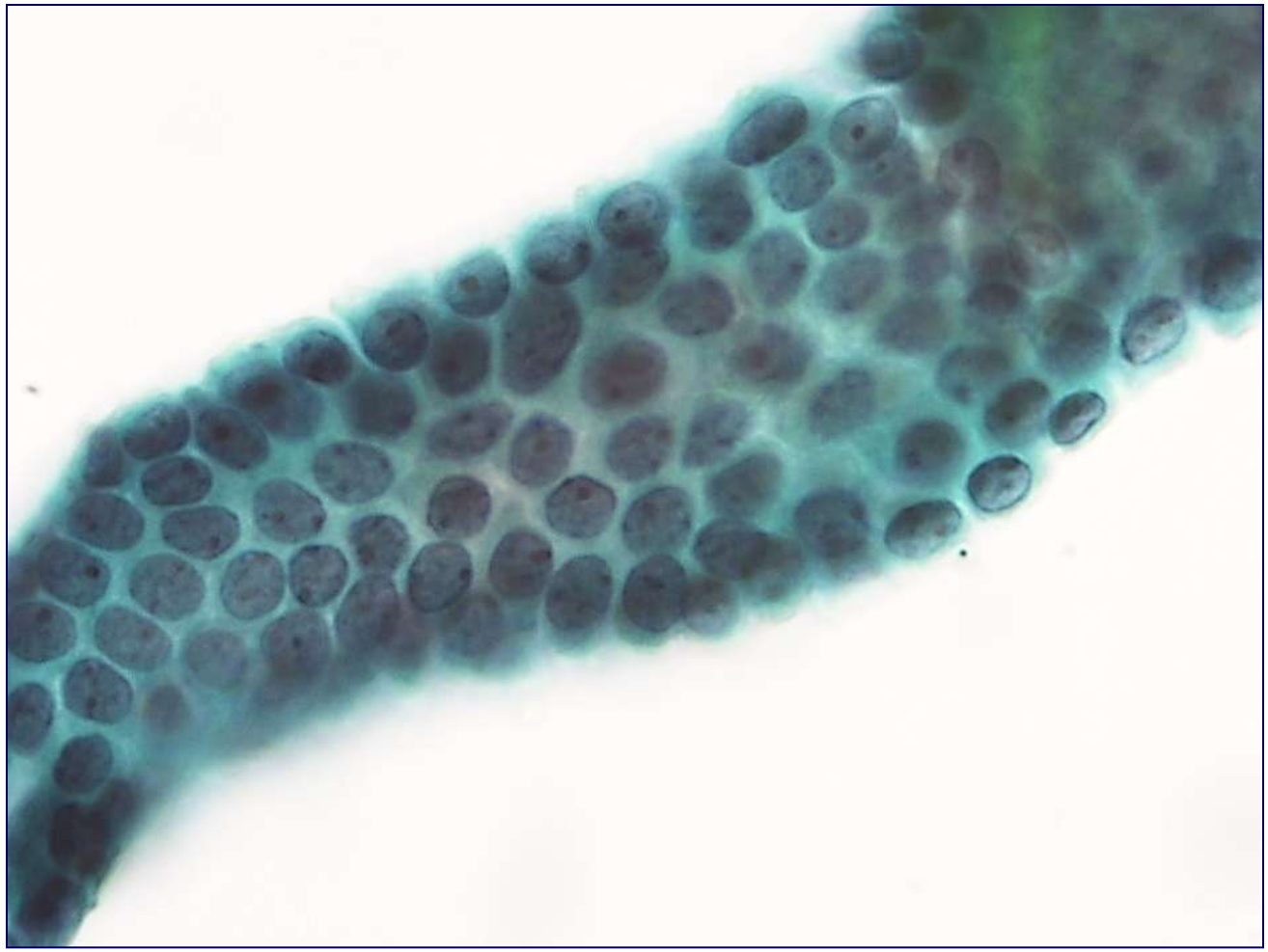

選択肢

1. 乳管内乳頭腫（intraductal papilloma）
2. 線維腺腫（fibroadenoma）
3. 充実腺管癌（solid-tubular carcinoma）
4. 硬癌（scirrhous carcinoma）
5. 小葉癌（lobular carcinoma）
6. アポクリン癌（apocrine carcinoma）
7. 管状癌（tubular carcinoma）



解答

1. 乳管内乳頭腫（intraductal papilloma）
2. 線維腺腫（fibroadenoma）
3. 充実腺管癌（solid-tubular carcinoma）
4. 硬癌（scirrhous carcinoma）
5. 小葉癌（lobular carcinoma）
6. アポクリン癌（apocrine carcinoma）
7. **管状癌（tubular carcinoma）**

管状癌（tubular carcinoma）

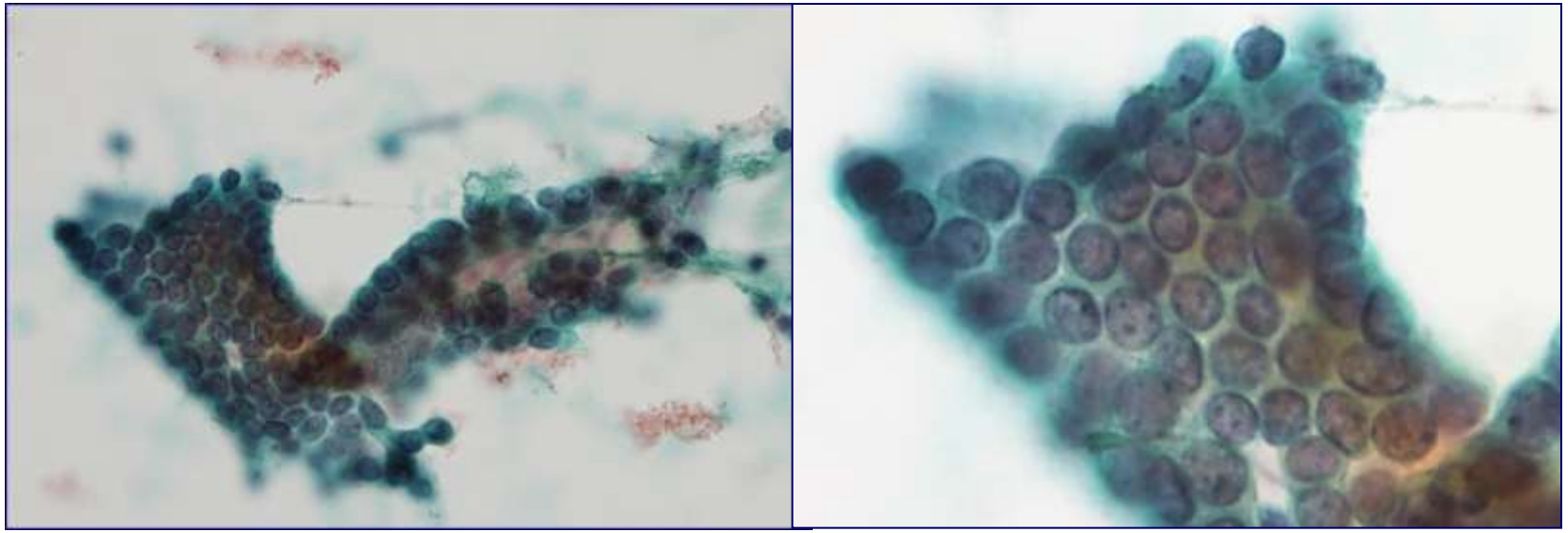

細胞像

- 背景：比較的きれい
- 集塊：管状構造、細胞密度が高い、筋上皮細胞の欠如
- 細胞：小型、大小不同に乏しい
- N/C比：高い
- 核：円形、類円形
- クロマチン：微細～細顆粒状、密に増量

管状癌（tubular carcinoma）

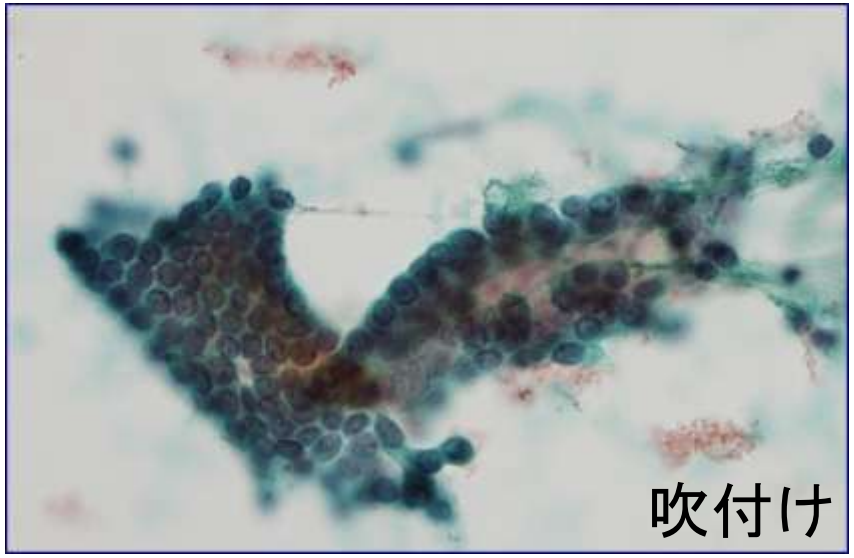



LBC

- 血液成分が除去される
- 集塊が立体的
- 筋上皮細胞の有無がわかりやすい

乳癌取扱い規約（第17版）

I.上皮性腫瘍

A.良性腫瘍

1.乳管内乳頭腫

2.乳管腺腫

3.乳頭部腺腫

4.腺腫

5.腺筋上皮腫

B.悪性腫瘍

1.非浸潤癌

a.非浸潤性乳管癌

b.非浸潤性小葉癌

2.浸潤癌

a.浸潤性乳管癌

a1.乳頭腺管癌

a2.充実腺管癌

a3.硬癌

b.特殊型

b1.粘液癌

b2.髄様癌

b3.浸潤性小葉癌

b4.腺様嚢胞癌

b5.扁平上皮癌

b6.紡錘細胞癌

b7.アポクリン癌

b8.骨・軟骨化生を伴う癌

b9.管状癌（全乳癌の約1%）

b10.分泌癌（若年性癌）

b11.浸潤性微小乳頭癌

b12.基質産生癌

b13.その他

3.Paget病

II.結合織性および上皮性混合腫瘍

A.線維腺腫

以下略・・・

管状癌（tubular carcinoma）

- 高分化の管腔形成性浸潤癌
- 癌細胞は1層に並んでやや不規則
- 明瞭な管腔を作る
- 異形成は軽度
- 豊富な線維性間質を伴う

※浸潤性乳管癌で、分化のあまり良くない細胞が管腔構造を作るものと混同してはいけない

管状癌（tubular carcinoma）

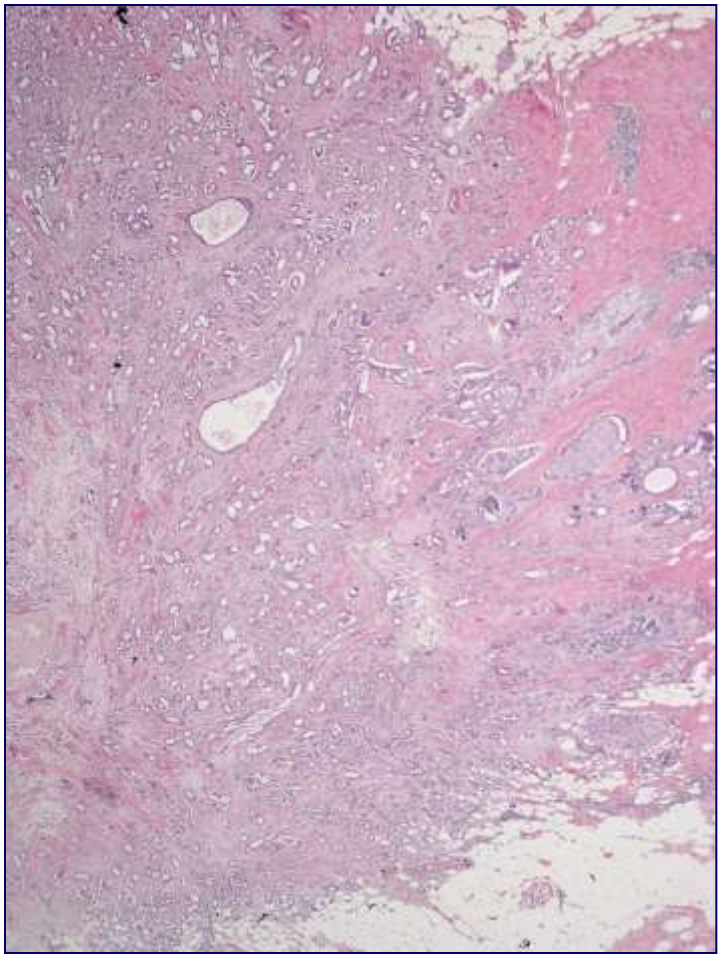

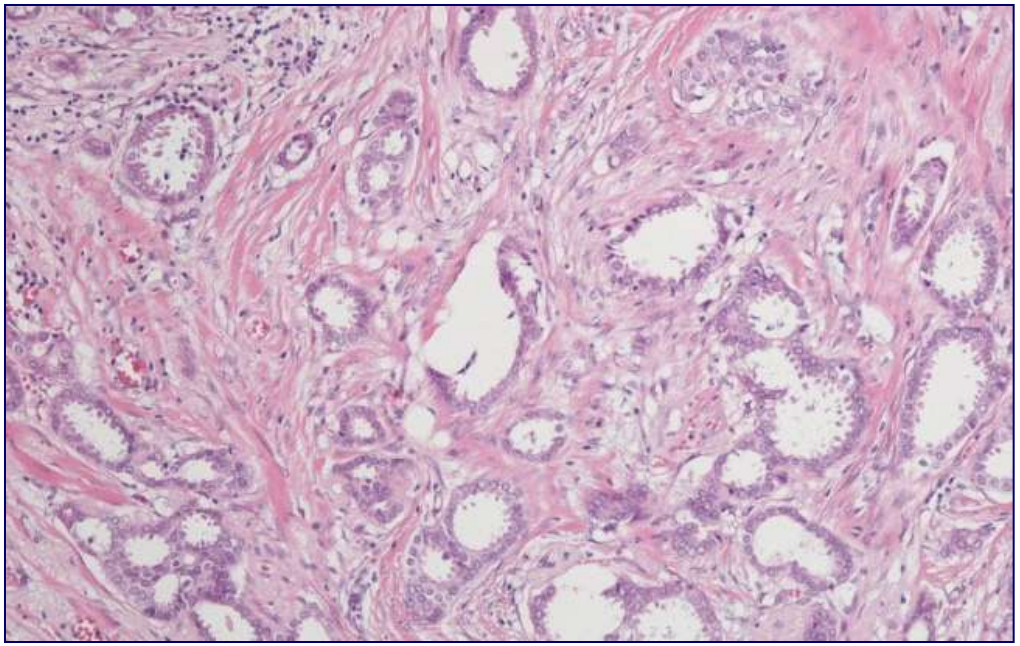

- 線維性間質のなかに円形～楕円形ないし涙滴状の小型腺管を形成しながら増生・浸潤する癌
- 乳管内癌（DCIS）を伴うことが多い
- 二相性構造が消失した1層の立方状上皮より構成

管状癌(tubular carcinoma)
vs 乳管内乳頭腫(intraductal papilloma)

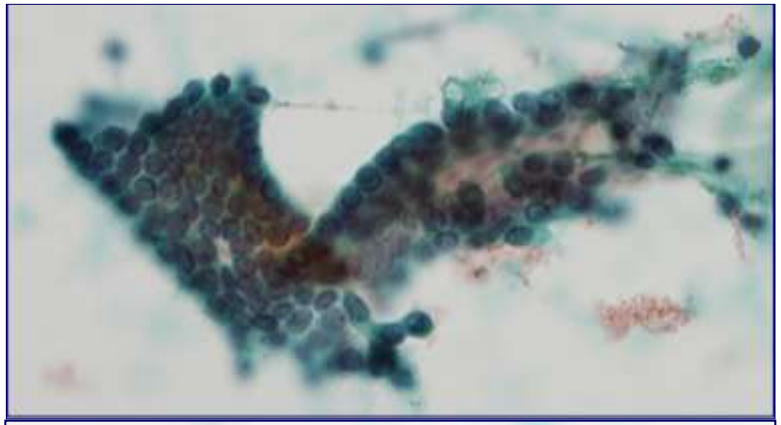

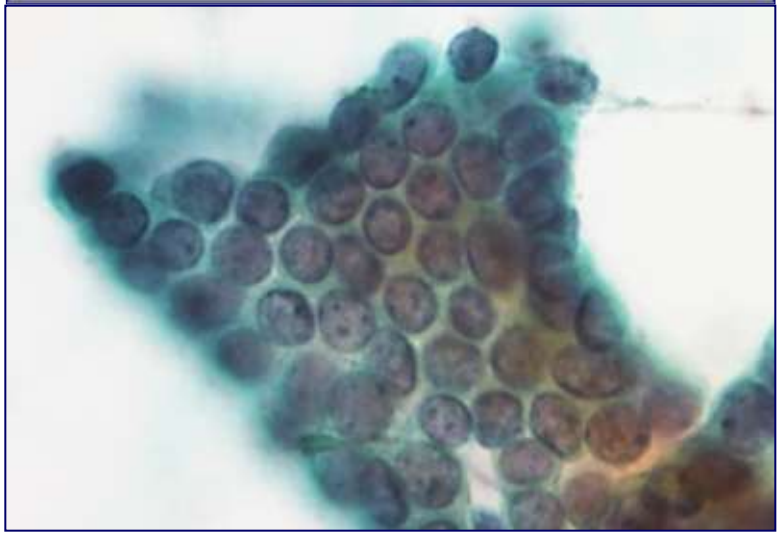

乳管内乳頭腫

- 乳管内に発生する乳頭状腫瘍
- 乳管上皮と筋上皮による2層構造
- 乳頭状ないし樹枝状に配列
- 間質に富む

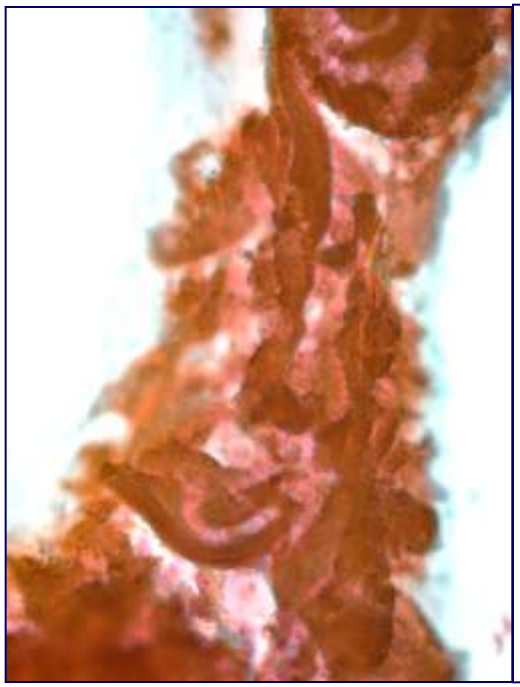

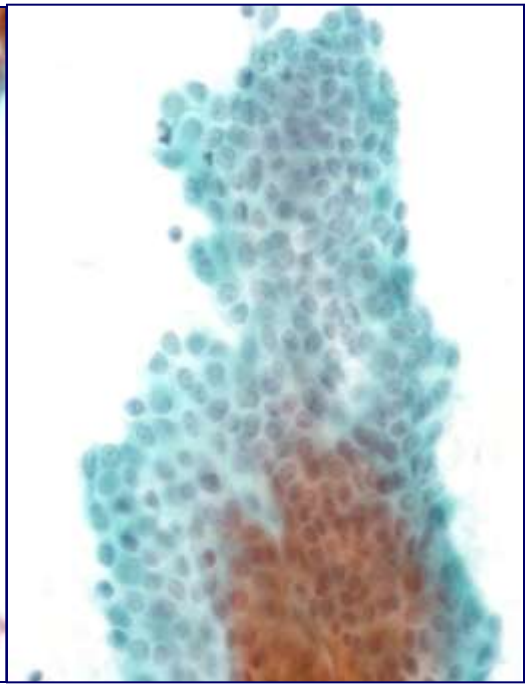

管状癌（tubular carcinoma）
vs 線維腺腫（ fibroadenoma ）

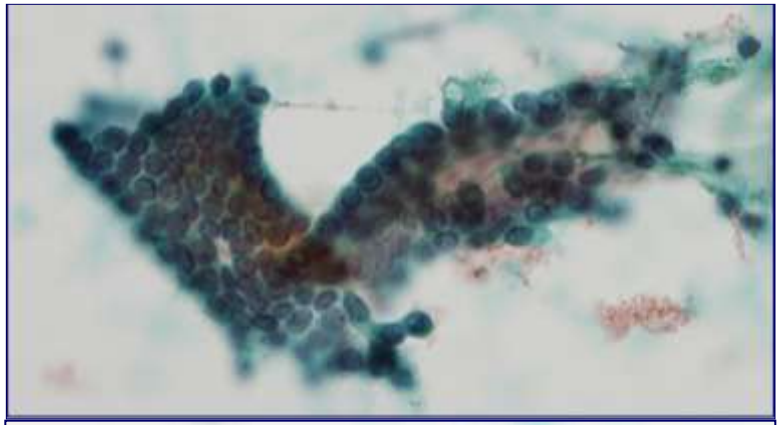

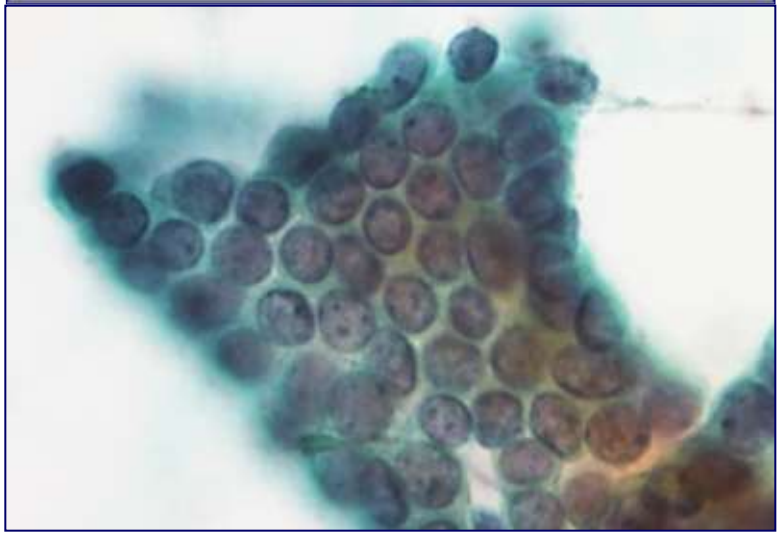

線維腺腫

- 孤立性または多発性
- 乳腺内に発生する境界明瞭な良性腫瘍
- 線維成分は粘液状で未熟な線維芽細胞をもつものから、緻密な結合織を伴うものまである

・管内型 ・管周囲型 ・類臓器型 ・乳腺症型

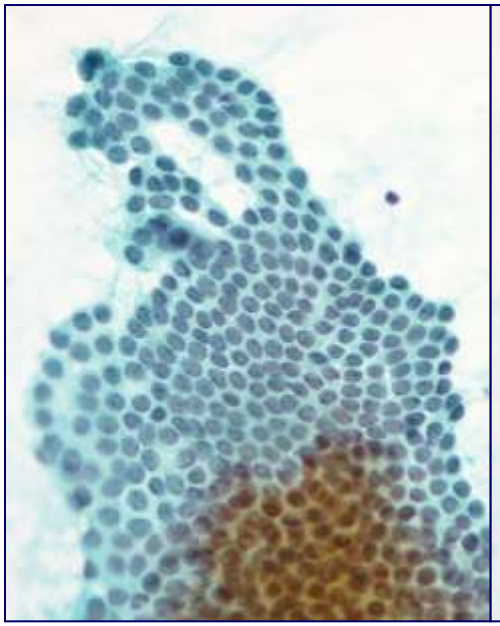

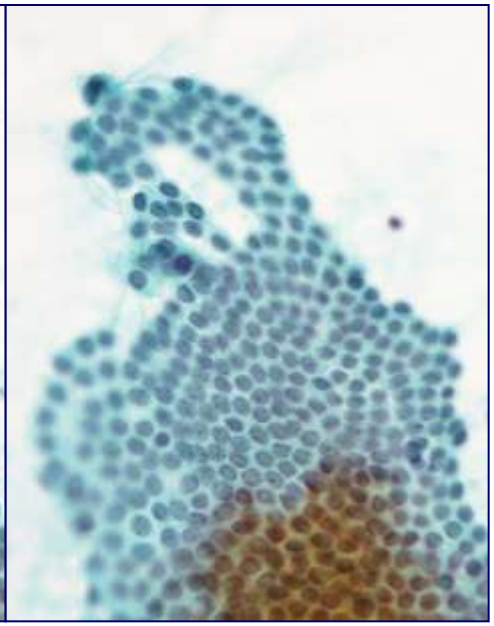

管状癌（tubular carcinoma）
vs 充実腺管癌（ solid-tubular carcinoma ）

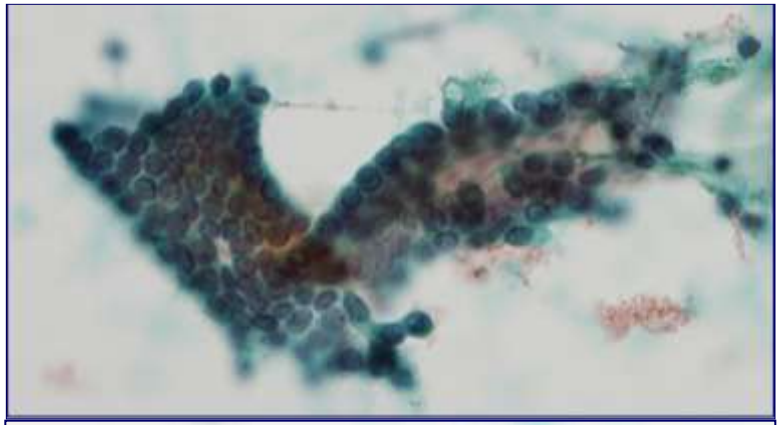

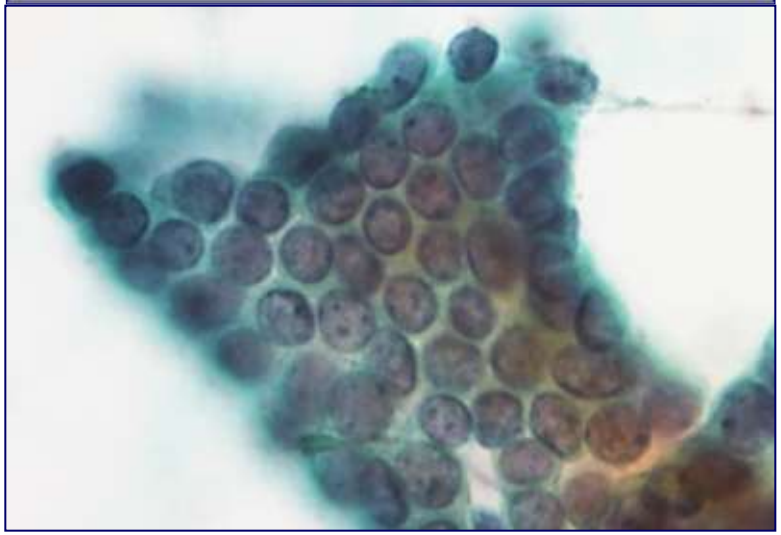

充実腺管癌

- 髄様、腺腔不明瞭な小腺管の充実性増殖
- 周辺組織を圧排性、膨張性に発育
- 周辺組織に対して比較的境界明瞭

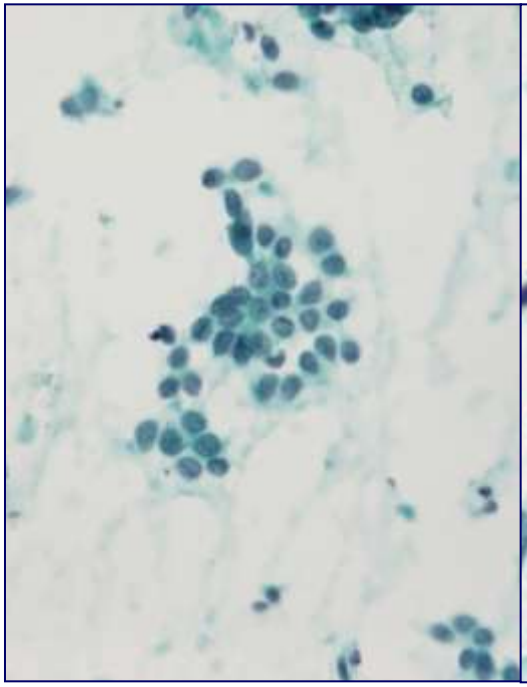

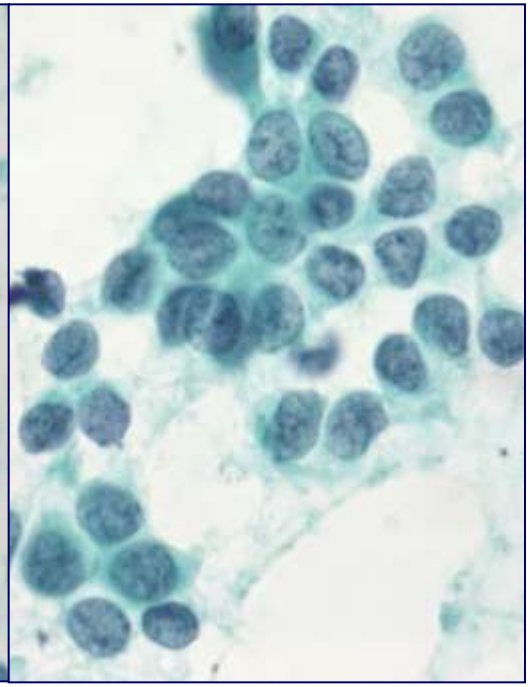

管状癌(tubular carcinoma)
vs 硬癌(scirrhous carcinoma)

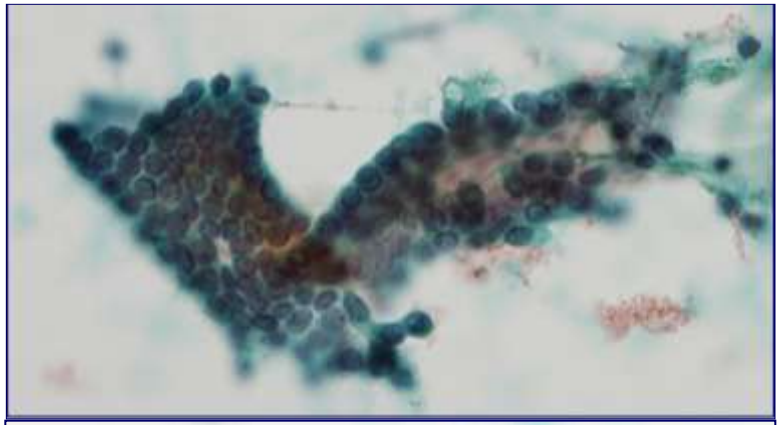

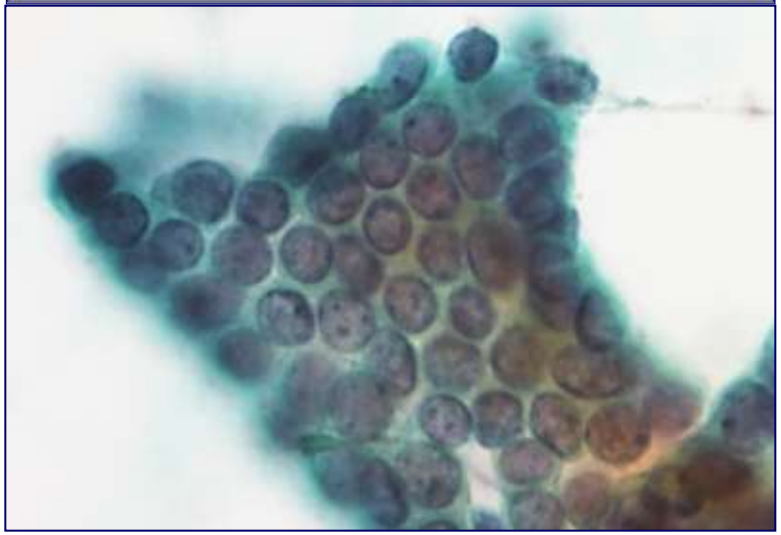

硬癌

- 孤在性、小塊状、索状配列
- 間質浸潤
- 間質結合織の増殖

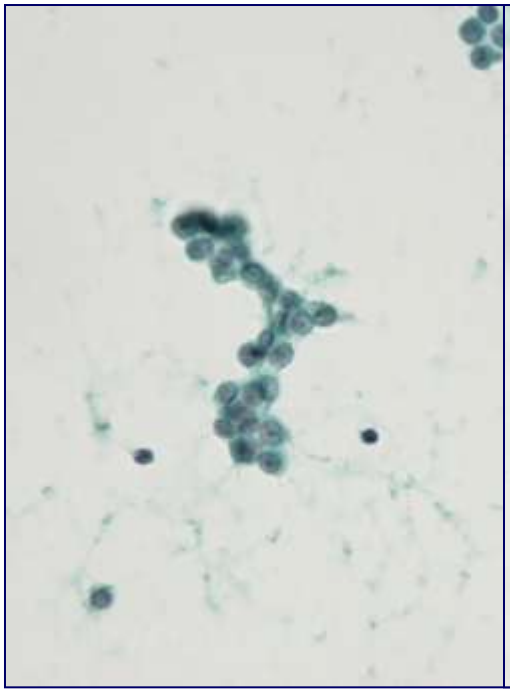

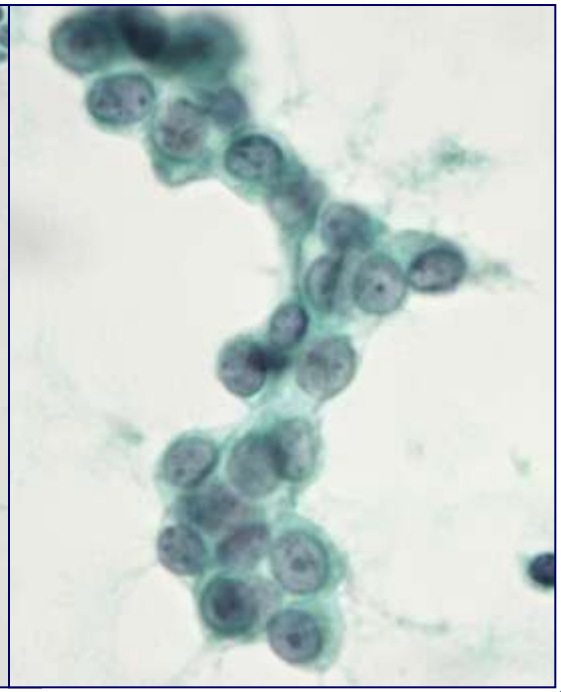

管状癌(tubular carcinoma)
vs 小葉癌(lobular carcinoma)

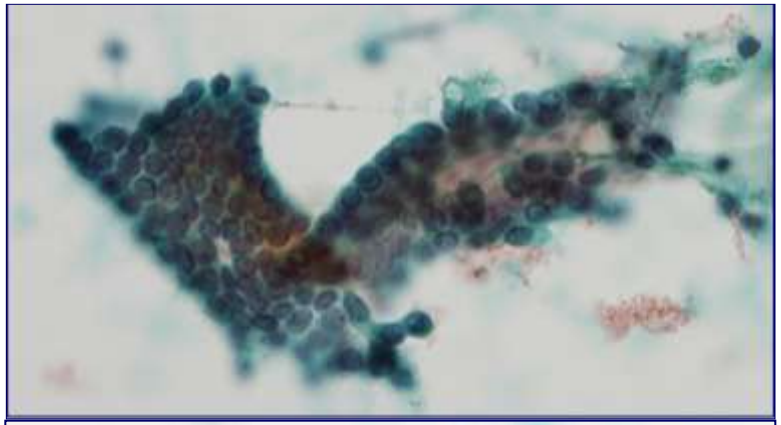

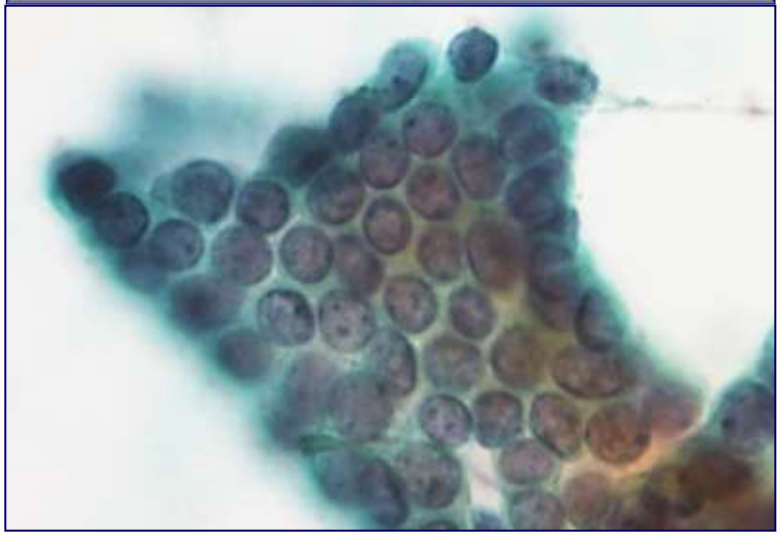

小葉癌

- 均一小型細胞
- 一列配列または散在性
- 腺管を形成することはほとんどない
- 胞体内に粘液を有することがある

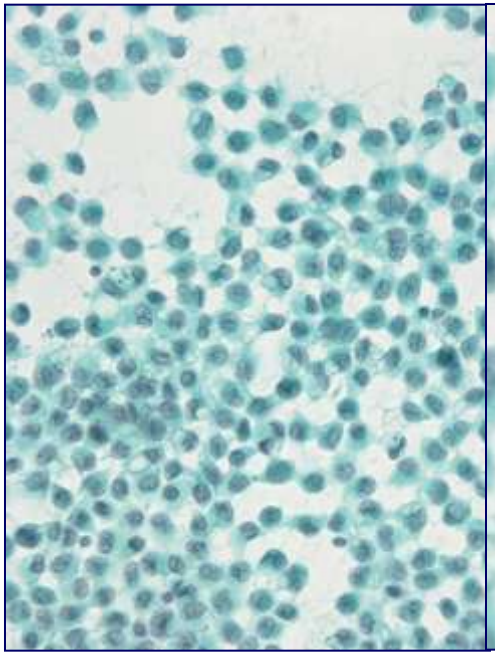

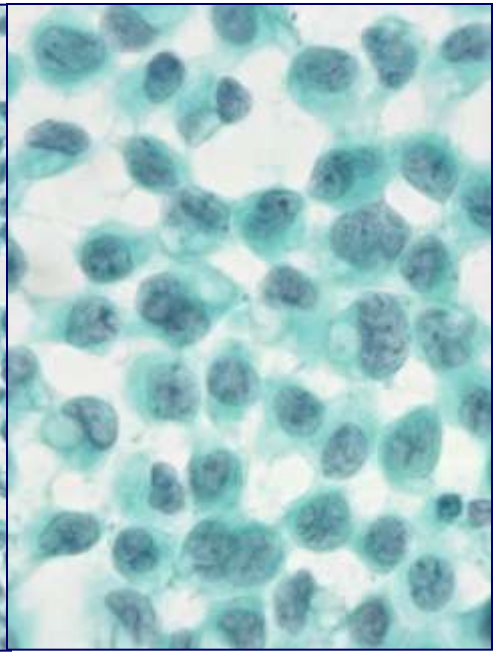

管状癌（tubular carcinoma）
vs アポクリン癌（ apocrin carcinoma ）

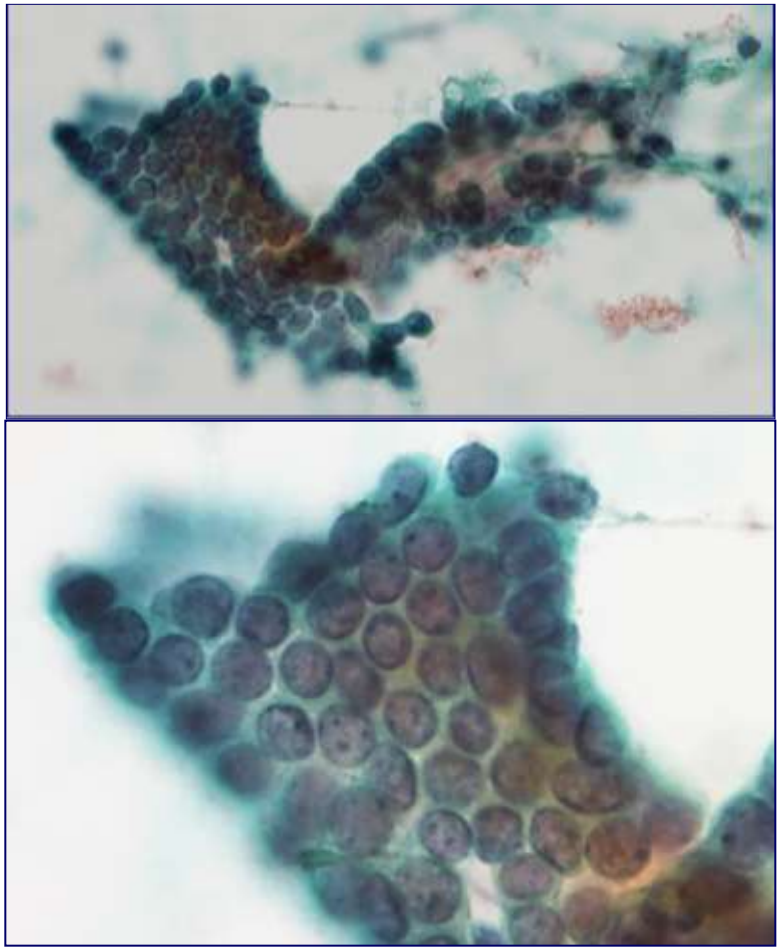

アポクリン癌

- アポクリン化生部分が優位を占める

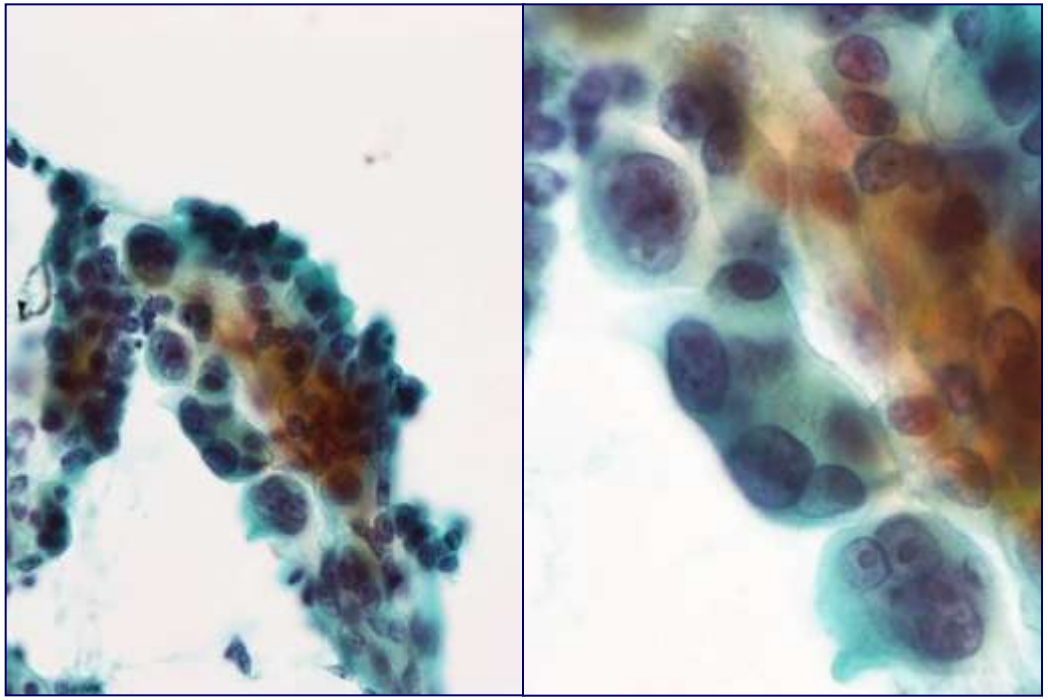

その他の鑑別が必要になる疾患

- 硬化性腺腫（sclerosing adenosis）
- 放射状瘢痕（radical scar）