症例２

患　者　:47才　女性

既往歴:半年前、子宮内膜ポリープ切除

現病歴:子宮内膜ポリープ切除後のfollow-up中、エコー検査にて子宮体部に占拠性の腫瘤を指摘される。また、膣鏡にて子宮頚部にいびつな腫瘤を認め、これに対して擦過細胞診施行。
20日前から不正性器出血持続。

材　料:子宮頚部擦過

1週間後に再診→子宮頚部の腫瘤はなくなっていた
子宮体部の腫瘤が頚部に突出していたと思われる

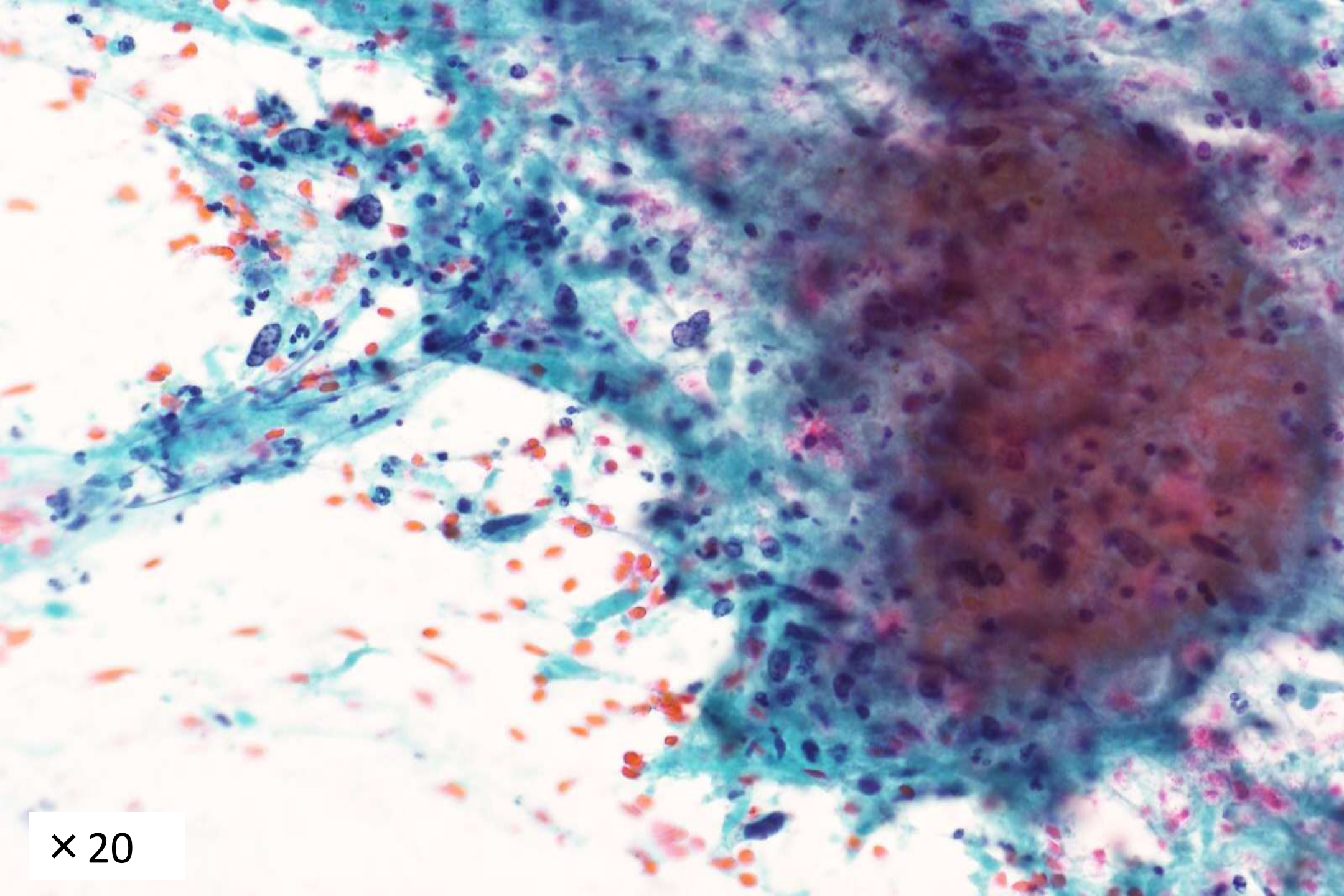
× 20

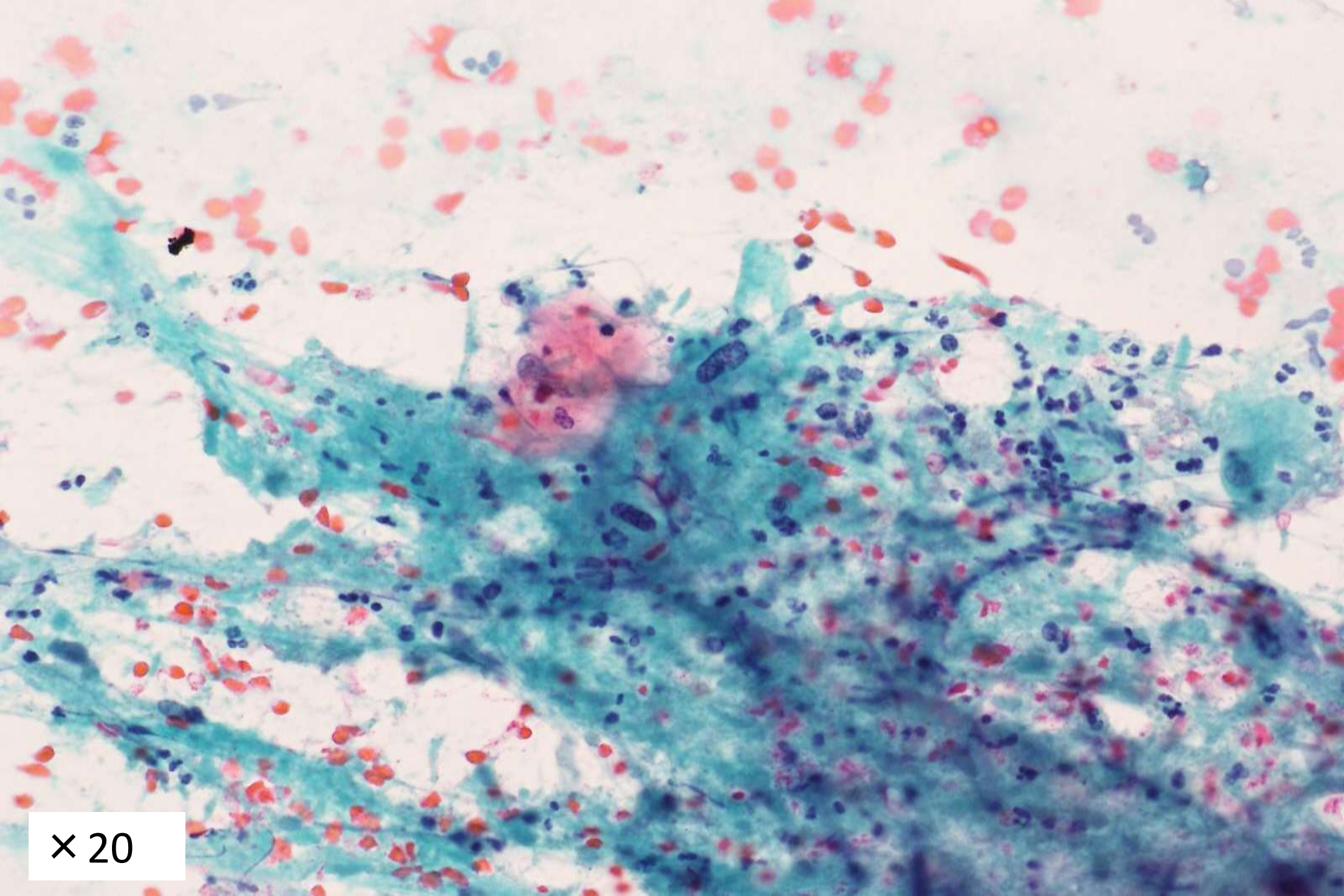
× 20

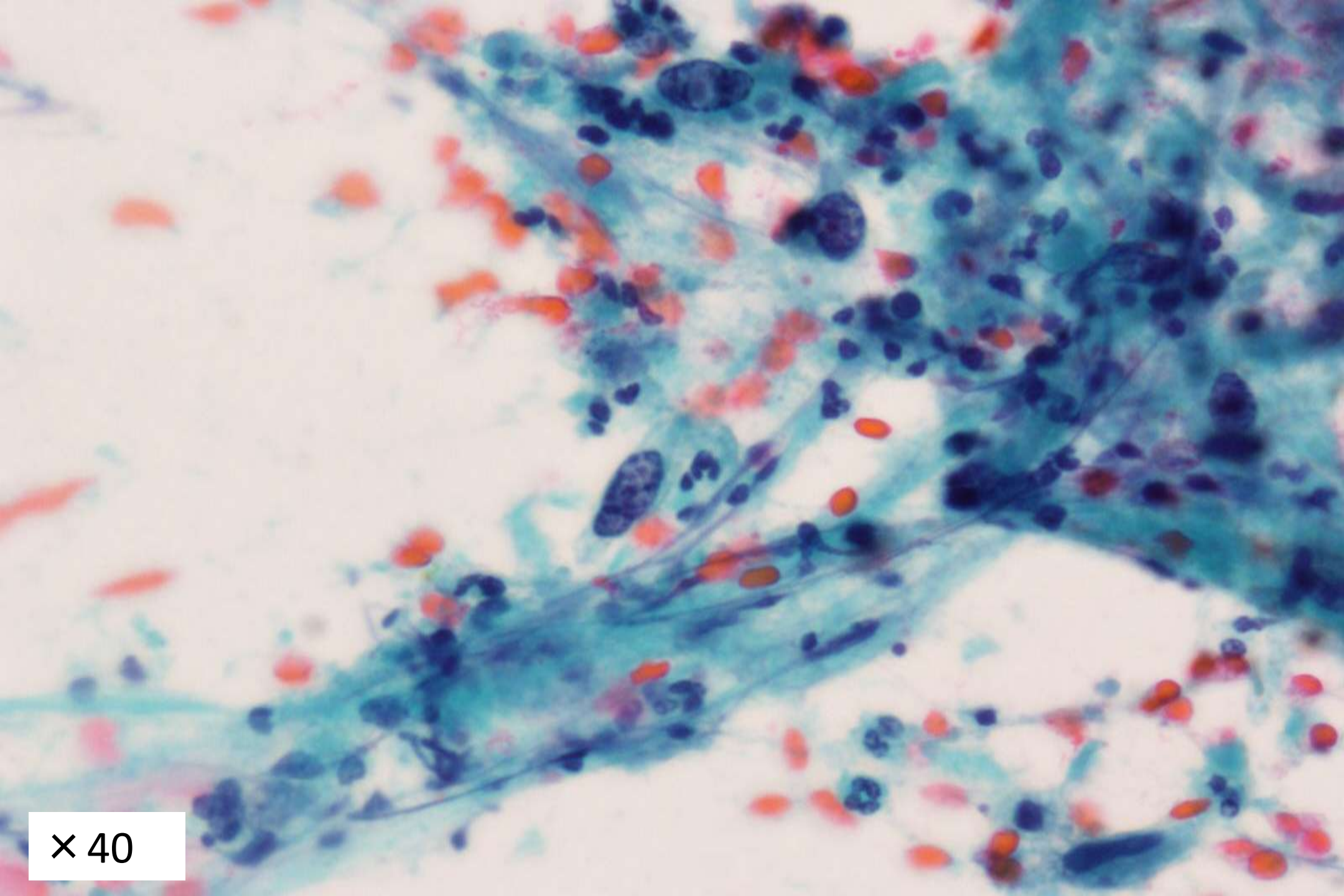
× 40

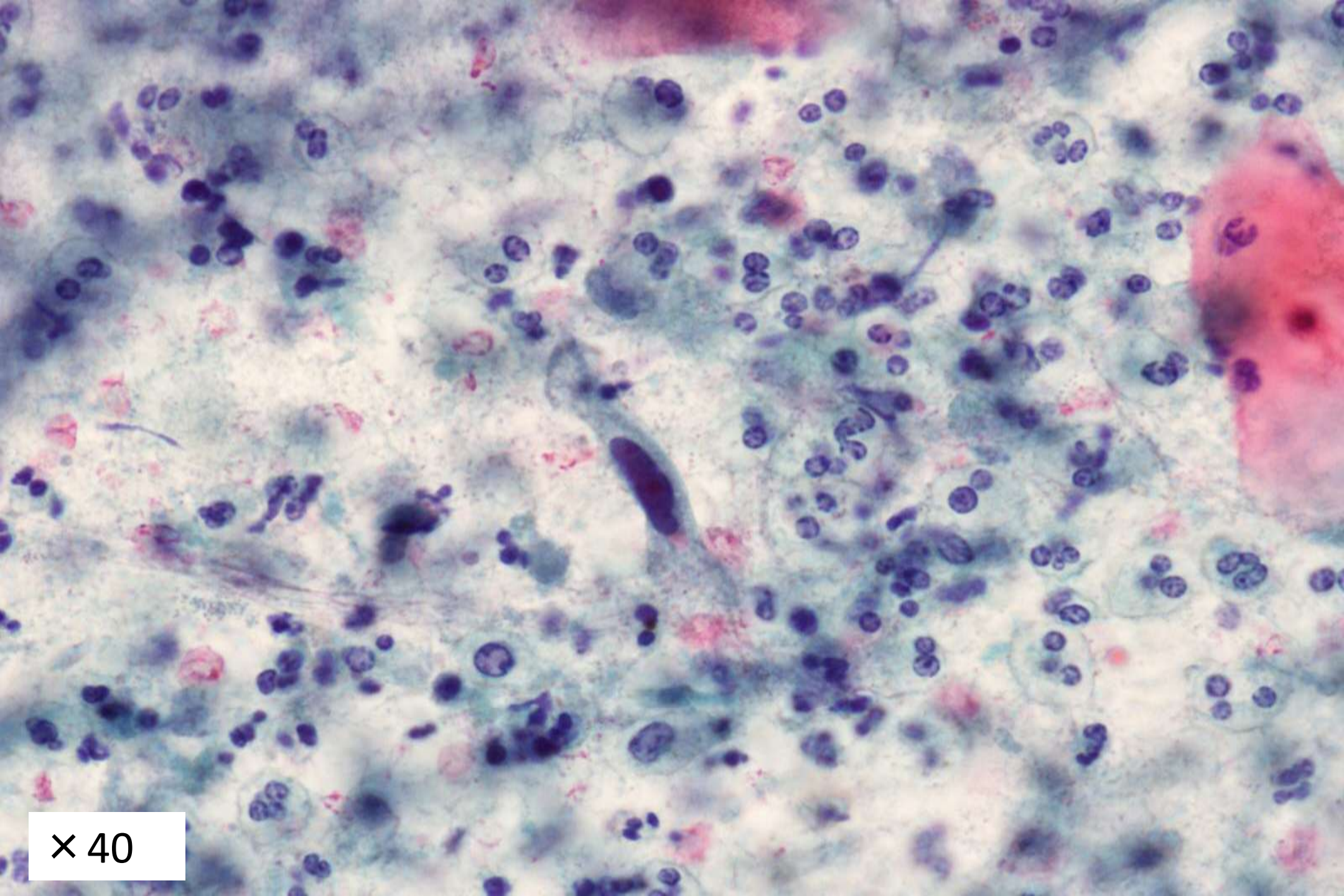
× 40

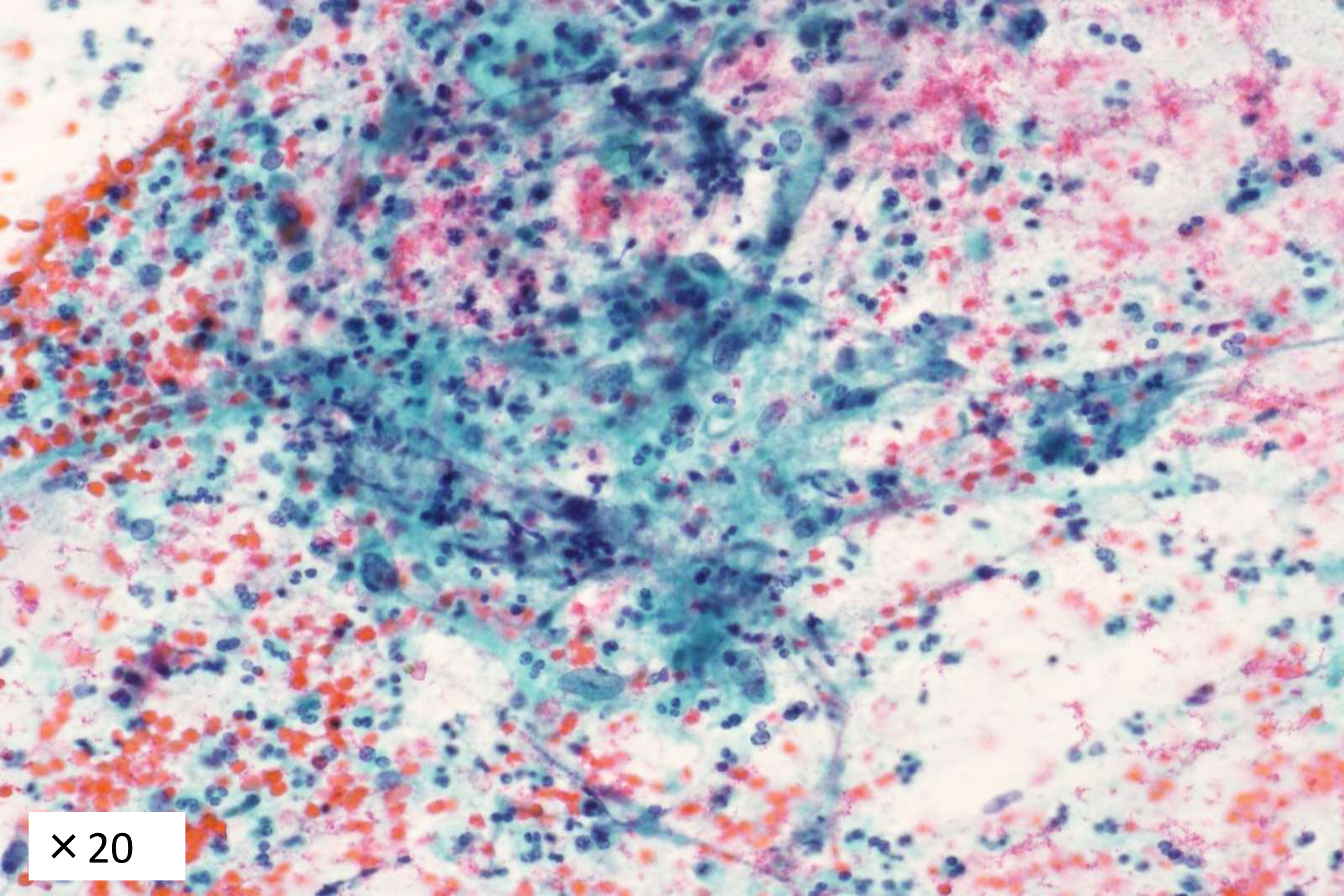
× 20

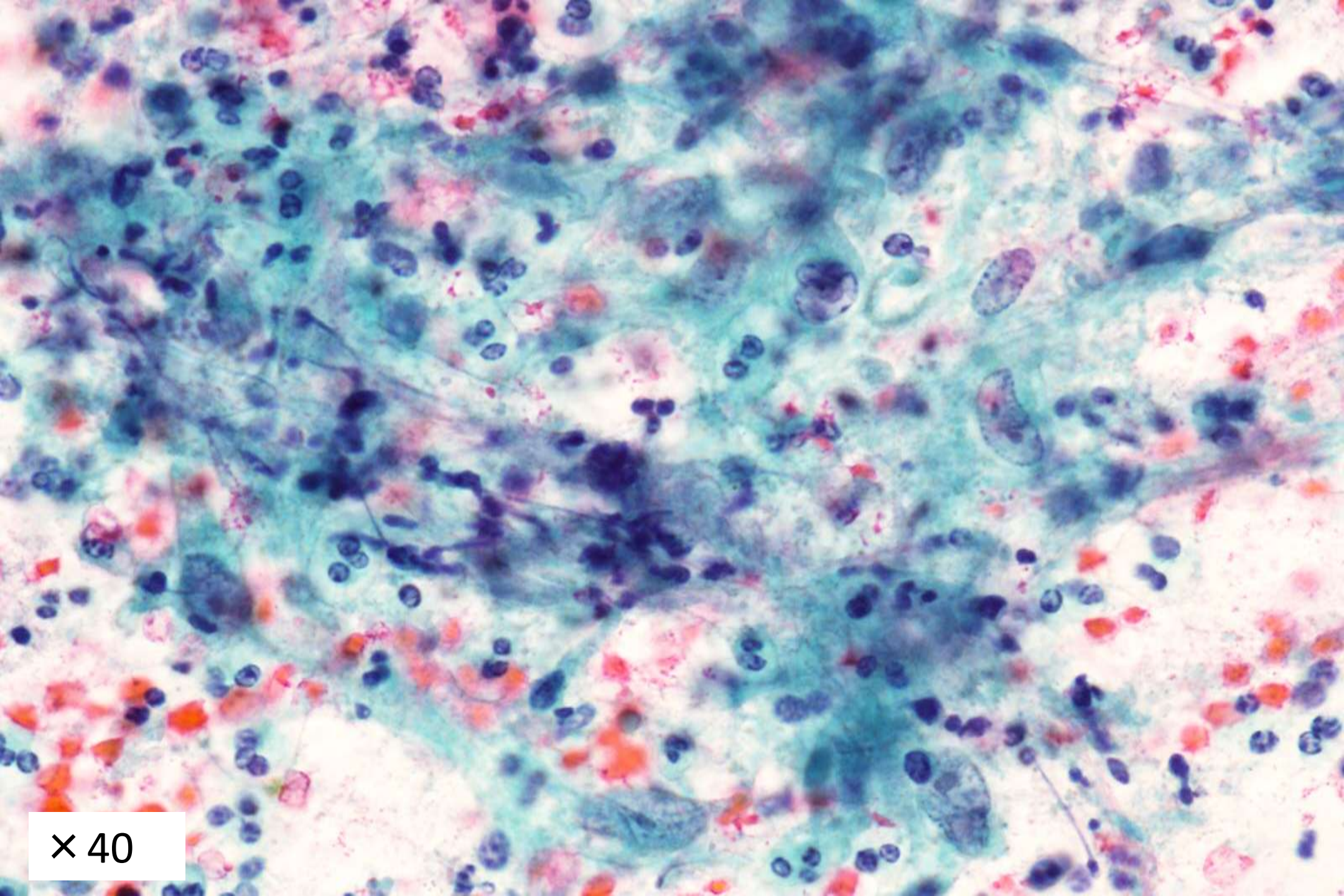
× 40

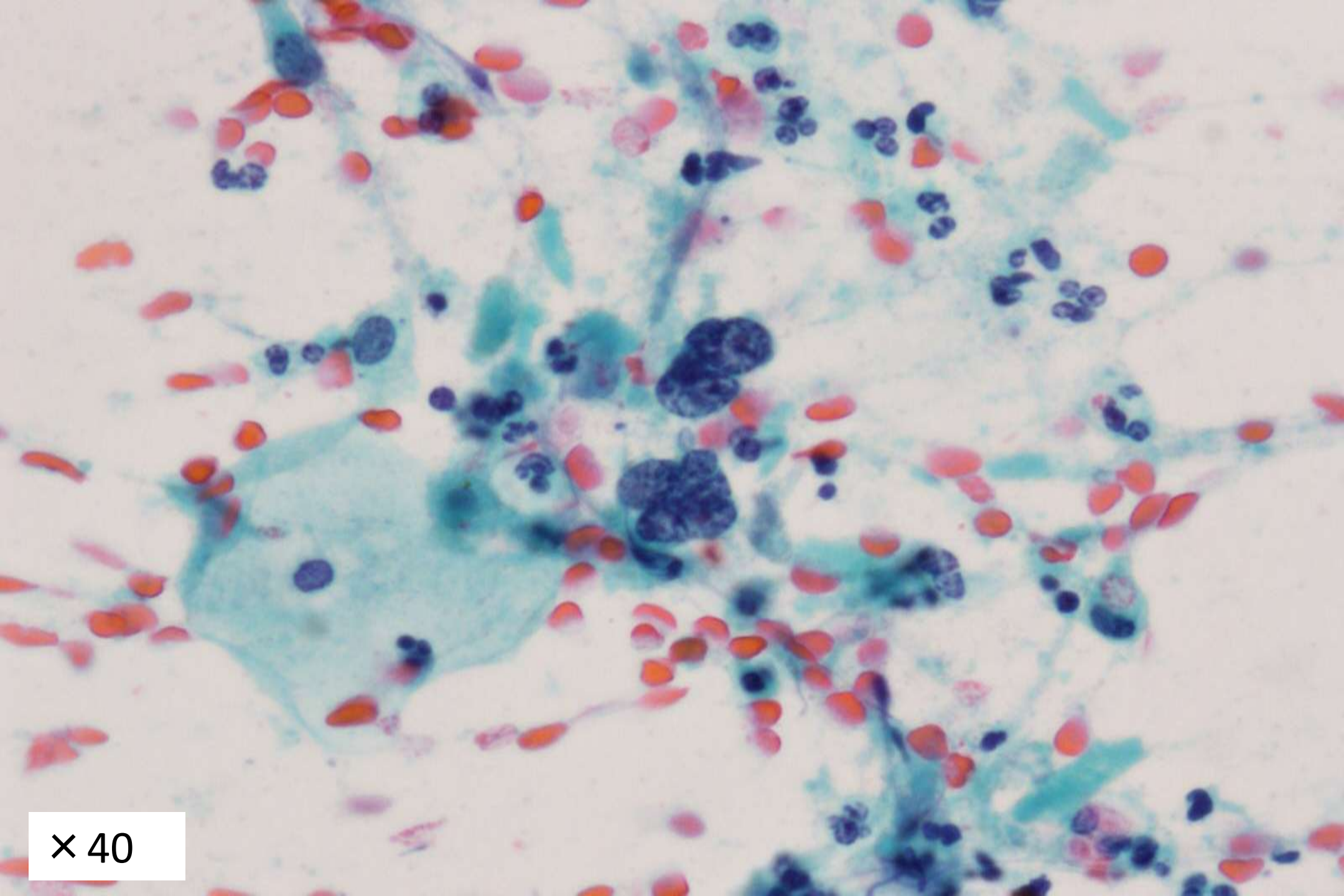
× 40

解答

1　修復細胞
2　結核
3　上皮内癌
4　扁平上皮癌
5　腺癌
6　肉腫
7　腺癌+肉腫

エコー画像


SONOVISTA
09:37:27 Mo 2015/01/19
TV-A
TV-1
13 dB
7.5 MHz
DR 60 dB
Edge 1
Persist 3
R/S 1
Map G
Measurement
Single
GS
CRL
BPD
Cervix Len
Fetal Heart
Report
WorkSheet
Graph
Summary
Page 1/1
D1 = 20.6mm
D = 37.8mm
220°
Fr194
7 cm
P 100% MI 0.69

MRI画像





子宮体部に占拠性病変がみられ、T2WI低信号、DWI高信号/ADC低値を呈し、子宮体癌が疑われた。
子宮筋層1/2以上、子宮頚部への進展はみられず、有意なLN腫大はなし。
FIGO 1A期を疑う所見であった。→単純子宮全摘+両付属器摘出術施行

マクロ像



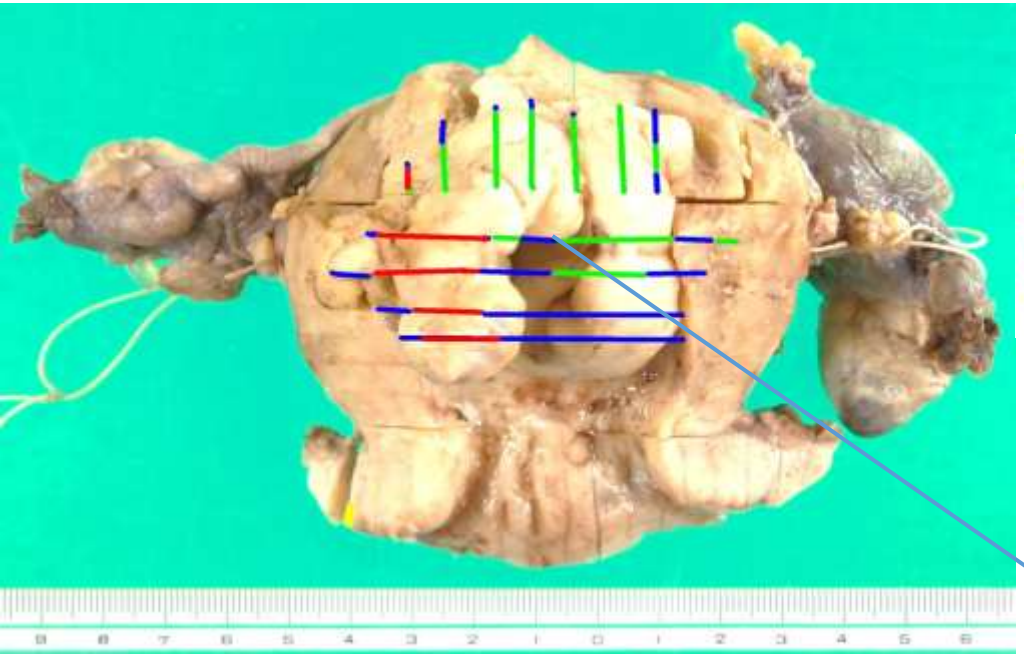

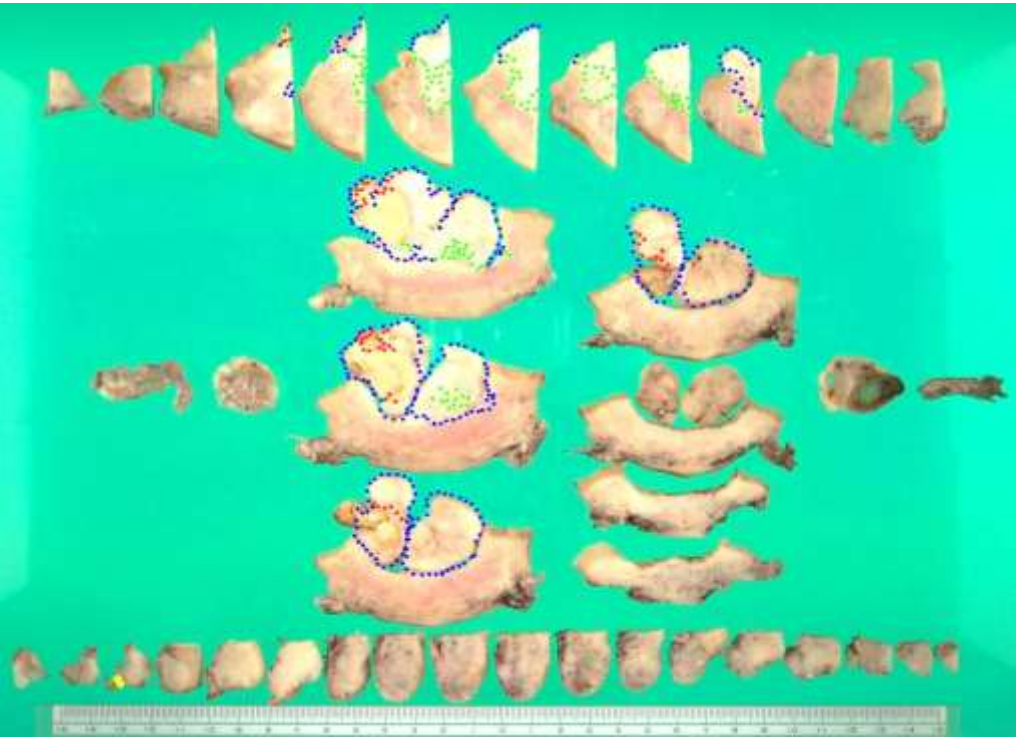

- 内膜
- 筋層内浸潤
- 異型の強い部
- 異形成

マッピング画像とHE染色像

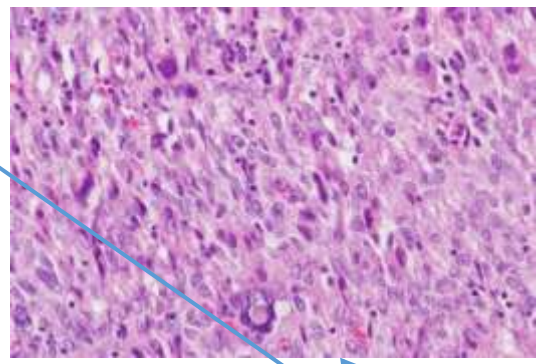

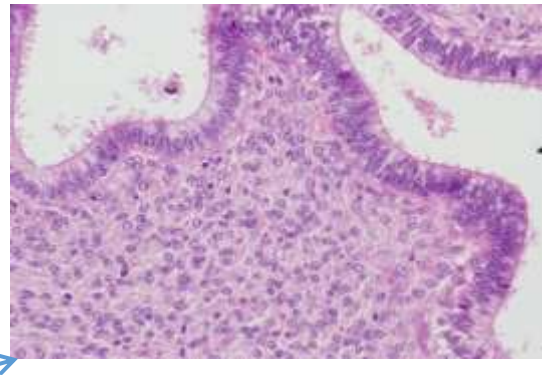

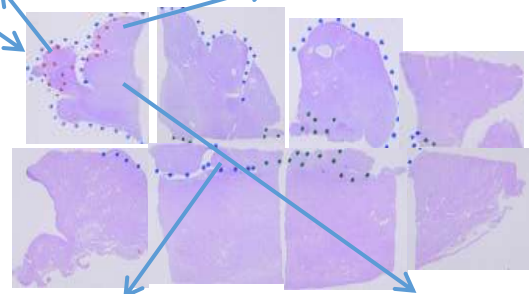

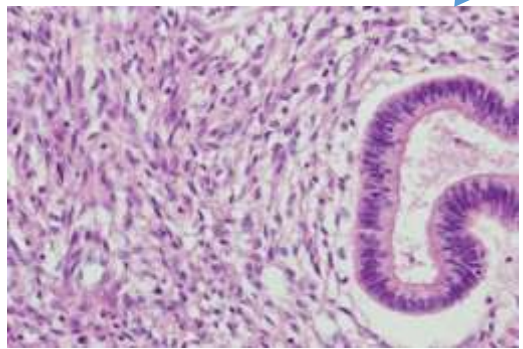

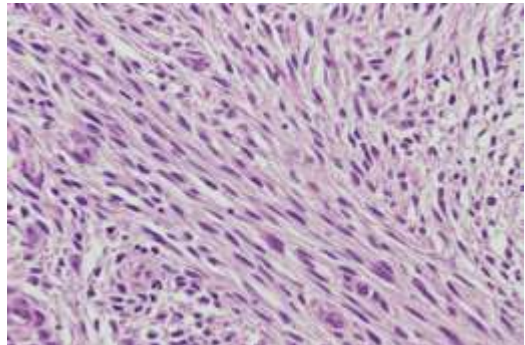

homologous adenosarcoma with sarcomatous overgrowth

高異型度

中～高異型度

腫瘍表面の組織

低異型度

中異型度

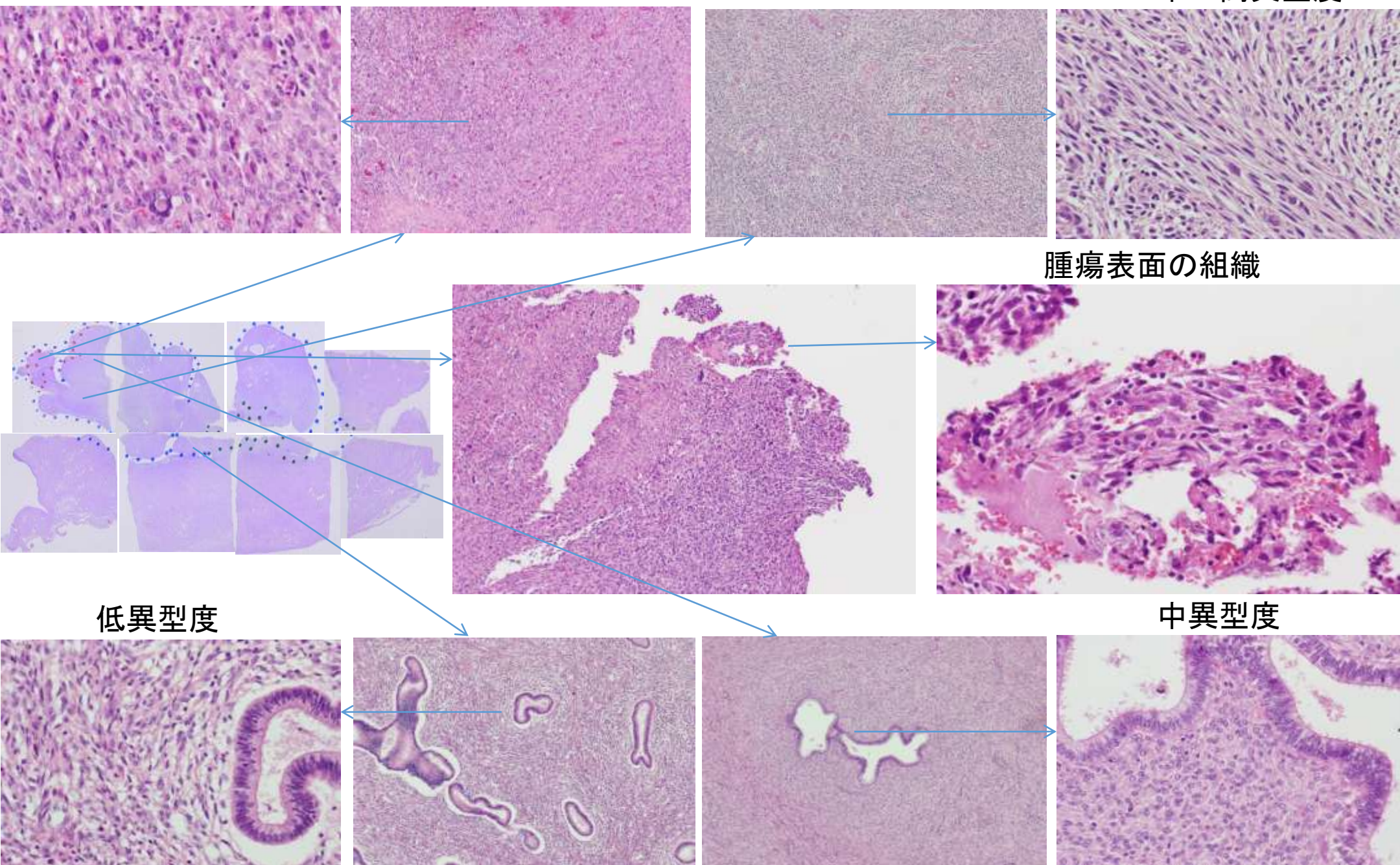

診断

Uterine corpus tumor
homologous adenosarcoma
with sarcomatousovergrowth
pT1b , NX, Stage ⅠB

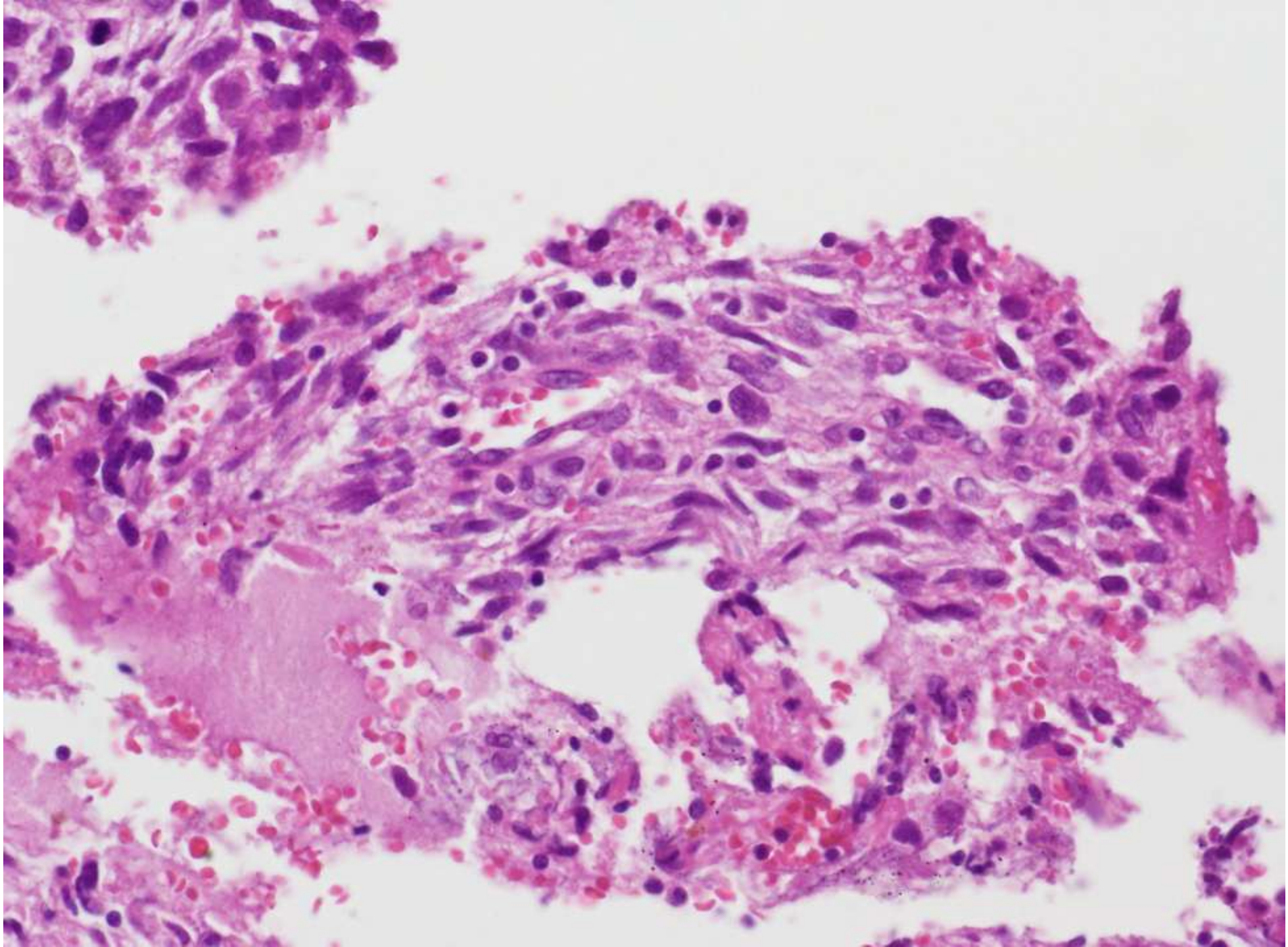

腺肉腫（adenosarcoma）

・良性の上皮細胞と悪性間質細胞の増生を示す腫瘍
・ポリープ状や隆起性の病変として見られることが多い
・好発部位は子宮体部
・発生頻度は子宮体癌全体の0.4%程度
・子宮体癌取扱い規約では悪性上皮性・間葉系混合腫瘍に分類されている
・間葉系成分の違いにより同所性と異所性に分けられる
・多くは閉経後の女性に発症
・臨床所見は不正性器出血が最も多い
・比較的予後は良好だが間質成分が腫瘍の25%以上を占める症例では予後不良
（肉腫成分過剰増殖：sarcomatusovergrowth）
・治療は単純子宮全摘出と両付属器切除
・癌肉腫などと同じく、タモキシフェン投与との関連性が指摘されている

組織学的特徴

- 異形の無い上皮細胞と悪性の間葉系成分の増生
- 乳腺の葉状腫瘍に類似した組織像（leaf-like patern）
- 腺腔周囲での細胞密度の上昇（periglandular cuffing）

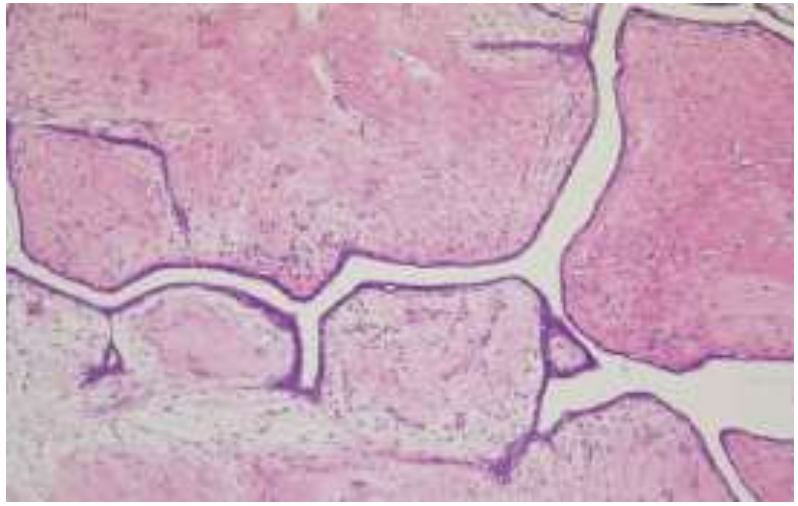

乳腺　葉状腫瘍



子宮　腺肉腫

鑑別

1　修復細胞

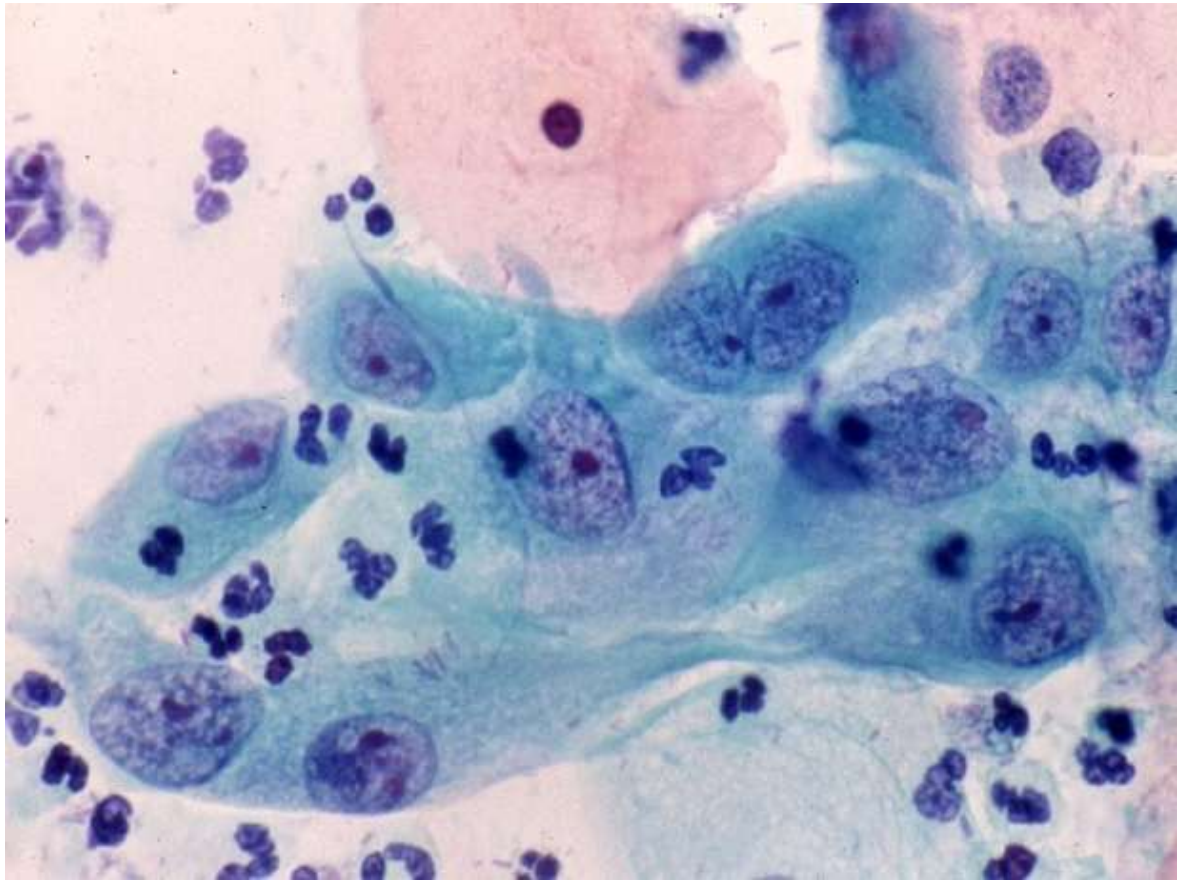

・流れのある平面的な集塊

・細胞質は豊富

・クロマチンは均等分布

2　結核

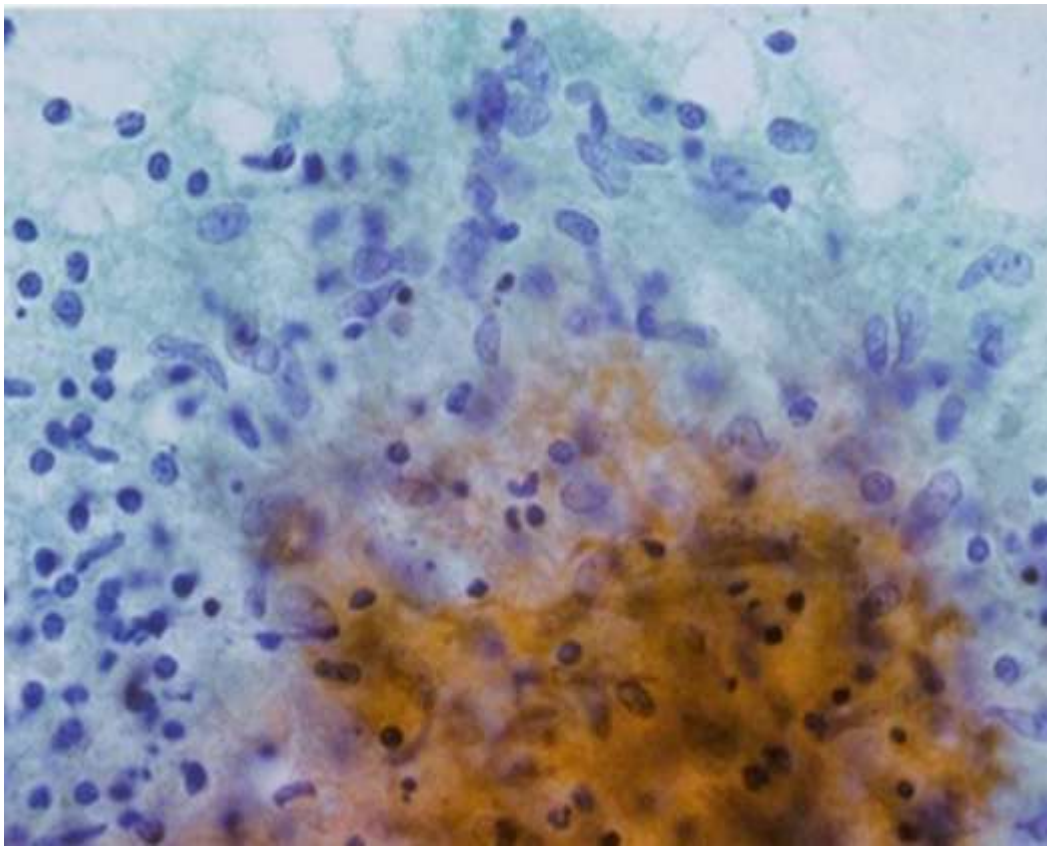

類上皮細胞
・小型でクロマチンの増量はない
・泡沫状の細胞質

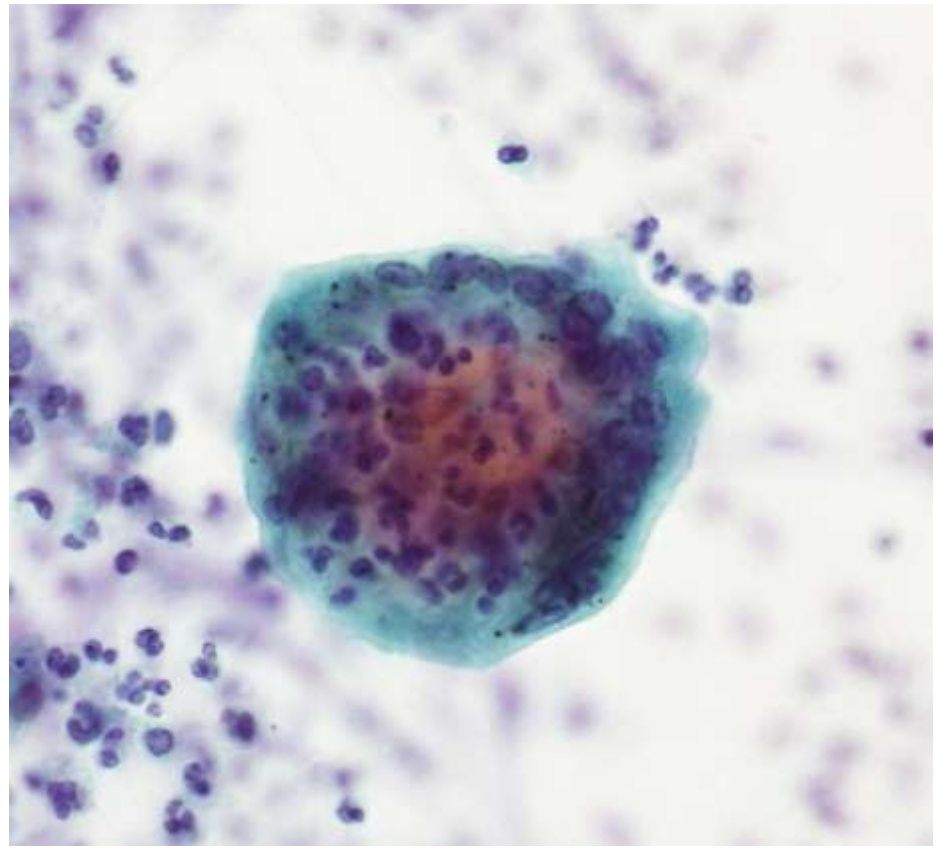

ラングハンス巨細胞
・類上皮細胞が集塊辺縁に配列

3　上皮内癌

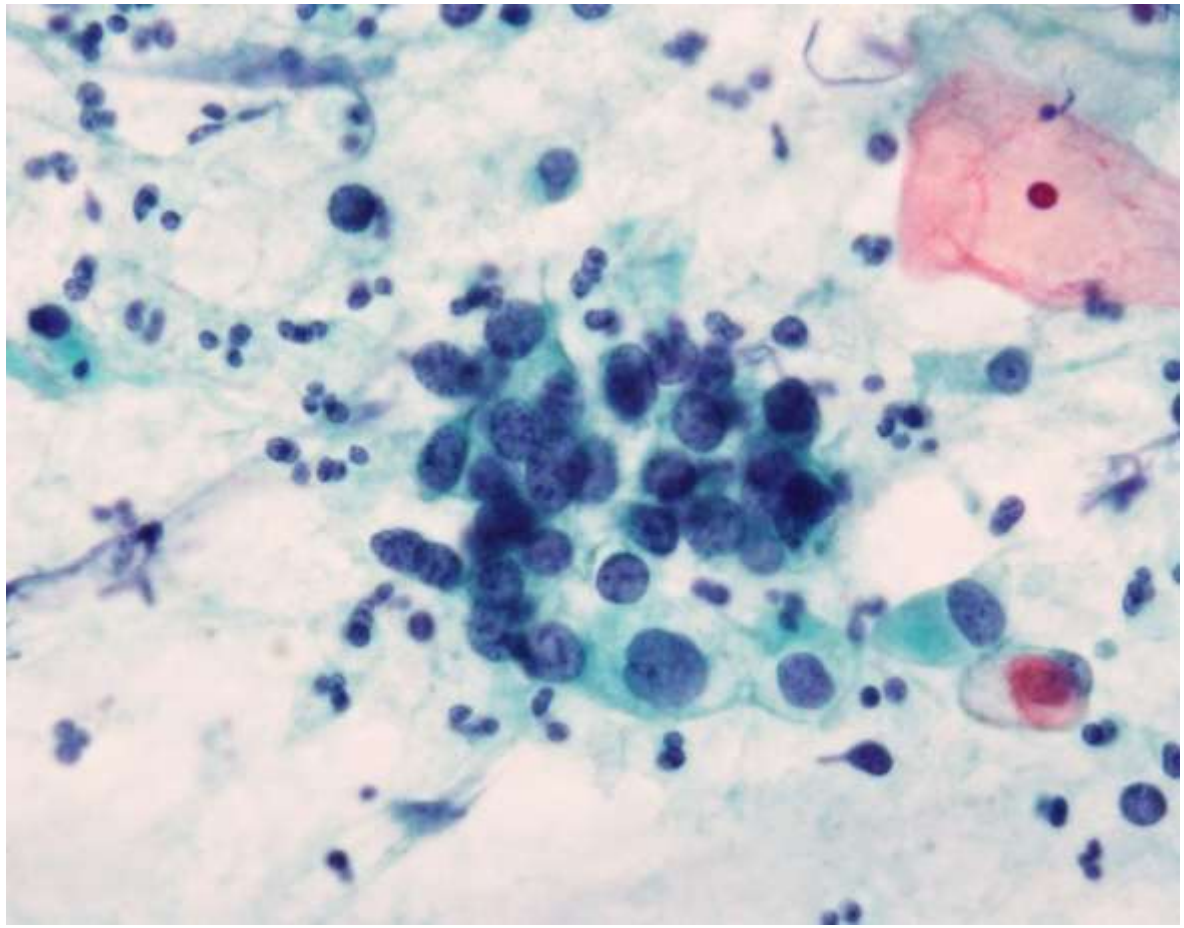

・背景に壊死は出ない

・N/C比大

・緊満感のある核

・核形は円形～類円形

4　扁平上皮癌

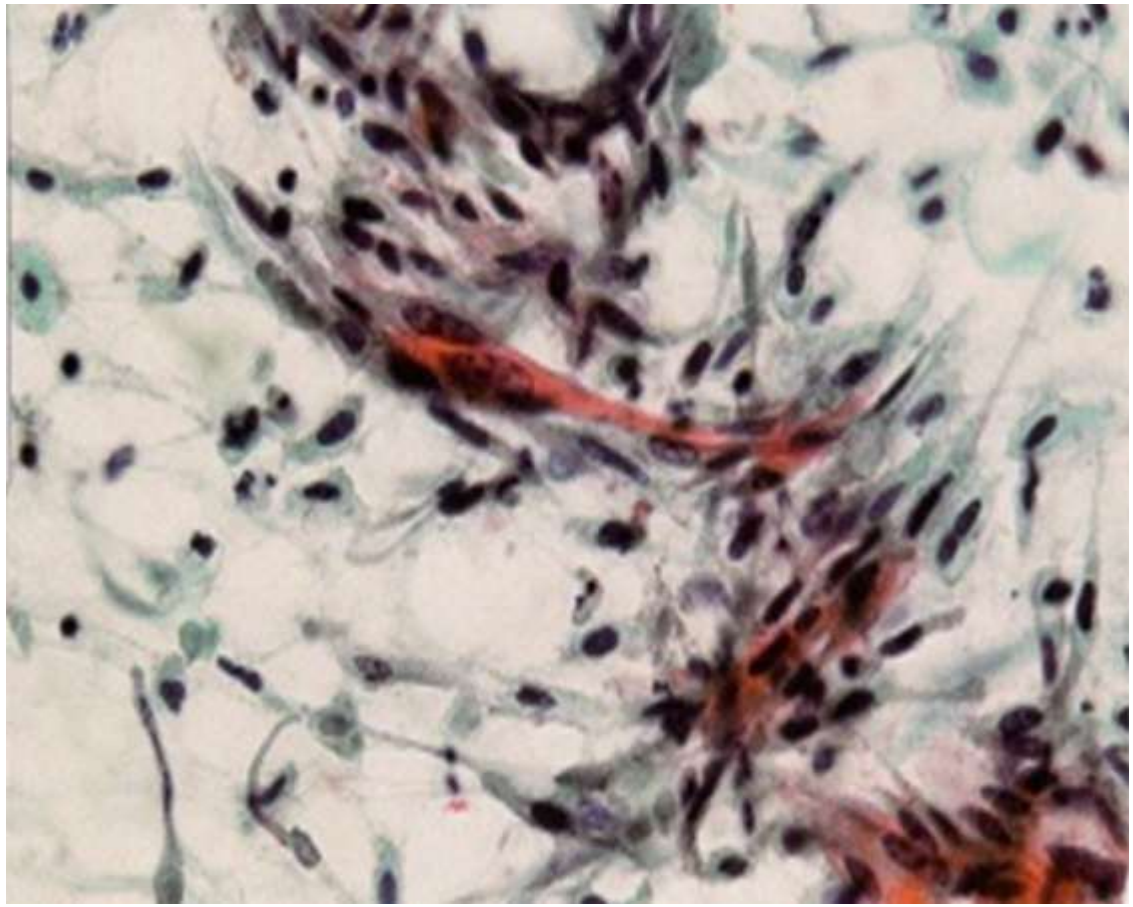

・厚みのある細胞質

・角化した異形細胞

・流れのある配列

・平面的な集塊

5　腺癌

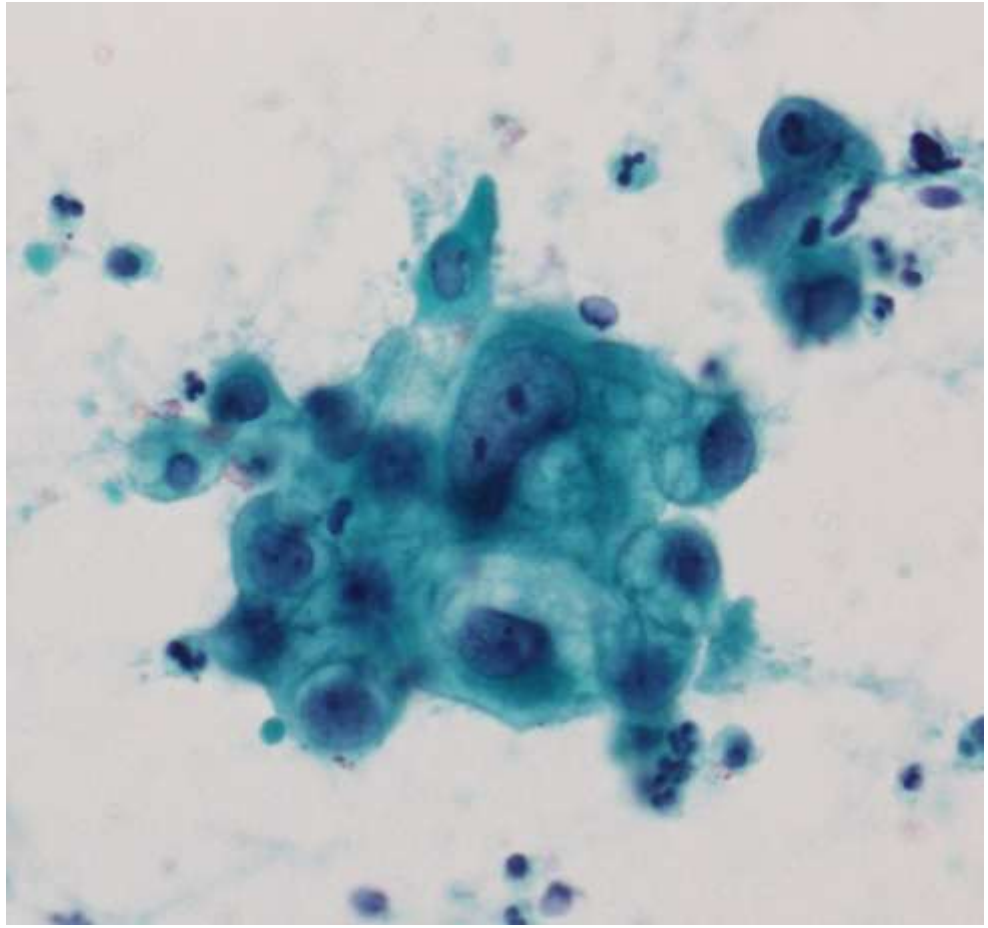

・重積性のある集塊

・腺腔形成、粘液

・核偏在性

・核縁の肥厚

7　腺癌 + 肉腫

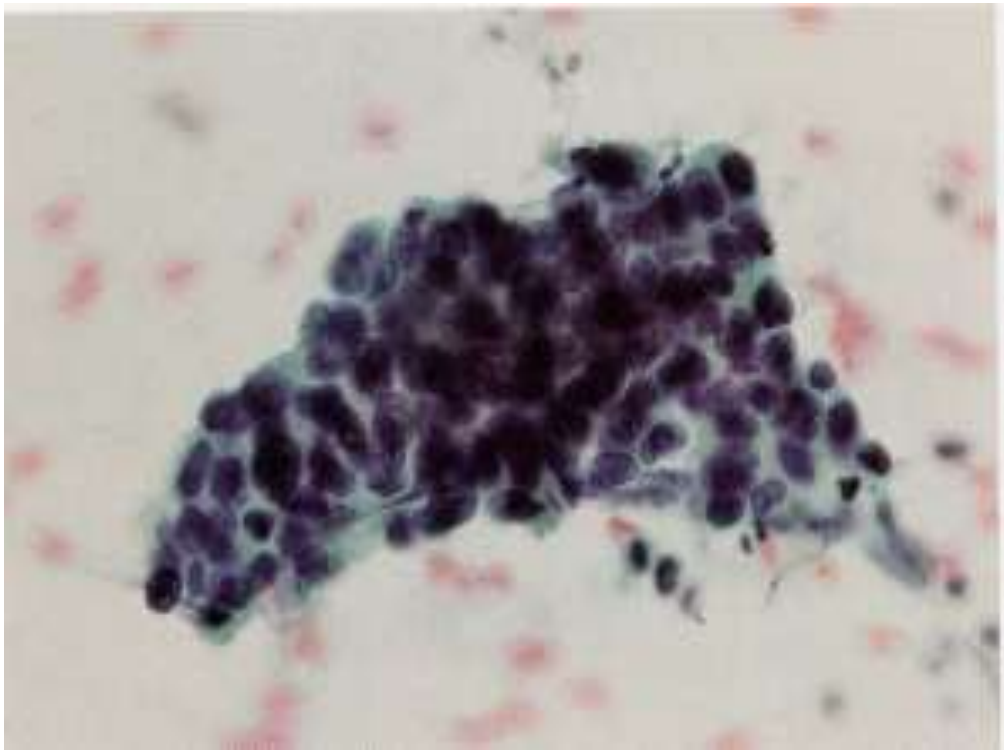

腺癌成分

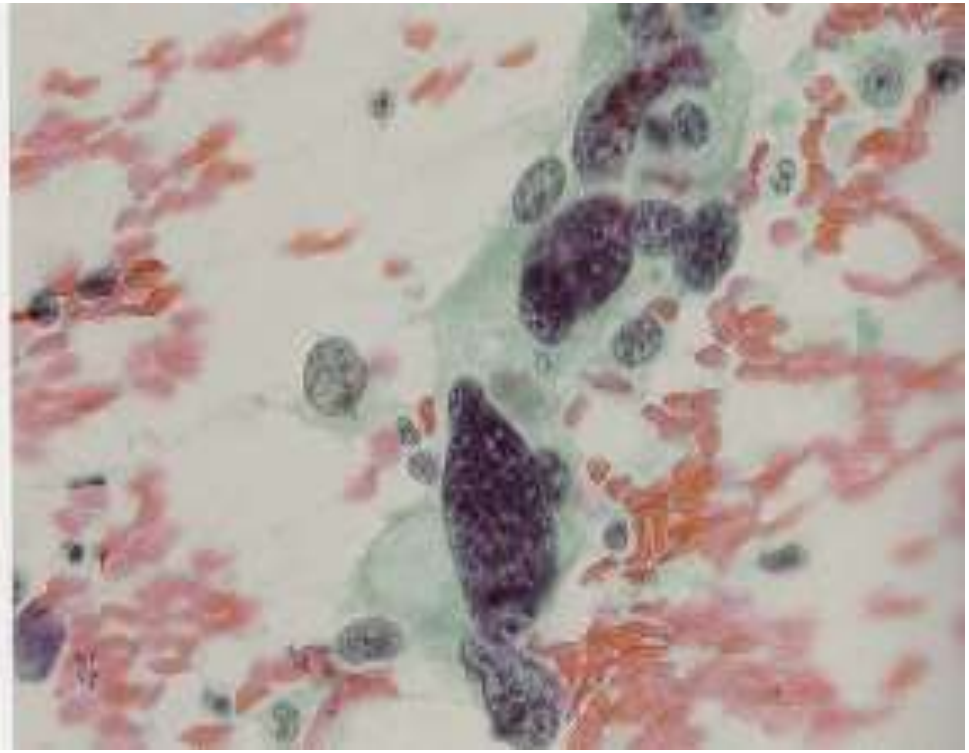

肉腫成分