症例　1

済生会熊本病院　中央検査部　病理
中川　美弥

- 症例：60代，男性

- 主訴：自身で腹部エコーをしたところ，
  左腎腫瘍を発見した.
  ＣＴおよびＭＲＩ検査では25cm大
  の腫瘍を認めた.
  左腎細胞癌が疑われ手術となった.

- 検体：腫瘍捺印

初診時検査所見

検査項目	検査値	単位
ＷＢＣ	4.5	×10^3/μL
Ｈb	13.8	×10^6/μL
血小板	25.2	×10^4/μL
ＣＲＰ	0.04	mg/dL
ＣＲＥ	0.86	mg/dL
eＧＦＲ	68.2	
尿潜血	（－）	
尿ＷＢＣ	（－）	
尿タンパク	（－）	

腹部超音波，腹部ＣＴ





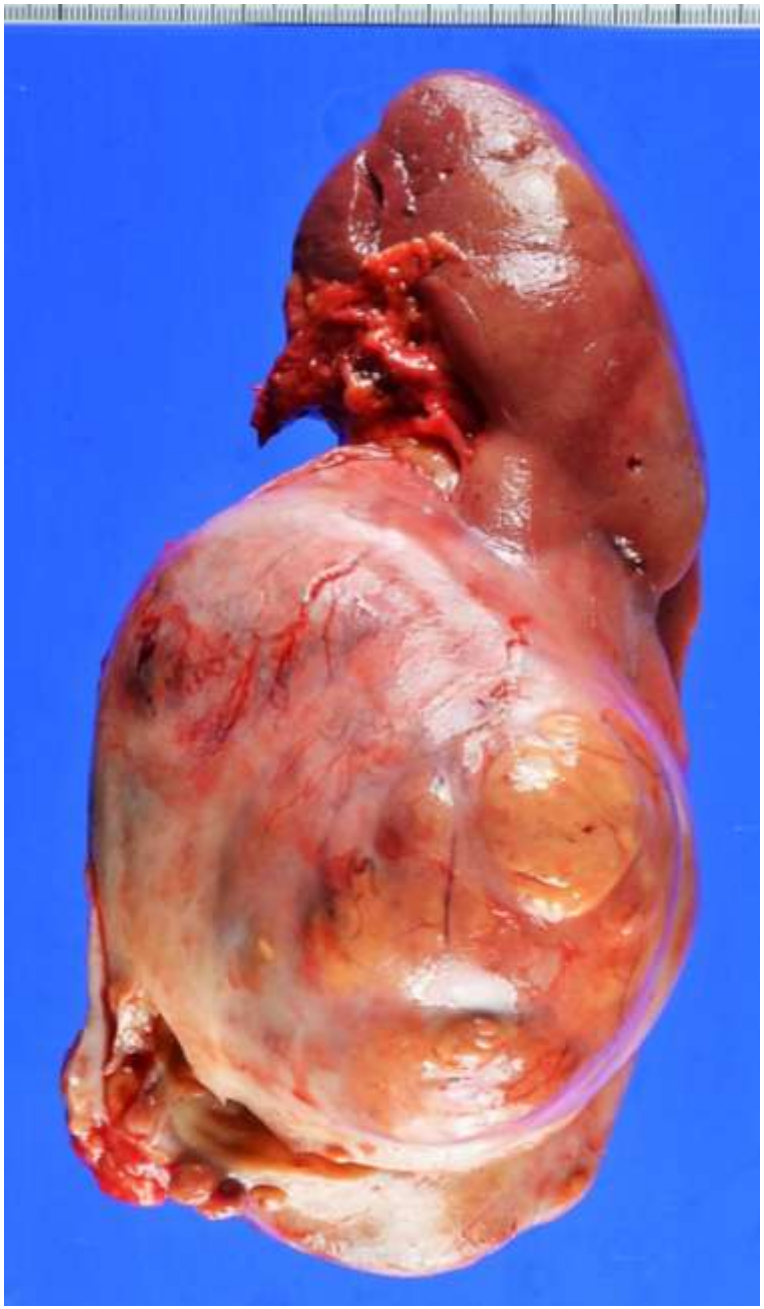



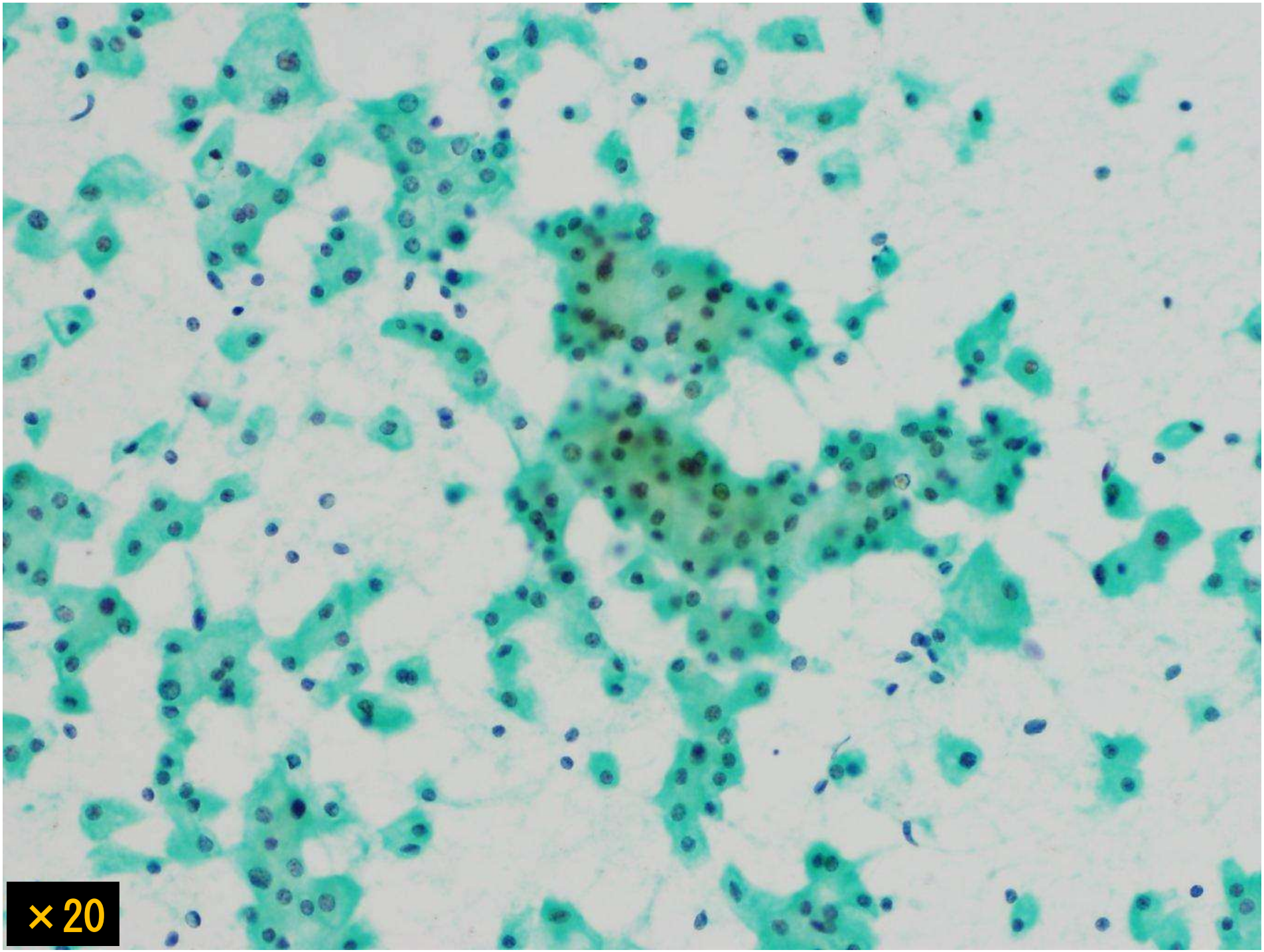
×20

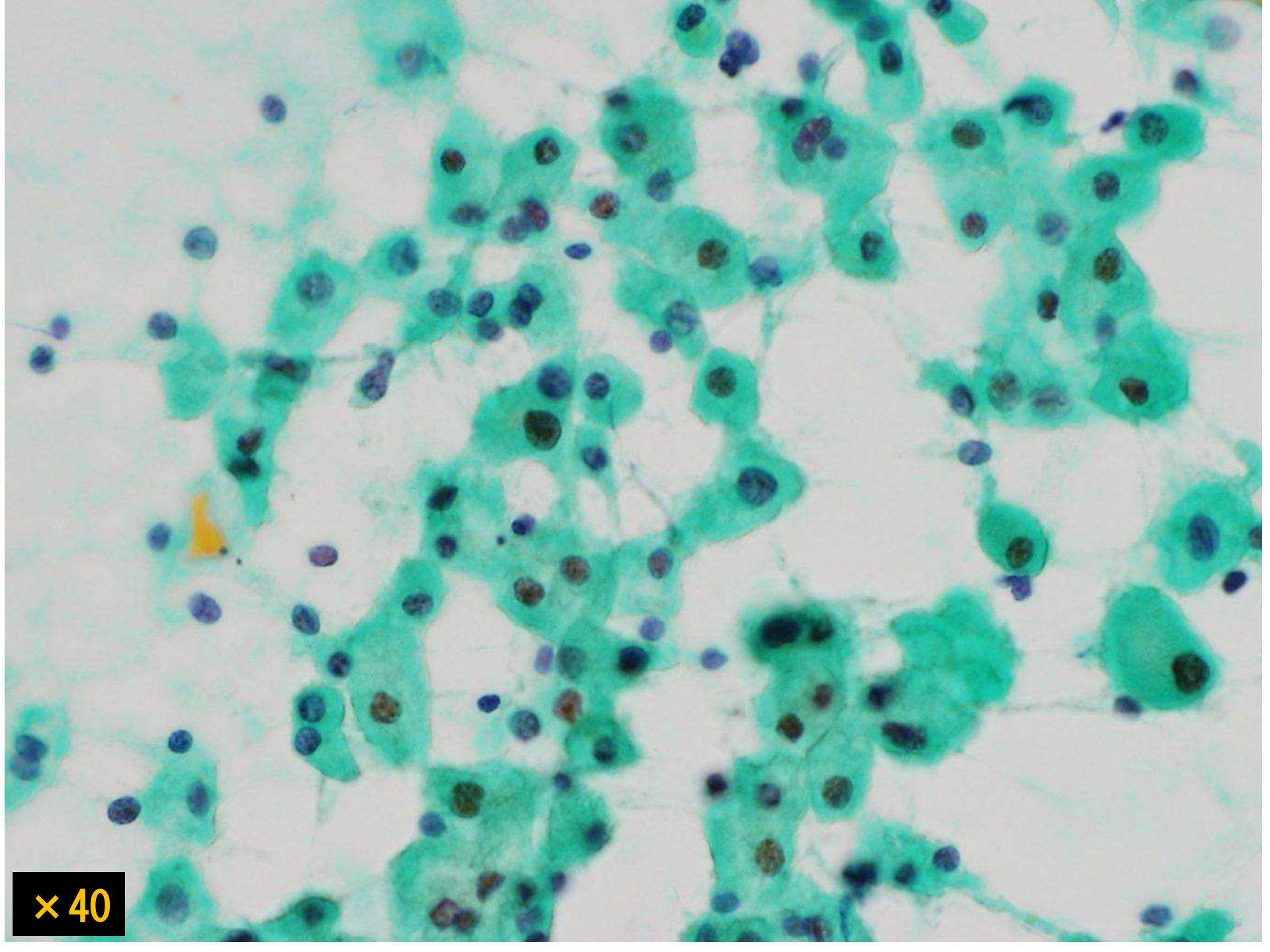
×40

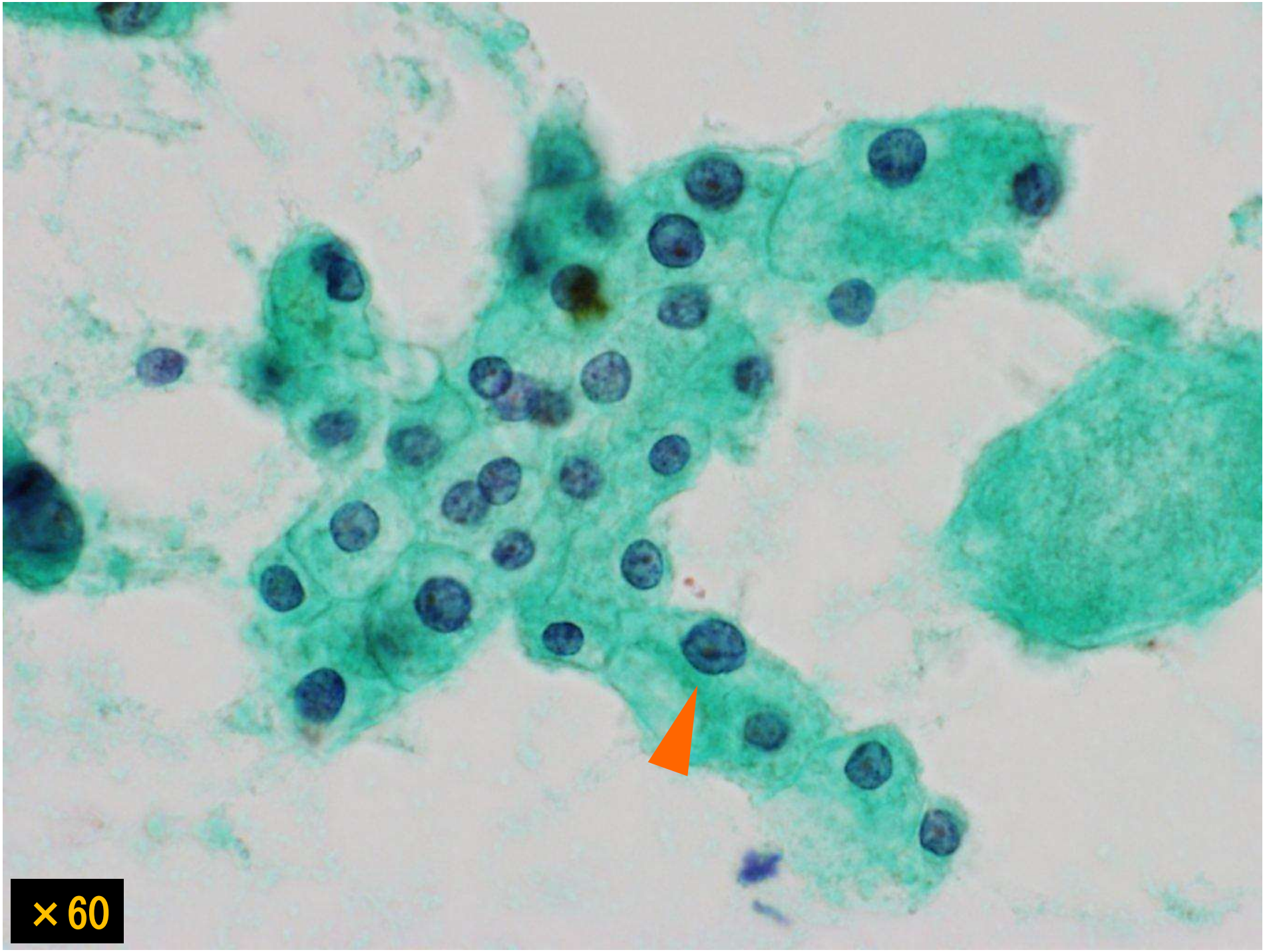
×60

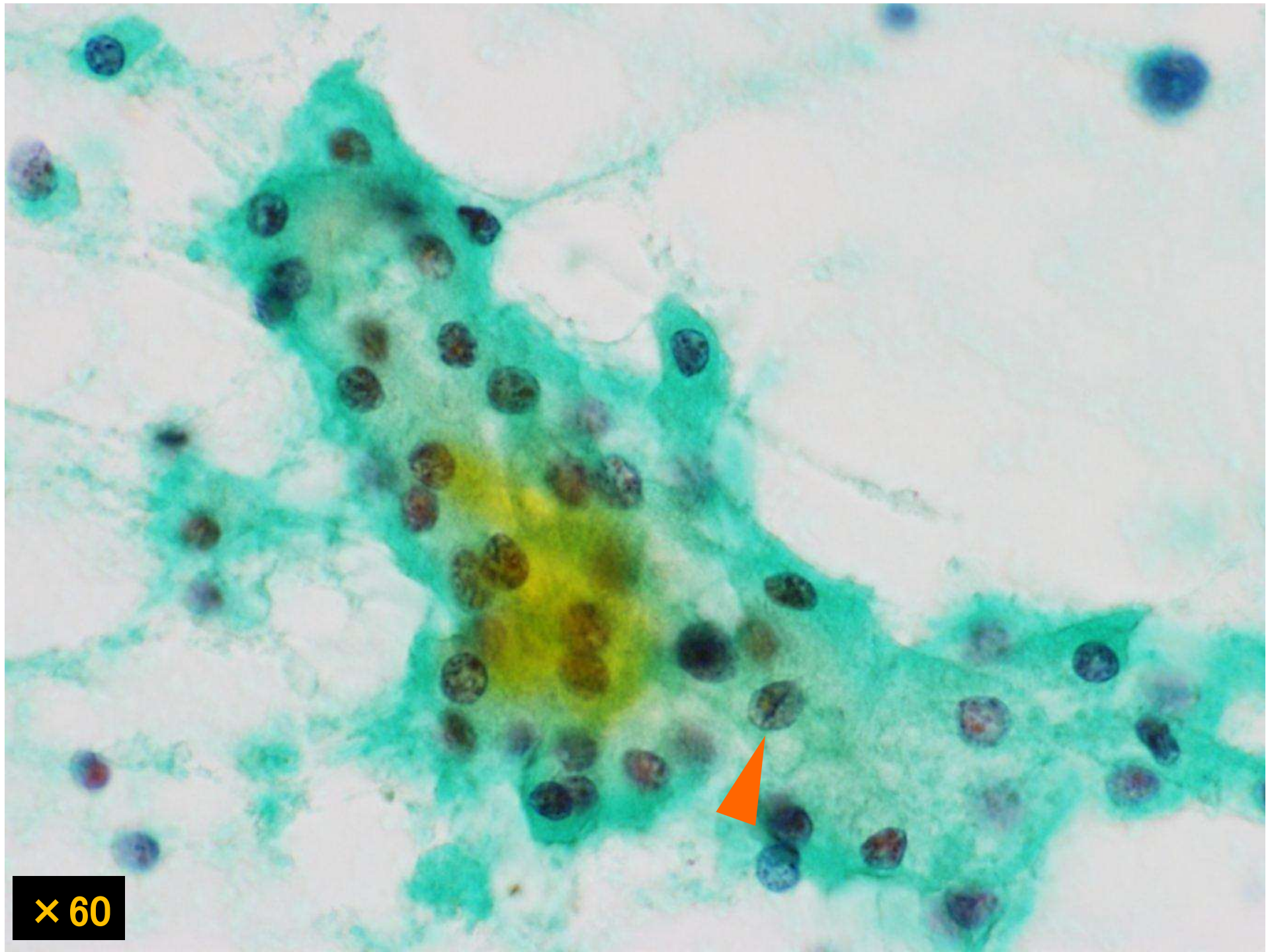
×60

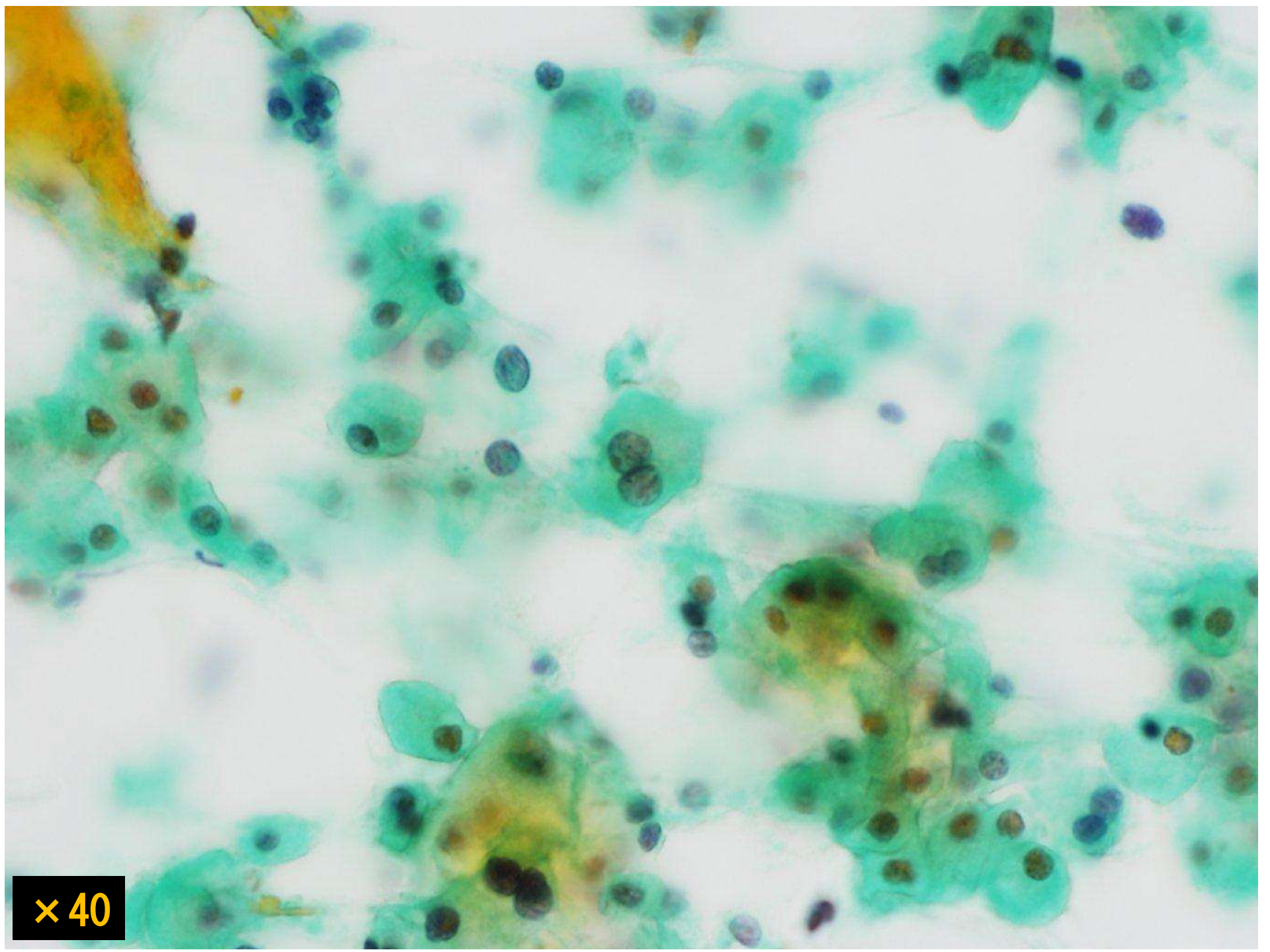
×40

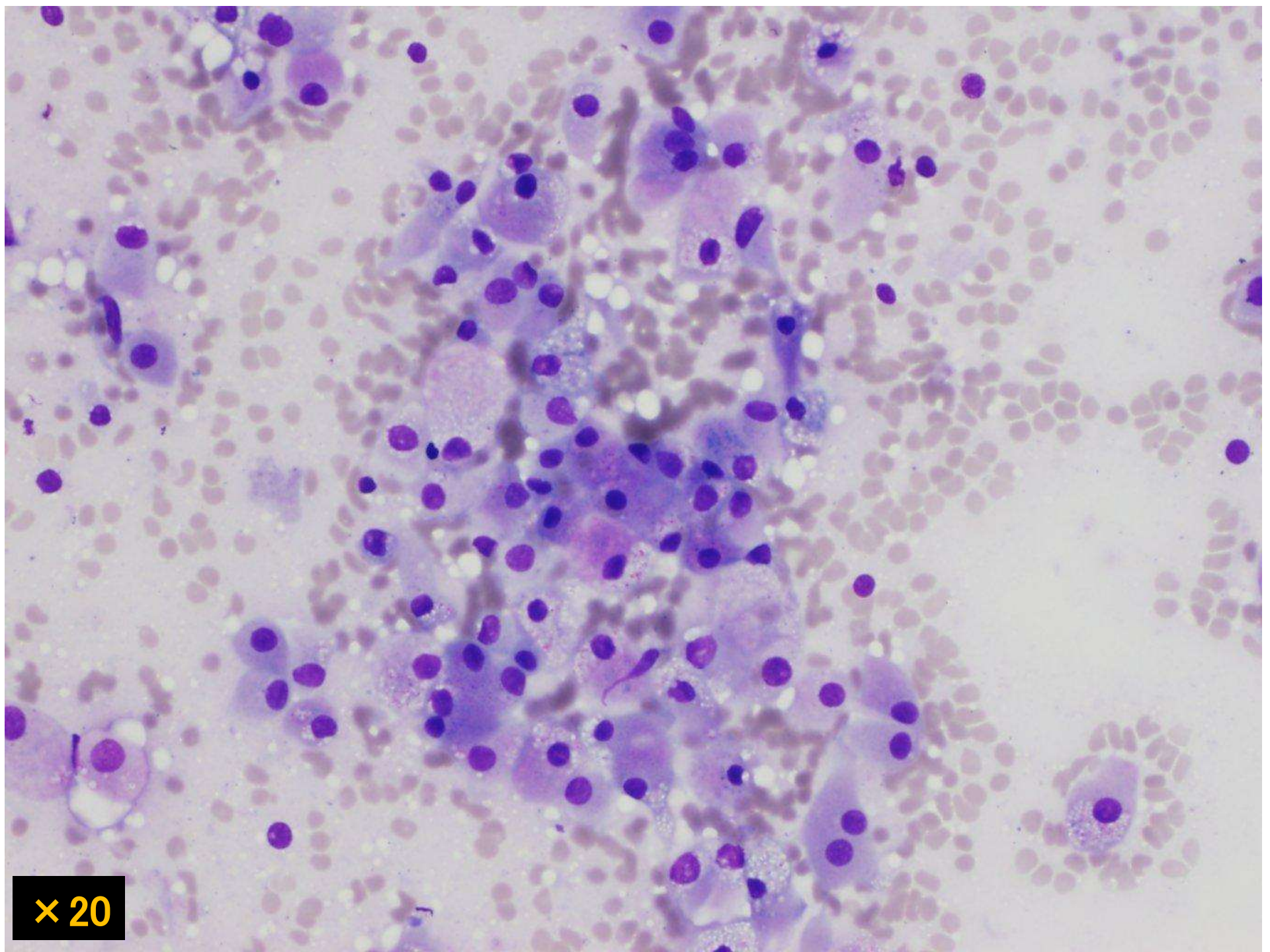
×20

解答

① オンコサイトーマ
② 血管筋脂肪腫
③ 淡明細胞型腎細胞癌
④ 乳頭状腎細胞癌
⑤ 嫌色素性腎細胞癌
⑥ 集合管癌
⑦ 尿路上皮癌

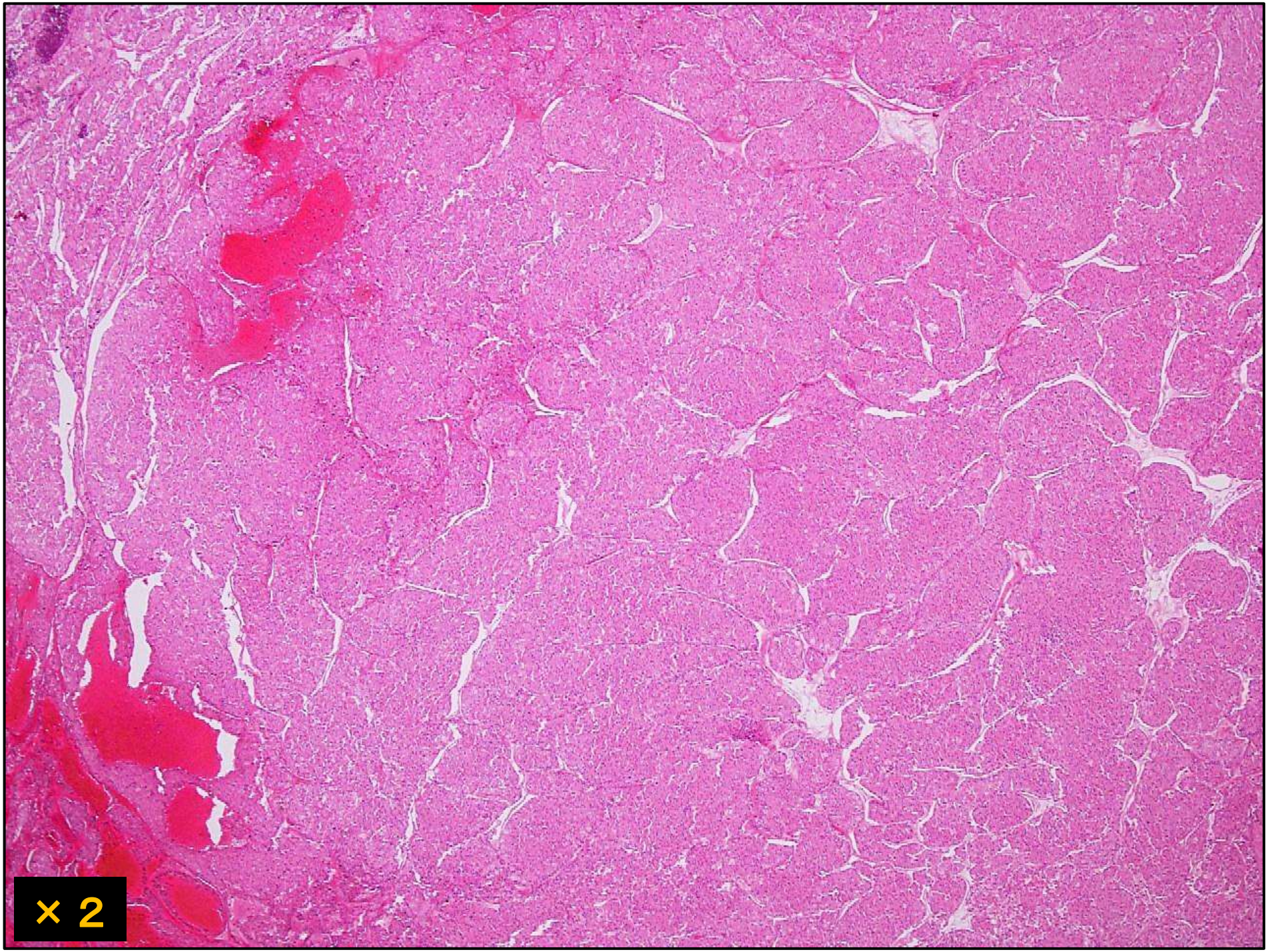
× 2

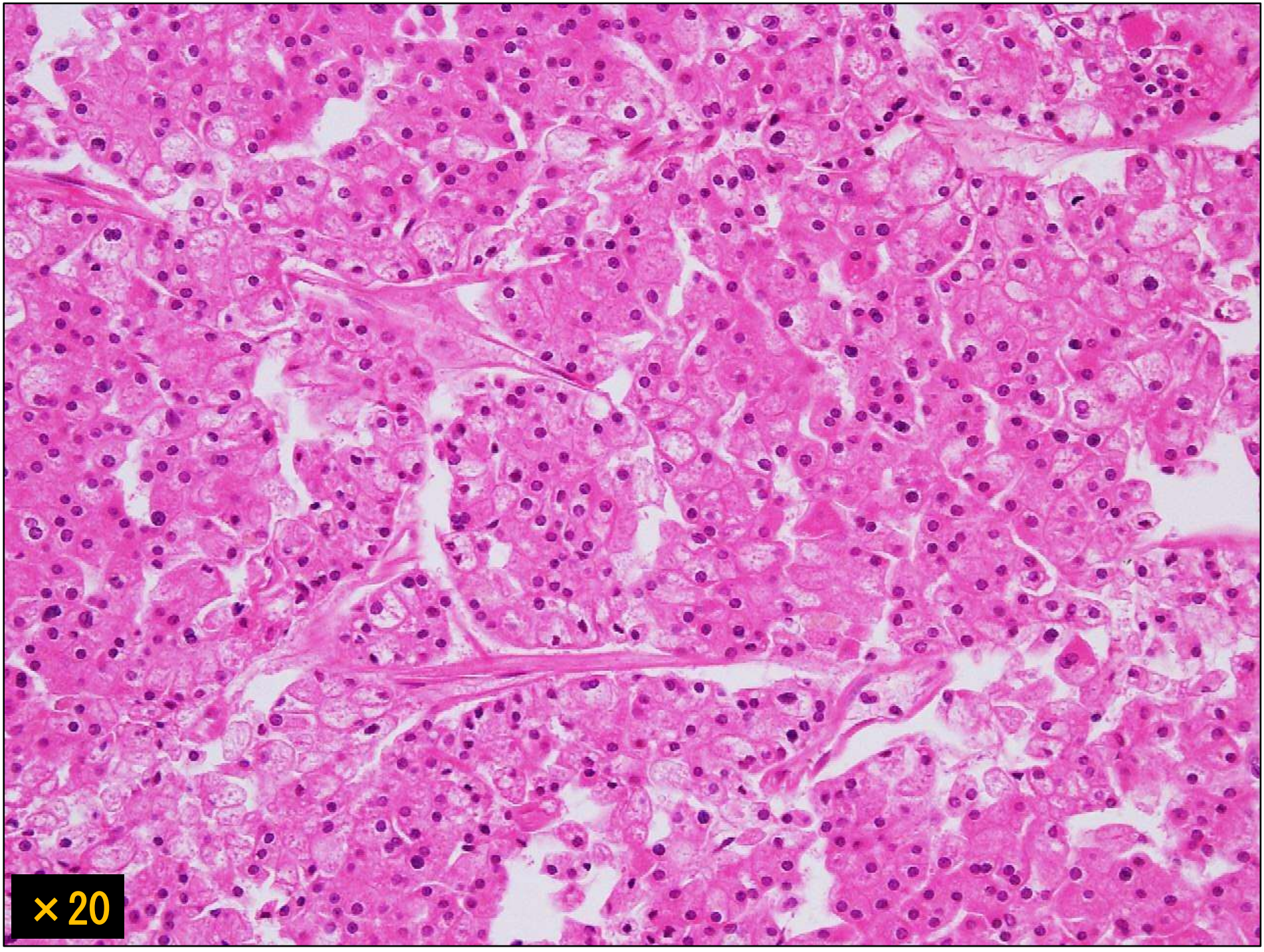
× 20

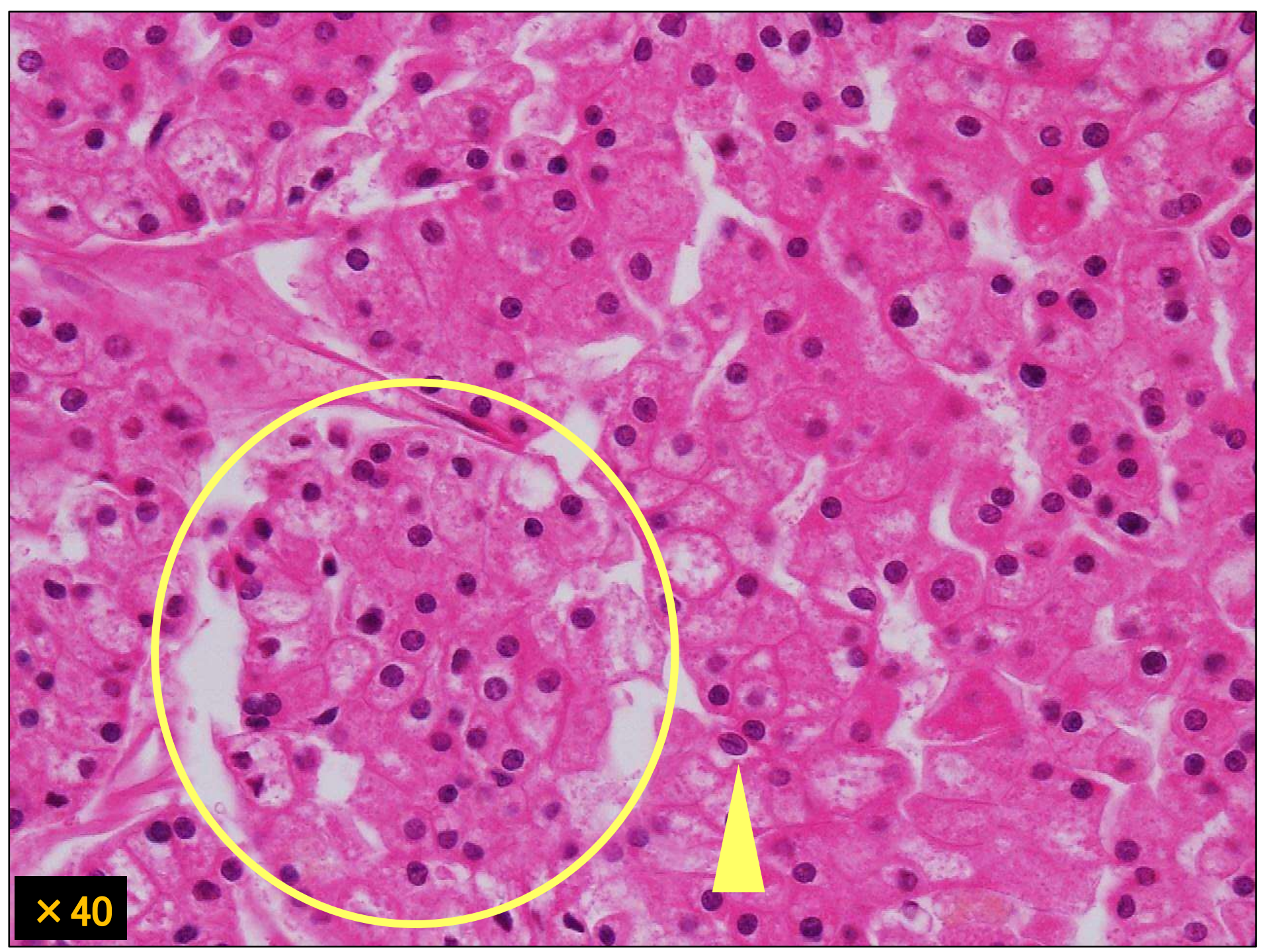
× 40

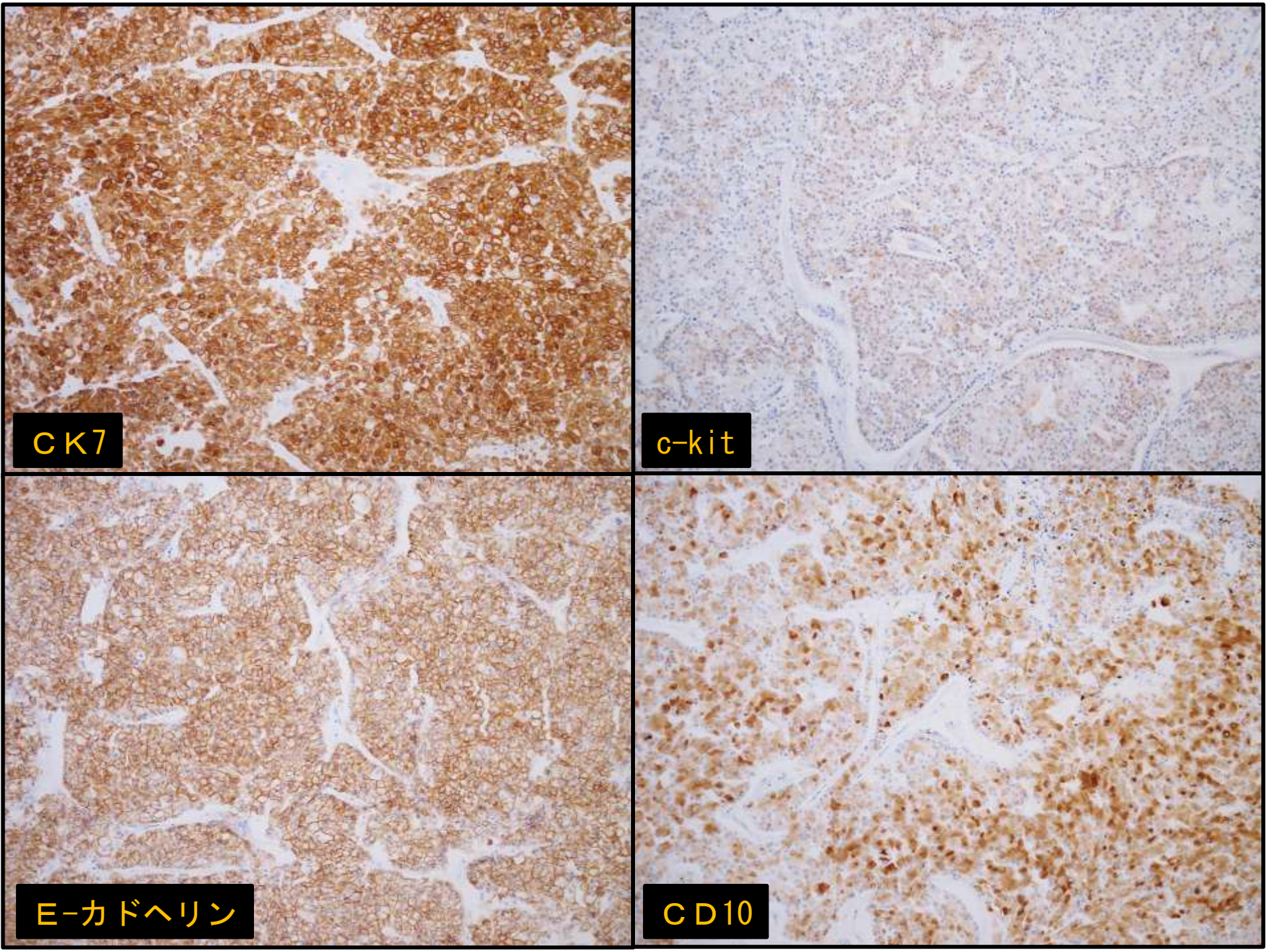
ＣＫ7
c-kit
E-カドヘリン
ＣＤ10

病理診断

Chromophobe renal cell carcinoma, G3

腎癌取扱い規約　第４版　2011.4 出版

1）悪性	
a. 淡明細胞型腎細胞癌	Clear cell renal cell carcinoma
b. 多房嚢胞性腎細胞癌	Multilocular clear cell renal cell carcinoma
c. 乳頭状腎細胞癌	Papillary renal cell carcinoma
d. 嫌色素性腎細胞癌	Chromophobe renal cell carcinoma
e. 集合管癌（Bellini管癌）	Carcinoma of the collecting ducts of Bellini
f. 腎髄質癌	Renal medullary carcinoma
g. Ｘp11.2転座型腎細胞癌	Xp11.2 translocation carcinoma
h. 神経芽腫関連腎癌	Carcinoma associated with neuroblastoma
i. 粘液管状紡錘細胞癌	Mucinous tubular and spindle cell carcinoma
j. 腎細胞癌，分類不能	Renal cell carcinoma, unclassified
2）良性	
a. 乳頭状腺腫	Papillary adenoma
b. オンコサイトーマ	Oncocytoma
＊付記事項	
透析関連腎腫瘍	Dialysis-related renal tumors
後腎性腺腫	Metanephric adenoma
紡錘細胞癌	Spindle cell renal cell carcinoma

嫌色素性腎細胞癌　Chromophobe renal cell carcinoma

- 集合管介在細胞を母地として発生した腎悪性腫瘍.
- 腎腫瘍全体の５％を占める.
- 発症年齢：平均60歳前後.
- 特徴的な症状や徴候はないが，側腹部痛や不快感，血尿，側腹部腫瘤で発症することもある.
- 予後：淡明細胞型腎細胞癌と比較して，良好あるいは同等.
- 腎被膜を越える浸潤の程度は10%程度であり，腎静脈浸潤やリンパ節転移の頻度も低いと考えられている.
- 転移部位：肝臓や肺に多い．骨や肺にしばしば転移をきたす淡明細胞型腎細胞癌とは多少異なる.

嫌色素性腎細胞癌　Chromophobe renal cell carcinoma

- 肉眼的に充実性境界明瞭な腫瘤を形成し，分葉化を呈することもある.
- 新鮮腫瘍割面は淡褐色調あるいは黄褐色調を呈し，ホルマリン固定後はベージュ色を呈することが特徴である.
- 組織学的に通常型と好酸性亜型に分類されている.
  - 通　常　型：細胞境界明瞭で，比較的小型で好酸性顆粒状細胞質を有するeosinophilic cell と大型で微細網状の細胞質を有するpale cellの２種類の細胞からなる.
  - 好酸性亜型：細胞境界明瞭で，比較的小型で好酸性顆粒状細胞質を有するeosinophilic cellが主体に増殖する.
  - 混　合　型：両者の成分が混在するもの.

嫌色素性腎細胞癌　Chromophobe renal cell carcinoma

- 腫瘍細胞は充実性，敷石状，管状に増殖し，乳頭状増殖は極めてまれである．
- 大型の淡い細胞質を有する腫瘍細胞では，微細網状の細胞質を有する．
- 核にはレーズン様のしわが目立つのが特徴で，しばしば二核細胞もみられる．
- 好酸性細胞にperinuclear haloがよく観察される．
- 非常にまれだが，扁平上皮癌や内分泌細胞癌への分化を示す腫瘍の報告もある．
- 免疫染色では腫瘍細胞がＣＫ7，Ｅ－カドヘリン，c-kitに陽性である．ビメンチン，ＣＤ10は通常陰性であるが，悪性度の高い腫瘍ではＣＤ10が陽性になる場合がある．

①オンコサイトーマ　Oncocytoma

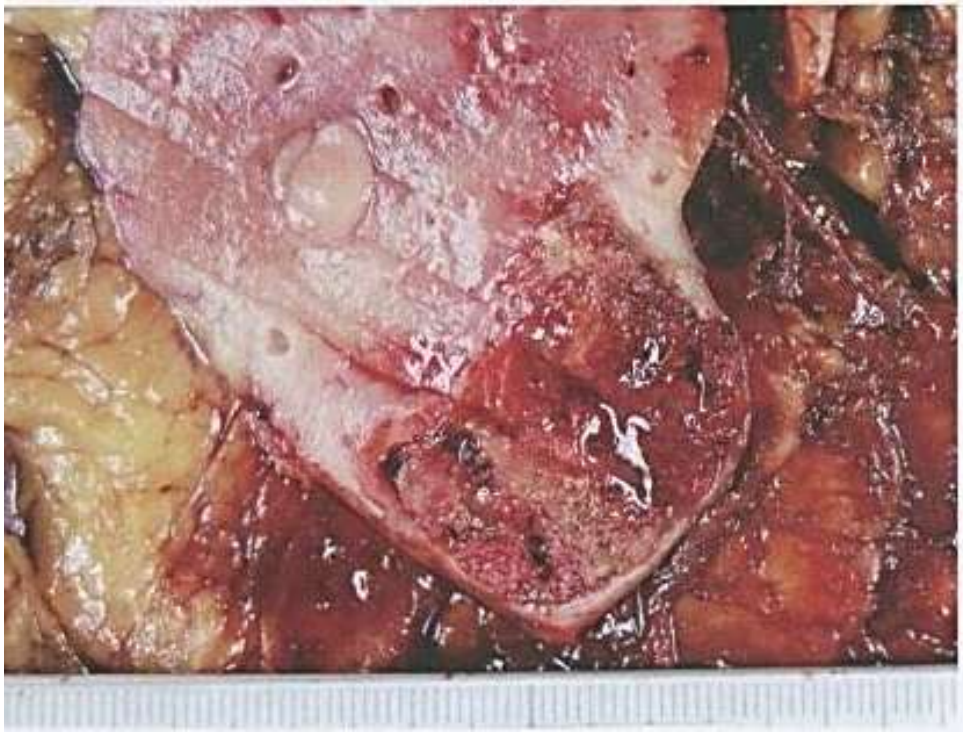

腫瘍鑑別アトラス　腎より

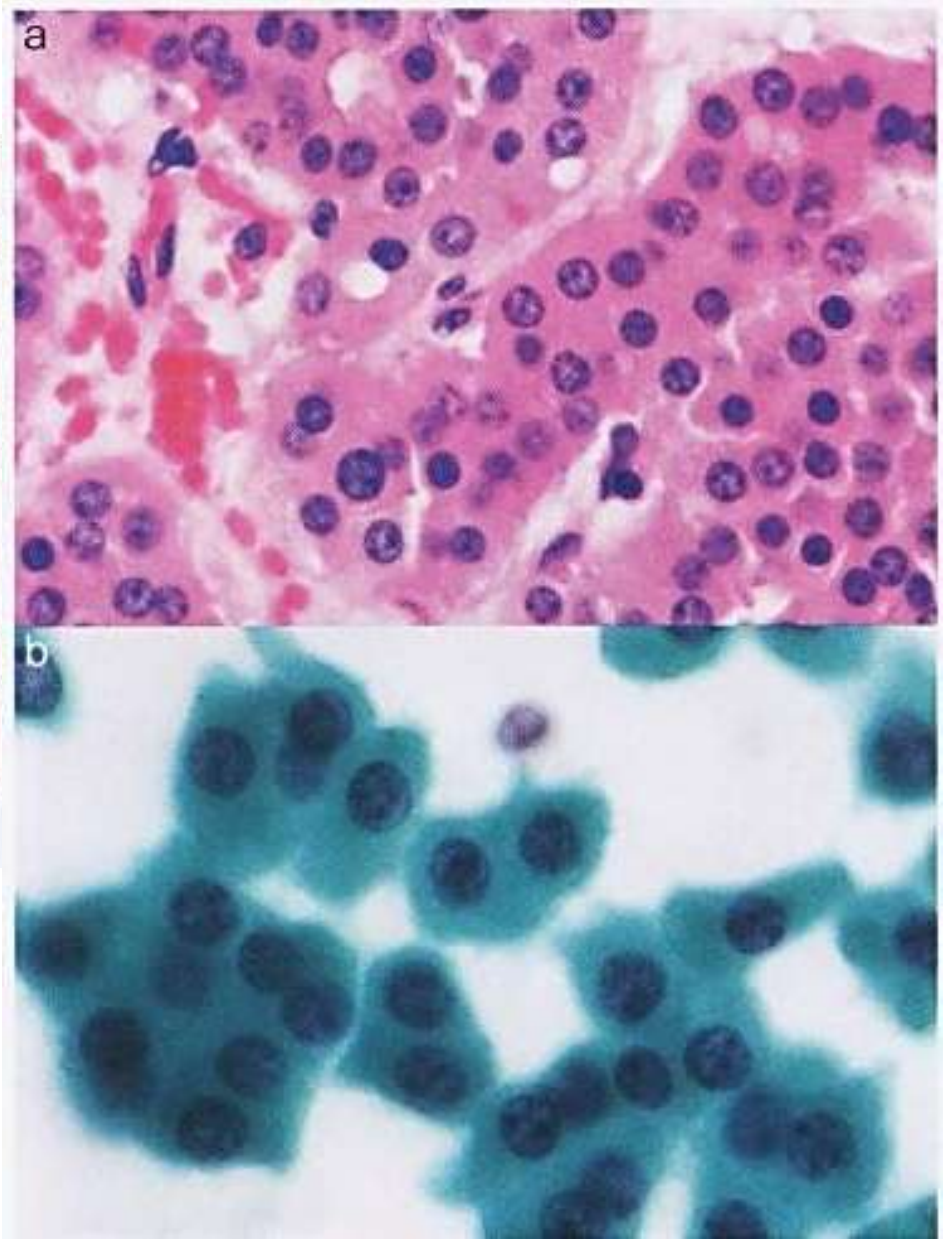

①オンコサイトーマ　Oncocytoma

- 成人の原発性腎上皮性腫瘍の３～５％を占める.
- 肉眼的に，よく隔壁された均一な皮質由来の腫瘍である.
  腫瘍割面は褐色調を呈し，マホガニーブラウンと表現される.
  平均腫瘍径は４～５cm程度であるが，20cmに及ぶ症例もある.
- 組織学的に，多数のミトコンドリアの存在を反映した豊富な顆粒状細胞質を有する腫瘍細胞が均一な胞巣状増殖を示す．背景の間質は細胞成分に乏しく，浮腫状，粘液状，硝子化を示す.
- 免疫染色では腫瘍細胞がc-kit，Ｅ-カドヘリンにびまん性に陽性である.
  ＣＫ7は陰性またはごく一部陽性となる.

②血管筋脂肪腫　Angiomyolipoma



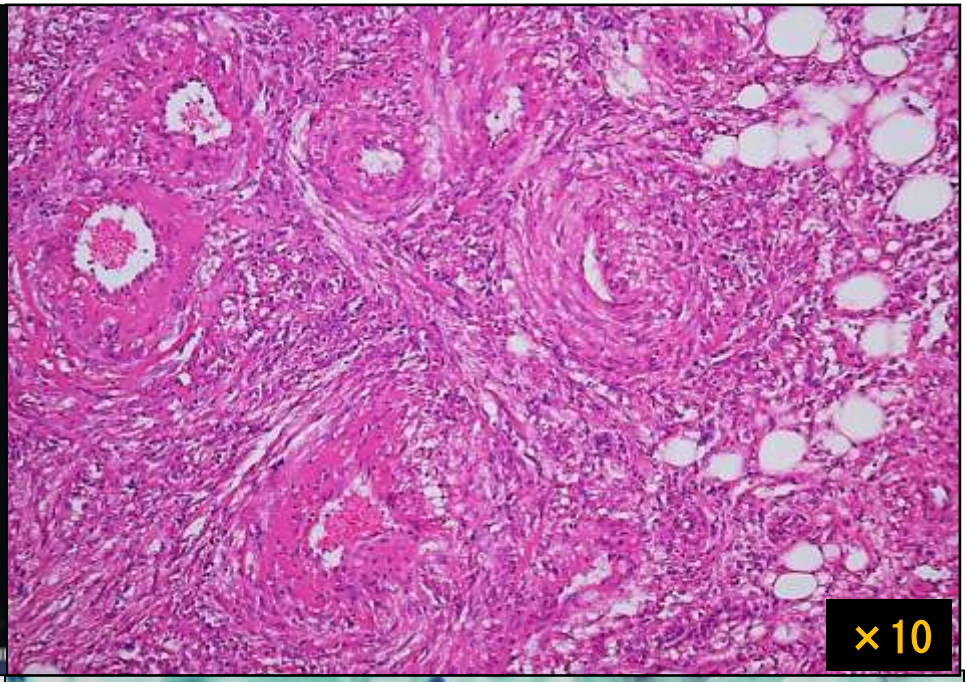

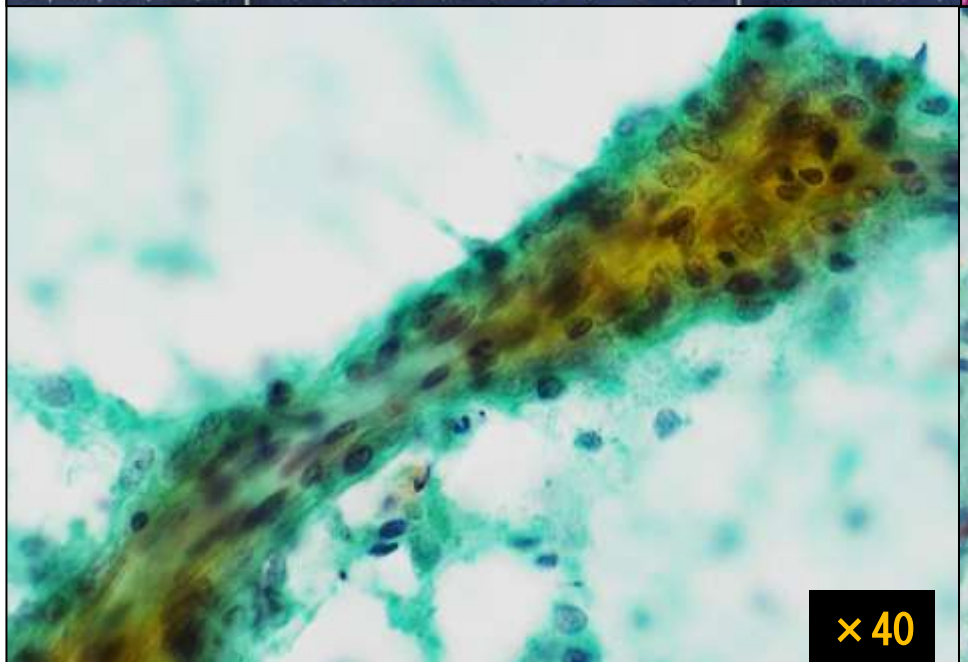

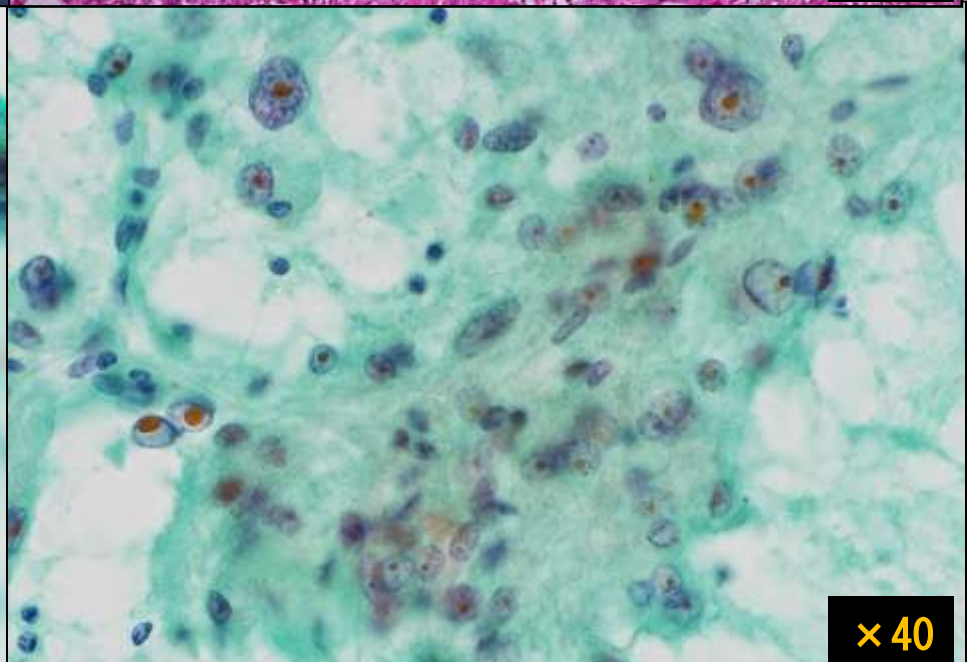

②血管筋脂肪腫　Angiomyolipoma

- 腎臓で最も多い間葉系腫瘍で，脂肪組織，紡錘形あるいは類上皮様の平滑筋細胞，異常血管の３成分が種々の割合で混合した組織からなる.
- 外科的切除される全腎腫瘍の１％を占める.
- 肉眼的によく境界された病変を形成するが，被膜はない．腫瘍割面は腫瘍を構成する脂肪，平滑筋，血管の量を反映して，黄色～灰白色～赤褐色調を呈する.
  平均腫瘍径は６cm（0.5～25cm）である.
- 組織学的に，脂肪細胞，平滑筋細胞，異常血管が混在して観察される.
- 免疫染色では腫瘍細胞がα-ＳＭＡ，ＨＭＢ-45，Melan-Ａに陽性となる.
  ＣＫ7，ＣＤ10，ＰＡＸ2，ＰＡＸ8は通常陰性である.

③淡明細胞型腎細胞癌　Clear cell renal cell carcinoma

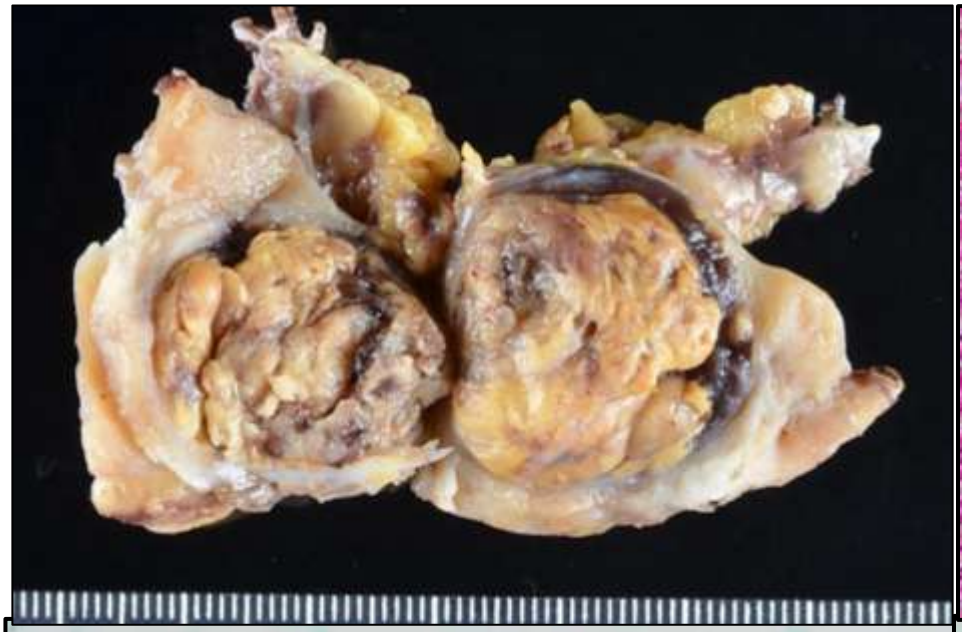

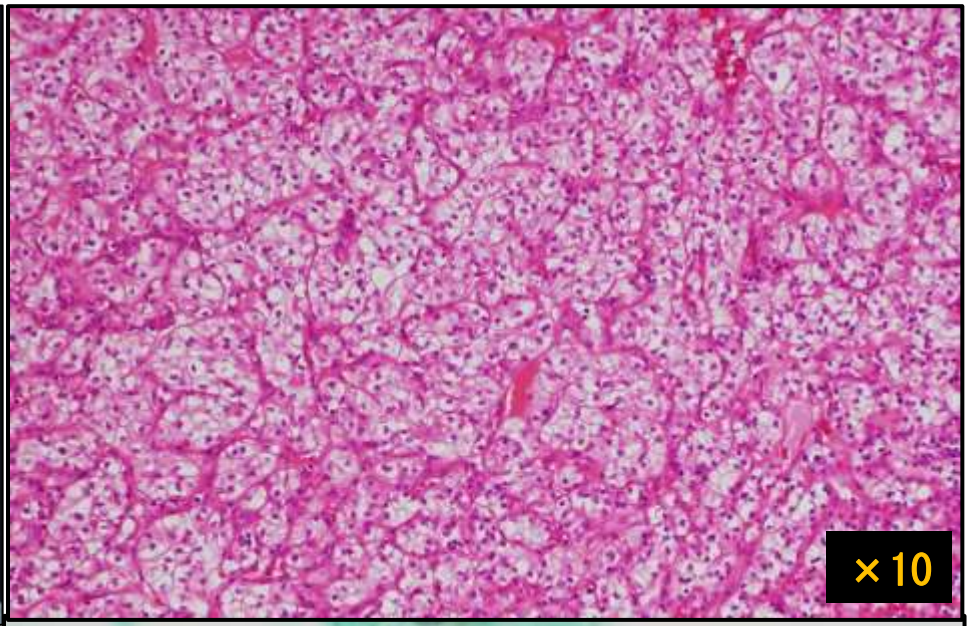

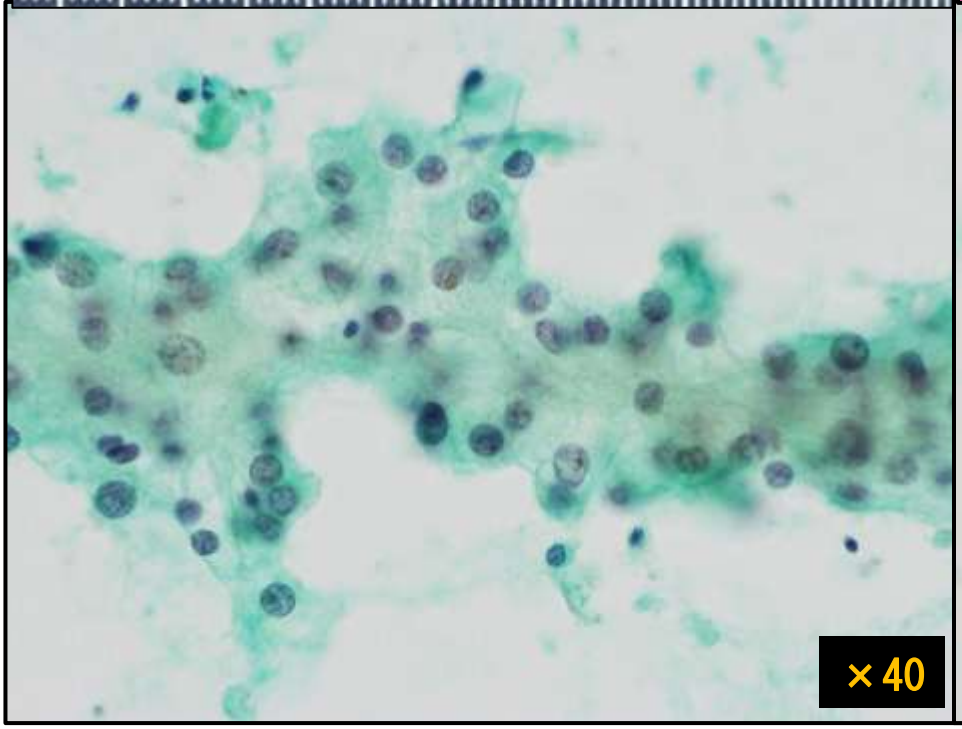

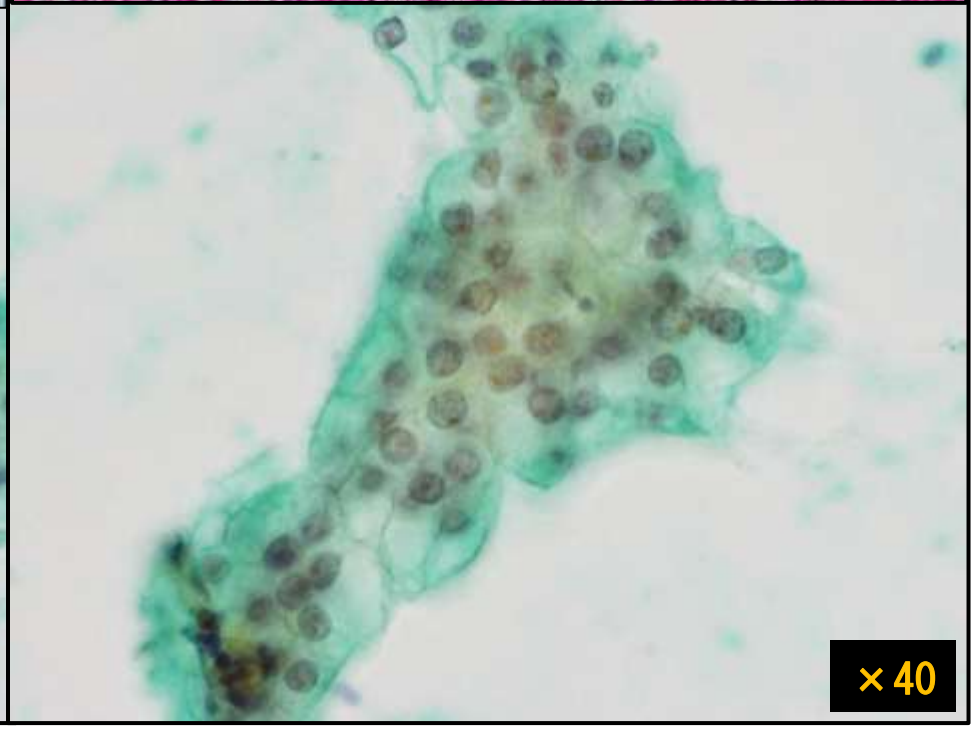

③淡明細胞型腎細胞癌　Clear cell renal cell carcinoma

- 腎細胞癌の80～85%を占める.
- 肉眼的に境界明瞭な結節を形成し，腫瘍割面は黄金～黄褐色調を呈する. しばしば出血，壊死や嚢胞を伴う.
- 組織学的に腫瘍細胞が胞巣状，充実性，管状構造を形成し，繊細な線維性血管によって分画されている.
- 腫瘍細胞の細胞質所見から通常型と好酸性亜型に分類される.
  - 通常型：細胞境界明瞭な明るい細胞質と比較的異型の弱い小型円形核を有する.
  - 好酸性亜型：細胞質は好酸性顆粒状で，比較的異型の強い核を伴い，胞巣状あるいはシート状に配列する.
- 免疫染色では腫瘍細胞がＣＤ10，RCC Marker，ＰＡＸ2，ＣＡⅨに陽性となる.
  ＣＫ7，c-kit，Ｅ-カドヘリン，ＨＭＢ-45，Melan-Ａは通常陰性である.

④乳頭状腎細胞癌　Papillary renal cell carcinoma

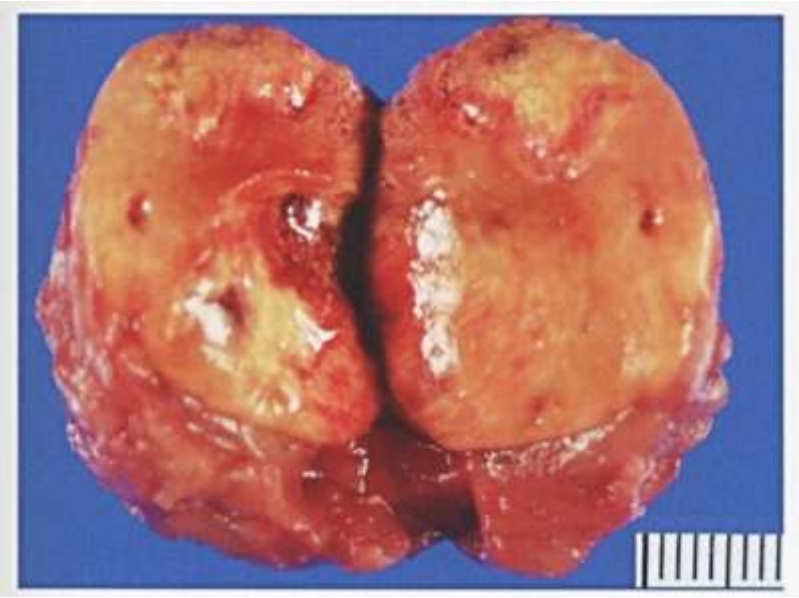

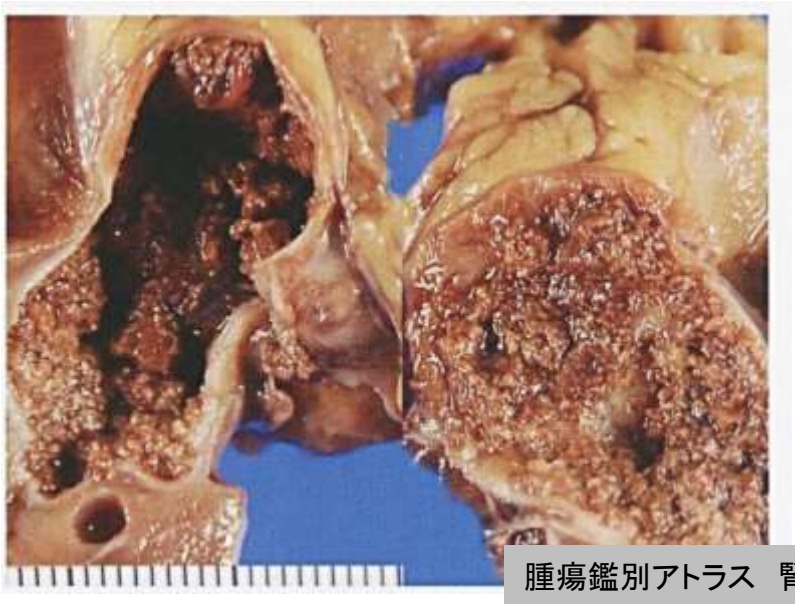

腫瘍鑑別アトラス　腎より

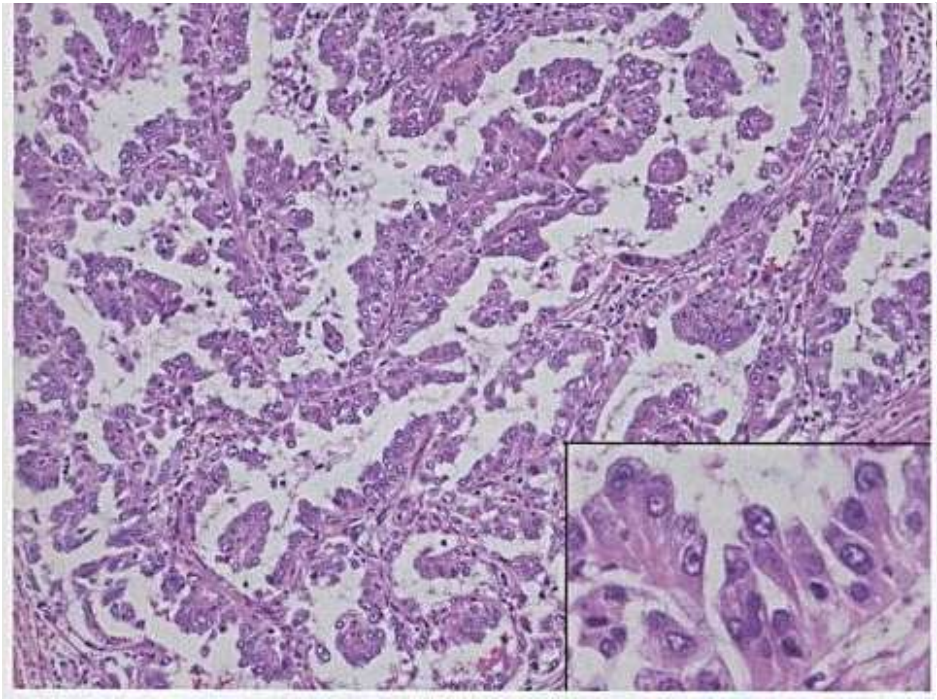

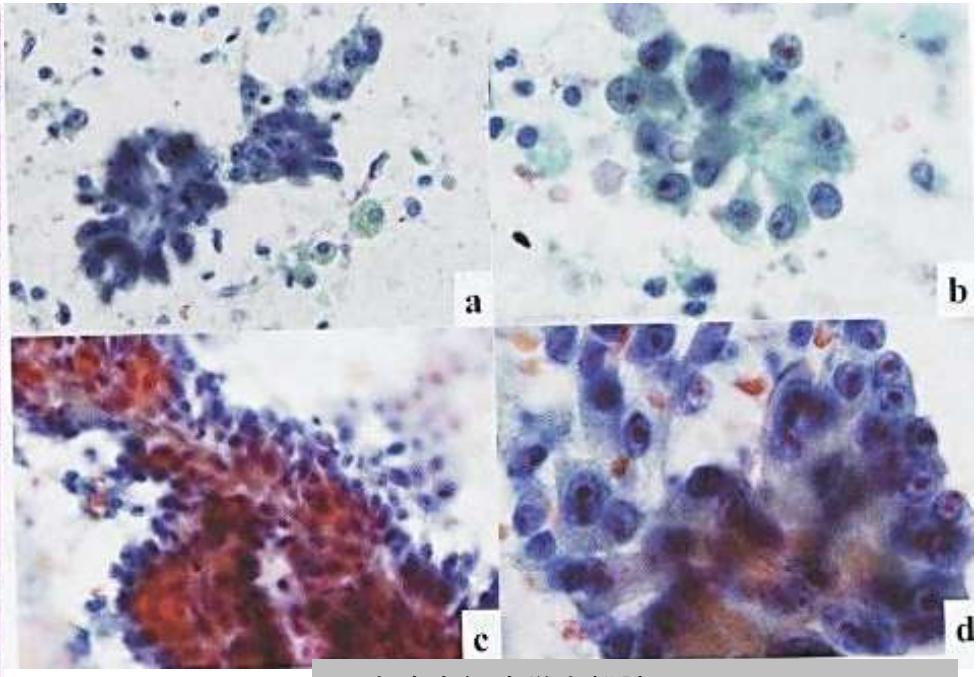

日本臨床細胞学会雑誌 2009.Vol.48 No.2より

④乳頭状腎細胞癌　Papillary renal cell carcinoma

- 腎細胞癌の10～15%を占める.
- 肉眼的に境界明瞭な結節を形成し，2/3程度の症例で厚い線維性偽被膜を有する．腫瘍割面は薄灰色，赤茶色，黄色などを呈する.
  しばしば出血，壊死や嚢胞を伴う.
- 組織学的に，腫瘍細胞が線維血管性間質を軸として乳頭状増殖を示し，間質には泡沫細胞の集簇や砂粒体，硝子化を認める.
- 腫瘍細胞の異型性と細胞質の特徴からtype1とtype2に分類される.
- Type2は腫瘍細胞が円柱状で，好酸性細胞質を有し，核は偽重層化傾向にある.
- 免疫染色では腫瘍細胞がＣＫ7，RCC Marker，ＡＥ1/ＡＥ3，ＣＡＭ5.2，ＣＤ10に陽性となる．ビメンチンは通常陰性である.

⑥集合管癌　Carcinoma of the collecting ducts of Bellini



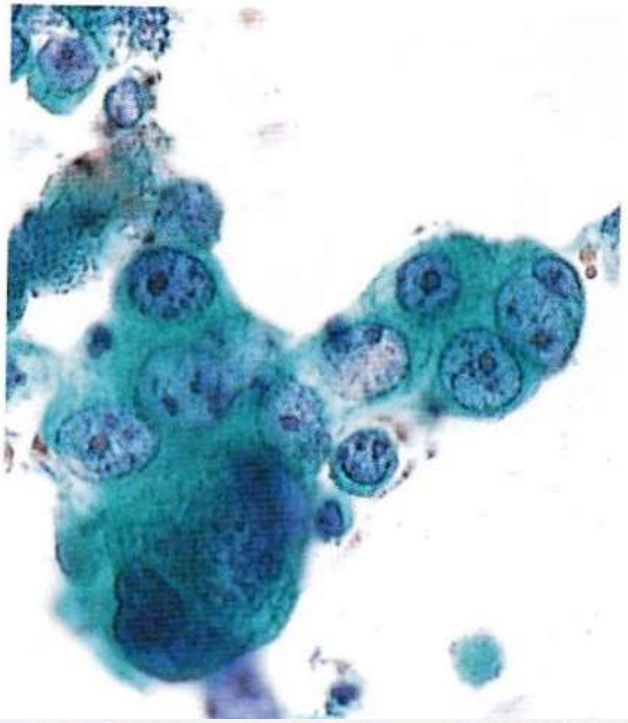

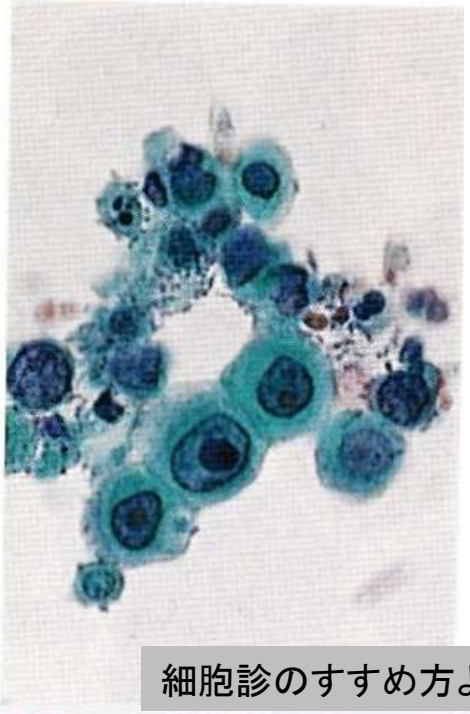

細胞診のすすめ方より

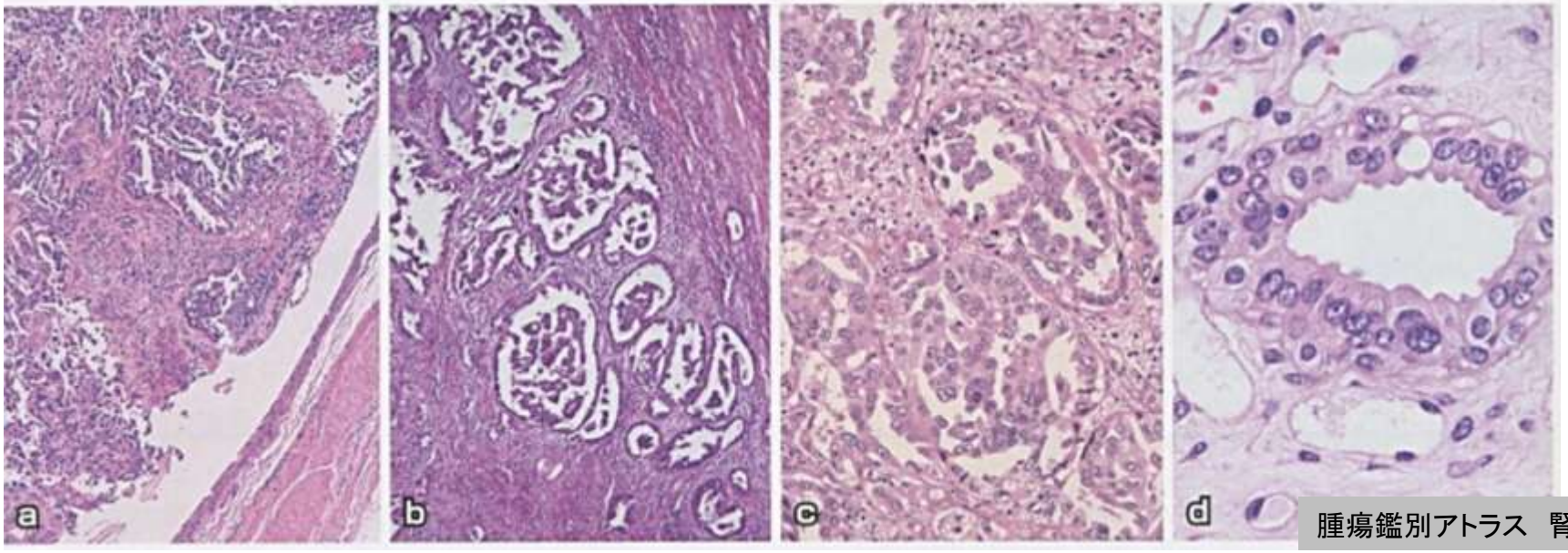

腫瘍鑑別アトラス　腎より

⑥集合管癌　Carcinoma of the collecting ducts of Bellini

- 腎集合管上皮（主細胞）に由来する高度悪性腫瘍で，かつてはBellini管癌と呼ばれていたが，現在は集合管癌に統一されている．
  全腎上皮性腫瘍の１%未満である．

- 平均発症年齢は50歳前後で，他の腎細胞癌に比べて若年発生である．
  男：女＝２～３：１

- 約2/3の症例は有症状（血尿・背部痛・腹部腫瘤など）で発見され，約1/3は診断時に転移が認められる．

- 肉眼的に境界不明瞭で，偽被膜の形成はない．割面は灰白色を示し，浸潤性の腫瘍で，髄質中心に発育する傾向がみられる．線維性間質のため硬く，出血，壊死や嚢胞を伴うこともある．

- 組織学的に多彩な像を呈するが，管状発育を主体とし，乳頭状，索状，充実性増殖もみられる．腫瘍細胞は円柱状～立方状で，好酸性細胞質を有する．核は高度異型，多形性を示し，核分裂像も多い．

- 免疫染色では腫瘍細胞がＣＫ７，ＡＥ1/ＡＥ3，ＣＥＡ，高分子量ＣＫ，Ｅ-カドヘリンに陽性となる．ＣＤ10，ｐ63は陰性である．

⑦尿路上皮癌　Urothelial carcinoma



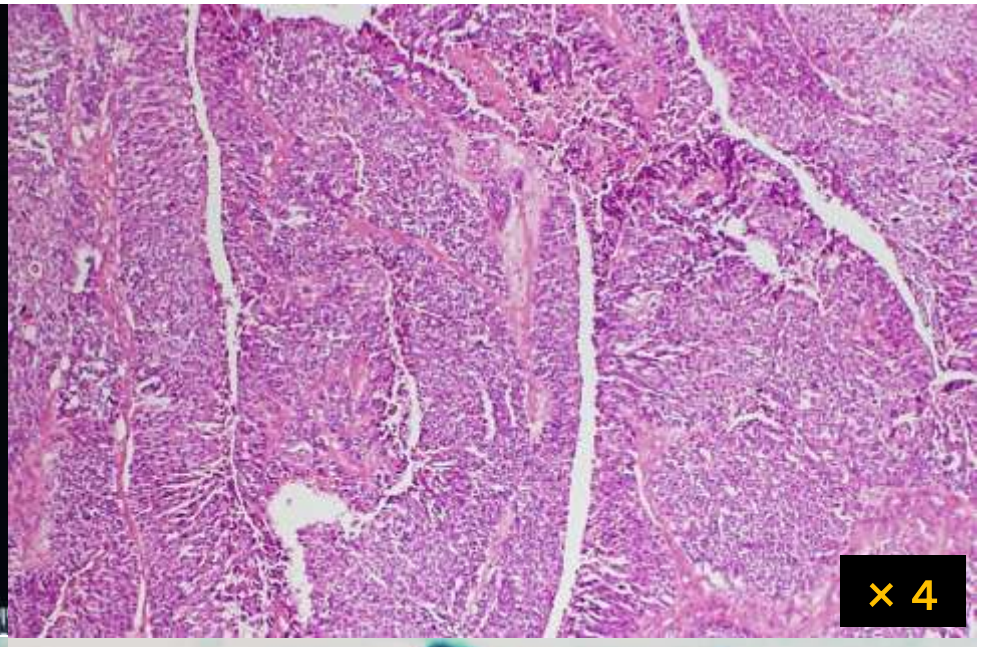

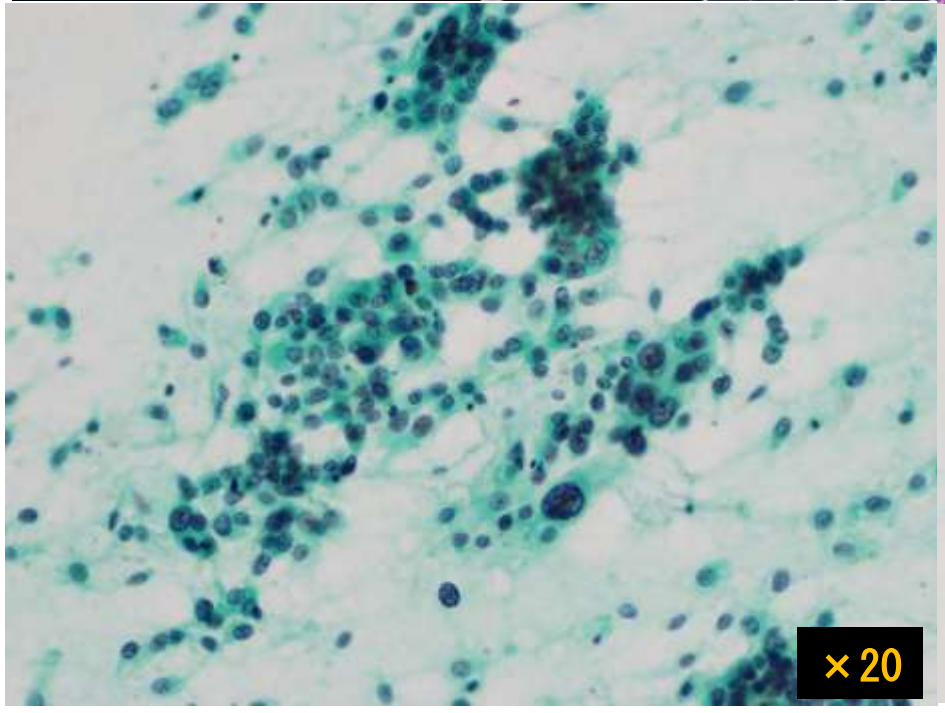

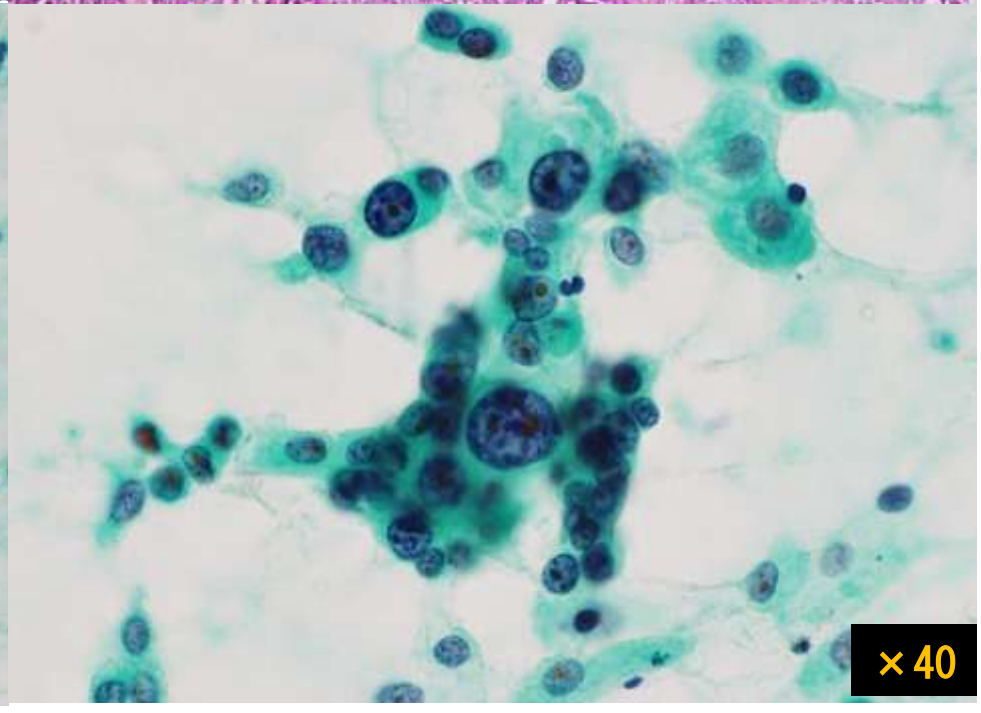

⑦尿路上皮癌　Urothelial carcinoma

- 腎盂・尿管・膀胱・尿道の尿路上皮から発生する.
- 最も頻度の高い臨床所見は無症候性血尿（肉眼的および顕微鏡的）で，次いで排尿時痛，排尿困難，残尿感などが挙げられる.

- 非浸潤性病変（上皮内癌）
  - 乳頭状非浸潤性病変
    - 低異型度（low grade）
    - 高異型度（high grade）
  - 平坦病変
- 浸潤性病変

- 免疫染色では腫瘍細胞がp63，ＣＫ7，高分子量ＣＫに陽性となる.
c-kit，Ｅ-カドヘリン，ＨＭＢ-45，Melan-Ａは通常陰性である.

嫌色素性腎細胞癌とオンコサイトーマの比較　病理と臨床　2010 Vol.28 No.10

		嫌色素性腎細胞癌	オンコサイトーマ
肉眼所見		ベージュ色	褐色調 （マホガニーブラウン）
組織所見	組織構築	充実シート状，管状， 嚢胞状	胞巣状，器官様配列， 充実，管状
	核	しわ，レーズン様	円形
	核周囲明庭	あり	なし
	細胞境界	厚く明瞭	不明瞭
	間質	血管に乏しい	浮腫状，硝子化
免疫染色	ＣＤ82	＋	－
	Ｓ100Ａ1	－	＋
	ＣＫ7	＋（びまん性）	限局性陽性 または陰性
染色体異常		1, 2, 6, 10, 13, 17, 21番欠損	正常 1, 14番欠損 11q12-13の関係した転座