症例2

- 症例：70歳代　男性
- 既往歴：脳梗塞、高血圧症
- 主訴：右前胸部から脇にかけての痛みと右上腕部のしびれを認めた。他院CT検査で右肺上葉に5cm大の腫瘤影とこれに接する右第二肋骨に骨破壊像を認め、胸壁浸潤を伴う肺癌が疑われた。精査目的のため当院紹介。肺癌疑いのためTBLB施行。
- 検体：気管支擦過

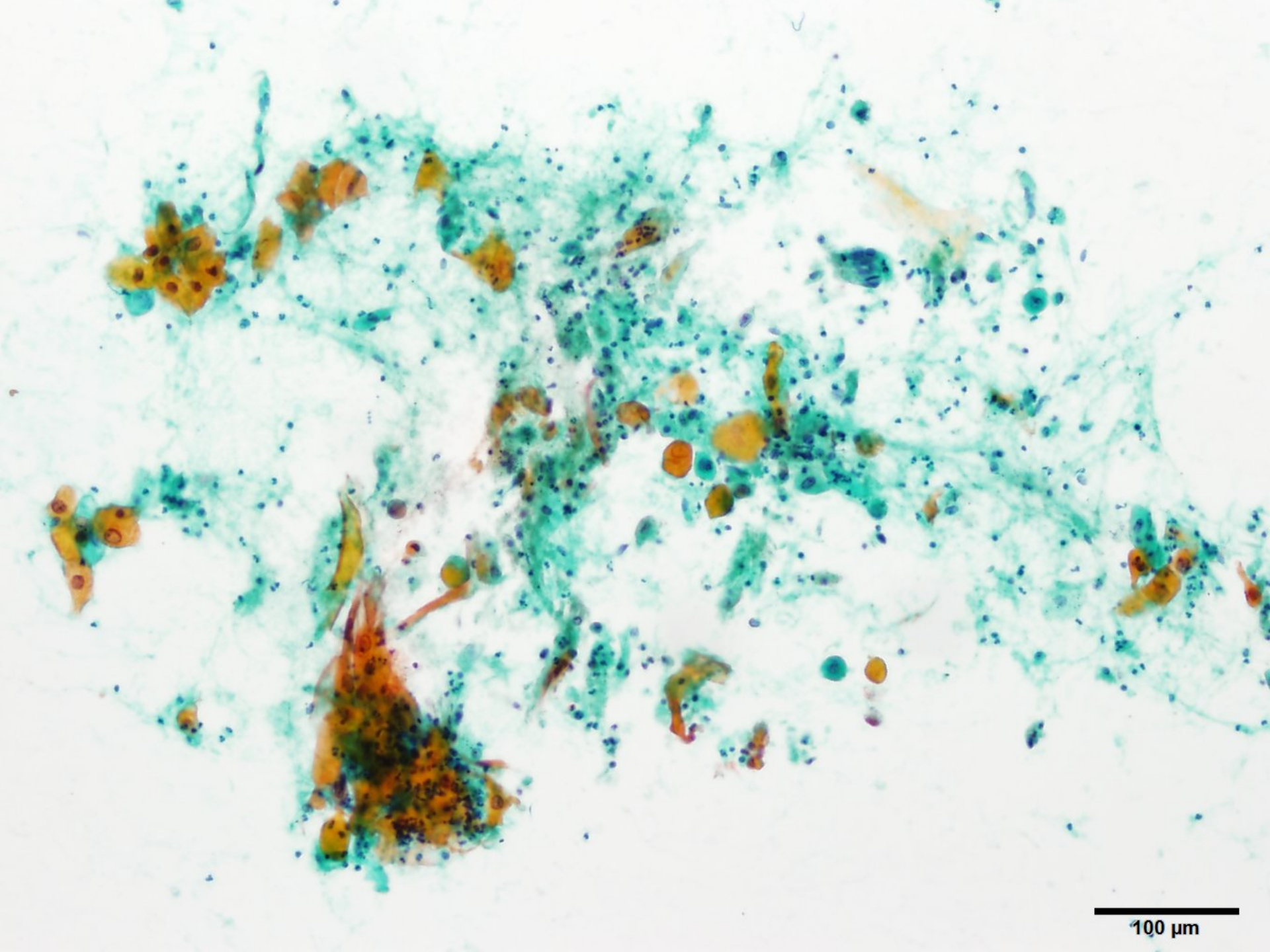
100 µm


100 µm

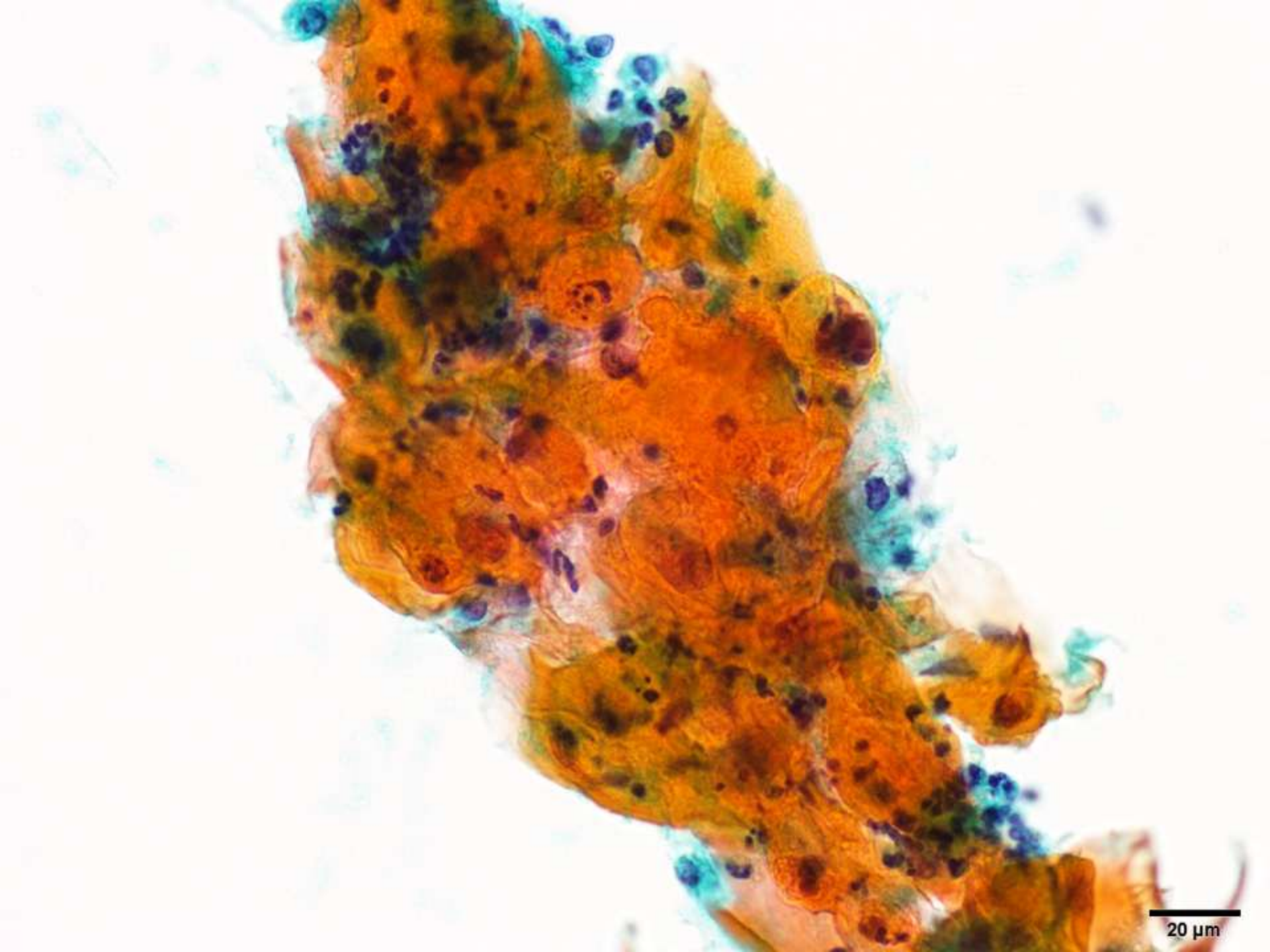
20 µm

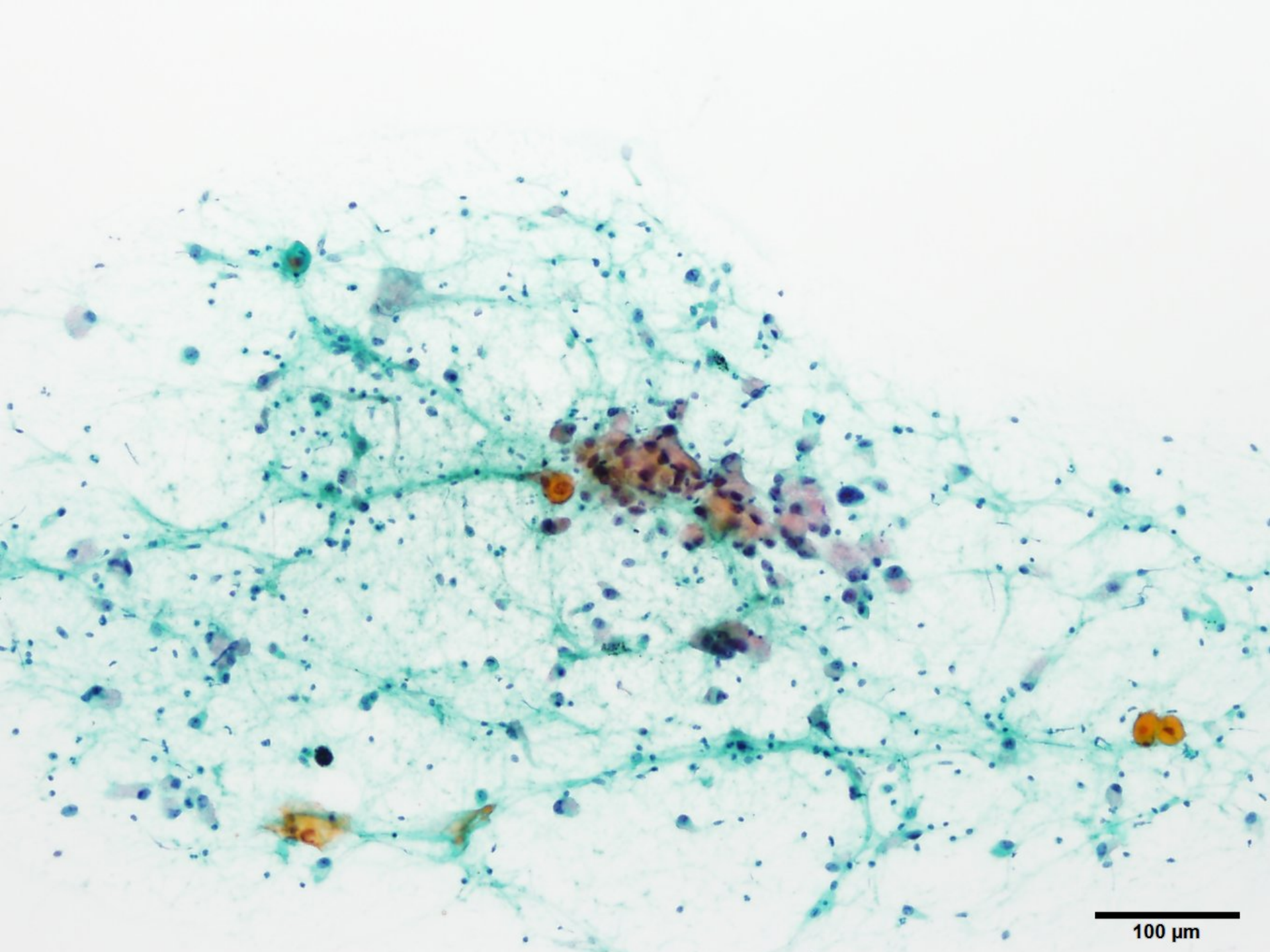
100 µm

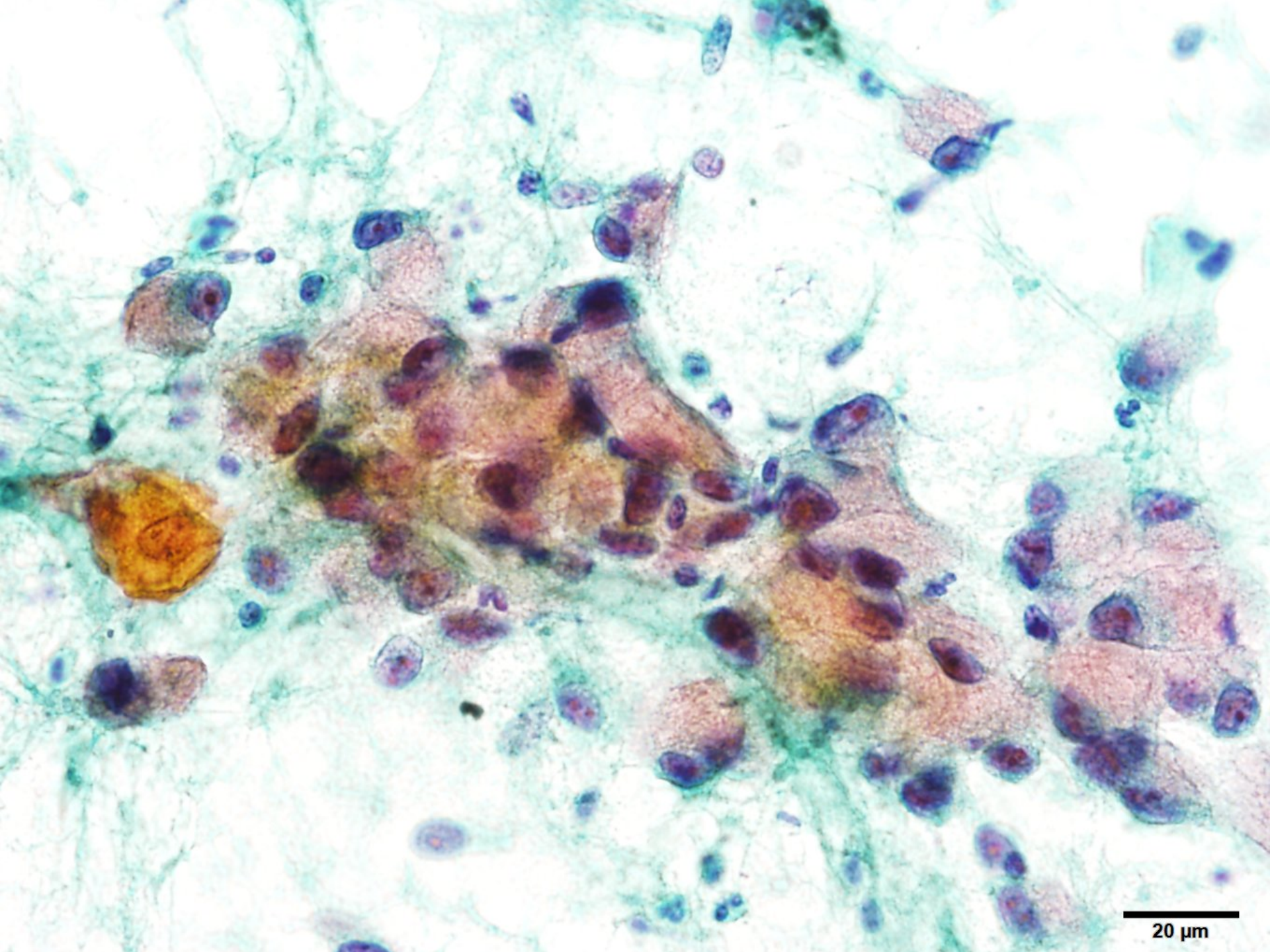
20 µm

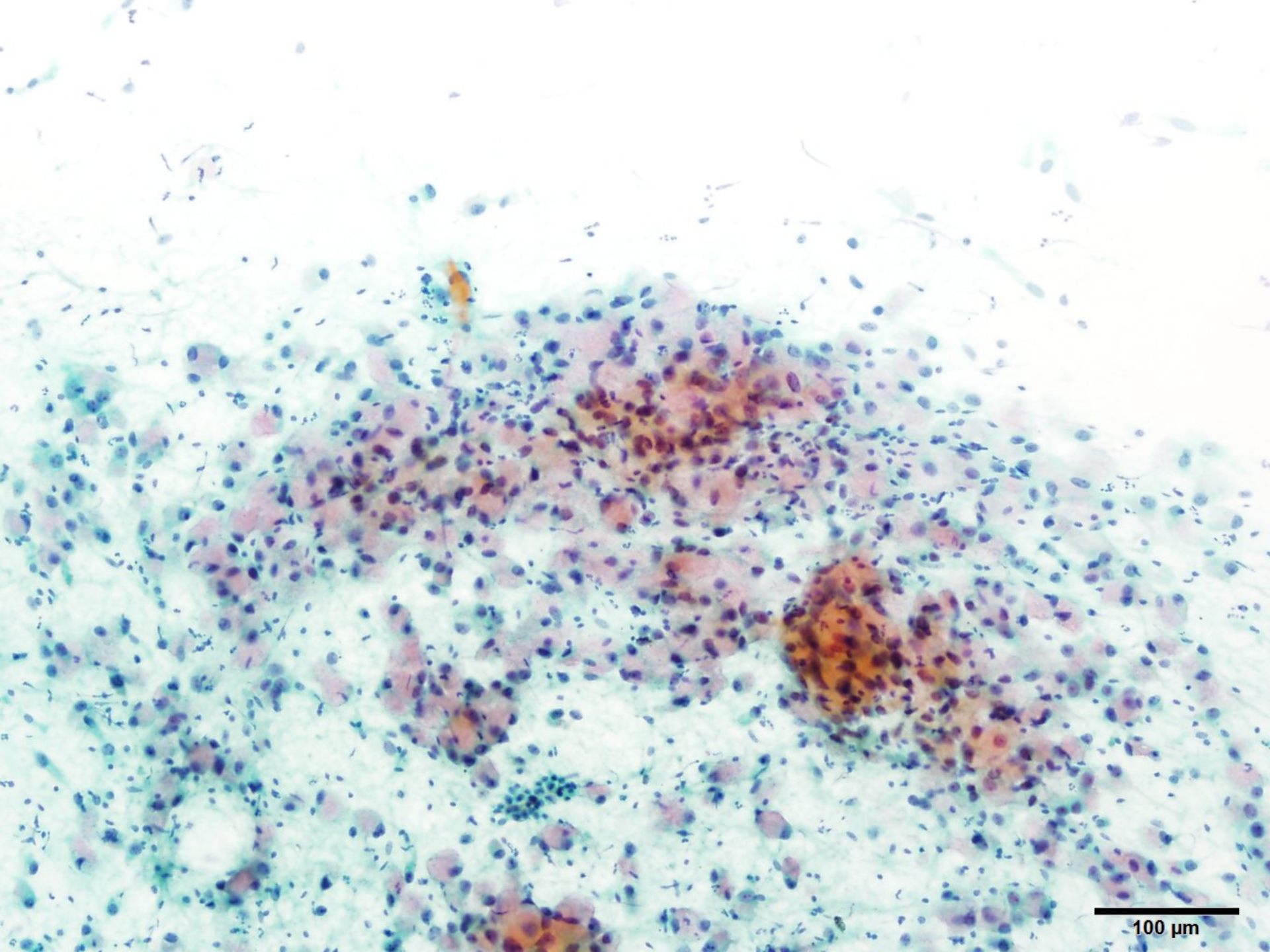
100 µm

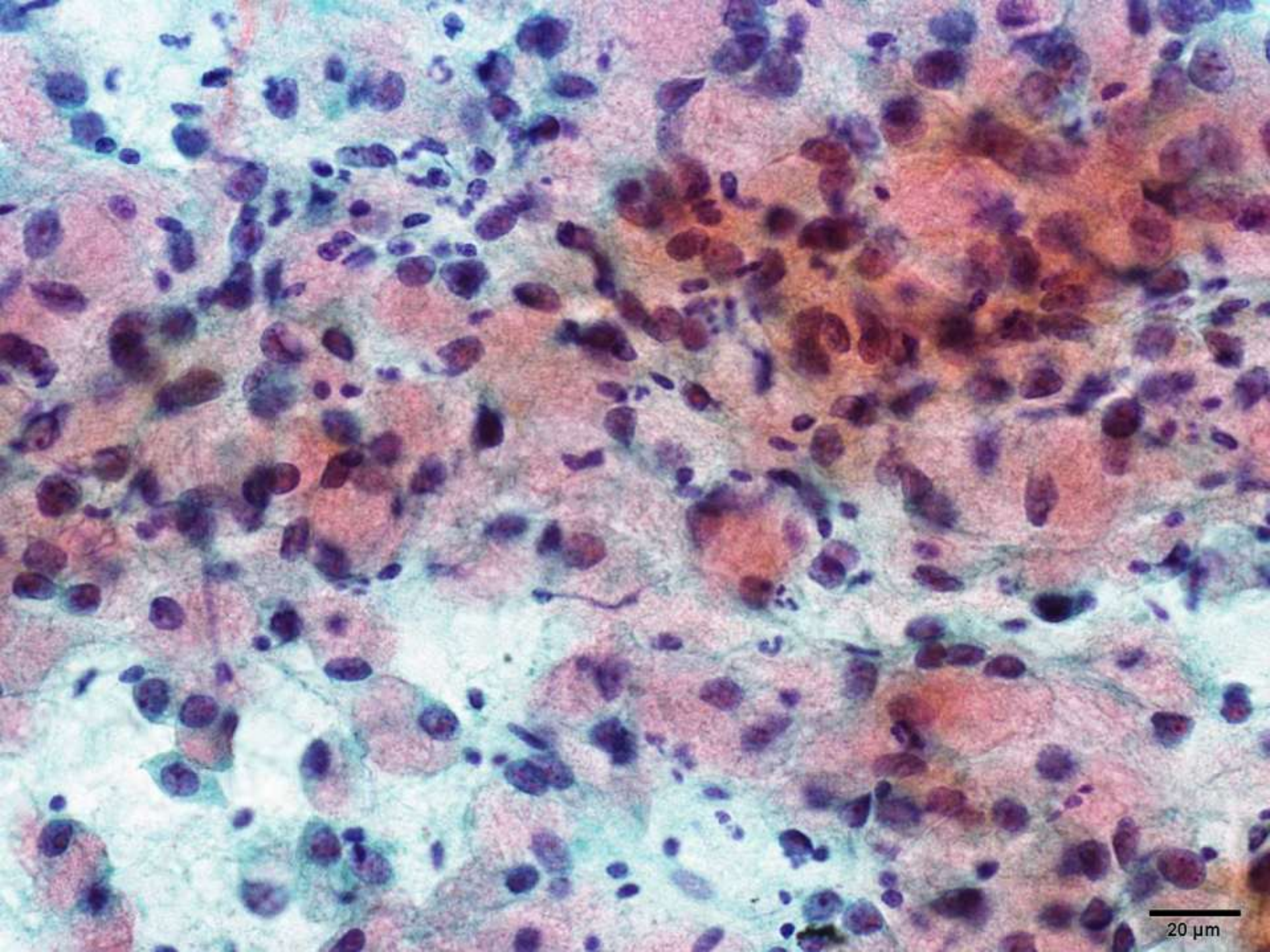
20 µm

細胞学的診断

【判定】 Positive

【細胞診断】

Squamous cell carcinoma /

Atypical glandular cell (adenocarcinoma suspect)

画像所見

胸部X線

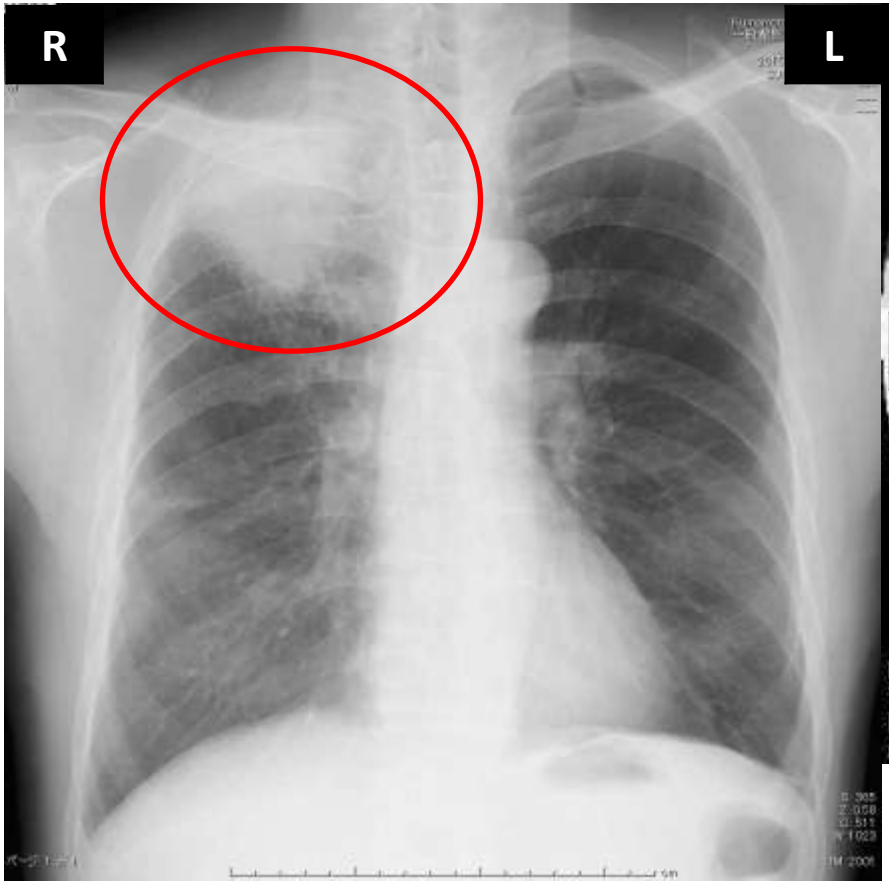

CT

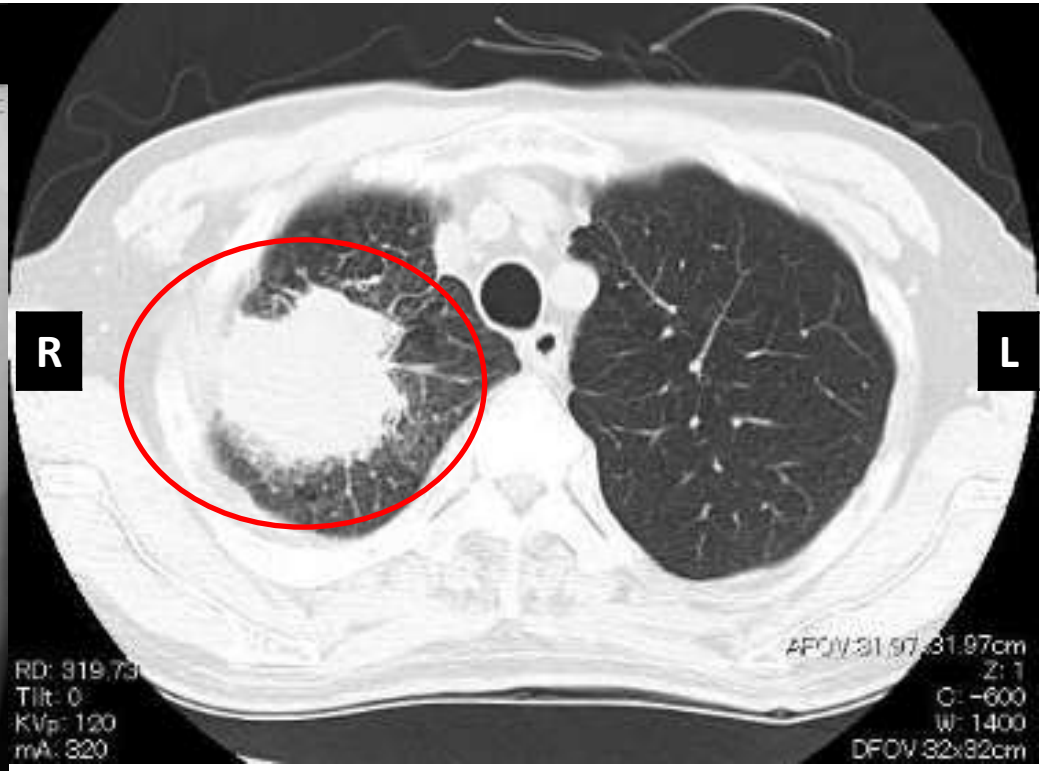

右肺尖部に59×53mm程のmass。右肋骨に浸潤を認める。

#1

組織所見（HE）

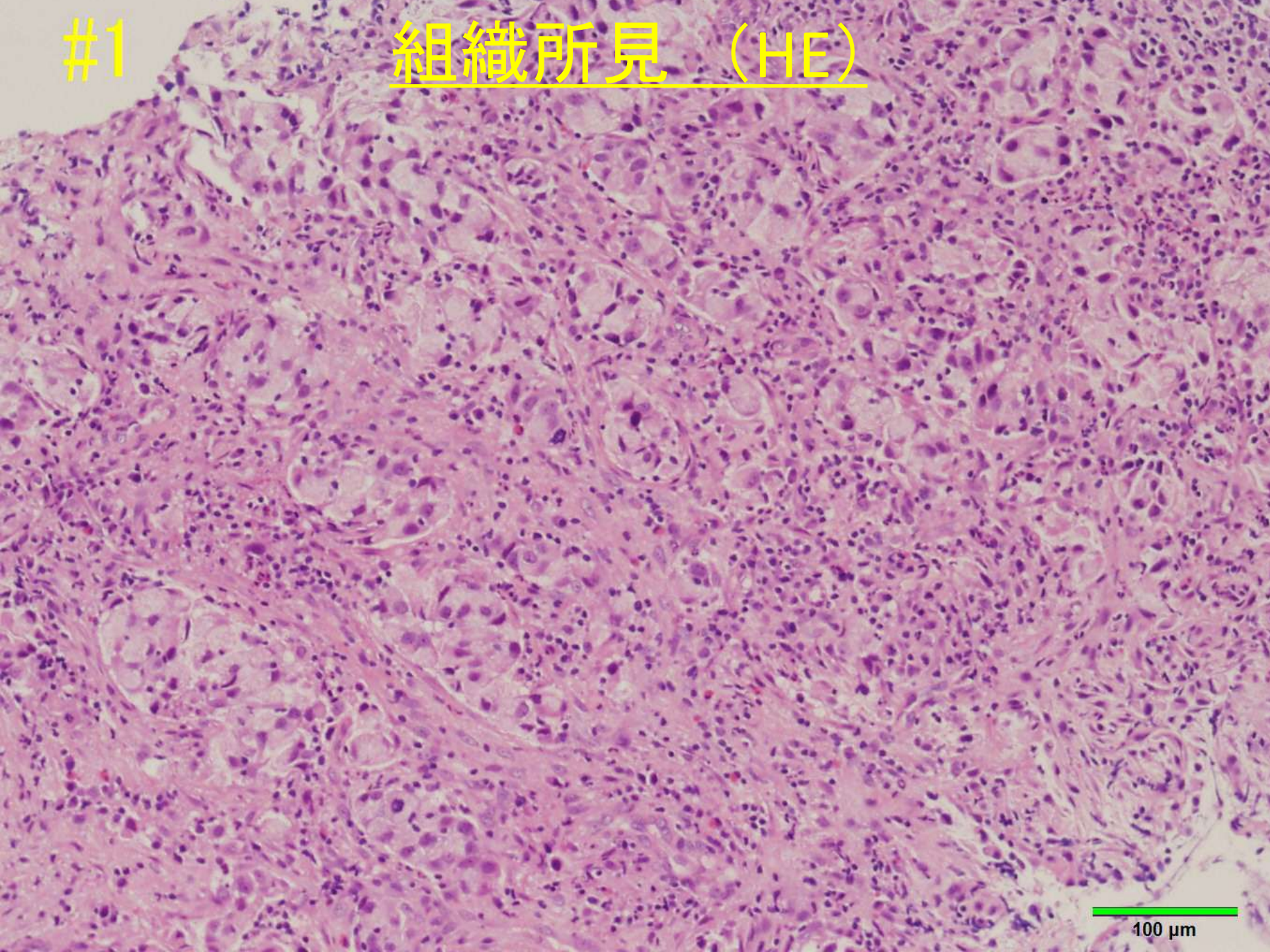

＃1　免疫・特殊染色

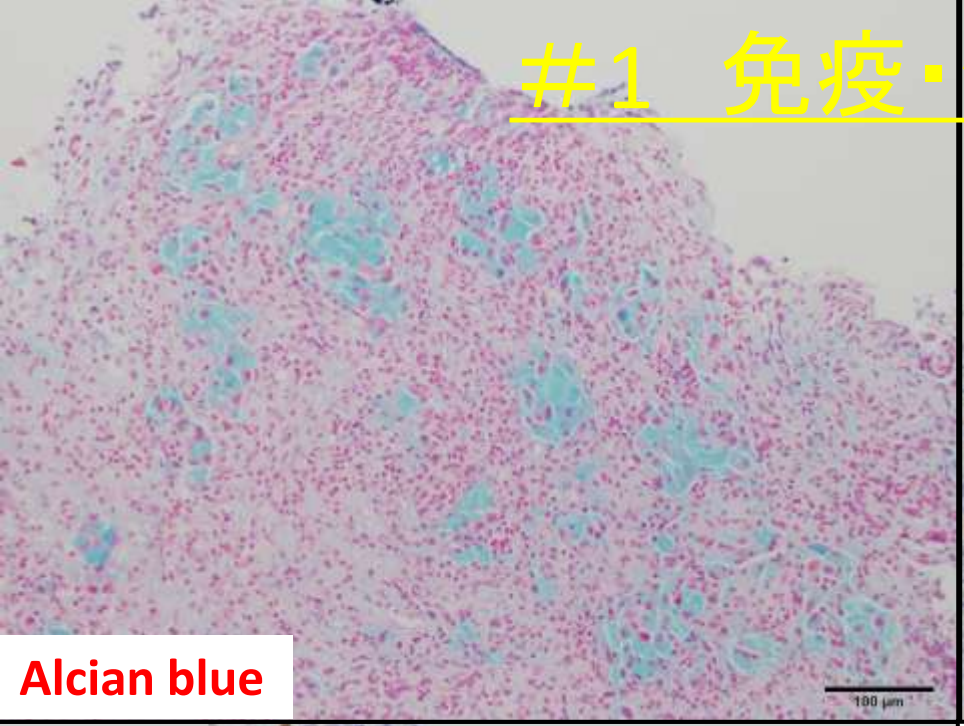

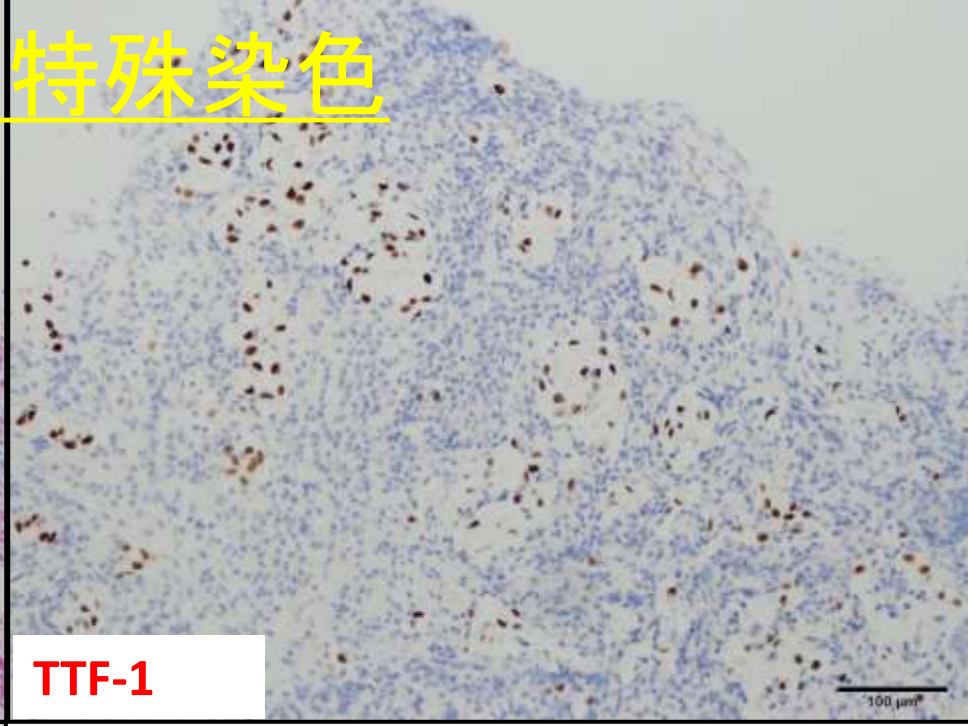

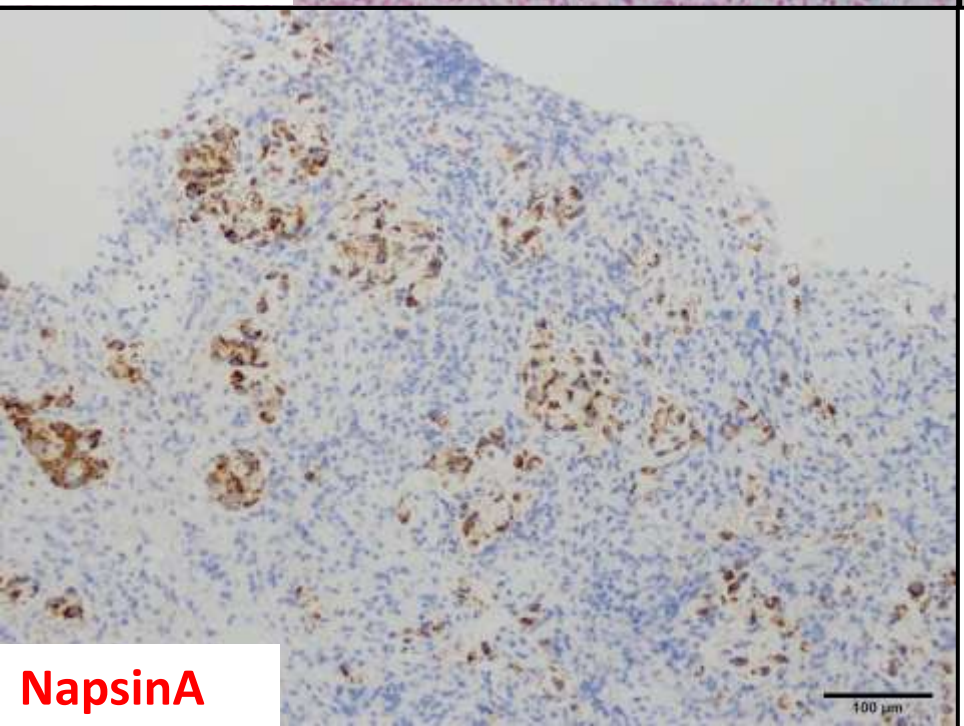

Alcian blue	:（＋）
TTF-1	:（＋）
NapsinA	:（＋）
p40	:（－）
34β E12	:（弱＋）
CAM5.2	:（＋）
CDX2	:（－）

#2 組織所見（HE）

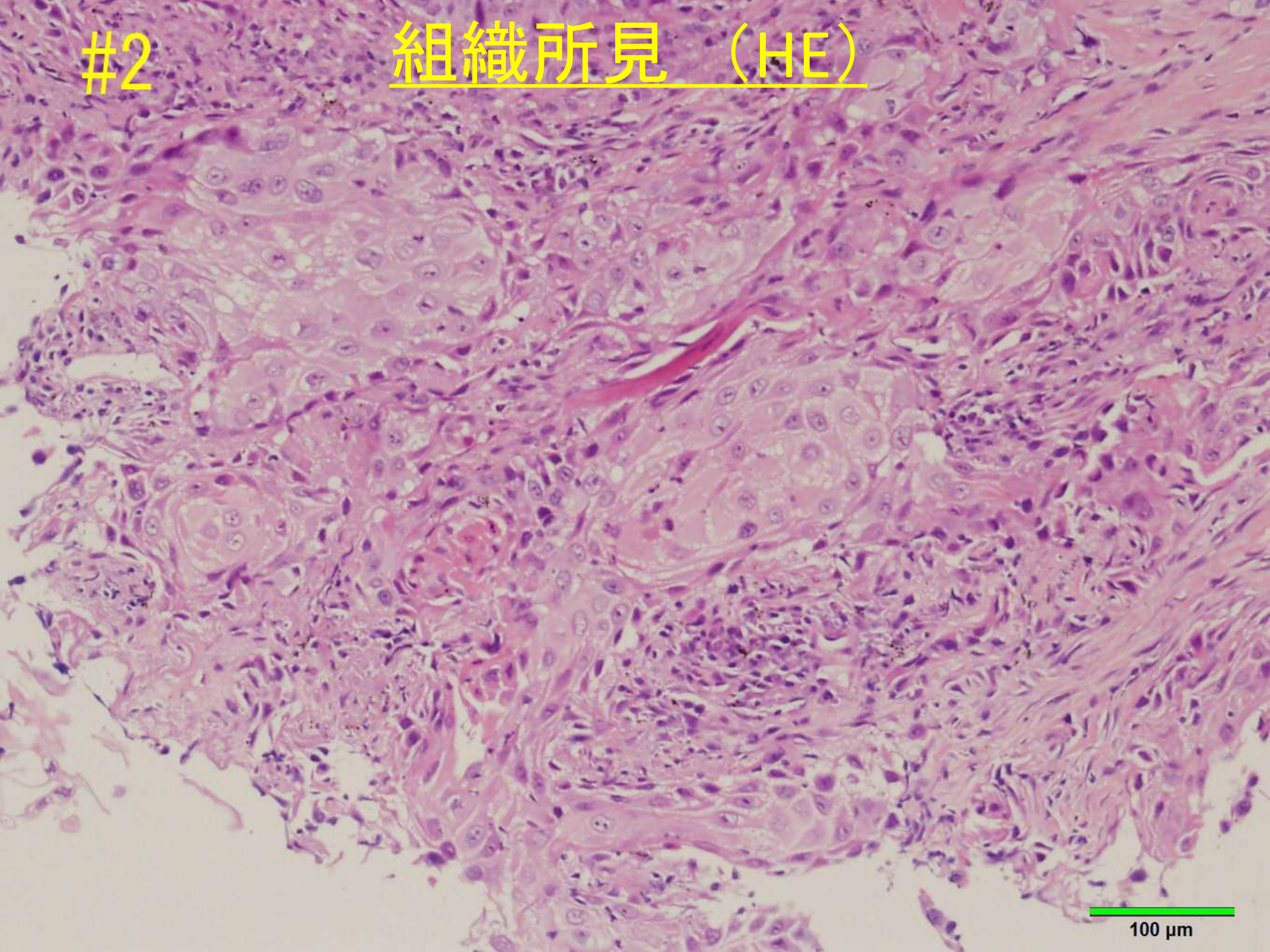

＃2　免疫・特殊染色

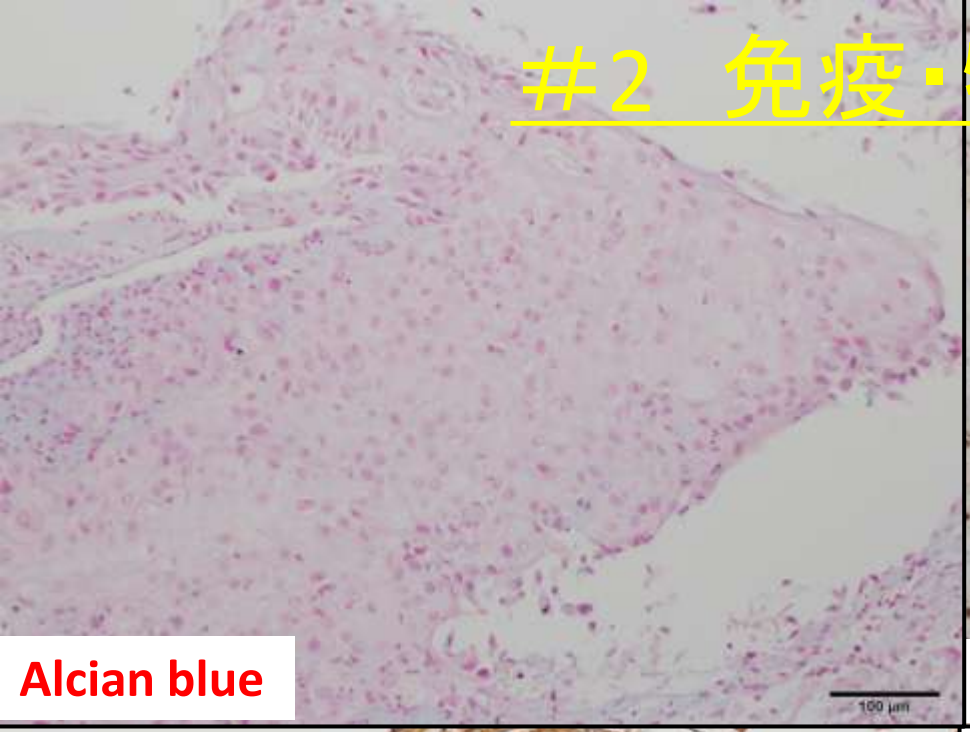

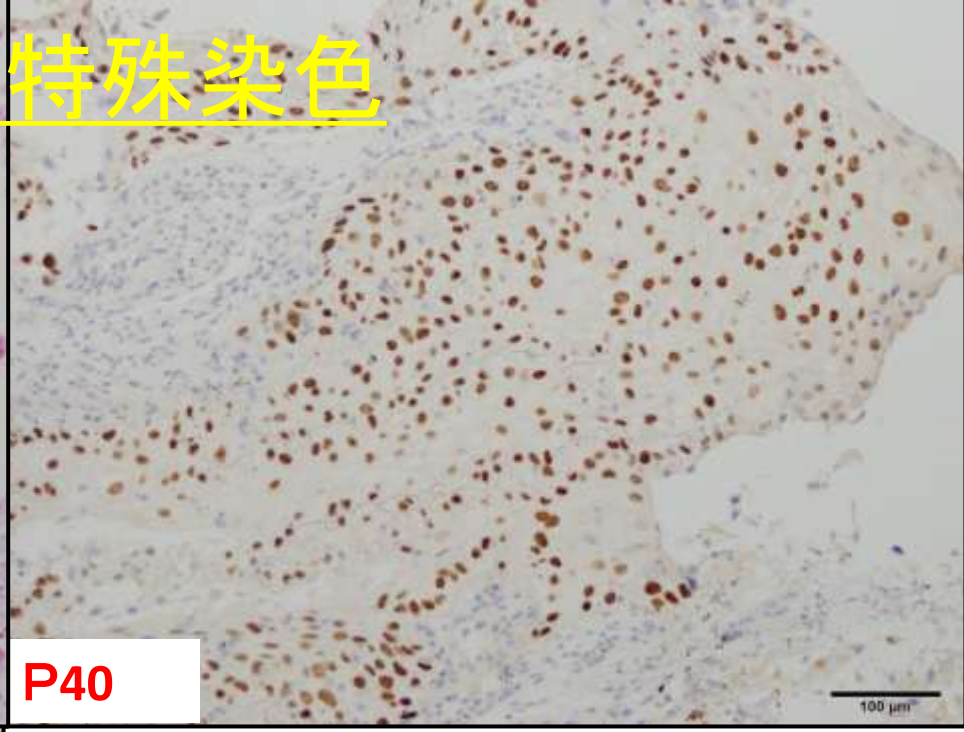

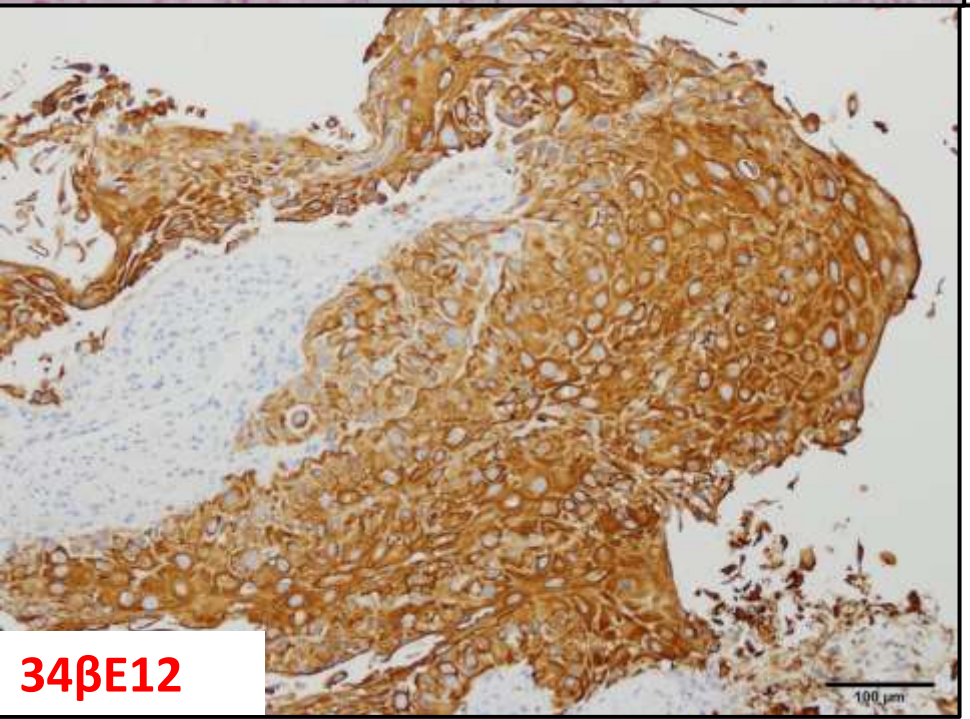

Alcian blue	:（－）
TTF-1	:（－）
NapsinA	:（－）
p40	:（＋）
34β E12	:（＋）
CAM5.2	:（弱＋）
CDX2	:（－）

組織診断

＃1：Adenocarcinoma

＃2：Squamous cell carcinoma

2つの組織型の優勢など不明瞭で、2つの腫瘍あるいは腺扁平上皮癌とするかどうかは生検組織では困難。

症例2　選択肢

①杯細胞増生

②扁平上皮癌

③腺癌

④扁平上皮癌＋腺癌

⑤粘表皮癌

⑥小細胞癌

⑦カルチノイド

杯細胞増生との鑑別

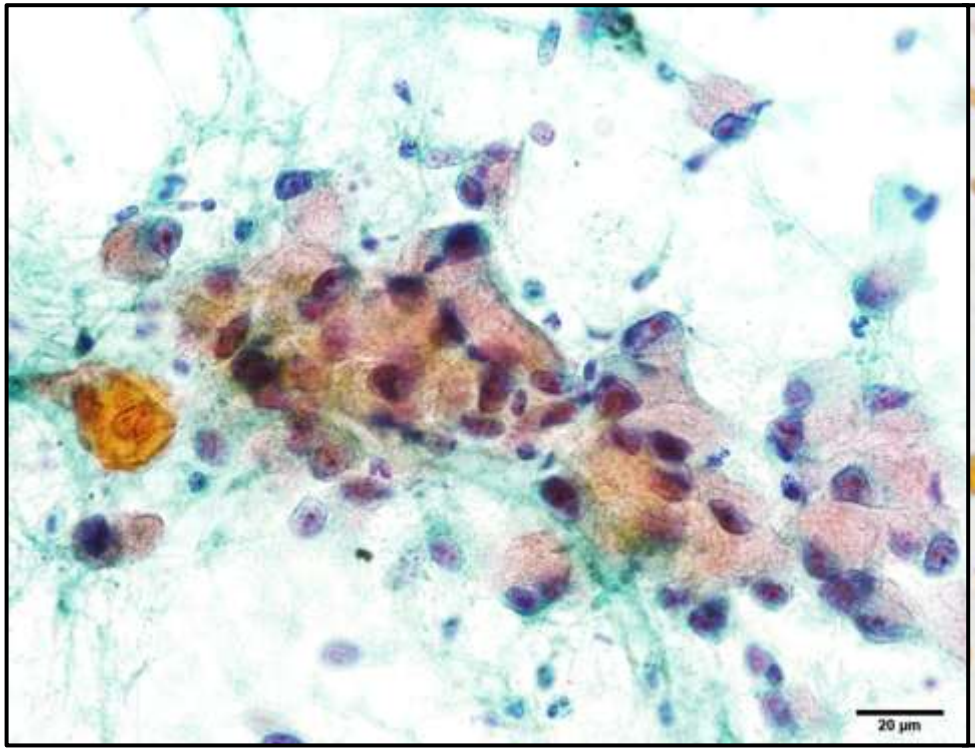

腺癌（印環細胞様）

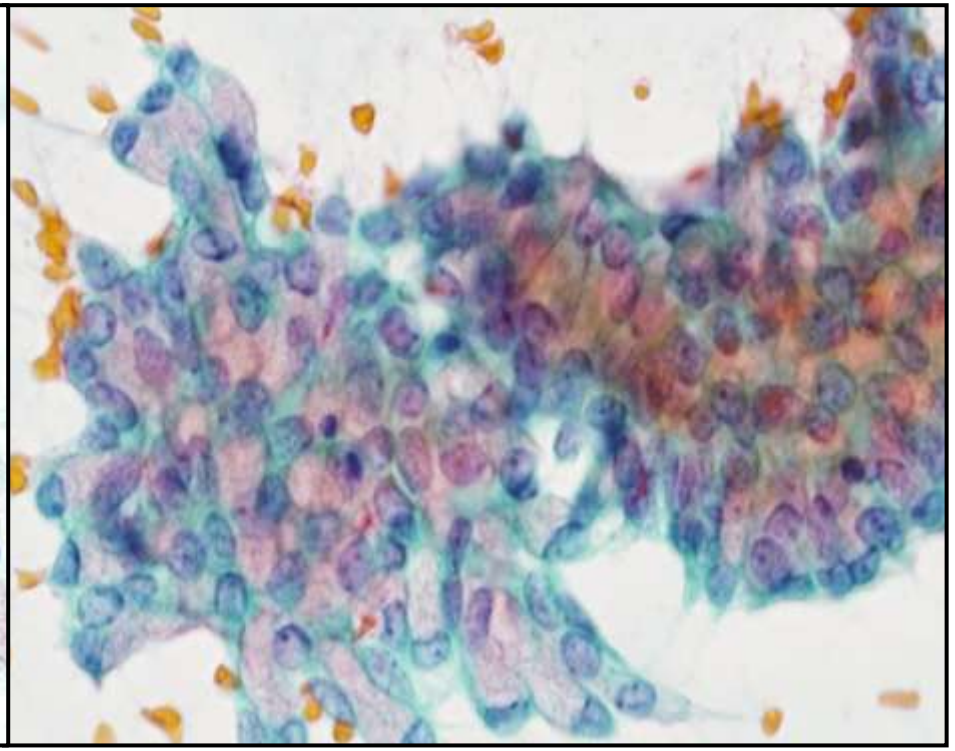

杯細胞増生

・腺癌（印環細胞様）の散在性や不規則重積性集塊に対し、杯細胞増生では線毛円柱上皮細胞と混在を示す、結合性の強い平面的細胞集塊で出現。

・腺癌（印環細胞様）に比べ杯細胞増生では、核は小型で軽度の大小不同を示す。また、核クロマチンの増量はみられず、核小体も小さい。

粘表皮癌との鑑別

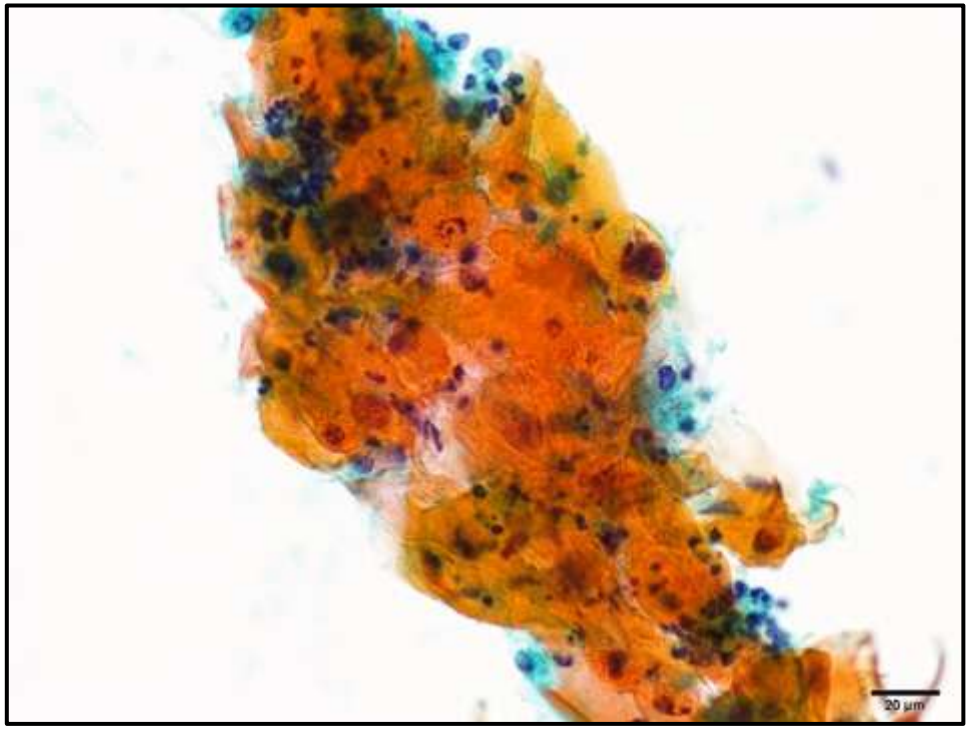

扁平上皮癌



粘表皮癌（扁平上皮系腫瘍細胞）

・粘表皮癌では、扁平上皮系腫瘍細胞、粘液を豊富に有する腺系腫瘍細胞、両者の中間型腫瘍細胞を認め、これらが種々の割合で混在あるいは移行して出現。

・粘表皮癌の扁平上皮系腫瘍細胞は、多稜形で厚く、ライトグリーン好性の細胞質を有し、敷石状の細胞集塊などで出現。

・扁平上皮系腫瘍細胞に、角化を認めることは少ない。

腺癌（印環細胞様）

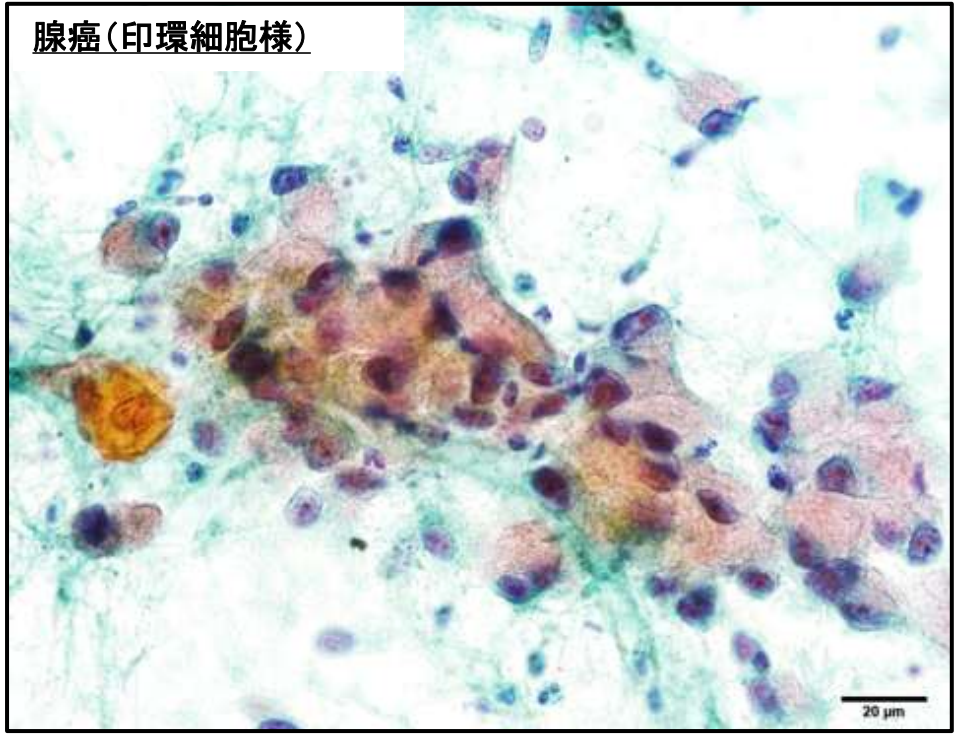

粘表皮癌（腺系腫瘍細胞）

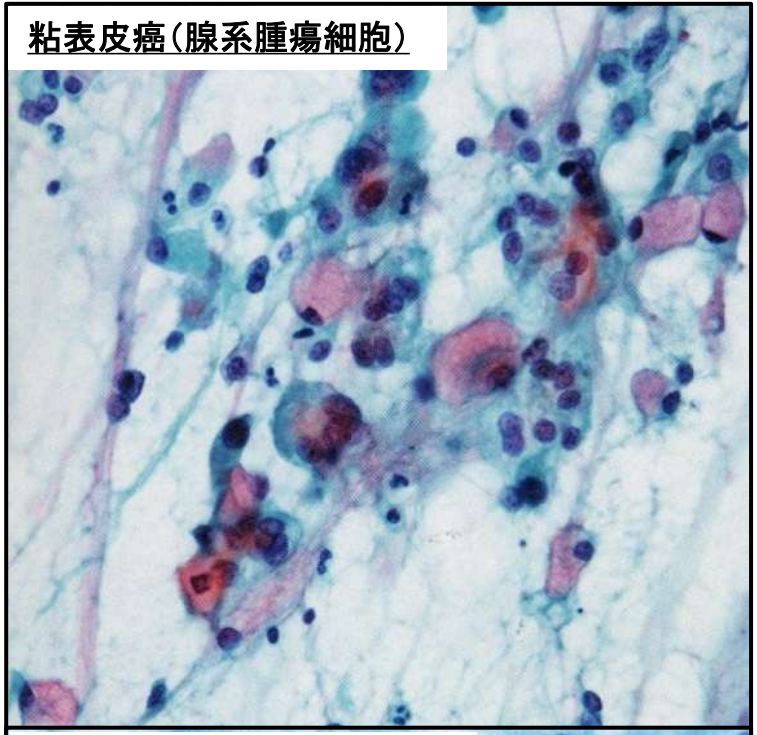

粘表皮癌（中間型腫瘍細胞）

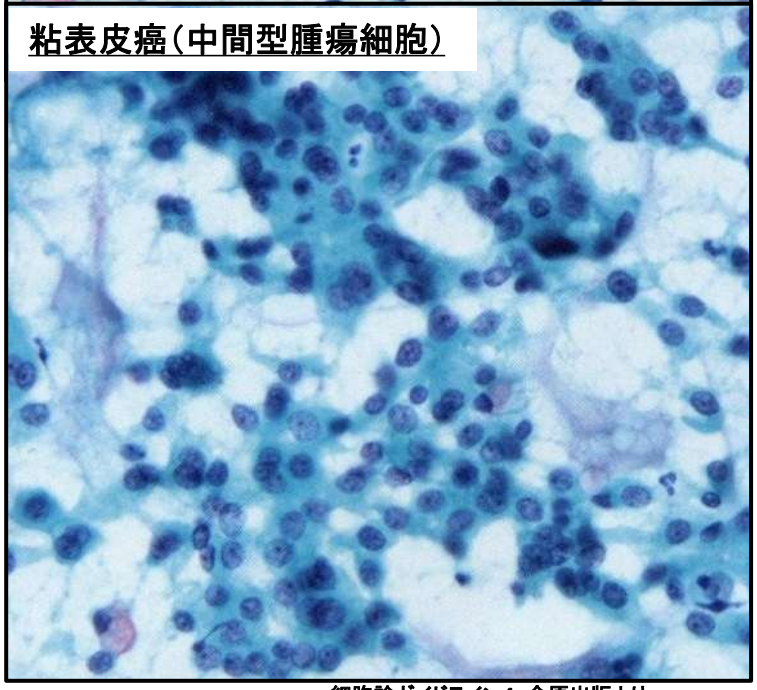

・粘表皮癌では、核異型が軽度で細胞質にピンク調粘液を有する腺系腫瘍細胞は、腺癌（印環細胞様）と類似する。

しかし、明確に扁平上皮あるいは腺上皮への分化を示さない中間型腫瘍細胞の出現を認める。

細胞診ガイドライン4：金原出版より

小細胞癌、カルチノイドとの鑑別

小細胞癌

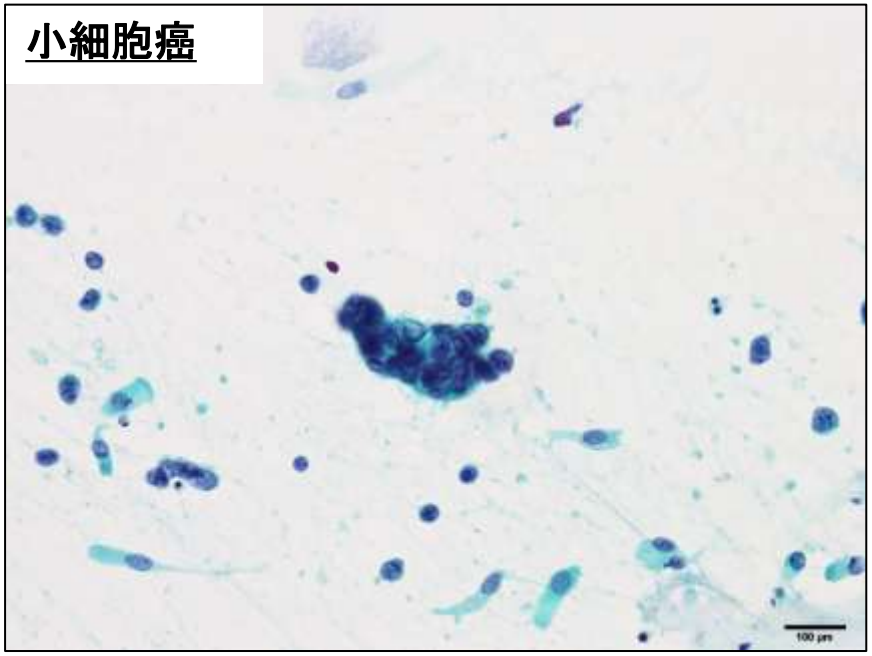

カルチノイド

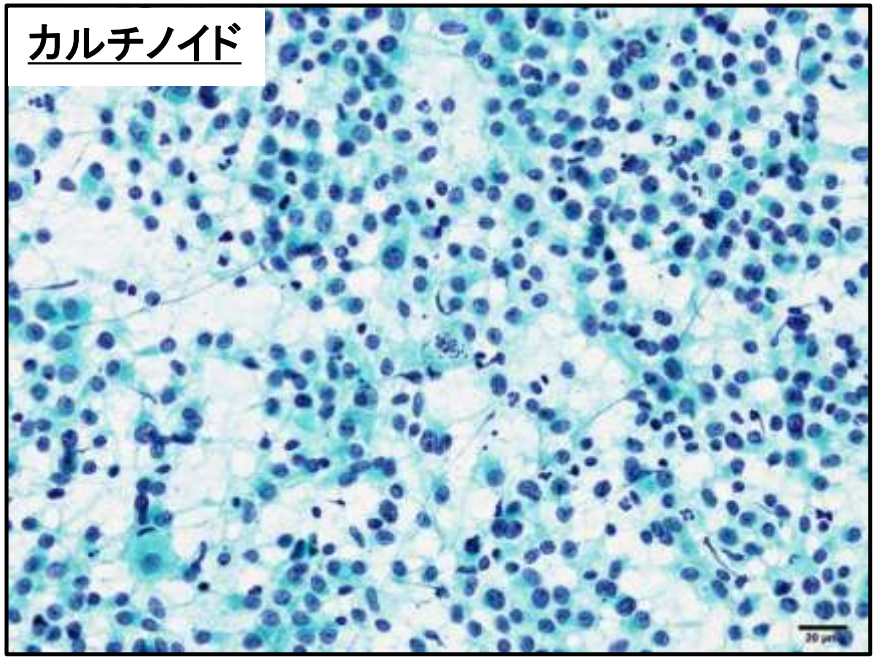

・散在性や結合性の緩い小集塊で出現。
　また、木目込み様配列などを認める。
・細胞は小型で、細胞質がきわめて乏しく裸核状のものが多い。
・核クロマチンは、細顆粒状に増量。核小体は、目立たない。
・核が圧座により核線を認めることがある。

・散在性や結合性の緩い平面的集塊で出現。
　時に、ロゼット状の配列を認める。
・細胞は多辺形、細胞質は顆粒状にﾗｲﾄｸﾞﾘｰﾝ淡染性。また、細胞辺縁は不明瞭。
・核は類円形小型で、核クロマチンは粗顆粒状。
・核小体は、1から2個認めることが多い。

浸潤性粘液腺癌との比較

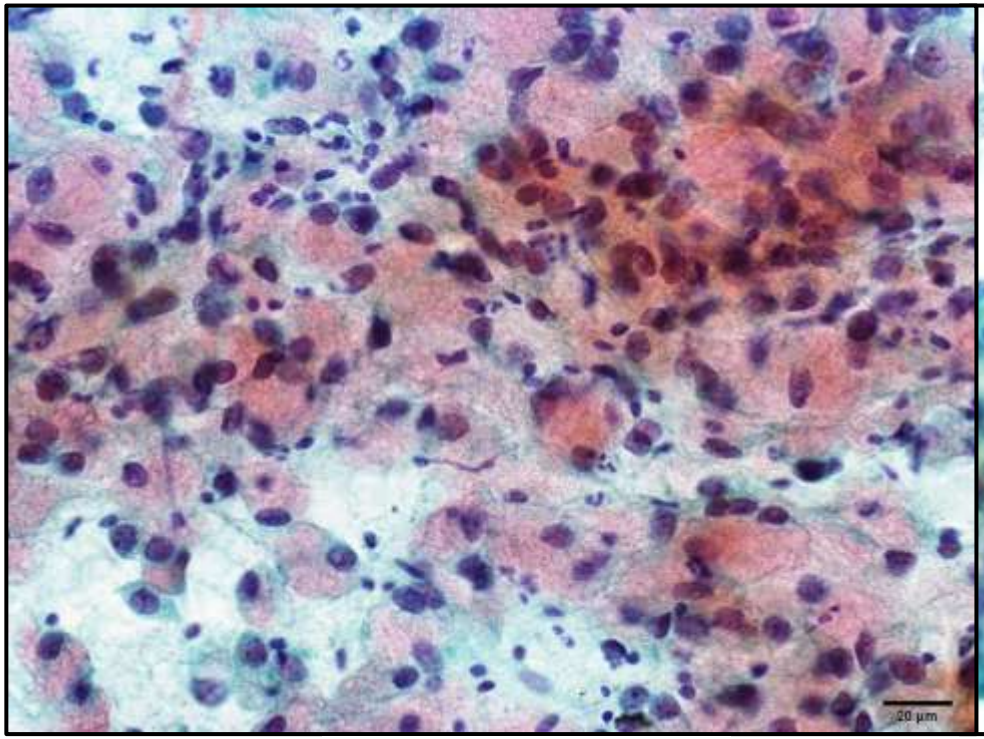

腺癌（印環細胞様）

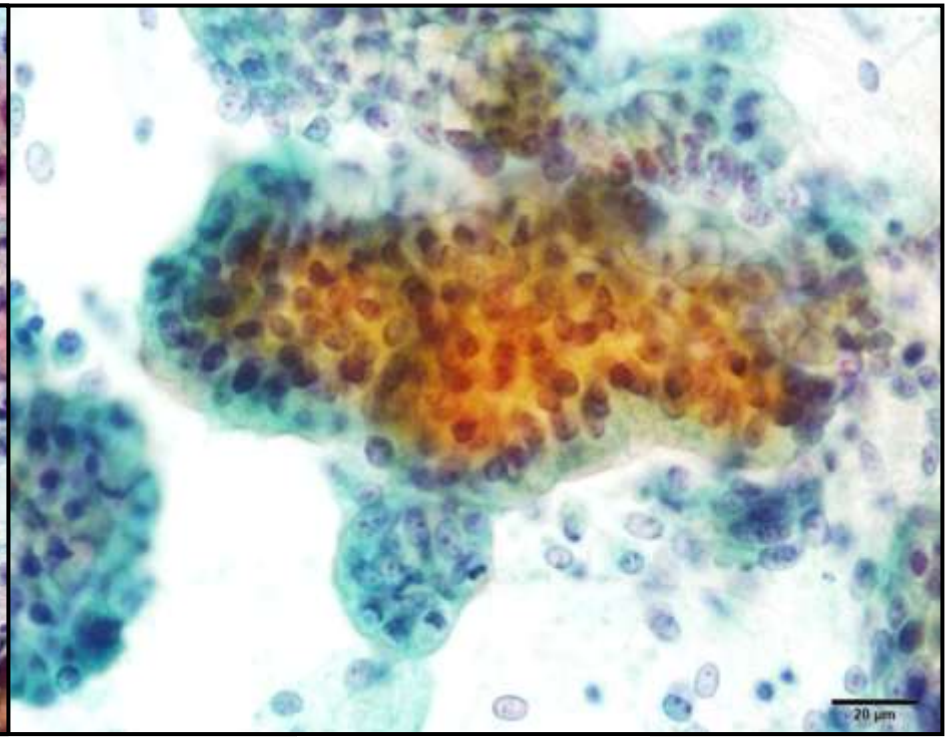

浸潤性粘液腺癌

・腺癌（印環細胞様）の散在性や細胞境界不明瞭な不規則重積性集塊に対し、浸潤性粘液腺癌では細胞境界明瞭な亀甲状の立体的集塊で出現。

・腺癌（印環細胞様）の細胞質内のピンク調粘液を有するのに対し、浸潤性粘液腺癌では細胞質内に胃型形質の発現を呈する黄色粘液を有する。

追加検査

・EGFR遺伝子変異検査（PCR-Invader法）

・ALKタンパク（IHC法）

ALKタンパク（IHC法）

＃1：腺癌

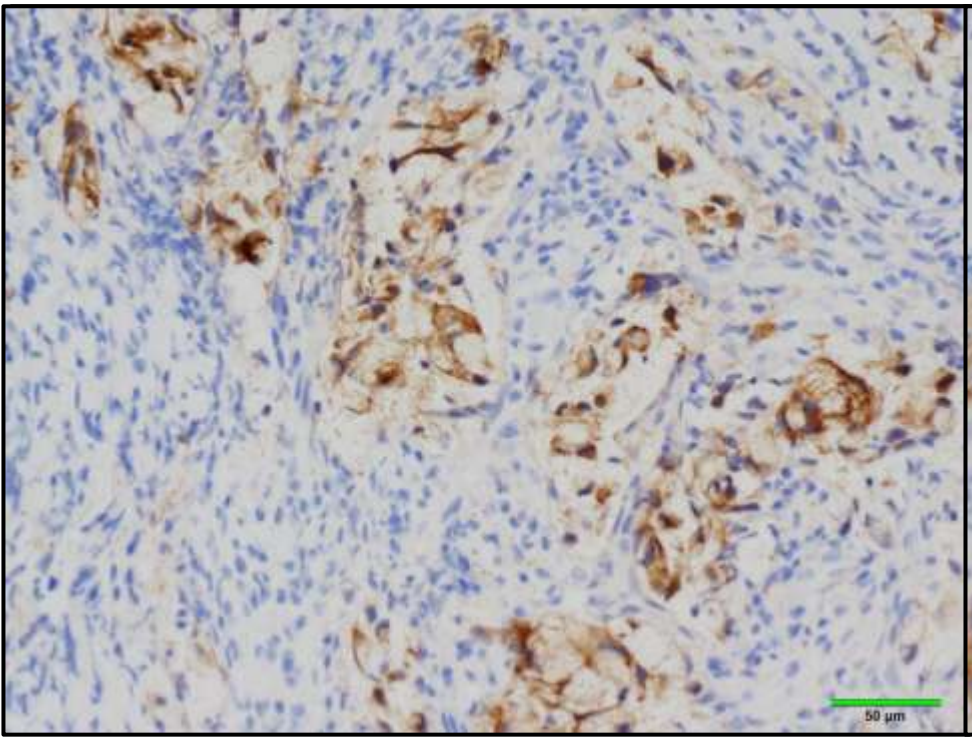

＃2：扁平上皮癌

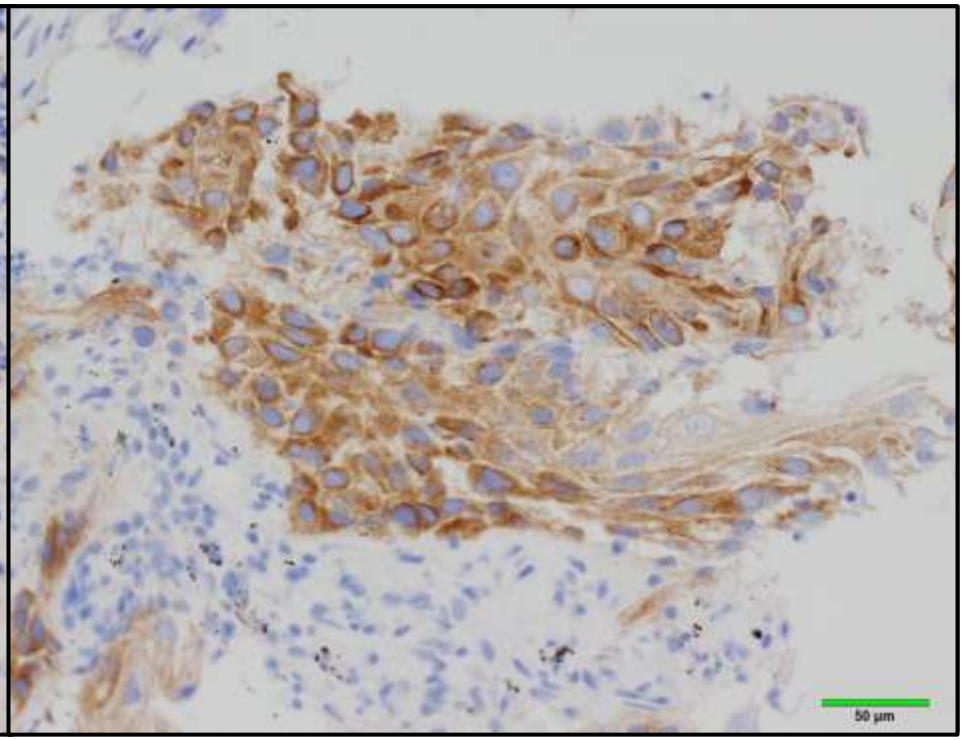

生検組織＃1：腺癌、＃2：扁平上皮癌ともに、中等度陽性（２＋）

＊EGFR遺伝子変異解析検査（PCR-Invader法）：変異なし

追加検査

・AKLタンパク（高感度IHC法：iAEP法〈ニチレイ社〉）

・ALK遺伝子（FISH法）

AKLタンパク（高感度IHC法：iAEP法〈ニチレイ社〉）

＃1：腺癌

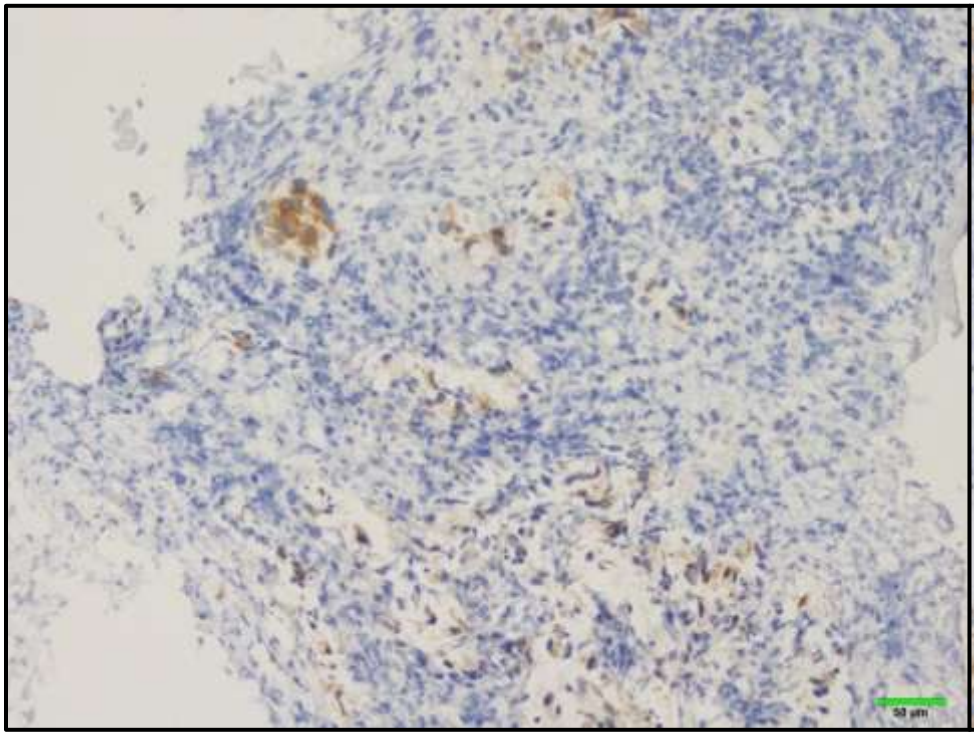

＃2：扁平上皮癌

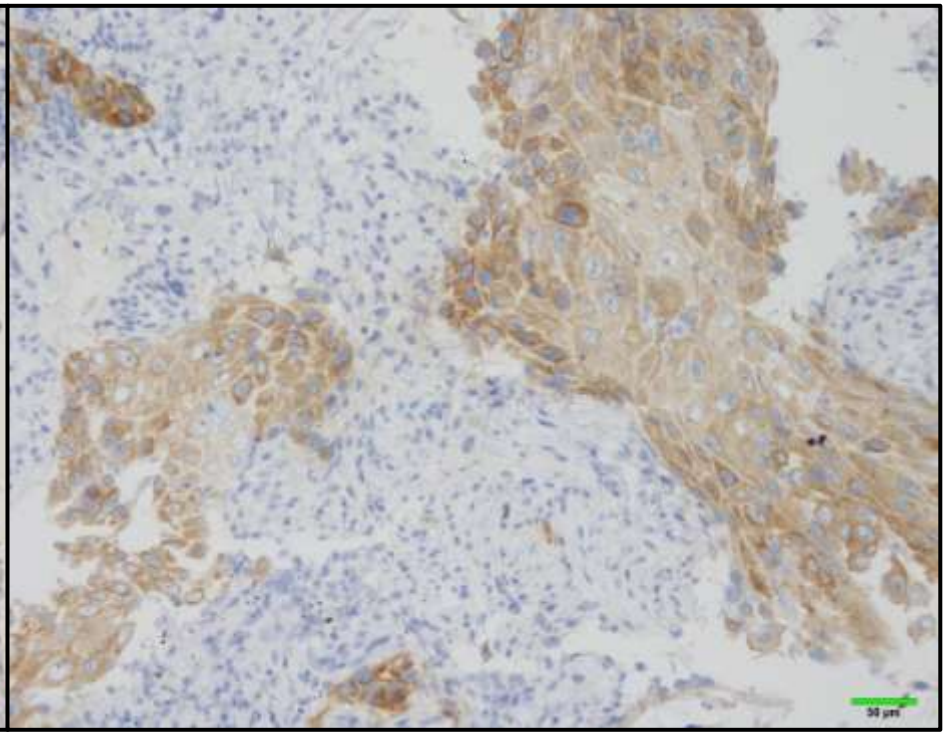

生検組織＃1：腺癌、＃2：扁平上皮癌ともに、ｽｺｱ3/陽性

ｽｺｱ	適合条件	判定
3	陽性腫瘍細胞率＞80%	陽性
2	80%≧陽性腫瘍細胞率＞50%	境界域
1	50%≧陽性腫瘍細胞率＞0%	境界域
0	陽性腫瘍細胞なし	陰性

ALK遺伝子（FISH法）

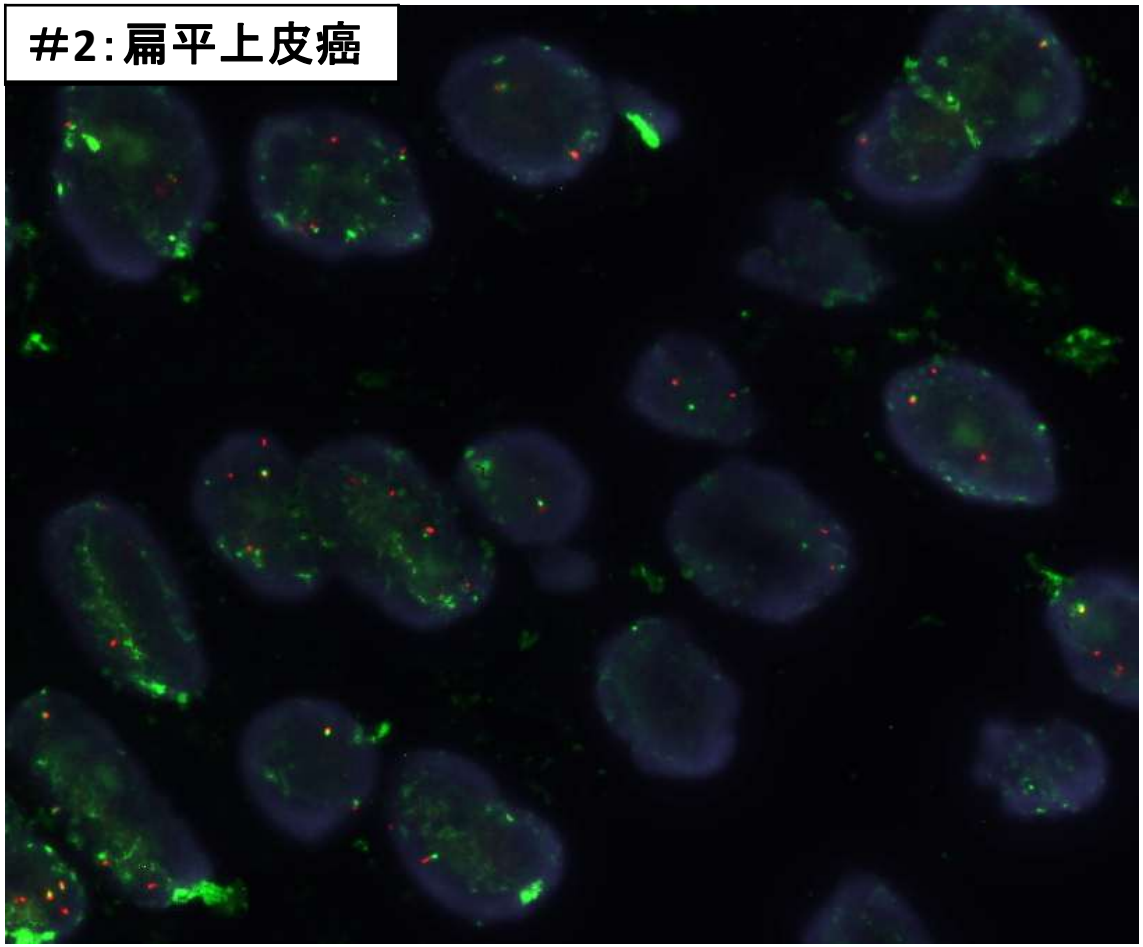

生検組織#1：腺癌、#2：扁平上皮癌ともに、陽性。
（#2：扁平上皮癌での陽性率：60%を示した。）

臨床経過

肺原発の腺癌、扁平上皮癌でALK融合遺伝子陽性を示す非小細胞肺癌という最終診断。

現在、アレセンサ（アレクチニブ）の分子標的薬治療が行われ、治療効果がみられている。

AKL陽性肺癌

（概要）

・ALK陽性肺癌は、2007年に肺非小細胞癌細胞株で2番染色体短腕の逆位により引き起こされるEML4-ALK融合遺伝子として発見。

ALKの融合パートナーとしてEML4以外にも、KIF5B、KLC1などのいくつかのVariantが存在。

・ALK陽性肺癌の診断には、ALK阻害剤（ALKのチロシンキナーゼ活性を阻害）であるザーコリ（一般名：クリゾチニブ）やアレセンサ（一般名：アレクチニブ）などの分子標的薬が臨床応用されているため注目されている。

AKL陽性肺癌

（臨床所見）

・非小細胞肺癌全体の2～5%程度（腺癌での頻度：4～5%程度）。

・組織型では、圧倒的に腺癌に多いが、腺扁平上皮癌や扁平上皮癌など腺癌以外で僅かに認められた報告例がある。

・EGFR,KRAS,HER2遺伝子変異とは相互排他的な関係があるが、EGFR遺伝子変異を伴う症例が数例認められたという報告例がある。

・年齢は、ALK陽性肺癌はALK陰性肺癌よりも発症年齢が若年者に多い傾向がある。（平均年齢：50代半ばとするものが多い。）

・性差は、女性に多い。

・非喫煙者や軽度喫煙者に多い。

・予後は、ALK陽性肺癌はALK陰性肺癌に比べ比較的予後が良い。

AKL陽性肺癌

（組織所見）

・ALK陽性肺癌は、基本的には腺癌が多く特徴的組織所見は、

粘液性篩状形態が高頻度でみられ、印環細胞の出現率も高い。また、腺房状形態、充実性形態などもみられ形態像は多彩。

・多くの症例でTTF-1陽性を示す。

（細胞所見＊ALK陽性肺癌で比較的多くみられる細胞像＊）

・粘液を背景とする小型類円形上皮細胞の結合性の緩い重積性集塊や小集塊で出現。

・核は類円形で比較的大きさは揃っている。

・核小体は、１個を認める。

・細胞質内に粘液が貯留し、印環細胞様の形態をとる細胞も混在。