結節性リンパ球優位型Hodgkinリンパ腫のLP細胞

JCHO　熊本総合病院　病理診断科
〇寺園 広太（CT） 飯干 未来（MT） 安樂 映美（MT）
園田 美子（MT） 平岡 陽介（CT） 猪山 賢一（MD）

はじめに

- 結節性リンパ球優位型Hodgkinリンパ腫（NLPHL）は、Hodgkinリンパ腫の5%と発症頻度が極めて稀であり、30～50歳の男性に多くみられる。
- 今回我々は、左頚部リンパ節腫脹で発症したNLPHLの一例を経験したので、リンパ節捺印細胞診標本と病理組織像を含めてpopcorn/lymphocyte predominant（LP）細胞について報告する。

症例

- 37歳　男性
- 主訴：左頚部リンパ節腫脹
- 既往歴：特記事項なし
- 家族歴：特記事項なし
- 臨床経過：

  2014年7月頃より左頚部リンパ節腫脹を自覚していた。
  その後も徐々に増大傾向であり、12月の検診にて同部位の
  リンパ節腫脹を指摘され、精査目的で2015年1月に当院
  血液内科受診となった。
  頚部リンパ節は3cm大，弾性硬，可動性良好で圧痛を認めた。
  CTでは腫大リンパ節は頚部のみであり、リンパ節生検が施行
  された。

入院時検査所見

WBC	5.06x10^3/μL
Neut	47.0%
Lymp	43.9%
Mono	4.3%
Eosin	4.0%
Baso	0.8%
Hgb	14.4g/dL
Hct	42.0%
PLT	17.4x10^4/μL

TP	7.5 g/dL
Alb	4.6 g/dL
Na	140 mEq/L
K	4.2 mEq/L
Cl	104 mEq/L
Ca	9.4 mg/dL
BUN	17.0 mg/dL
Cre	0.91 mg/dL
T-Bil	0.5 mg/dL
AST	18 U/L
ALT	12 U/L
LD	150 U/L
CRP	0.03 mg/dL

PT（秒）	10.9
PT（%）	106.7
PT-INR	0.96
APTT	26.2 秒
sIL-2R	462 U/mL

画像所見



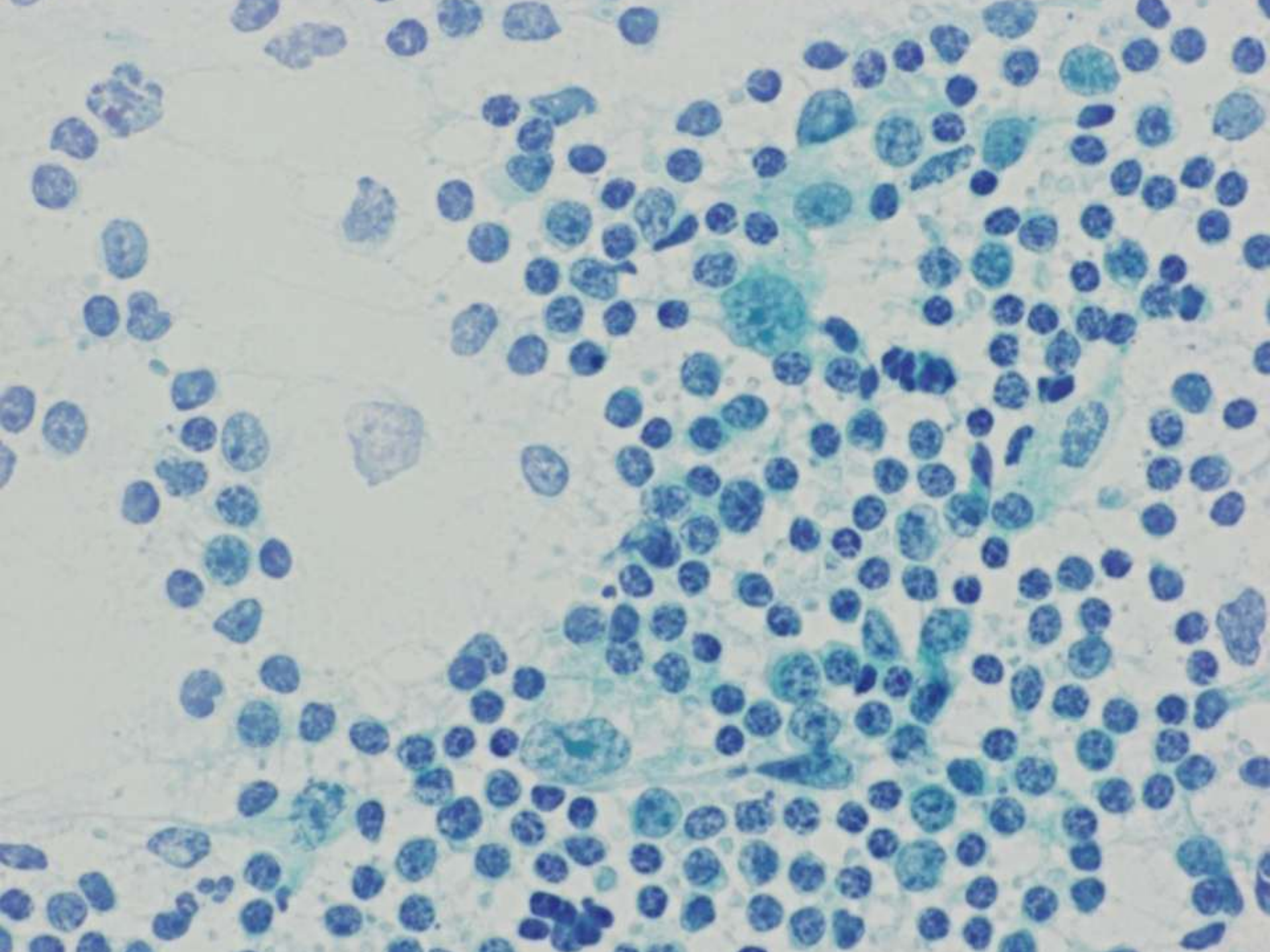

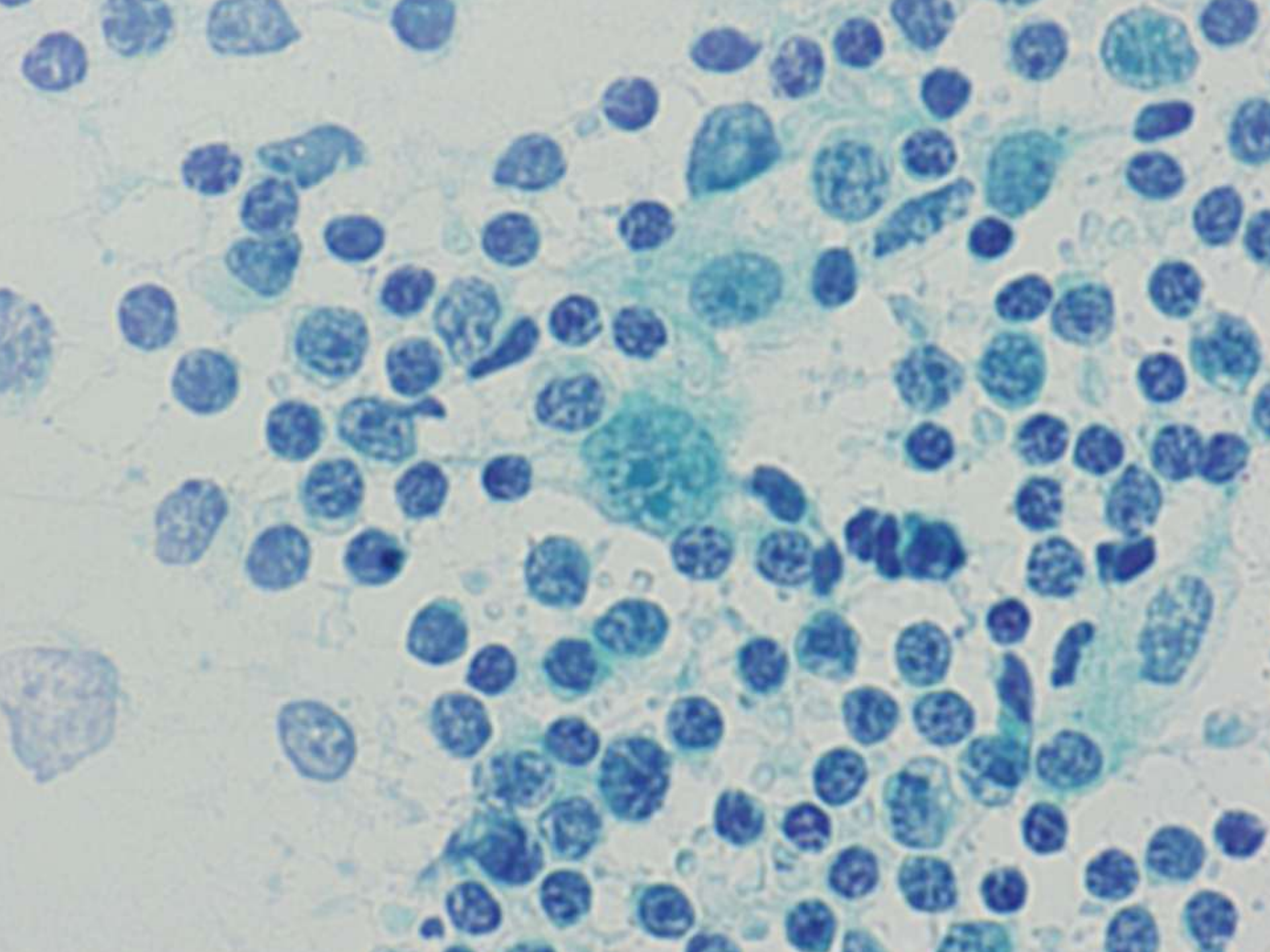

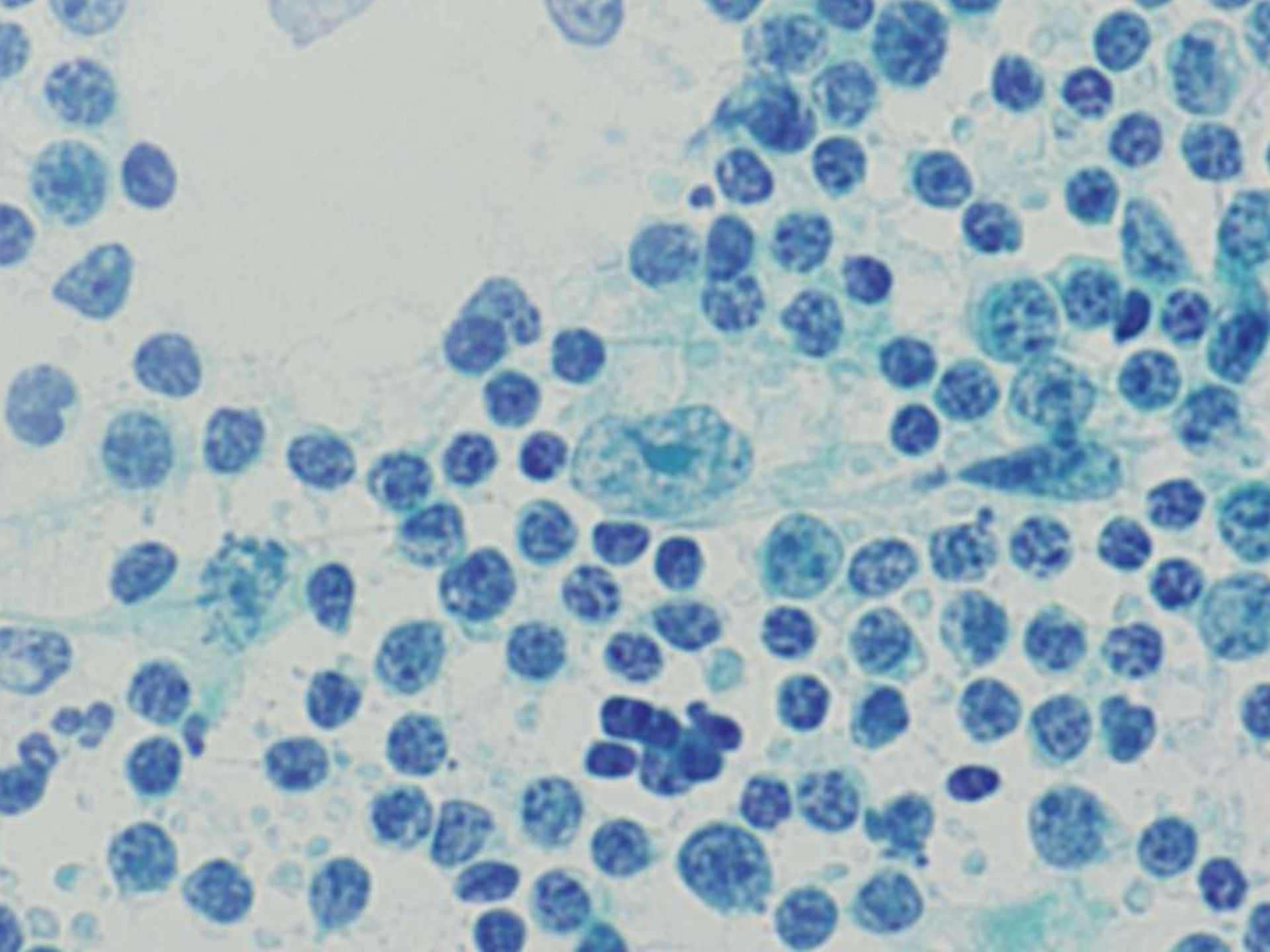

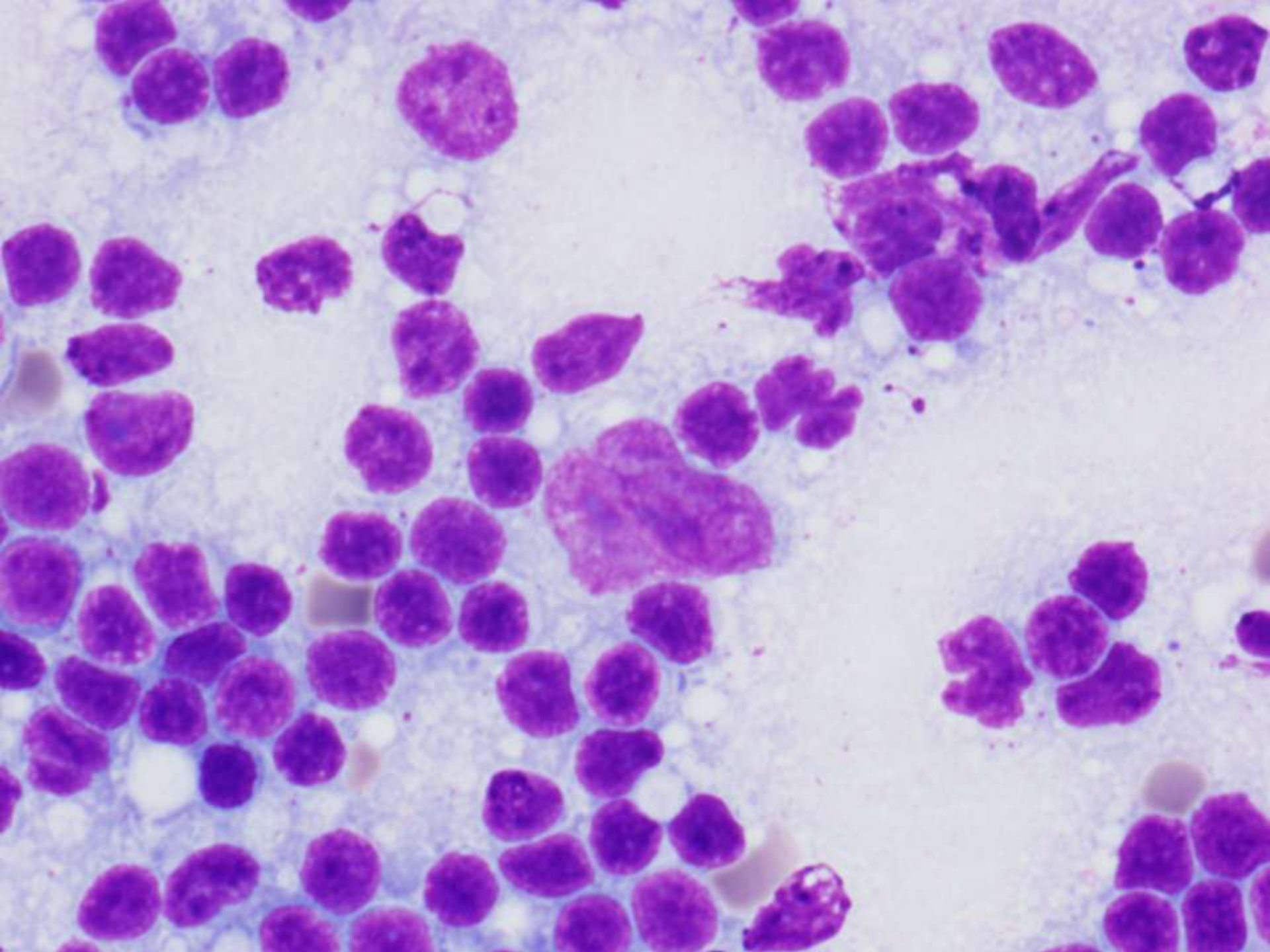

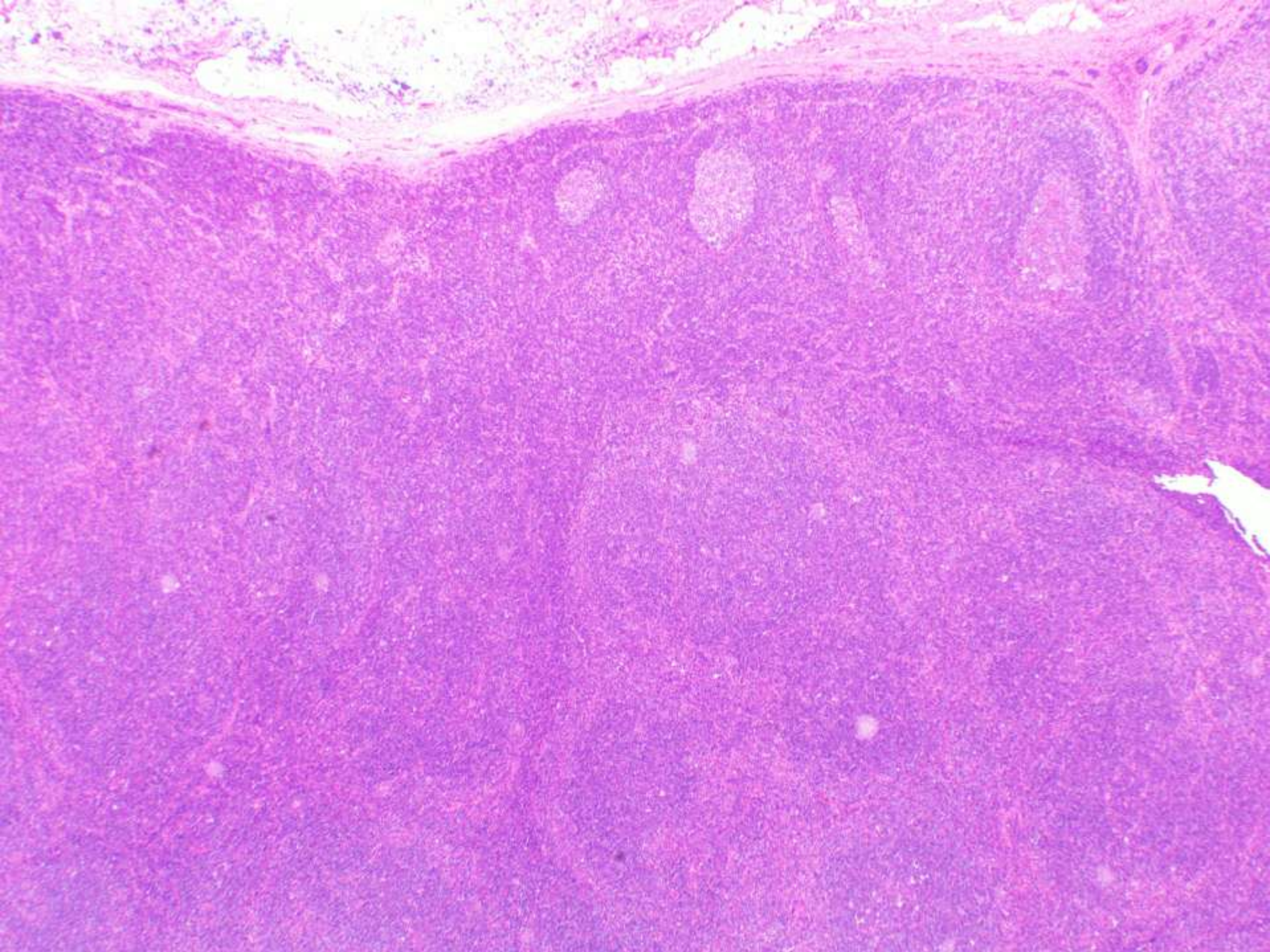

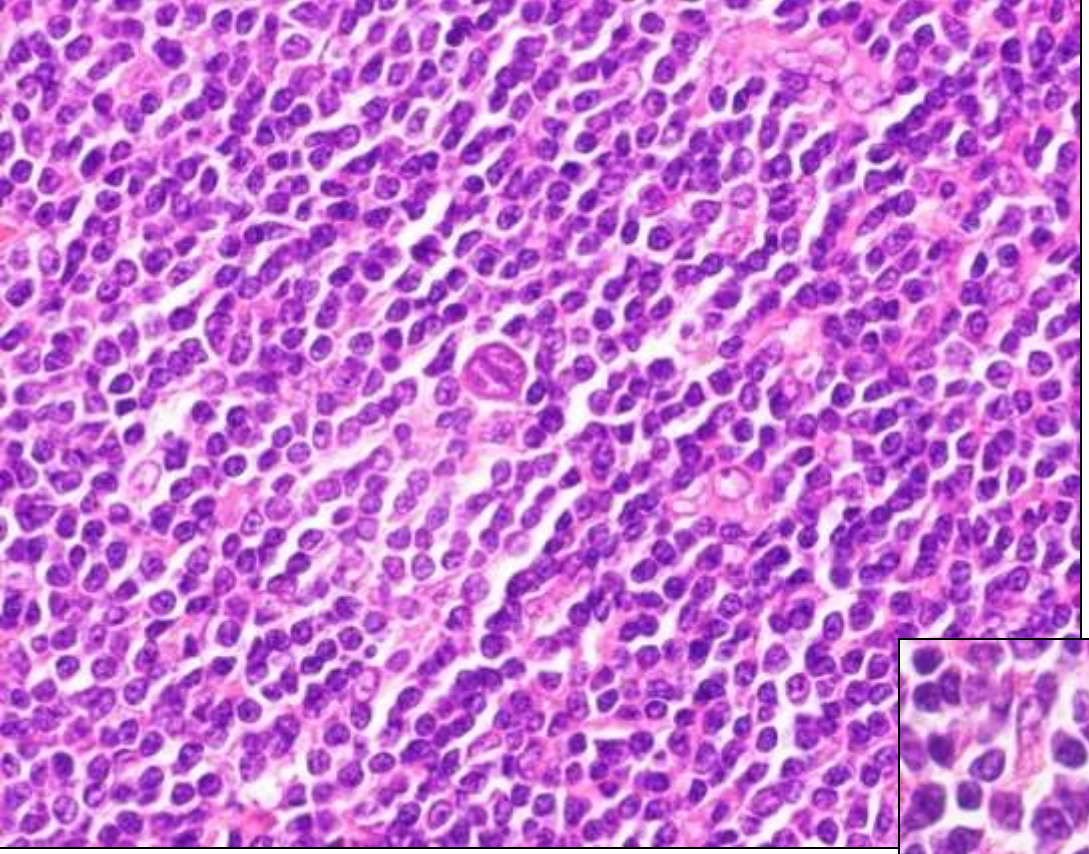

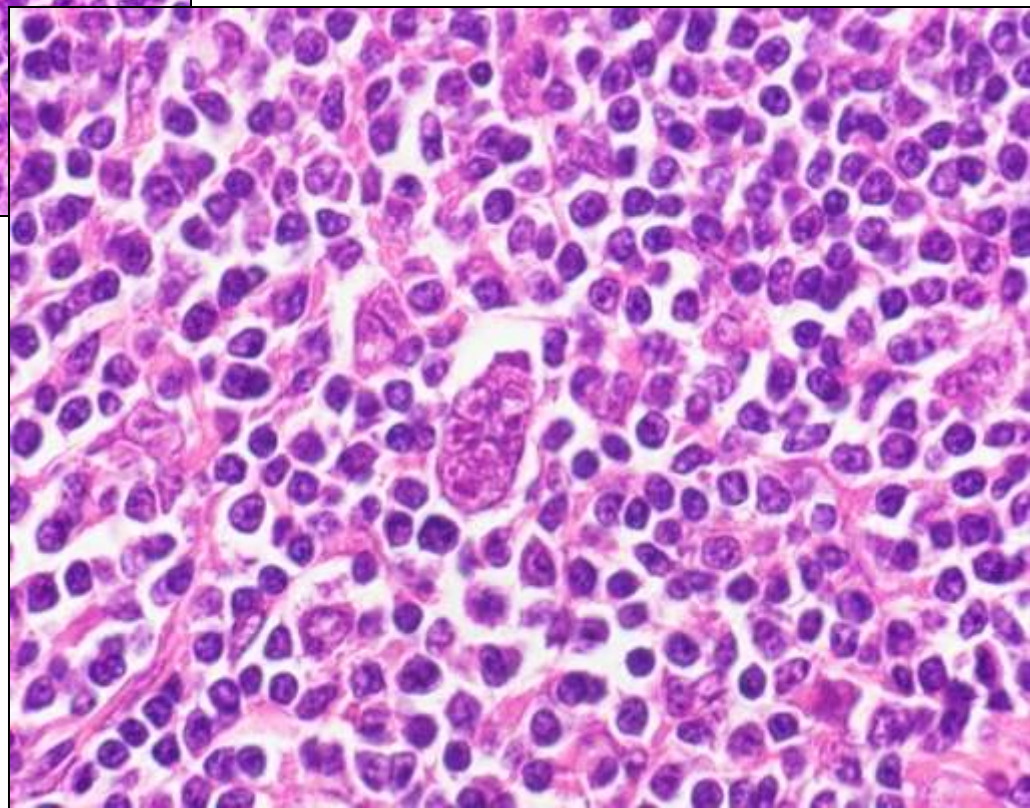

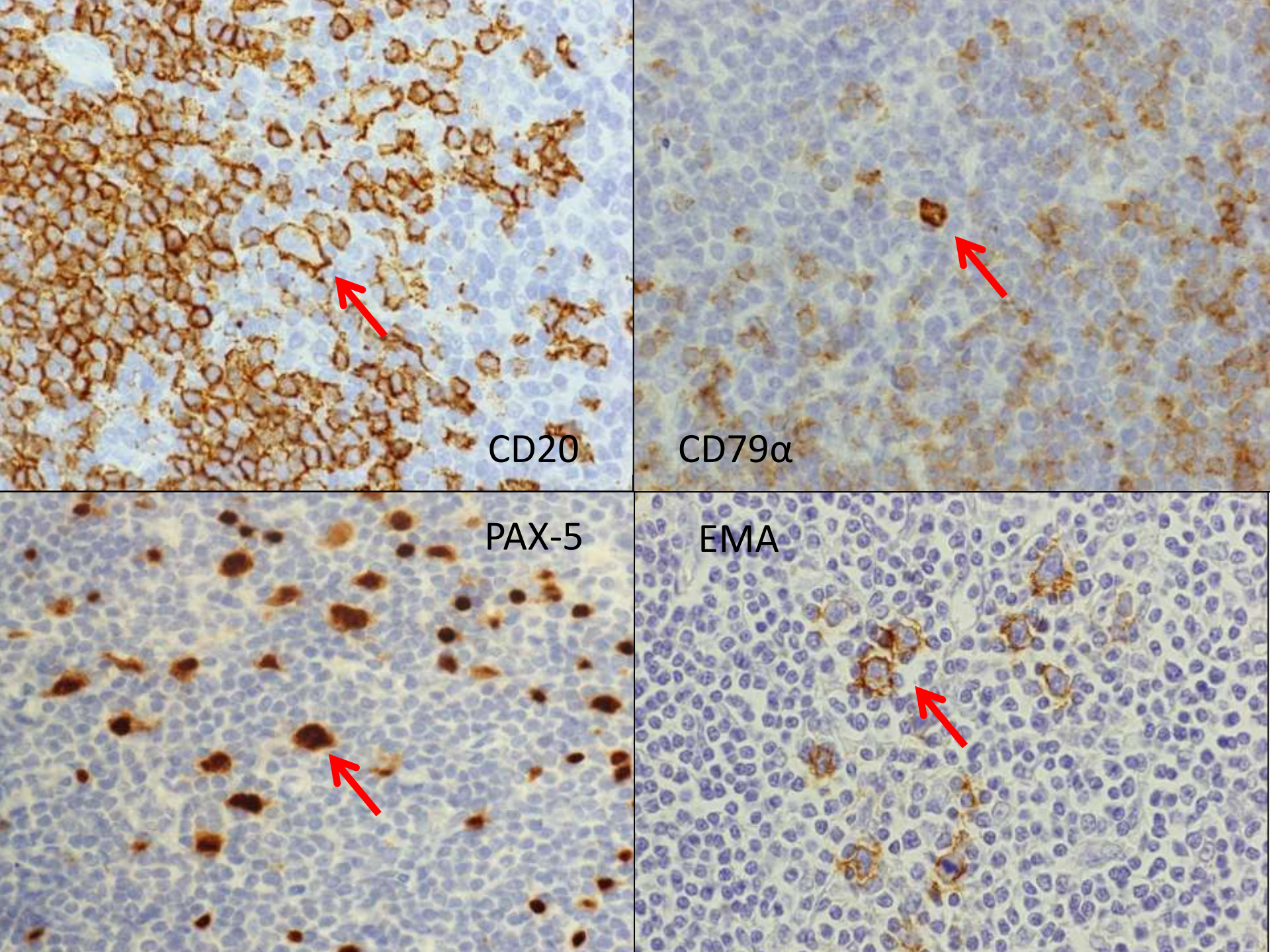
CD20
CD79α
PAX-5
EMA

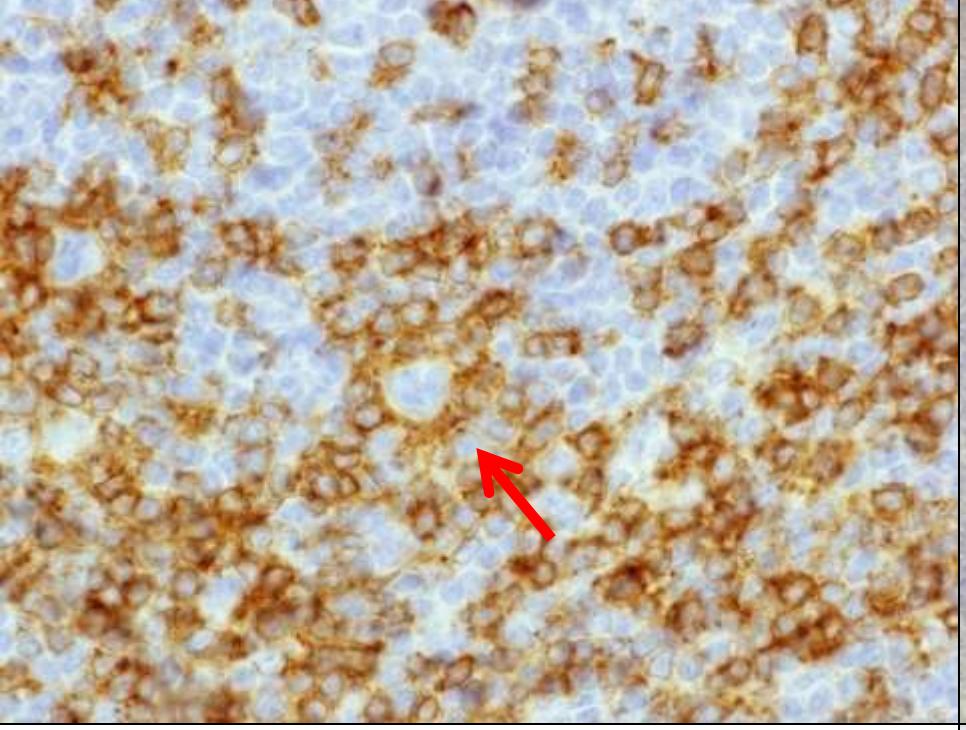

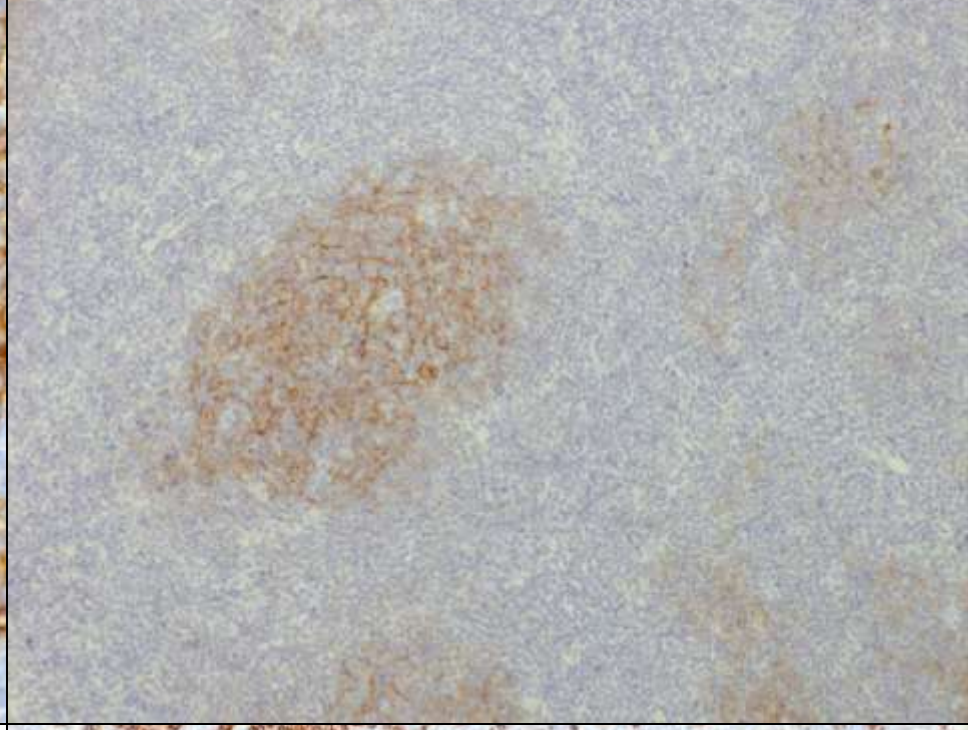

CD3

CD21

CD20

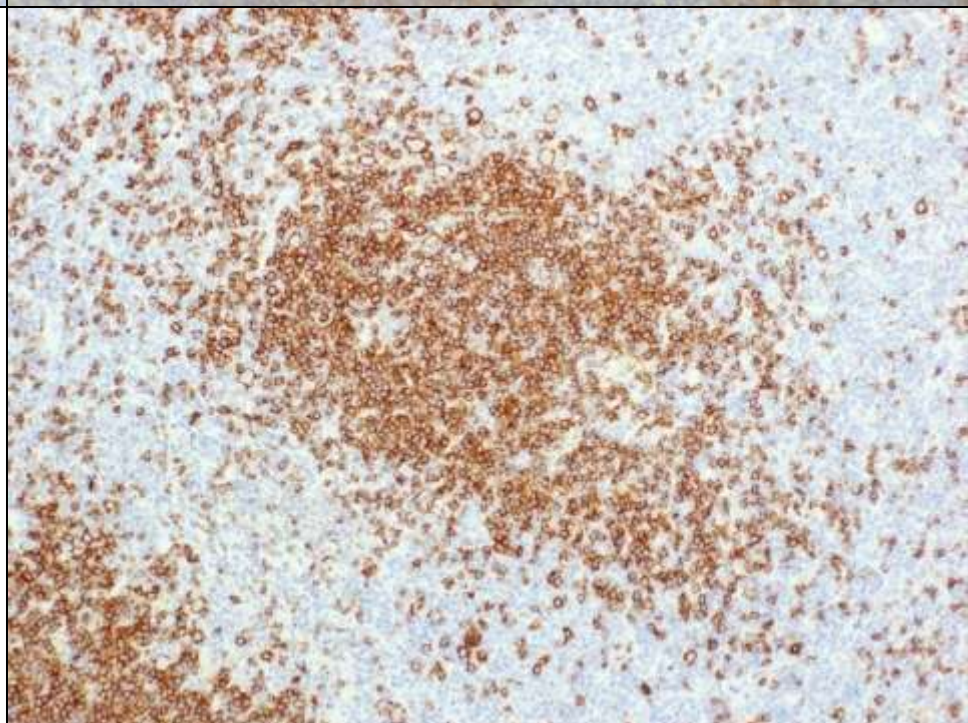

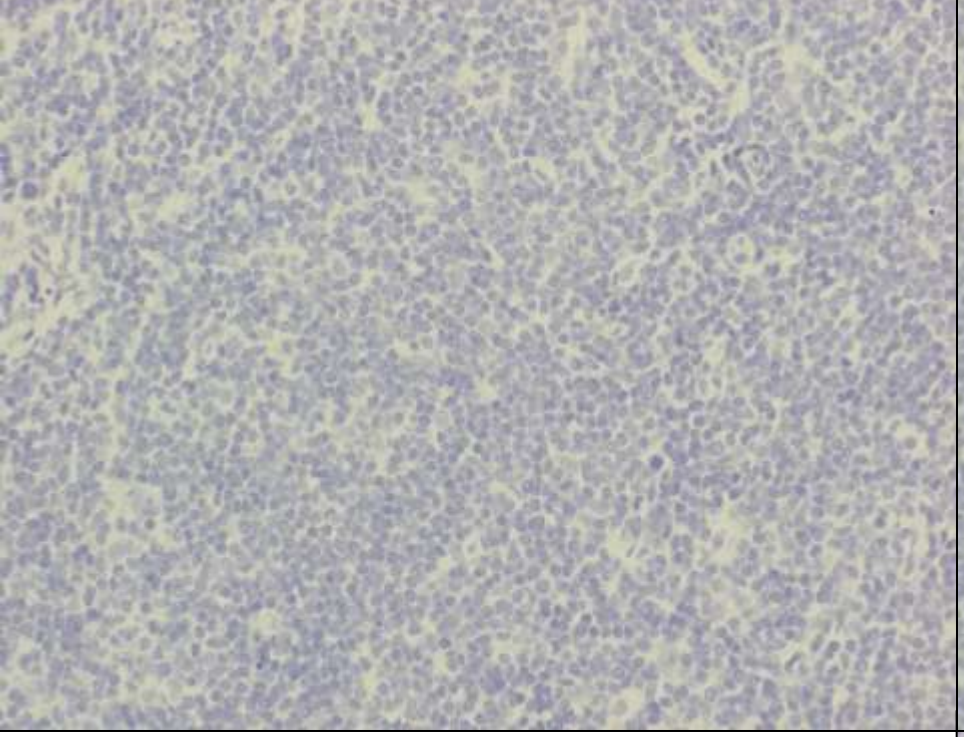

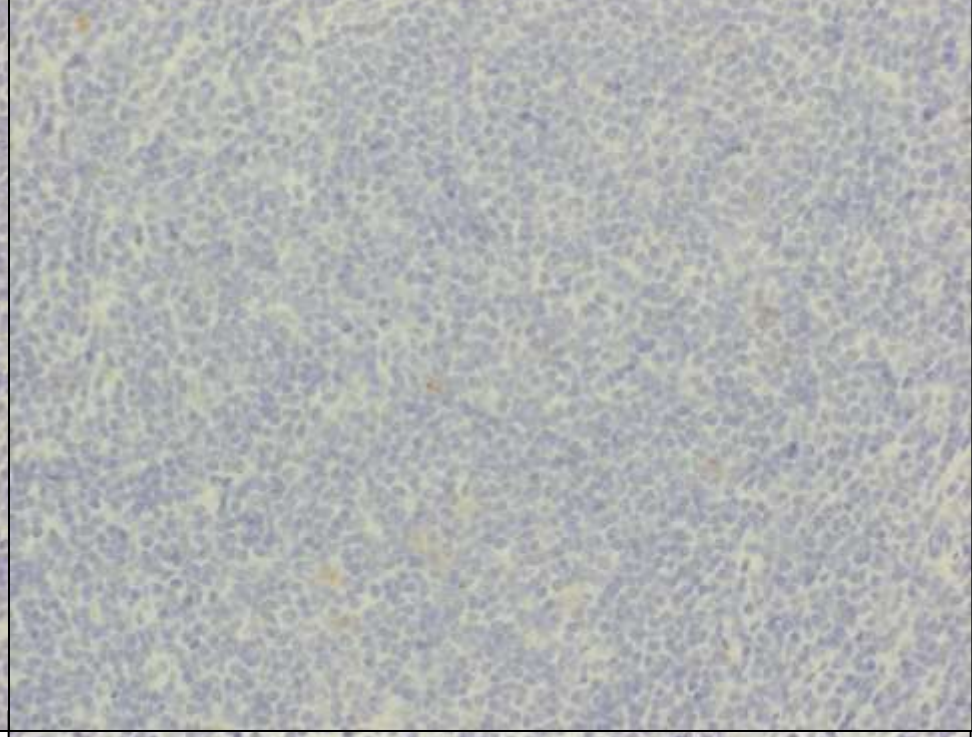

CD15

CD30

EBER

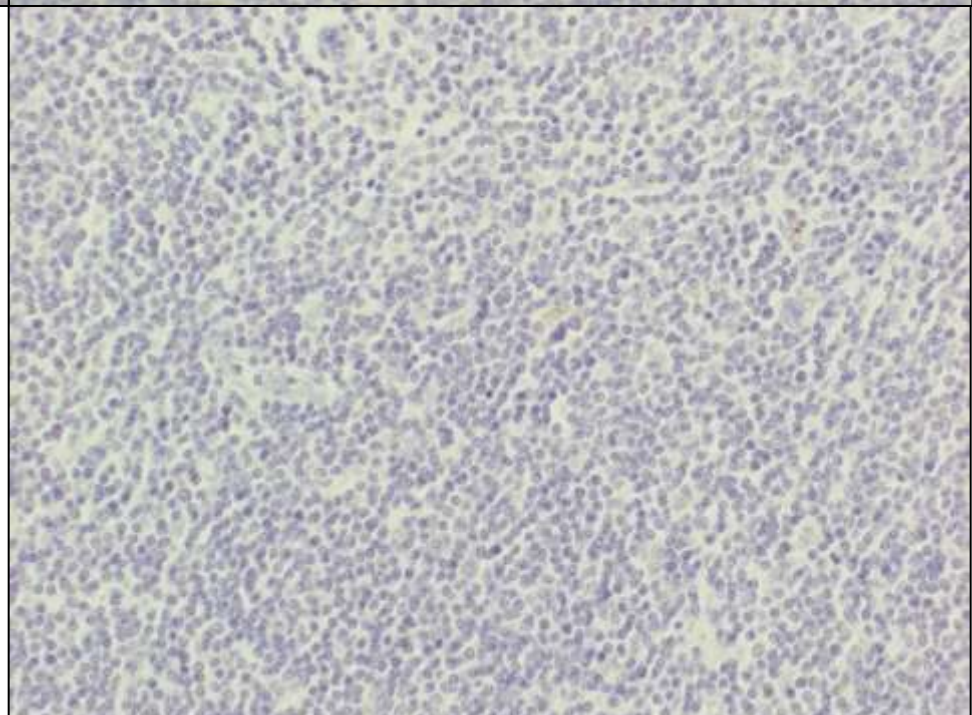

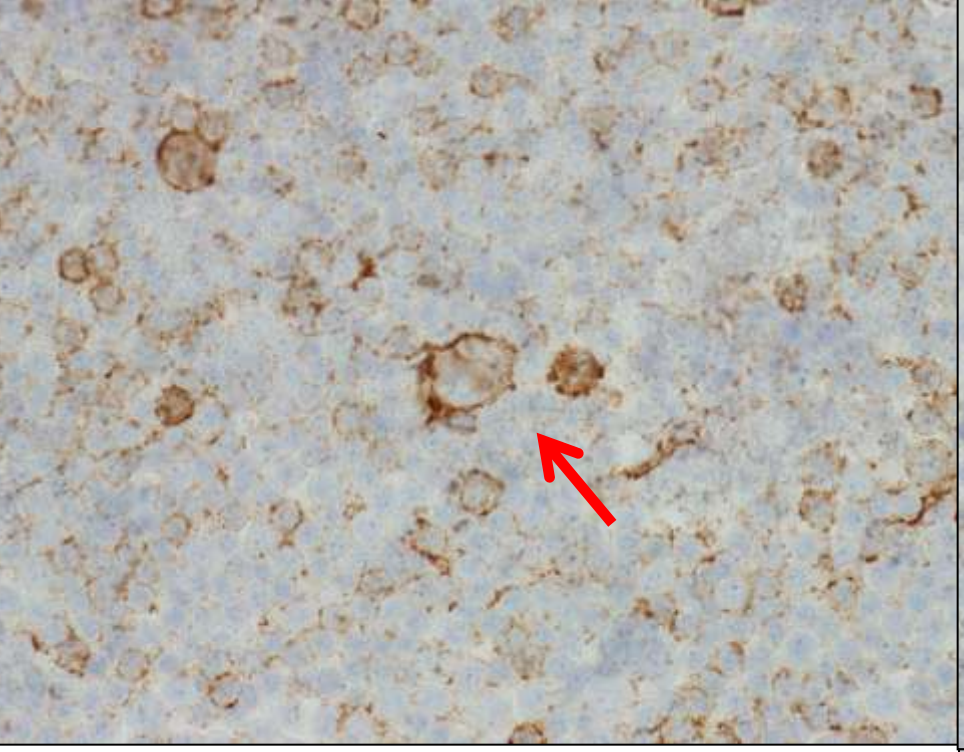

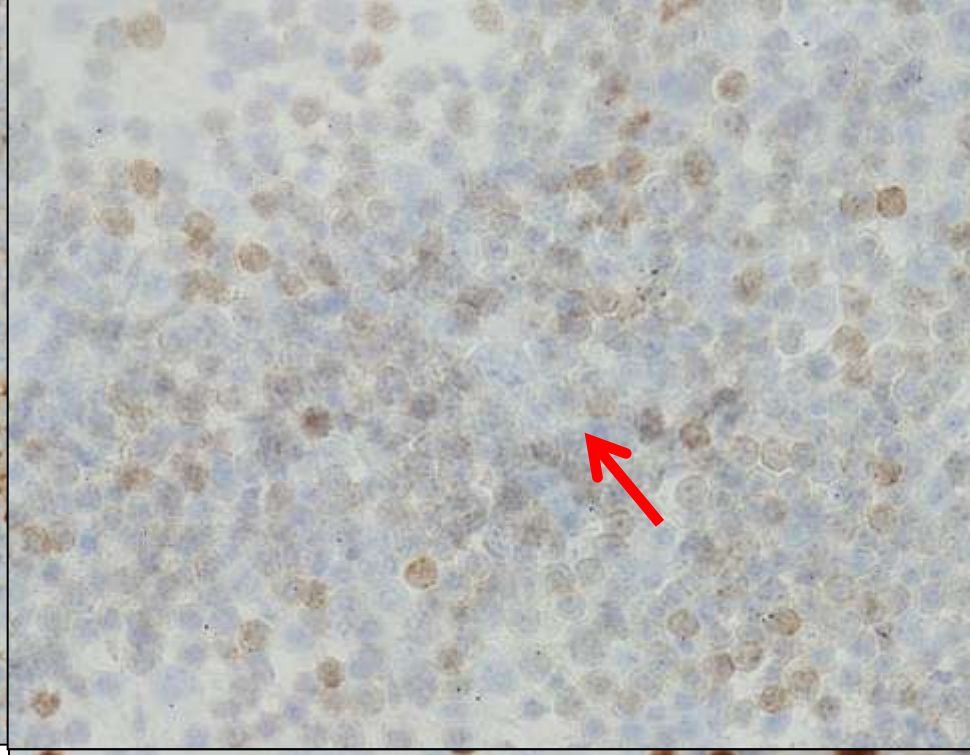

CD20

CD3

PAX-5

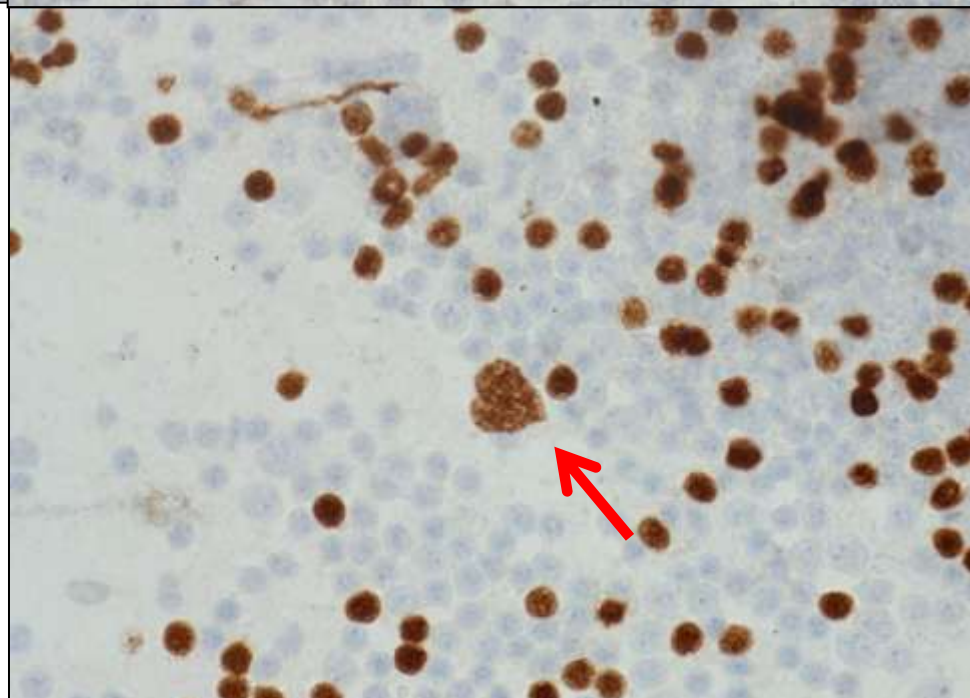

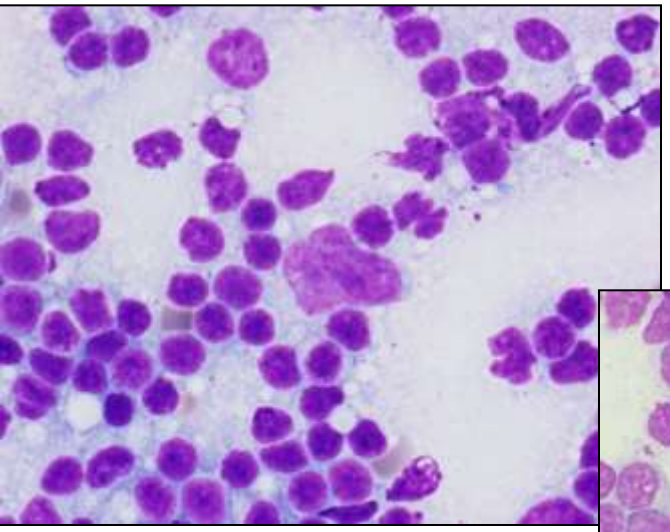

NLPHL

古典的Hodgkinリンパ腫（CHL）

Hodgkin細胞

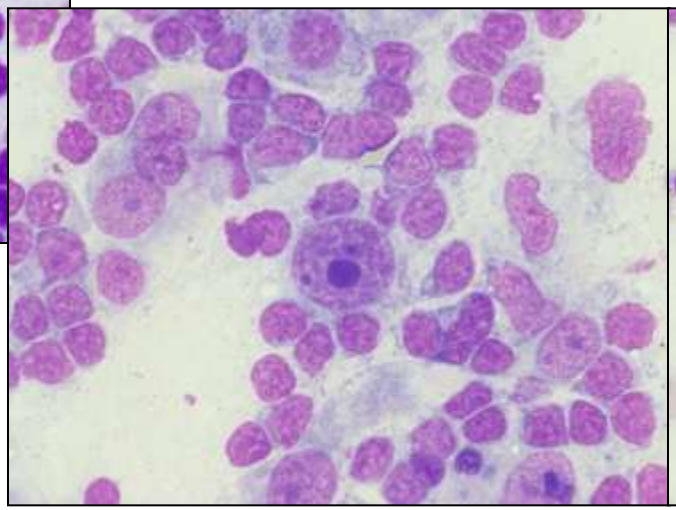

RS細胞

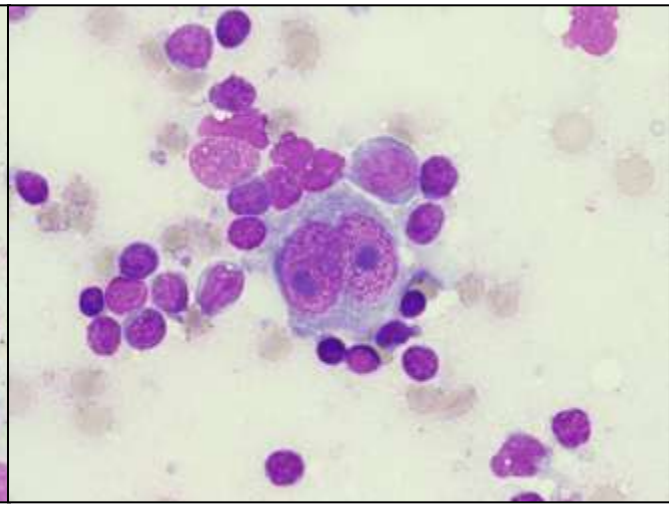

- CHLでは背景細胞が小型リンパ球の他、組織球，類上皮細胞，好酸球，形質細胞，線維芽細胞など多彩だが、NLPHLでは比較的成熟リンパ球が優位で多彩性を欠いている。
- CHLでの単核，多核の巨細胞は大きな核小体を有し、核小体周囲には明庭がみられる。NLPHLでみられるLP細胞も単核だが、しばしば多分葉形態を呈し、CHLの巨細胞に比較して核小体は小型である。

まとめ

- リンパ節捺印細胞診で広い胞体をもつ大型細胞が出現するリンパ腫病変としては、古典的Hodgkinリンパ腫（CHL），NLPHL，びまん性大細胞型B細胞リンパ腫（DLBCL），未分化大細胞型リンパ腫（ALCL），成人T細胞性リンパ腫（ATL）などが挙がり、LP細胞とその他の細胞との鑑別が問題となる。
- NLPHLは全身症状に乏しく、緩徐進行性の極めて予後の良いリンパ腫と考えられていたが、その17%が5～20年後にDLBCLに移行するという報告もある。NLPHLの診断には細胞診のLP細胞像も念頭に置き、各種免疫染色や造血器専門病理医の意見も加えて慎重な診断が必要と考えられる。