平成29年度症例検討会
症例1

熊本赤十字病院　病理診断科部　山下　祐

熊本赤十字病院
JAPANESE RED CROSS KUMAMOTO HOSPITAL

症例

- 症例：50代, 女性

- 既往歴：胃MALTリンパ腫

- 臨床経過：
  右鼠径リンパ節腫大にて紹介受診
  その後、経過観察中に左鼠径部腫大し、
  鼠径部膿瘍ドレナージ+周囲リンパ節生検を施行

- 検体：左鼠径リンパ節　捺印細胞診

検査データ

WBC:11010

RBC:393

Baso:0.3

Eosino:1.0

Neut:78.3

Lympho:11.7

Mono:8.7

CEA:10.5

CA19-9:38.6

LD:184

CRP:14.96

s-IL2:1050

CT,US



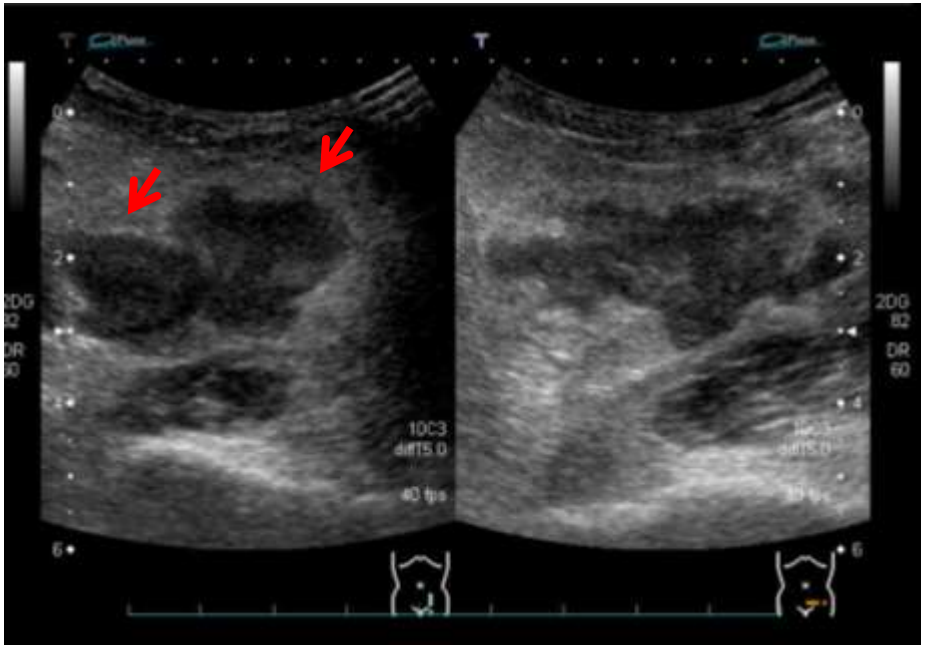

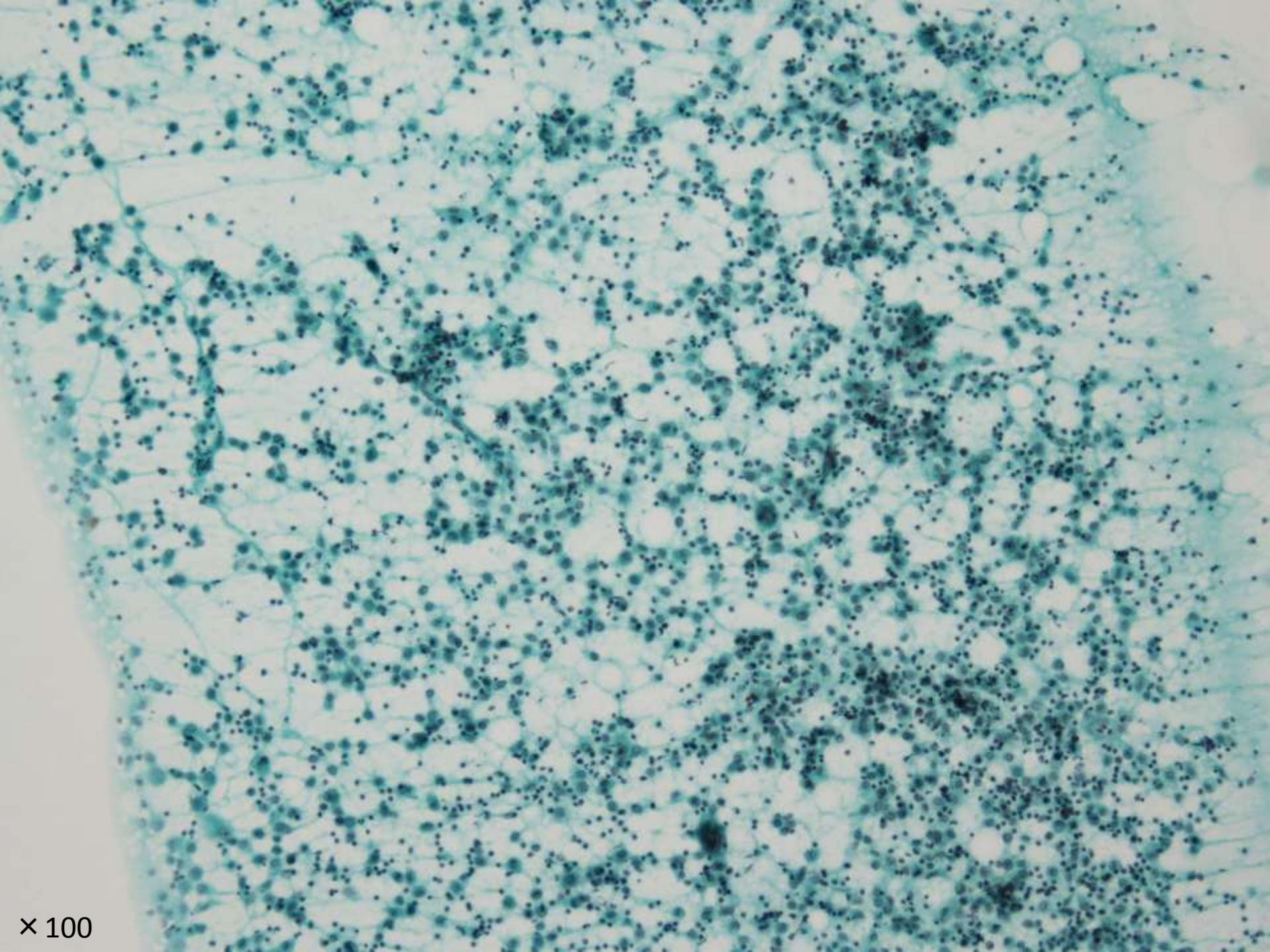
× 100

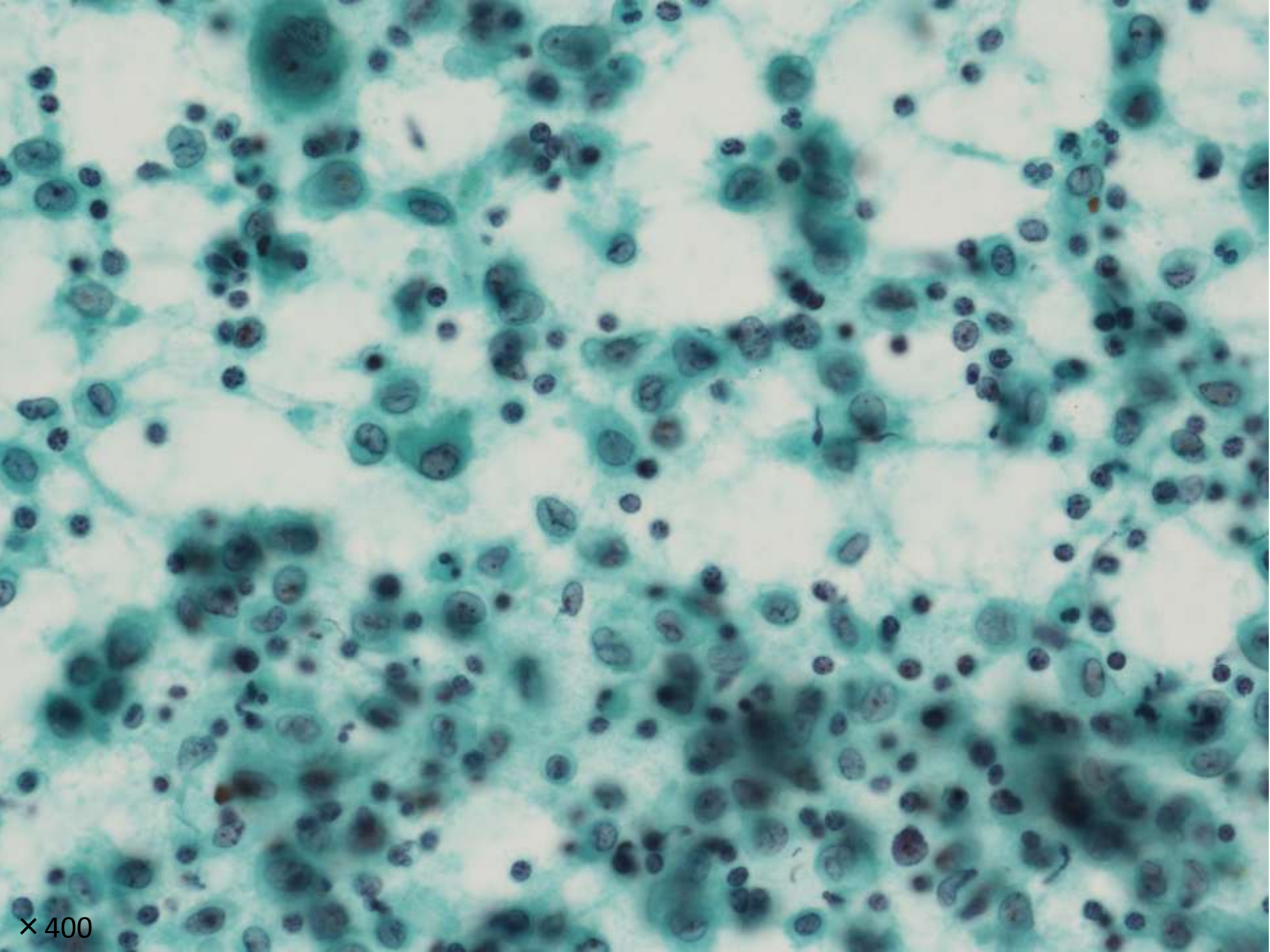
×400

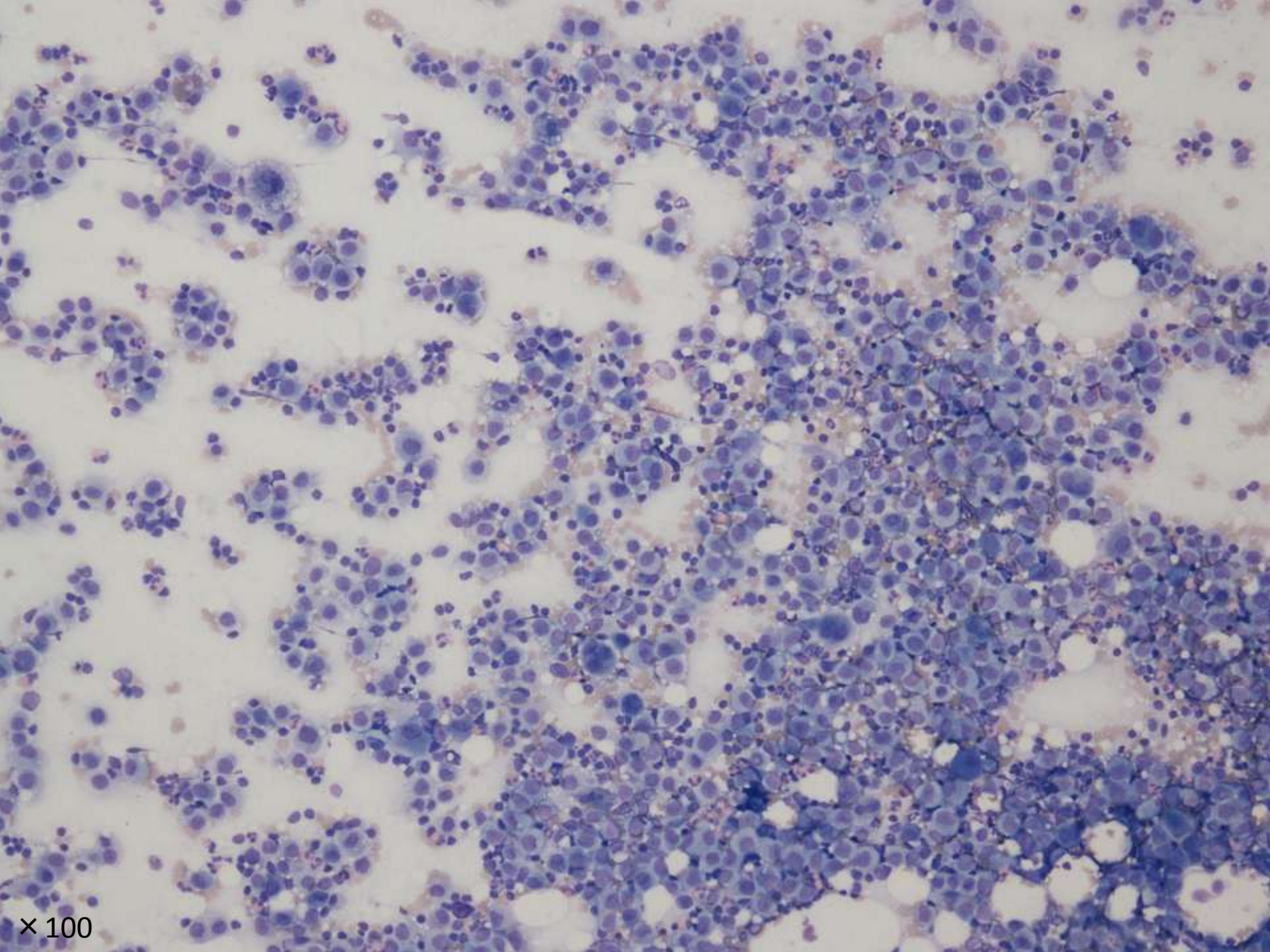
×100

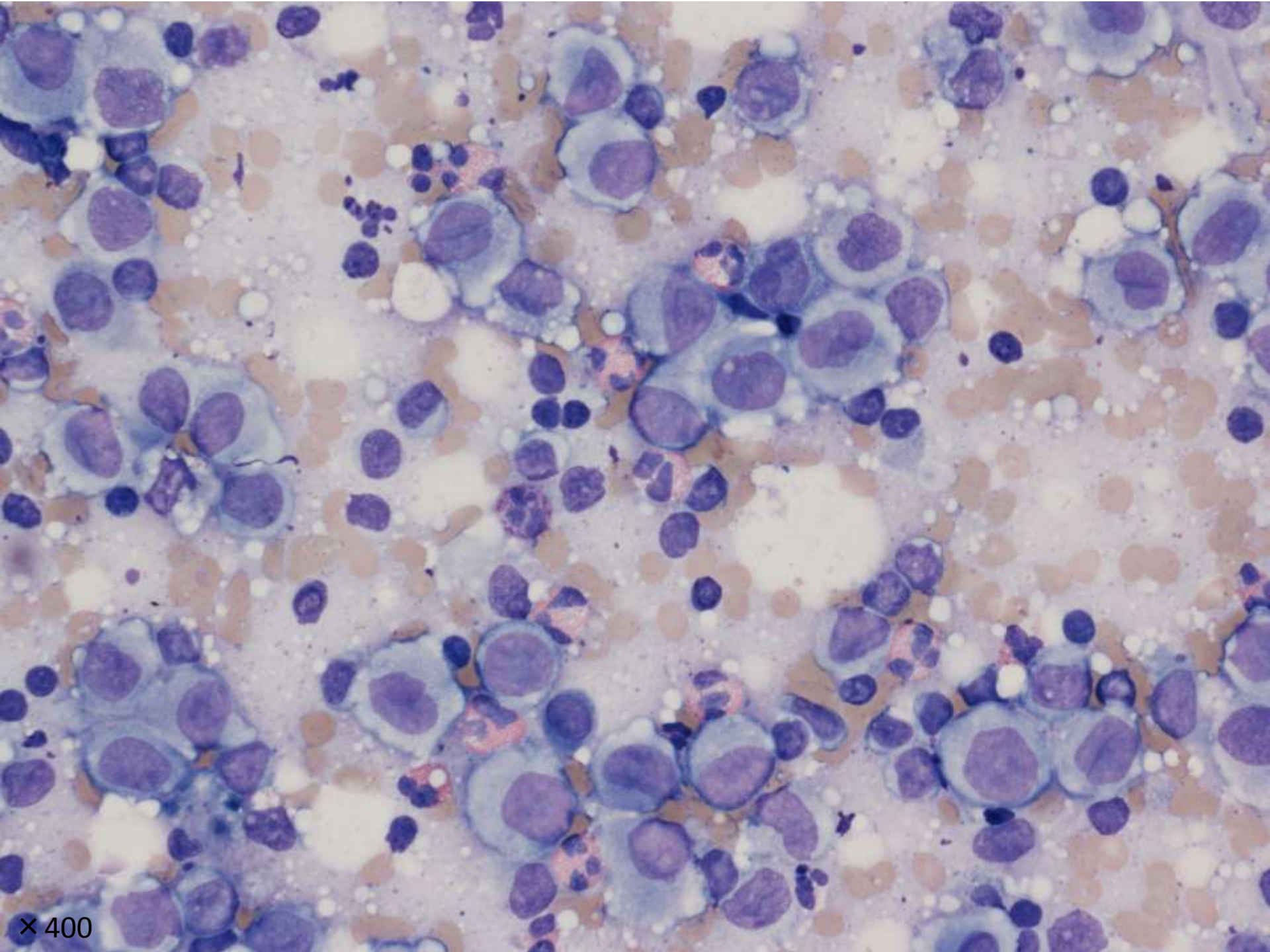
×400

組織像

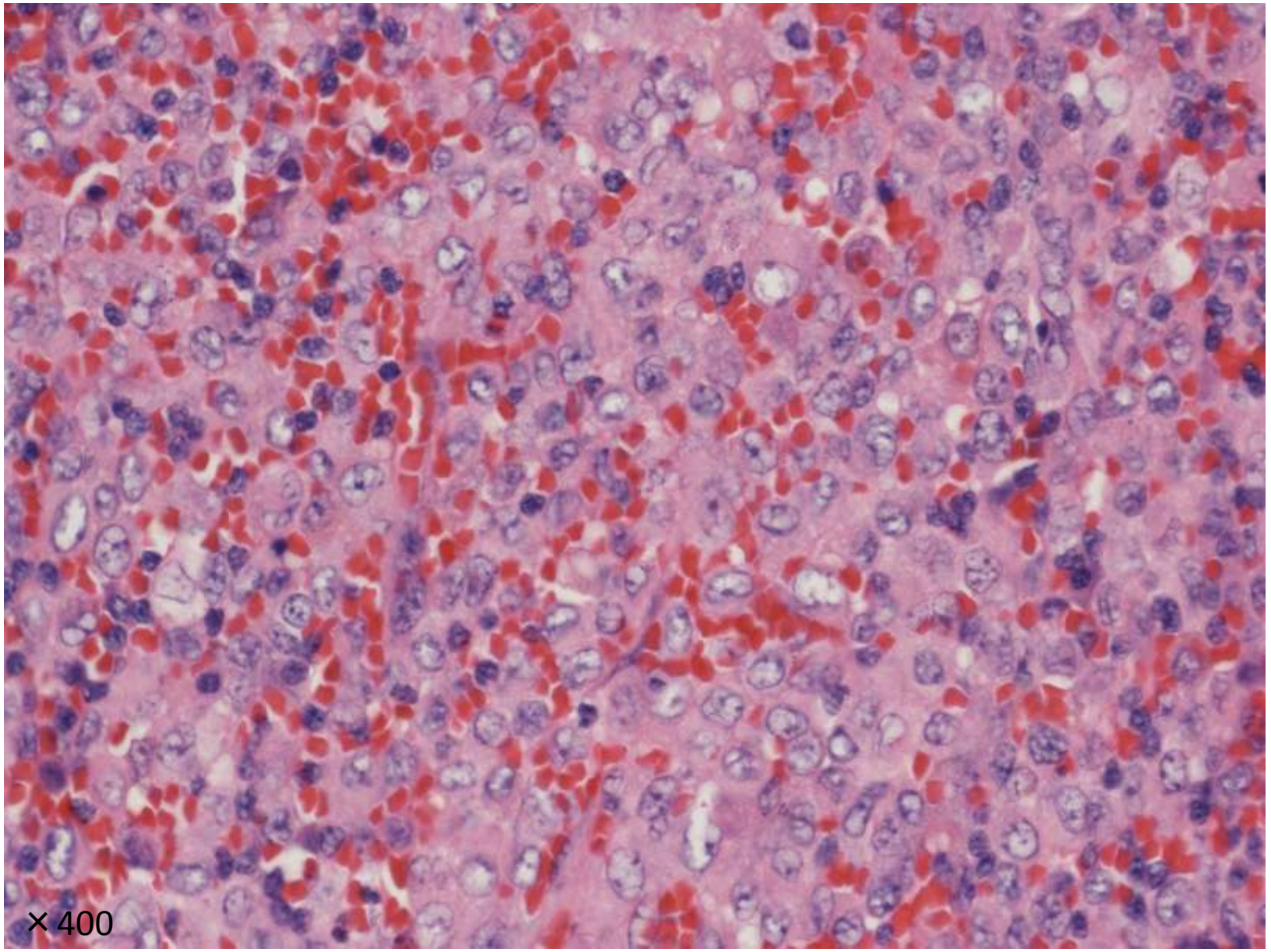

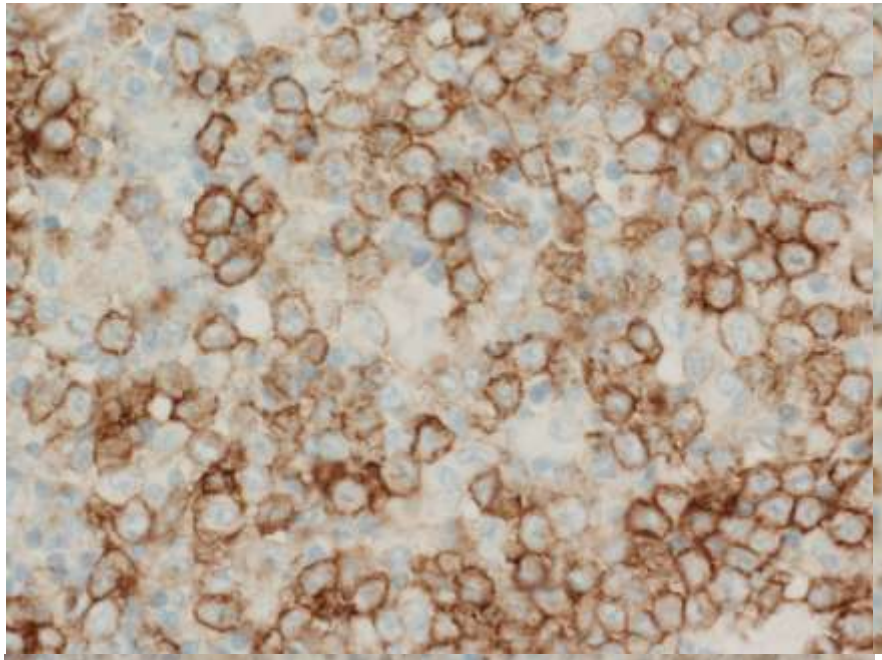

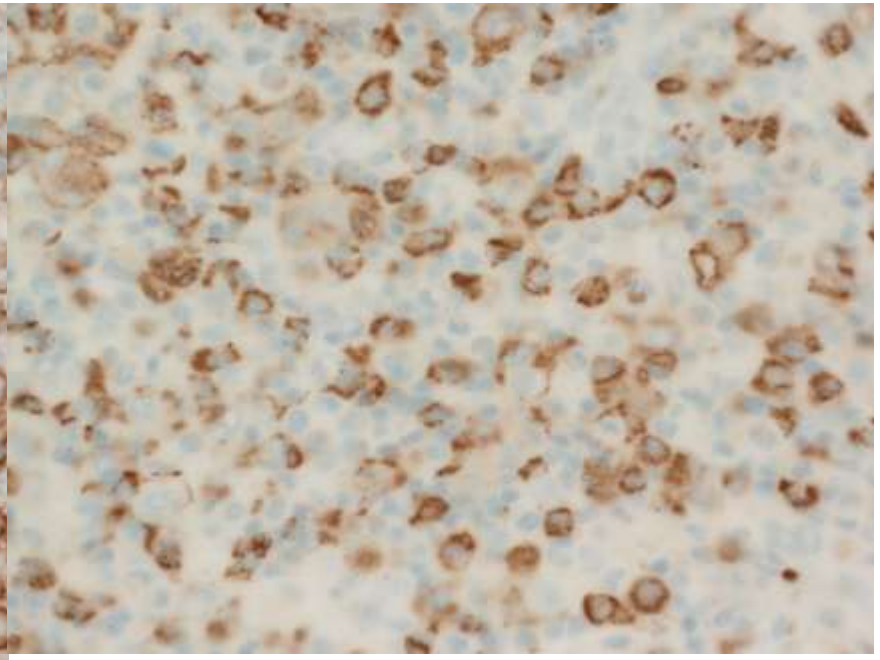

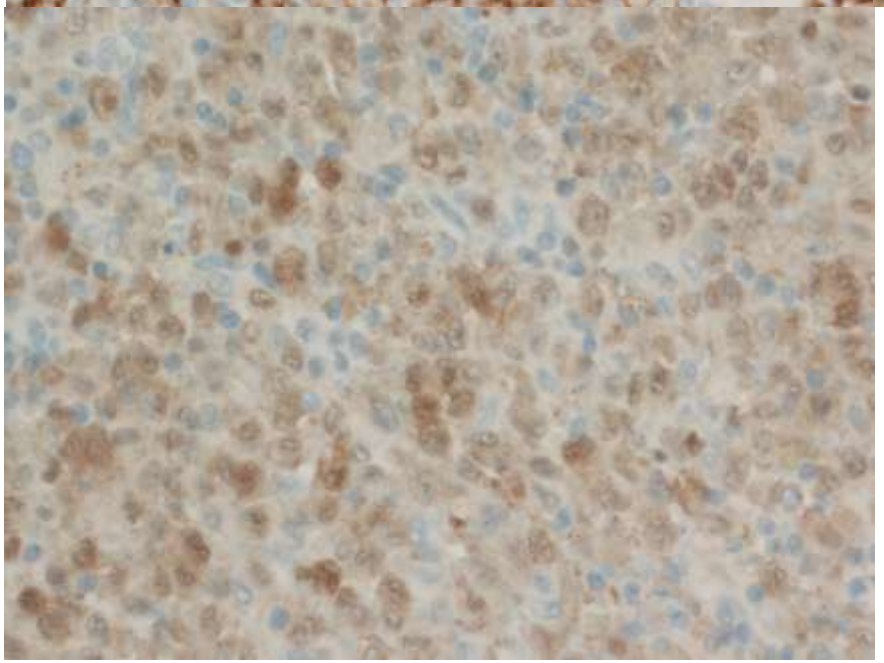

CD1a | CD68(PGM-1)

S100

ランゲルハンス細胞組織球症
Langerhans cell histiocytosis：LCH
（R/O Langerhans cell sarcoma）

解答

1. 結核性リンパ節炎
2. 癌の転移
3. びまん性大細胞型B細胞リンパ腫
4. ホジキンリンパ腫
5. 血管免疫芽球性T細胞リンパ腫
6. 未分化大細胞リンパ腫
7. ランゲルハンス細胞組織球症

ランゲルハンス細胞組織球症
Langerhans cell histiocytosis (LCH)

- 腫瘍性及び炎症性両者の特徴を併せ持った疾患
- ヒスチオサイトーシスXと呼ばれていた

- BRAF V600E 変異が約50%
- MEK1変異が約20%を占める

- 単臓器単病変型、単臓器多病変型、
  多臓器多病変型に分類

- 年間60-70人罹患（5人/10万人）
- 70～80%が小児
- 死亡率（小児の臨床研究：JLSG-96）
  単臓器：0%
  多臓器：2%

- 90%以上が骨病変（特に頭蓋骨）
- 他の発生部位としてリンパ節・肺・皮膚など
- 発生母細胞
  - 皮膚→皮膚ランゲルハンス細胞
  - 骨→骨髄幹細胞
  - リンパ節→樹状細胞

- 治療法

化学療法、ステロイド療法、外科的治療など

バーベック顆粒 (Birbeck granule)



https://ameblo.jp/azki3/entry-10511655258.html

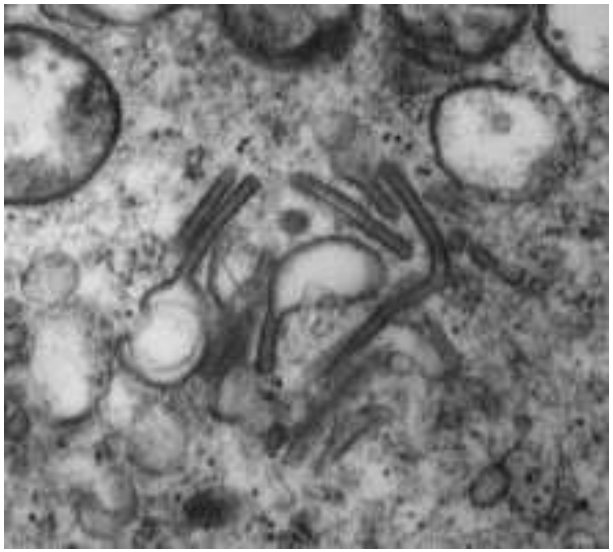

https://ameblo.jp/azki3/entry-10773836328.html

電子顕微鏡的に観察が可能
ランゲルハンス細胞の証明に用いる
「テニスラケット状」

細胞像

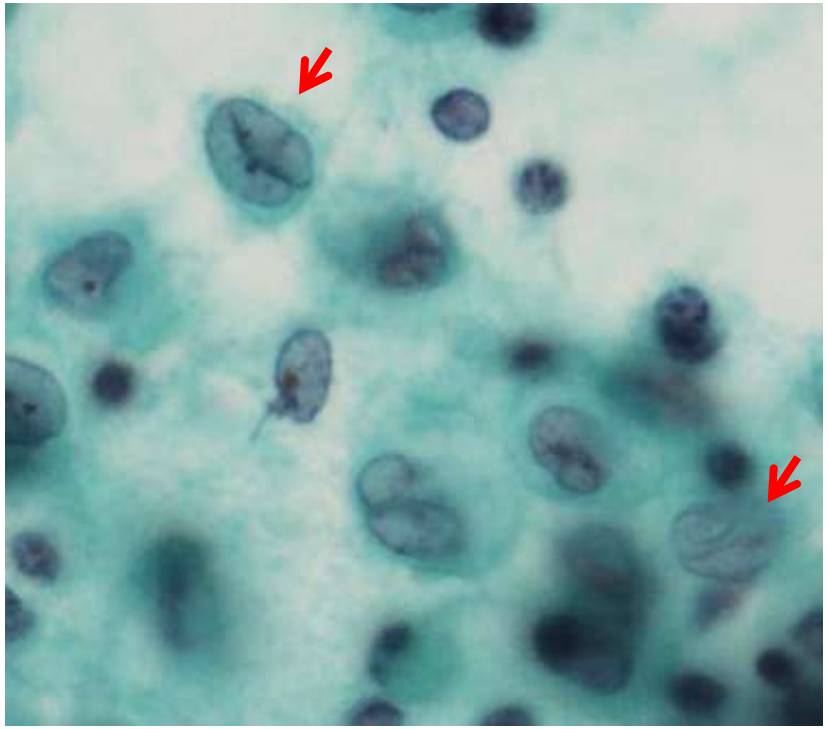

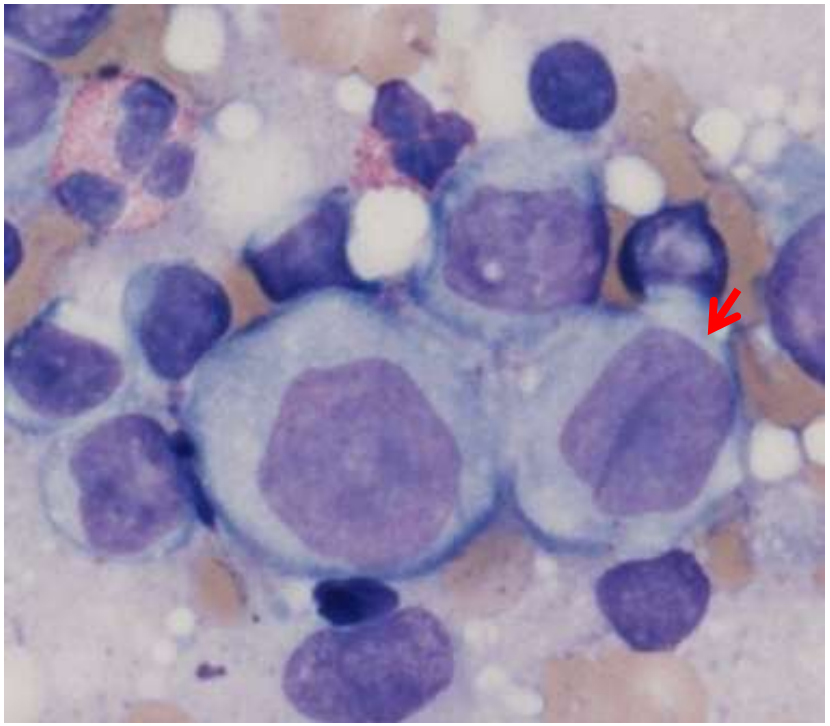

- 背景に好酸球
- 核の切れ込み, しわ, 溝

組織像

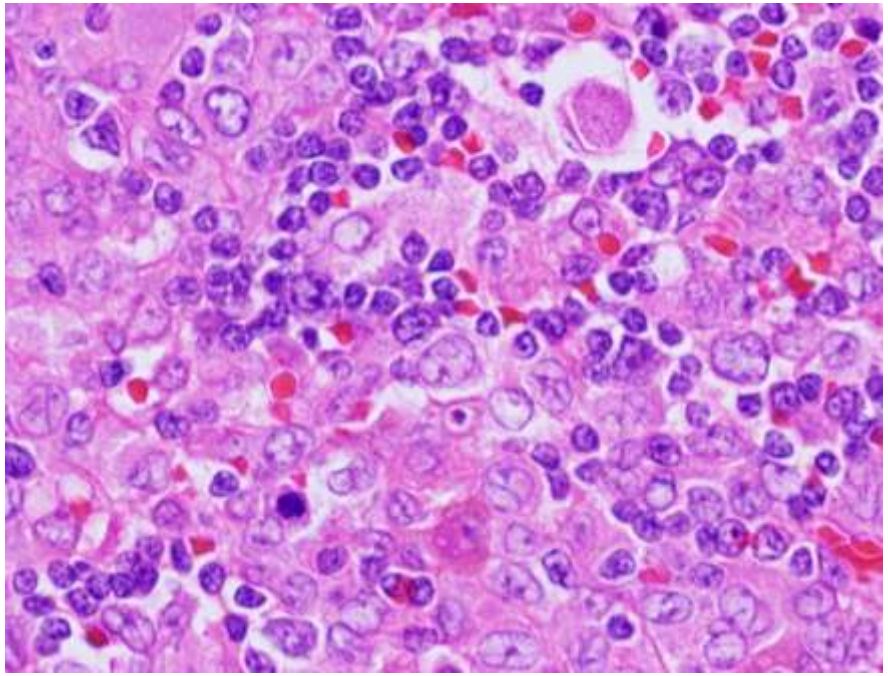

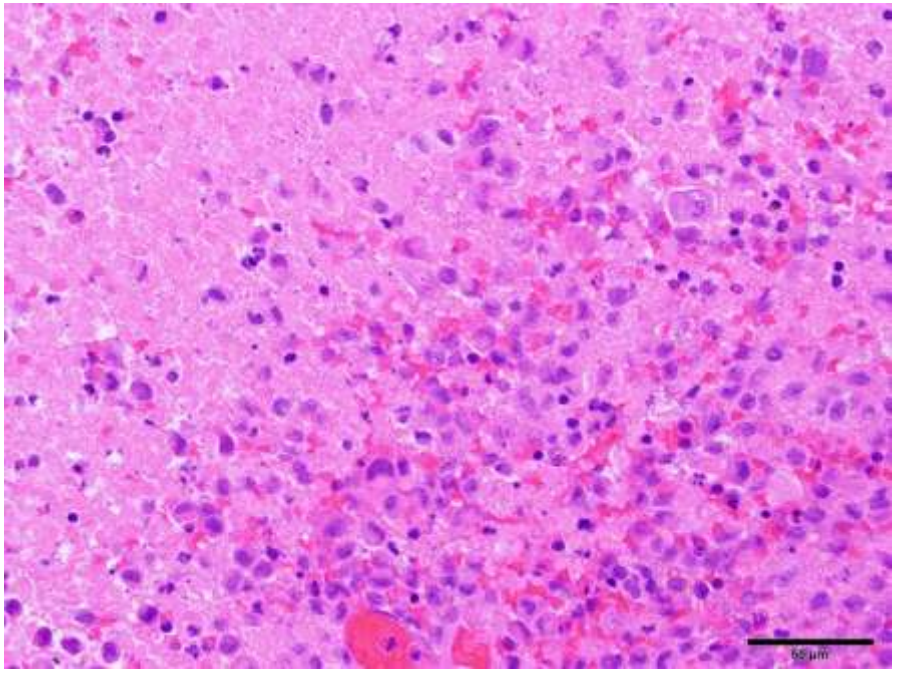

- ランゲルハンス細胞
- 炎症細胞
- 壊死
- 肉芽組織

上記の細胞　＋　発生部位固有の細胞　が出現

結核性リンパ節炎

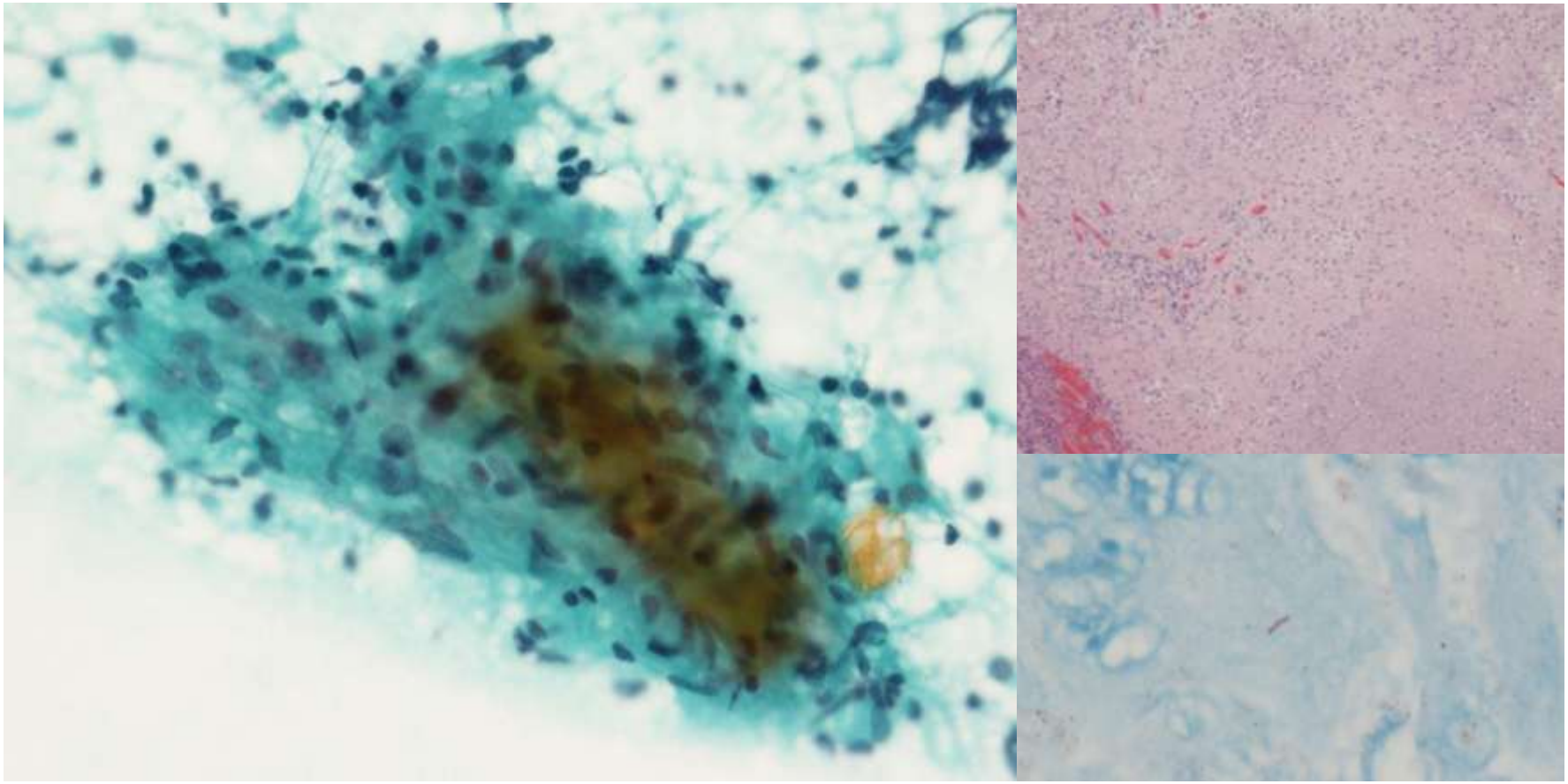

- 壊死背景（乾酪壊死）
- 成熟リンパ球,類上皮細胞の集塊などがみられる

癌の転移

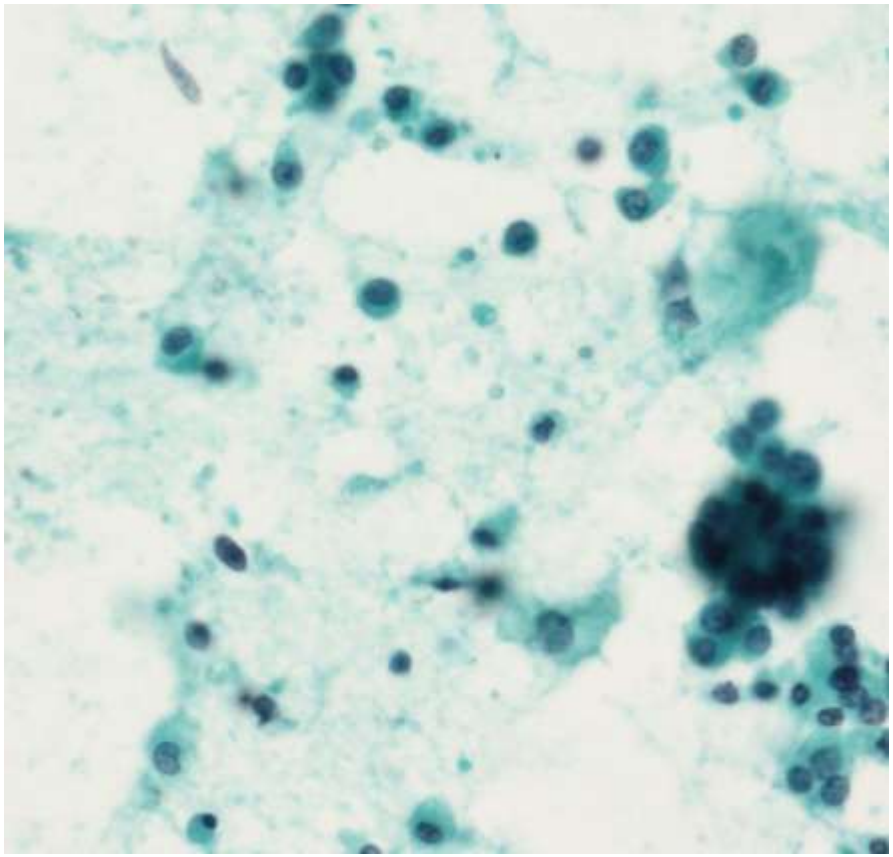

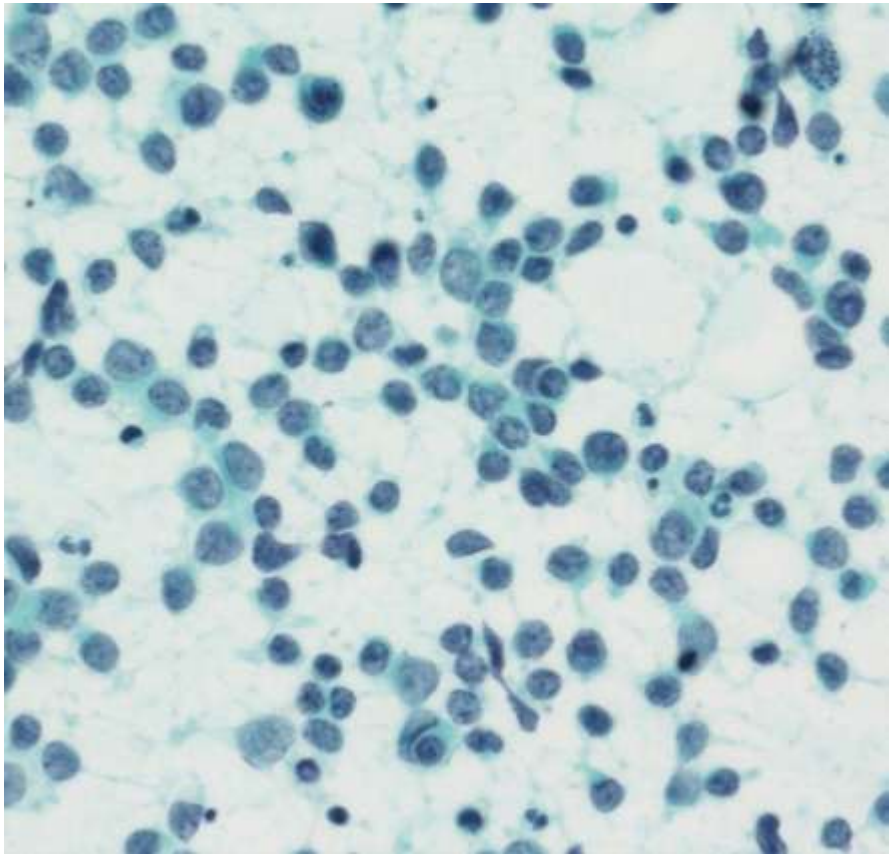

- 壊死背景
- 結合性の有無

びまん性大細胞型B細胞リンパ腫

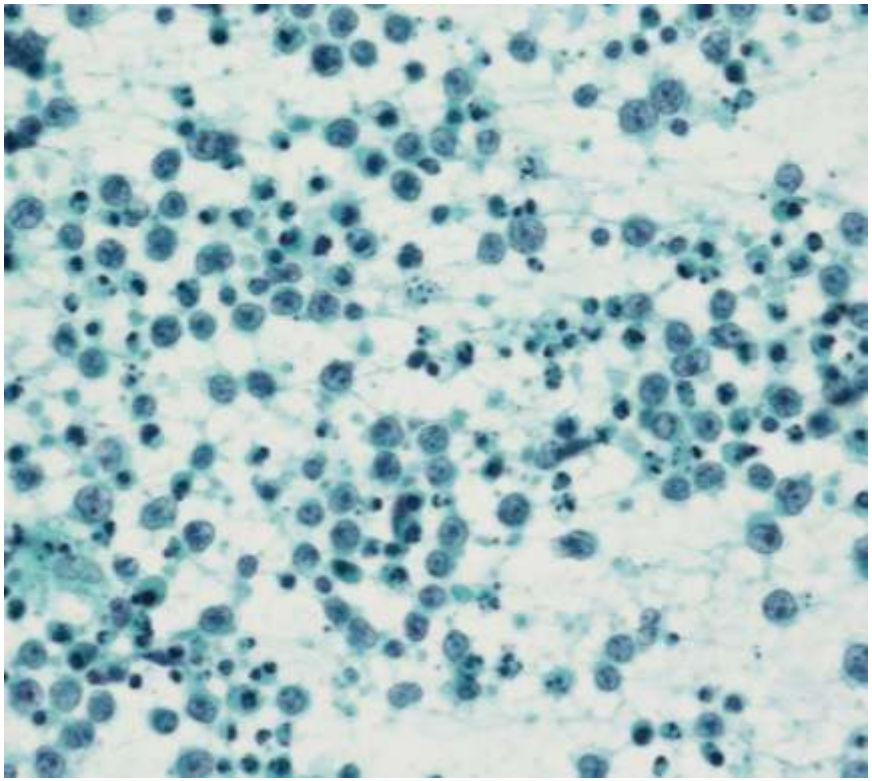

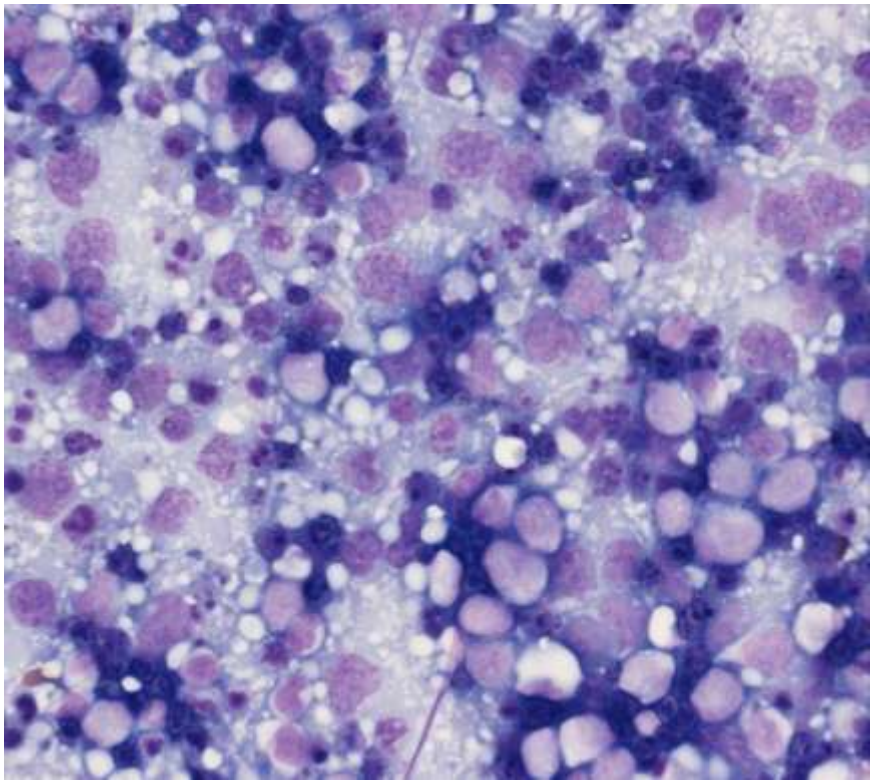

- 大型のリンパ球が単調に出現

ホジキンリンパ腫

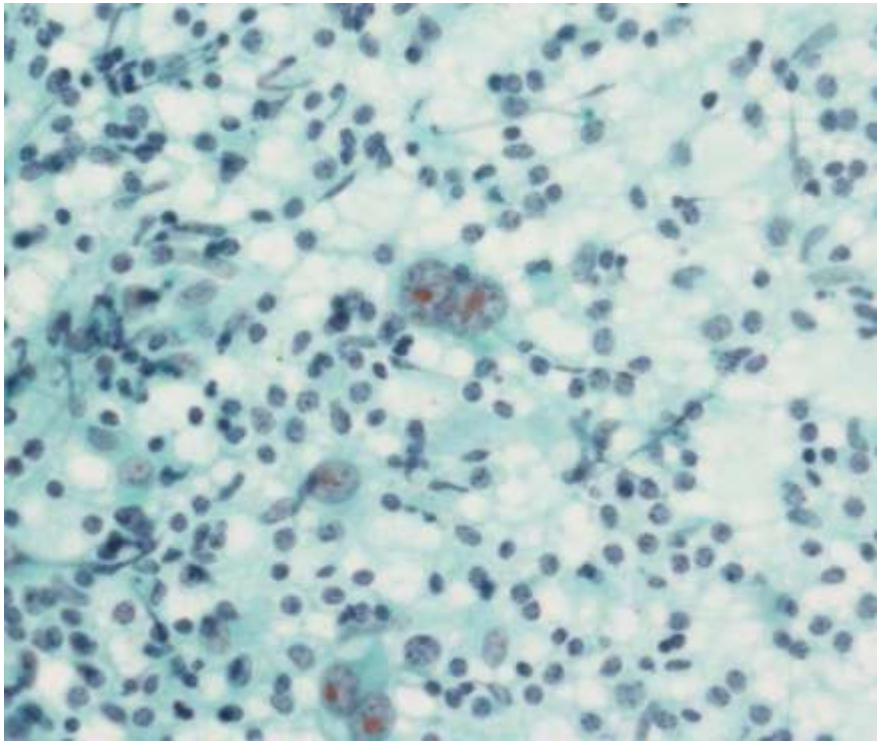

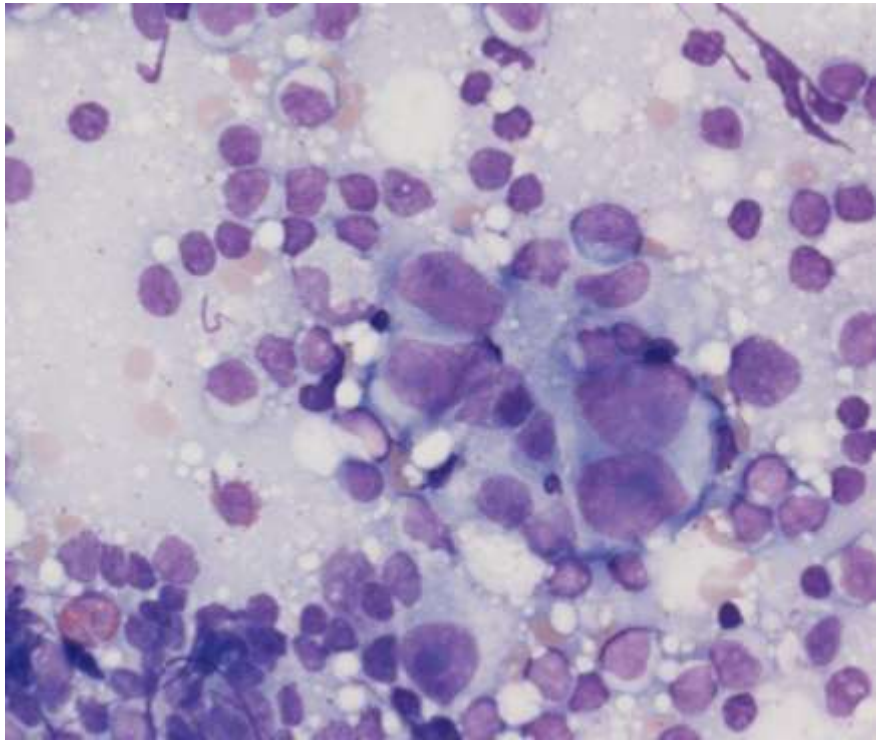

- 背景は小リンパ球や好酸球などを認める
- Hodgikin細胞やReed-sternberg細胞を認める

血管免疫芽球性T細胞リンパ腫

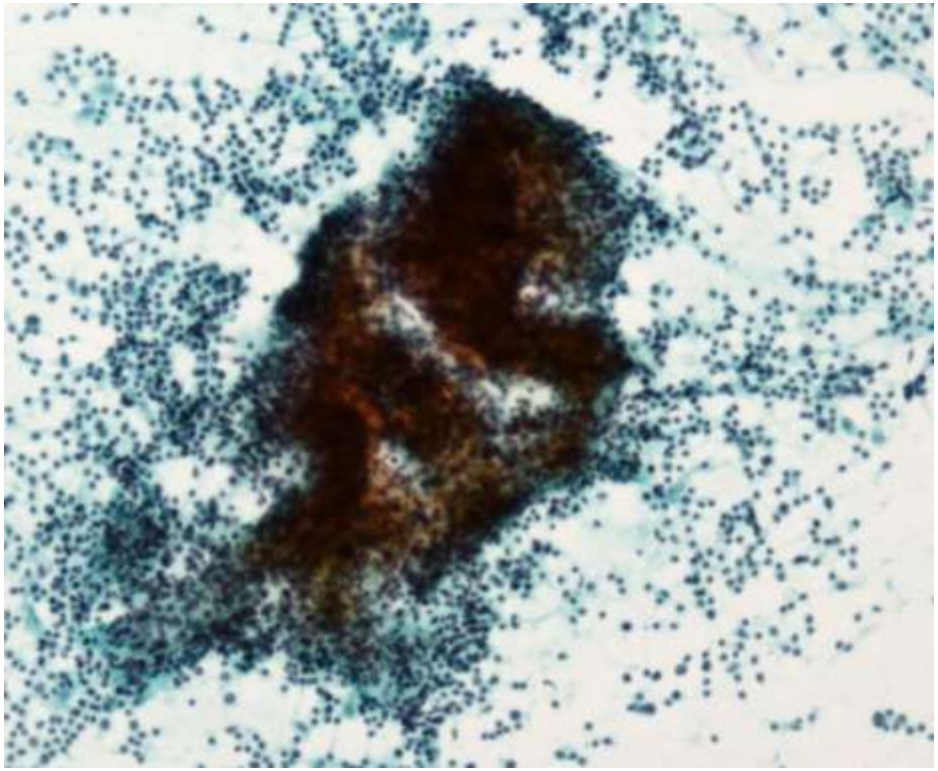

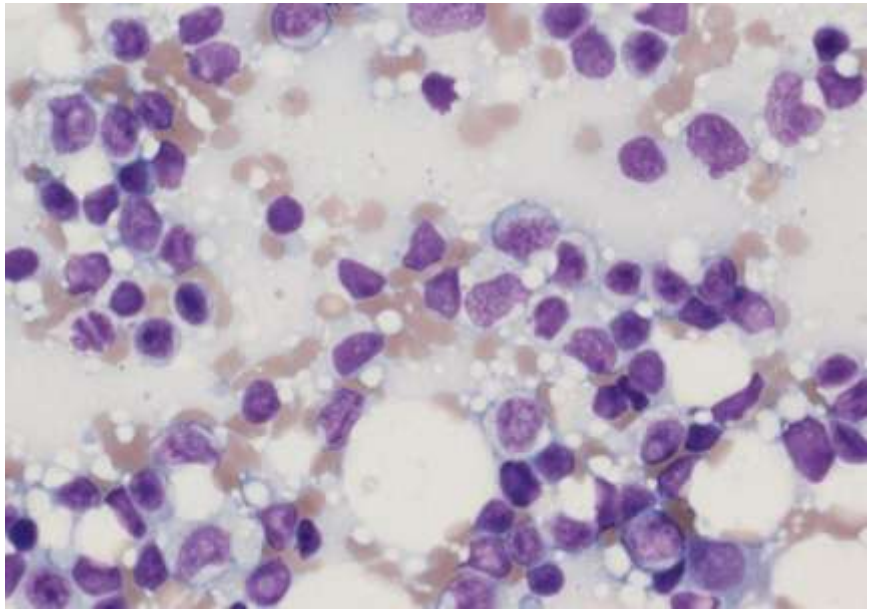

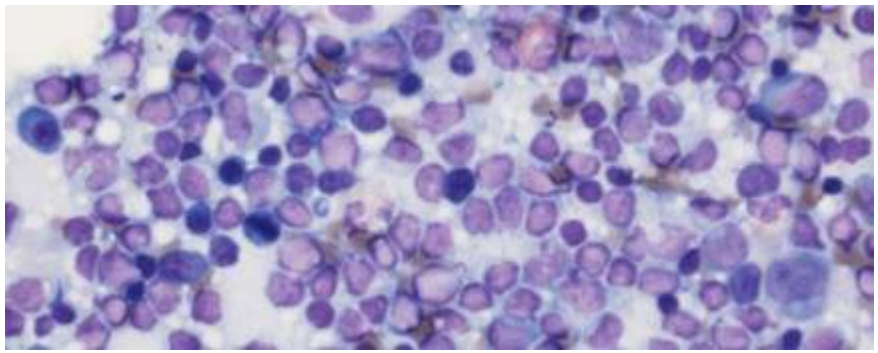

- 多彩な細胞増生
  - リンパ球, 組織球, 好中球, 好酸球, 形質細胞など
- 淡明細胞, 樹枝状血管の出現

未分化大細胞リンパ腫

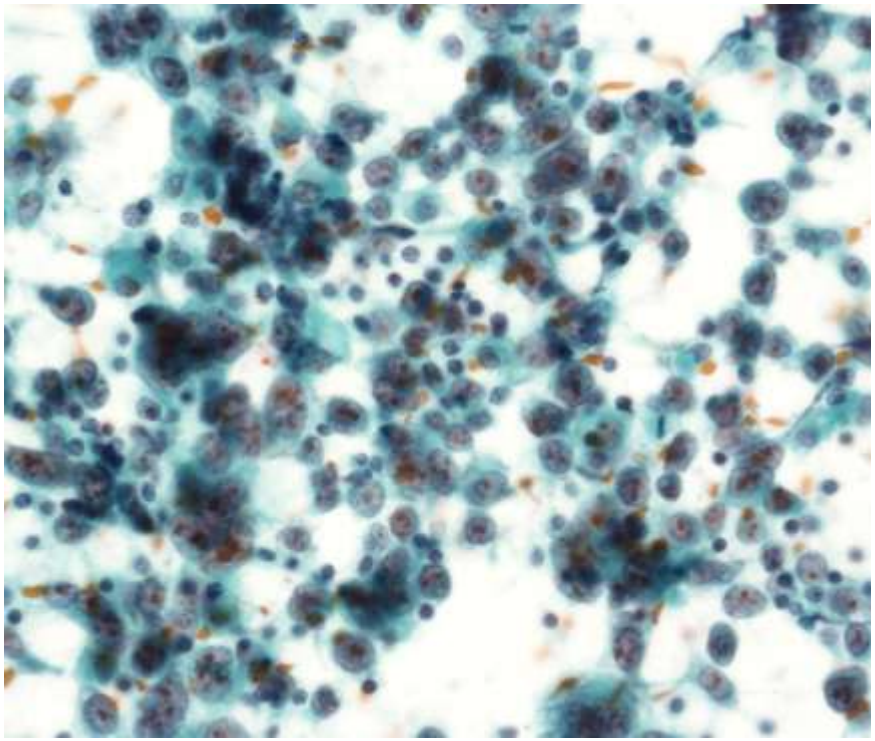

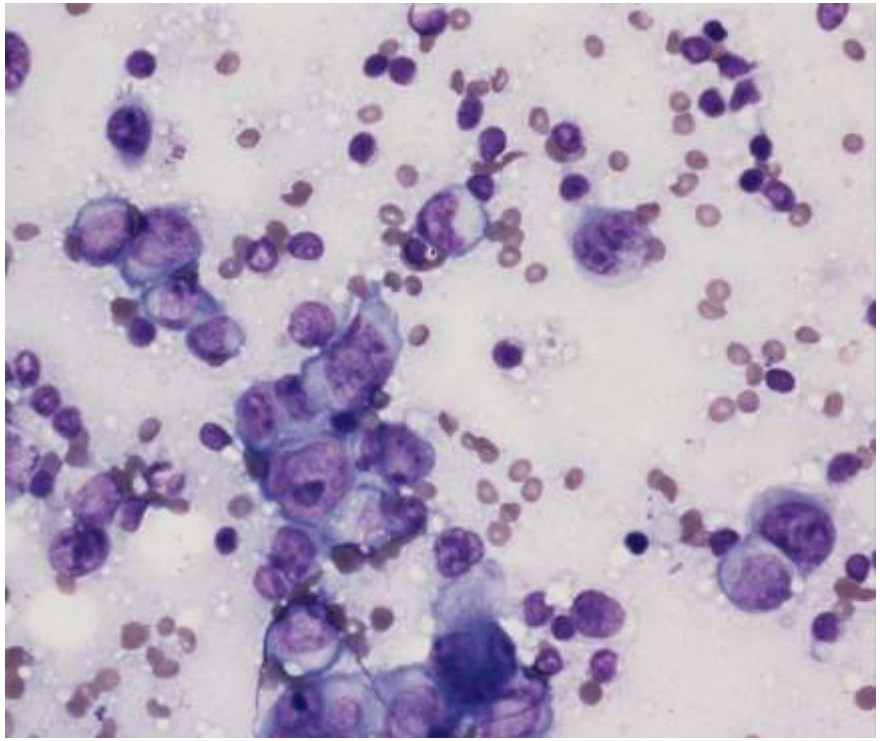

- 核形不整が著明
- 偏在する腎形, 馬蹄形の核
- 細胞質が豊富であったり、緩い結合性を示す例も存在

まとめ

- 小児好発
- 好発部位
  - 骨（特に頭蓋骨）, リンパ節, 肺など
- 細胞像
  - 核の切れ込み, しわ, 溝
- 免疫染色
  - CD1a, S-100に陽性