腹水細胞診で悪性転化を推定し得た卵巣成熟奇形腫の一例

国立病院機構熊本医療センター　臨床検査科[1)]、病理診断科[2)]
久留米大学医学部病理学講座[3)]

○石原幸治（CT）[1)]　中島一樹（CT）[1)]　鹿島星林（CT）[1)]　川上裕之（CT）[1)]
内藤嘉紀（MD）[3)]　村山寿彦（MD）[2)]

卵巣成熟嚢胞性奇形腫
（Mature cystic teratoma:MCT）

全卵巣腫瘍の	10～20%
胚細胞性腫瘍の	80～90%
悪性転化	1～2%
悪性成分	扁平上皮癌（約80%）
	腺癌
	その他（未分化癌、肉腫、悪性黒色腫等）

症例

- 患者: 60歳代　女性
- 主訴: 下腹部激痛
- 現病歴: 急激な下腹部痛のため当院に救急搬送され、CTの結果、左卵巣由来のMCTが疑われた。腹水貯留を伴い、腫瘍内出血、捻転、あるいは破裂の可能性があるため、両側付属器摘出術が施行された。

入院時検査所見

CT検査



血液検査

WBC:	7700	/μl
RBC:	423	万 /μl
Hb:	6.6	g/dl
HCT:	23.9	%
MCV:	56.5	fl
MCH:	15.6	pg
MCHC:	27.6	%
PLT:	45.4	万 /μl
CEA:	31.7	ng/ml
CA19-9:	539.0	U/ml
CA125:	83.4	U/ml
SCC:	104	ng/ml


細胞像 1

細胞像　2

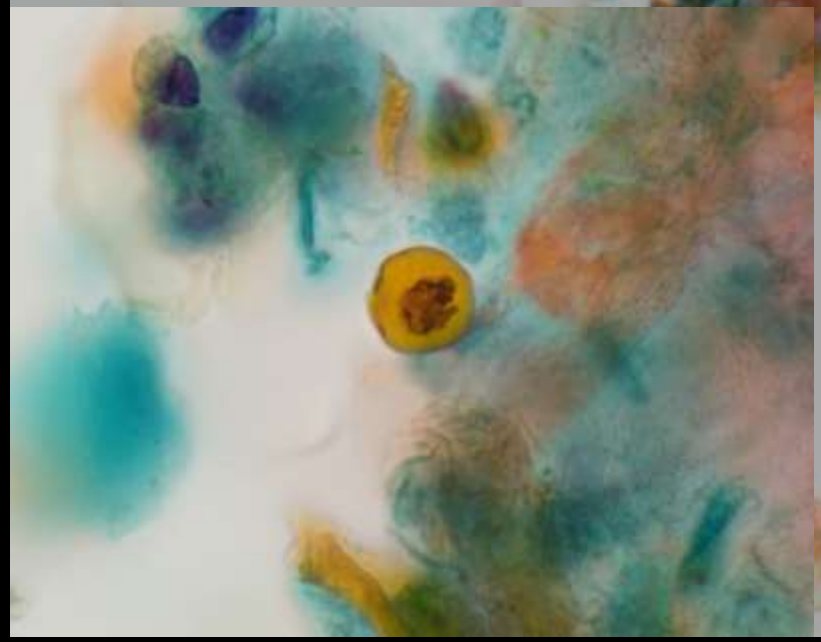

細胞像　3

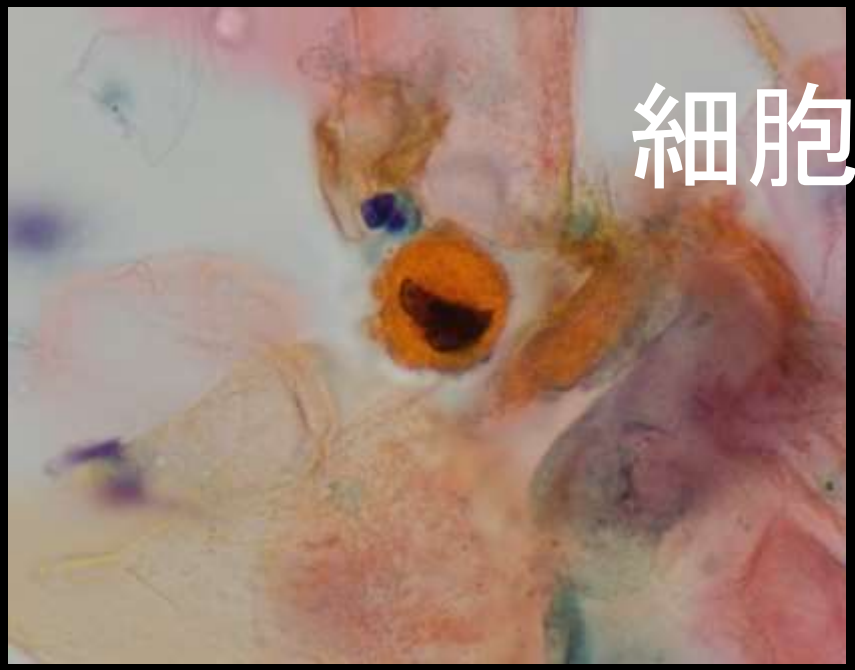



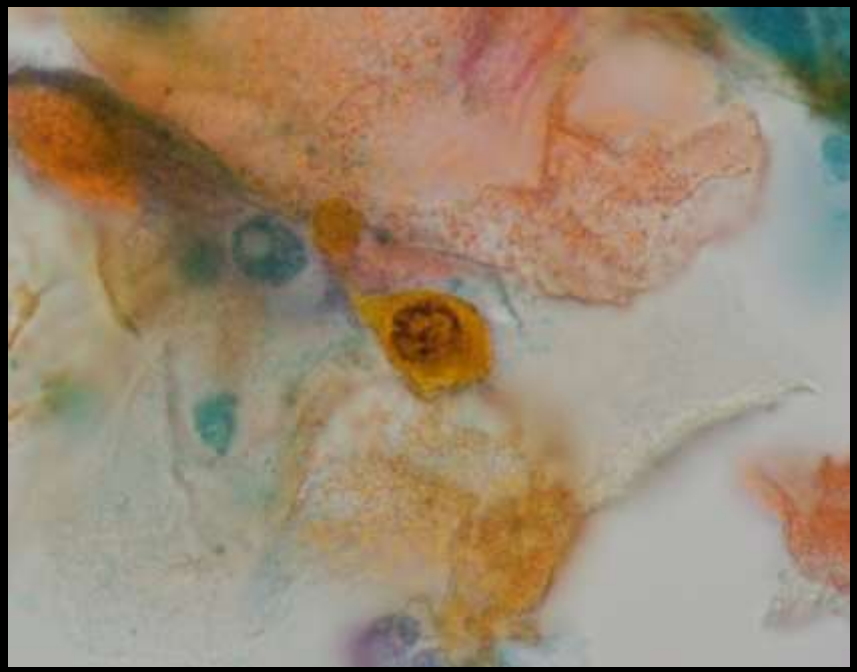

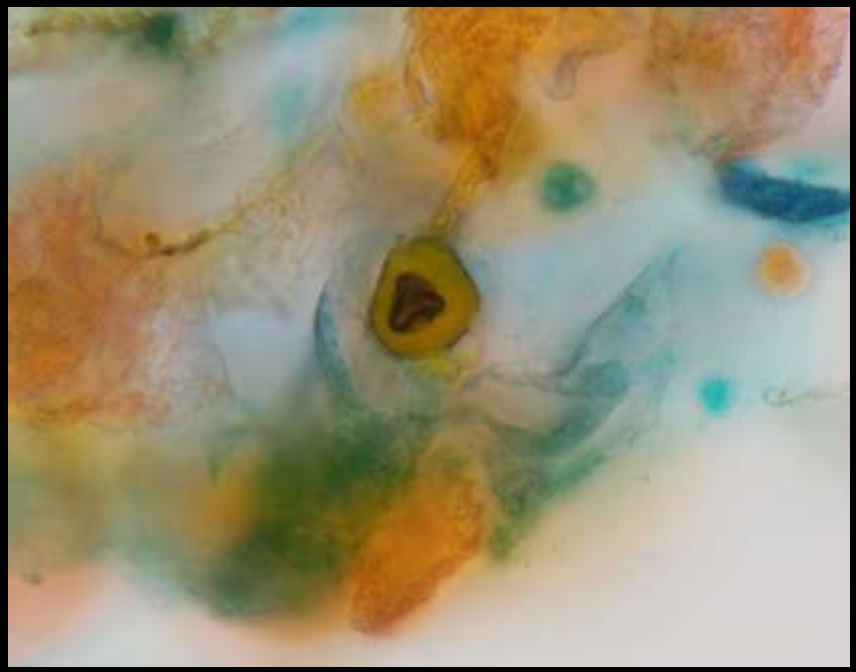

判定：（±）異型扁平上皮細胞

MCTの悪性転化を否定出来ない

肉眼像



組織像



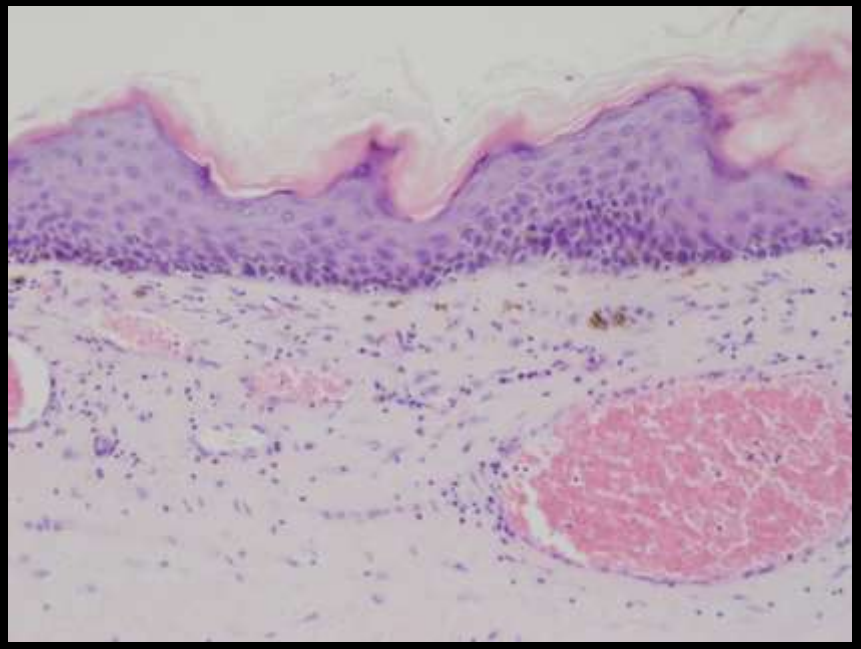

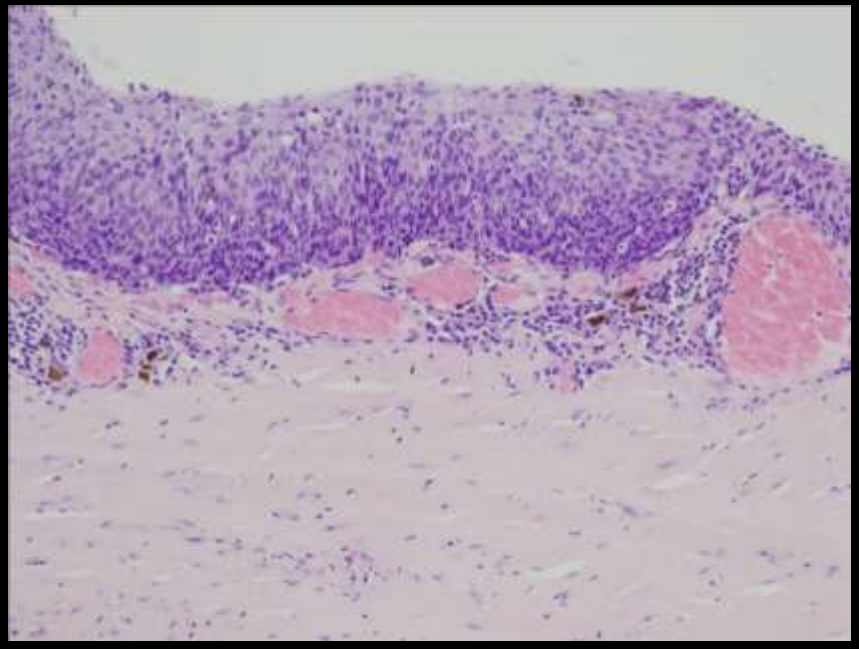

ルーペ像

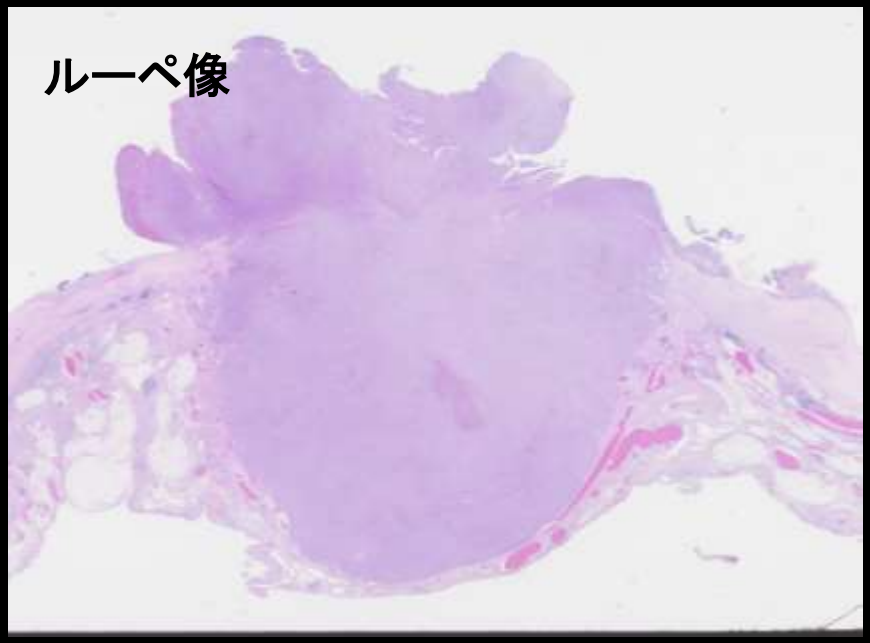

表層付近

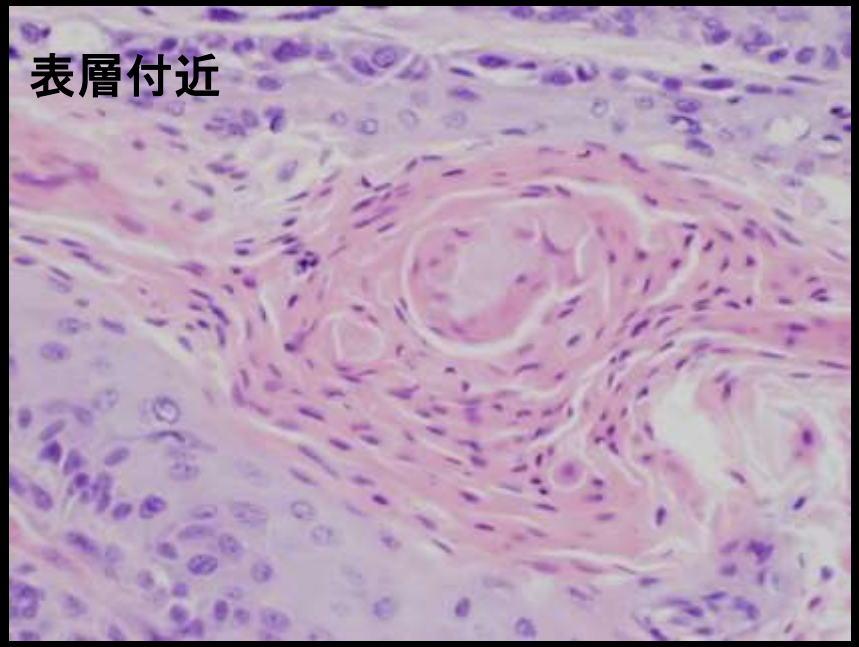

充実部分

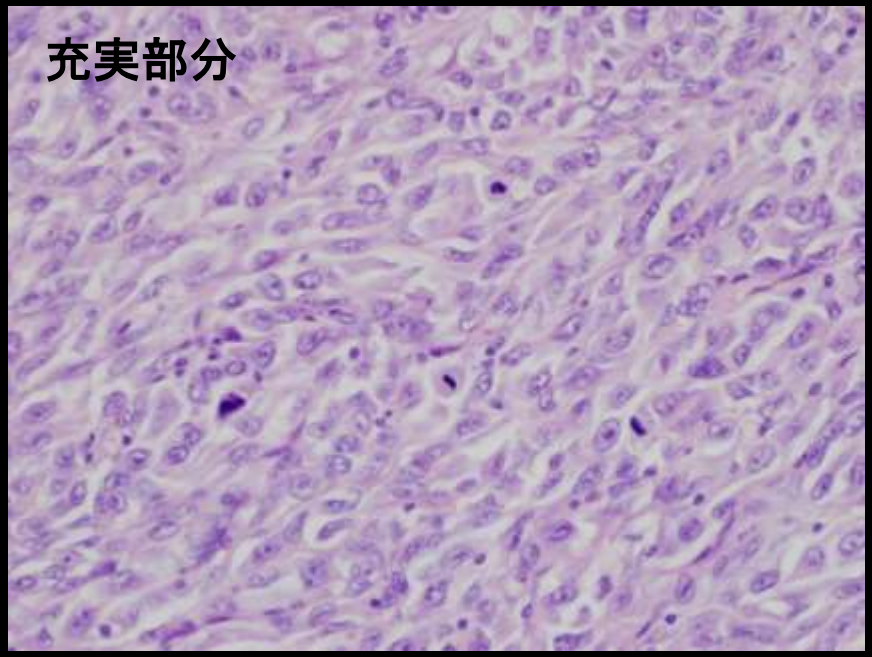

境界部分

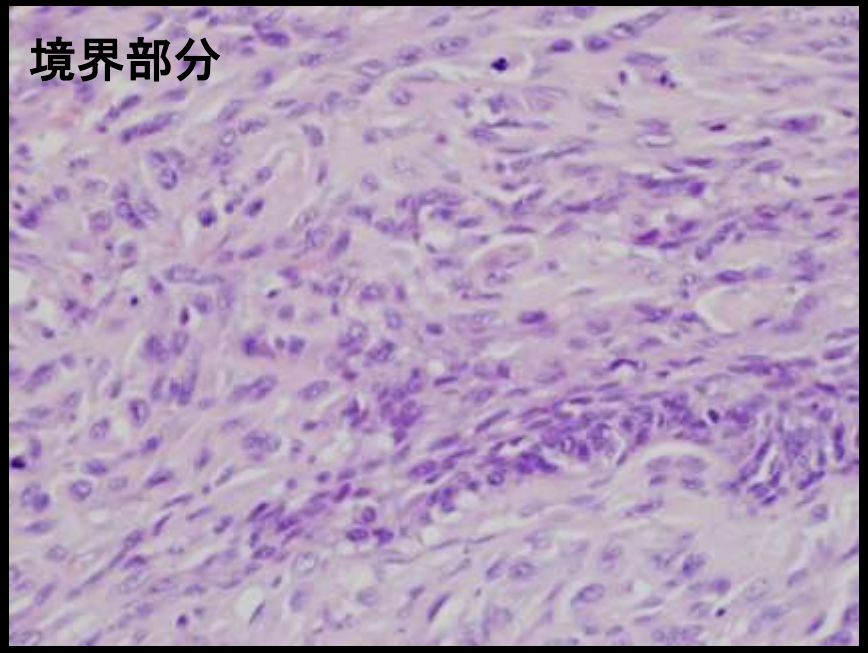

組織診断

Lt. Ovary:
Squamous cell carcinoma
in mature cystic teratoma

MCTの悪性転化例の平均年齢と腫瘍径
過去の報告例より

	Hackethalら	Chenら	Kikkawaら	二神ら	牧原ら
平均年齢	悪性：55歳 （19～87歳）			悪性：42.5歳 良性：34.2歳	悪性：68.5歳 （43～74歳） 良性：34.0歳 （15～83歳）
腫瘍最大径	悪性：100mm以上は全体の70%	悪性： 137±57mm	悪性：99mmをカットオフ値とすると感度86%	悪性：100mm以上 良性： 73.6±34.6mm	悪性：175mm 良性：67mm

MCTの悪性転化と良性例の比較

良性例と比較して・・・

①発生年齢が高い
②腫瘍径が大きい
③腫瘍の急速な増大
④片側卵巣に発生する事が多い
⑤充実部分や侵潤像が見られる
⑥MRIで造影効果がある
⑦腫瘍マーカー値の上昇

まとめ

- 稀なMCTの悪性転化例を経験した。
- 本症例は臨床的に悪性転化（年齢、腫瘍径、片側性、マーカー値、充実成分）の特徴が見られた症例であった。
- 腫瘍破裂により、悪性を強く示唆する扁平上皮系細胞が腹水中に出現していたため、細胞診で悪性転化を推定することは比較的容易であった。

結語

MCT症例における細胞診においては、稀ながら悪性転化もあり得る事を念頭に置き、特に前述の予測因子が見られる場合は、注意深いスクリーニングが重要と思われる。