外方発育を示した
卵巣漿液粘液性境界悪性腫瘍の細胞像

熊本大学医学部附属病院　病理診断科
○古田　沙織（CT）　石原　光浩（CT）
西山　尚子（CT）　徳永　英博（CT）
本田　由美（MD）　三上　芳喜（MD）

症　例

- 30代、女性
- 過多月経を主訴に産婦人科を受診し、精査のために当院に紹介
- 腹腔鏡下卵巣嚢胞核出術の既往（内膜症性嚢胞に対して）
- MRIで両側卵巣の内膜症性嚢胞と、左卵巣表面から骨盤腔内に突出する腫瘤
- 腫瘍マーカー上昇:
  - ✓ CA19-9：3851.0 U/ml（37.0 U/ml）
  - ✓ CA125：242.1 U/ml（35.0 U/ml）
  - ✓ CEA：44.4 ng/ml（5.0 ng/ml）

MRI

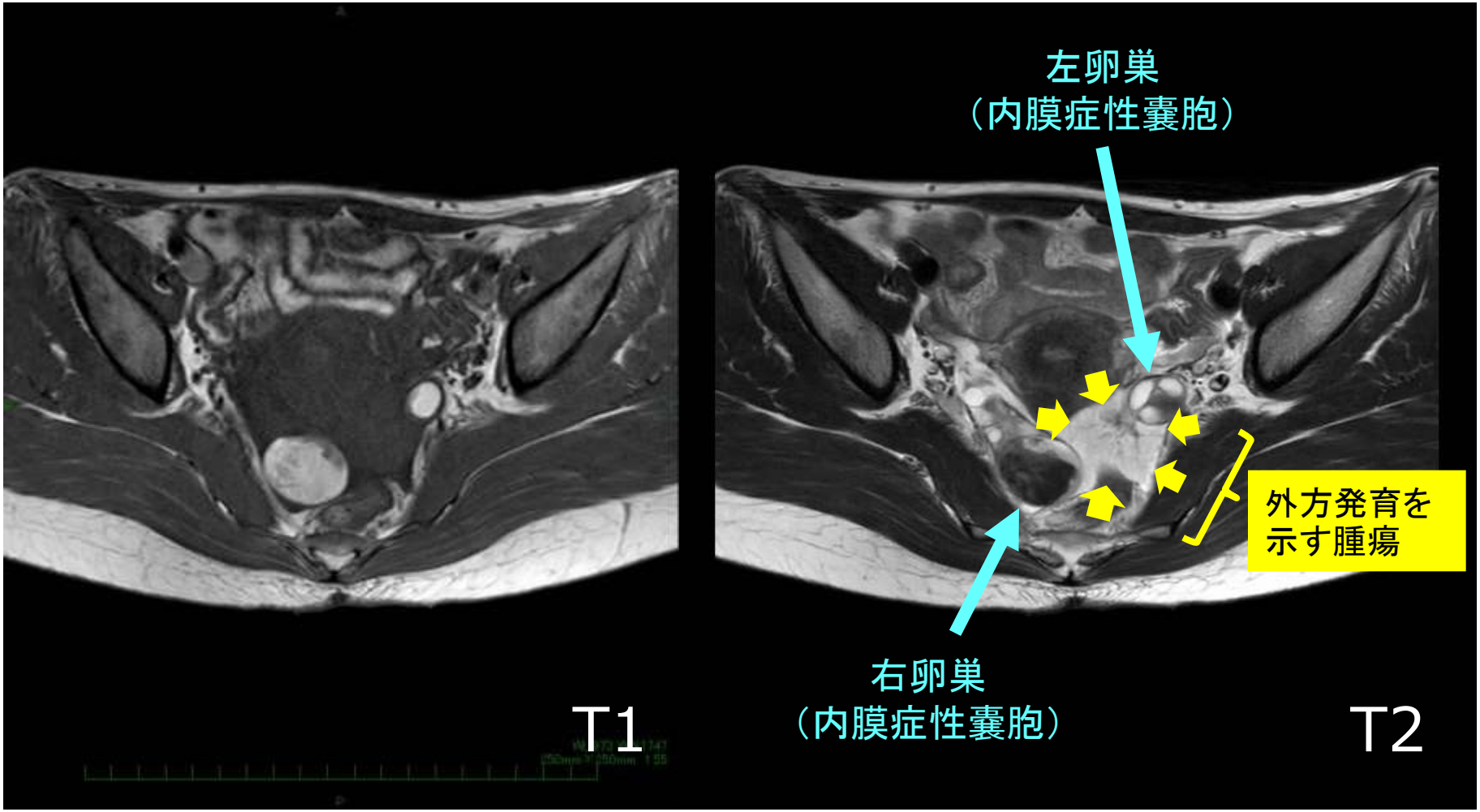

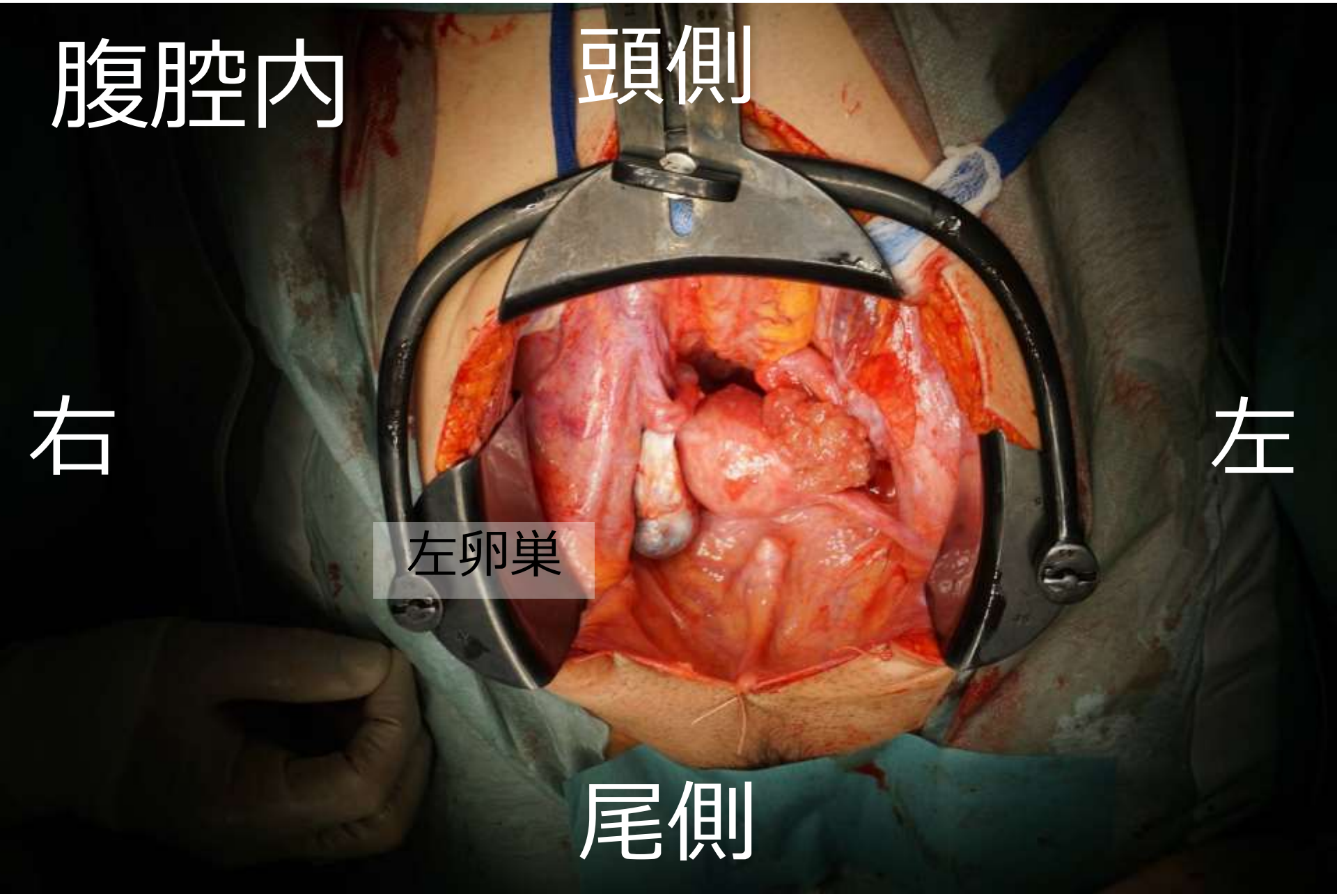
腹腔内
頭側
右
左
左卵巣
尾側

腹水細胞診

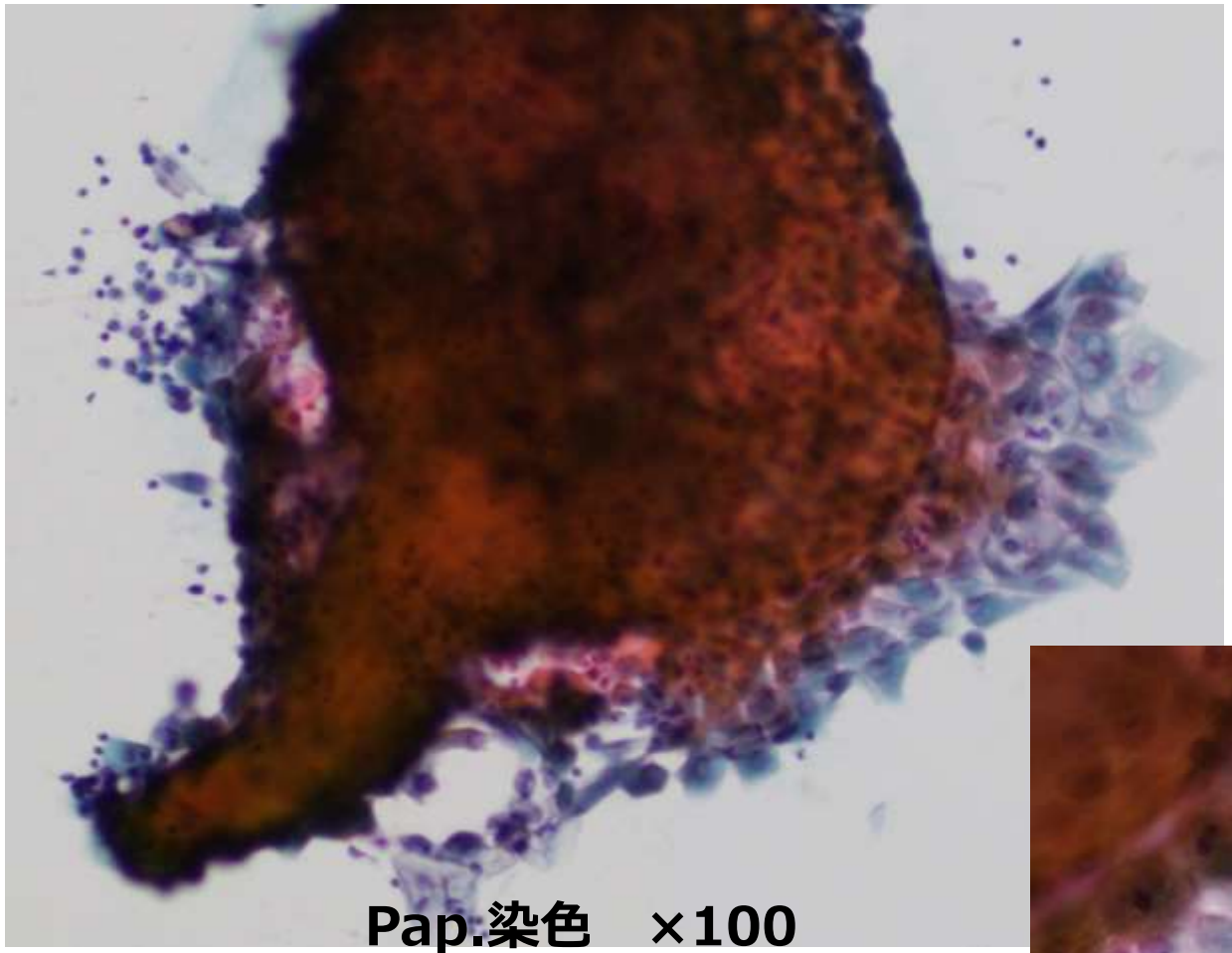

Pap.染色　×100

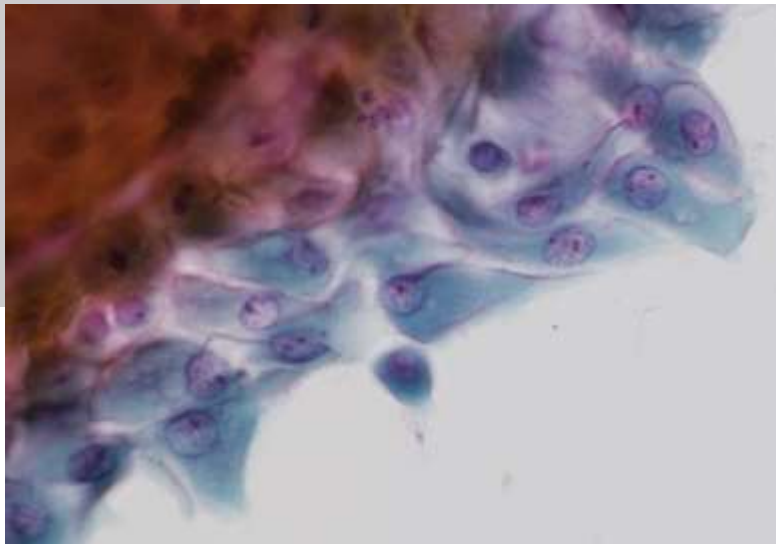

Pap.染色　×400

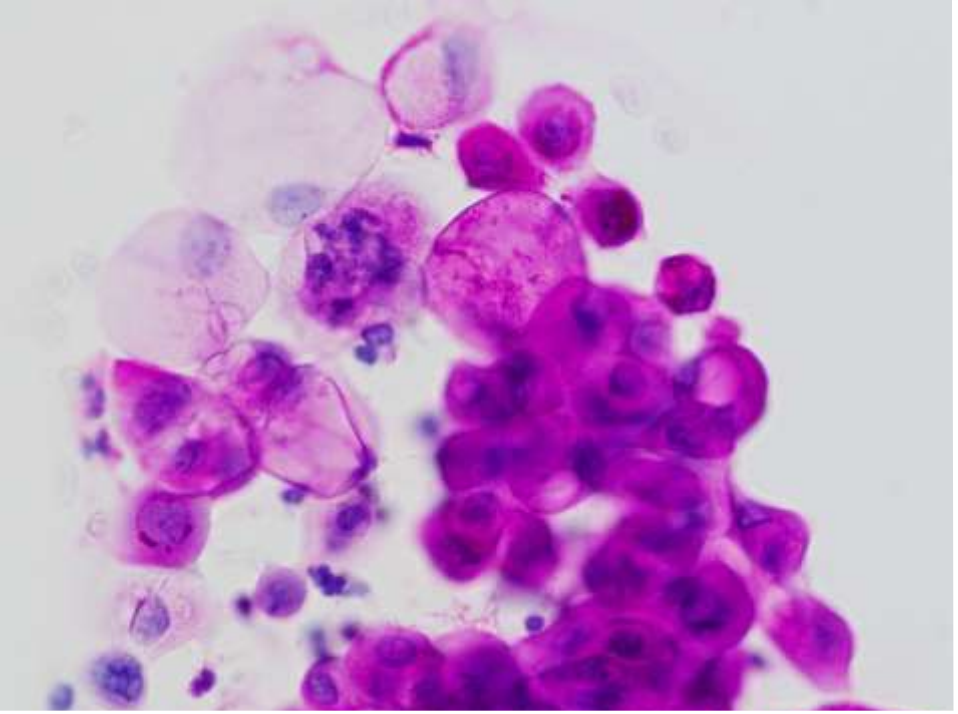

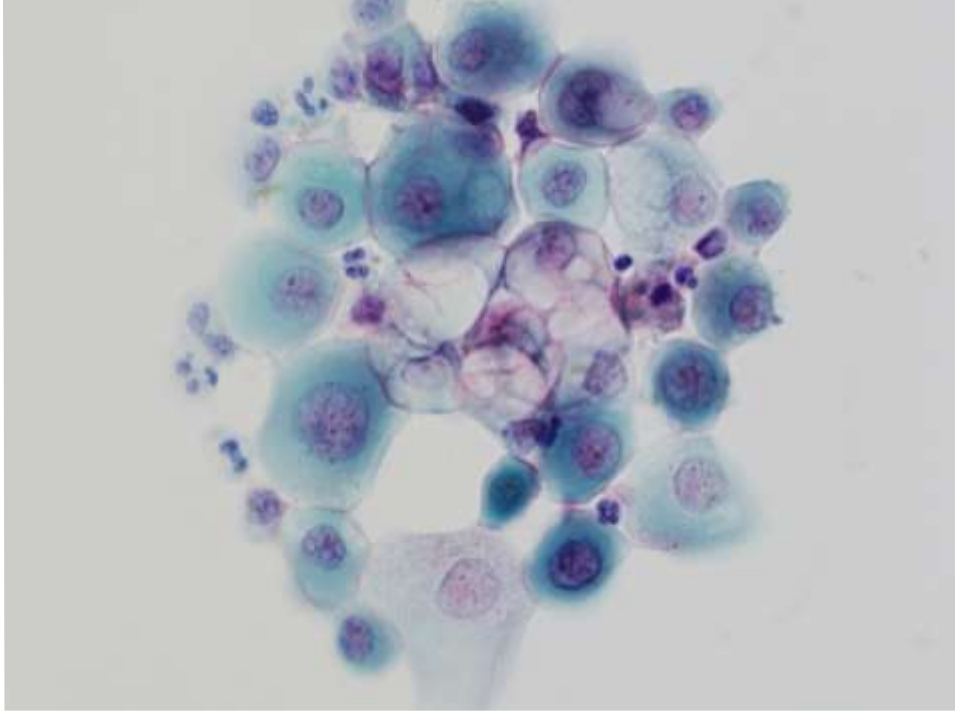

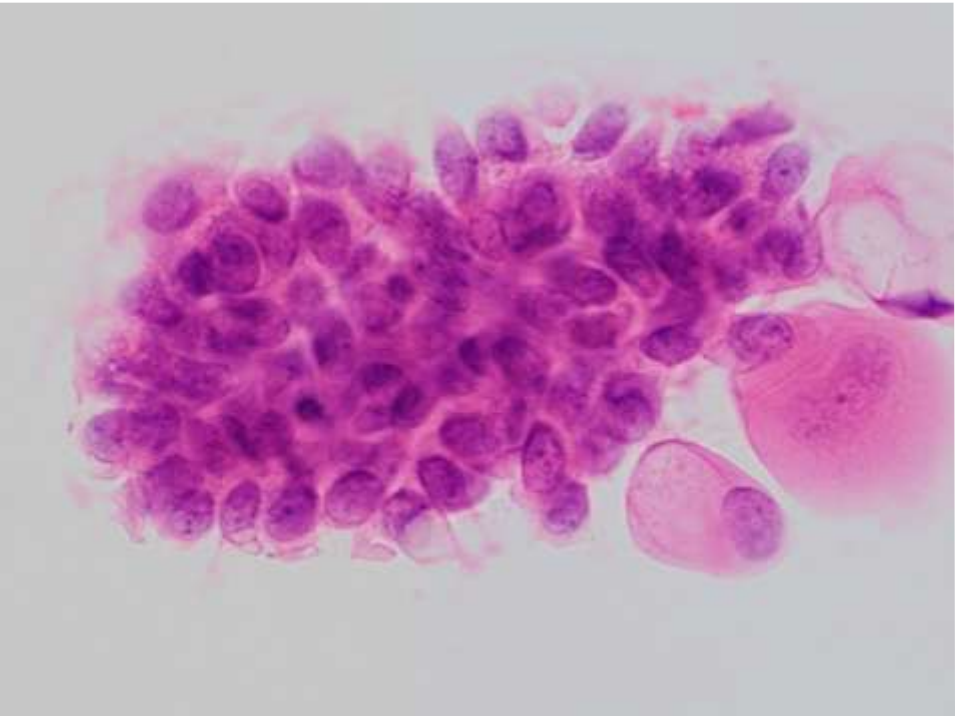

PAS反応
×400

Pap.染色
×400

HE染色
×400

術中迅速細胞診判定

検体：腹水

分類：陽性（腫瘍細胞あり）

切除検体（子宮・卵巣・卵管）



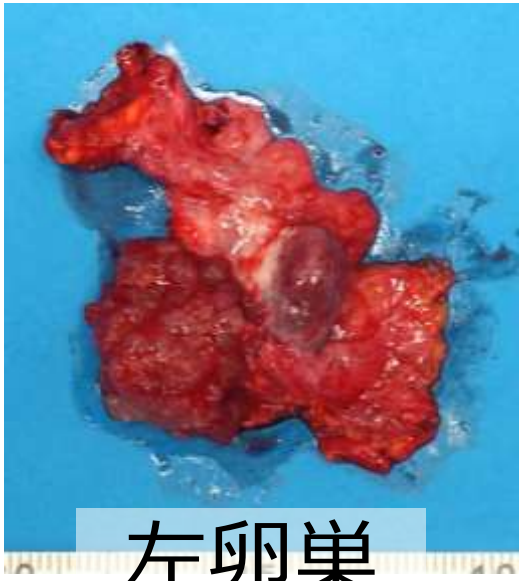

切除検体（左卵巣腫瘍）

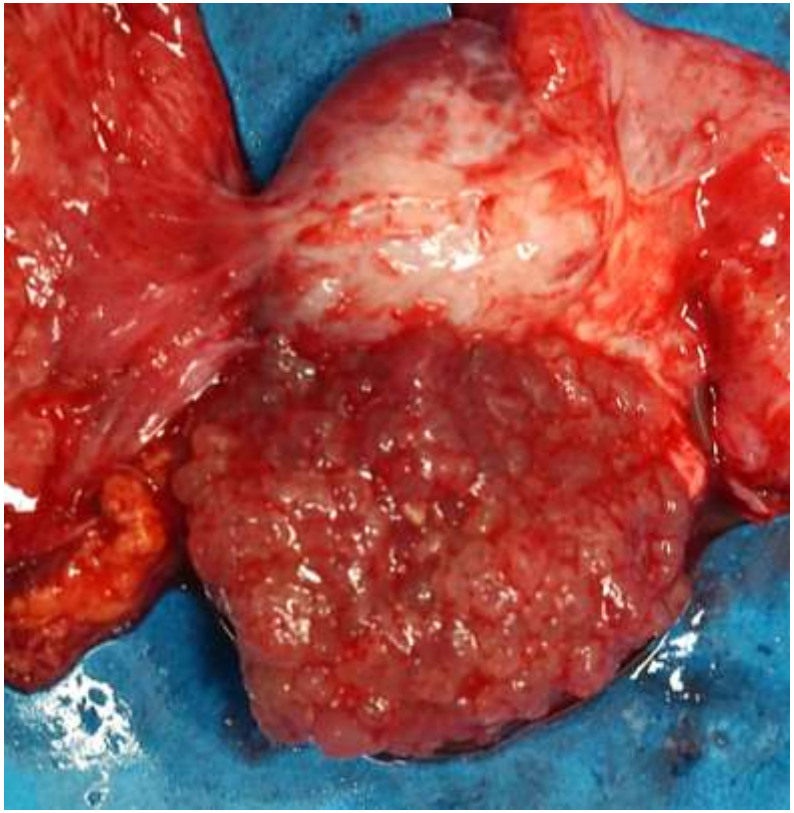



組織所見

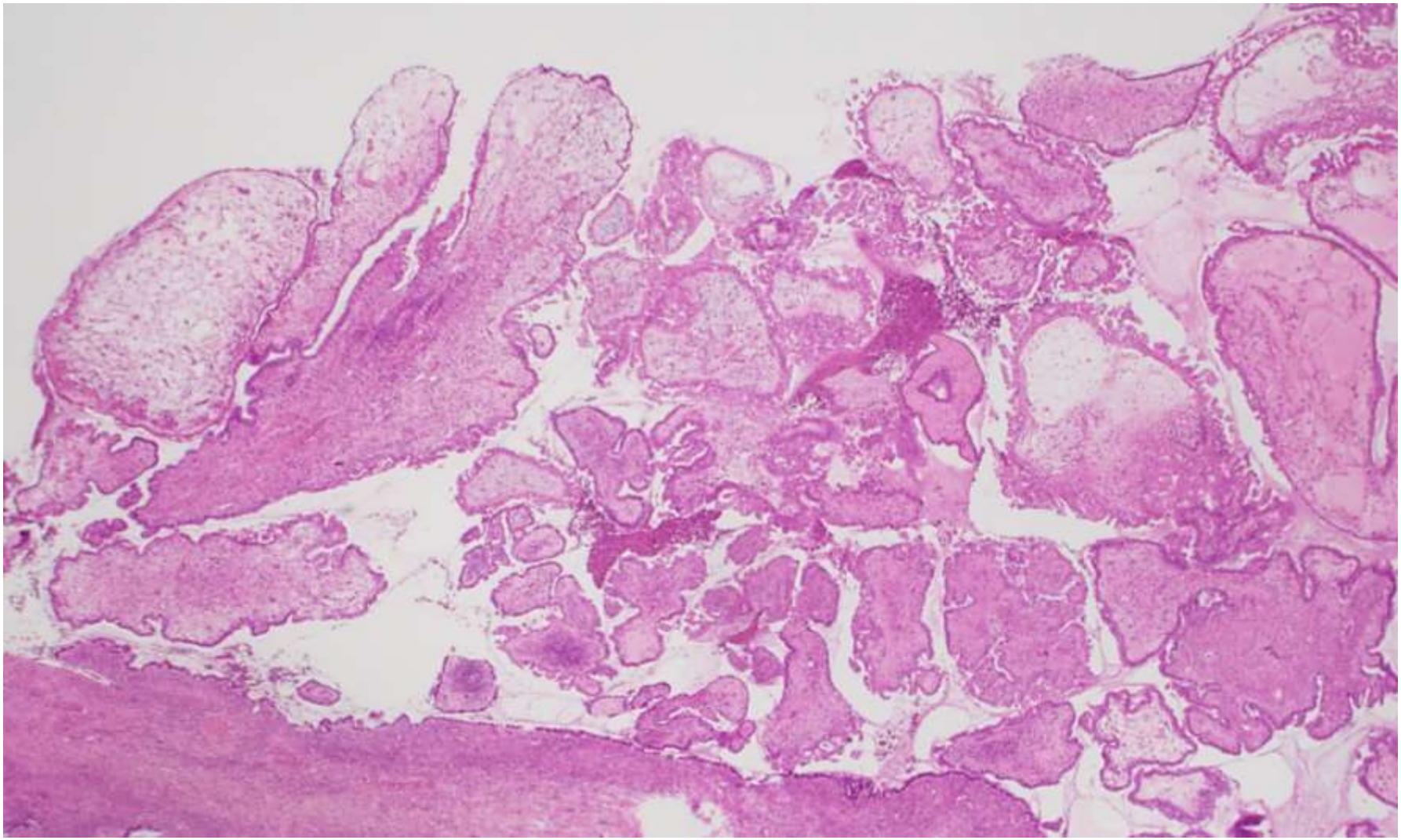

組織所見

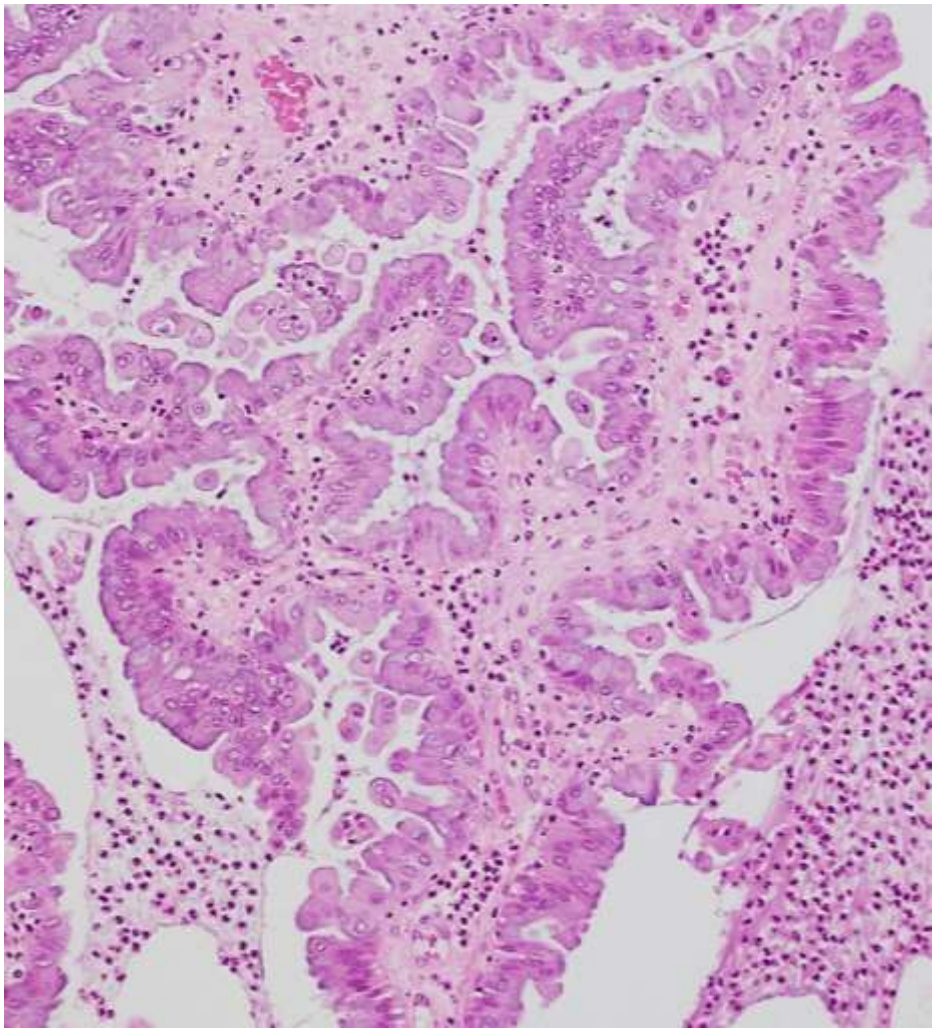

HE染色　×100

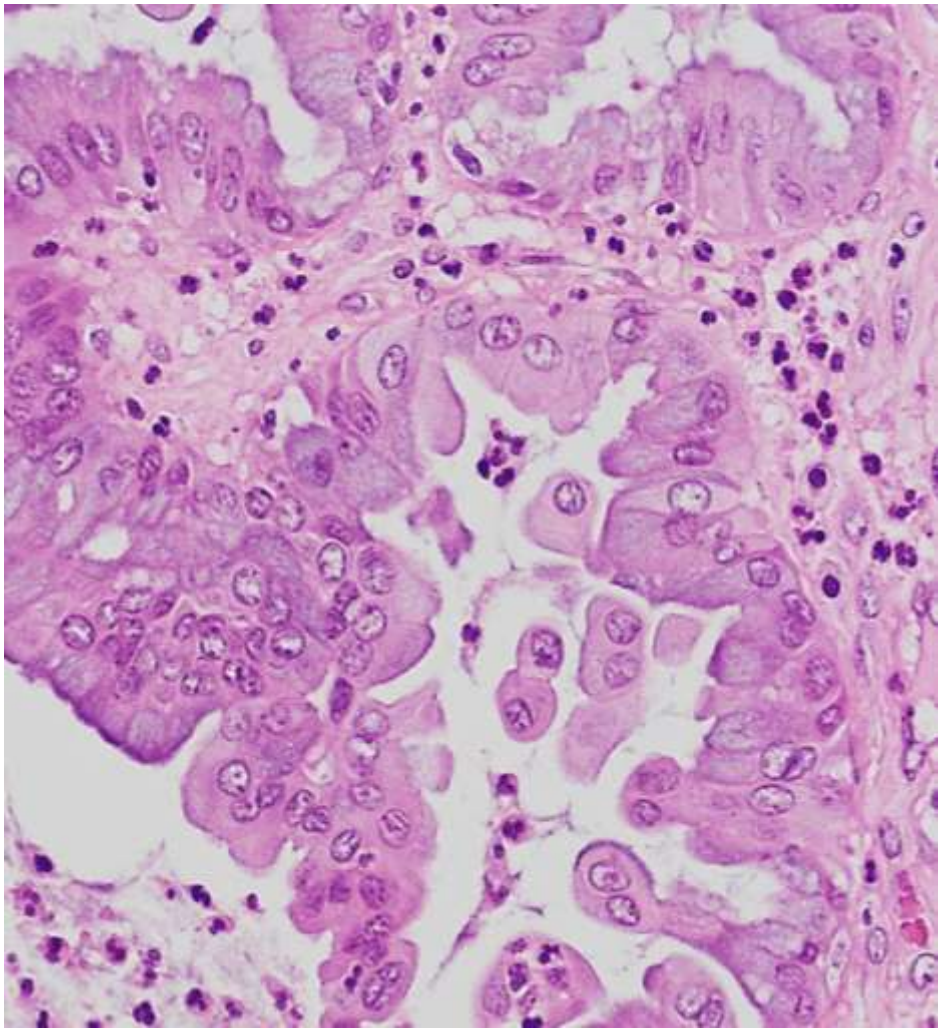

HE染色　×200

組織所見

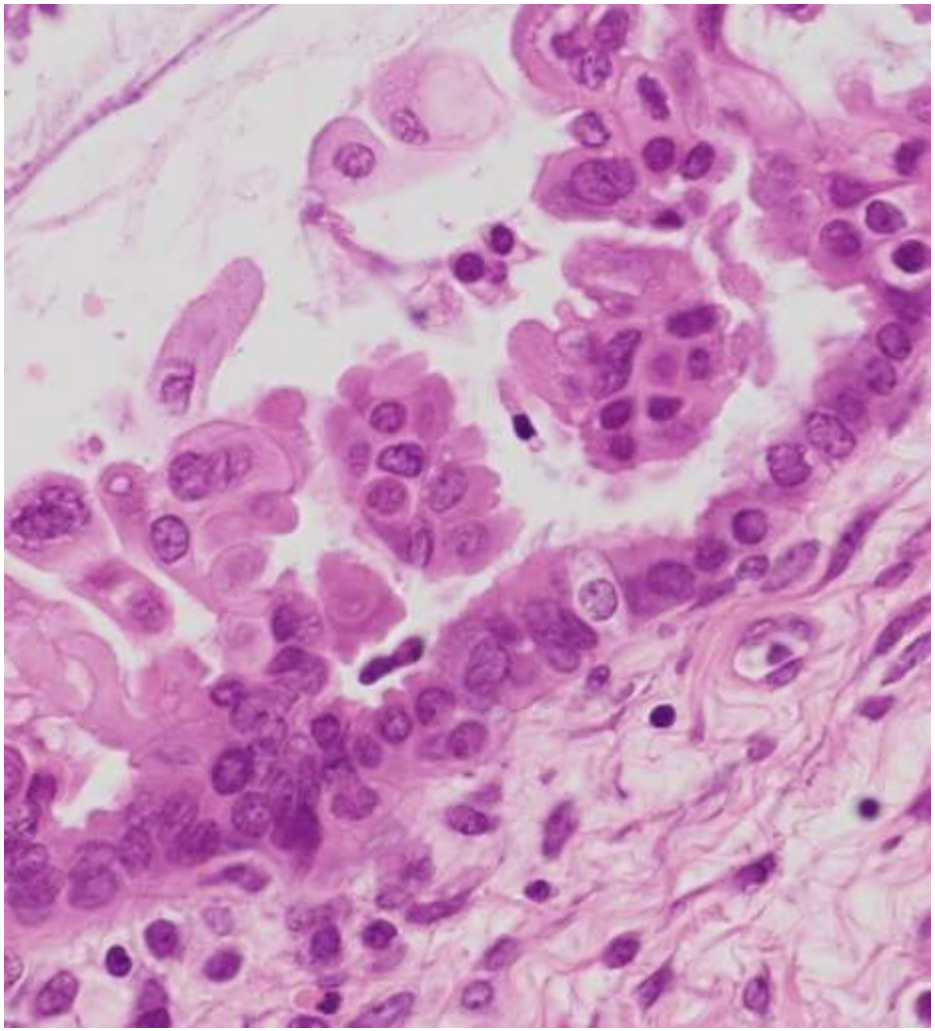

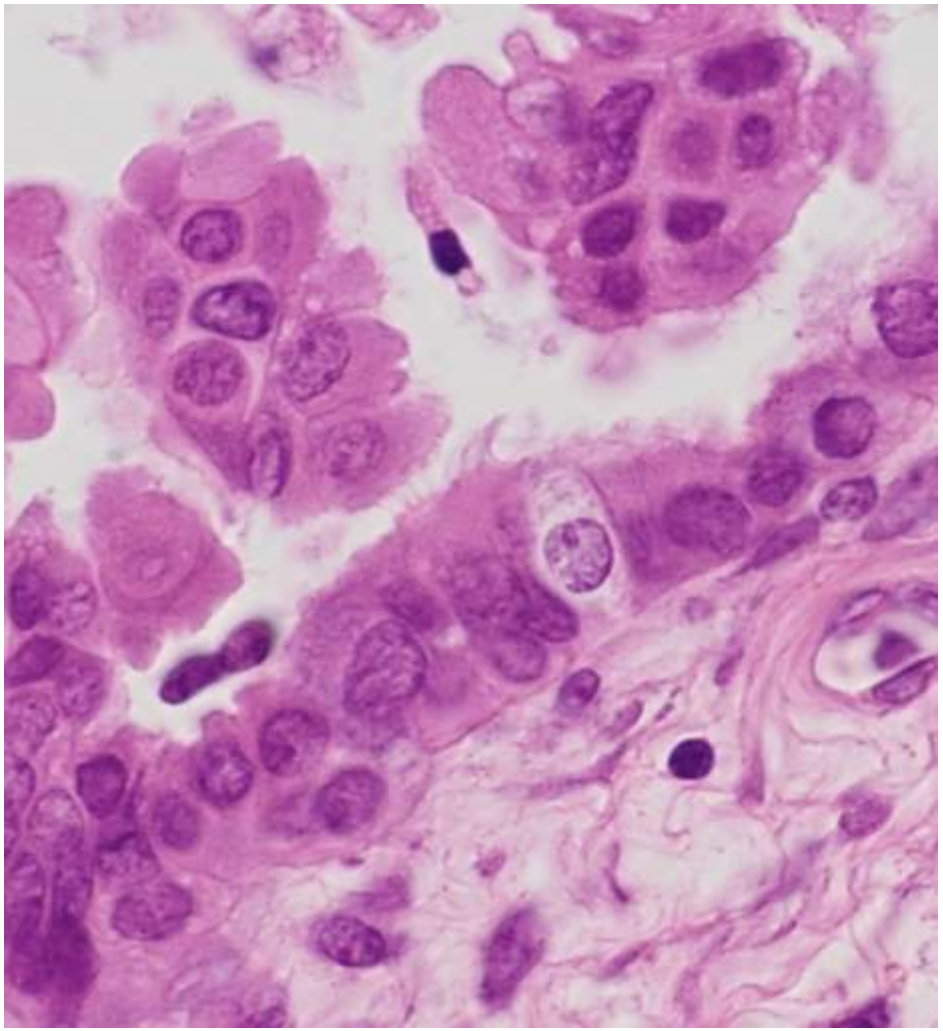

HE染色　×400

組織所見

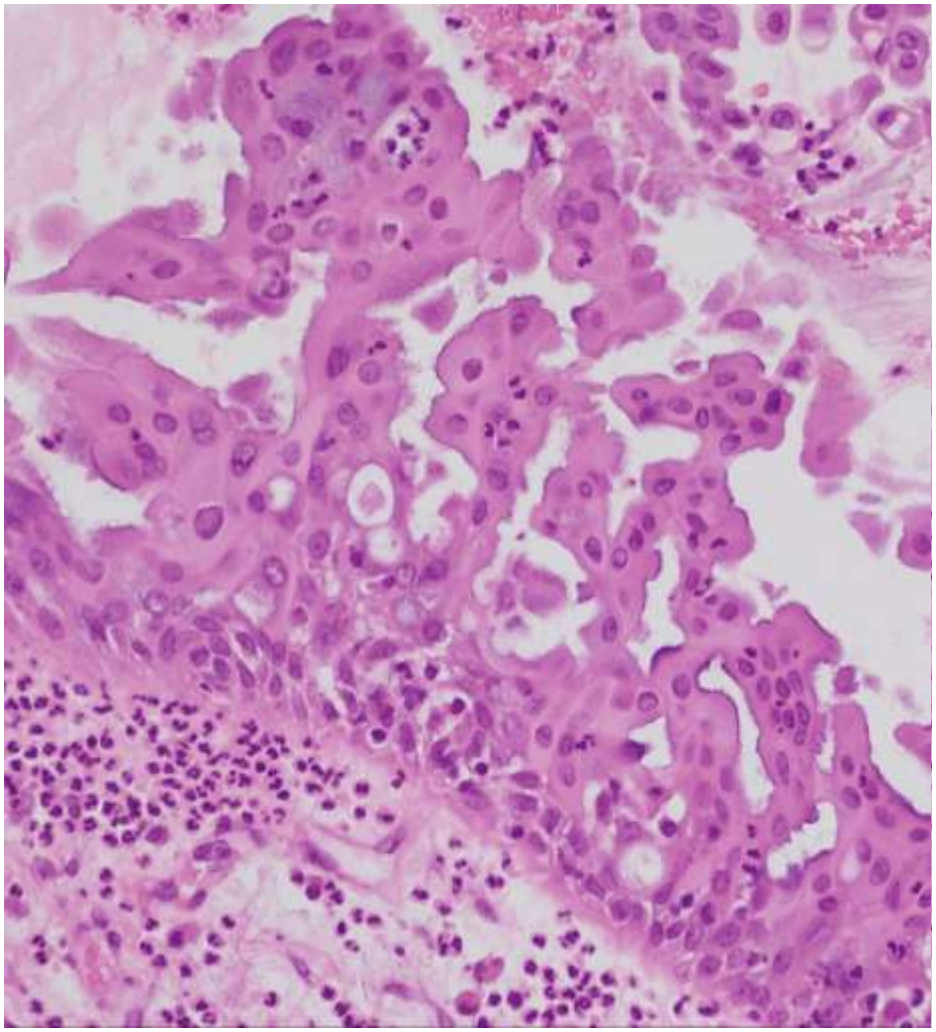

HE染色　×200

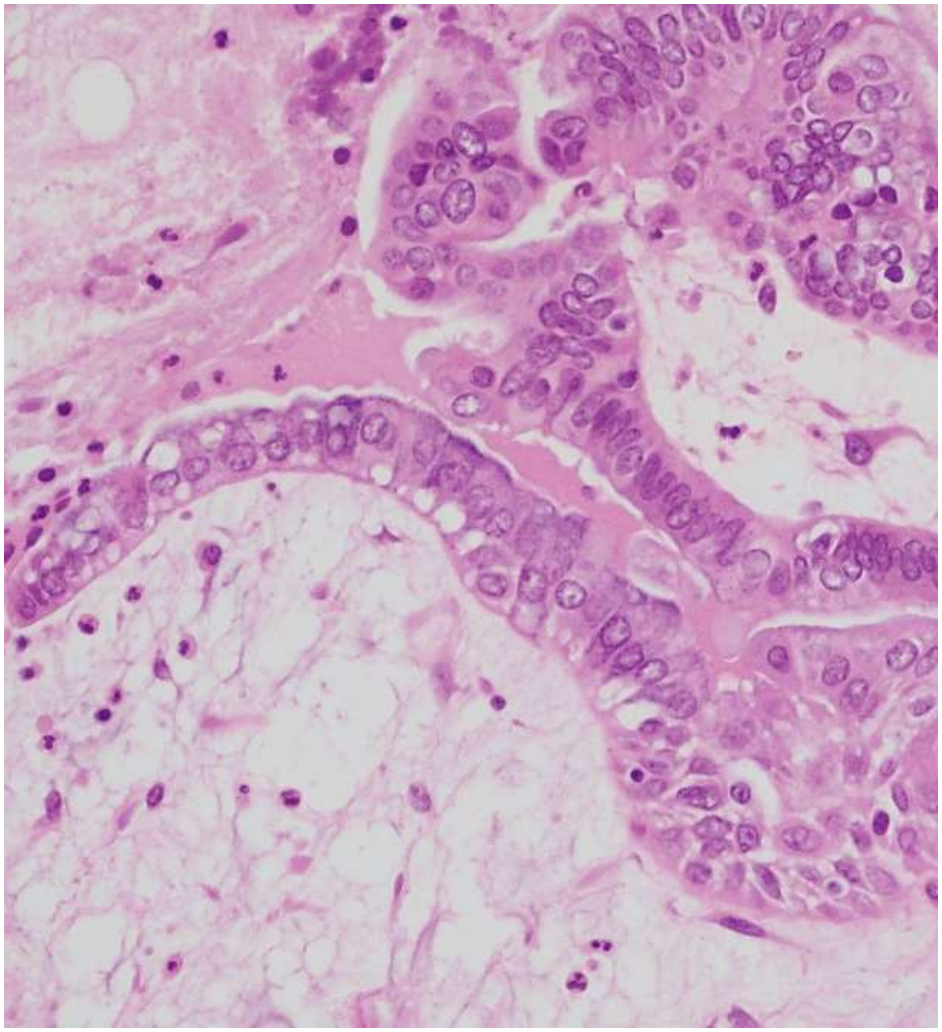

HE染色　×200

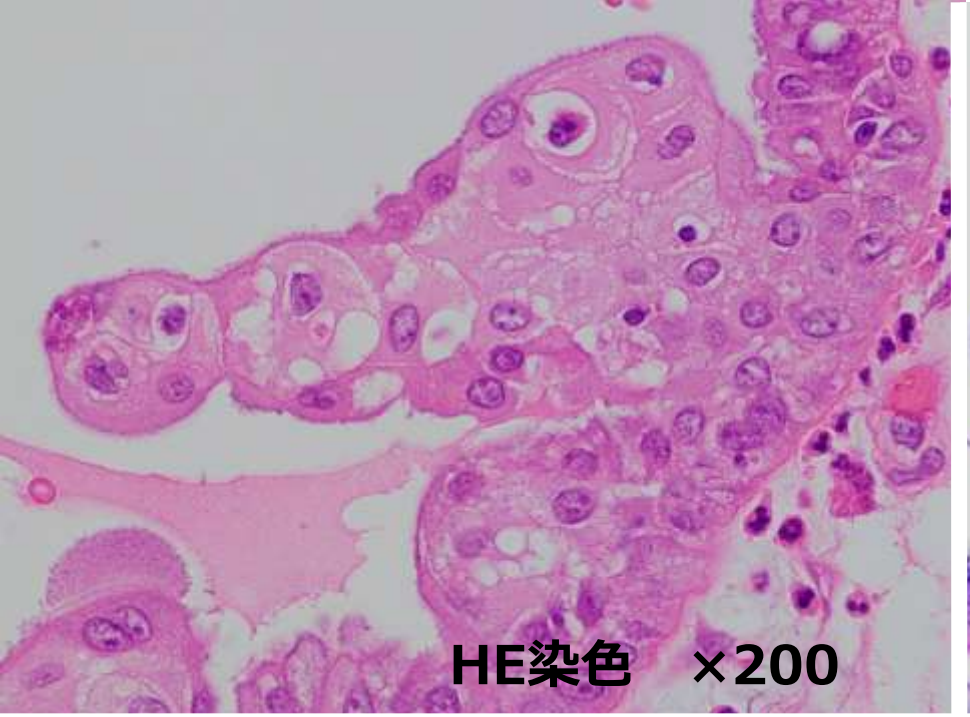
HE染色　×200

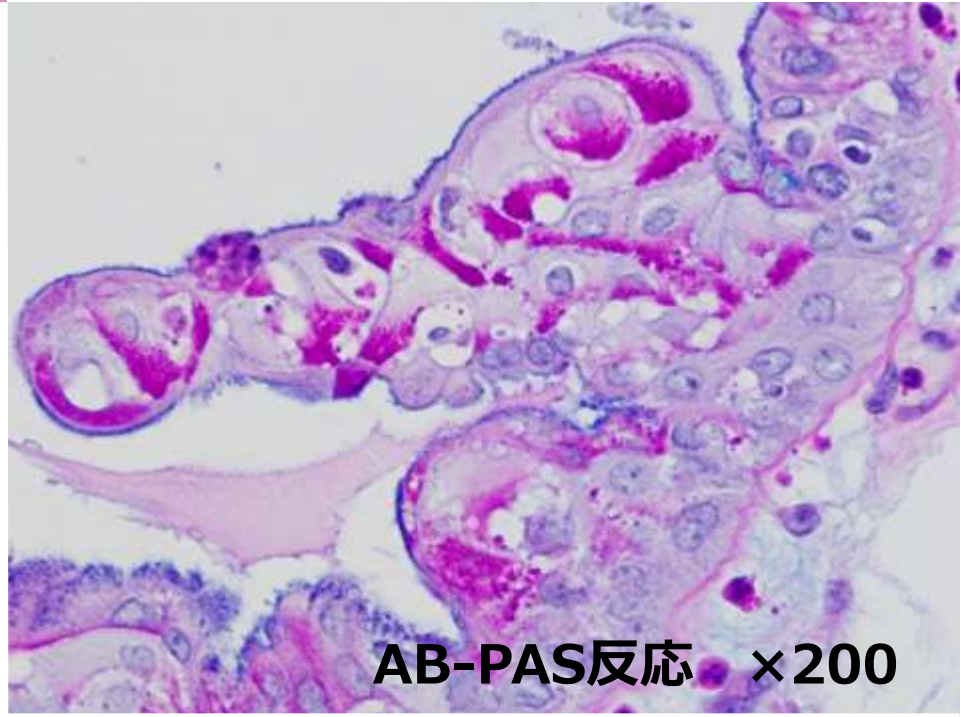
AB-PAS反応　×200

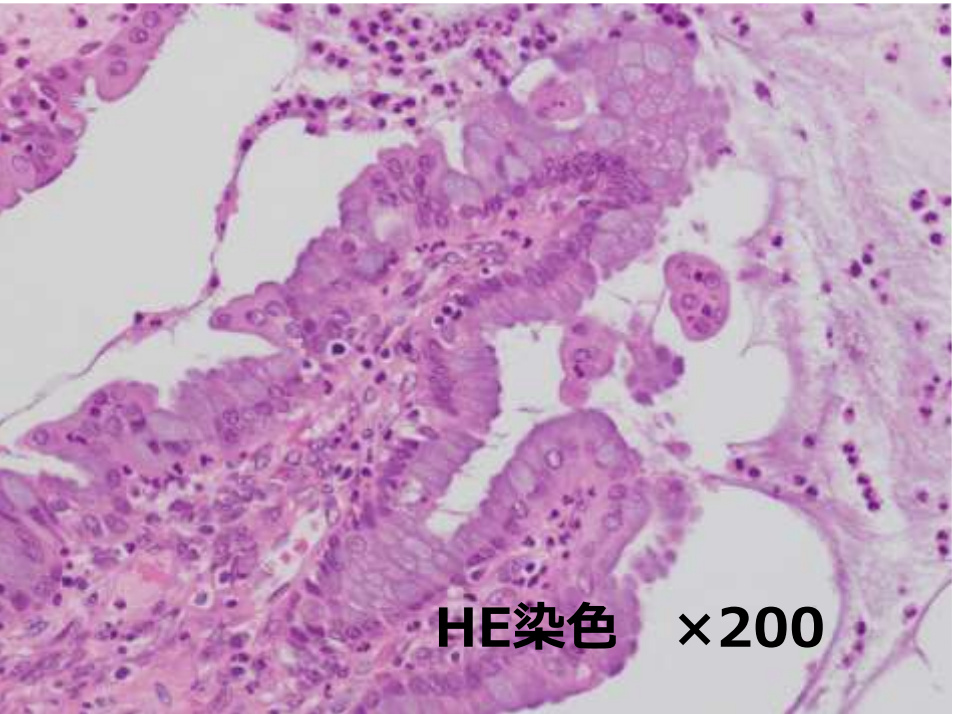
HE染色　×200

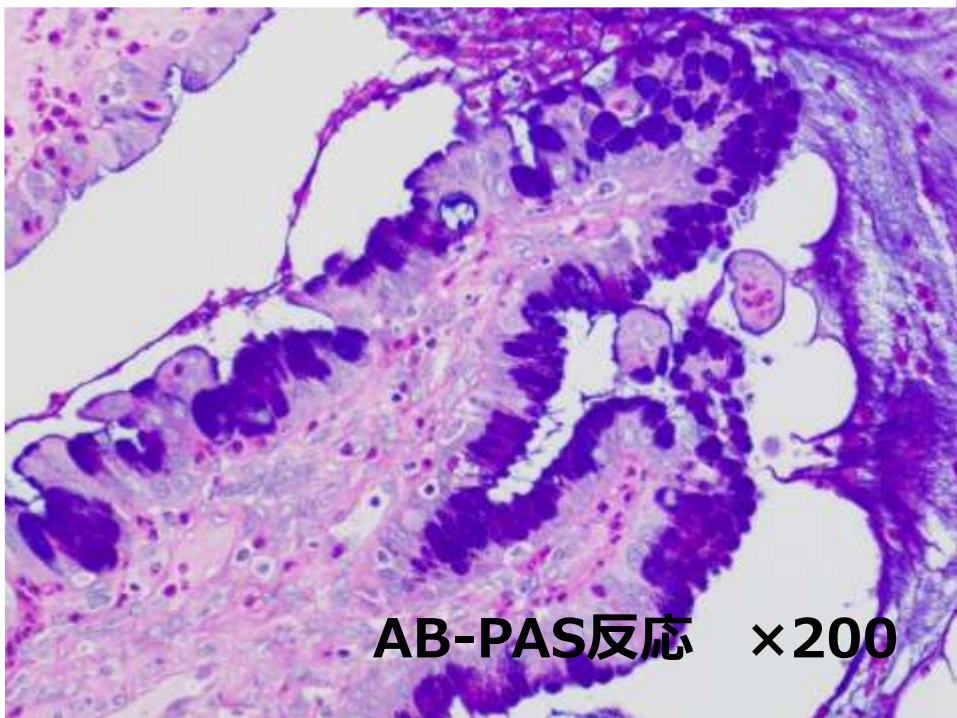
AB-PAS反応　×200

組織診断

左卵巣（卵管・卵巣摘出術）：
- 漿液粘液性境界悪性腫瘍、外方発育型 pT1c,pN0
- 内膜症性嚢胞

右卵巣（卵管・卵巣摘出術）：
- 漿液粘液性境界悪性腫瘍、外方発育型 pT1c,pN0
- 内膜症性嚢胞

卵巣粘液性境界悪性腫瘍の分類

卵巣腫瘍取扱い規約 第2版（2012年）	卵巣腫瘍・卵管癌・腹膜癌 取扱い規約第１版（2016年）	
WHO分類第3版（2003年） に準拠	WHO分類第4版（2014年） に準拠	
粘液性境界悪性腫瘍 • **腸型** **Intestinal** • **内頸部様** **Endocervical-like**	**粘液性 境界悪性腫瘍** **Mucinous**	**漿液粘液性 境界悪性腫瘍** **Seromucinous**

独立した組織型として分離された

- 内頸部様は漿液粘液性境界悪性腫瘍に名称が変更された
- 粘液性境界悪性腫瘍は腸型のみとなった

粘液性・漿液粘液性境界悪性腫瘍の臨床病理学的特徴（比較）

	粘液性境界悪性腫瘍	漿液粘液性境界悪性腫瘍
旧名称	腸型粘液性境界悪性腫瘍	内頸部様粘液性境界悪性腫瘍
好発年齢	40代（広い年代でみられる）	35～45 歳
腫瘍径	大きい（10 cm 以上）	小さい（10 cm 以下）
両側性	**6%**	**40% 以上**
内膜症の合併	**少ない**	**多い（30～40%）**
構築・発育形態	**多房性嚢胞**	**単房性（～乏嚢胞性）嚢胞内で階層型分枝を示す乳頭状発育** ときに卵巣表面で乳頭状発育
腹膜病変	**腹膜偽粘液腫（稀、予後不良）**	**インプラント（極めて予後良好）**
リンパ節転移	みられない	みられることがある

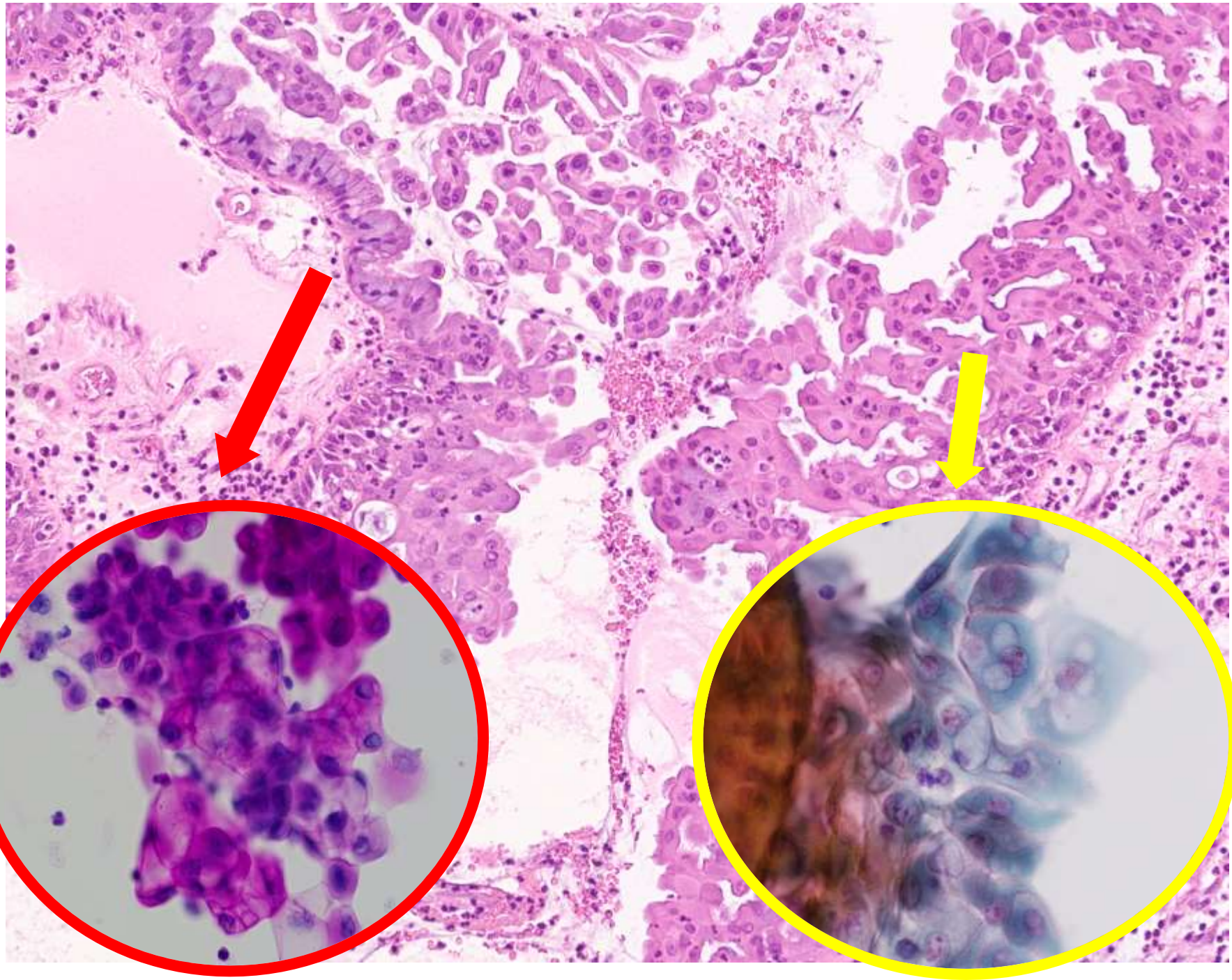

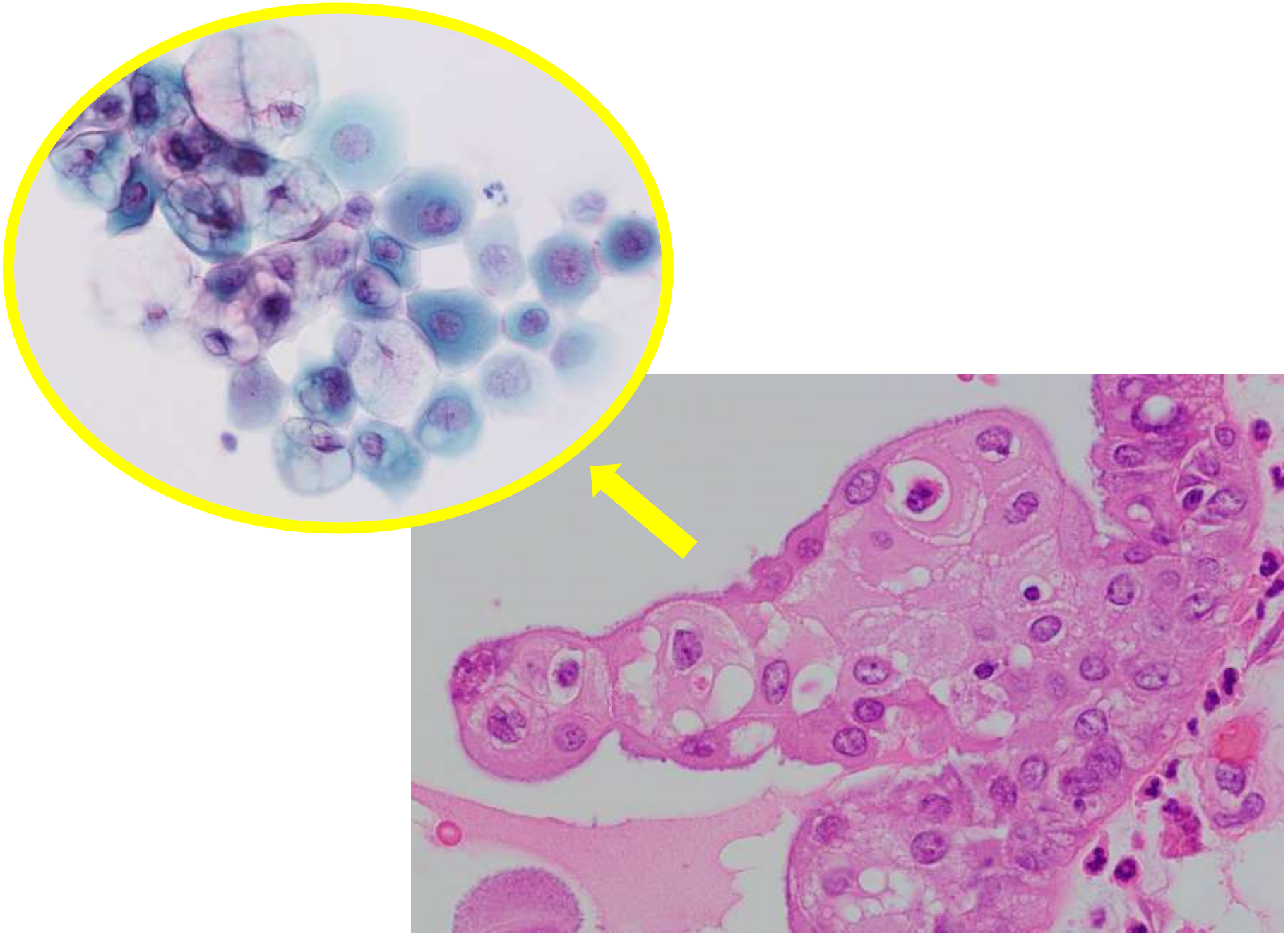

結　語

- 漿液粘液性境界悪性腫瘍では扁平上皮化生細胞や粘液細胞、細胞質内空胞を有する細胞など、多彩な細胞が認められる
  - 鑑別診断：類内膜腫瘍・ブレンナー腫瘍など
- 腹水中に出現した細胞が粘液細胞主体である場合は腺癌の播種として報告しないよう注意する必要がある（細胞診判定は「陽性」で十分）
- 漿液粘液性境界悪性腫瘍の概念を知っておくことが望ましい