頑固な便秘を来たした卵巣甲状腺腫性カルチノイドの一例

くまもと森都総合病院　病理診断科[1)]　産婦人科[2)]

○内田　衣里子（CT）[1)]　岩田　理央（CT）[1)]　溝上　美江（CT）[1)]
遠山　亮佐（CT）[1)]　有馬　信之（MD）[1)]　永井　隆司[2)]

医療法人 創起会
くまもと森都総合病院

はじめに

卵巣カルチノイドは稀な腫瘍で、島状カルチノイド、索状カルチノイド、粘液性カルチノイドとともに、卵巣独自のものとして甲状腺腫性カルチノイドがある。

今回我々は、頑固な便秘を来たした卵巣甲状腺腫性カルチノイドの一例を経験したので、文献的考察を加えて報告する。

症例

患者：40歳代、女性

主訴：性器出血、高度便秘、腹痛

既住歴：うっ血性心不全、高血圧

現病歴：性器出血にて前医を受診し、両側卵巣腫瘍を指摘され、当院に紹介となった。

MRI 画像

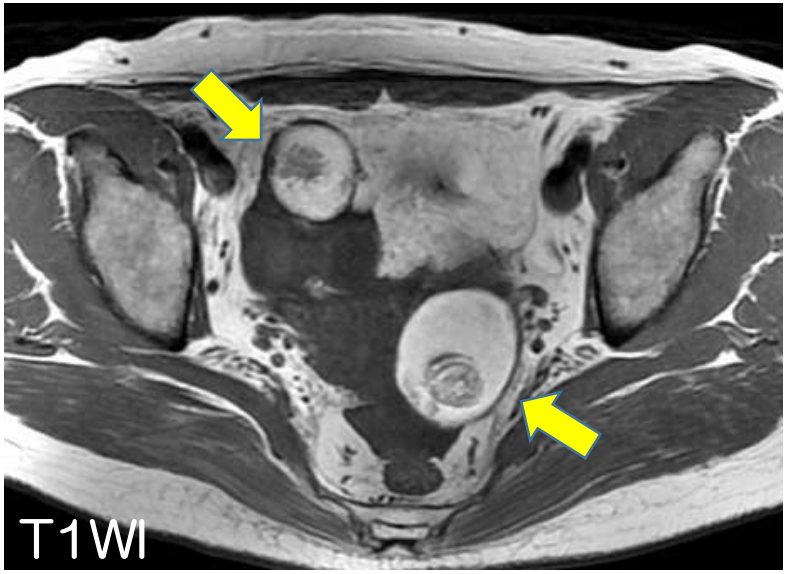





摘出腫瘍肉眼像

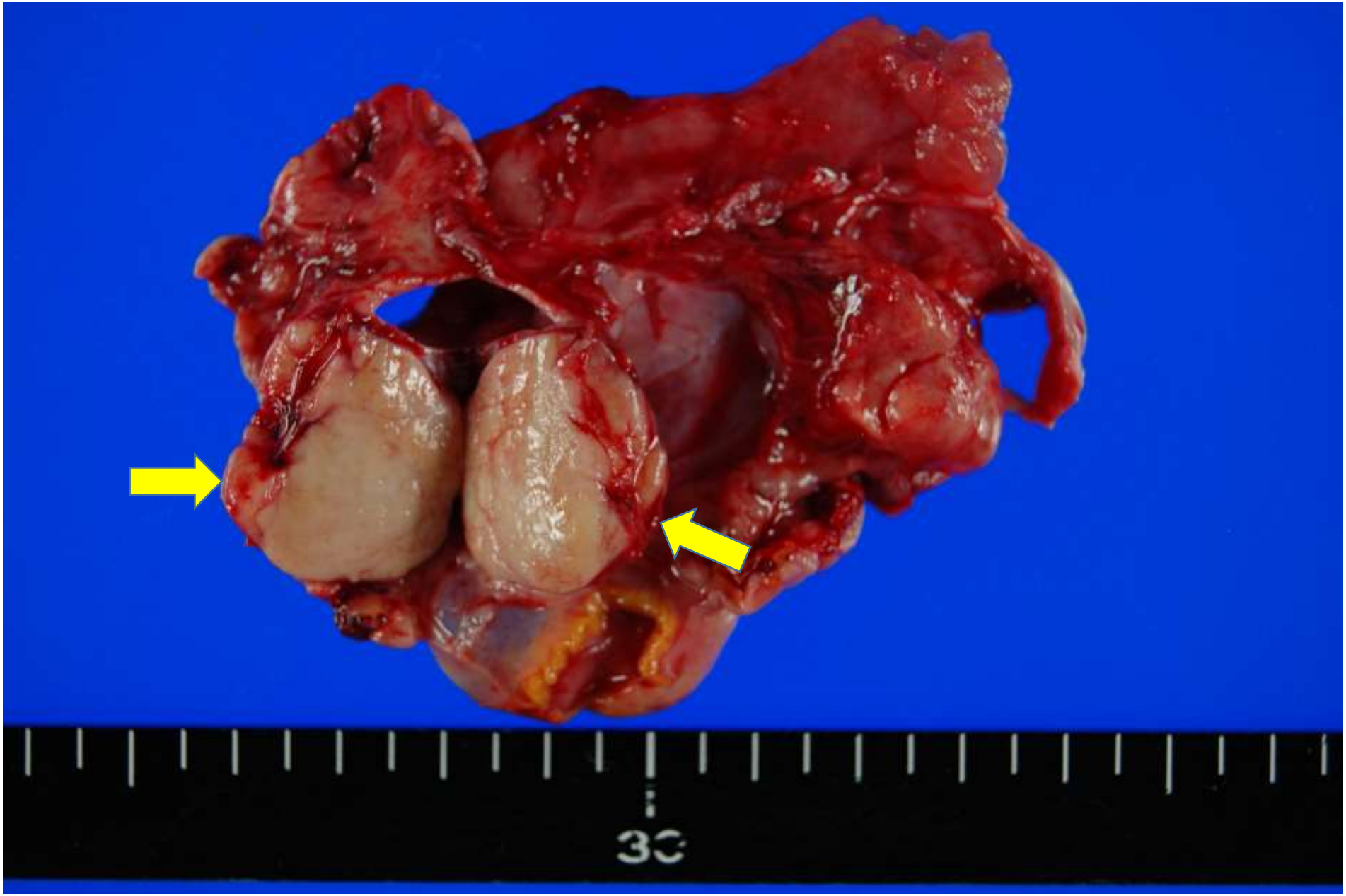

右卵巣腫瘍捺印細胞診

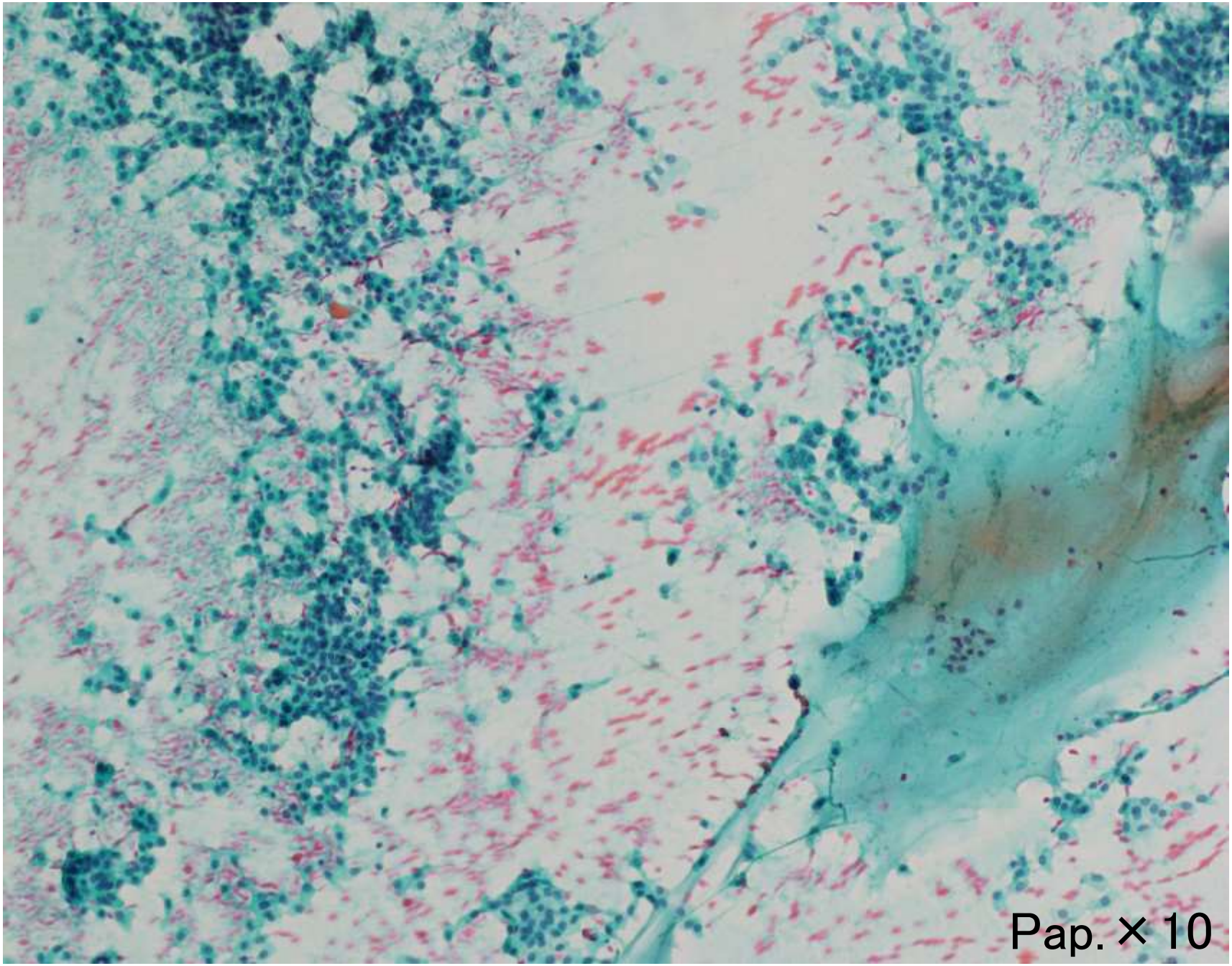

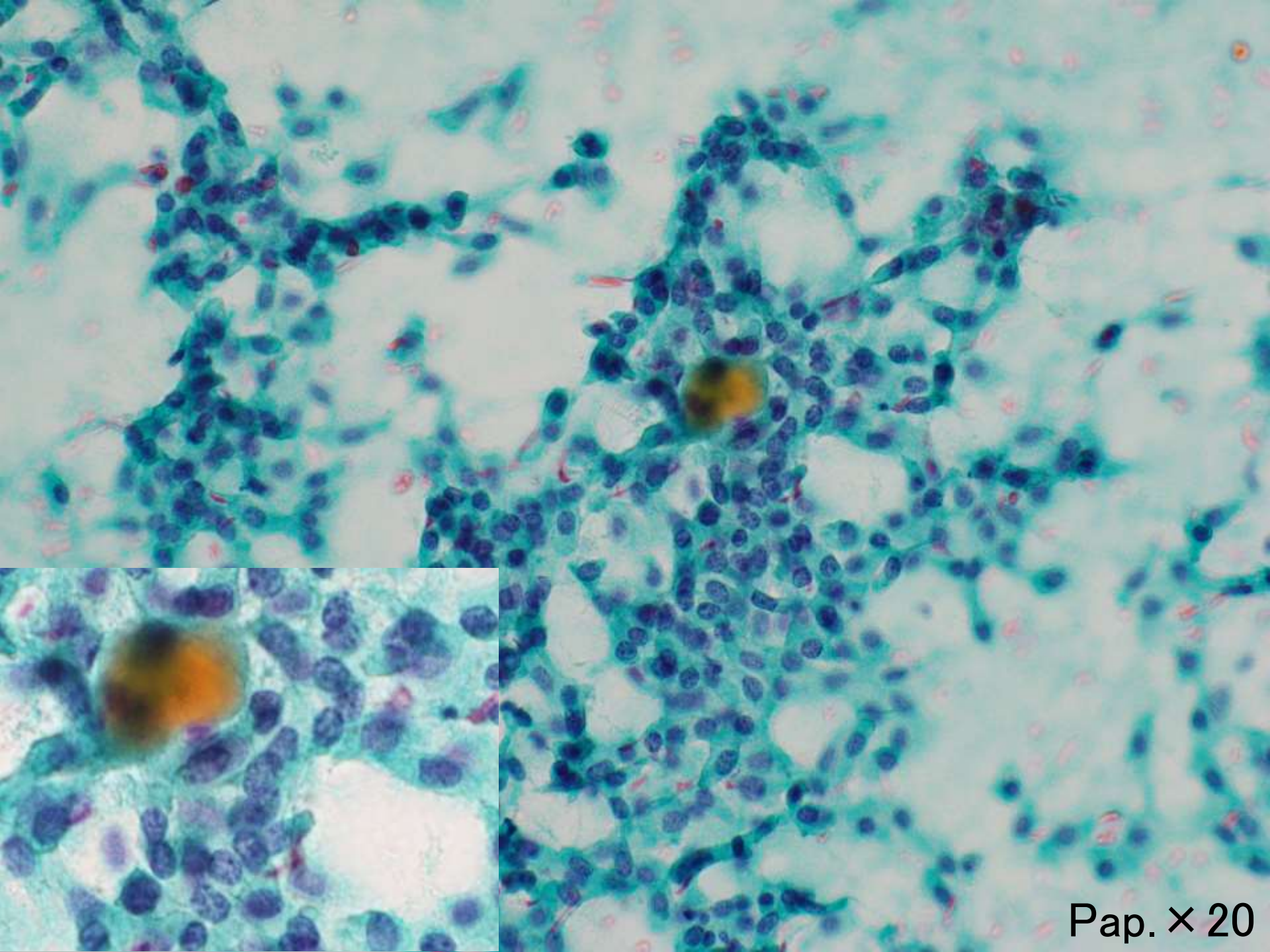
Pap. × 20

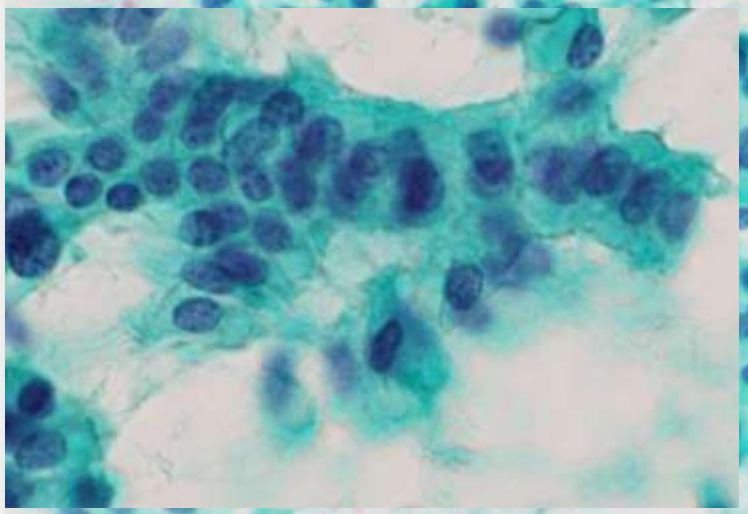

Pap.×20

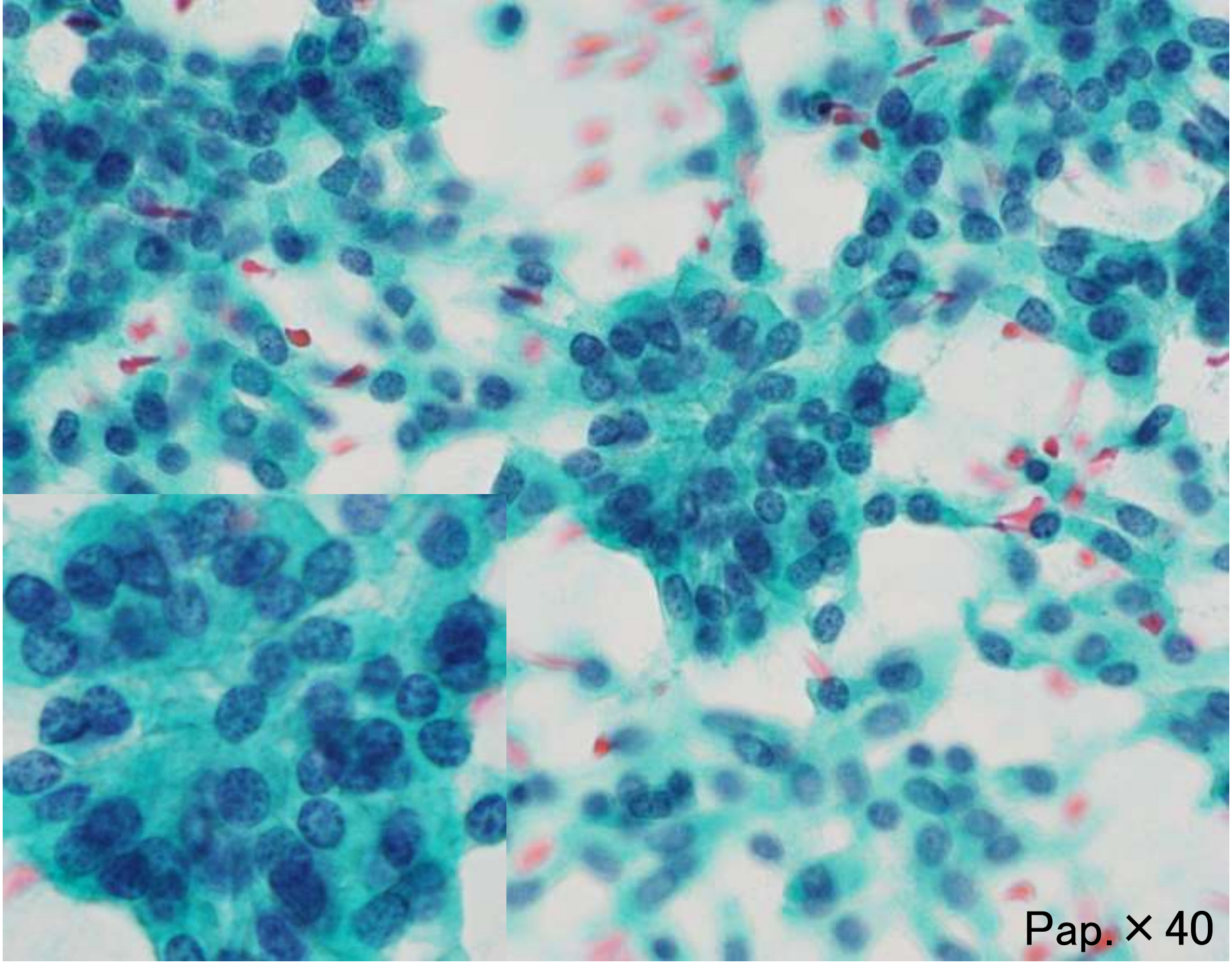
Pap. × 40

切除標本像

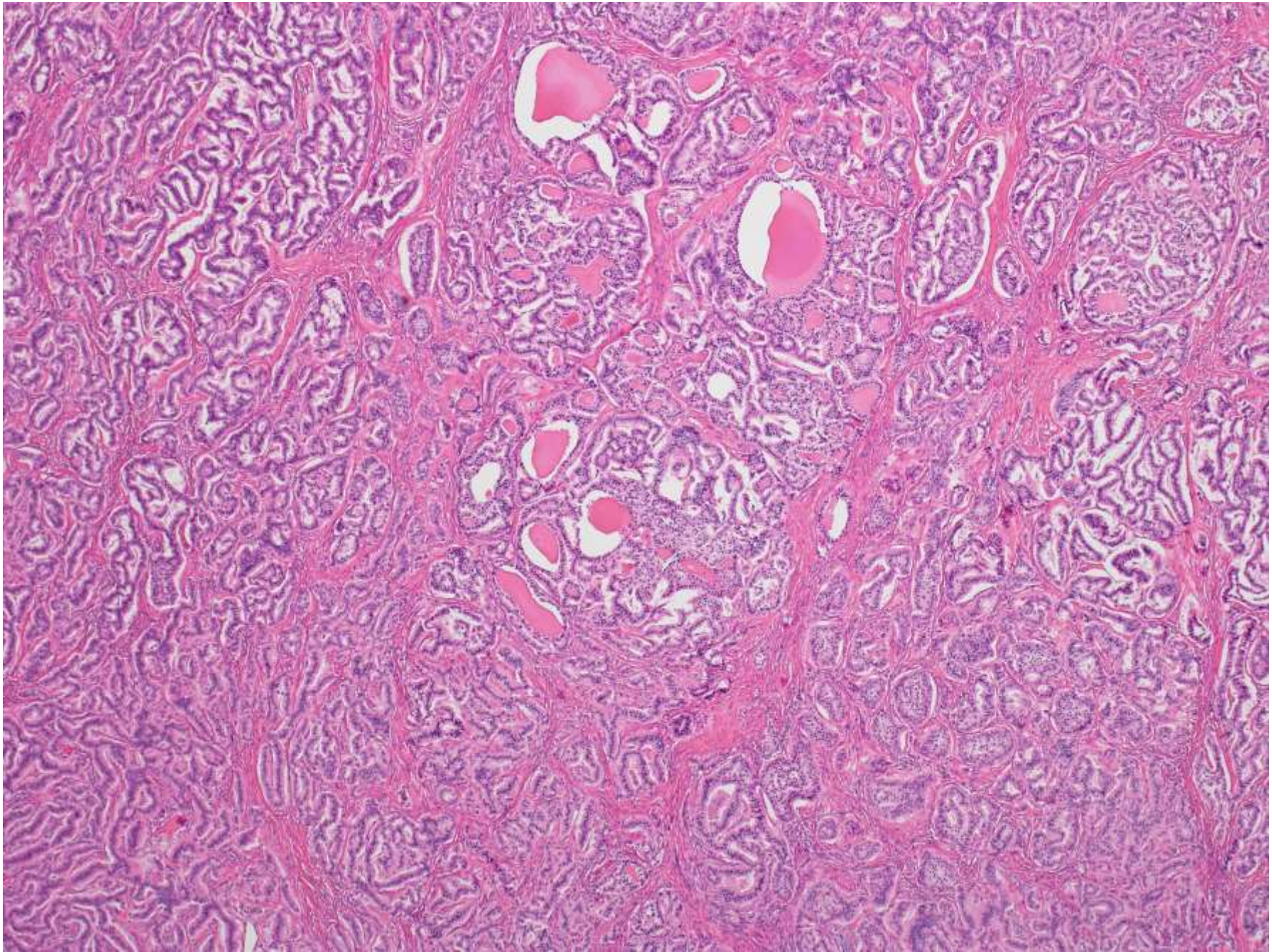

切除標本像

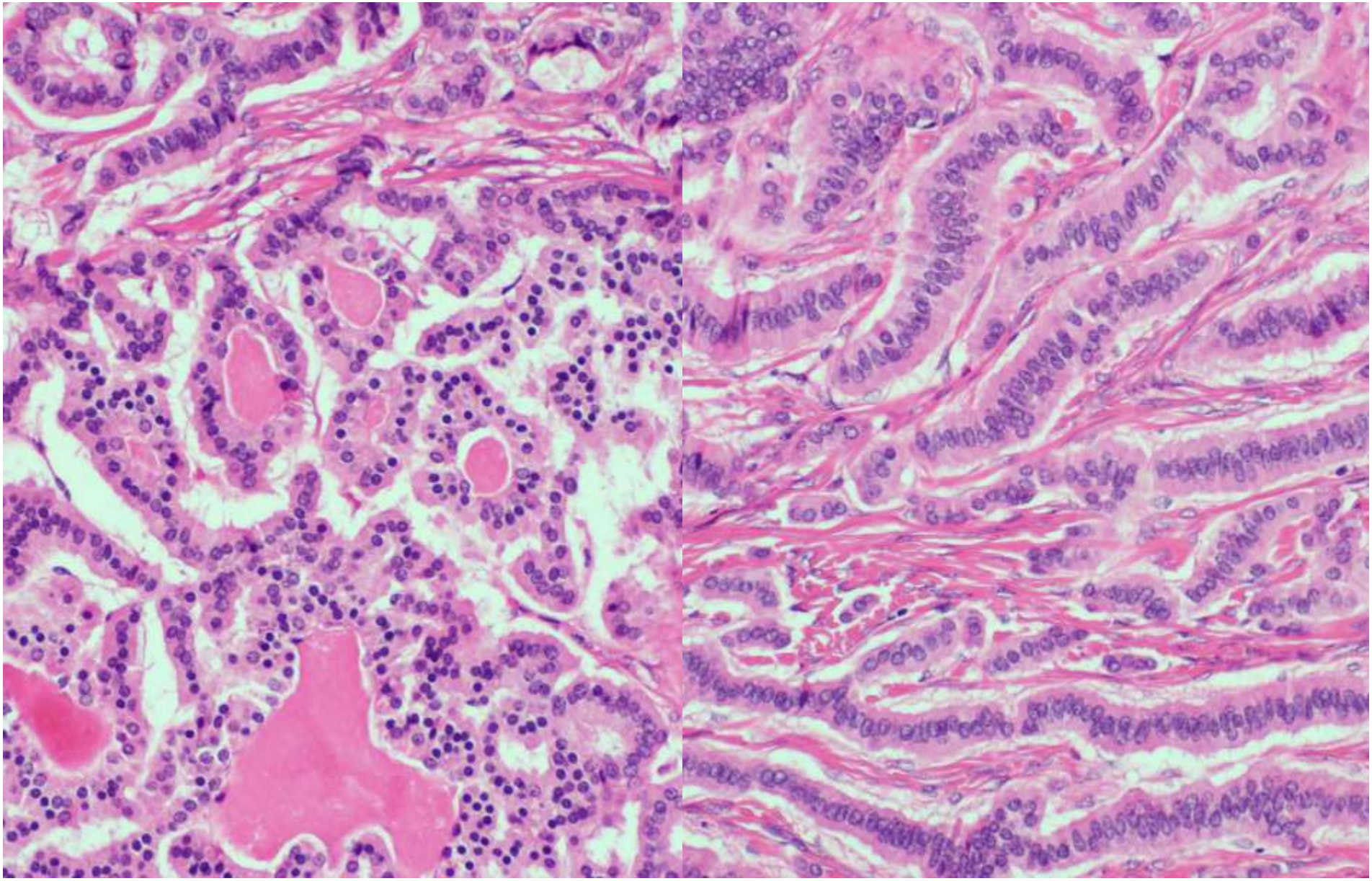

免疫染色

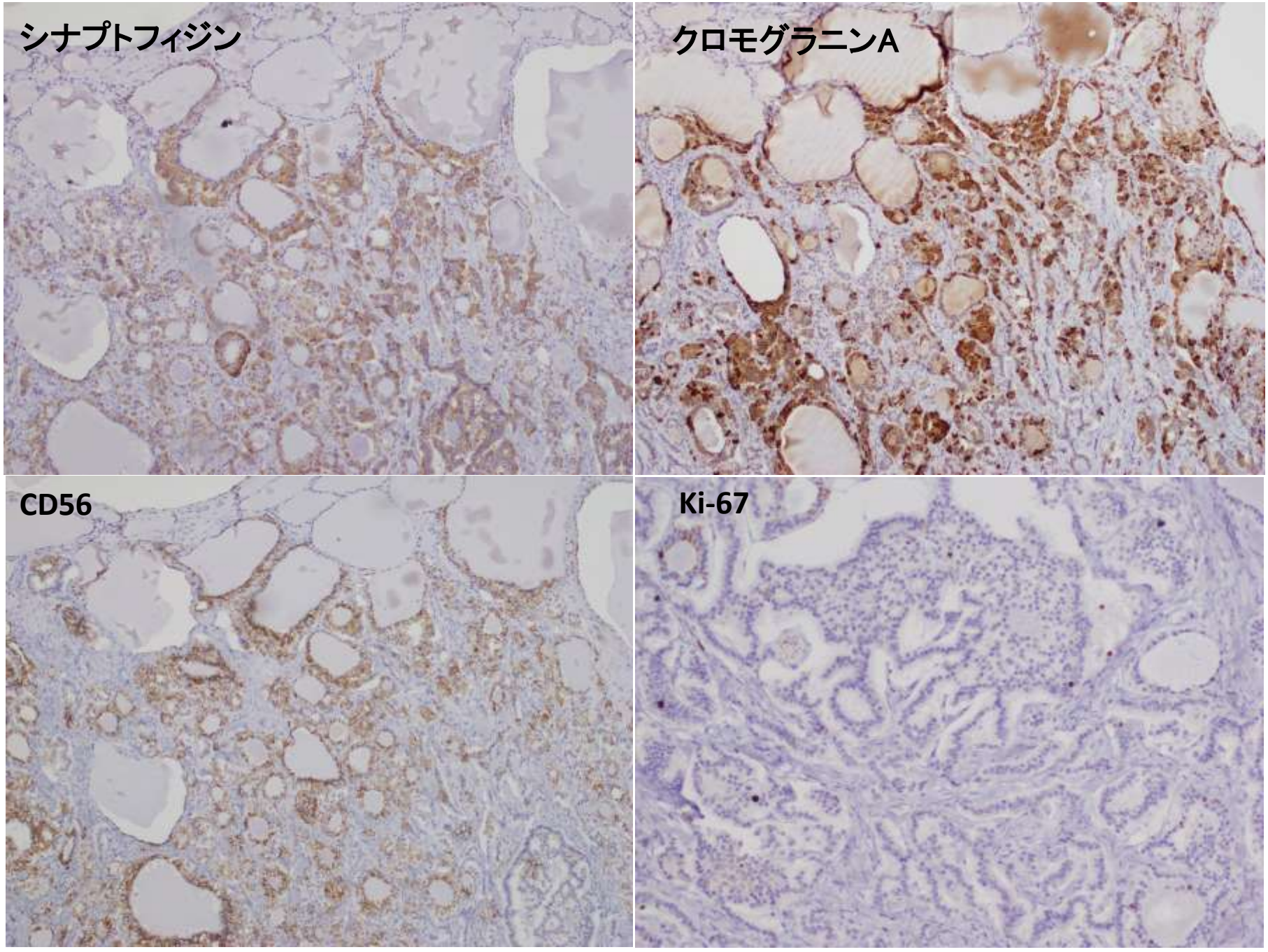

免疫染色の結果

抗体	結果
synaptophysin	+
chomograninA	+
CD56	+
ki-67	1%>
CK7	+
CK20	-
TTF-1	+
CDX-2	Focal +

病理診断

Mature cystic teratoma with strumal carcinoid of right ovary

卵巣甲状腺腫性カルチノイド

- 卵巣のカルチノイド腫瘍は、胚細胞腫瘍の中の奇形腫に分類され、島状カルチノイド、索状カルチノイド、粘液性カルチノイドとともに、卵巣独自のものとして甲状腺腫性カルチノイドの4型に亜分類される。

- 卵巣原発カルチノイドは全カルチノイドの約1.3%、また、卵巣腫瘍全体の0.1%以下で、非常に稀な腫瘍である。

- 本邦では甲状腺腺腫性カルチノイドが最も多く、全卵巣カルチノイドの80%以上を占めるが、欧米では島状カルチノイドが半分以上を占める。

- 甲状腺腫性カルチノイドと索状カルチノイドは腫瘍細胞がペプチドYY（PYY）という消化管ホルモンを産生し、消化管の運動を抑制する作用をもつ。このホルモンが、過剰に産生、分泌された場合頑固な便秘（新カルチノイド症候群）を引き起こすとされている。

ペプチドYY抗体

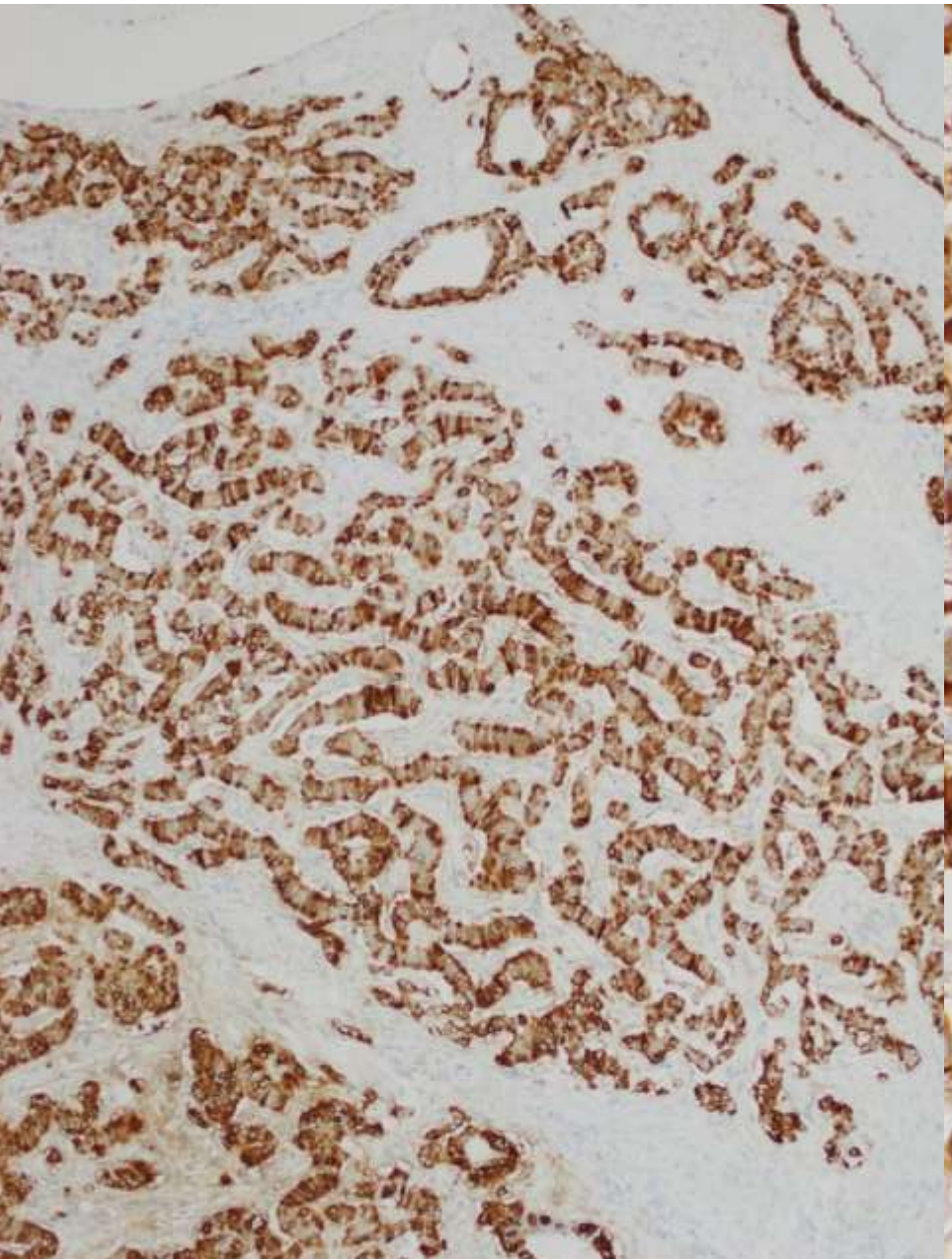

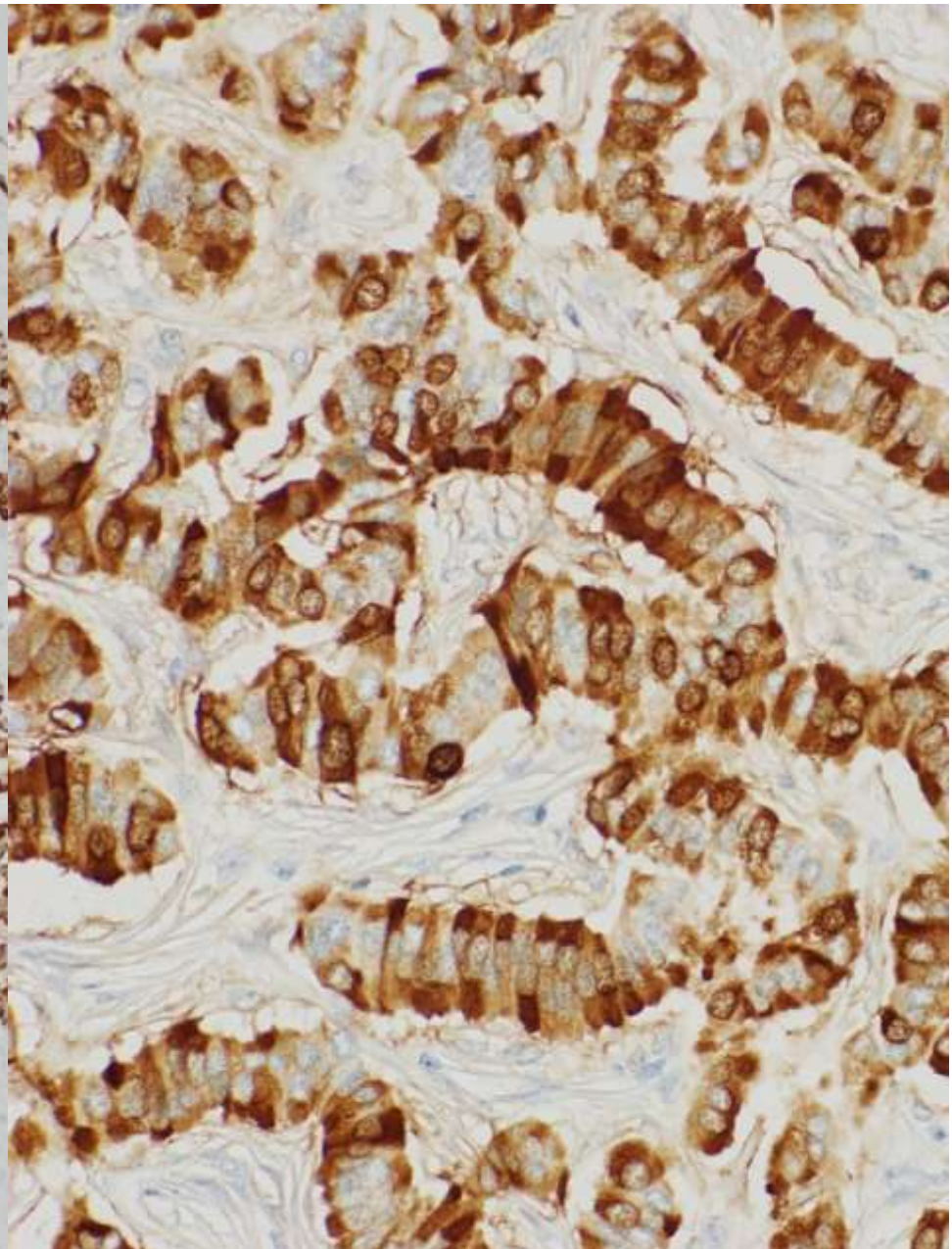

まとめ

- 今回我々は頑固な便秘を来たした卵巣甲状腺腫性カルチノイドの稀な一例を報告した。

- 卵巣甲状腺腫性カルチノイドはPYYの過剰産生と分泌により頑固な便秘を引き起こすことが知られており、本症例においても本ホルモンの産生が証明され、さらに腫瘍摘出後に便秘の改善がみられた。