腺癌と扁平上皮癌の両成分を認めたALK陽性肺癌の1例

熊本労災病院　中央検査部 1) 病理診断科 2)

○森谷 智輝（CT）1) 川野 陽子（CT）1) 井上 博幸（CT）1)

園田 鮎美（CT）1) 関本 香純（MT）1)

田崎 貴嗣（MD）2) 栗脇 一三（MD）2)

【はじめに】

ALK融合遺伝子変異を有する肺癌(以下ALK陽性肺癌)は、非小細胞肺癌全体の2～5%程度で腺癌が多く、腺扁平上皮癌や扁平上皮癌などでもまれにALK陽性の報告がある。

今回我々は、気管支擦過細胞診と経気管支的肺生検(以下TBLB)で、腺癌と扁平上皮癌を認め、両成分にALK陽性を認めた肺癌の1例を経験したので報告する。

【症例】

患者　：70歳代　男性

既往歴：脳梗塞

喫煙歴：20本/日（20～70歳代までの約50年間）

現病歴：右前胸部から脇にかけての痛み、右上腕のしびれを自覚し、CT検査で胸壁浸潤を伴う肺癌が疑われた。気管支擦過細胞診とTBLBが施行された。

腫瘍マーカー

：CEA8.5 ng/mL 、SCC抗原4.3 ng/mL 、ｼﾌﾗ8.8ng/mL

【画像所見】

胸部X線

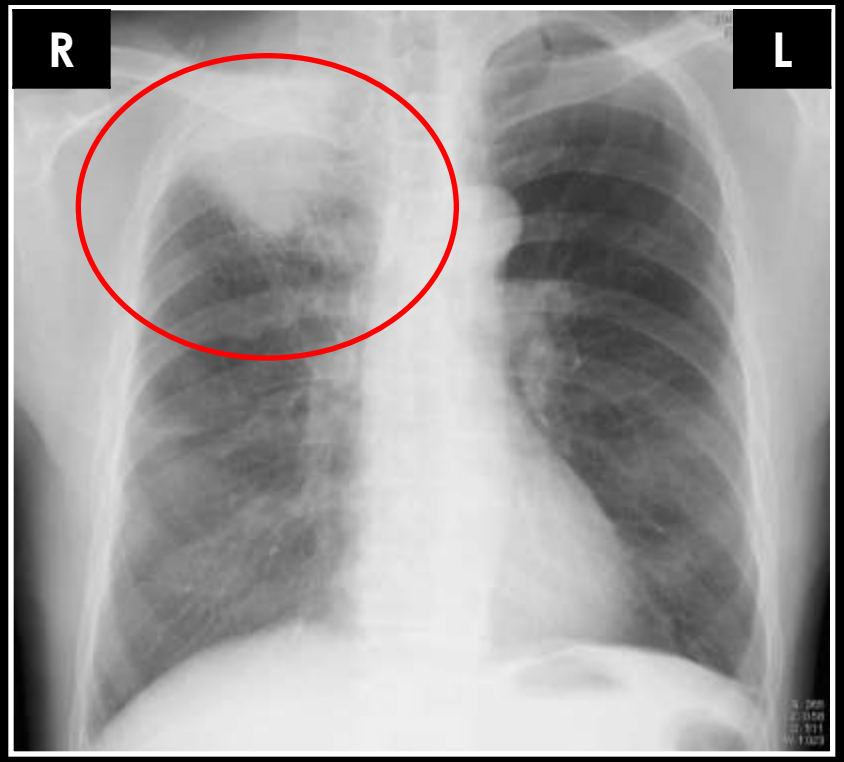

CT

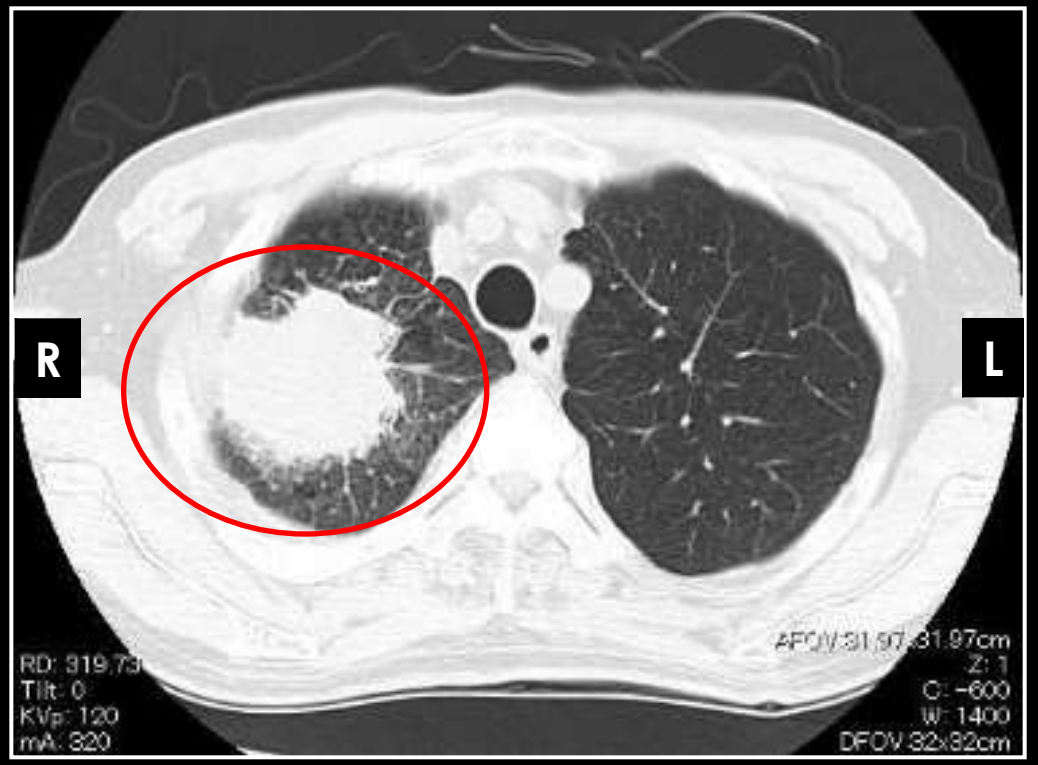

- 右肺尖部に59×53mmの腫瘤を認めた。右肋骨の浸潤を認め、胸壁浸潤が疑われた。
- 右肺門部、縦隔リンパ節の腫大を認め、転移が疑われた。

【気管支擦過細胞診】

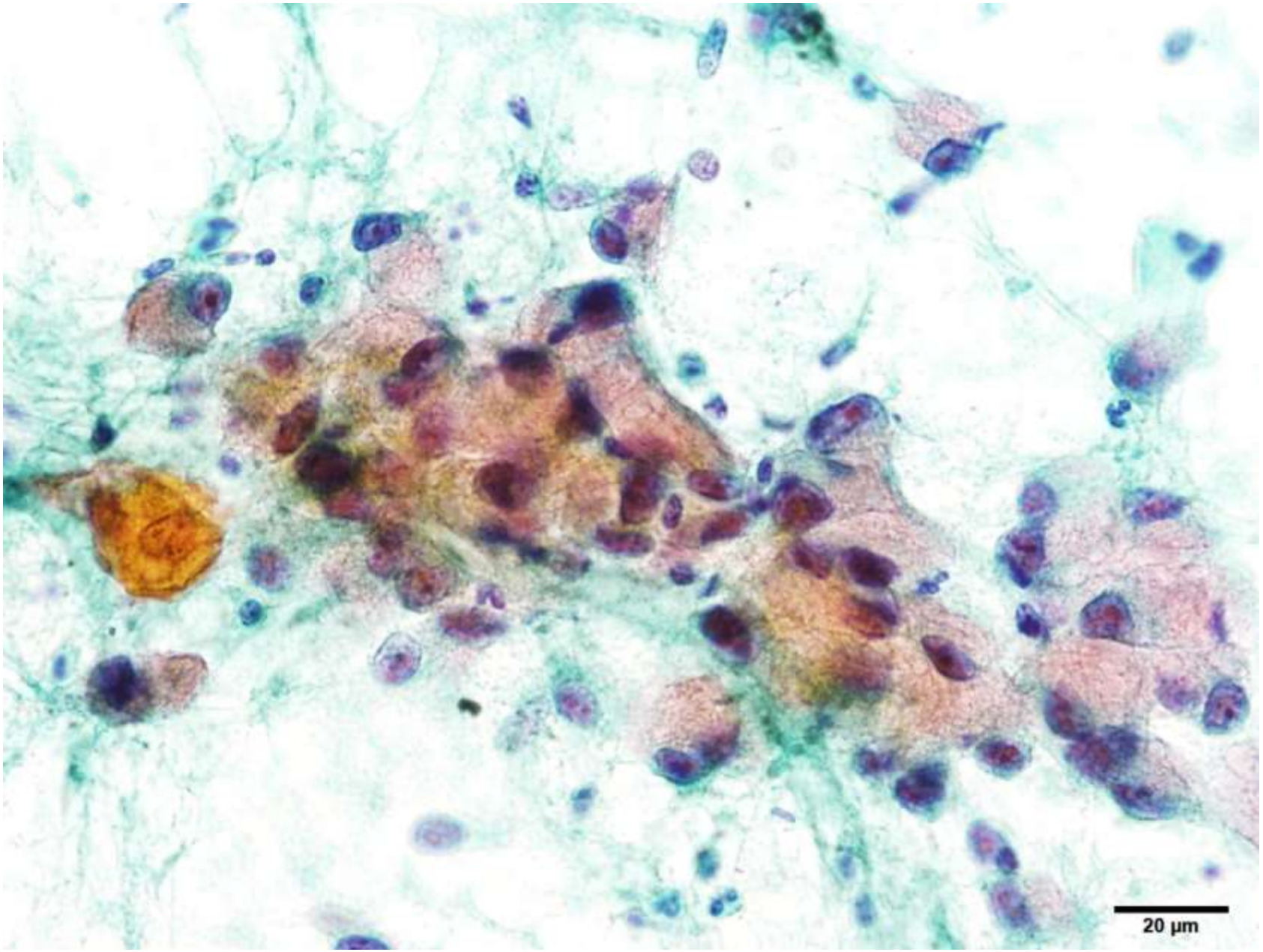

【気管支擦過細胞診】

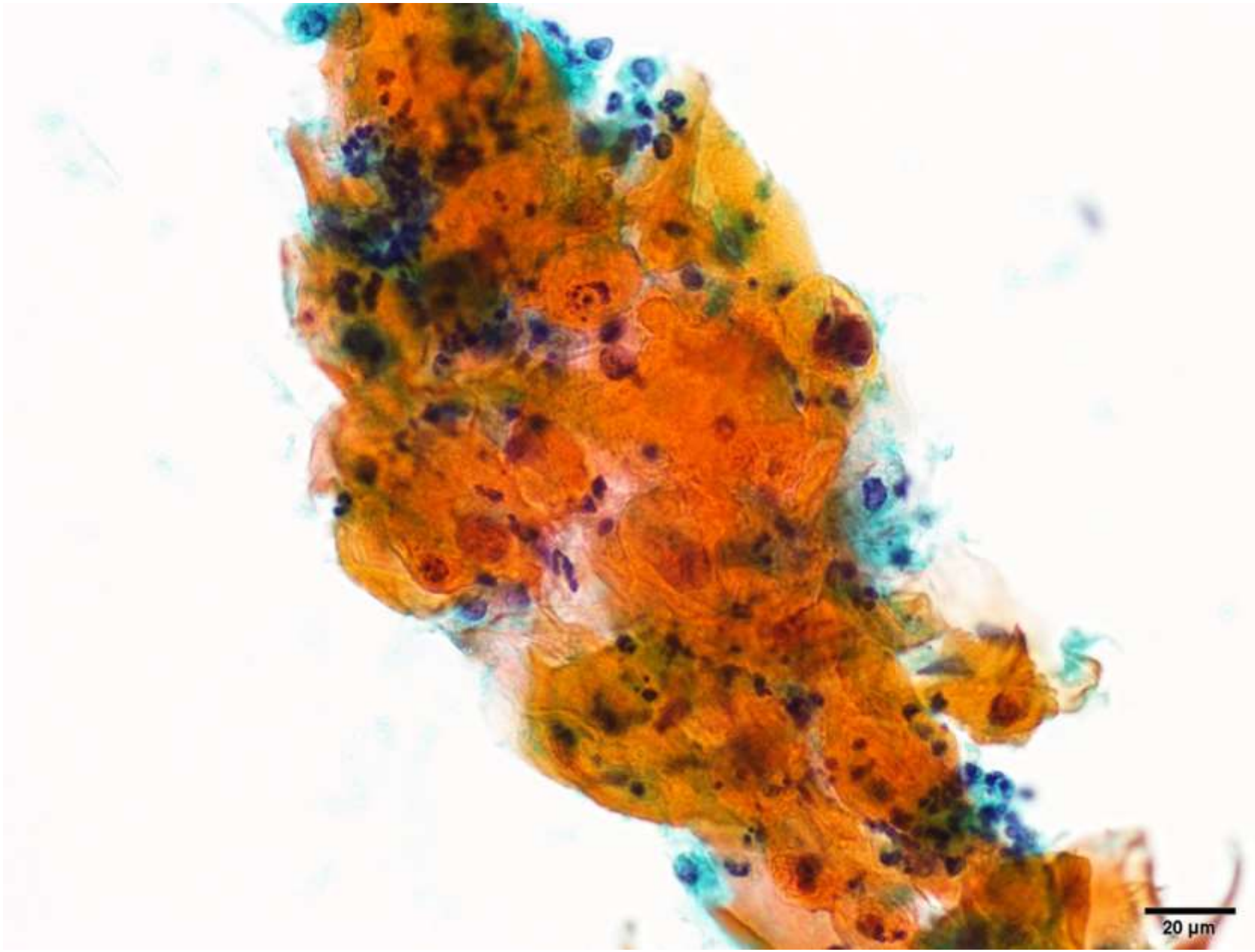

【生検組織】

#1

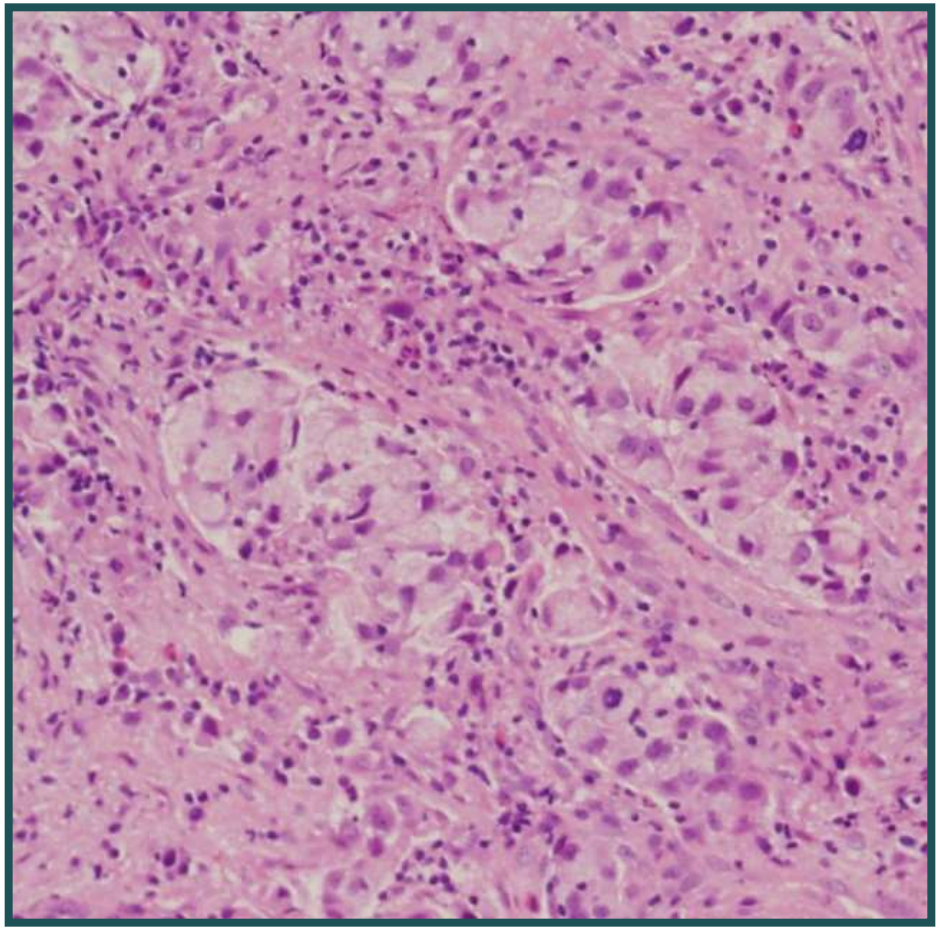

#2

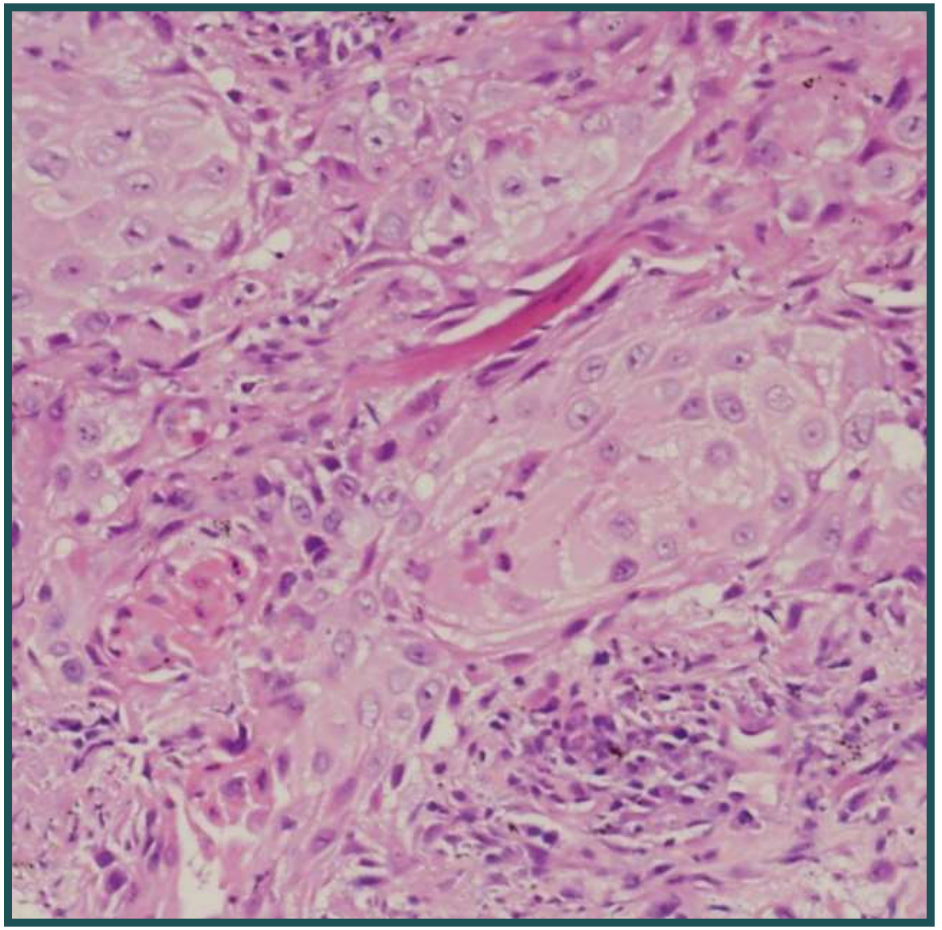

【特殊染色・免疫組織化学染色】

	＃1	＃2
Alcian blue	（＋）	（－）
TTF-1	（＋）	（－）
NapsinA	（＋）	（－）
p40	（－）	（＋）
34βE12	（弱＋）	（＋）
CAM5.2	（＋）	（弱＋）

【組織診断】

＃1：腺癌、＃2：扁平上皮癌

生検組織であるため2つの腫瘍の関連は不明で、腺扁平上皮癌などの明確な組織型推定には至らなかった。

【EGFR遺伝子変異検査とALK関連検査】

#1:腺癌

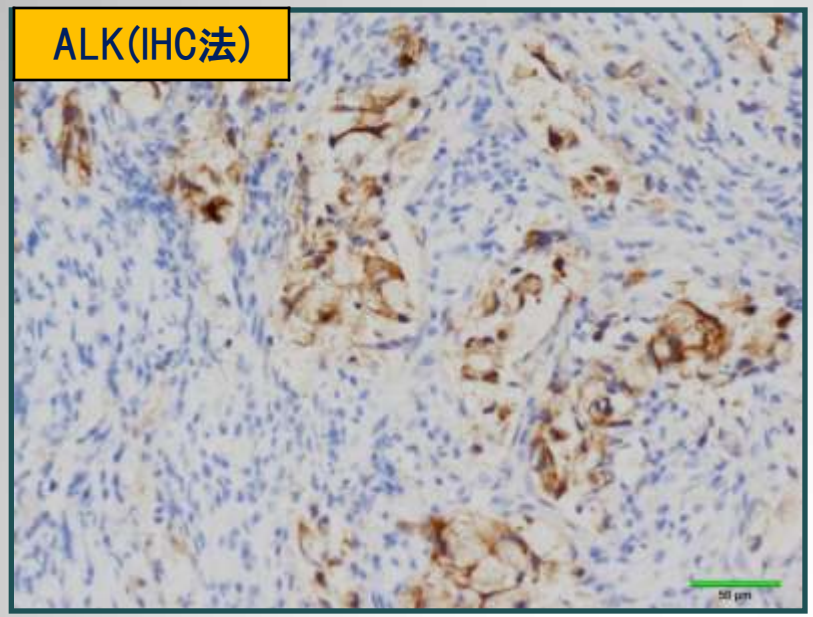

#2:扁平上皮癌

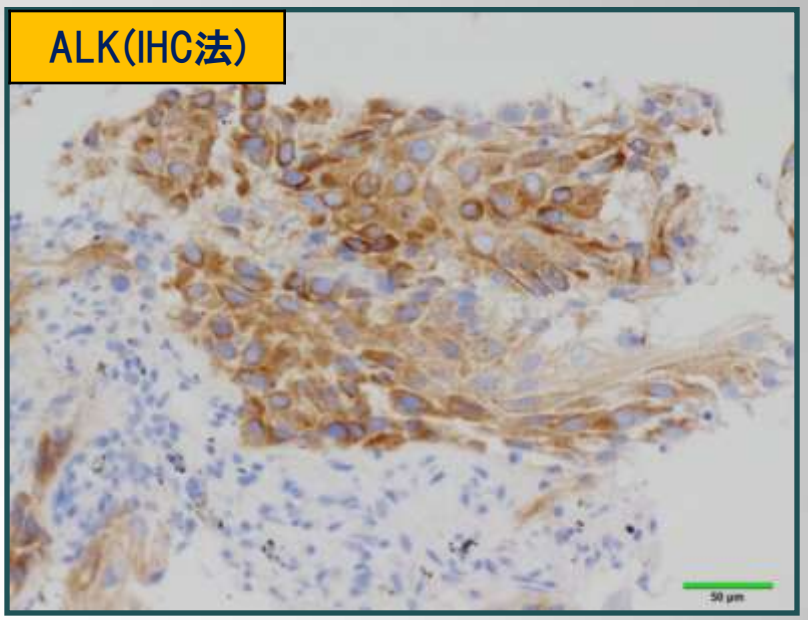

検査項目	#1：腺癌	#2：扁平上皮癌
EGFR遺伝子変異検査(PCR-Invader法)	変異なし	変異なし
ALKタンパク(IHC法)	陽性	陽性
ALKタンパク(高感度IHC法<iAEP法>)	スコア3/陽性	スコア3/陽性
ALK遺伝子(FISH法)	陽性（扁平上皮癌：陽性率60%）	
EML4-ALK融合遺伝子定性(RT-PCR法)	気管支擦過器具洗浄液：増幅あり	

【最終診断】

右肺上葉原発の腺癌、扁平上皮癌で

ALK融合遺伝子陽性を示す

非小細胞肺癌

（cT3N3M0，stageⅢB）

【臨床経過】

分子標的薬治療（アレクチニブ）が行われ、腫瘍の縮小を認めた。

治療開始6ヶ月後に、右肺腫瘍の増大と左副腎転移を疑う結節を認めたため、アレクチニブ治療は中止となった。

その後、抗癌剤化学治療が行われ、1年6ヶ月経過した現在、治療効果を認めている。

【ALK陽性肺癌の臨床病理学的特徴】

- 非小細胞肺癌全体の2～5%。
- パートナー遺伝子は、EML-4が90%以上を占め、その他にKIF5B、TGF、KLC1などがある。
- EGFR、KRAS遺伝子変異とは相互排他的な関係がある。
- 若年者(50歳代半ば)、軽度喫煙者・非喫煙者に多い。
- 特徴的な組織形態は、印環細胞様を示す腺癌や篩状構造を呈する腺癌(腺房型腺癌や充実型腺癌)。

【ALK遺伝子再構成検査で確認された組織型に対するALK陽性の割合】

	腺癌	腺扁平上皮癌	扁平上皮癌
症例数	6521	78	1411
ALK陽性数（FISH法、RT-PCR法）	436	7	18
各組織型に対するALK陽性の割合	6.6%	8.9%	1.2%

【 ALK遺伝子再構成検査で確認されたALK陽性肺癌における各組織型の占める割合】

	腺癌	腺扁平上皮癌	扁平上皮癌
ALK陽性数（FISH法、RT-PCR法）	436	7	18
ALK陽性肺癌における各組織型の占める割合	436/461（94.5%）	7/461（1.5%）	18/461（3.9%）

＊肺癌におけるALKﾃｽﾄ IASLCｱﾄﾗｽ 【付記1】2007-2013年
「報告された肺癌におけるALK遺伝子再構成検査に関する研究の概要」より抜粋・改変

【まとめ】

- 本症例は、気管支擦過細胞診と生検組織のため明確な組織型推定には至らなかったが、印環細胞様を示す腺癌と角化を伴う扁平上皮癌を認め、両成分にALK陽性が確認できた。
- 本症例のように、ALK陽性を示す扁平上皮癌、腺扁平上皮癌などはまれに認められ、腺癌以外の非小細胞肺癌についてもALK遺伝子検査を実施することが有用であると再認識された。