肝を冷やした早期胆管癌の１例

済生会熊本病院 中央検査部 病理

松岡　拓也，木下　史暁，鮫島　彩香，
近藤　妙子，中川　美弥，田上　圭二，
神尾多喜浩

はじめに

- 肝胆膵領域の悪性腫瘍は早期発見が難しく，そのため予後も悪い傾向にある.
- 肝胆膵領域の手術は，侵襲性が高い.
- 通常は画像検査，採血，生検，細胞診などで術前診断をつける.
- 生検と細胞診の不一致例も，ときに経験する.

症　例

患　者：71歳，男性

既往歴：胆石症，高血圧，慢性腎不全，貧血

現病歴：心窩部痛が出現し，食事摂取困難となった．
症状の改善がなかったので，前医を受診された．Murphy徴候陽性，炎症反応上昇を認め，胆石性胆嚢炎疑いで当院へ救急搬送された．
ＥＲＣＰを施行した際，下部胆管に狭窄を認めたので，精密検査目的で入院となった．

来院時所見：体温38.1℃　　バイタルサイン正常
右季肋部痛あり　　Murphy徴候陰性
眼球結膜黄染

来院時の検査所見

生化学・血算

Ｎａ	138	mEq/L	Ｔ-Ｂｉｌ	1.3	mg/dL
Ｋ	3.18	mEq/L	Ｔ-ＣＨＯ	101	mg/dL
Ｃｌ	107	mEq/L	ＣＨＥ	190	U/L
ＴＰ	6.2	g/dL	ＡＭＹ	77	U/L
ＡＬＢ	2.8	g/dL	ＣＲＰ	14.27	mg/dL
ＢＵＮ	36.1	mg/dL			
ＣＲＥ	2.51	mg/dL	ＷＢＣ	8.2×10^{3}	/μL
ｅＧＦＲ	20.9		ＲＢＣ	3.03×10^{6}	/μL
ＡＳＴ	40	U/L	Ｈｂ	9.2	g/dL
ＡＬＴ	57	U/L	Ｈｔ	25.9	%
ＬＤＨ	236	U/L	ＭＣＶ	85.5	
ＡＬＰ	426	U/L	ＭＣＨ	30.4	
γ-ＧＴＰ	254	U/L	ＭＣＨＣ	35.5	
			Ｐｌｔ	156×10^{3}	/μL

ＥＲＣＰ　１回目
（入院当日）

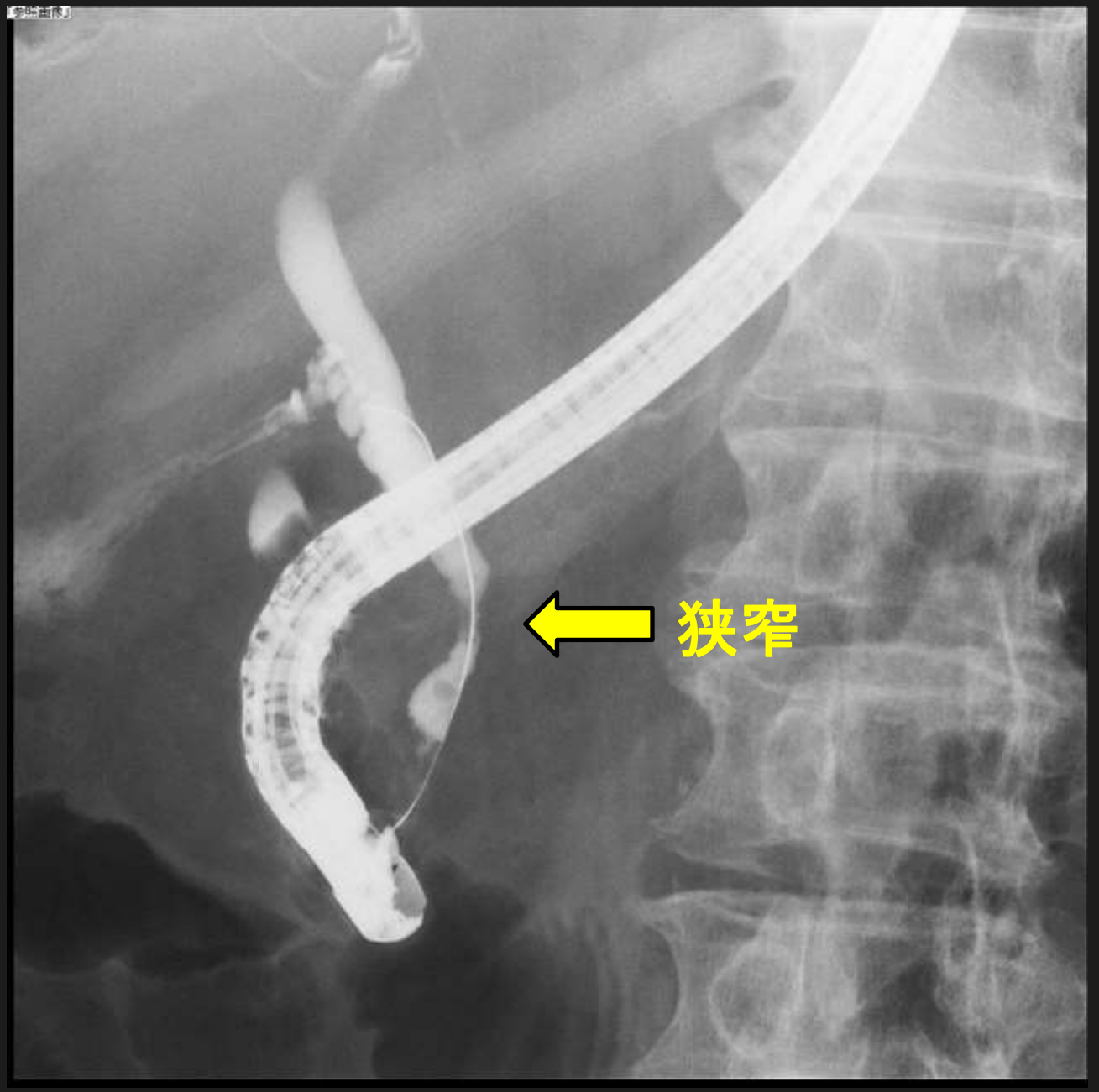

ＥＲＣＰ　２回目
（入院９日目）

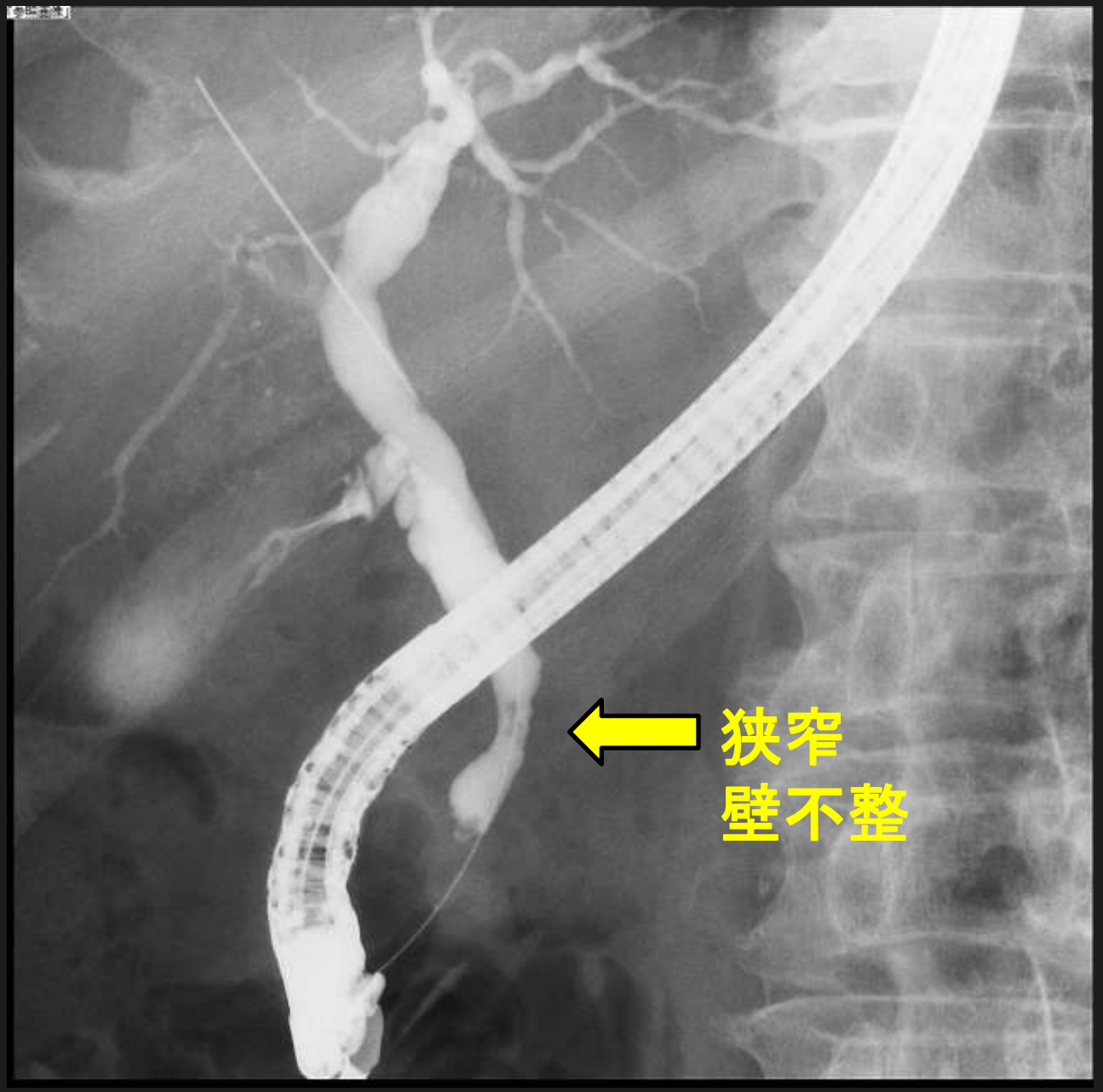

追加検査所見

腫瘍マーカー

ＣＥＡ	3.4 ng/mL
ＣＡ19-9	62 U/mL

免疫

ＩｇＧ	1380 mg/dL
ＩｇＭ	49 mg/dL
ＩｇＧ4	3.0≧ mg/dL

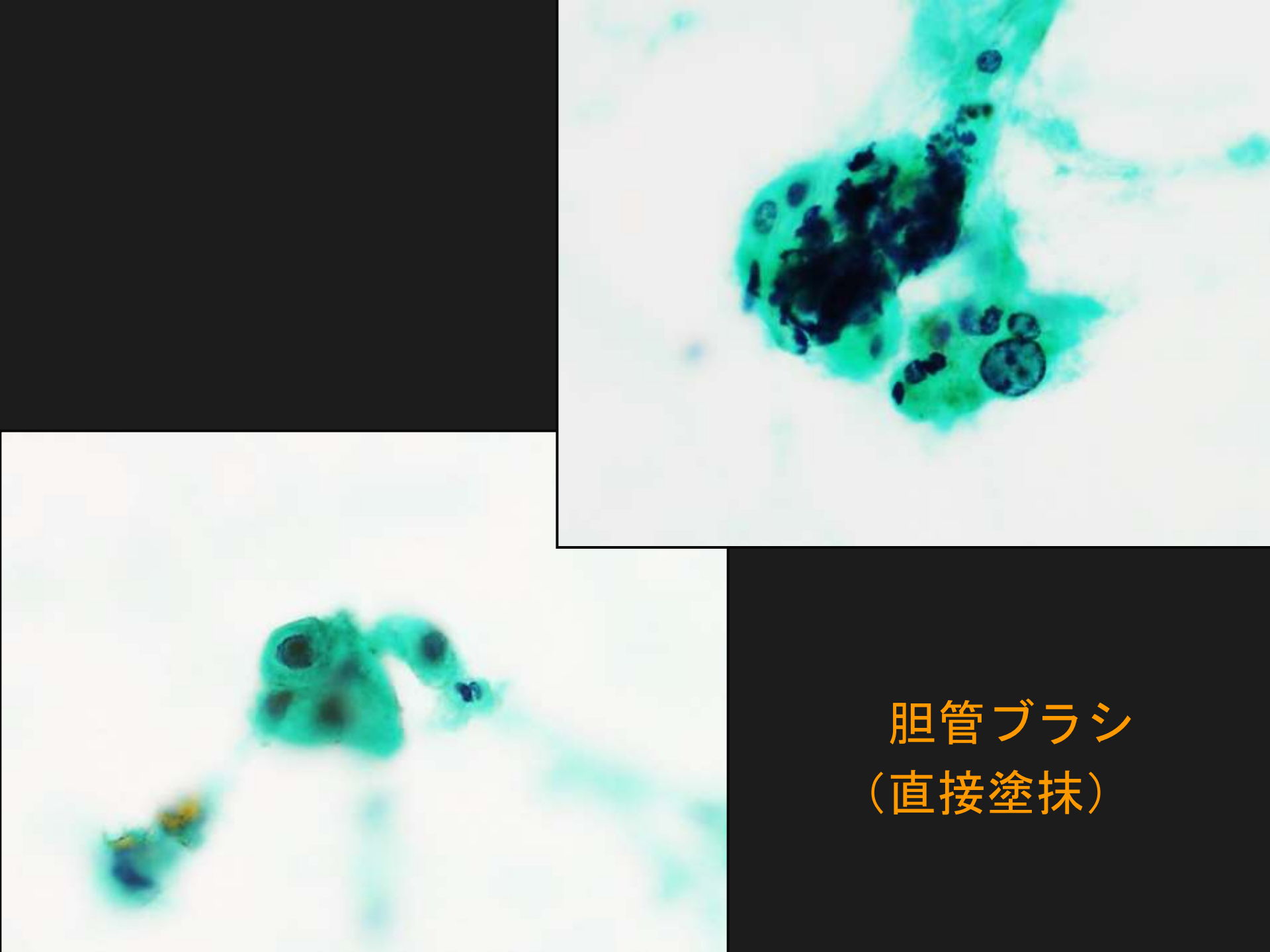

胆管ブラシ
（直接塗抹）



胆管ブラシ
（ＬＢＣ）

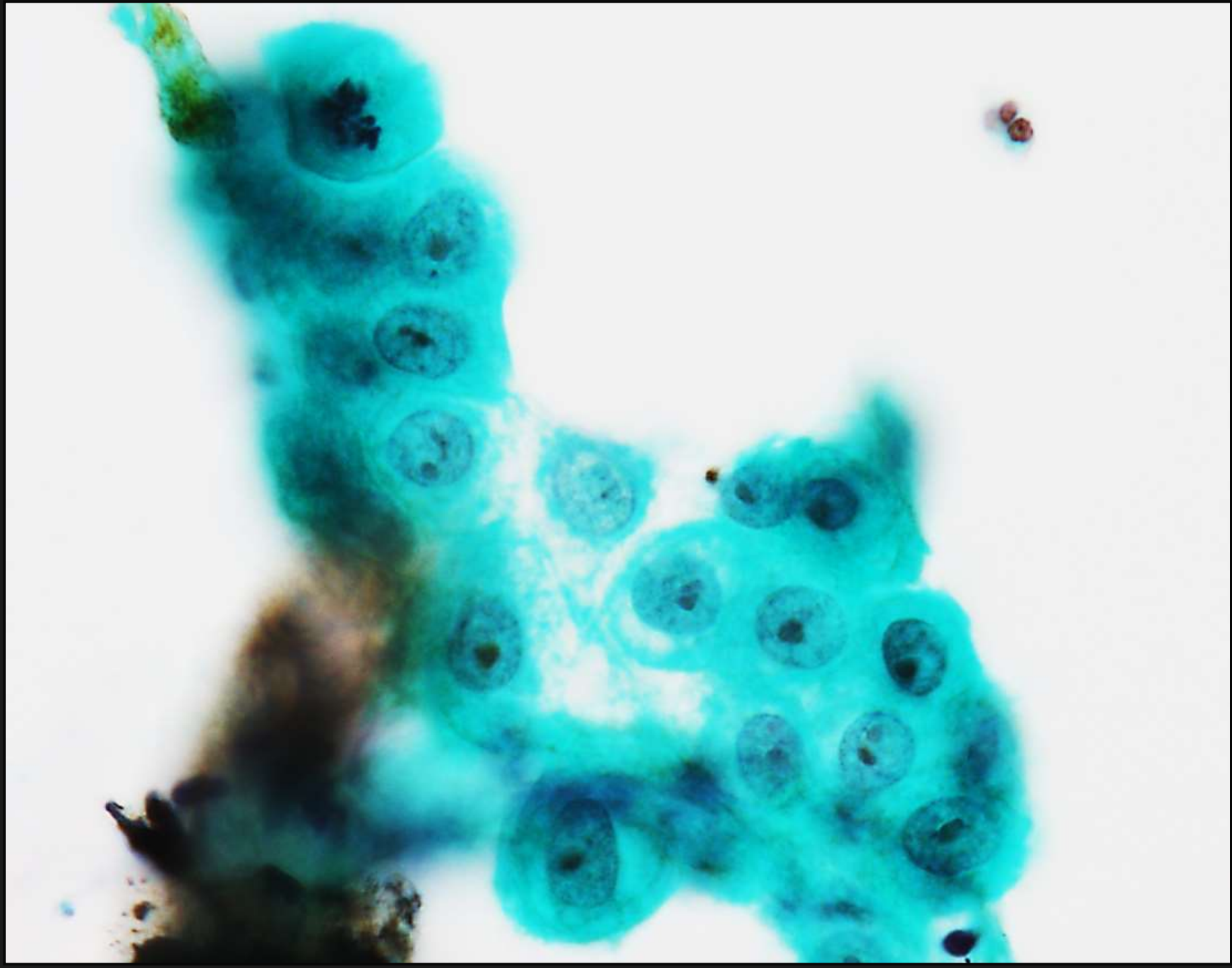

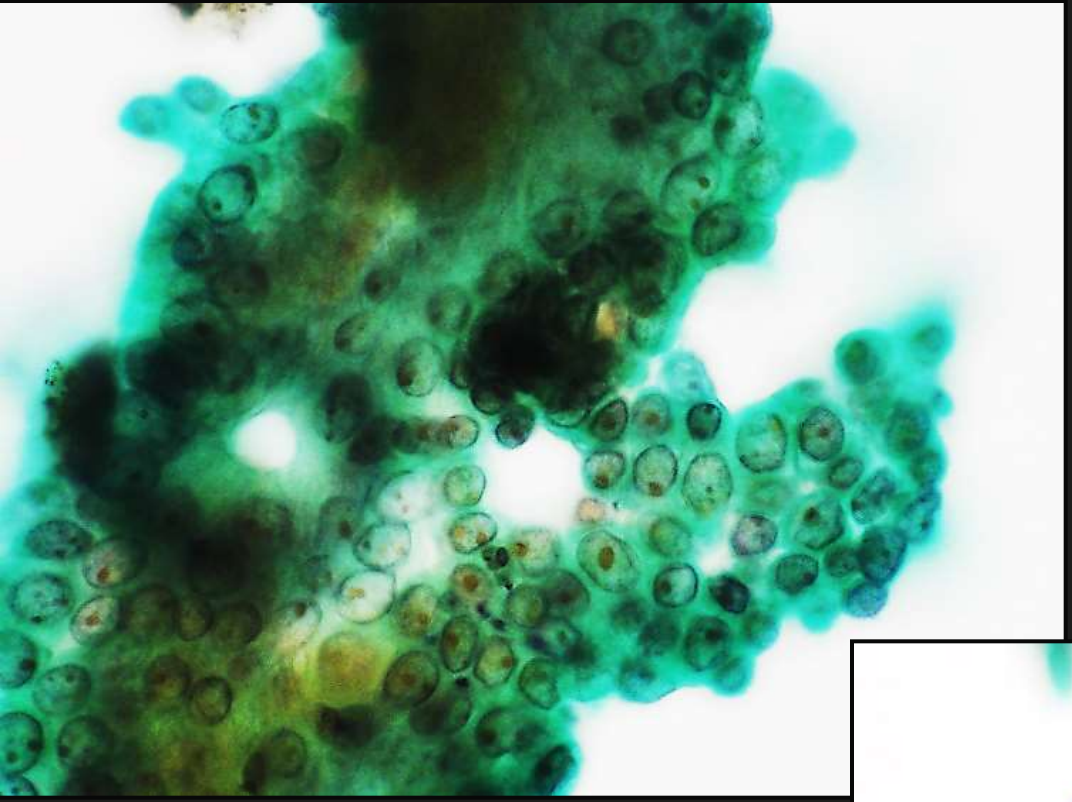

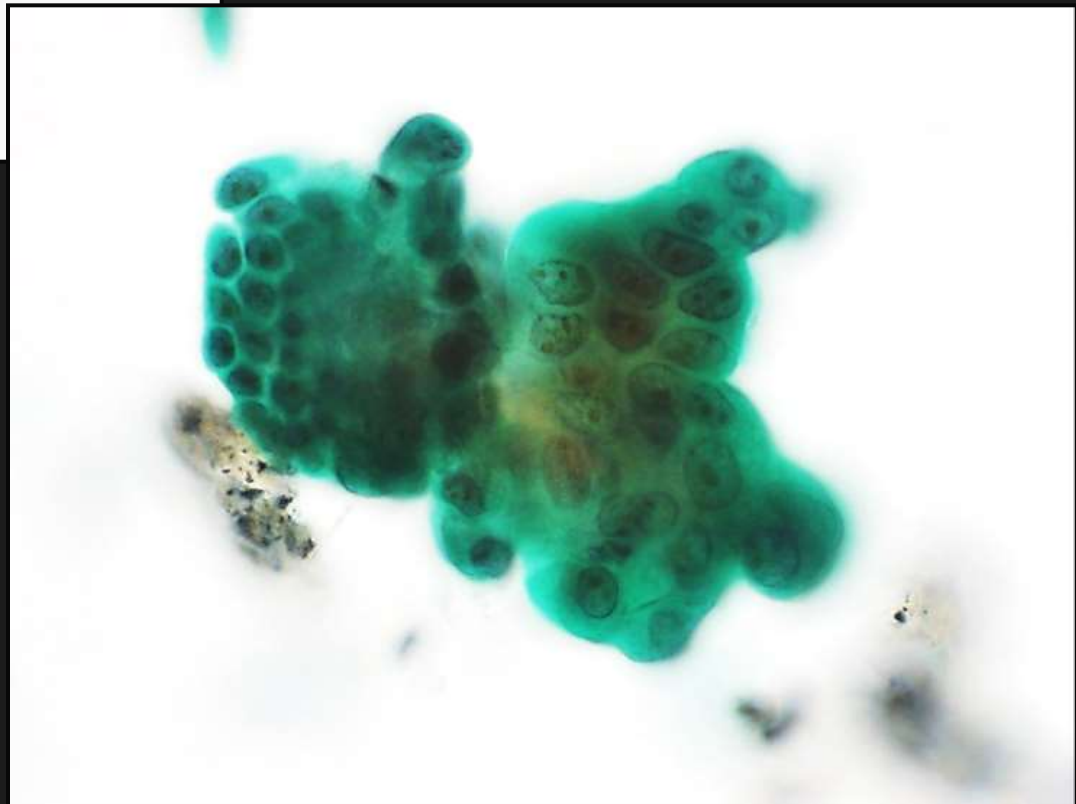

術前診断までの流れ

11/24　ＥＲＣＰ：下部胆管狭窄

11/25　ＵＳ：膵内低エコー域

11/26　ＣＡ19-9：62 U/mL

12/1　造影ＣＴ：下部胆管癌疑い，転移なし

12/2　ＥＵＳ：下部胆管癌疑い

12/2　採血：ＩｇＧ4 3.0≧

12/3　ＥＲＣＰ時生検１回目：No malignancy

12/7　ＥＲＣＰ時生検２回目：No malignancy

12/7　ＥＲＣＰ時細胞診：Adenocarcinoma

1/4　手術（膵頭十二指腸切除術）







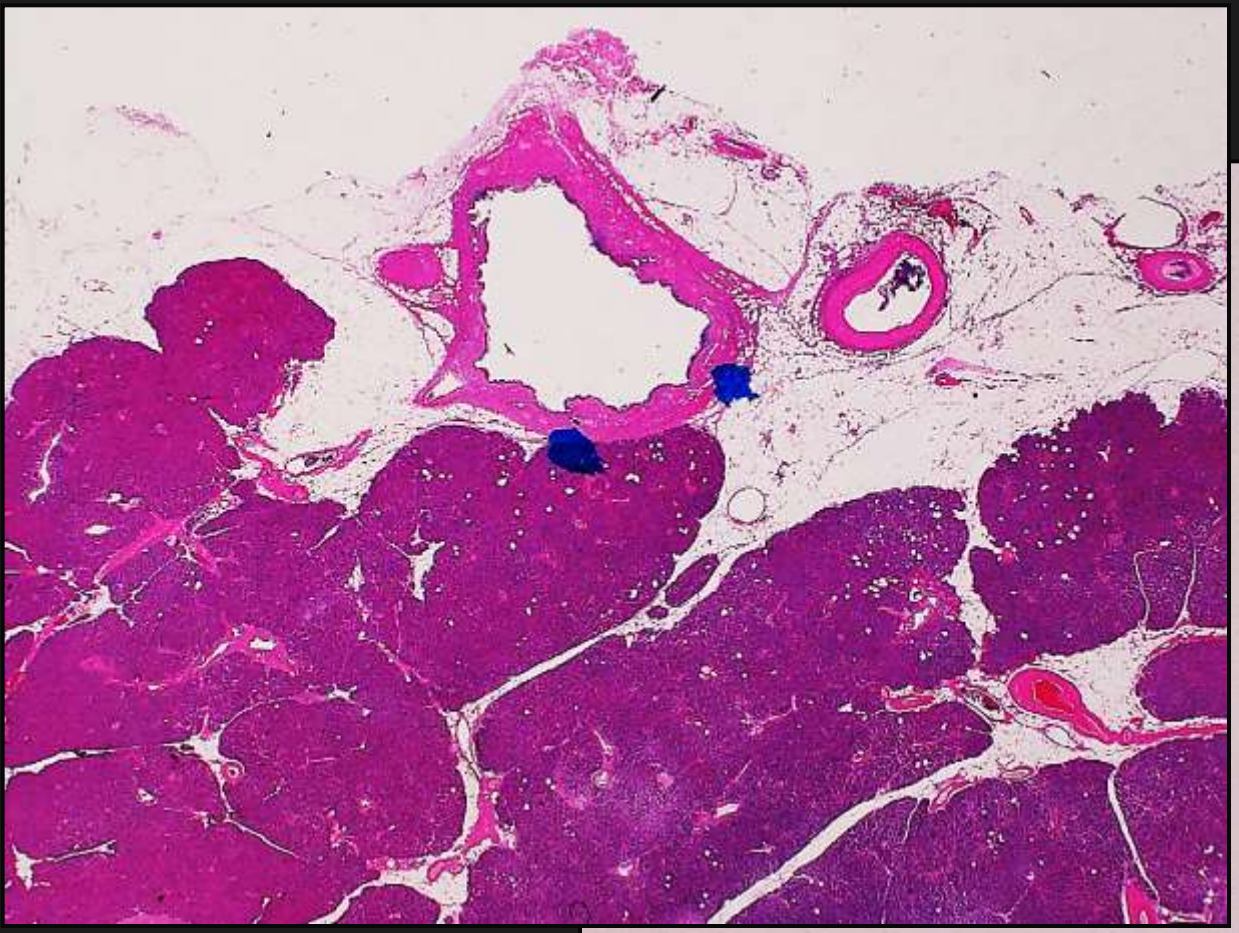

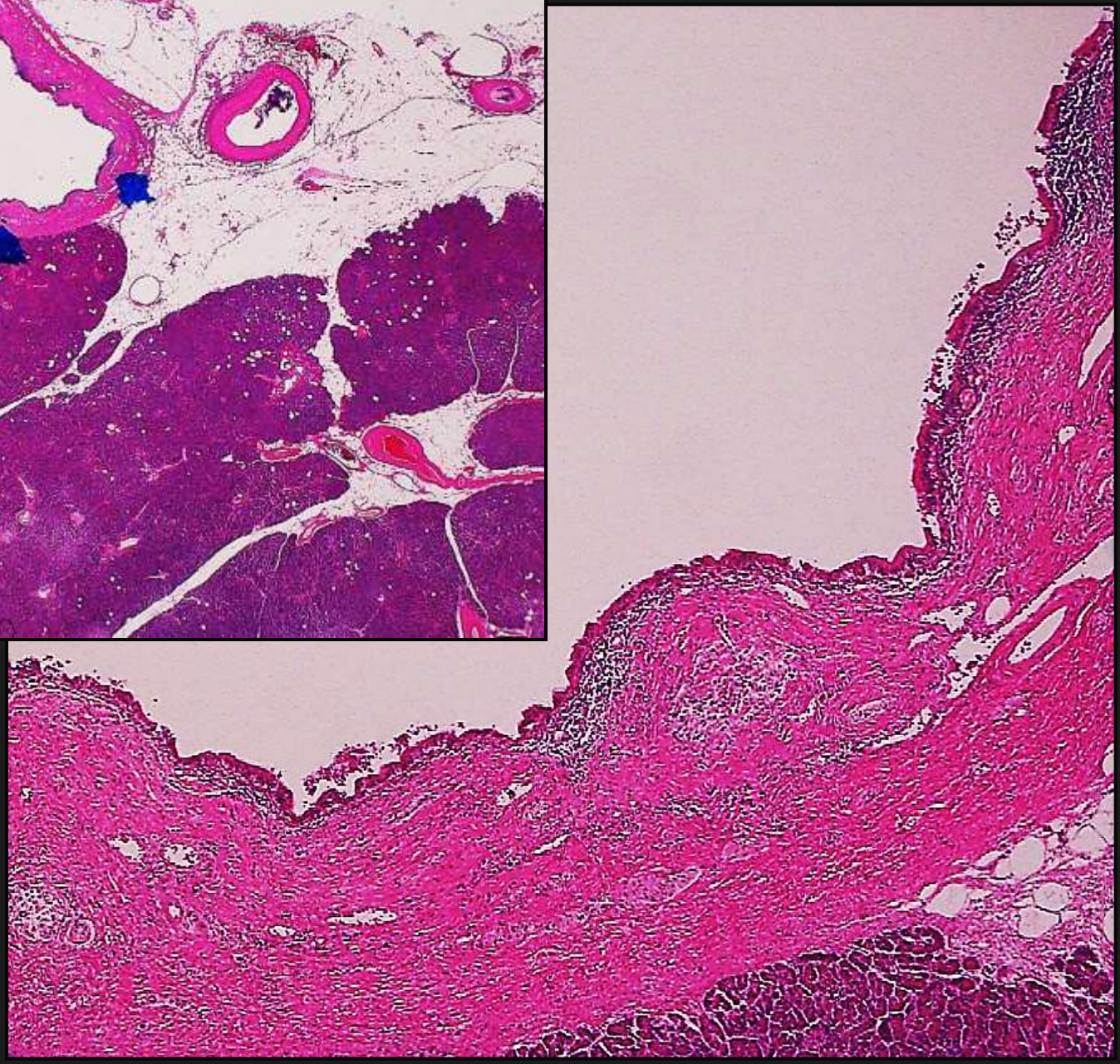





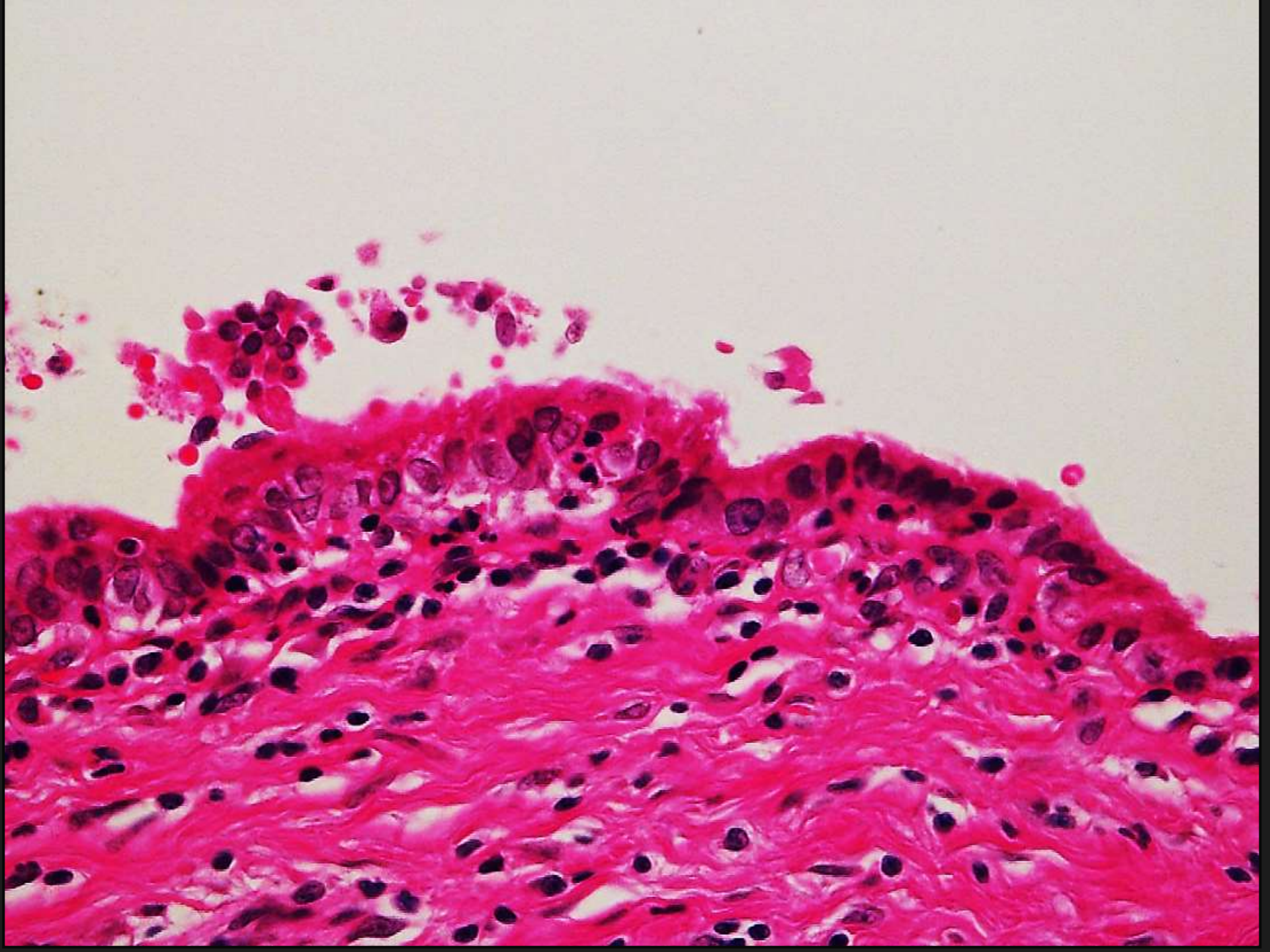

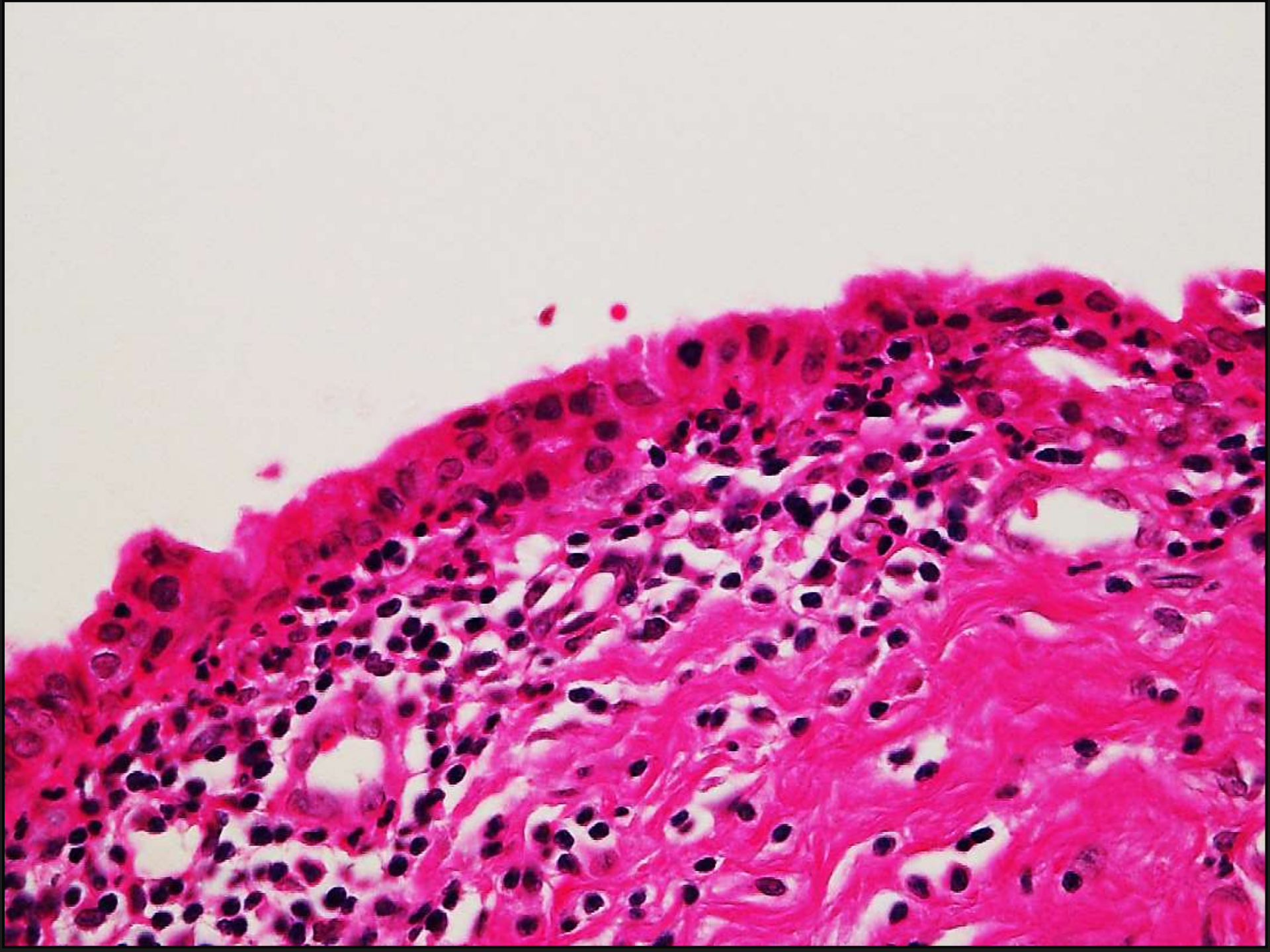

細胞診の運用変更

1. 陽性例をＡまたはＢが鏡検していない場合，必ずどちらかを第３鏡検者に加える.
2. 上司のスクリーナーが第１鏡検者である場合，その者の意見に流されないことにも留意する.

	パターン１	パターン２
１次診断	C，D，E，F	C，D，E，F
２次診断	C，D，E，F	A，B
３次診断	A，B	
最終診断	病理医	病理医

細胞検査士　　Ａ技師（21年），Ｂ技師（12年），Ｃ技師（９年）
Ｄ技師（３年），Ｅ技師（２年），Ｆ技師（０年）

医療ルネサンス

通算2951回

「がん じゃなかった!?」

□□□ 4 □

結果的には「手術不要」

済生会熊本病院で昨年十月、胆管がんの手術を受けた竹村政良さん(59)は、当初は総胆管結石と診断されたが、エックス線写真から胆管がんが疑われた。

画像などによる内科の診断では五分五分。鑑別は、院内で信頼のあつい病理のK医師(42)に委ねられた。ただし、病理検査が常に白黒を明快に判断できるわけではない。

炎症と鑑別困難

同病院での胆管がんの病理診断では、内視鏡で胆管内に挿入した小さなブラシで細胞をこすり取って調べる。「内視鏡で直接組織をかき取る場合と比べ、検体の量が少なく、診断しにくい」とK医師。

明らかな胆管がんでも事前の病理検査では、一般に半数以上がんと確定できない陰性判定となると言われる。「細胞診では炎症とがんの鑑別が難しい」と日本胆道学会の有山襄理事長(65)も指摘する。

診断では、細胞が寄り集まって作る構造と、個々の細胞の様子を顕微鏡で診る。一回目は、細胞の量が少なく「がんの疑い」。再検査で、構造の異常が見られ「がん」と診断した。

同病院のもう一人の病理医の診断も「がん」で一致。ただ、K医師は「細胞の異常が弱かった」とも言う。

強いて数字に表せば八対二、三:1単位に刻んで調べた。のがん判定。がんではない可能性は残されていたが、陰性にぶれがちな病理でがんが強く疑われれば、胆管がんの手術となるのは当然の判断だった。

患部の粘膜脱落

手術後、K医師は胆管を始め、切除した臓器を二、きない。ほかの部分にもがんは全く見つからなかった。

「あれがんでなかったとすれば、これから診断する自信がない」とK医師は困惑。他病院の病理医二人にも細胞を見せただが、当初のがん判定に問題はない、との見解だった。

竹村さんを担当したK医師と内科医(40)、執刀した外科のH医師(35)は、結果について検討、二つの可能性を考えた。①がんではなく総胆管結石と胆管炎の合併症による炎症だった。②粘膜内に早期がんがあったが、細胞採取などでこれて消えた。

事前に予測できなかったが、結果から見れば、いずれにしても胆管がん手術の必要はなかった。

がんと確信し手術に臨んだH医師は深刻に受け止め、医療費の減免を病院側に相談すると竹村さんに申し出た。



病理の部屋で、担当医師がともに、切除した組織を確かめた(済生会熊本病院で)

早期がん 粘膜内にとどまる早期がんは、胃や大腸などでも、がんかどうか病理の判断がばらつくことがある。治療には白黒はっきりさせる必要があるが、灰色もあるのが現実だ。米国では、粘膜内にあるものは、がんと見なさない。早期がんの一部には手術が不要なものも含まれるが、正確な鑑別は難しい。

ご意見、情報を 〒100-8055 読売新聞東京本社医療情報部 FAX03(3217)8985 iryou@yomiuri.comへ



消化器・外科との術後検討会

2002年に新聞掲載
生検で腺癌．術後標本に癌成分を認めない
（粘膜上皮が剥離していた：自己融解のためか，あるいはチューブ留置による剥離か）

自験例からの教訓

- 自験例は，擦過細胞診陽性，胆管生検陰性の状況で手術が施行された．

  ⇒ 術後，確認された胆管癌は上皮内に局在する極めて早期の癌であり，切り出し位置が少しずれていたら，癌と診断つけることが出来なかった可能性もゼロではなかった．

- 過去には摘出標本に癌を認めず，裁判になった事例もある（当院では，裁判にはならなかったが，新聞掲載になった事例がある．前述）．

- 今後，このような症例があった場合，どのようなＩＣをすべきか？

リスクマネジメント

- 細胞診と生検の不一致における臨床判断は？

→ 生検で組織が十分採取されないこともある.

生検が陰性でも，細胞診が陽性なら癌と判断する.

⇒ 術後検討会では，ＩＣの仕方として

画像で癌，病理でも癌 ⇒ 癌でほぼ間違いない.

画像で確実に癌とはいえない，病理では細胞診のみ癌

⇒ 100%とはいえないが，

癌が強く疑われる.

- 標本摘出から固定までの時間は？

→ 技師が摘出臓器の固定処理.

時間外は，外科医が固定処理する.



結　　語

- 今回我々は，画像検査と細胞診で癌と診断され手術となったが，肉眼的に病変を認めず，肝を冷やした早期胆管癌の１例を経験した.
- 組織診のみならず細胞診も確定診断の根拠となるため，誤診を防ぐリスクマネジメントが必要である.
- 病理診断は最終診断であるということを病理スタッフ内外で再認識し，気を引き締めて日常業務を行う.