鼠径部リンパ節生検にて診断したMerkel細胞癌の一例

JCHO熊本総合病院　病理診断科

〇飯干未来　　安楽映美　　寺園広太

平岡陽介　　園田美子　　猪山賢一

はじめに

Merkel細胞癌は高齢者の露光部に好発する比較的まれな皮膚原発の神経内分泌癌である。

大部分は硬いドーム状隆起性皮膚腫瘍として発症するが、稀に皮下結節として発症することもある。

悪性度が高く、早期からリンパ節転移や血行性転移がみられる予後不良な皮膚悪性腫瘍である。

今回、我々が鼠径部リンパ節生検として提出された検体にてMerkel細胞癌と診断した症例を報告する。

症例

患者：　70代　男性

既往歴：　狭心症
　　2年前に両側鼠径ヘルニア手術。

現病歴：　4ヶ月前より右鼠径部膨隆、左鼠径部違和感があり、近医（泌尿器科）受診。精査目的で当院外科へ紹介となる。

採血結果

		下限値	上限値	単位
CEA	5.3	0	5	NG/ML
CA19-9	193.5	0	37	IU/ML
sIL-2R	481	121	613	U/mL
WBC	5300	3500	9000	/μｌ
RBC	476	420	570	×10^4/μｌ
Hb	15.3	13.5	18	g/dl
PLT	15.6	13	37	×10^4/μｌ

入院後の精査結果：

CT結果：鼠径ヘルニアの再発は認めない。
右鼠径リンパ節腫大（4.4cm×3.7cm）あり。
CT上悪性リンパ腫、転移性腫瘍が疑われた。

●診断目的で右鼠径リンパ節と思われる結節の生検が施行された。



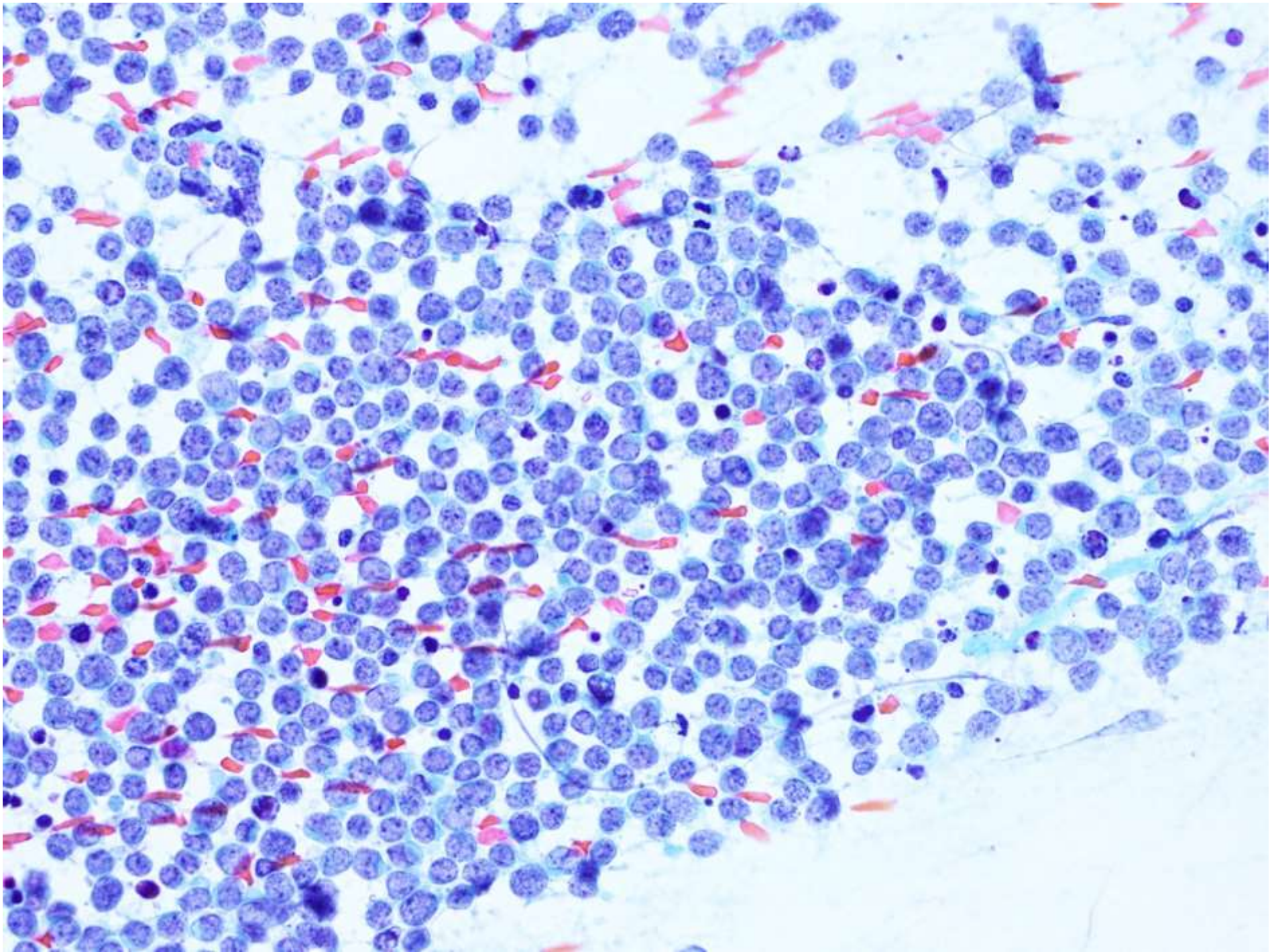

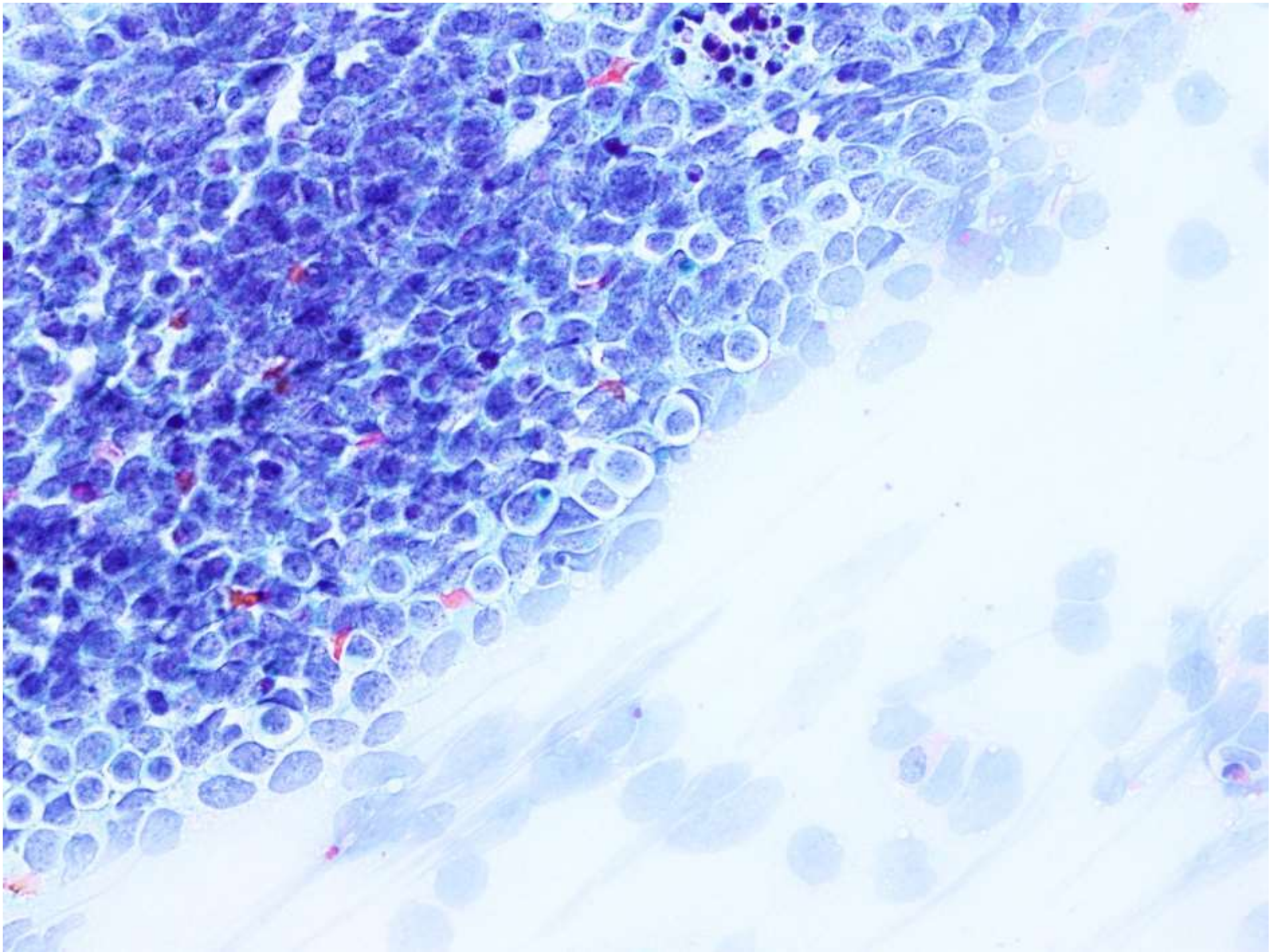

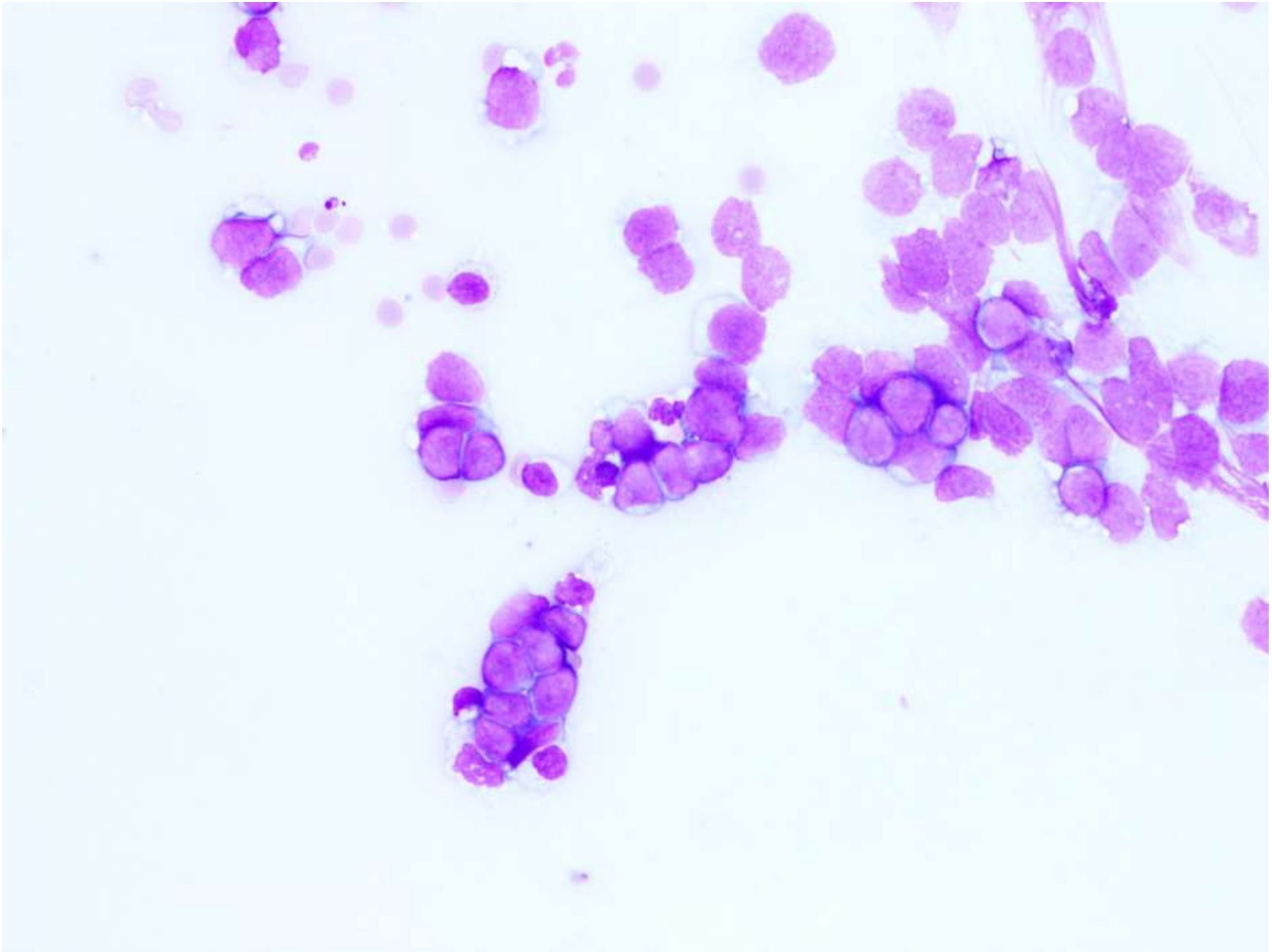

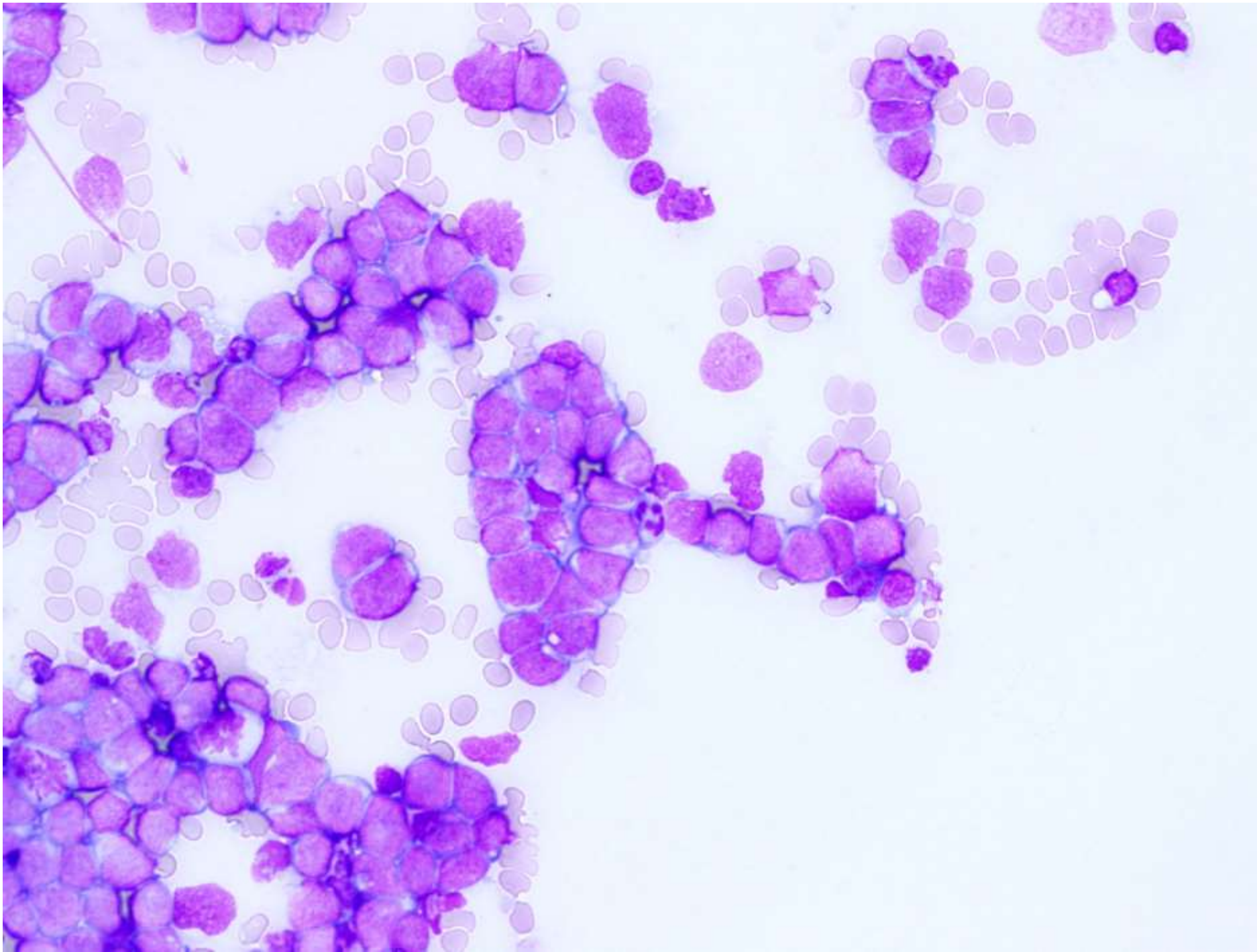

切除生検組織

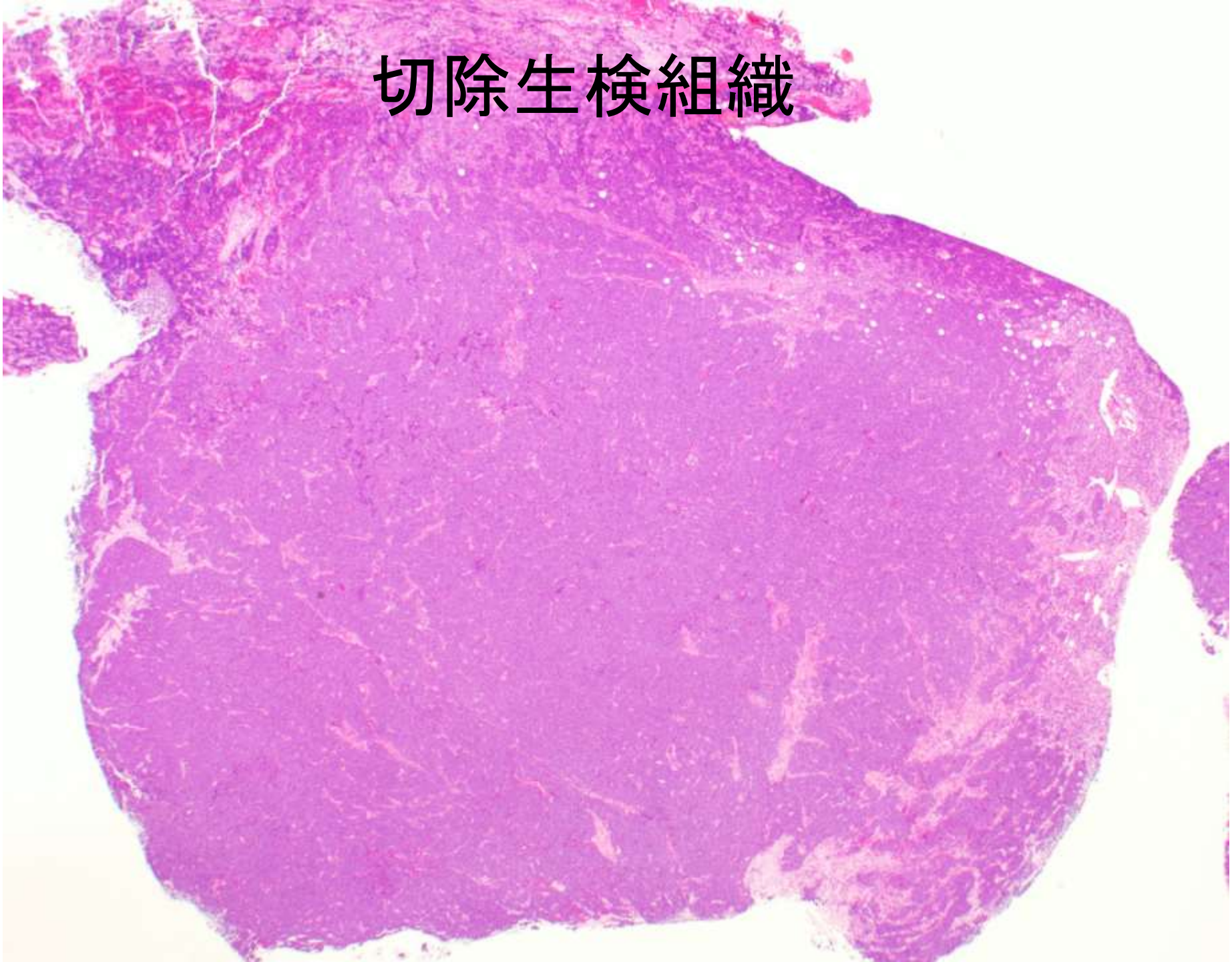

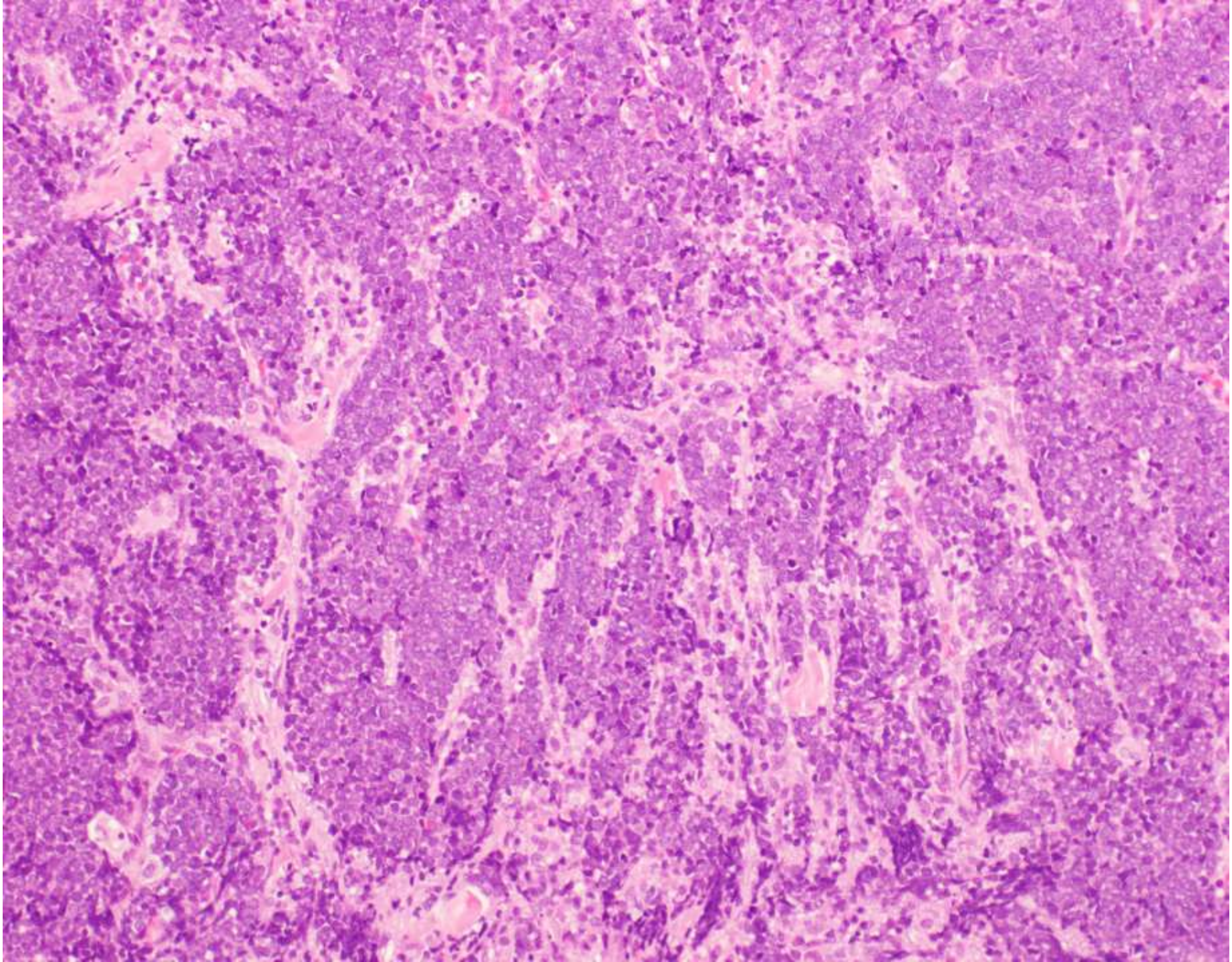

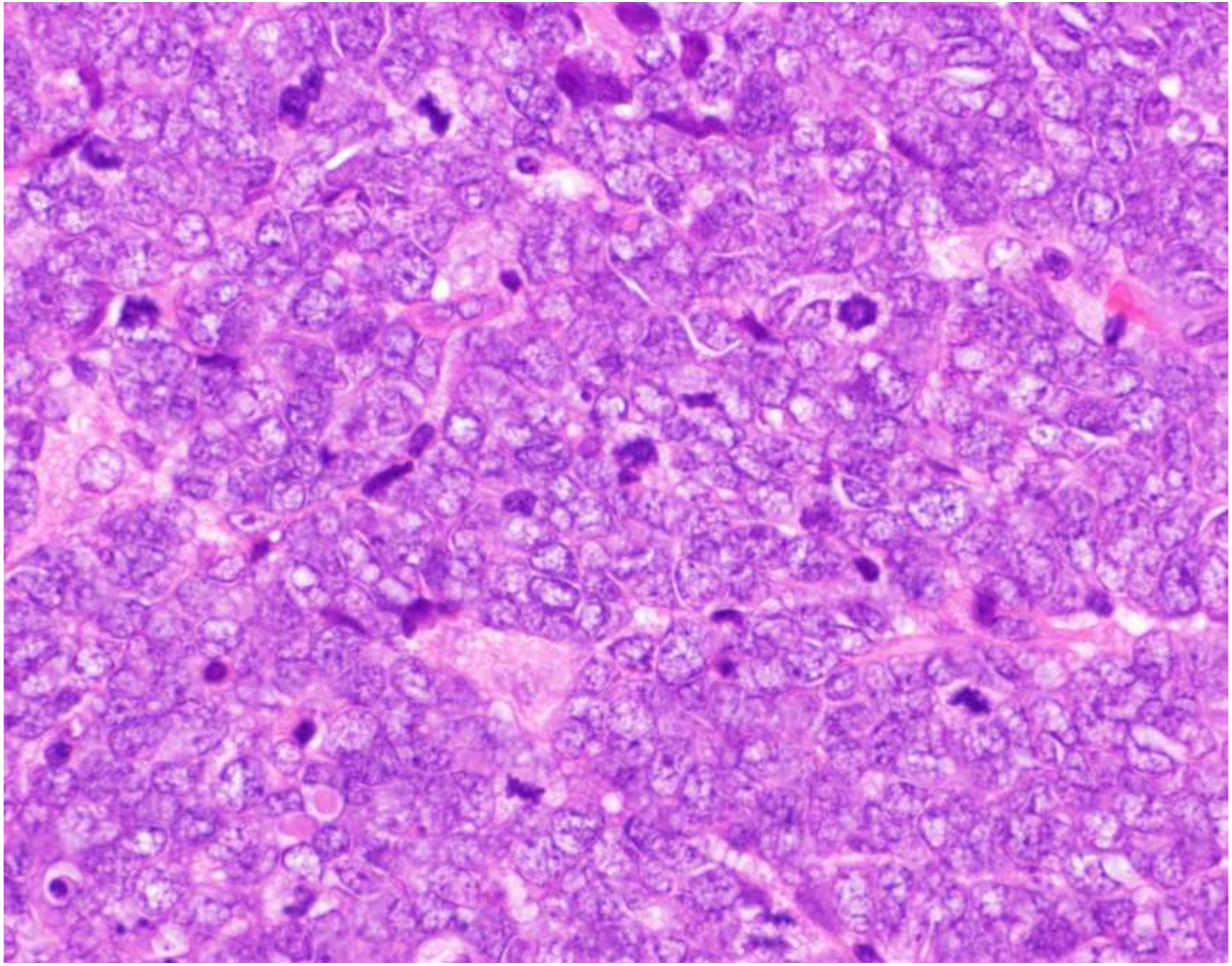

細胞診とH&E組織所見での鑑別診断

1. 悪性リンパ腫
2. 転移性小細胞癌
3. Merkel細胞癌(皮膚原発)
4. 基底細胞癌(皮膚原発)
5. 毛芽腫(皮膚原発)

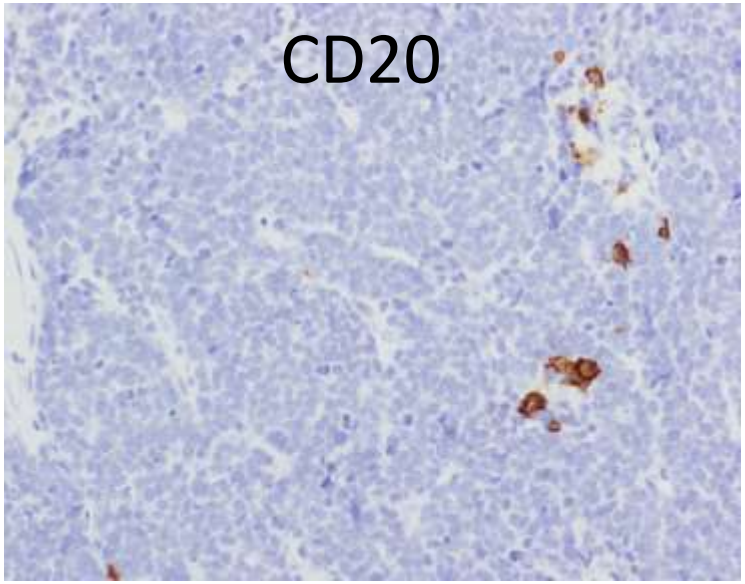
CD20

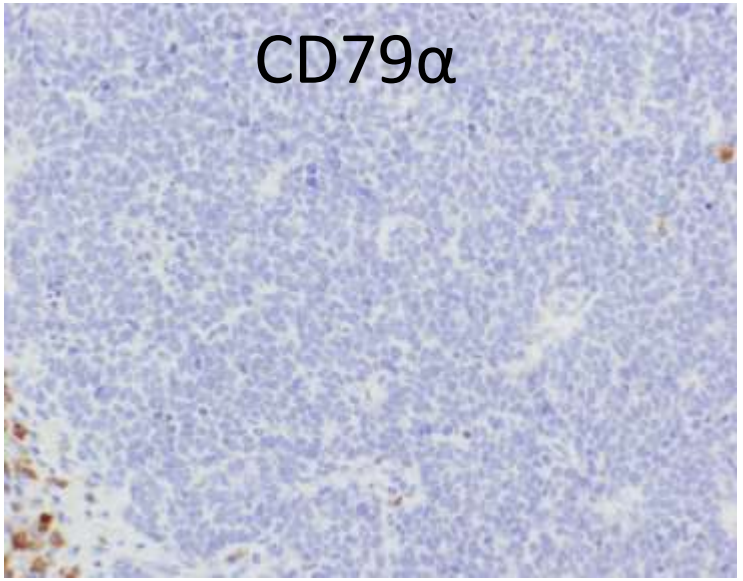
CD79α

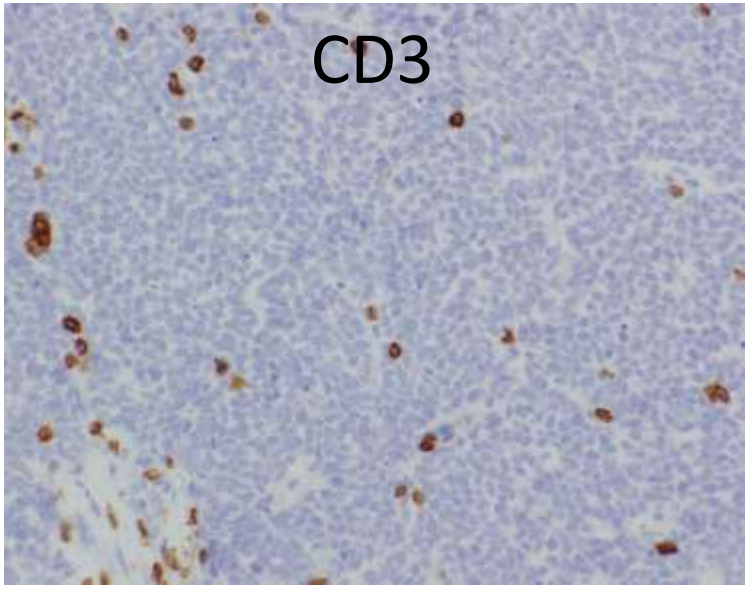
CD3

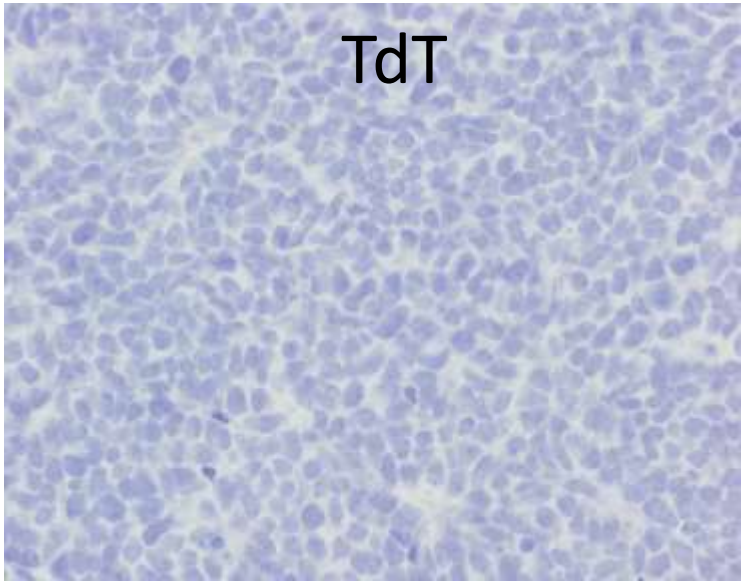
TdT

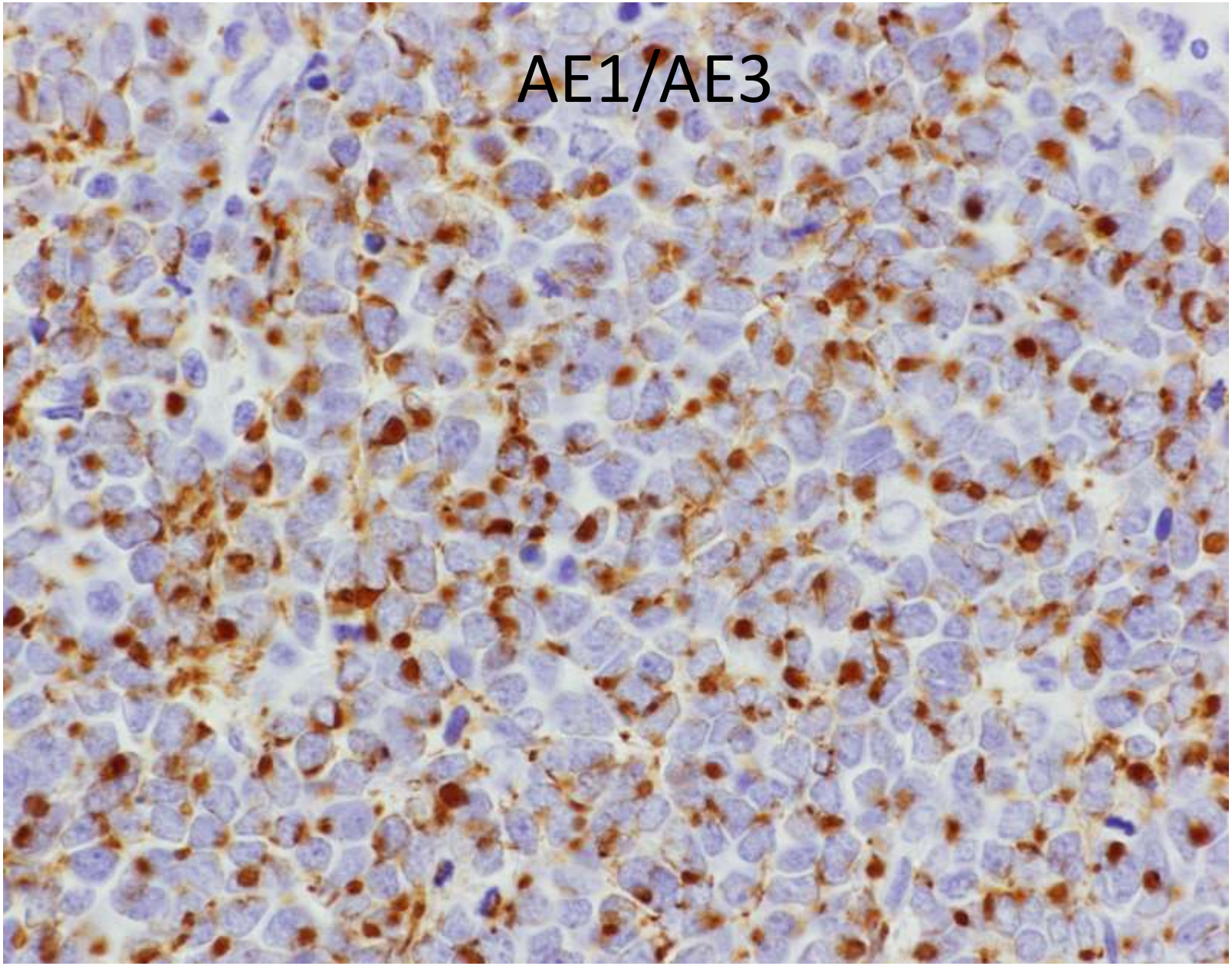
AE1/AE3

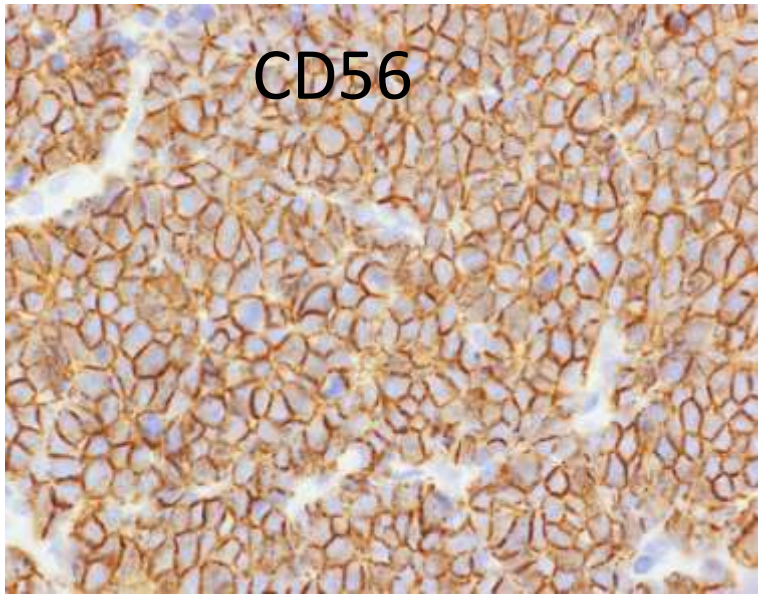
CD56

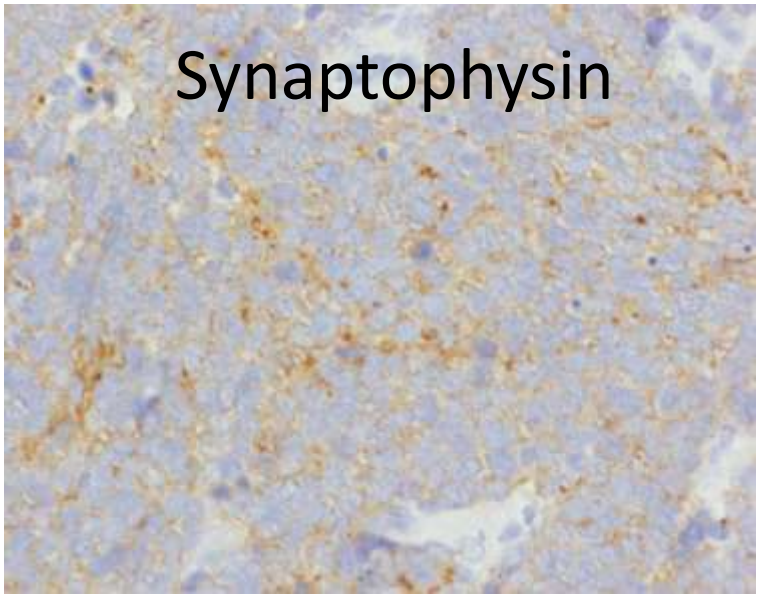
Synaptophysin

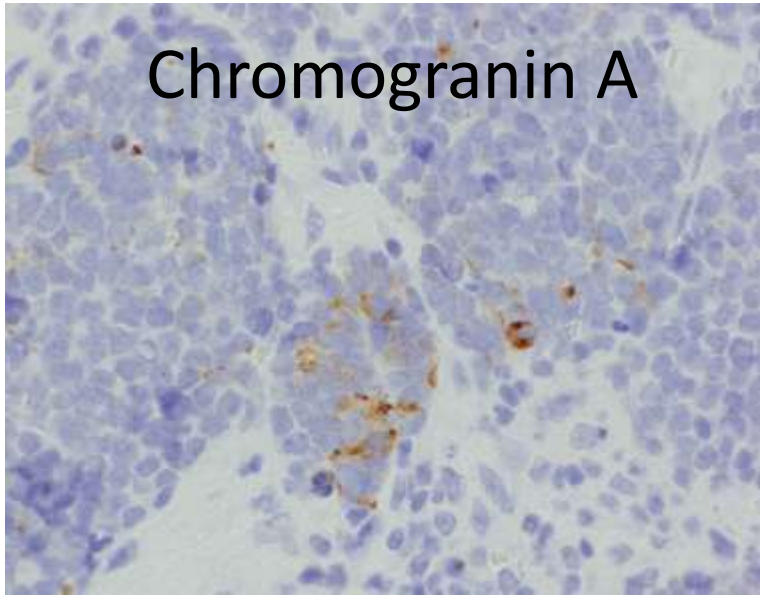
Chromogranin A

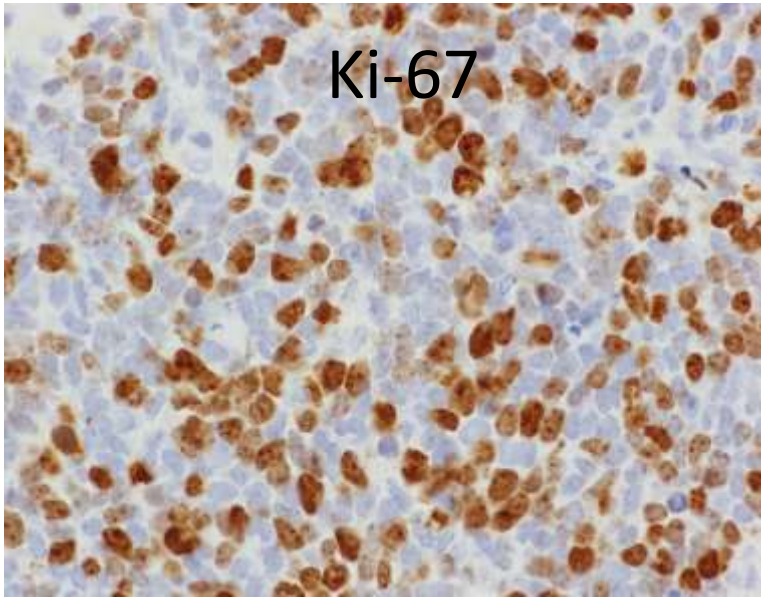
Ki-67

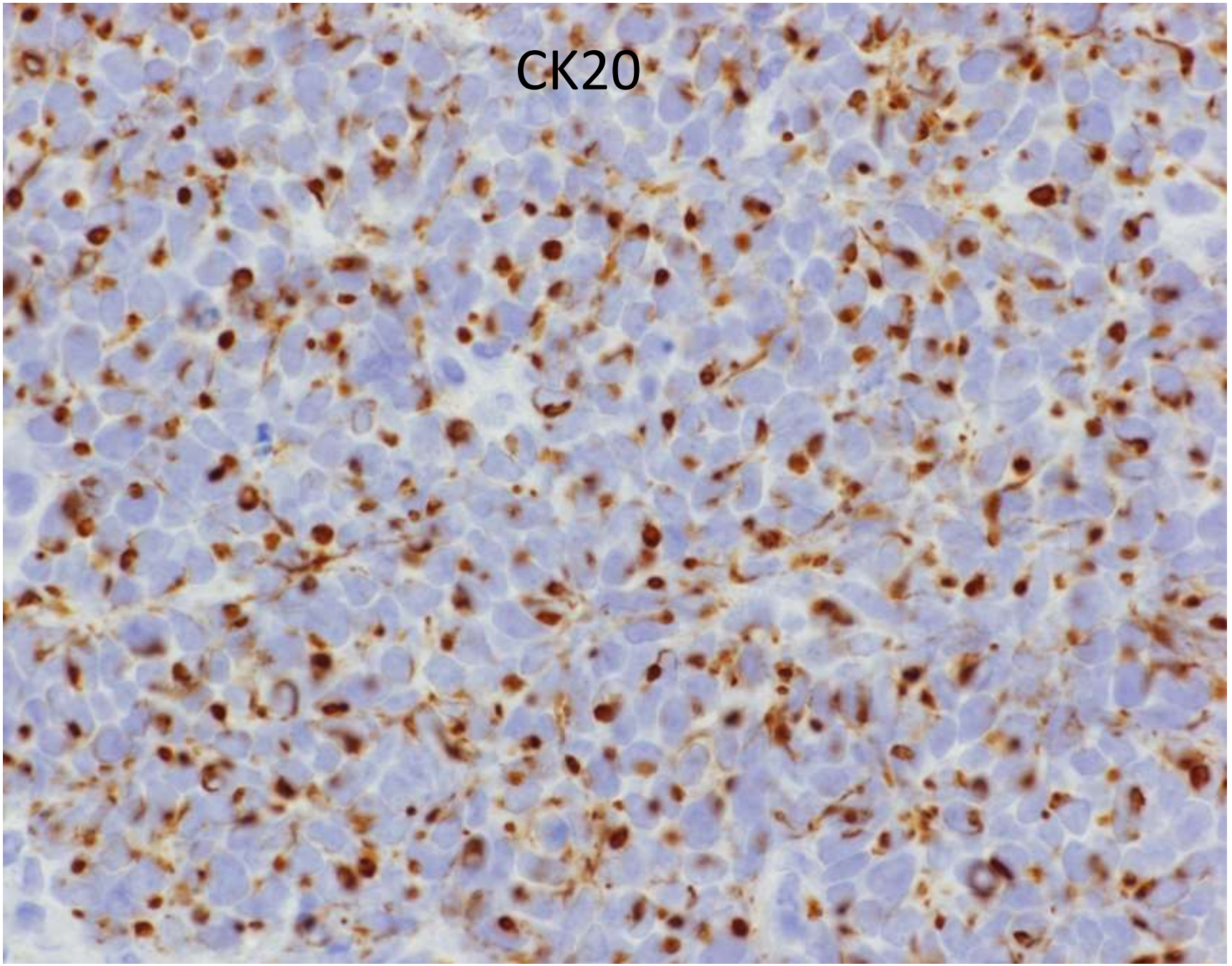
CK20

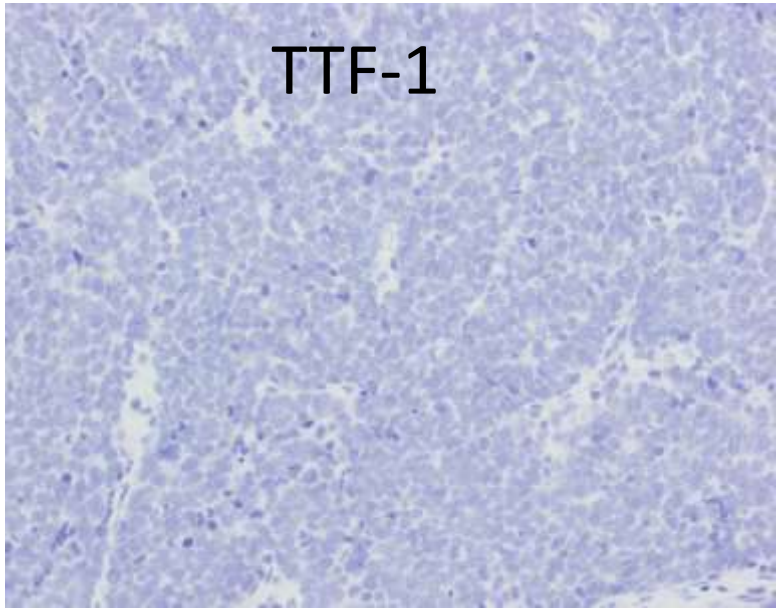
TTF-1

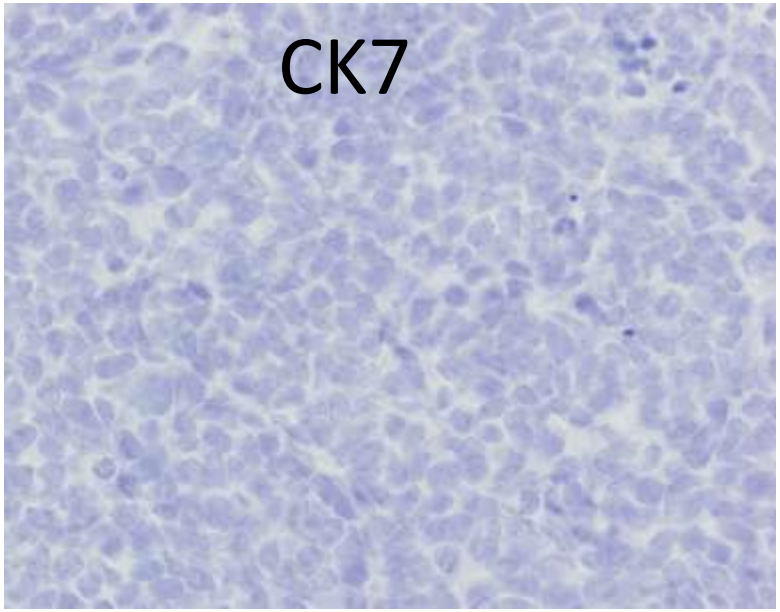
CK7

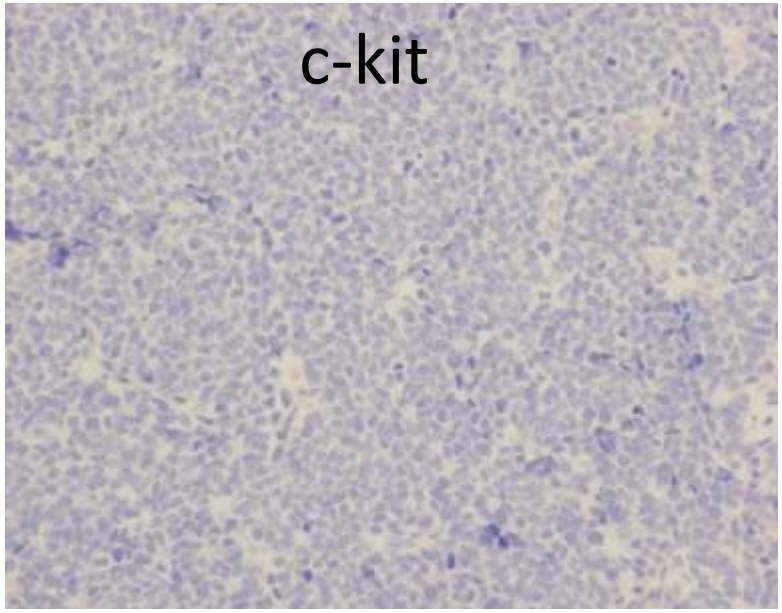
c-kit

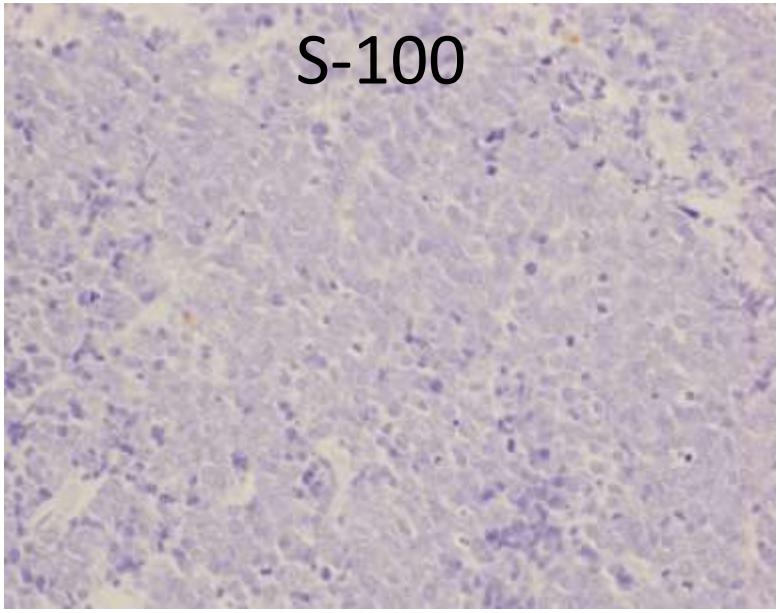
S-100

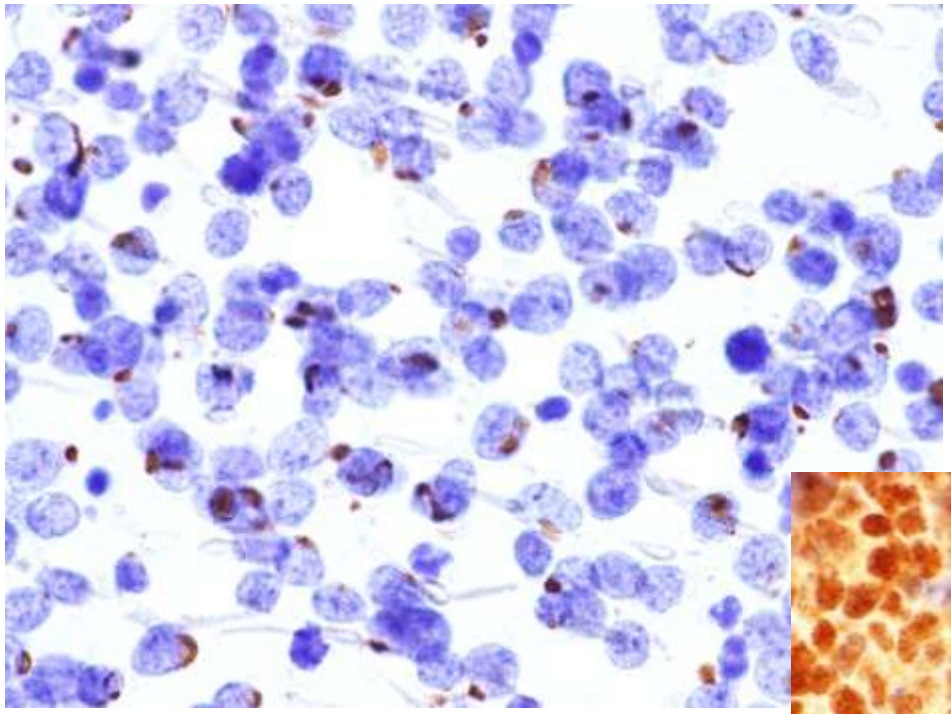

捺印細胞診でのCK20

組織でのMCPyV T-antigen

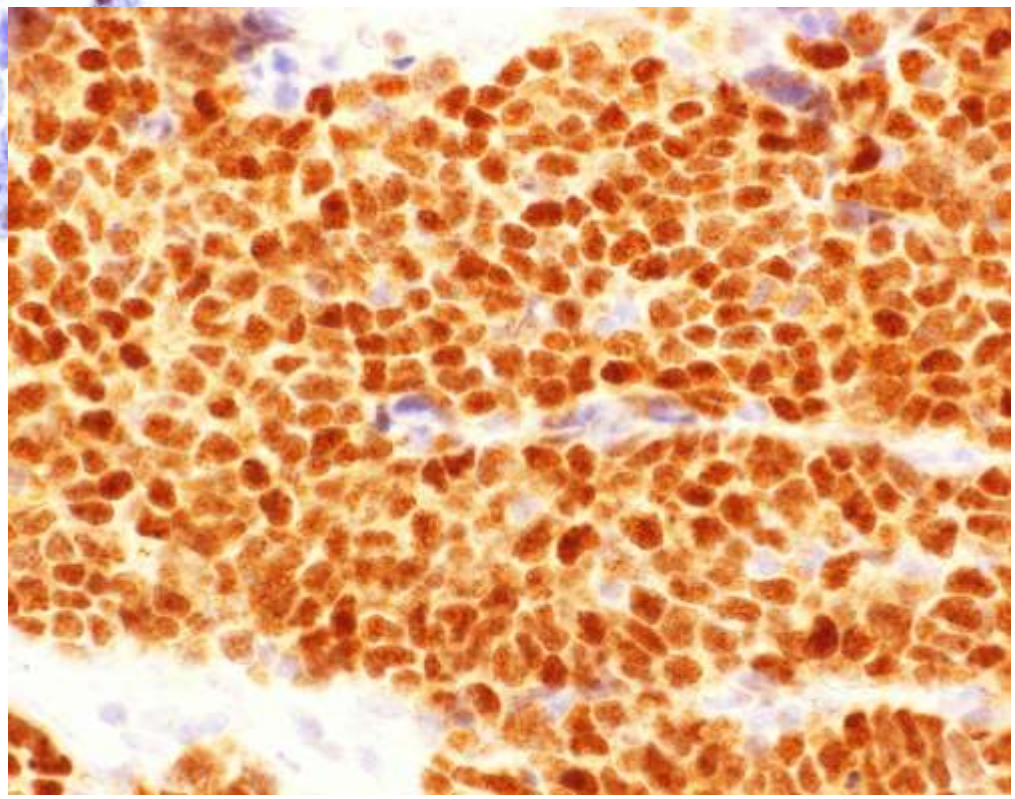

（腫瘍細胞の免疫染色のまとめ）

- 陽性：AE1/AE3, CK20, CD56, Synaptophysin
- 一部陽性：Chromogranin A
- 陰性：CK7, S-100, TTF-1, c-kit,
  CD20, CD3, CD79α, TdT, EBER

MIB-1 Index：40%

MCPyV large T-antigen(CM2B4)：陽性

（最終病理診断）

Merkel cell carcinoma

まとめ

６０歳以上の高齢者の頭部、顔面（露光部）や頚部が40%、四肢(露光部)が40%, 体幹部や生殖器（非露光部）が10%、極めてまれにリンパ節原発や口腔粘膜原発がある。大部分は紅色～紫紅色の硬いドーム状隆起性皮膚腫瘍として発生するが、皮下結節として発症することもある。

局所再発しやすく、比較的早期よりリンパ節転移や血行性転移を生じる。一般に極めて悪性度が高いが、まれに生検後に自然消失したり、不十分な切除でも予後が良い症例が存在する。

リンパ節生検の捺印細胞診では、その細胞像から第一に悪性リンパ腫や未分化癌が疑われたが、小型類円形核とN/C比の高い小円形細胞の索状から胞巣状の増殖像、CK20で核周囲のドット状の陽性所見と核のMCPyV陽性像はMerkel細胞癌の特異的所見である。



熊大皮膚科にて
腫瘍摘出術施行

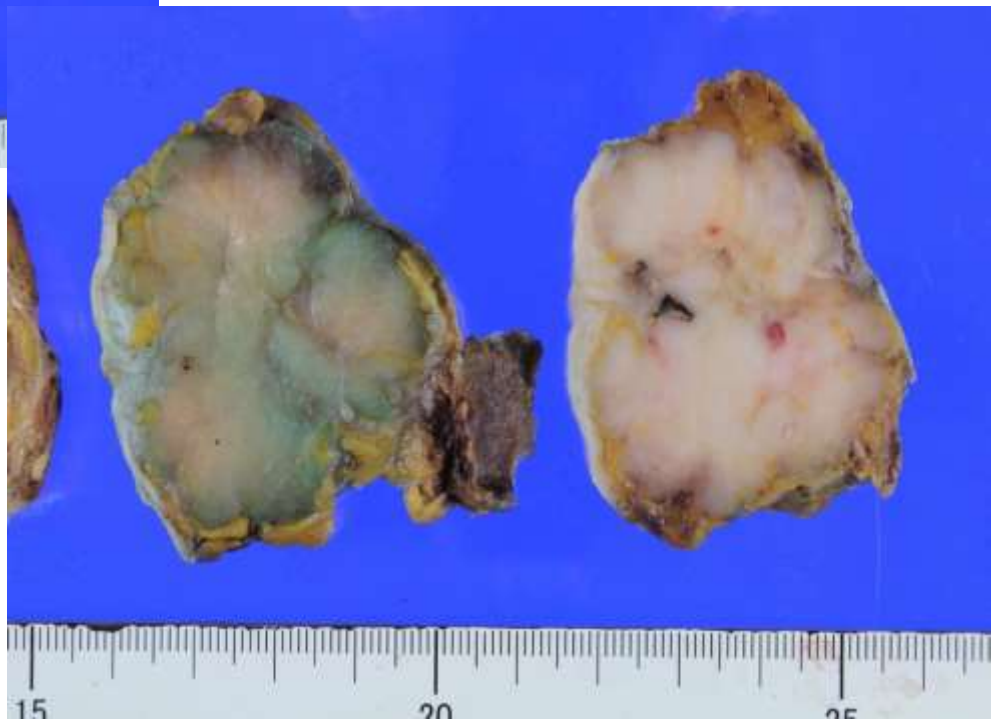

熊大病理診断科病理診断：
Merkel cell carcinoma

手術マクロ像の提示の許可を
頂いた三上芳喜教授、
本田ゆみ先生に深謝します。