肺動脈肉腫の一例

熊本赤十字病院　病理診断科部
〇山下　祐(CT)　坂本　康弘(CT)　大塚　幸二(CT)
境　一(CT)　吉満　千恵(CT)　井上　佳那子(CT)
長峯　理子(MD)　福田　精二(MD)

熊本赤十字病院
JAPANESE RED CROSS KUMAMOTO HOSPITAL

はじめに

- 肺動脈肉腫は稀な腫瘍
- 多くは多分化能を有する血管内膜細胞より発生し，線維芽細胞や筋線維芽細胞への分化を示す.平滑筋肉腫,血管肉腫,悪性組織球腫などへの分化を示すことがある.
- 術前生検にて診断された例はごく少数
- 細胞診の検体で提出されるのは極めて稀

症例

- 年齢：70代
- 性別：女性
- 主訴：2016年春より動悸を自覚,前医心エコーにて肺高血圧を疑われ当院紹介

画像所見　CT

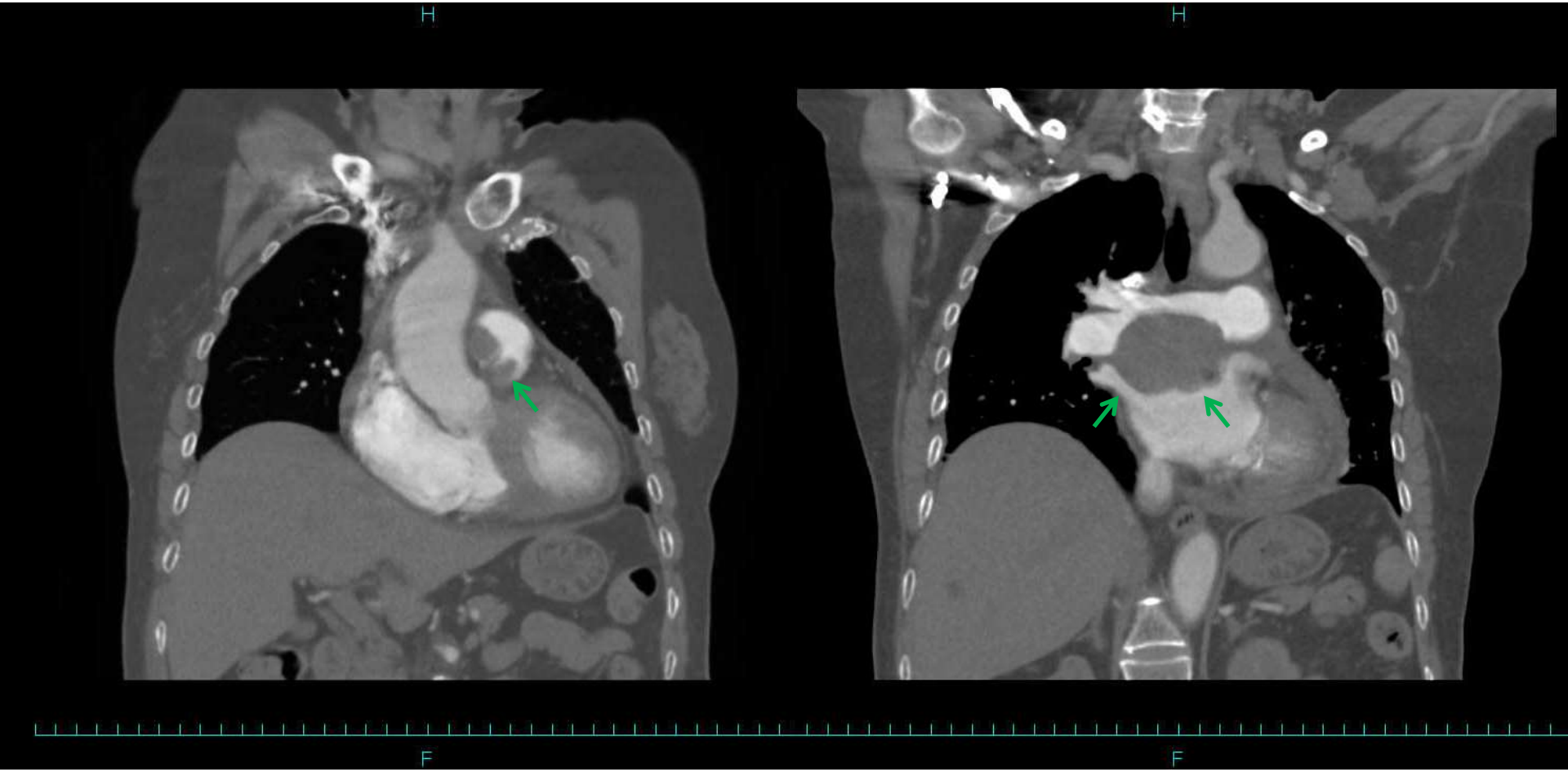

熊本赤十字病院
JAPANESE RED CROSS KUMAMOTO HOSPITAL

画像所見　CT

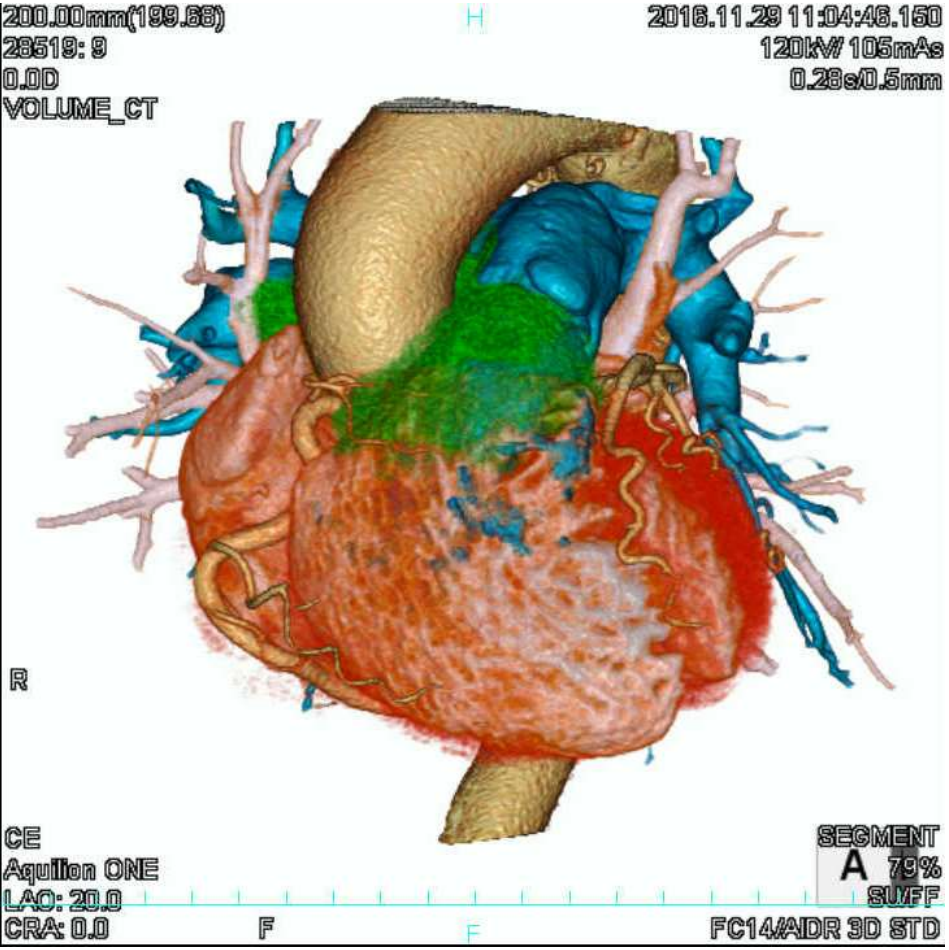

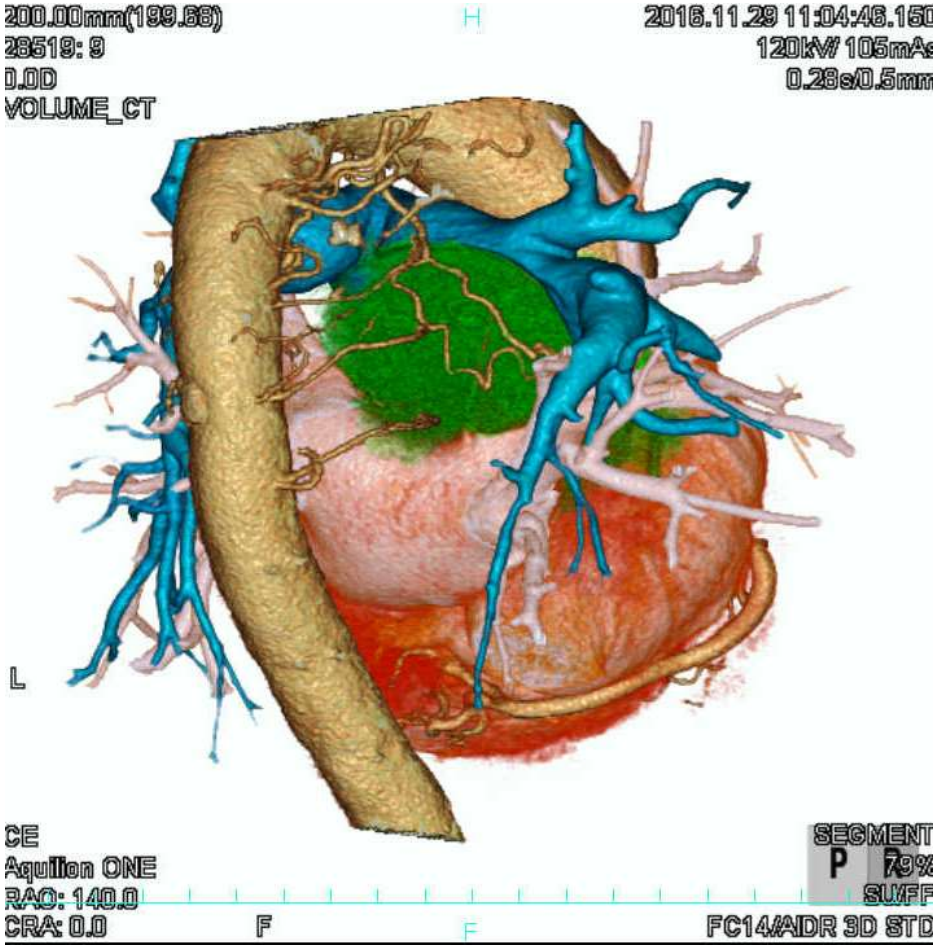

熊本赤十字病院
JAPANESE RED CROSS KUMAMOTO HOSPITAL

画像所見　経食道エコーガイド下針生検（EUS-FNA）

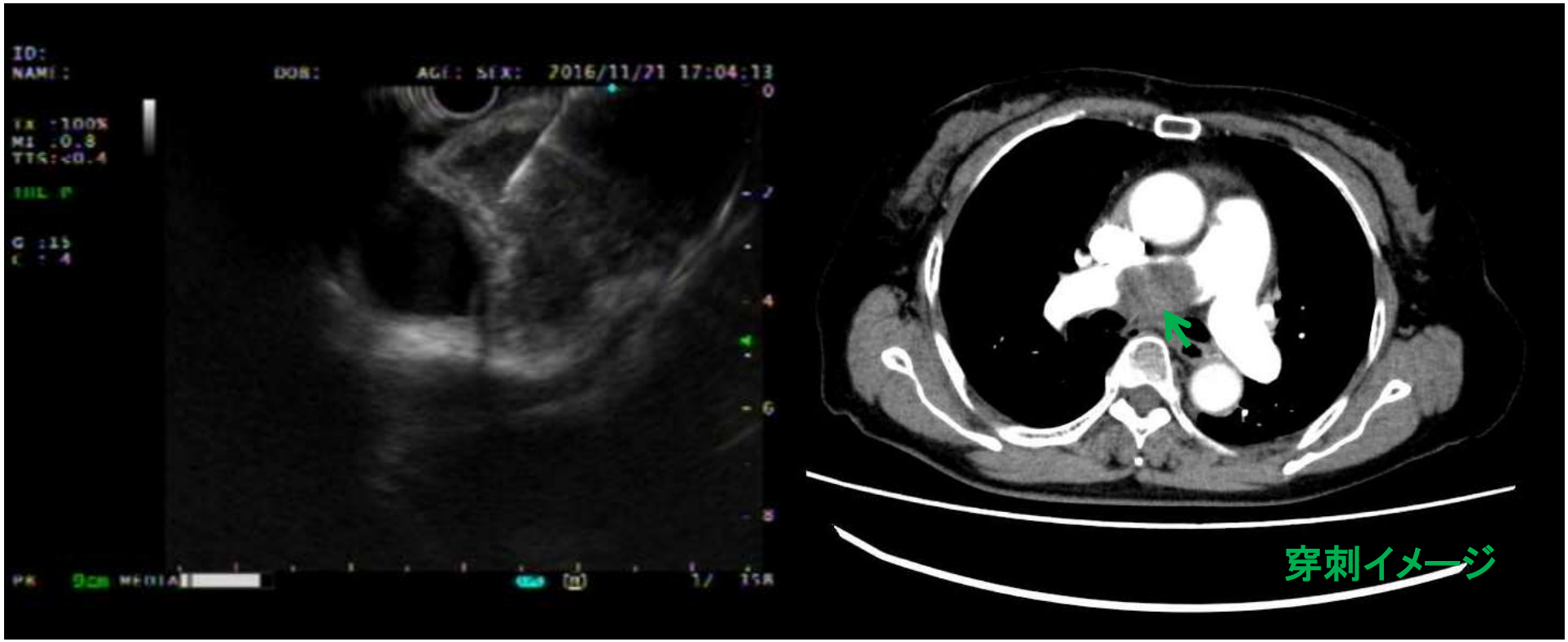

熊本赤十字病院
JAPANESE RED CROSS KUMAMOTO HOSPITAL

検体：EUS-FNA

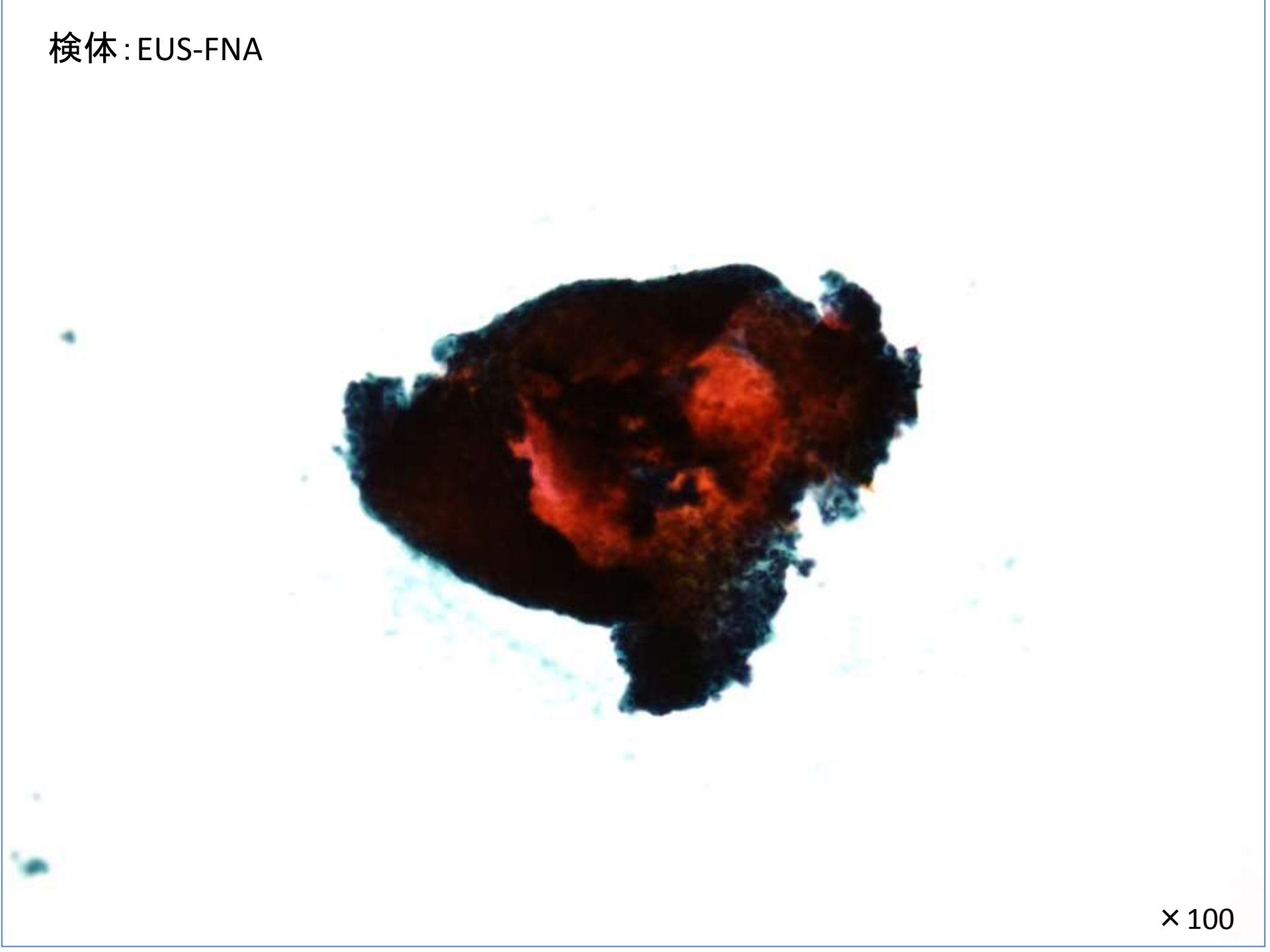

×100

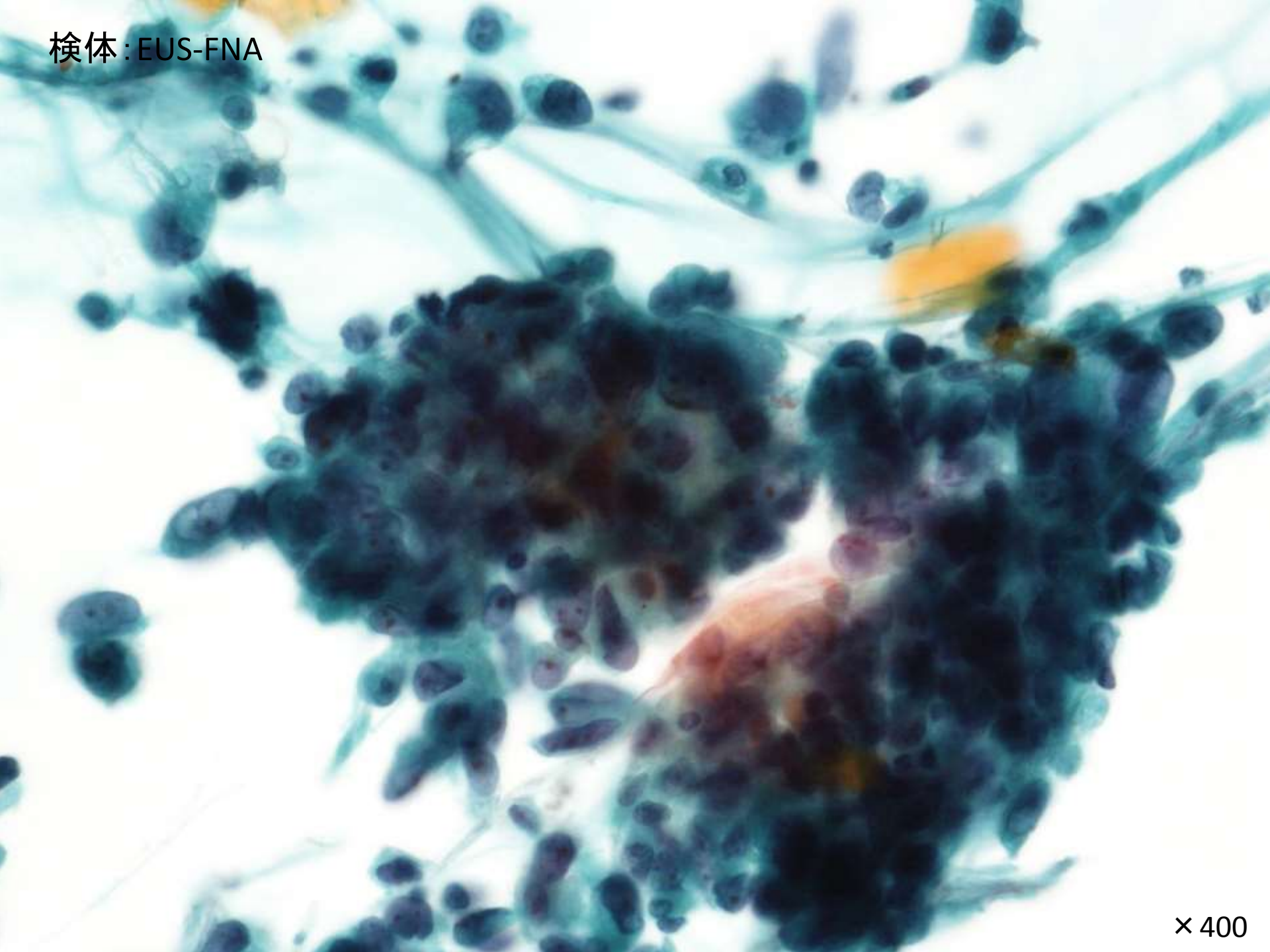
検体：EUS-FNA
×400

検体：EUS-FNA

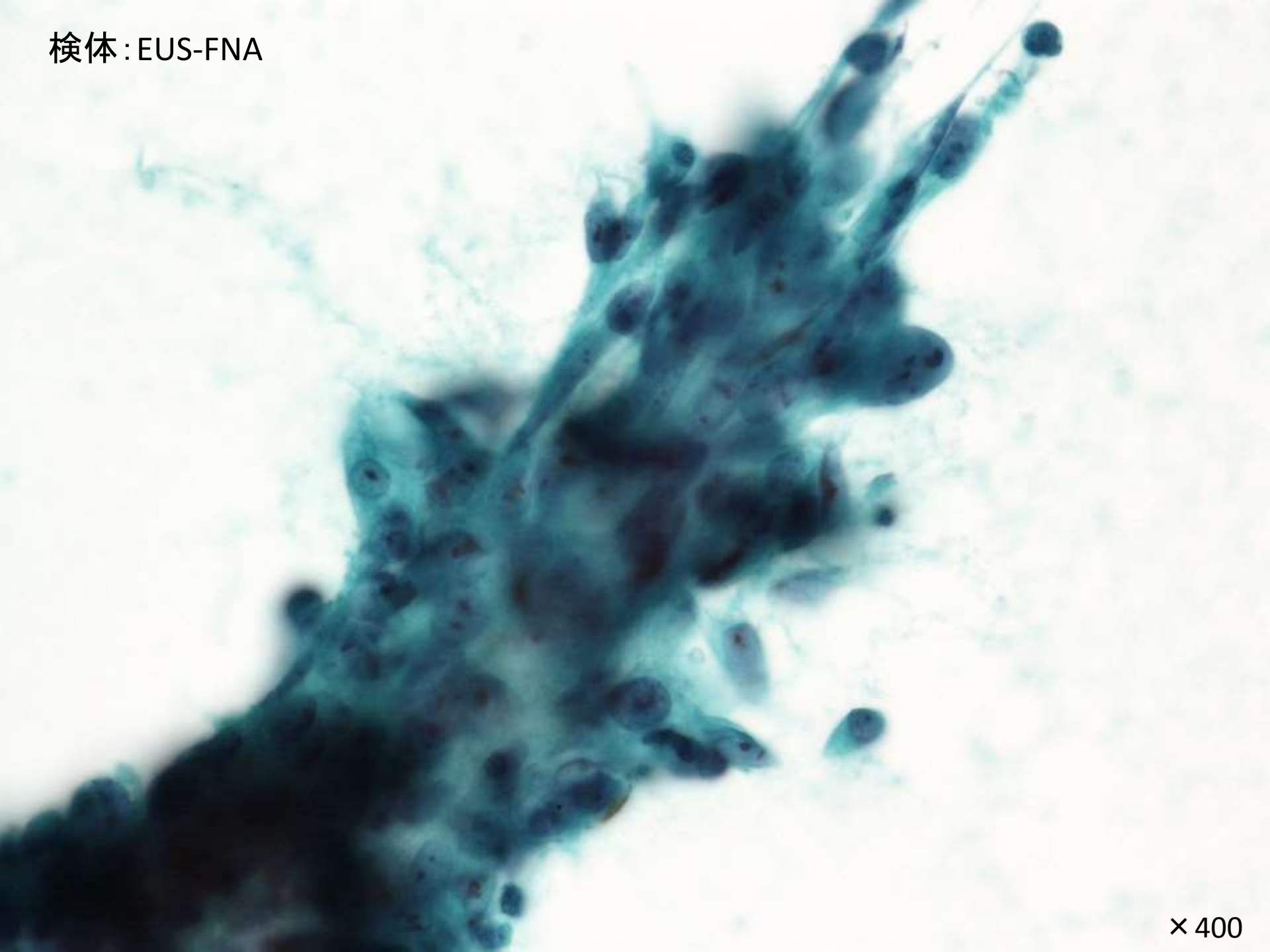

×400

検体：EUS-FNA

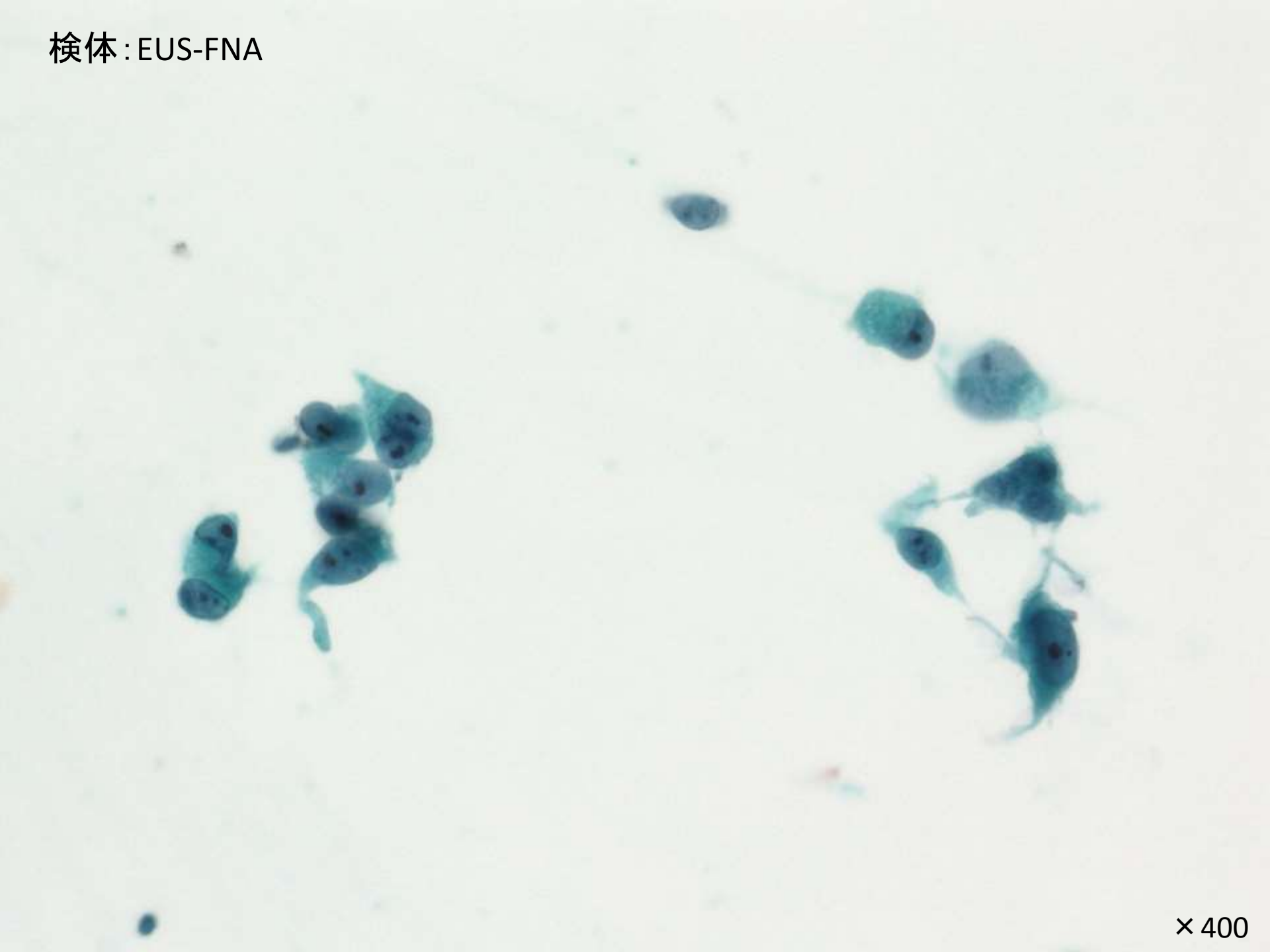

×400

細胞診断：悪性, Malignant tumor

熊本赤十字病院
JAPANESE RED CROSS KUMAMOTO HOSPITAL

検体：EUS-FNA

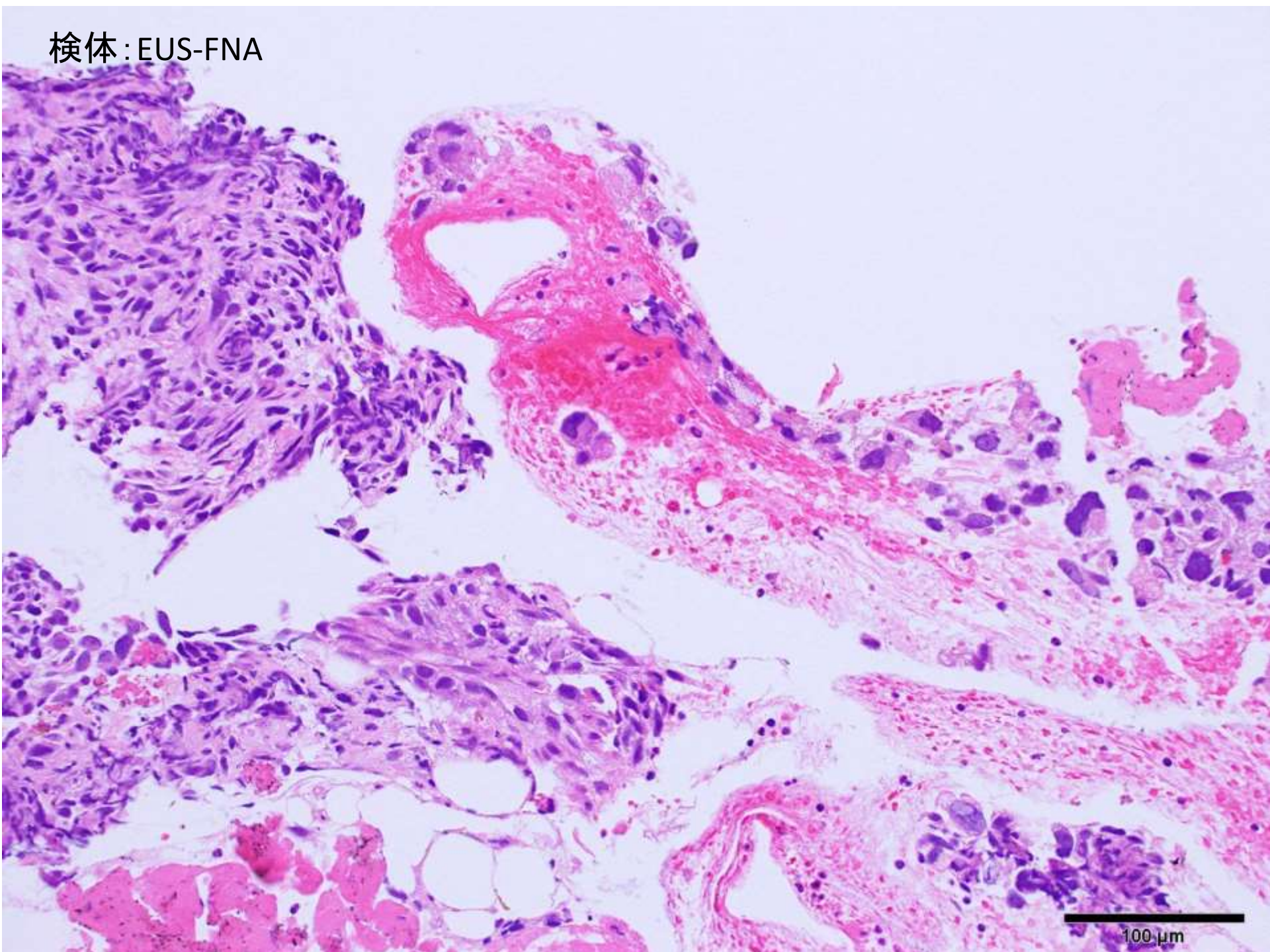

免疫染色

抗体	結果
SMA	+
h-caldesmon	-
Desmin	-
AE1/AE3	-
CAM5.2	-
CK5/6	-
CD34,CD41,Fa8	-
Ki-67 rabeling index	70%

熊本赤十字病院
JAPANESE RED CROSS KUMAMOTO HOSPITAL

組織診断：Sarcoma

熊本赤十字病院
JAPANESE RED CROSS KUMAMOTO HOSPITAL

摘出臓器写真

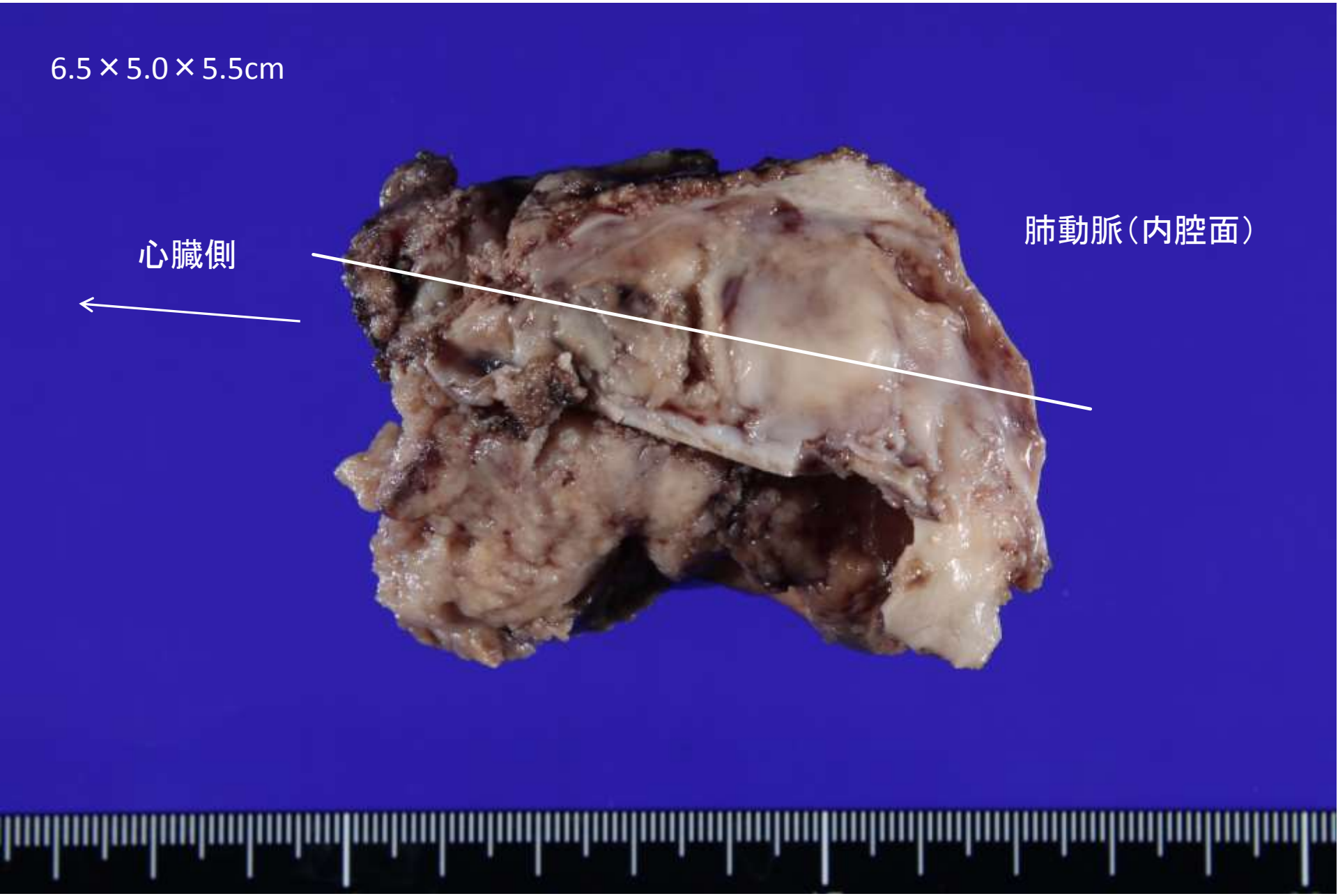

摘出臓器写真

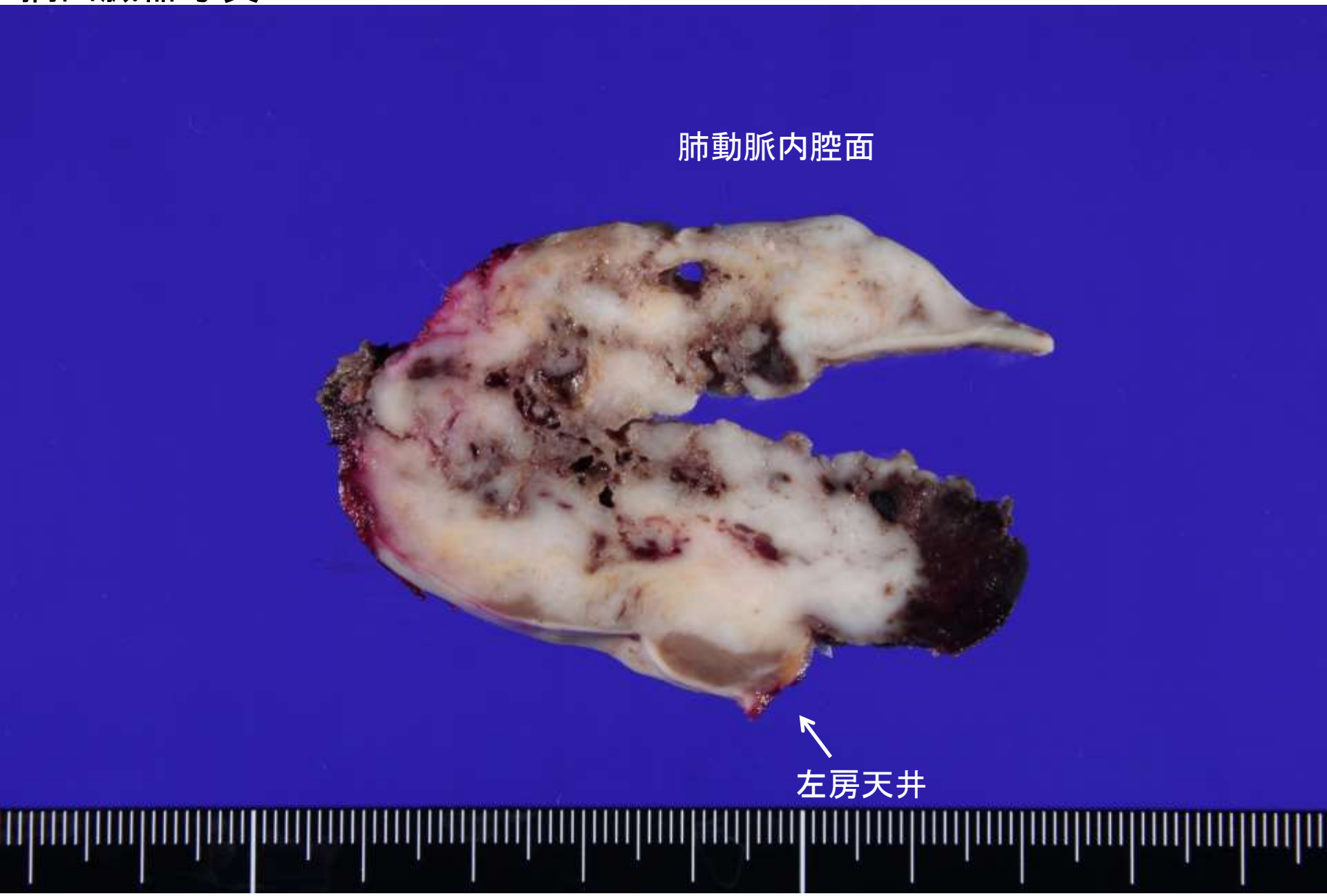

組織診断：Undifferentiated pleomorphic sarcoma

熊本赤十字病院
JAPANESE RED CROSS KUMAMOTO HOSPITAL

検体：術中迅速時の捺印標本



×400

【考察】

- 肺動脈肉腫は稀な腫瘍

- 予後は悪く,平均生存日数は約14ヵ月

- 外科的治療のみが有用

- 肺塞栓症,肺高血圧症と誤診されやすい

【考察】

肺動脈肉腫の細胞像

- 上皮様結合

- 核の偏在

- 細胞質内空胞

- 非上皮性腫瘍に特徴的な核所見

（日本臨床細胞学会雑誌2016 ; 55 (2) : 94~99.）

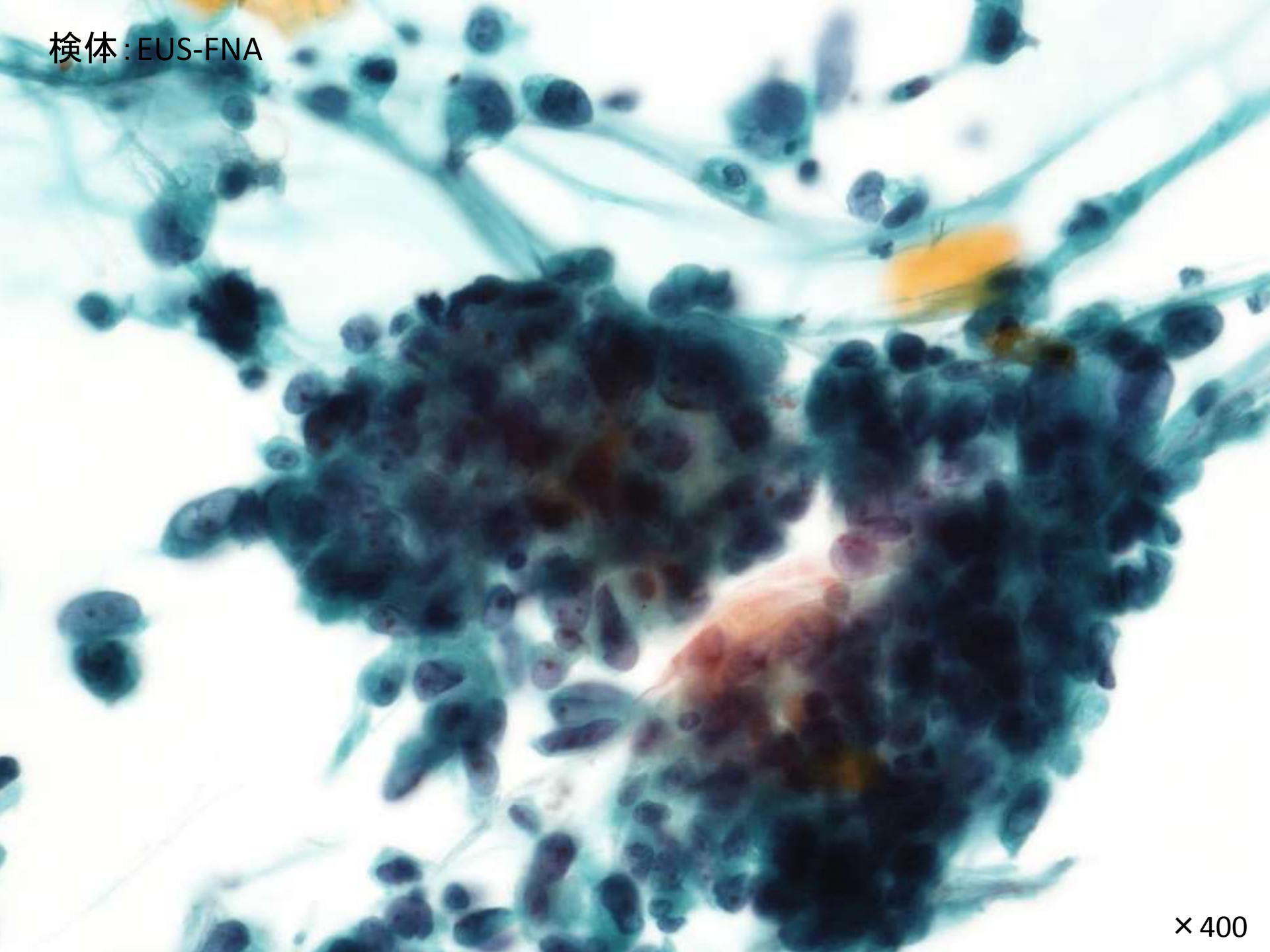
検体：EUS-FNA
×400

【考察】

- 本腫瘍における細胞質内空胞は血管系腫瘍の原始管腔を反映していると考えられており,特徴的な所見である

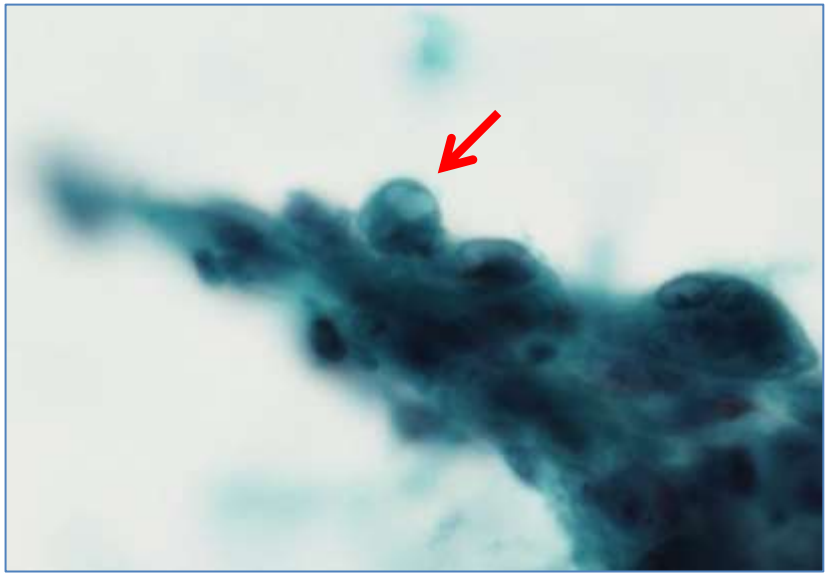

(×400)



(×400)

【考察】

・今回,腫瘍細胞は上皮様結合,核偏在などの所見を認め,低分化な上皮性悪性腫瘍を考えた

・核縁の肥厚がみられない,クロマチンが微細などの非上皮性腫瘍の特徴的核所見を認めた

・細胞診において低分化な悪性腫瘍は上皮性腫瘍と間葉系腫瘍の鑑別が重要

・非上皮性腫瘍に特徴的な細胞像を的確にとらえることが診断に繋がると考えられた