症例1

国立病院機構熊本医療センター
臨床検査科
川上　裕之

症例

- 患者:50歳代,女性.
- 主訴:右耳下腺部付近の痛み,顎の痛み.
- 現病歴:7,8年前より耳下部腫瘤の自覚あるも,
  顎関節症と考え経過をみていた.5,6年前より
  同部圧痛あり.1ヵ月前より安静時痛出現し
  当院紹介を希望された.CTで右耳下腺部に
  1cmの結節性病変を認め,右耳下腺腫瘍が
  疑われたため,FNAcを施行した.
- 採取部位:右耳下腺.
- 採取法:穿刺吸引細胞診.LBC法(TACAS)

血液検査(Laboratory data)

TP	7.6	g/dl	WBC	53	×10^2/μl
Alb	4.7	g/dl	RBC	433	×10^4/μl
T-Bil	1	mg/dl	Hb	13.2	g/dl
BUN	16	mg/dl	HCT	40.4	%
Cre	0.52	mg/dl	MCV	93.3	fl
eGFR	94.9		MCH	30.3	pg
UA	2.9	mg/dl	MCHC	32.7	%
AST	17	IU/ml	PLT	21.4	×10^4/μl
ALT	14	IU/ml	RDW	12	%
LD	165	IU/ml	Seg	65	%
ALP	171	IU/ml	St	1	%
γGTP	17	IU/ml	Lympho	25	%
Ca	9.7	mg/dl	Mono	7	%
CRP	0.07	mg/dl	Eosin	1	%
IgG	1445	mg/dl	Baso	0	%
IgA	138	mg/dl			
IgM	100	mg/dl	HTLV-1	(-)	
C3	106	mg/dl	T-Spot.TB	(-)	
C4	27	mg/dl			

画像検査(CT,MRI)





MRI所見：右耳下腺に11mmの境界明瞭な腫瘤.被膜様の信号も見られる.ワルチン腫瘍も鑑別が必要だが,悪性腫瘍も否定できない.

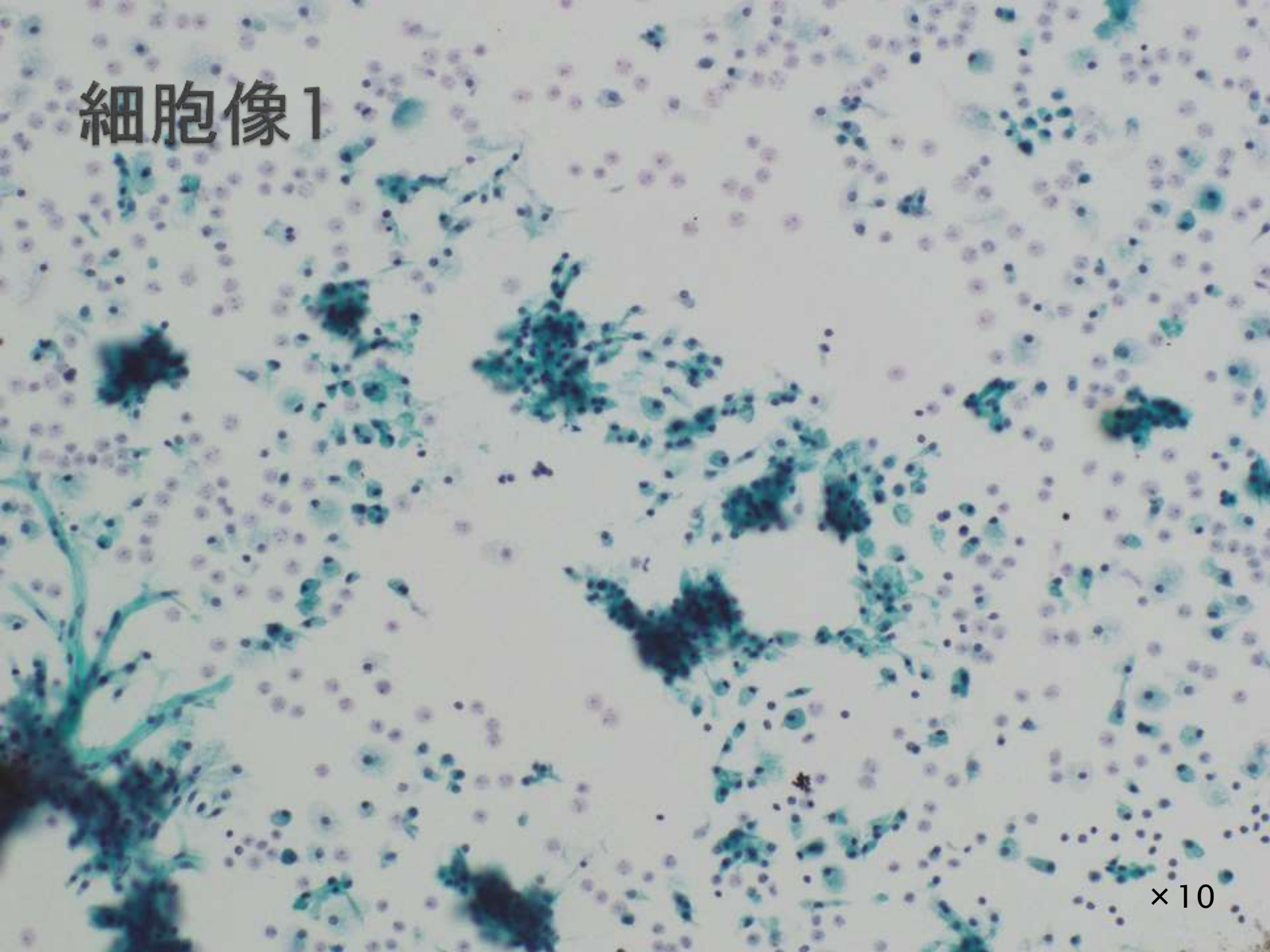
細胞像1
×10

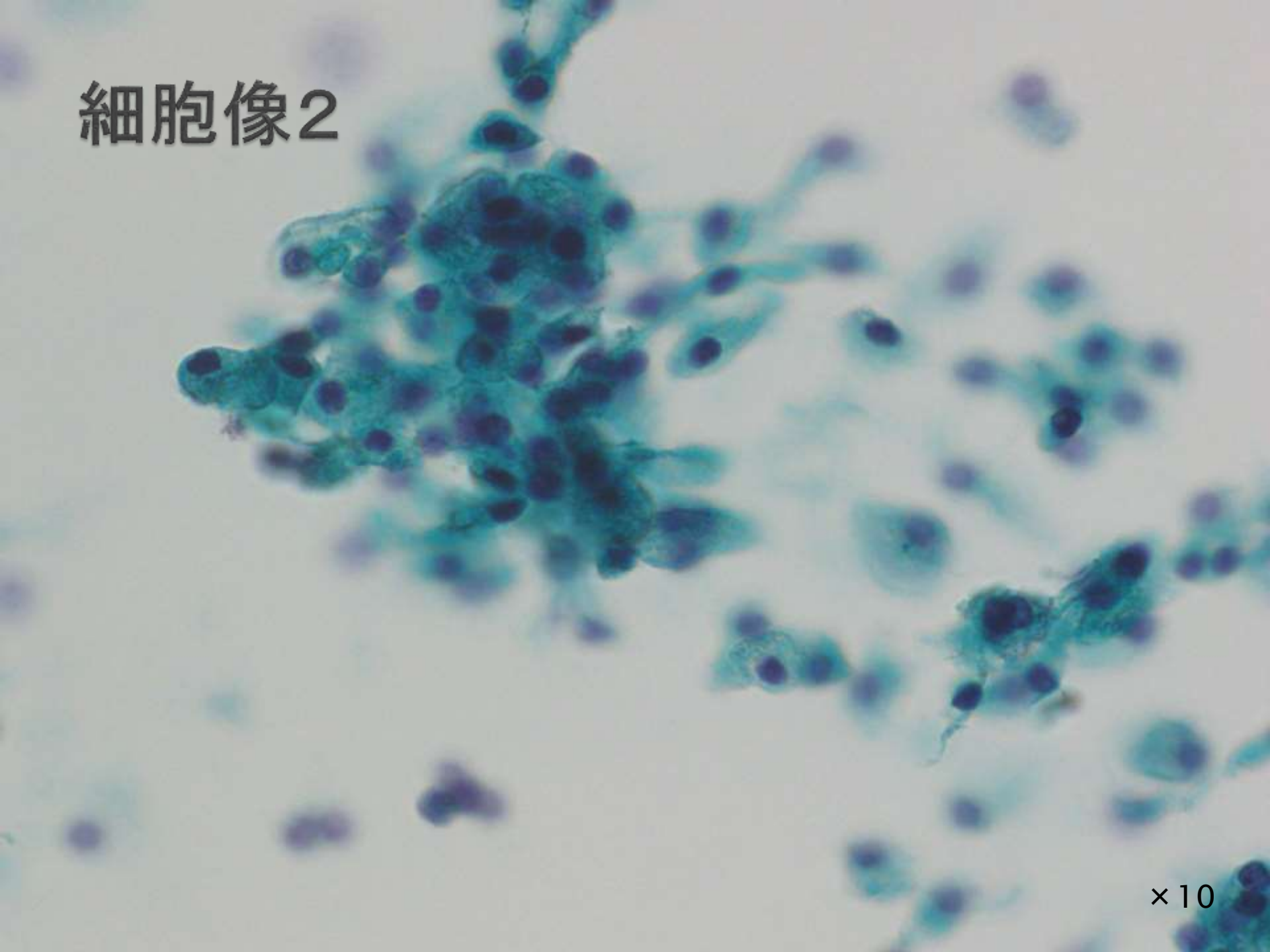
細胞像2
×10

細胞像3

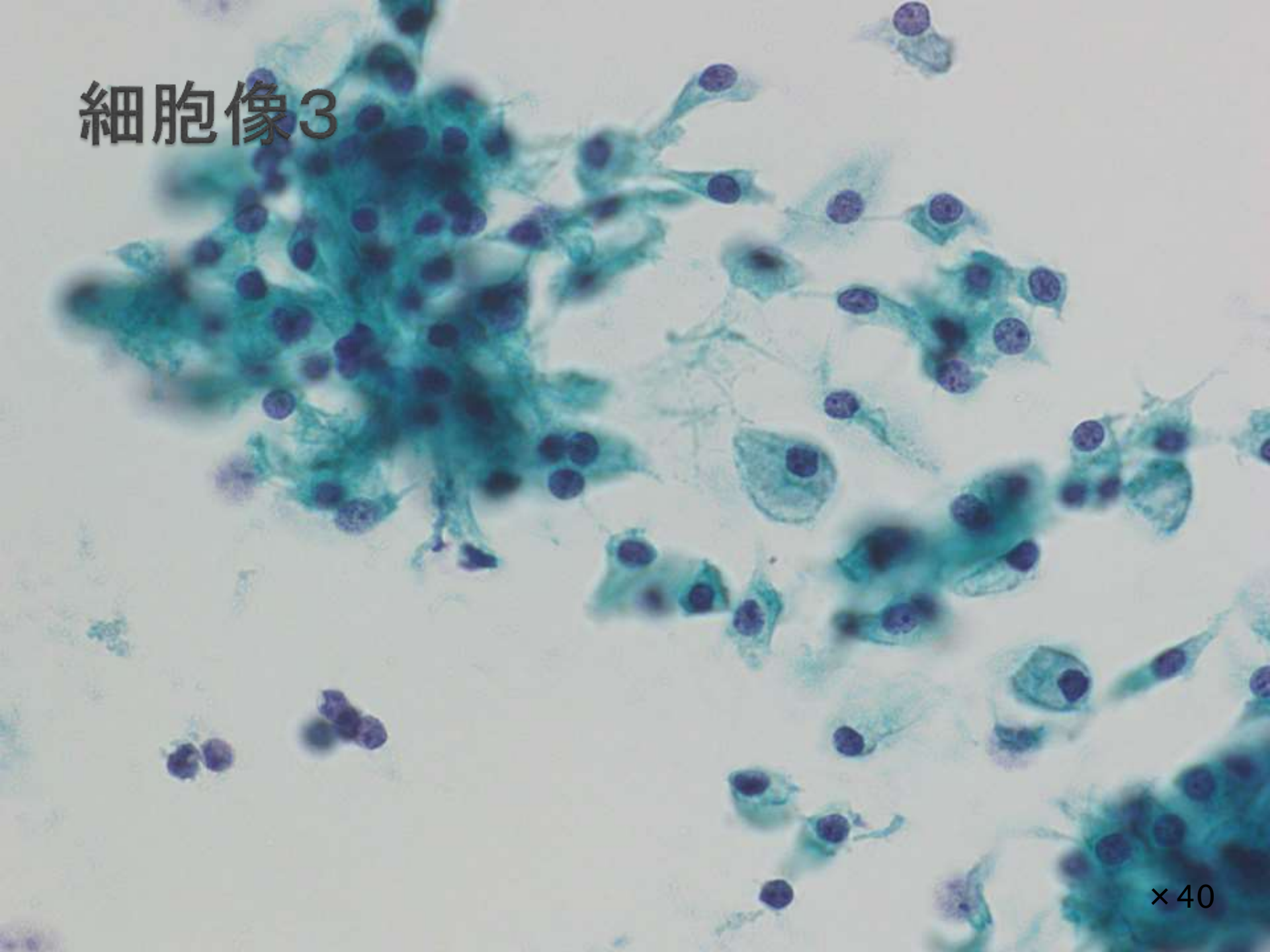

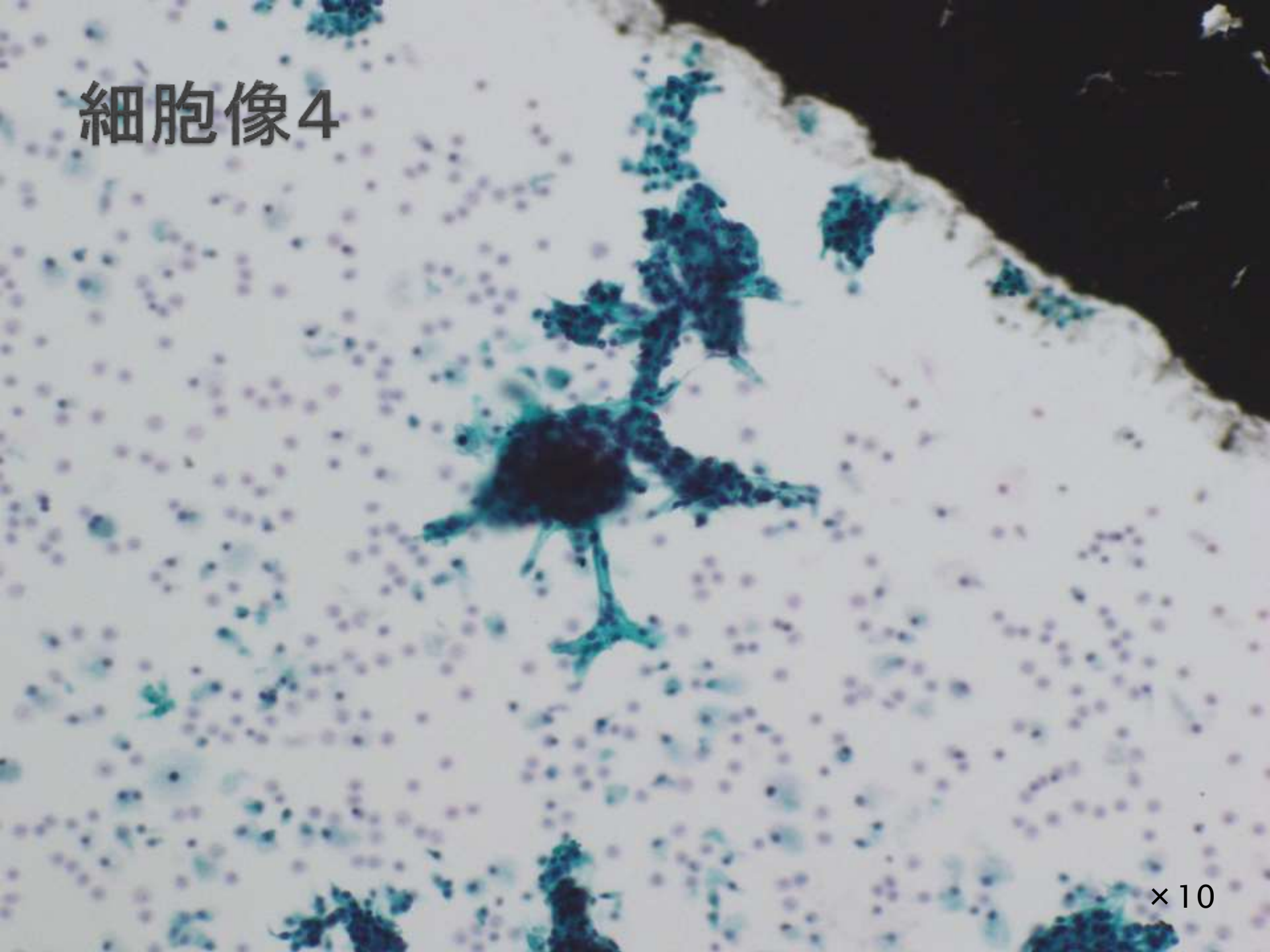
細胞像4
×10

細胞像5

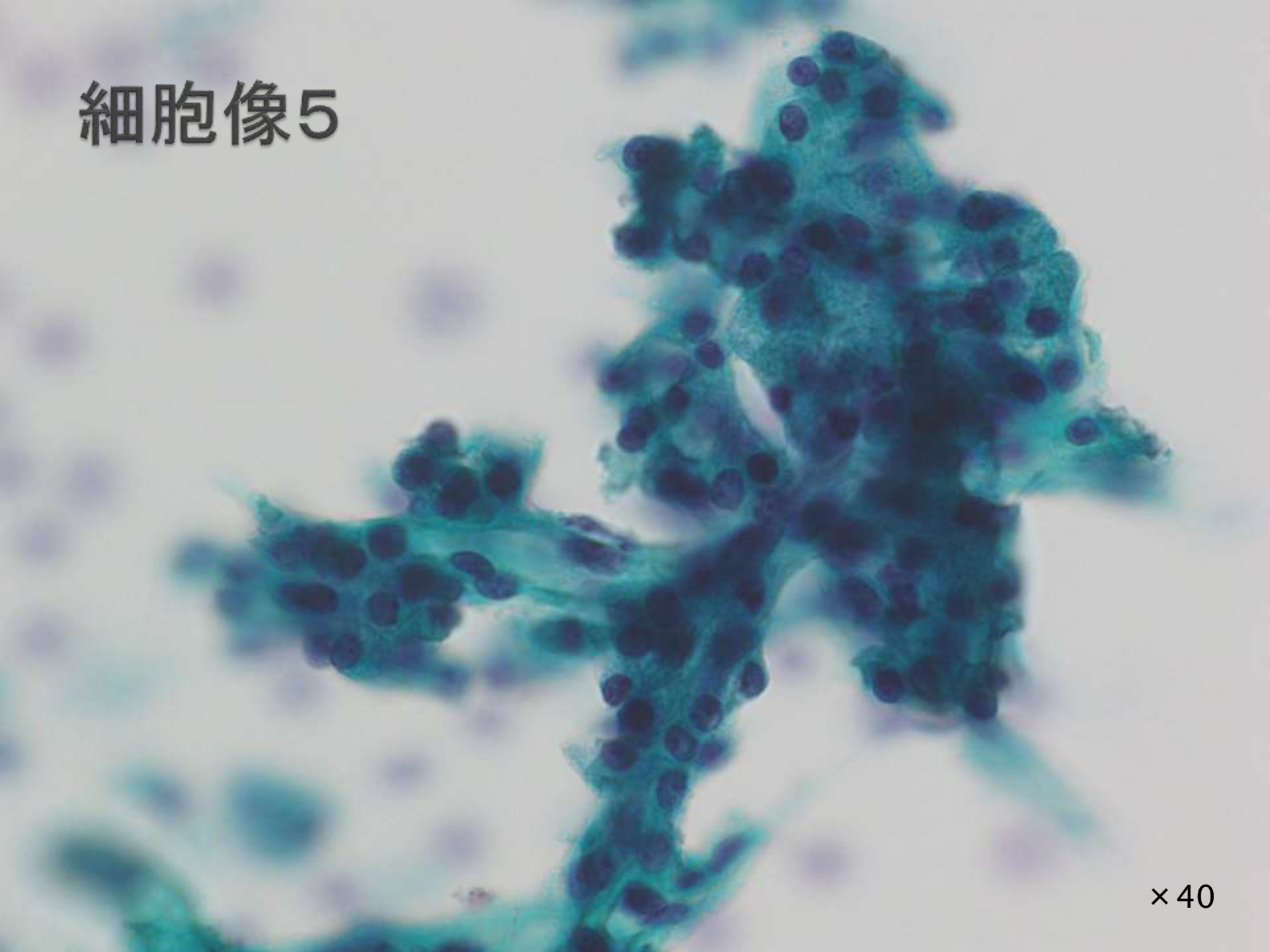

×40

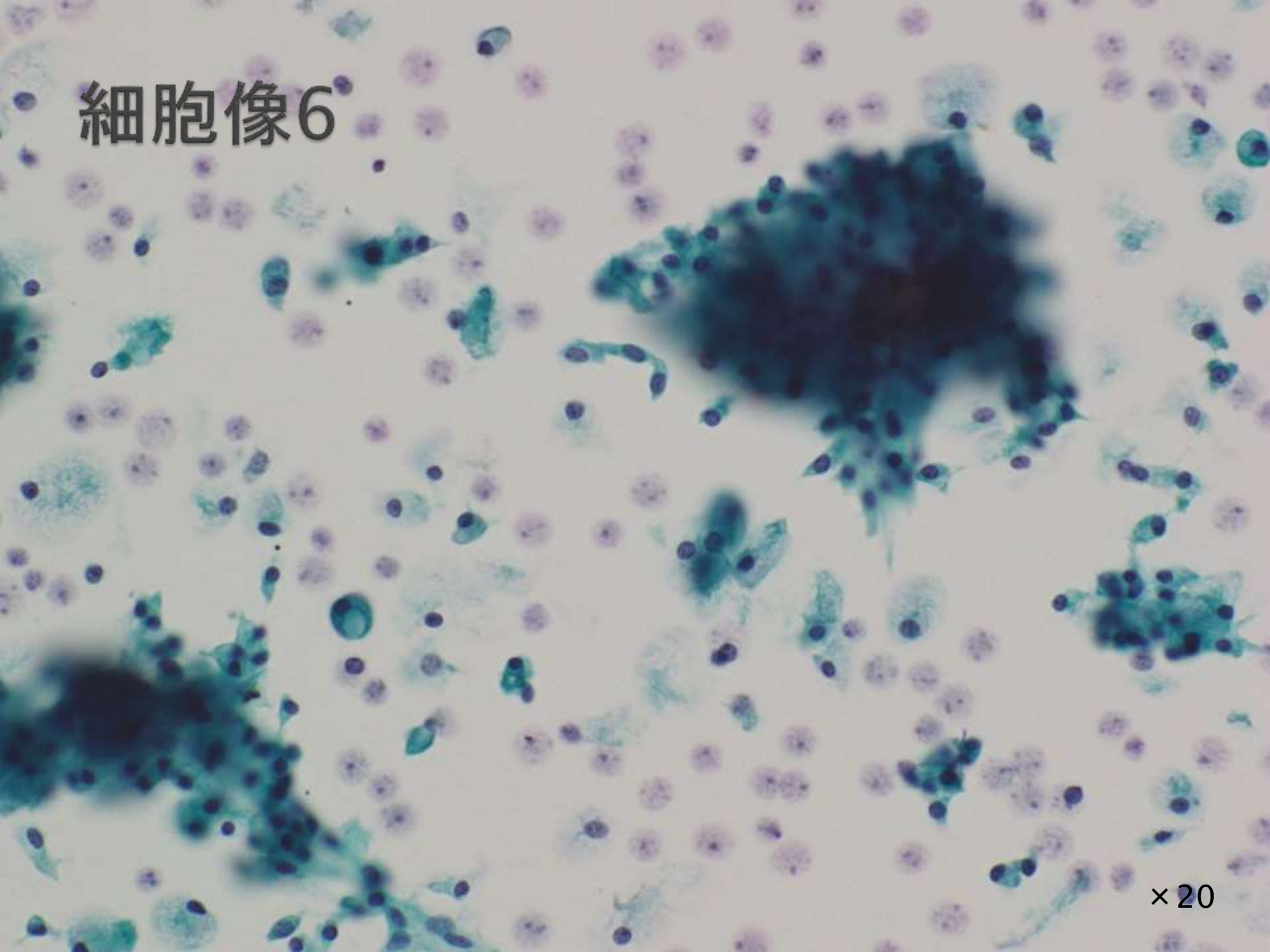
細胞像6
×20

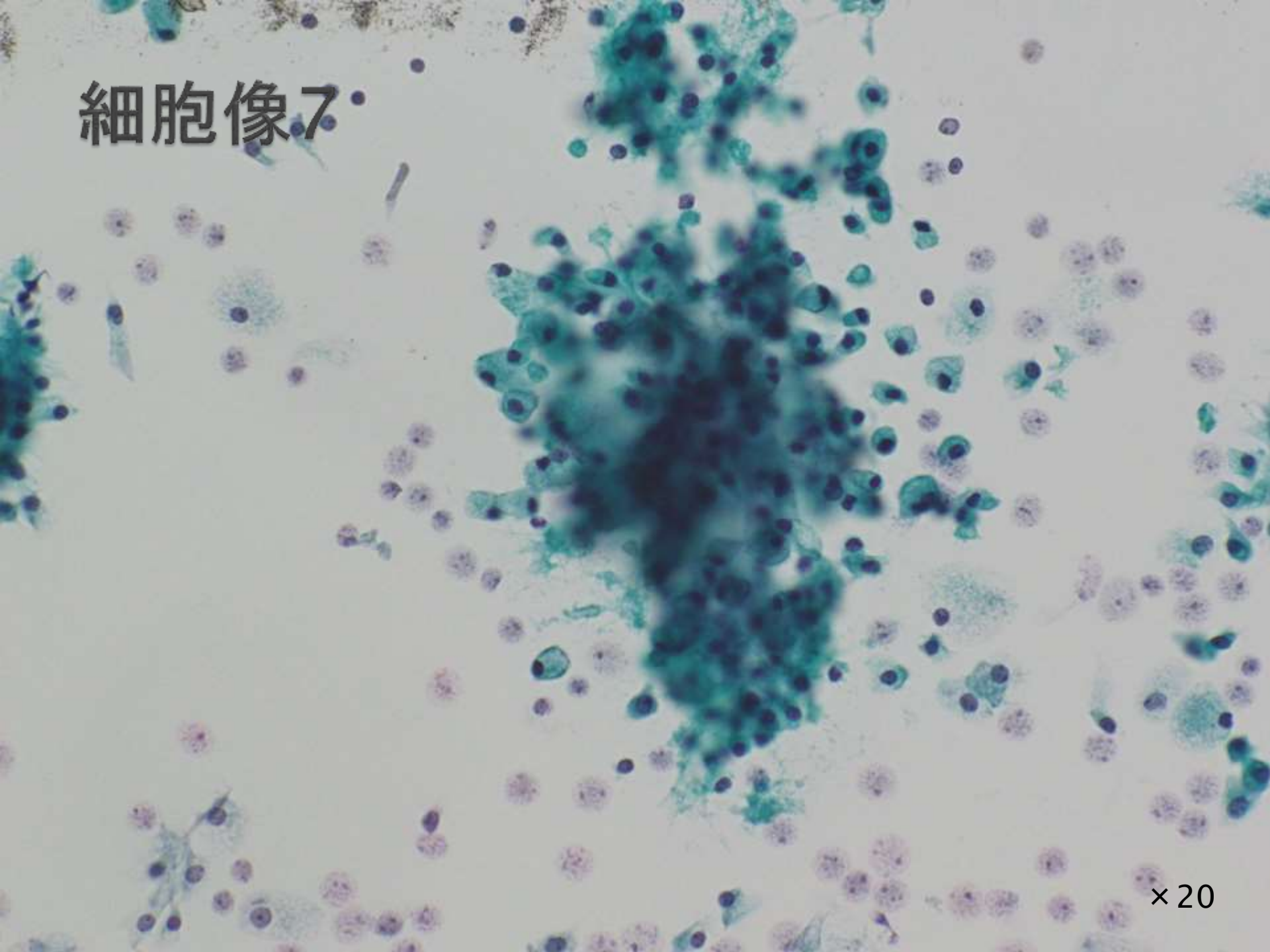
細胞像7
×20

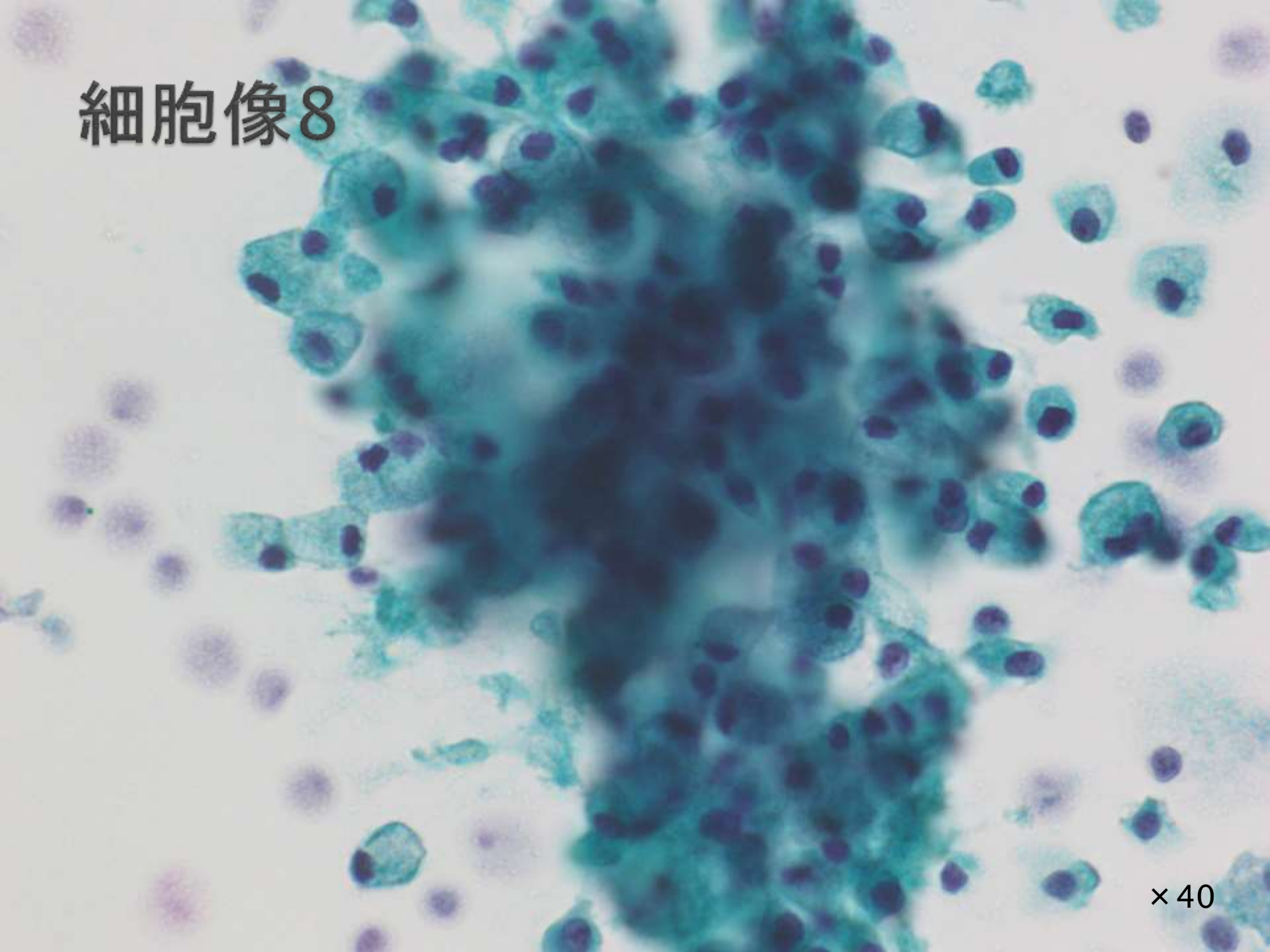
細胞像8
×40

細胞所見

- 背景には裸核状細胞(核影)が出現.
- 平面～重積性のある集塊.
- 多数の腺房型細胞.
- 空胞化細胞の出現.
- N/C比が低く,豊富な淡明あるいは顆粒状細胞質を有している.
- 核は小型で核小体の腫大がみられるが異型に乏しく,二核や核分裂像は見られない.
- 結合性の低下や細胞配列の乱れ.
- 血管性結合織がみられる.

細胞診判定

擬陽性(良悪性判定困難)

腺房細胞癌,オンコサイトーマなどが鑑別

右耳下腺マクロ画像

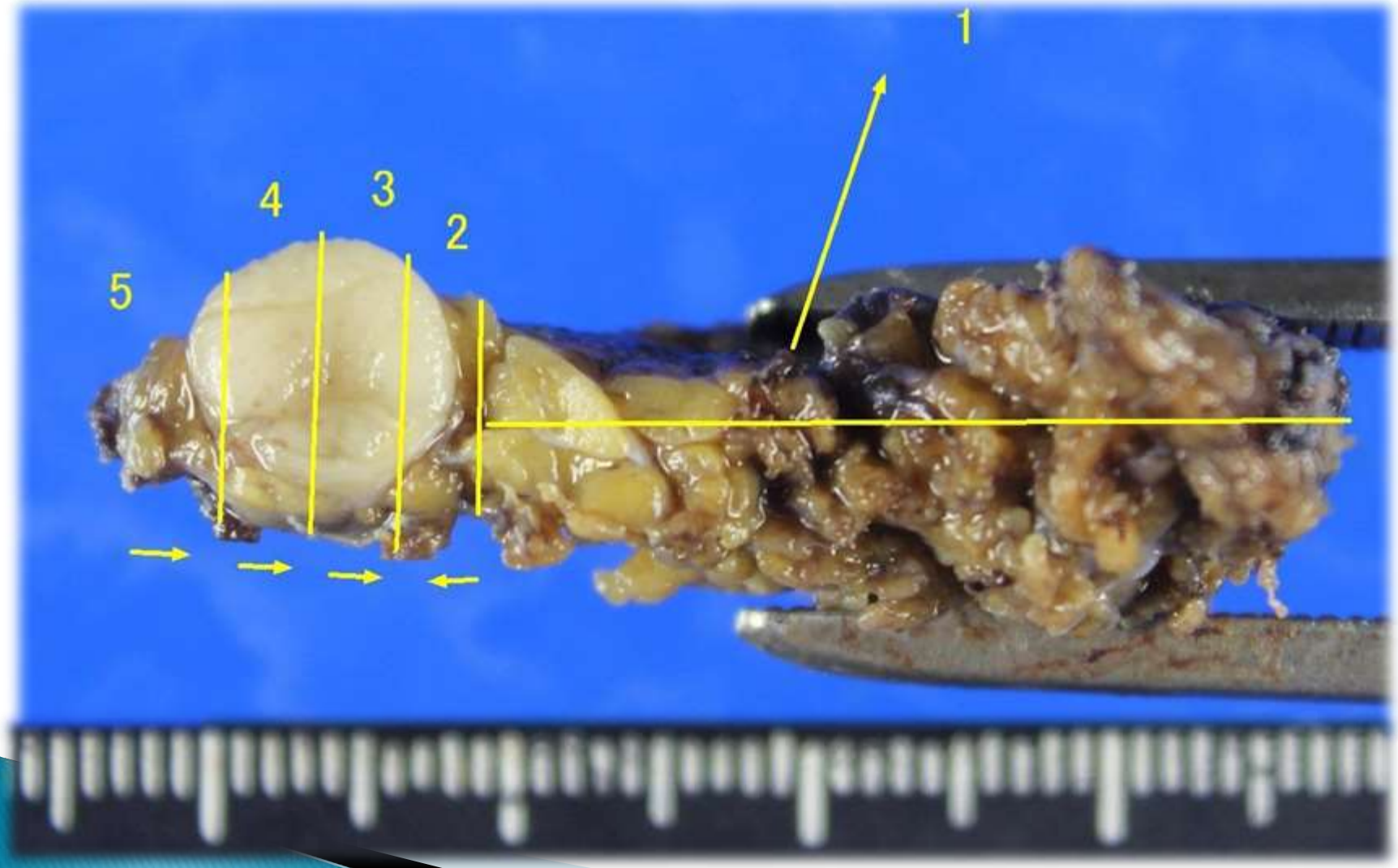

組織像

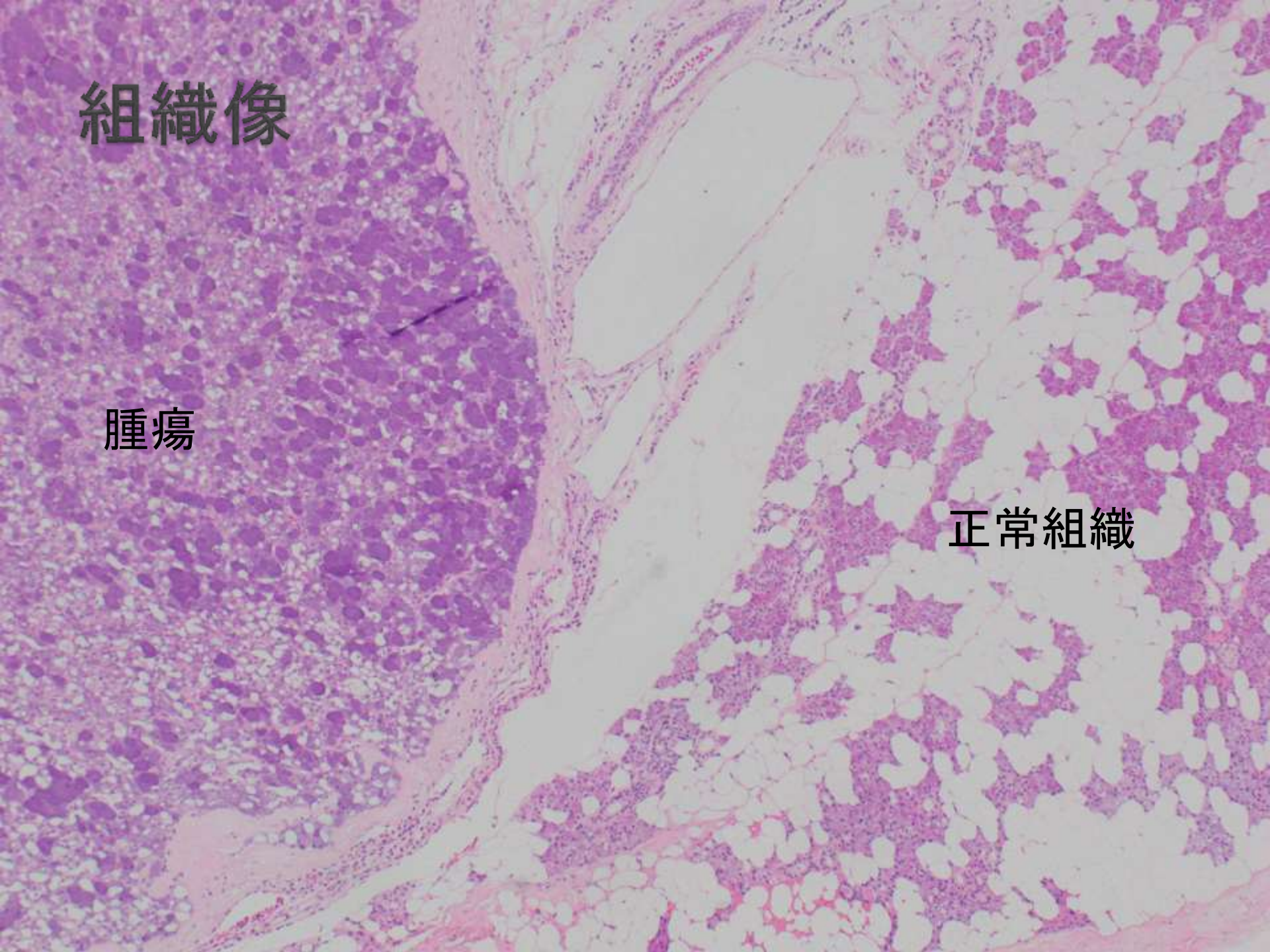

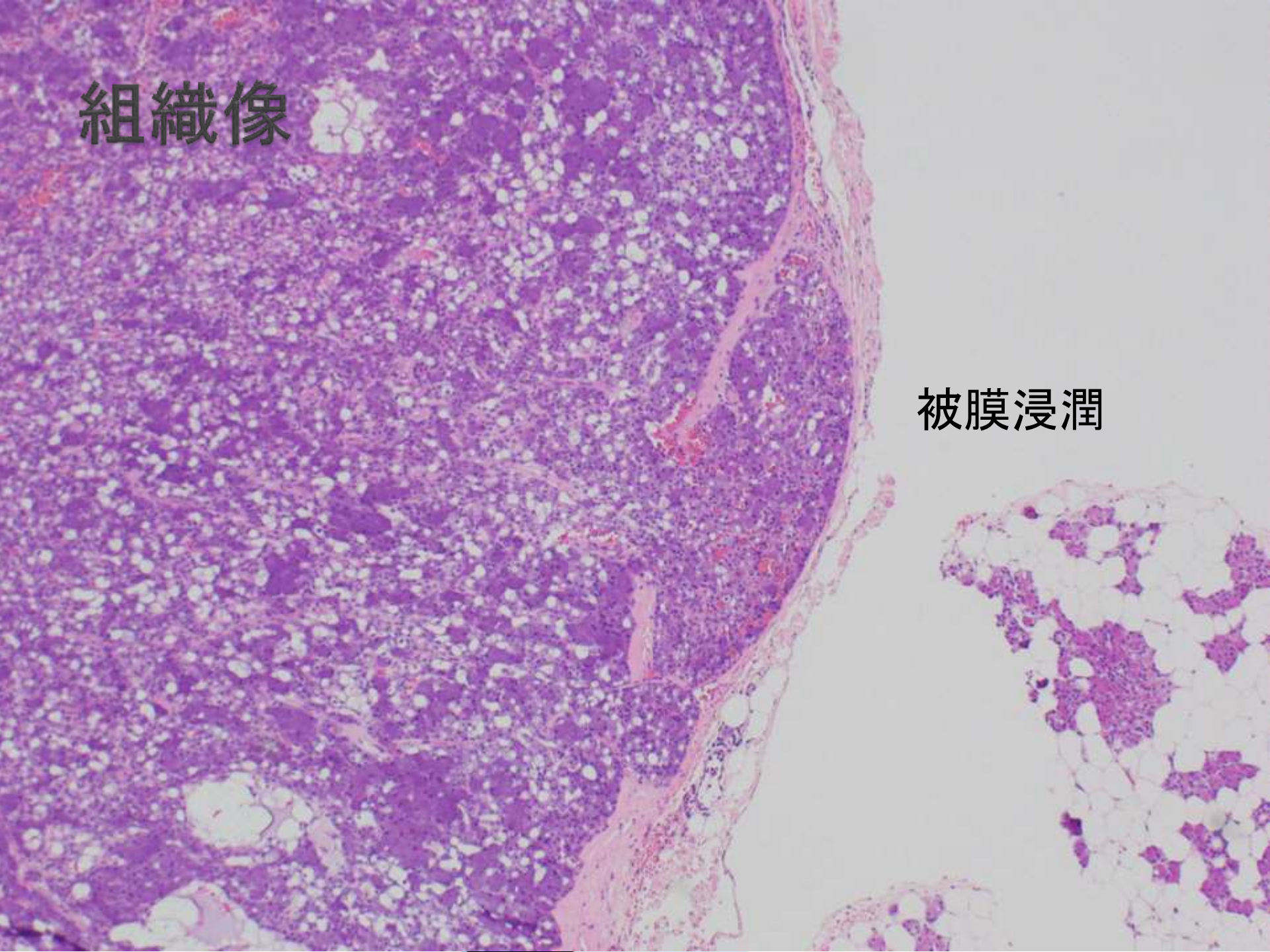
組織像
被膜浸潤

組織像

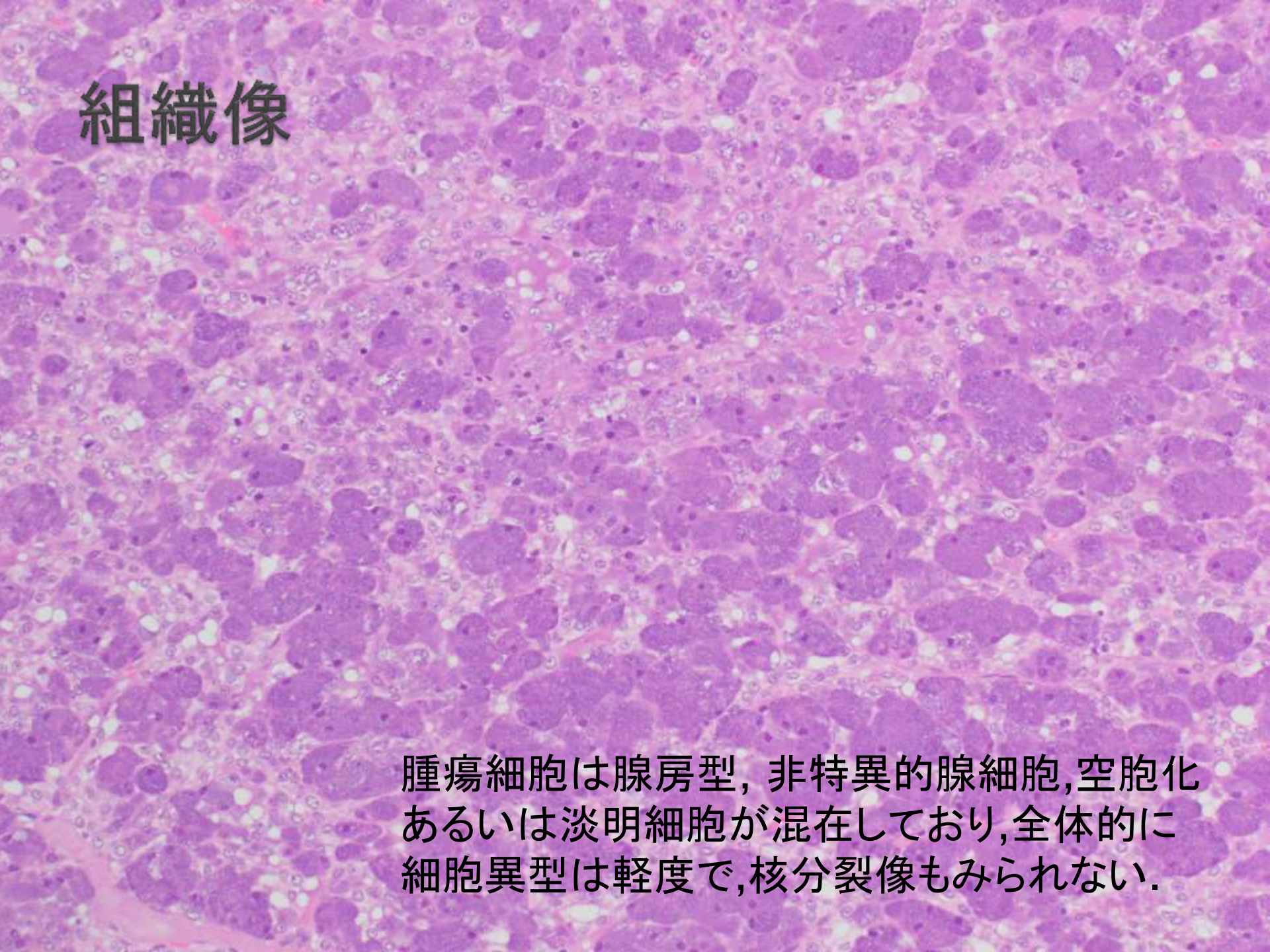

腫瘍細胞は腺房型，非特異的腺細胞,空胞化あるいは淡明細胞が混在しており,全体的に細胞異型は軽度で,核分裂像もみられない.

病理組織所見

- 腫瘍は被胞化されており,腫瘍細胞は充実性あるいは一部微小嚢胞状に増殖している.
- 腫瘍細胞は腺房型, 非特異的腺細胞,空胞化あるいは淡明細胞が混在しており,全体的に細胞異型は軽度で,核分裂像もみられない.
- 一部で被膜浸潤が認められる.

病理組織診断

Acinic cell carcinoma.

推定病変

①良性腺房細胞
②ワルチン腫瘍
③多形腺腫
④腺房細胞癌
⑤粘表皮癌
⑥腺様嚢胞癌
⑦唾液腺導管癌

腺房細胞癌 (acinic cell carcinoma)

- 低悪性度の唾液腺悪性腫瘍で,少なくとも一部では漿液性腺房細胞への分化を示す細胞を含む.
- 全唾液腺腫瘍の5%,全唾液腺悪性腫瘍の15%.
- 主に耳下腺に好発(約80%)し,小唾液腺(約15%),顎下腺(5%).
- 好発年齢は50歳代だが,あらゆる年齢層に広く分布する.
- やや女性に多い.

腺房細胞癌 (acinic cell carcinoma)

- 腫瘍は通常境界明瞭な結節性病変
  (周囲と境界不明瞭であったり,多結節性のこともある).
- 肉眼的に充実性のものが多い.
- 組織学的に多様な増殖形態をとる.

  充実型(solid type)
  微小嚢胞型(microcystic type)
  乳頭嚢胞型(papillary-cystic type)
  濾胞型(follicular type)‥‥5%以下
  ※脱分化型,明細胞型もある.

腺房細胞癌 (acinic cell carcinoma)

- 細胞学的にも多様な増殖形態.
  - 漿液性腺房型細胞 (acinar cell)
  - 介在導管型細胞 (intercalated duct cell)
  - 空胞細胞 (vacuolated cell)
  - 淡明細胞 (clear cell)
  - 非特異的腺細胞 (non-specific glandular cell)
- これらの増殖形態や細胞型は1つの腫瘍内で優位な成分となるが,多くの症例では混在した形で認められる.

腺房細胞癌 (acinic cell carcinoma)

- 予後

  再発率は30%で約15%は転移をきたし,
  5年生存率は約85～90%である.
  組織学的な増殖形態や細胞型は予後に影響を与えない.

※著名なリンパ球の浸潤を伴う症例では予後がいいとの報告や,MIB-1標識率が5%以下の症例では再発例がなく,この値が10%を超えると多くの症例で予後不良であったとの報告もある.

腺房細胞癌 (acinic cell carcinoma)　充実型

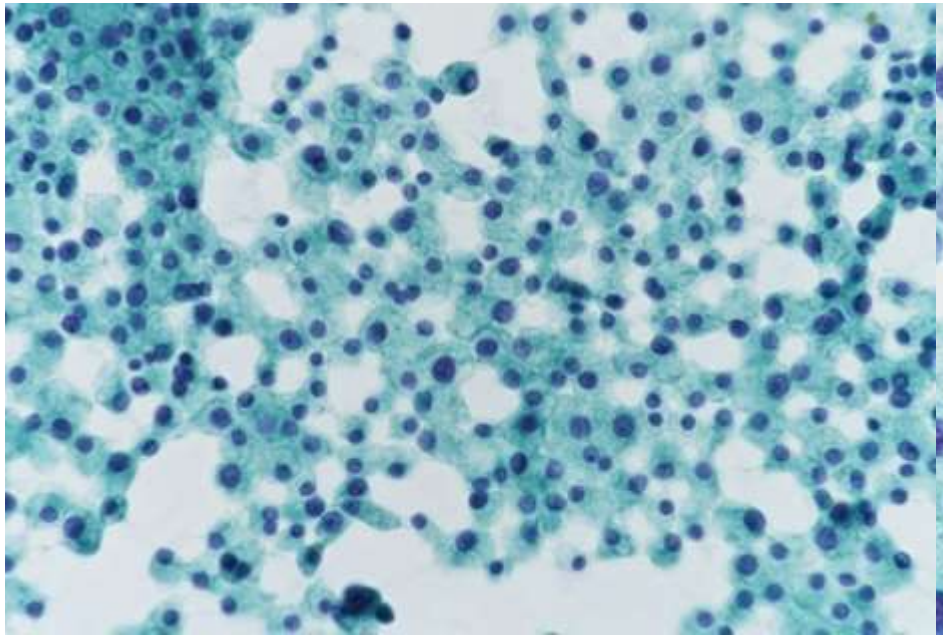

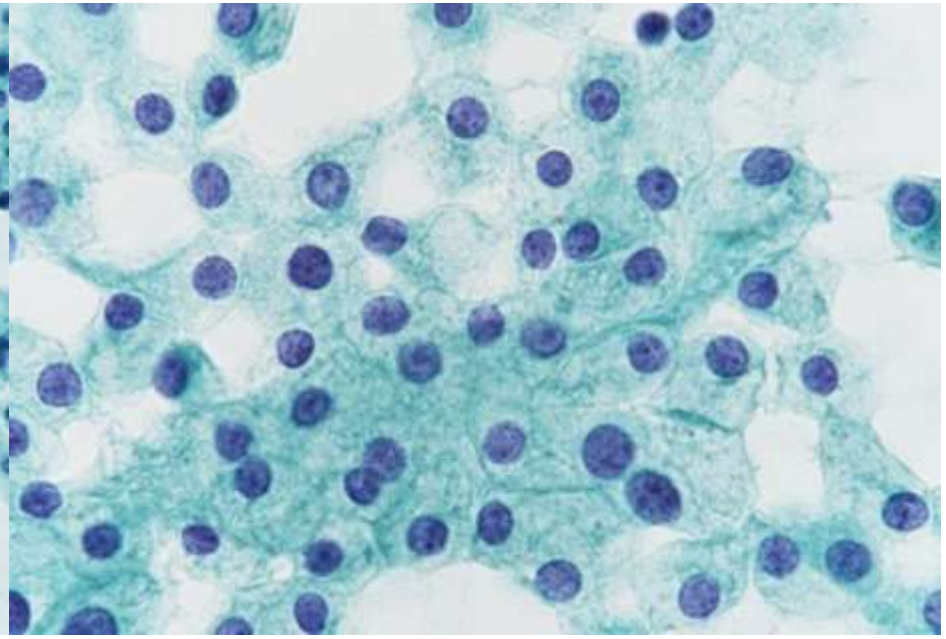

細胞所見
正常に類似する腫瘍細胞が単調に出現.
核は小型～中型で繊細なクロマチンパターンを呈する.
核間距離は不均等であるが,顕著な核形不整は認めない.
細胞質はレース状でチモーゲン顆粒を有する.

鑑別診断(良性腺房細胞)

本症例

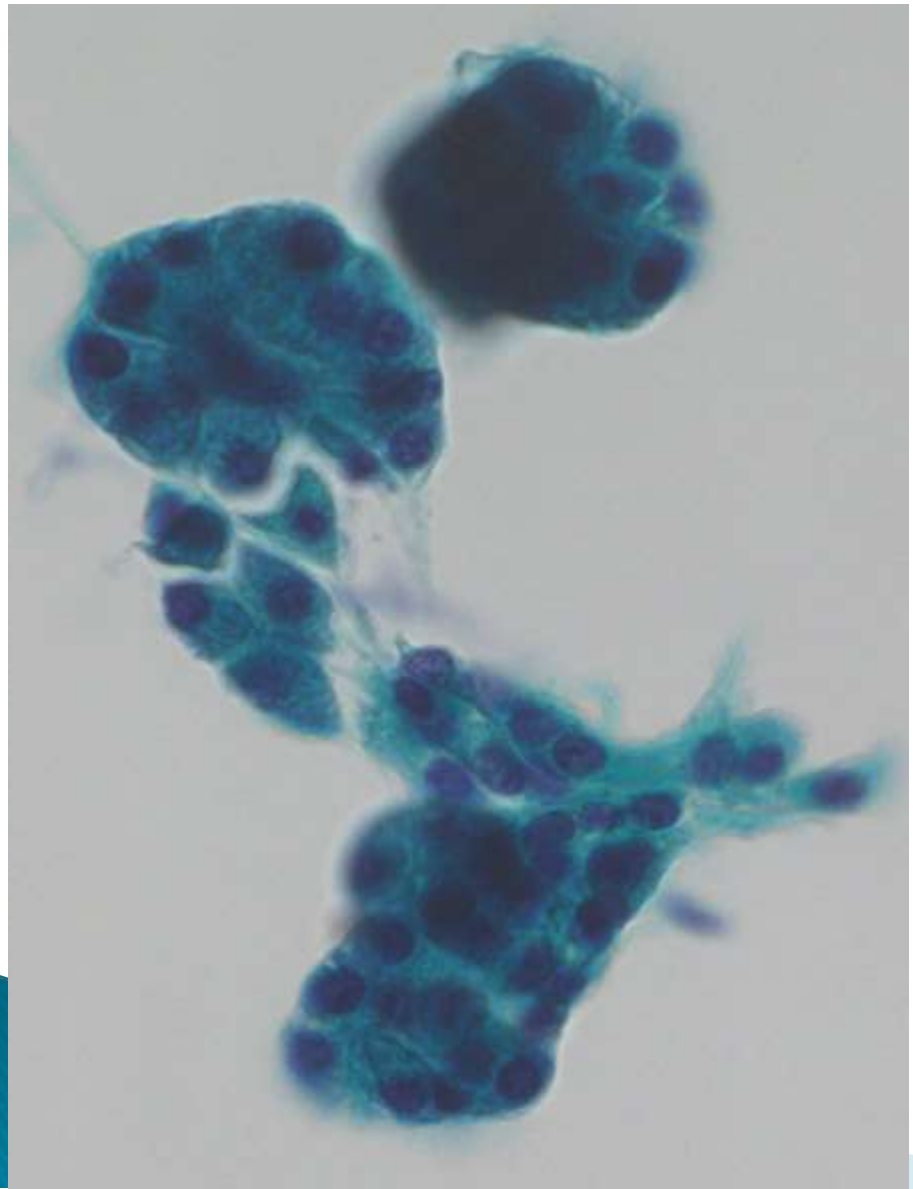

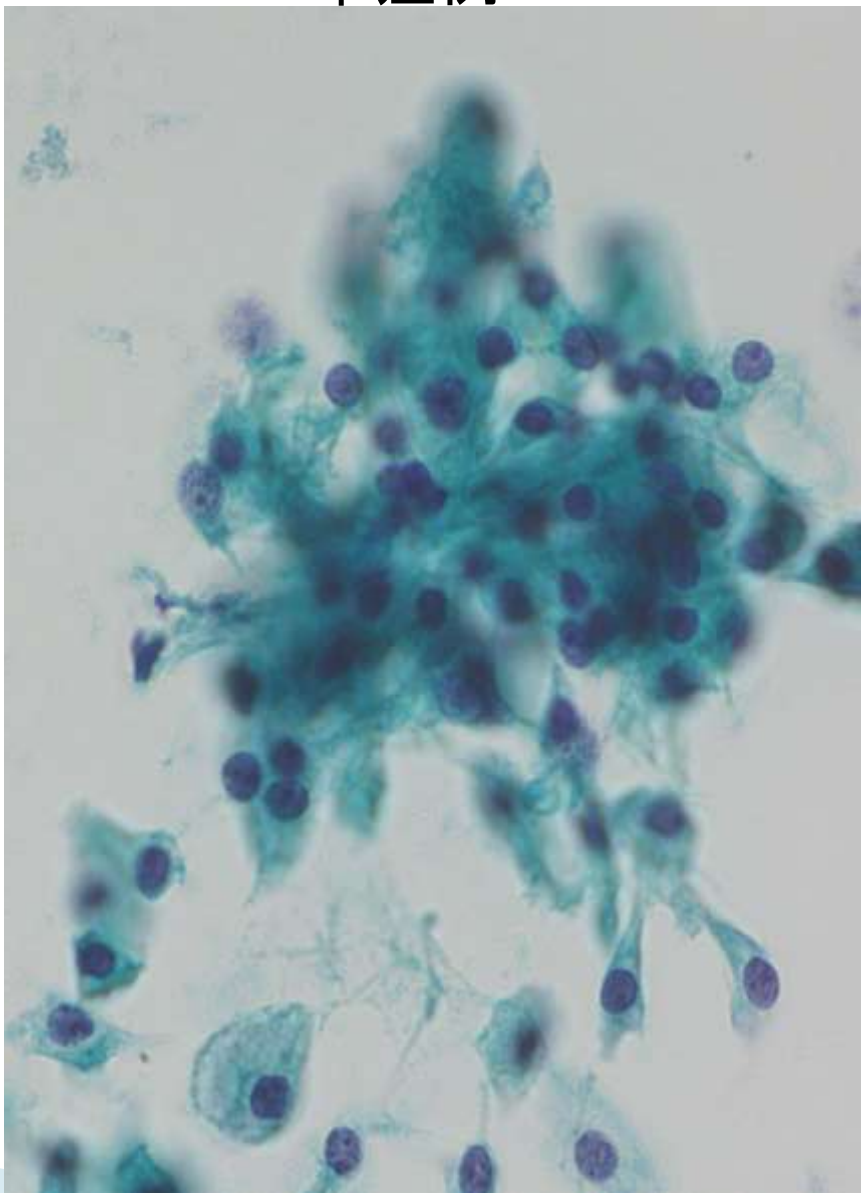

鑑別診断(良性腺房細胞)

本症例

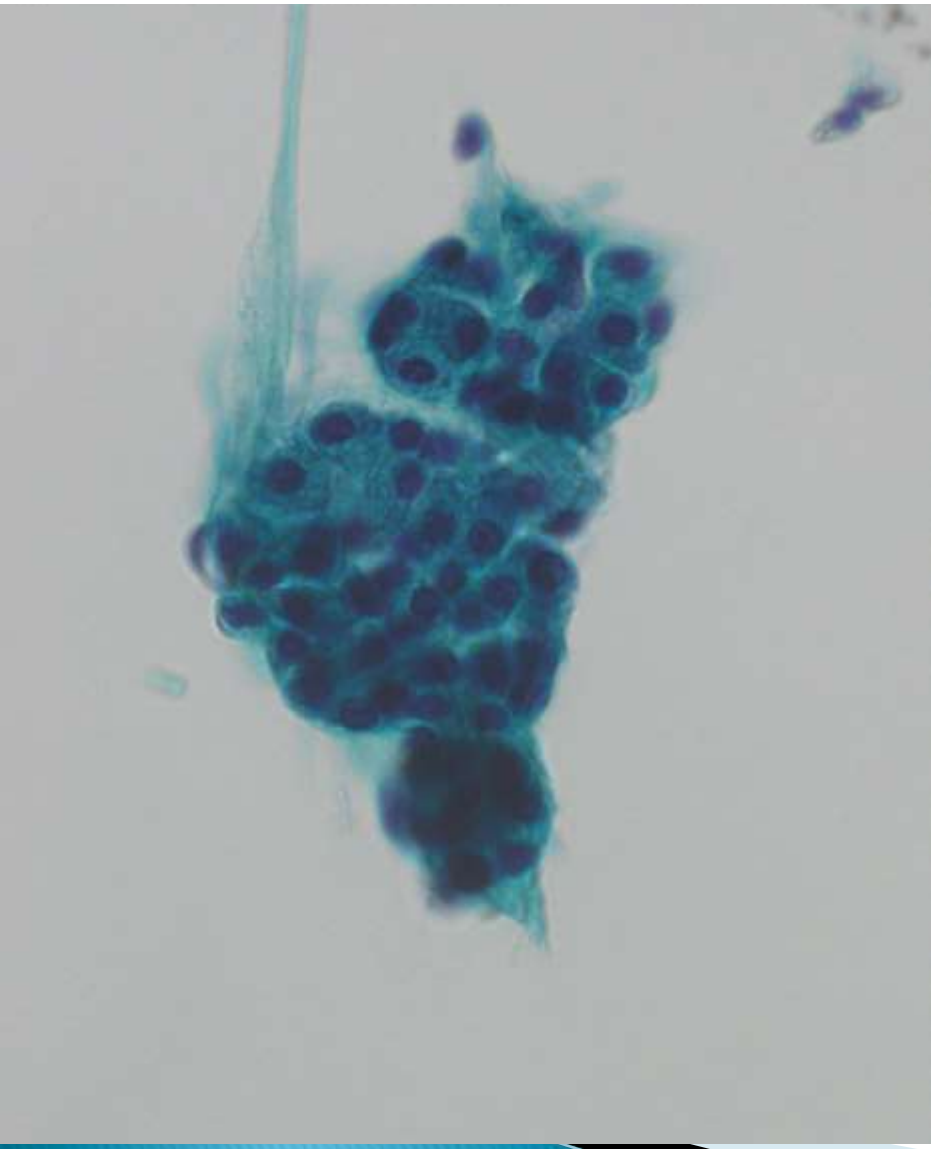

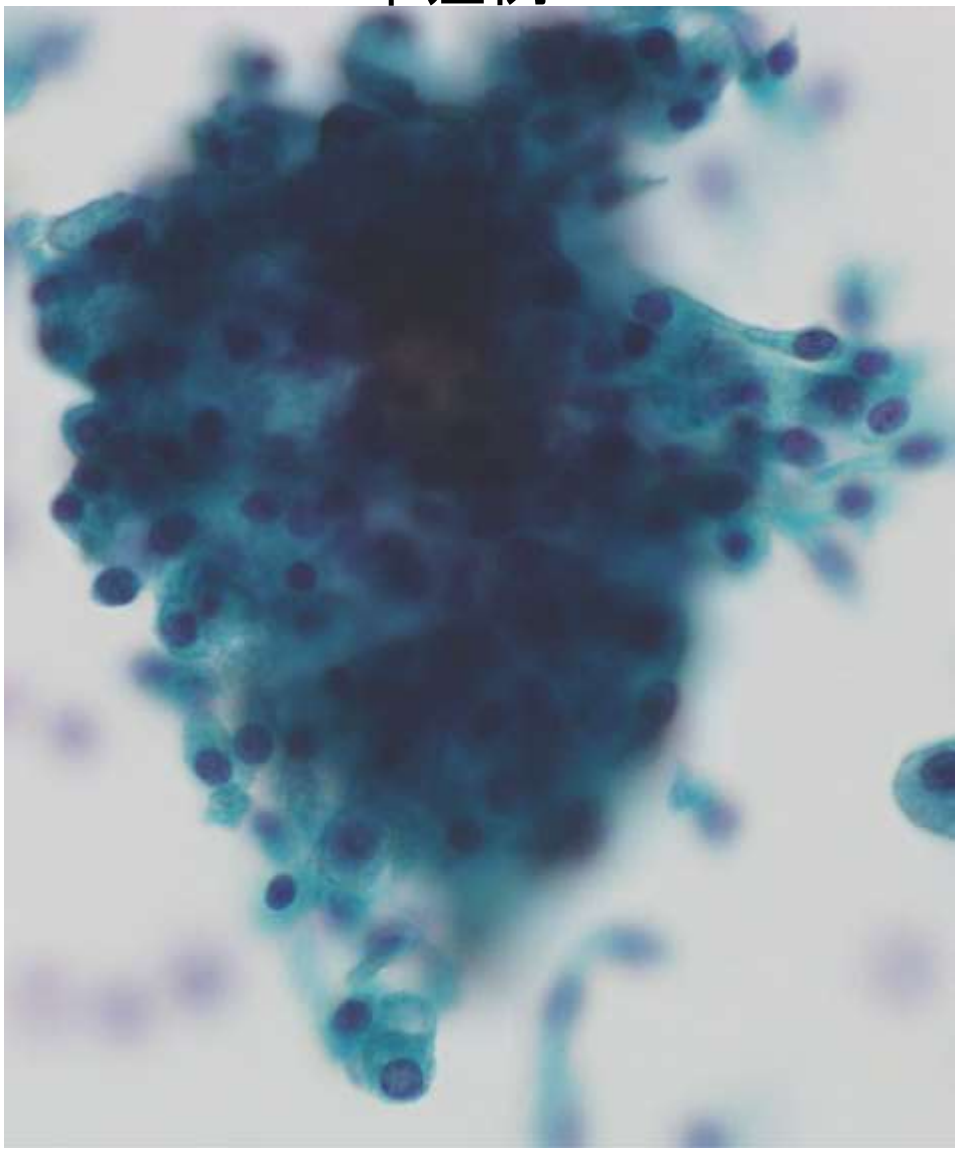

鑑別診断(良性腺房細胞)

本症例

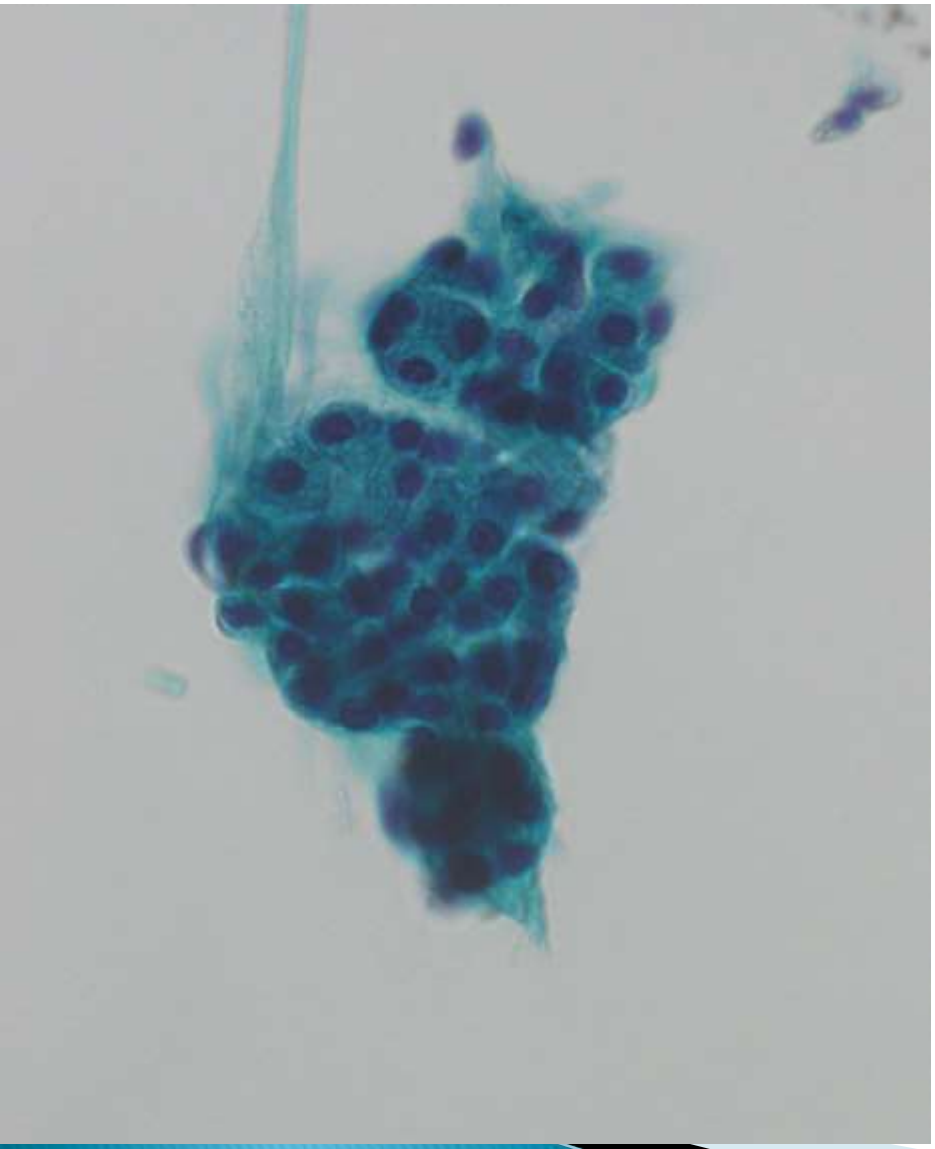

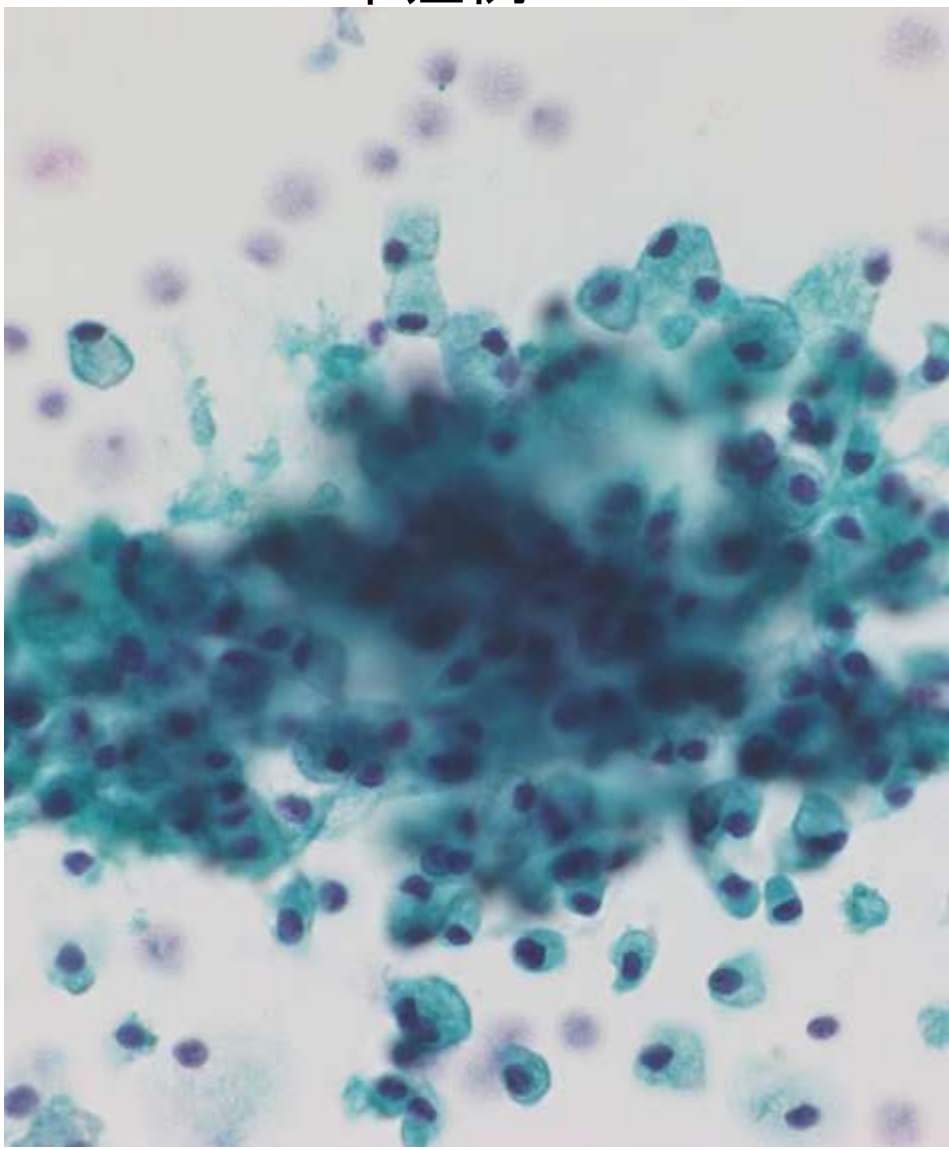

鑑別診断(ワルチン腫瘍)

本症例

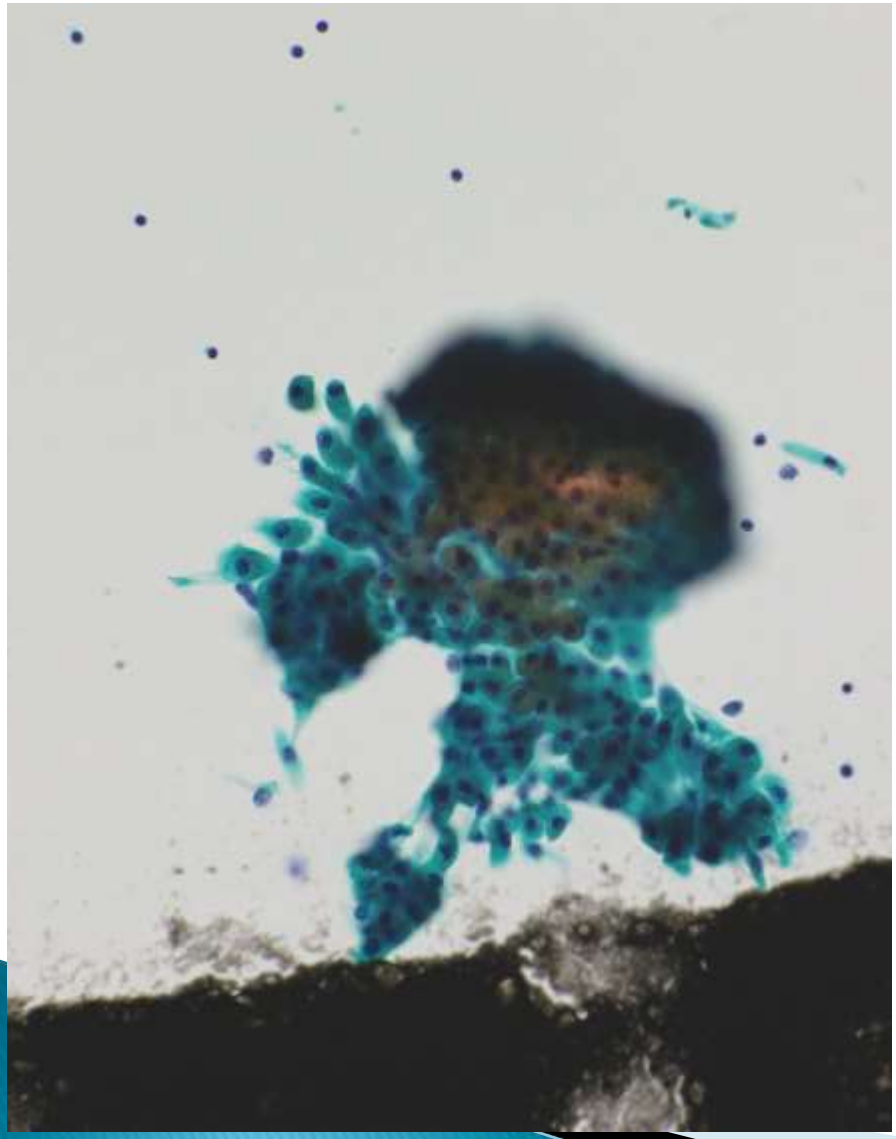

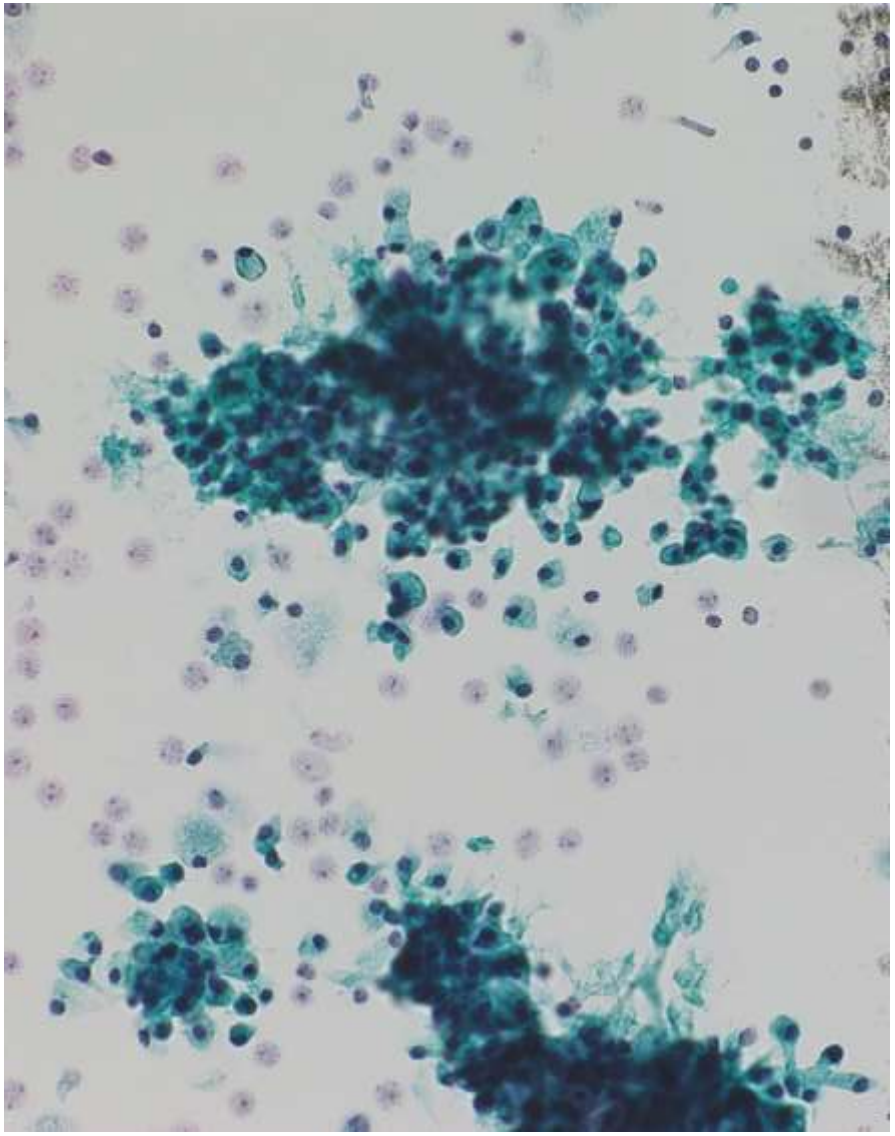

鑑別診断(多形腺腫)

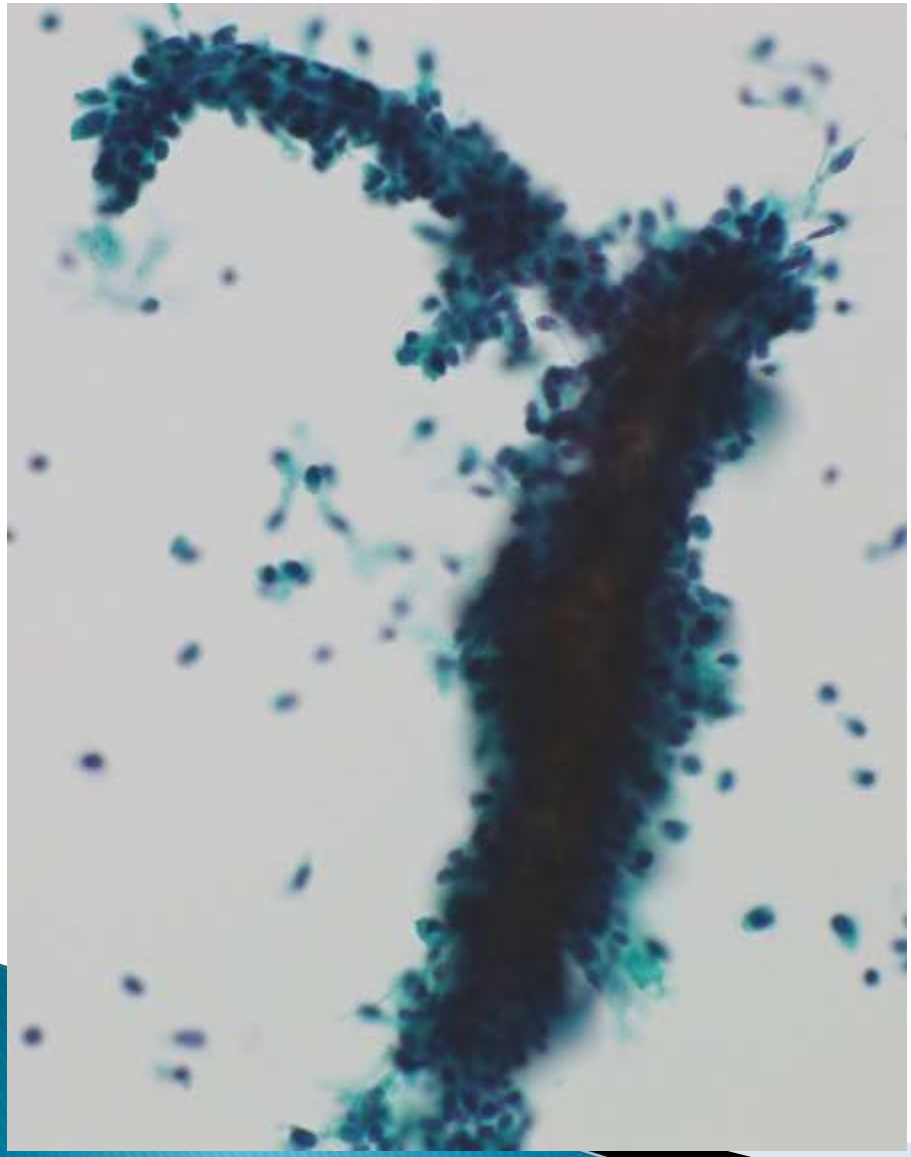

本症例

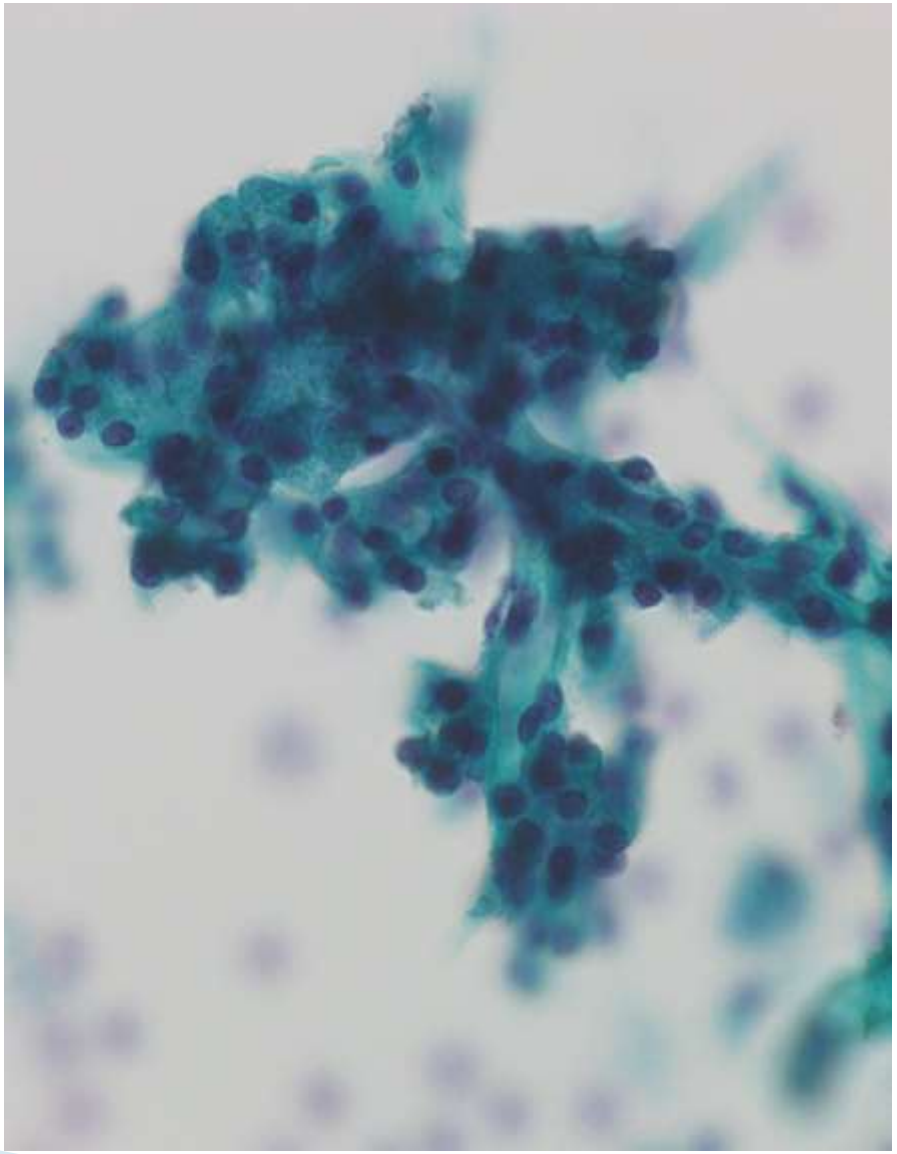

鑑別診断(粘表皮癌)

本症例

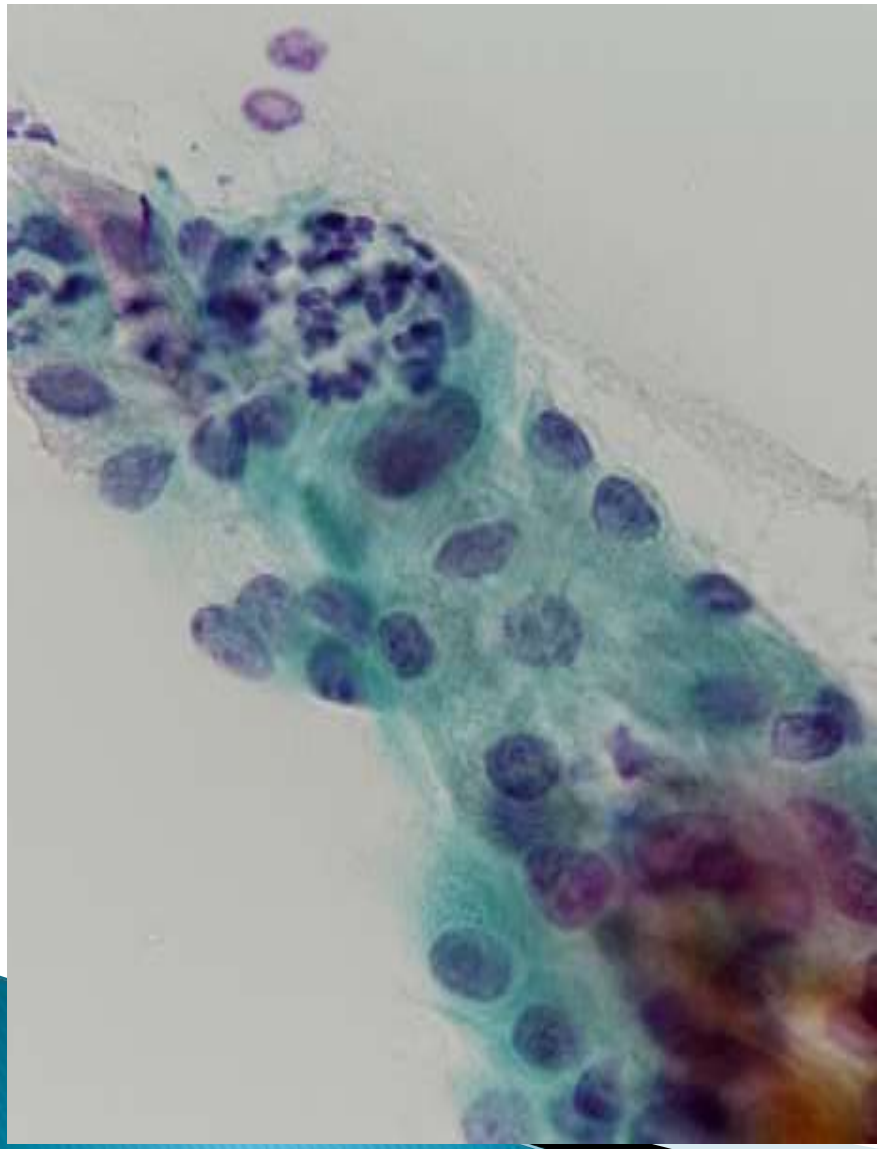

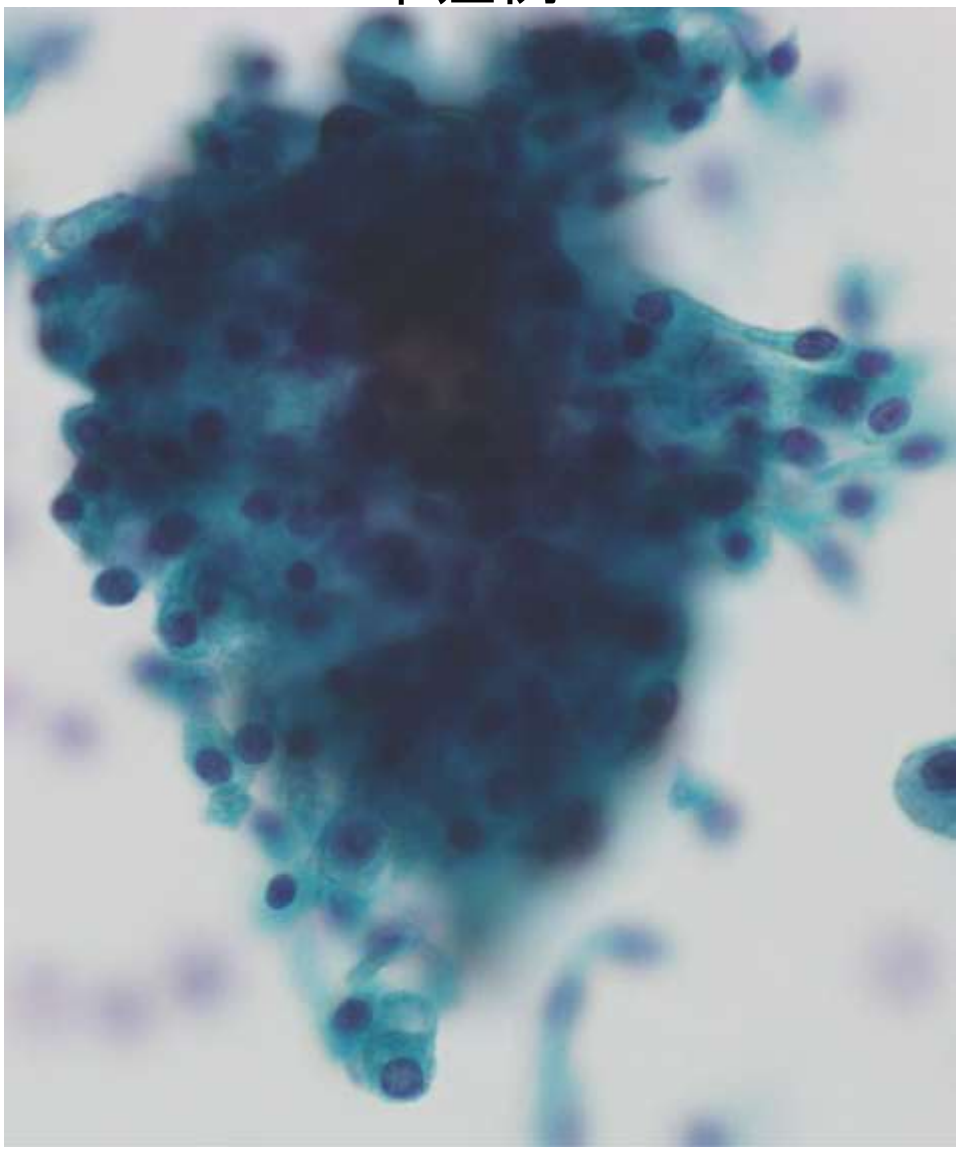

鑑別診断(腺様嚢胞癌)

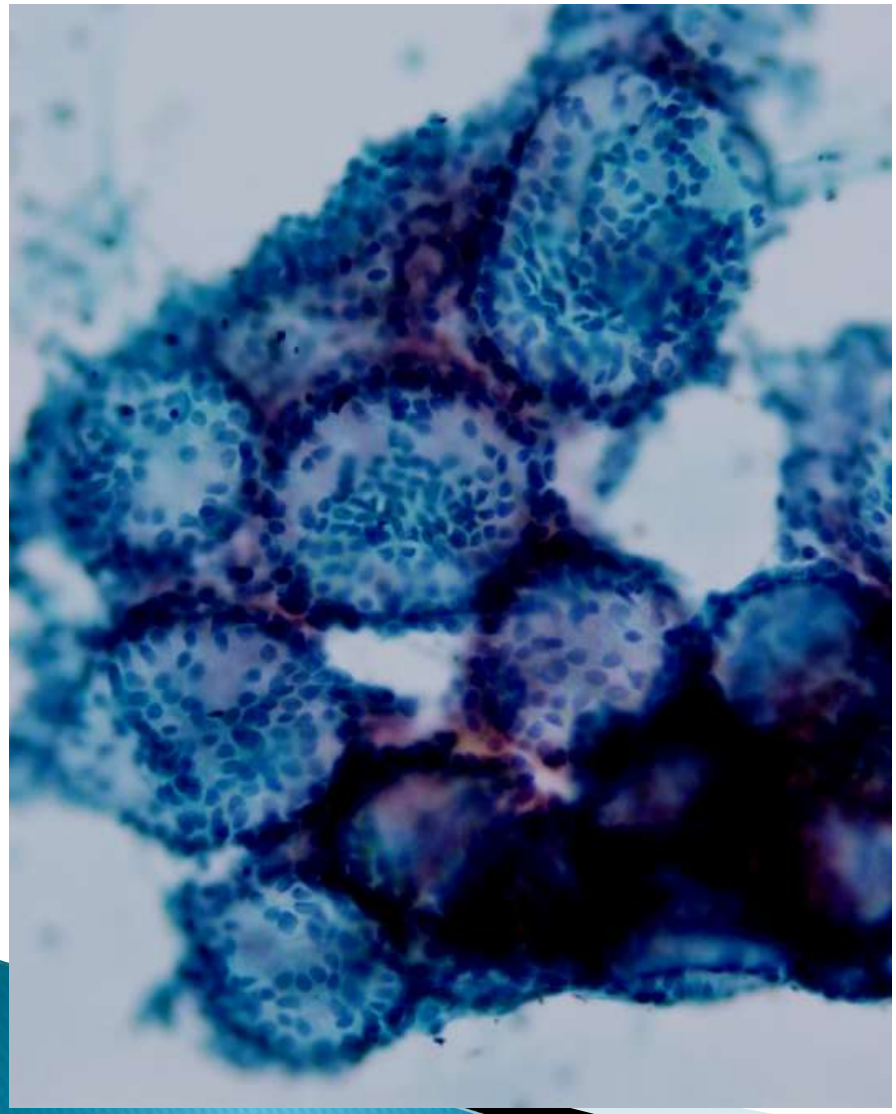

本症例

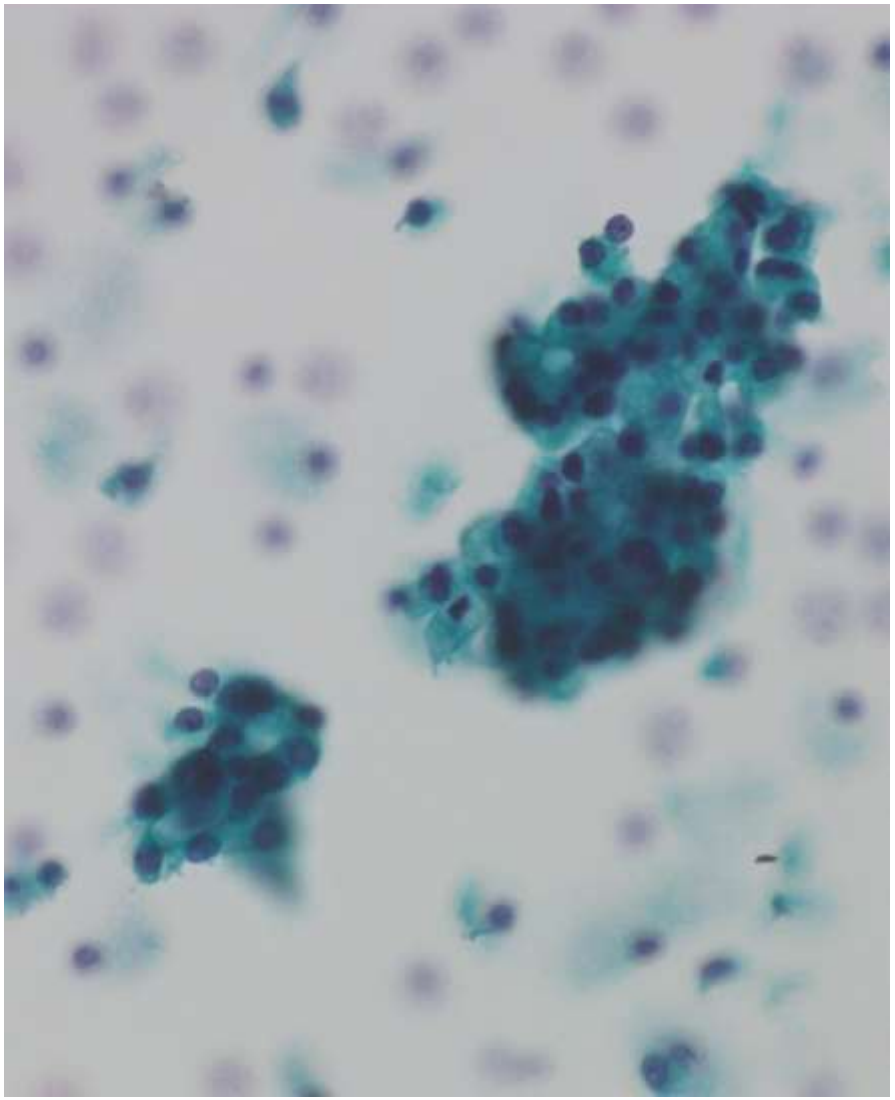

鑑別診断(唾液腺導管癌)

本症例

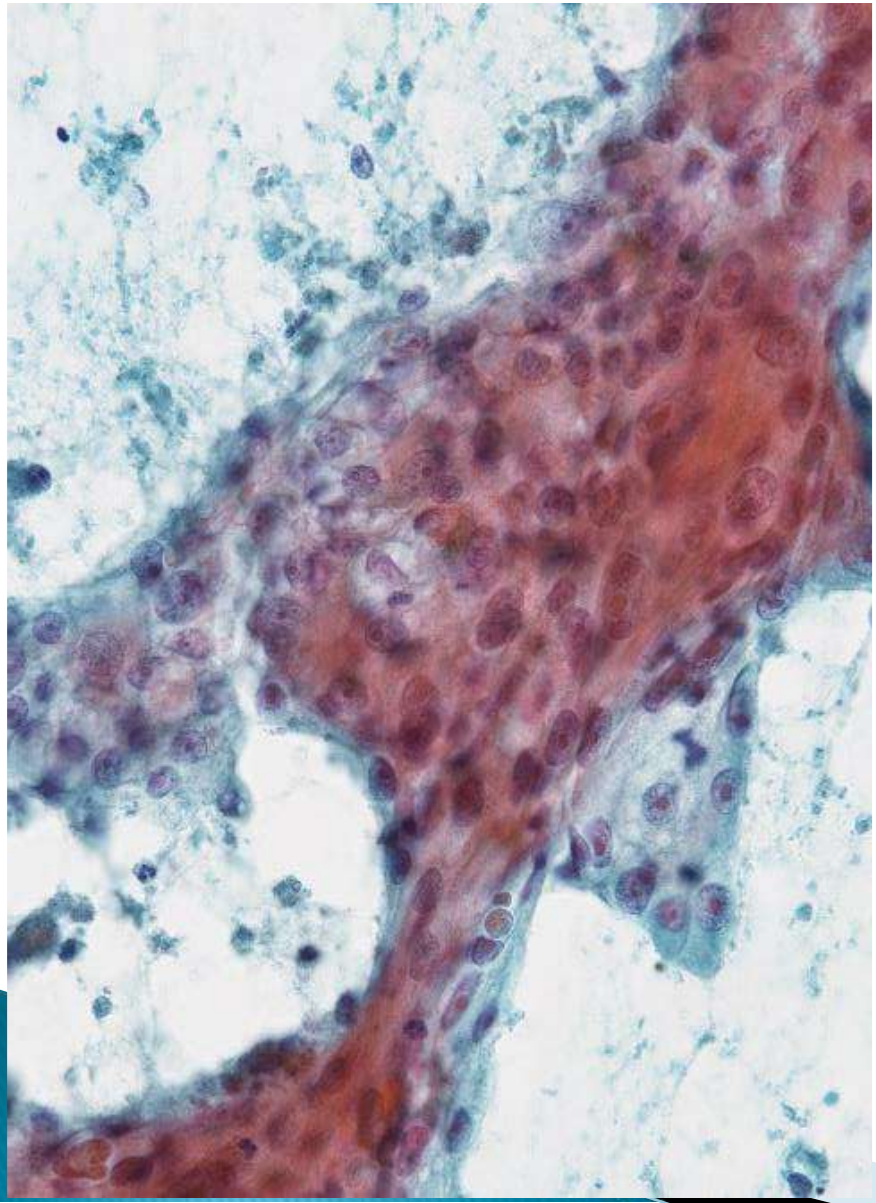

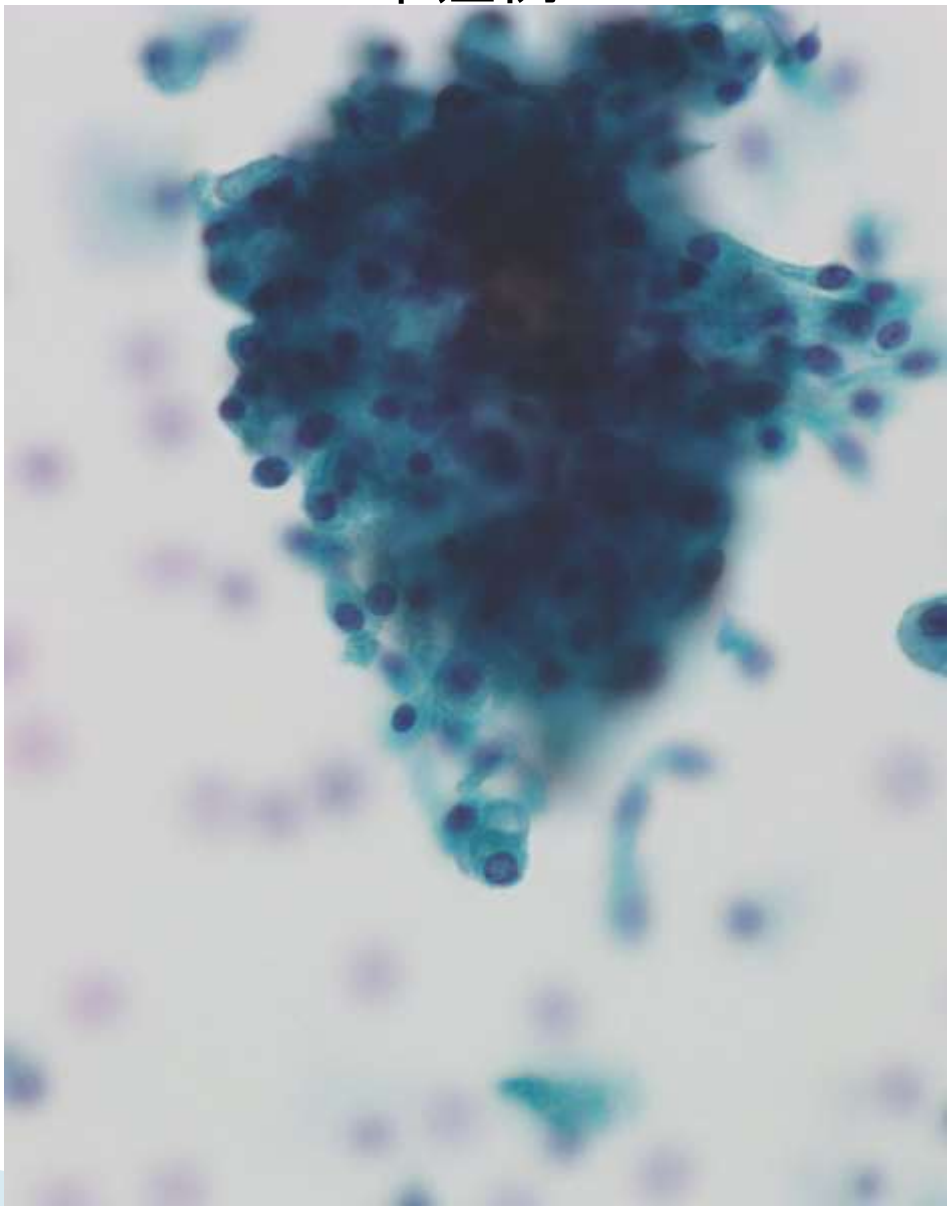

乳腺類似分泌癌
(Mammary analogue secretory carcinoma;MASC)

- 2010年にSakalovaらによって提唱.
- 乳腺の分泌癌と同様の組織像を呈する.
- 遺伝子転座t(12;15)(p13;q25) に伴うETV6-NTRK3キメラ融合遺伝子を有する唾液腺から発生する悪性腫瘍である.
- 耳下腺に好発.
- 発症年齢は幅広い(14～78歳).
- 従来,唾液腺腺房細胞癌の乳頭-嚢胞型,微小嚢胞型,濾胞型または嚢胞癌と診断されてきたものの多くにETV-NTRK3キメラ融合遺伝子が証明され乳腺相似分泌癌と診断される方向にある.

乳腺類似分泌癌
(Mammary analogue secretory carcinoma;MASC)

- 組織学的･細胞学的所見
  乳頭嚢胞状,濾胞状,微小嚢胞状など多彩な像を呈し増殖する.腫瘍細胞は小型～中型均一で,しばしば細胞質内に多数の微細な空胞を有する空胞型細胞を認める.
- 免疫組織化学的特徴
  mammaglobin,S-100,vimentin,STAT5a→陽性
  α-amylase→陰性
  ※多型低悪性度腺癌や腺様嚢胞癌でも陽性となることがあるので注意が必要
- 遺伝子検査
  ETV-NTRK3キメラ融合遺伝子がRT-PCR法,direct sequence法,FISH法にて確認される.

まとめ

- 腺房細胞癌は単一な腺房型細胞からなる定型例ばかりではなく,介在導管型細胞や空胞型細胞などの,多彩な細胞パターンの出現を考慮し,それらを念頭において鏡検すべきである.
- 今回の症例では同定は困難であったが,細胞質内の微小空胞を有する細胞,ヘモジデリン顆粒の沈着,腫瘍間質へのリンパ球浸潤などの所見を見つけることも重要である.
- 近年では腺房細胞癌の一部にMASCとの鑑別が困難な症例も存在するため,背景に豊富な粘液が存在した場合など注意が必要である.