耳下腺原発扁平上皮癌の2症例

国立病院機構 熊本医療センター
臨床検査科[1)]、病理診断科[2)]
〇鹿島 星林(CT)[1)],石原 幸治(CT)[1)],中島 一樹(CT)[1)],
川上 裕之(CT)[1)],村山 寿彦(MD)[2)]

はじめに

唾液腺腫瘍の組織型は非常に多彩で、悪性度により低・中・高悪性度に分けられる。

なかでも唾液腺に発生する扁平上皮癌は、全唾液腺腫瘍の1%以下と稀で、高齢男性の耳下腺に好発する。

病理組織学的悪性度は臨床的悪性度に直結するため、治療前の組織型推定が重要である。

今回、耳下腺原発扁平上皮癌の2例を経験したので報告する。

症例1

年齢/性　75歳/男性

主訴　右頚部腫脹

生活歴　喫煙(20本/日 ×52年),飲酒(2合/日）

既往歴　虫垂炎

現病歴　3ヵ月前より、右頚部腫脹を自覚。緩徐な増大傾向認め、当院受診。

肉眼/MRI像



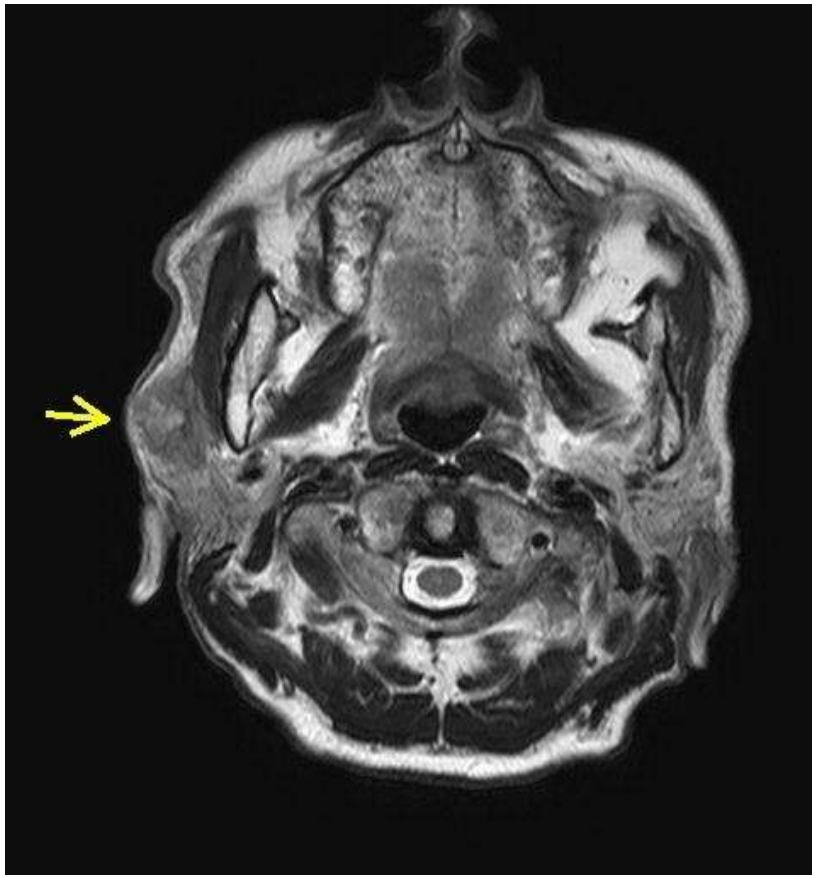

右耳下部、弾性硬・可動性良好の無痛性腫瘤(45x25mm), 顔面神経麻痺(-)

他臓器に腫瘍性病変(既往)なし

細胞像

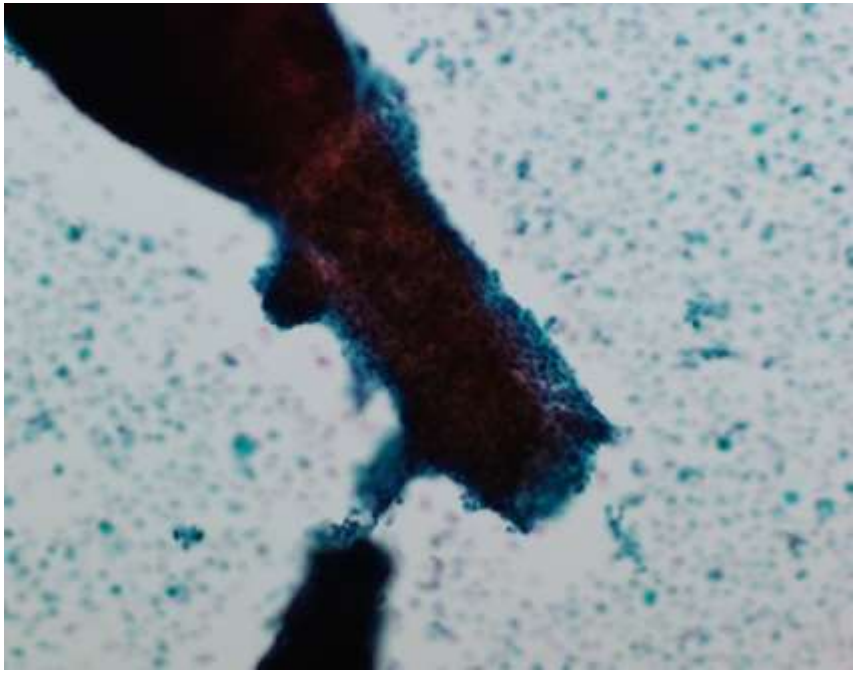

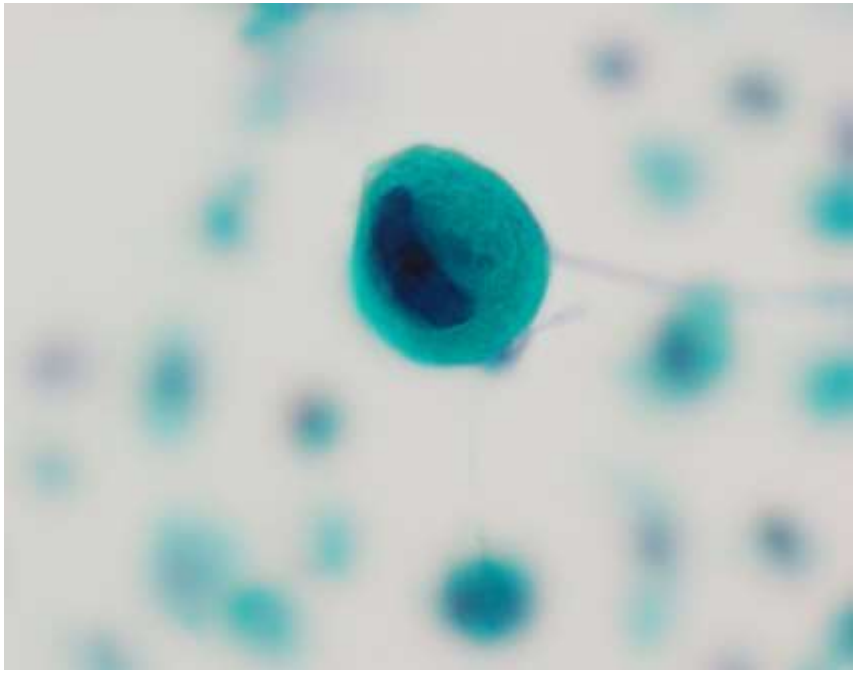

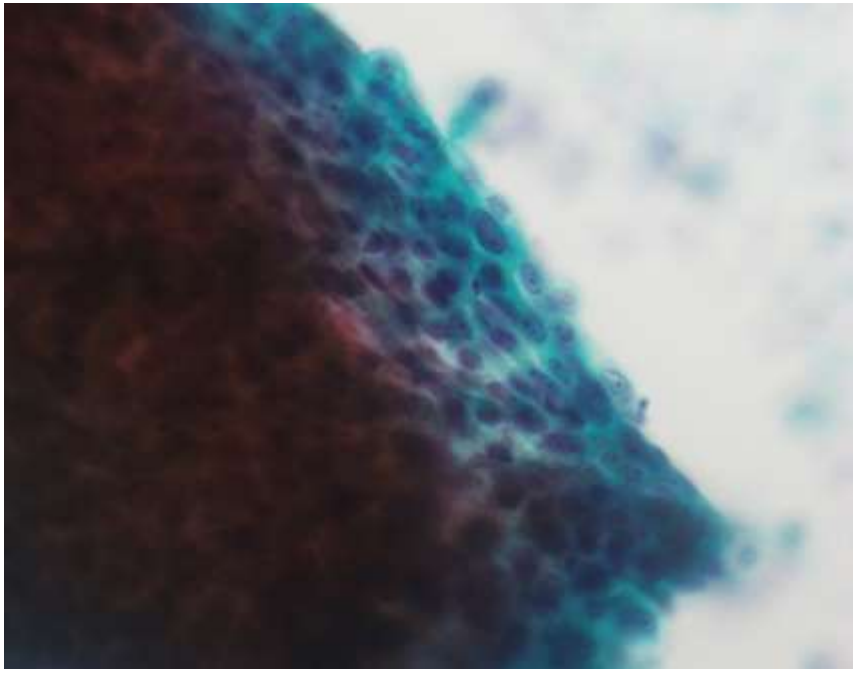

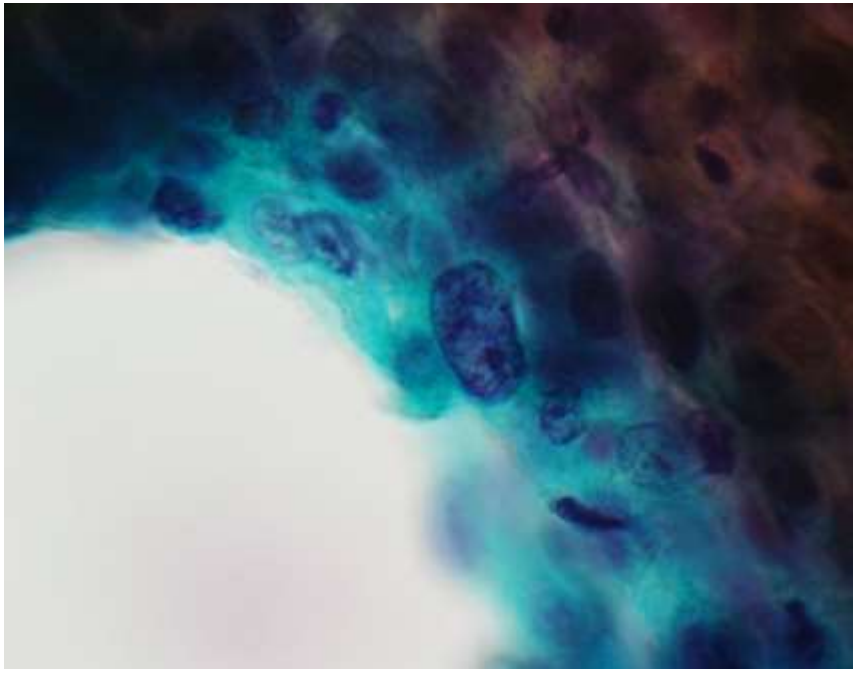

右耳下腺　肉眼像



右耳下腺　肉眼像

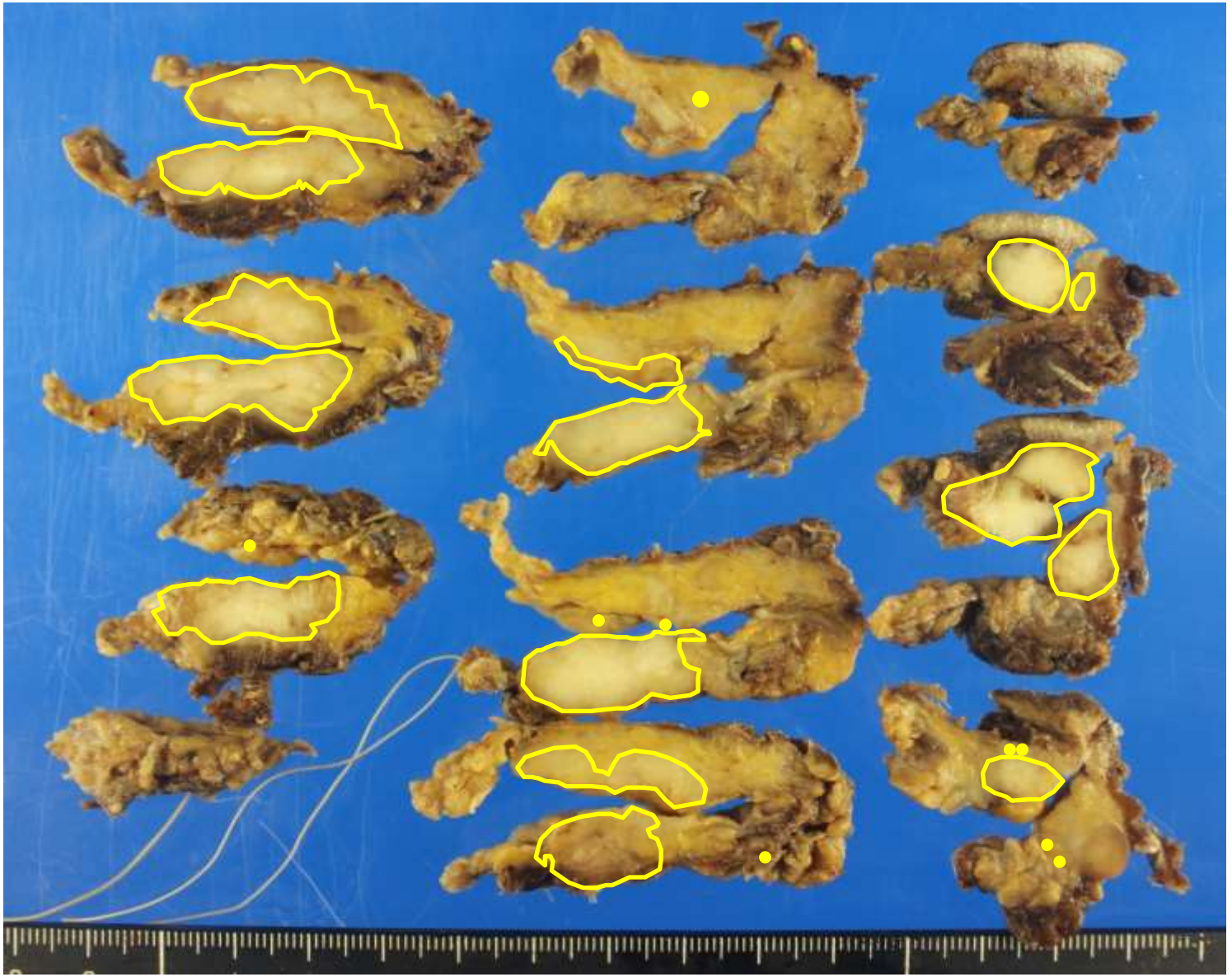

組織像

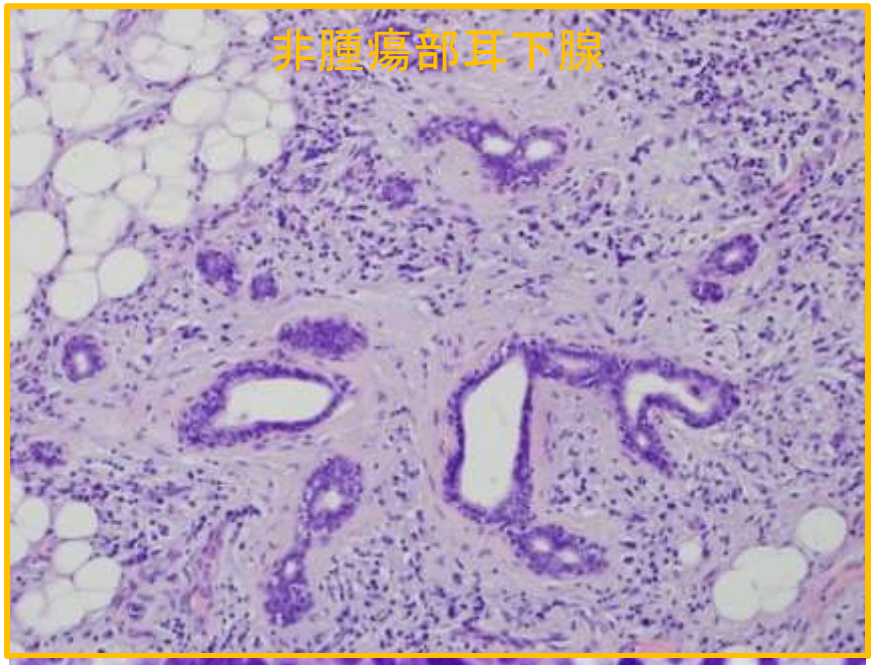

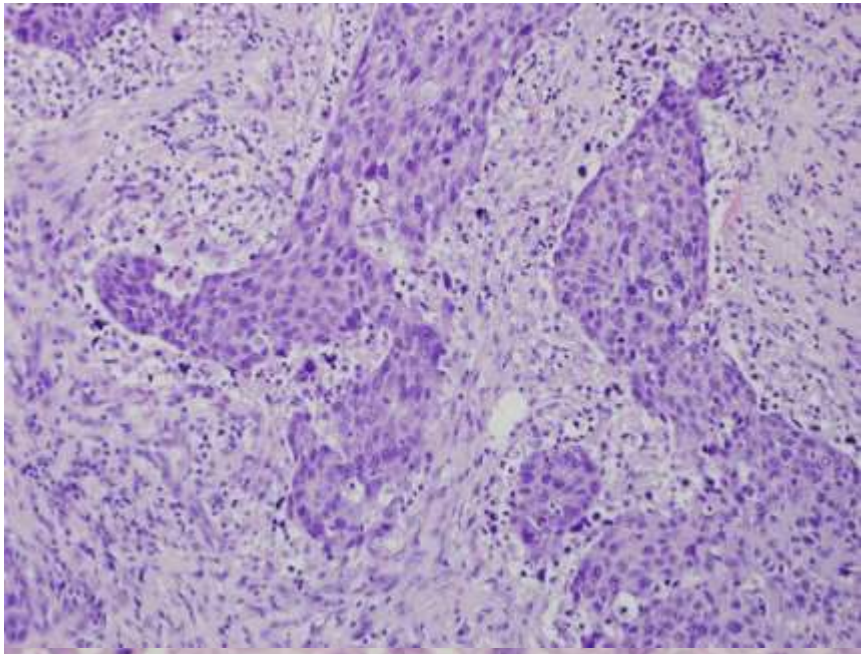

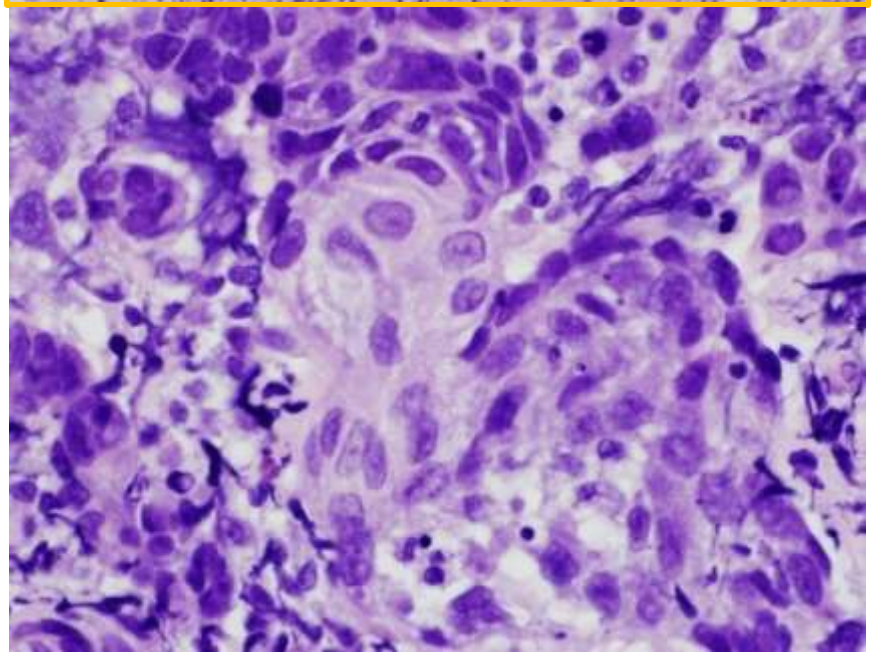

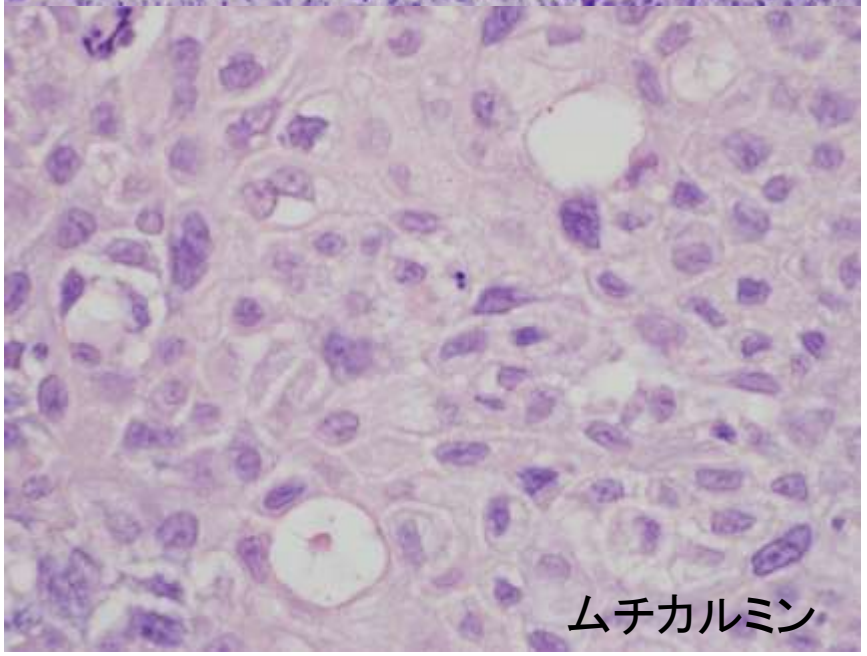

組織像

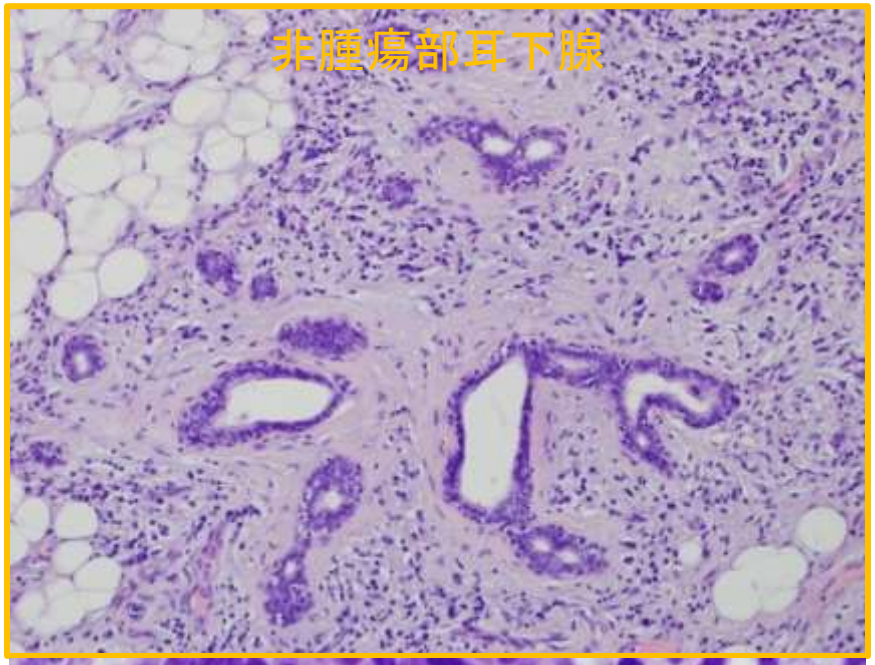

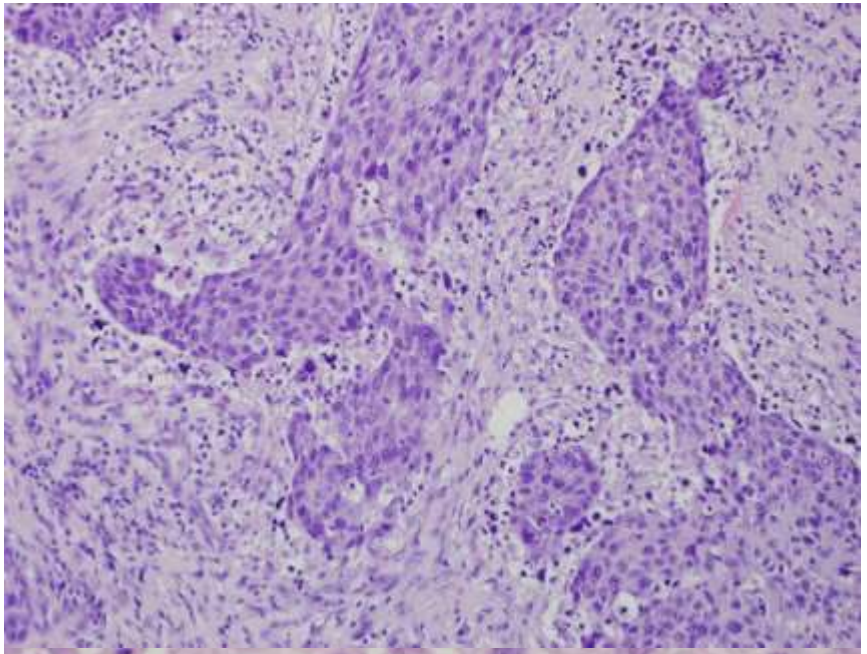

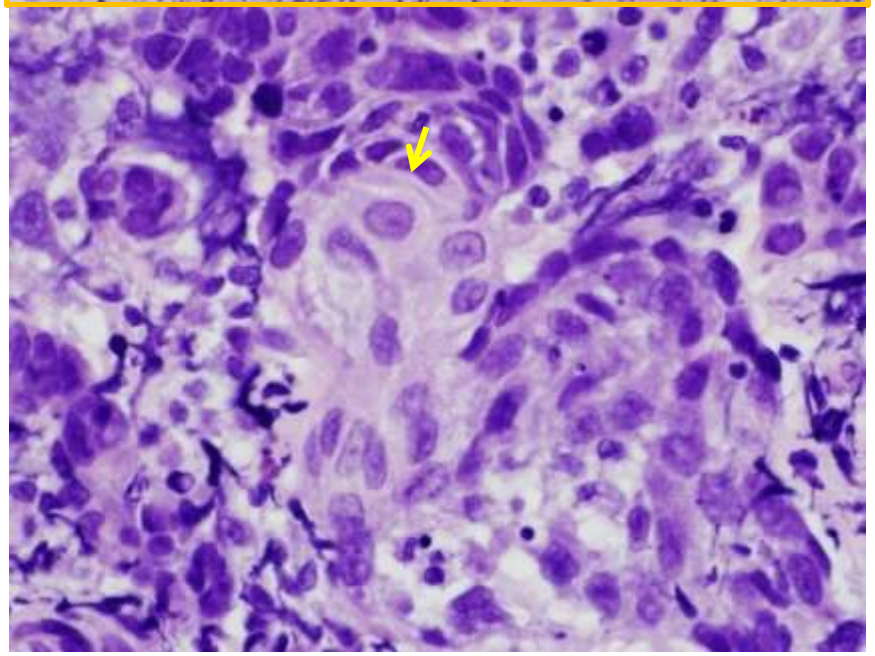

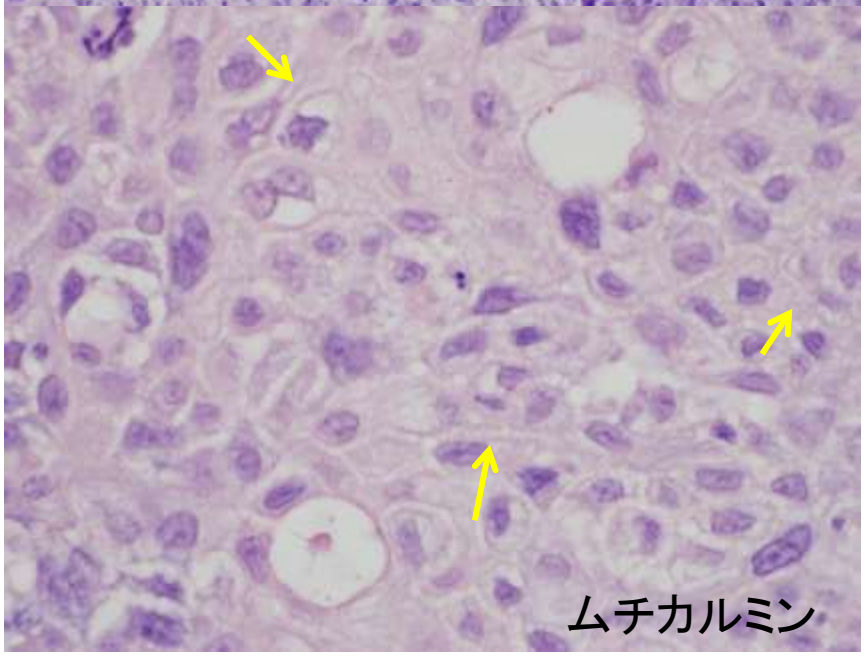

病理診断

Poorly differentiated Squamous cell carcinoma with metastasis of the lymph nodes

術後経過

肺癌(Adenocarcinoma)

症例2

年齢/性　65歳/男性

主訴　左耳下部腫脹

生活歴　喫煙(40本/日×20年),飲酒(2合/日)

既往歴　高血圧・痛風

現病歴　1週間前より上記を自覚。急速な増大傾向を認め、抗菌薬投与するも改善なく、当院受診となった。

肉眼/MRI像



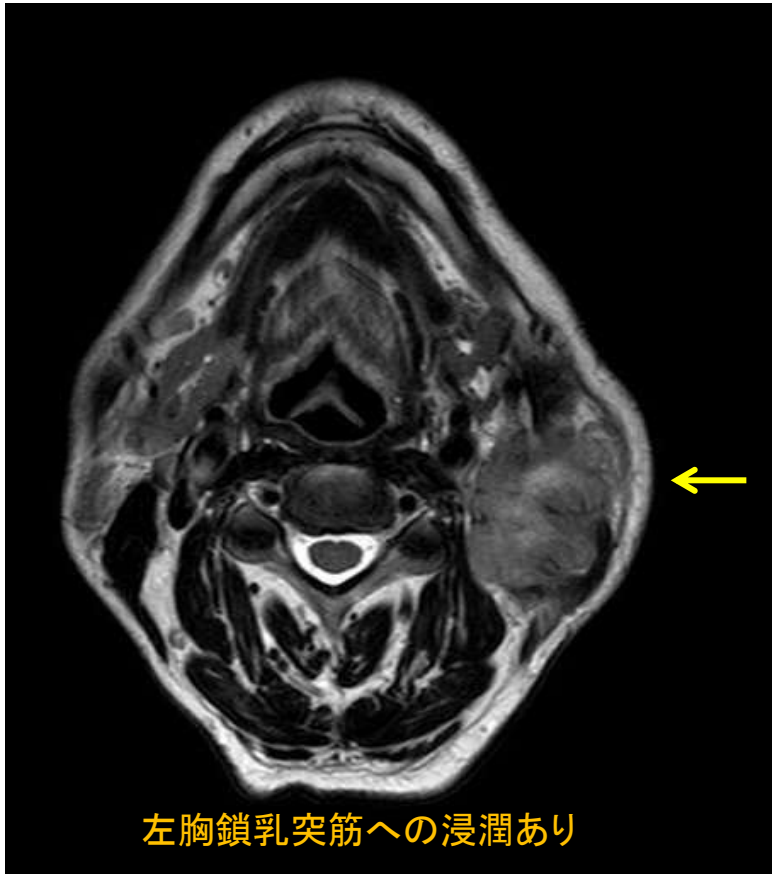

左耳下部,60×60mm,弾性硬・可動制限のある無痛性腫瘤,顔面神経麻痺(-)

他臓器に腫瘍性病変(既往)なし

細胞像

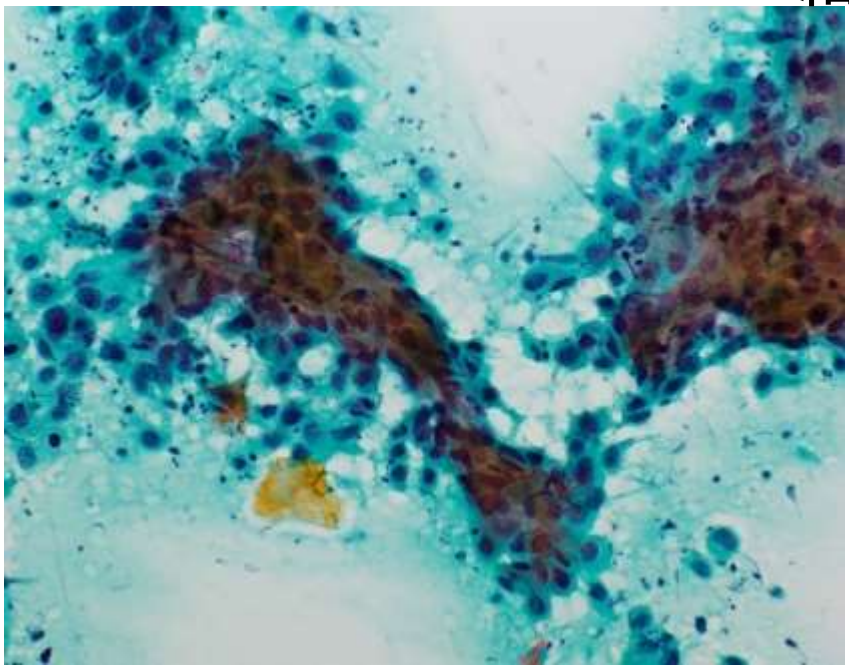

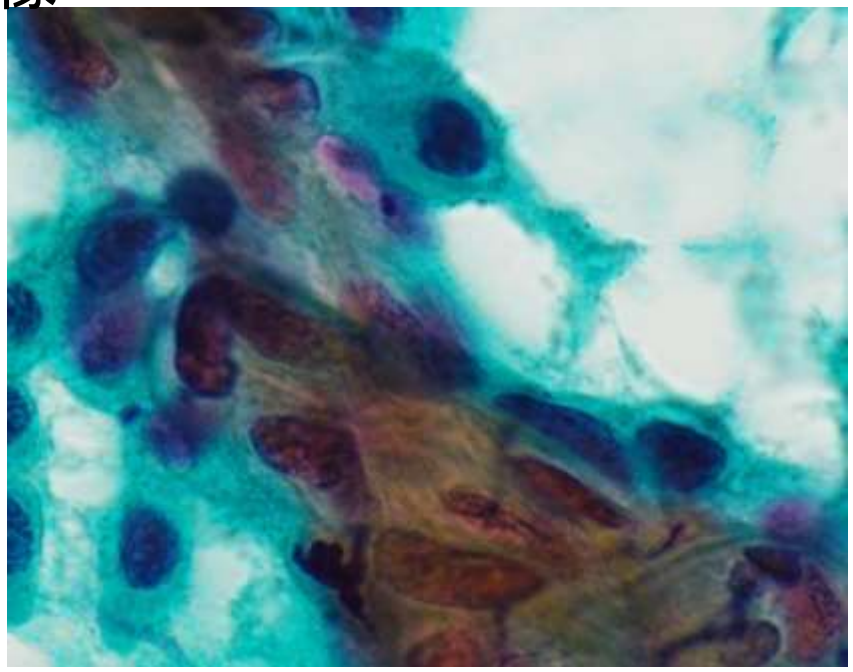

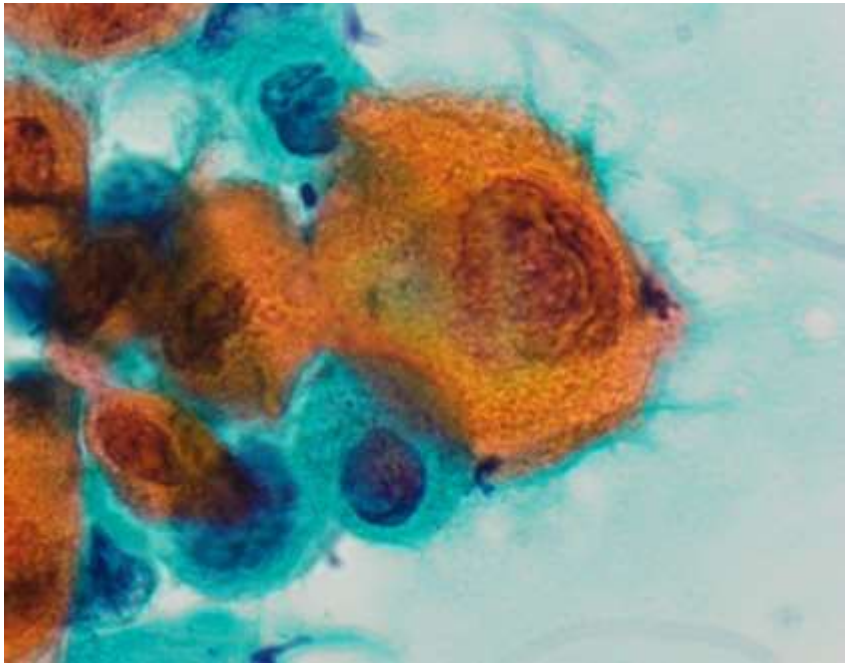

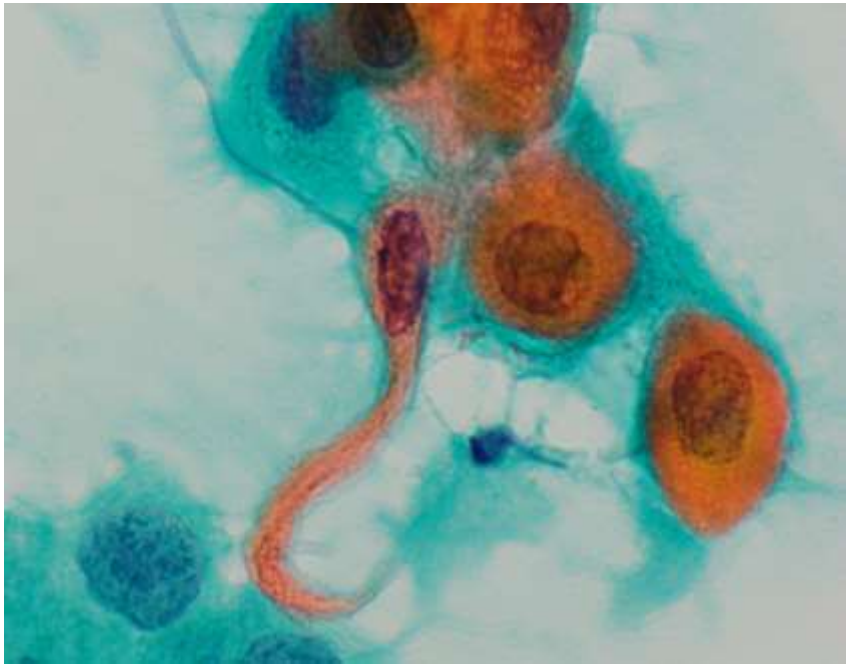

左耳下腺肉眼像

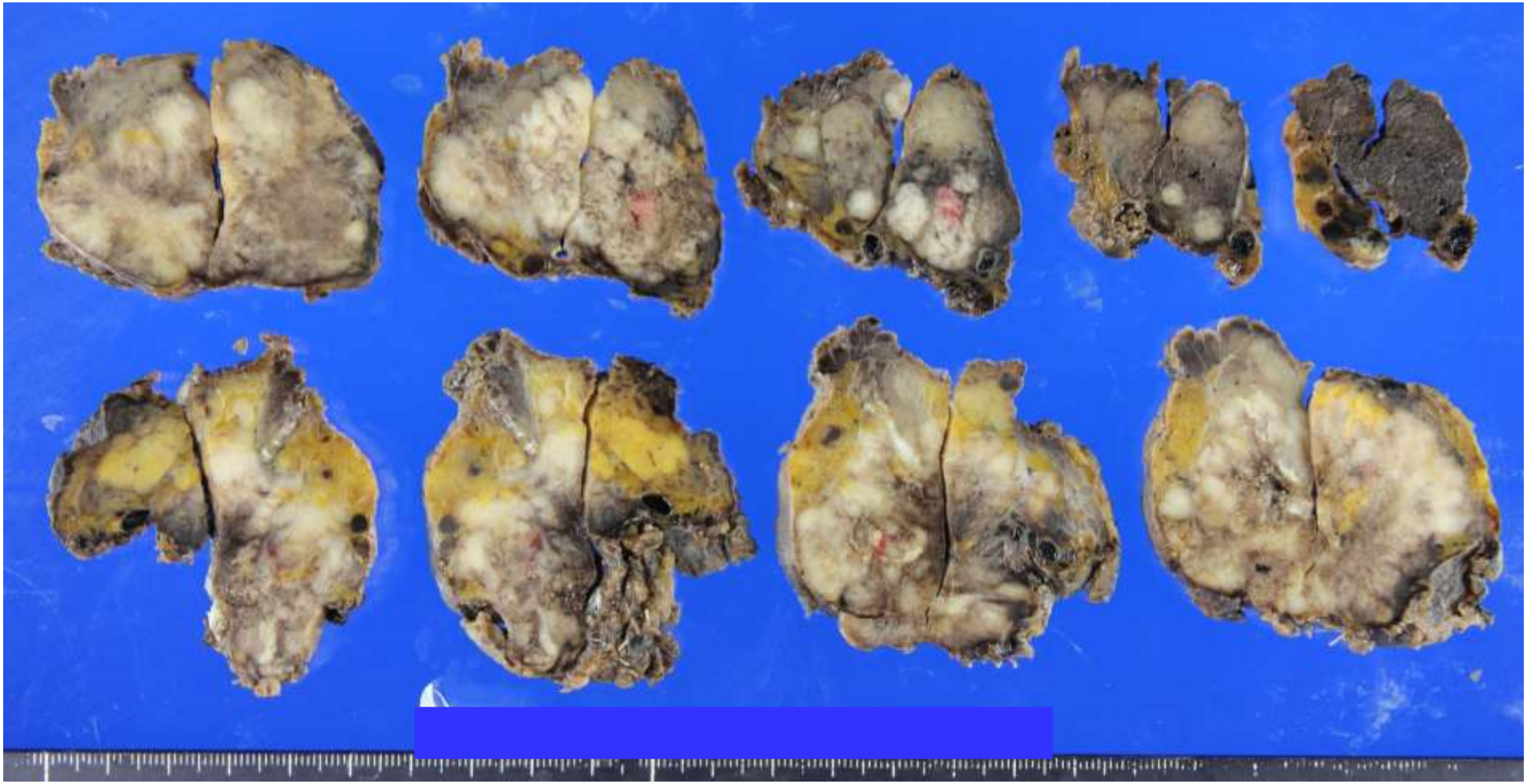

左耳下腺肉眼像

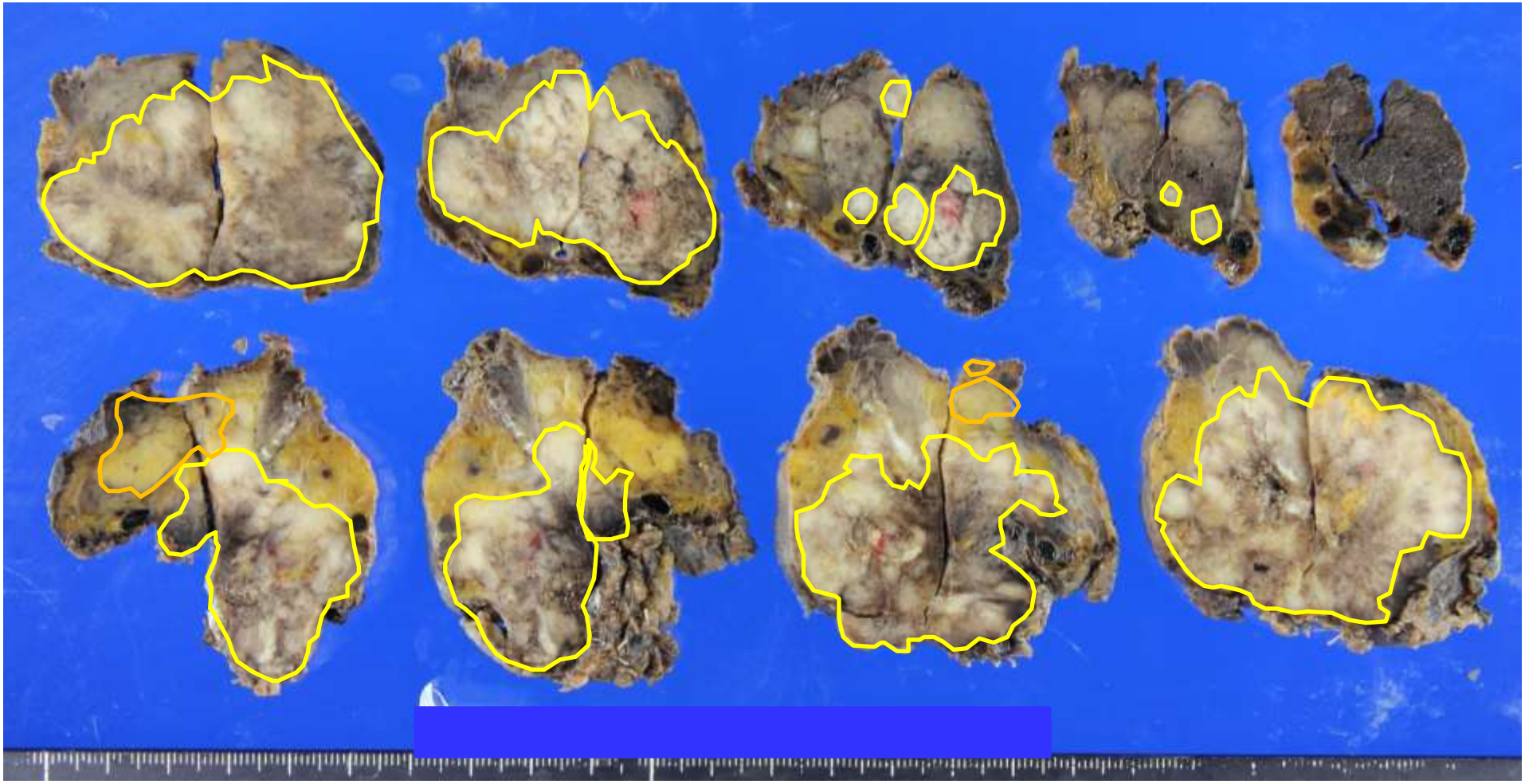

腫瘍組織　　非腫瘍部耳下腺

組織像

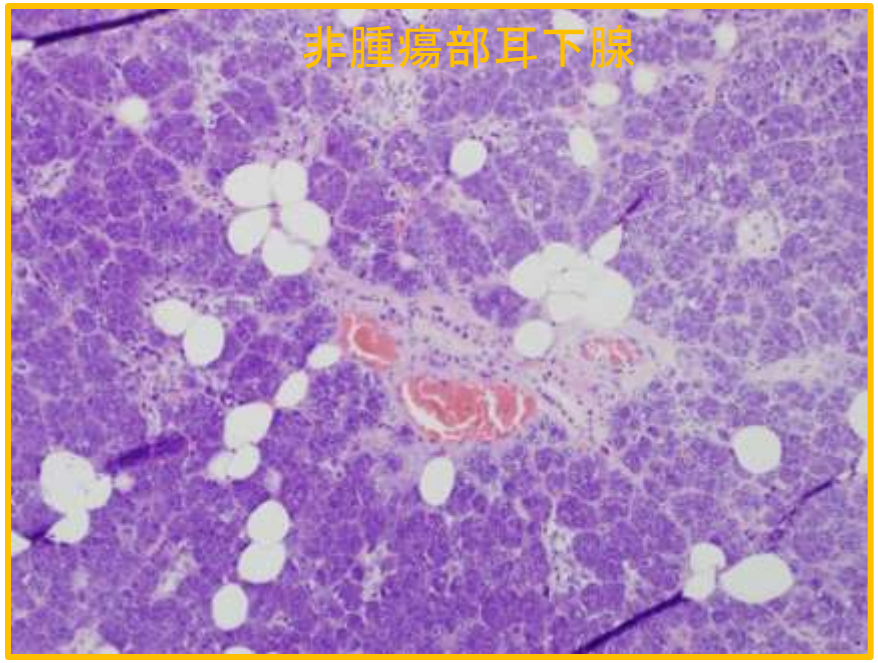

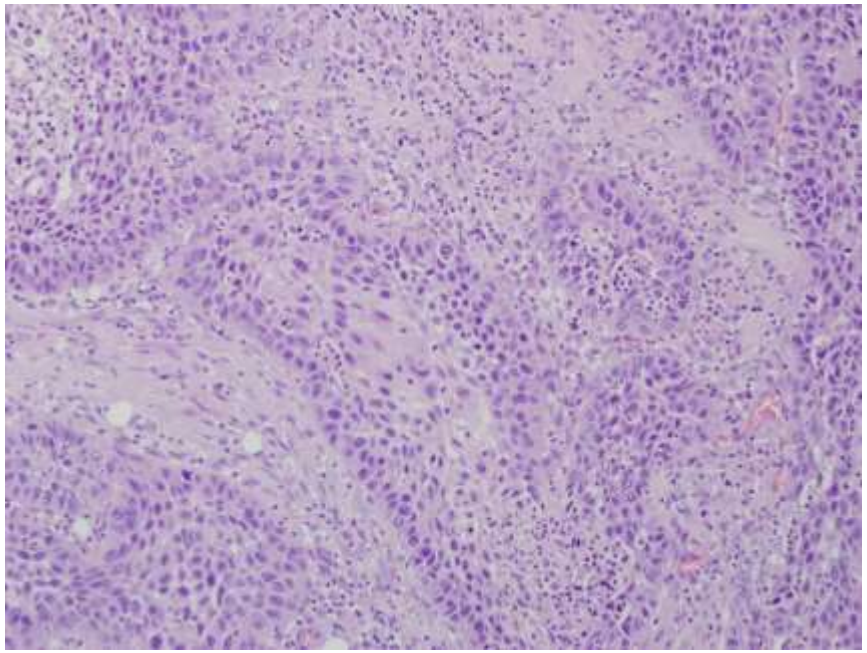

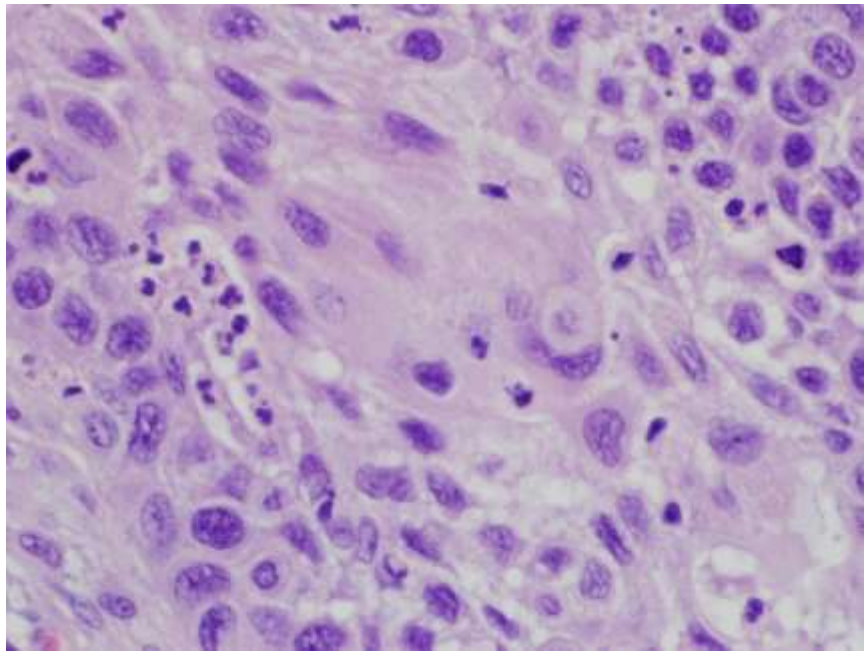

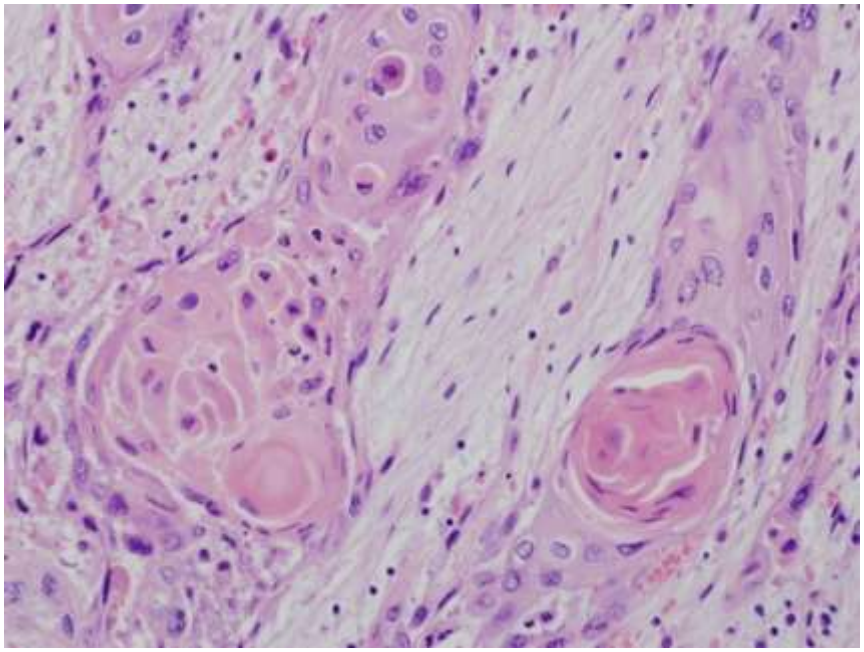

組織像

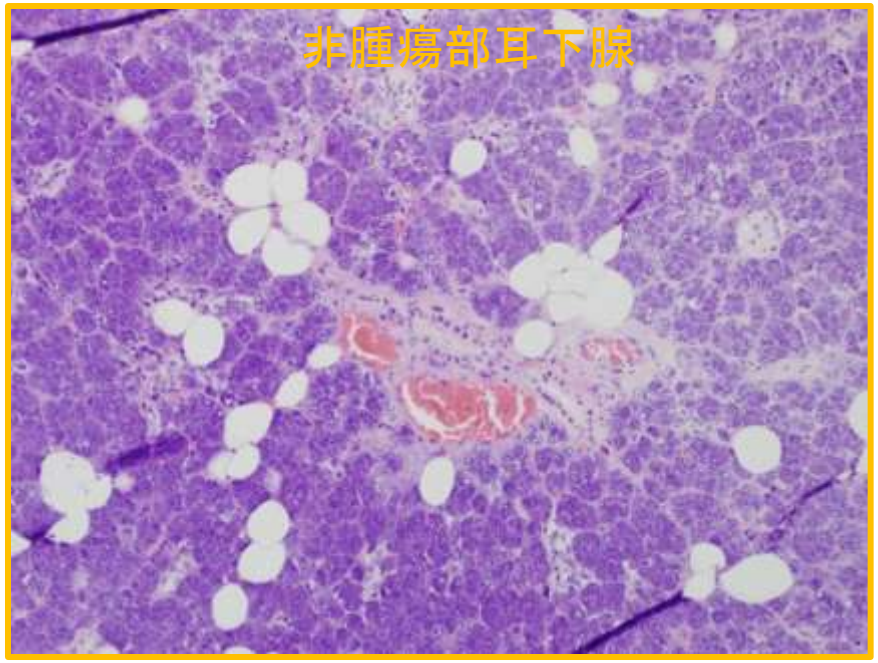

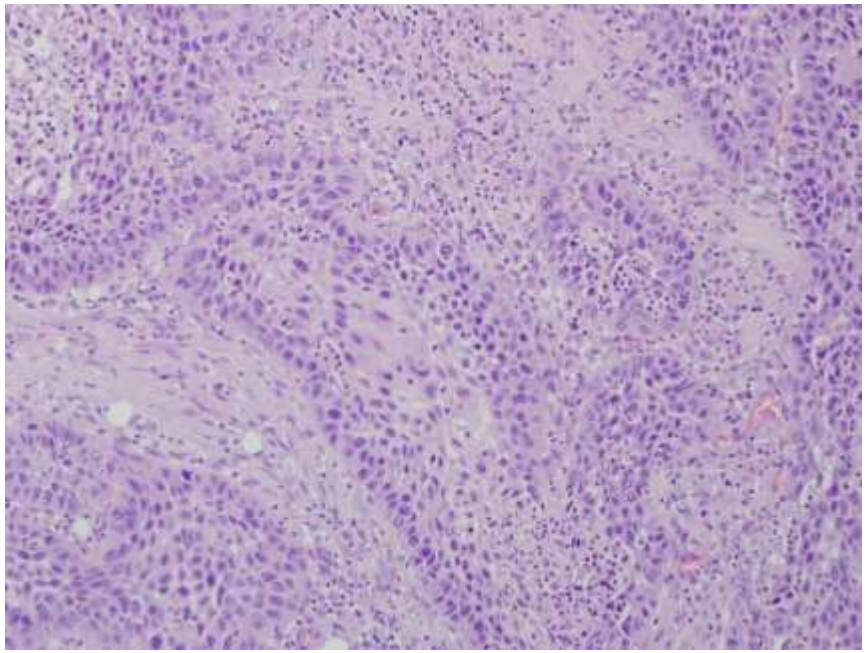

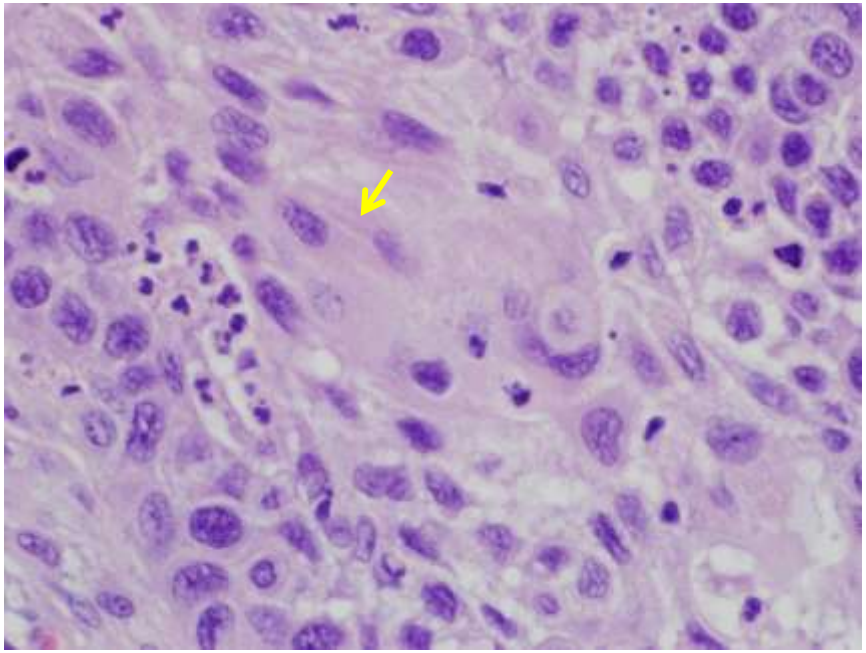

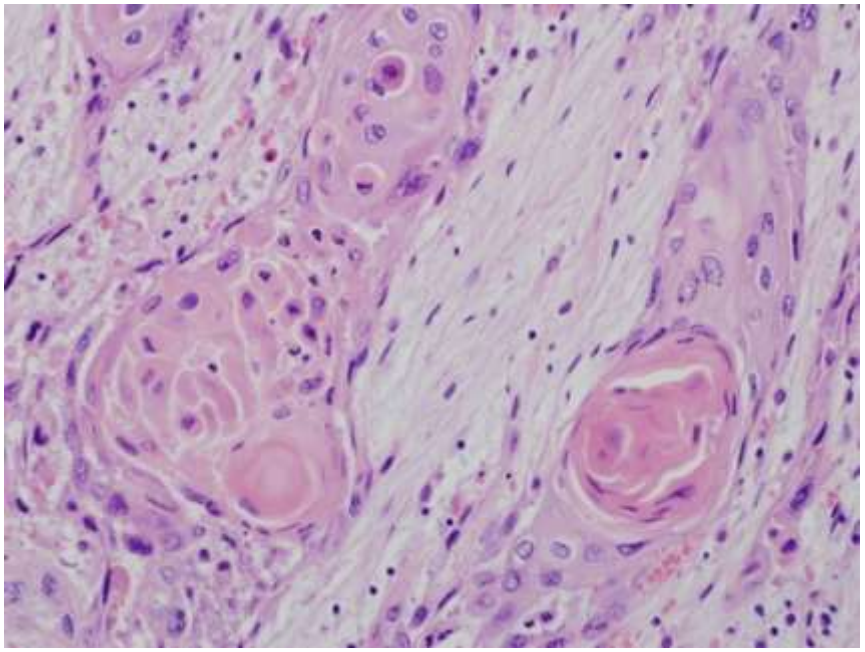

病理診断

Well differentiated Squamous cell carcinoma

術後経過

左耳下腺癌治療後再発
後発左鎖骨上リンパ節転移

唾液腺扁平上皮癌の鑑別診断

1. 頭頸部の皮膚あるいは粘膜由来の扁平上皮癌の直接浸潤または転移

2. 遠隔臓器に発生した扁平上皮癌からの転移

3. 高悪性度粘表皮癌の悪性扁平上皮成分

4. 原発性扁平上皮癌

唾液腺扁平上皮癌の鑑別診断

1. 頭頸部の皮膚あるいは粘膜由来の扁平上皮癌の直接浸潤または転移

2. 遠隔臓器に発生した扁平上皮癌からの転移

3. 高悪性度粘表皮癌の悪性扁平上皮成分
   - ムチカルミン陰性　　症例1，2
   - 明らかな角化　　症例2
   - CK7-/CK20-　　症例1，2

	CK7+/CK20+	CK7+/CK20-	CK7-/CK20+	CK7-/CK20-
粘表皮癌	7.7%	92.3%	0%	0%
扁平上皮癌	0%	30.8%	0%	69.2%

（Nikitakis NG, 2004）

4. 原発性扁平上皮癌

唾液腺腫瘍の組織型分類（新WHO 分類＊，2005年）

1.Malignant epithelial tumours 悪性上皮性腫瘍	2.Benign epithelial tumours 良性上皮性腫瘍
Acinic cell carcinoma 腺房細胞癌 Mucoepidermoid carcinoma 粘表皮癌 Adenoid cystic carcinoma 腺様嚢胞癌 Polymorphous low—grade adenocarcinoma 多型低悪性度腺癌 Epithelial—myoepithelial carcinoma 上皮筋上皮癌 Clear cell carcinoma, not otherwise specified 明細胞癌NOS Basal cell adenocarcinoma 基底細胞腺癌 Sebaceous carcinoma 脂腺癌 Sebaceous lymphadenocarcinoma 脂腺リンパ腺癌 Cystadenocarcinoma 嚢胞腺癌 Low—grade cribriform cystadenocarcinoma 低悪性度篩状嚢胞腺癌 Mucinous adenocarcinoma 粘液腺癌 Oncocytic carcinoma オンコサイト癌 Salivary duct carcinoma 唾液腺導管癌 Adenocarcinoma, not otherwise specified 腺癌NOS Myoepithelial carcinoma 筋上皮癌 Carcinoma ex pleomorphic adenoma 多形腺腫由来癌 Carcinosarcoma 癌肉腫 Metastasizing pleomorphic adenoma 転移性多形腺腫 Squamous cell carcinoma 扁平上皮癌 Small cell carcinoma 小細胞癌 Large cell carcinoma 大細胞癌 Lymphoepithelial carcinoma リンパ上皮癌 Sialoblastoma 唾液腺芽腫	Pleomorphic adenoma 多形腺腫 Myoepithelioma 筋上皮腫 Basal cell adenoma 基底細胞腺腫 Warthin tumour ワルチン腫瘍 Oncocytoma オンコサイトーマ Canalicular adenoma 細管状腺腫 Sebaceous adenoma 脂腺腺腫 Lymphadenomas : sebaceous and nonsebaceous リンパ腺腫: 脂腺型と非脂腺型 Ductal papillomas 導管乳頭腫 Inverted ductal papilloma 内反性導管乳頭腫 Intraductal papilloma 導管内乳頭腫 Sialadenoma papilliferum 乳頭状唾液腺腺腫 Cystadenoma 嚢胞腺腫
	3.Soft tissue tumours 軟部腫瘍
	4.Haematolymphoid tumours 血液リンパ球系腫瘍
	5.Secondary tumours 二次性腫瘍

*Pathology and Genitics of Head and Neck Tumours（Chapter 5）; Editorial Working Group Member : J.W. Eveson（chair）, P.L. Auclair, A.K. El—Naggar, G. Ellis, D.R. Gnepp, T. Nagao, R.H.W. Simpson, A. Skalova.

耳下腺腫瘍の臨床的悪性度

悪性度	組織型	
低悪性度	腺房細胞癌	粘表皮癌（低悪性度）
	多型低悪性度腺癌	腺癌NOS（低悪性度）
	上皮筋上皮癌	多形腺腫由来癌（非浸潤型・微小浸潤型）
	明細胞癌NOS	
	基底細胞腺癌	
	嚢胞腺癌	
	粘液腺癌	
	転移性多形腺腫	
	唾液腺芽腫	
中間型悪性度	脂腺癌	粘表皮癌（中間型悪性度）
	筋上皮癌	腺様嚢胞癌（篩状型・管状型）
	リンパ上皮癌	腺癌NOS（中間型悪性度）
高悪性度	オンコサイト癌	粘表皮癌（高悪性度）
	唾液腺導管癌	腺様嚢胞癌（充実型）
	癌肉腫	腺癌NOS（高悪性度）
	扁平上皮癌	多形腺腫由来癌（浸潤型）
	小細胞癌	
	大細胞癌	

*Pathology&Genetics,Head and Neck Tumours(Chapter5)

唾液腺原発扁平上皮癌

定義	光顕で角化と細胞間橋の両者あるいはどちらかが観察される 類表皮細胞で構成される原発性悪性上皮性腫瘍
頻度	全唾液腺腫瘍の1%未満
危険因子	頚部への放射線治療の既往
好発年齢	平均64歳
好発部位	耳下腺（80%）、顎下腺（20%）
性差	男：女＝2：1
臨床症状	急速に増大する腫瘤、しばしば頚部リンパ節腫大、顔面神経麻痺を伴う 有痛性腫瘤（33%）、頚部リンパ節腫脹（11%）、顔面神経麻痺（17%）
肉眼像	一部に壊死を伴う境界不明瞭な充実性腫瘤
組織像	高分化から中分化のものが多く、しばしば角化を伴う 腫瘍近傍の導管上皮に扁平上皮化生や異形成がみられることがある
治療	耳下腺全摘出術＋リンパ節廓清
予後	5年生存率　25－30%　（他臓器のSCCより予後不良）
予後不良因子	・60歳以上　・潰瘍化　・可動性不良　・顔面神経麻痺　・頚部リンパ節転移

大唾液腺原発扁平上皮癌の報告

	部位	症例数	生存
Shemen et al, 1987	P(42), S(6)	48	5年生存 83%(Stage I)
			5年生存 14%(Stage II-III)
Spitz and Batsakis, 1984	記載なし	25	5年生存 40%
Batsakis et al, 1976	P	2	1例 21年（無病）
Kane et al, 1991	P	14	10年生存 40%
O'Brien et al, 1986	P	2	1年生存 0%
Marks et al, 1987	P	3	2例 死亡（腫瘍死）
			1例 生存（転移あり）
Gaughan et al, 1992	P	18	5年生存 50%
Witten et al, 1990	P	14	
Andersen et al, 1991	S	3	
Eneroth, 1971	P(7), S(12)	19	
Eveson and Cawson, 1985	P(19), S(5)	24	

P 耳下腺　S 顎下腺

(Taxy JB., 2001)



唾液腺細胞診における診断に有用な特殊細胞

- Oncocytic cells　好酸性細胞
- Squamous cells　扁平上皮細胞
- Basaloid cells　基底細胞
- Spindle cells　紡錘形細胞
- Sebaceous cells　脂腺細胞
- Clear cells　明細胞
- Apocrine or apocrine-like cells
  アポクリン/アポクリン様細胞



唾液腺細胞診における診断に有用な特殊細胞

扁平上皮細胞がみられる唾液腺病変

主な構成細胞として	・Warthin腫瘍またはオンコサイト腫瘍で扁平上皮化生を伴うもの ・扁平上皮癌 （原発性、周囲組織からの浸潤、遠隔臓器からの転移） ・粘表皮癌（高悪性度） ・角化嚢胞
一部に出現	・多形腺腫 ・基底細胞腺腫または基底細胞腺癌 ・脂腺腺腫または脂腺腺癌 ・上皮筋上皮癌
非腫瘍性かつ腫瘍類似病変	・壊死性唾液腺化生 ・角化嚢胞

まとめ

・唾液腺に扁平上皮癌を認めた場合、多くは転移性であるが、
原発性も念頭に置かなければならない。

・耳下腺原発扁平上皮癌は、高悪性度で予後が悪いため、
早期の組織型推定と治療方針の決定が重要

・唾液腺腫瘍では、異なる組織型にも共通の所見を認めることがある

・唾液腺腫瘍では臨床的背景、組織学的特徴も含めた詳細な観察による
組織型推定が重要