唾液腺基底細胞腺腫の細胞像
-多形腺腫との比較-

熊本赤十字病院　病理診断科

○境　一（CT）井上　佳那子（CT）山下　祐（CT）

吉満　千恵（CT）大塚　幸二（CT）坂本　康弘（CT）

福田　精二（MD）長峯　理子（MD）

Japanese red cross
Kumamoto hospital

【はじめに】

- 唾液腺の基底細胞腺腫は全唾液腺腫瘍の1.8～7.5%を占め、多形腺腫とワルチン腫瘍に次ぐ頻度であるが、その割合は低い。基底細胞腺腫は細胞診において、多形腺腫との鑑別がしばしば困難なことが多い。今回我々は、2016年から2017年にかけて4症例を経験したので、その細胞像を多形腺腫と比較した。

【対象】

基底細胞腺腫

症例	年齢	性別	部位	サイズ	細胞診判定	診断
1	75	女性	左耳下腺	15 x 10mm	正常或は良性	Suggestive of pleomorphic adenoma
2	61	女性	右耳下腺	10 x 10mm	鑑別困難	Few atypical cells
3	52	女性	左耳下腺	40 x 30mm	正常或は良性	Benign tumor
4	78	女性	右耳下腺	27 x 20mm	鑑別困難	Suggestive of pleomorphic adenoma

多形腺腫

症例	年齢	性別	部位	サイズ	細胞診判定	診断
1	60	女性	右耳下腺	22x22mm	正常或は良性	Pleomorphic adenoma
2	47	男性	左耳下腺	28x21mm	正常或は良性	Pleomorphic adenoma
3	23	女性	右耳下腺	23x19mm	正常或は良性	Pleomorphic adenoma
4	63	男性	右顎下腺	24x16mm	正常或は良性	Pleomorphic adenoma
平均	48.3	M2F2		24x19.5mm		

【検討項目】

- 背景の異染性物質量
- 細胞集塊の大きさ、集塊数、
- 重積性、腺管構造の有無、
- 円形細胞量、紡錘形細胞量、孤在細胞の有無、形質細胞様細胞の有無、細胞境界、
- クロマチンパターン、核小体の有無

以上、12項目を検討した

背景の異染性物質

基底細胞腺腫

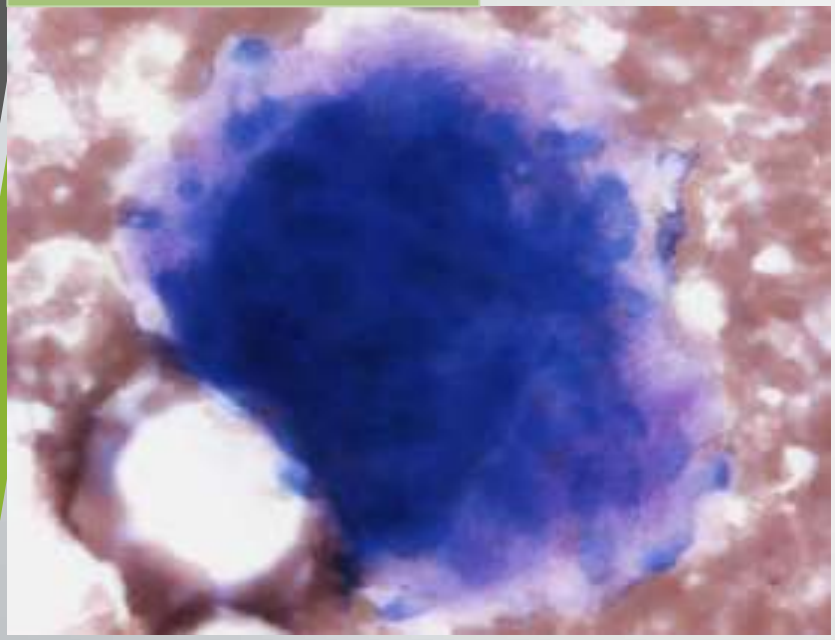

症例	異染性物質量	集塊外
1	±（少量）	無し
2	±（極少量）	無し
3	±（少量）	無し
4	±（少量）	無し

多　形　腺　腫

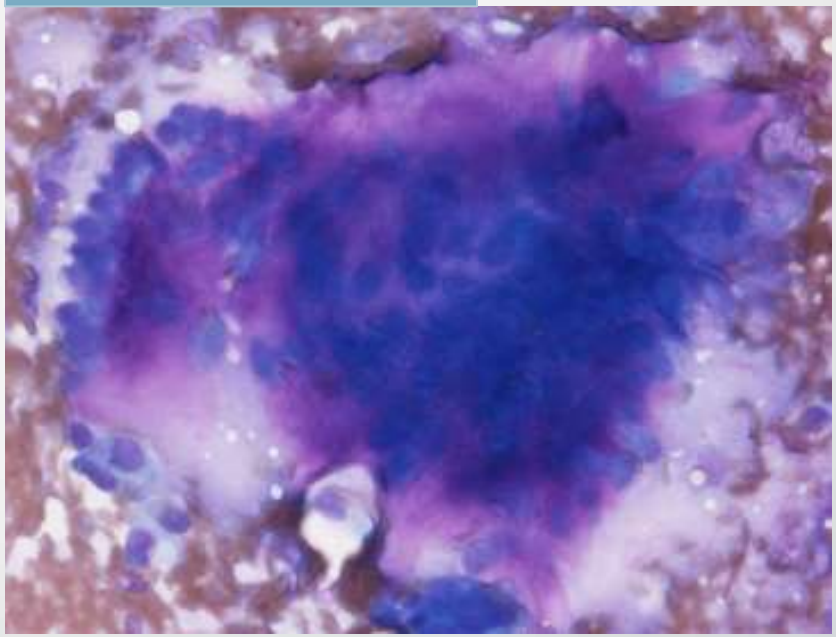

症例	異染性物質量	集塊外
1	＋	無し
2	＋＋	有
3	＋	無し
4	±（少量）	無し

細胞集塊の大きさ、集塊数

基底細胞腺腫

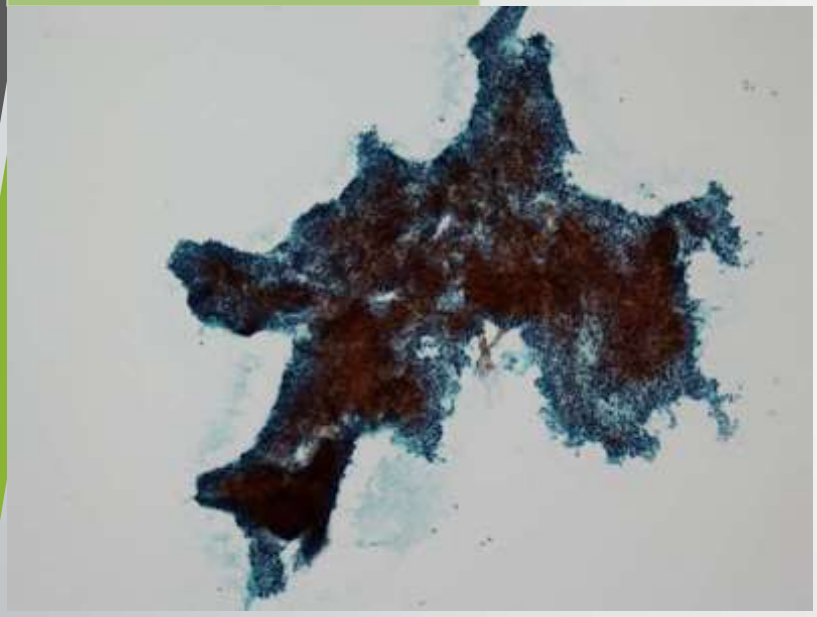

症例	集塊直径（μm）	集塊数
1	327.8	7
2	100.1	5
3	493.0	6
4	428.9	16
平均	337.45	8.5

多　形　腺　腫

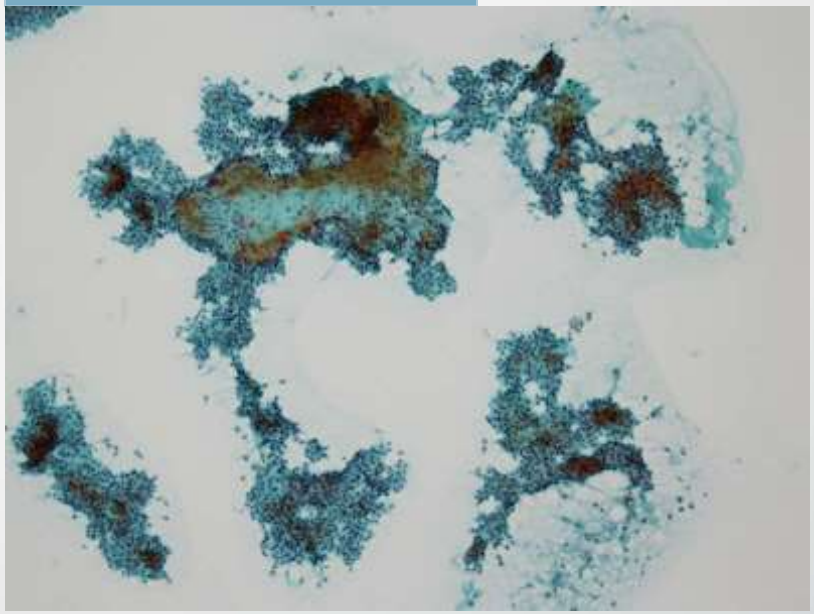

症例	集塊直径（μm）	集塊数
1	272.3	12
2	105.1	27
3	391.0	50
4	294.0	8
平均	265.6	24.3

重積性、腺管構造の有無

基底細胞腺腫

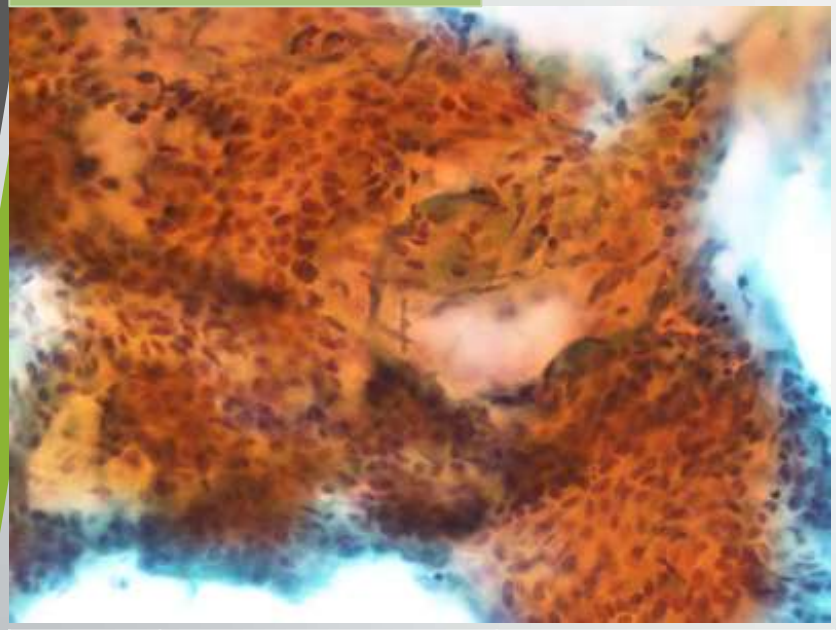

症例	重積性	腺管構造
1	+++	±
2	+	−
3	+++	−
4	+++	±

多　形　腺　腫

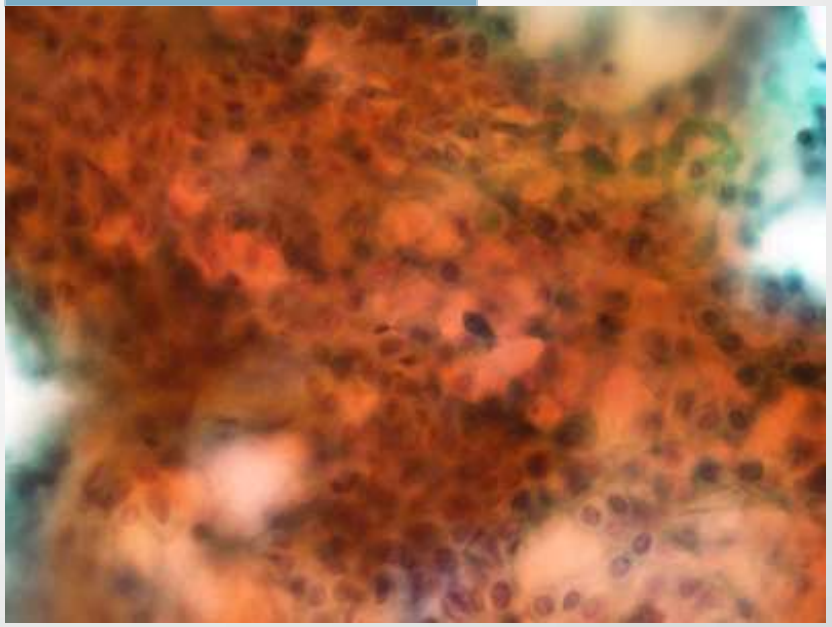

症例	重積性	腺管構造
1	++	+
2	+	−
3	+++	±
4	+	−

孤在細胞、形質細胞様細胞の有無、細胞境界

基底細胞腺腫

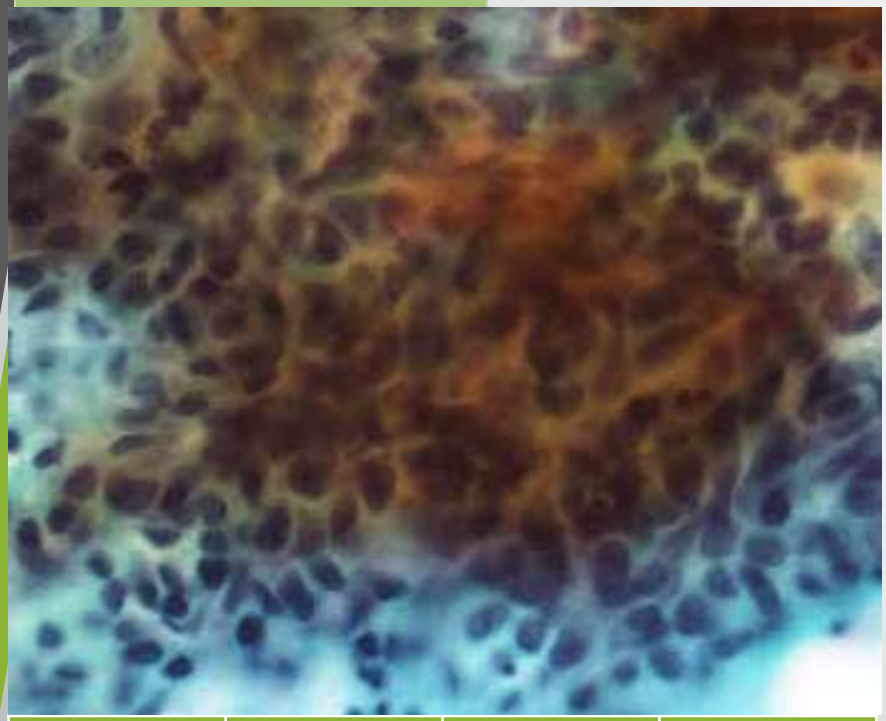

症例	孤在細胞	形質細胞様細胞	細胞境界
1	―	―	不明瞭
2	―	―	不明瞭
3	―	―	不明瞭
4	―	―	不明瞭

多　形　腺　腫

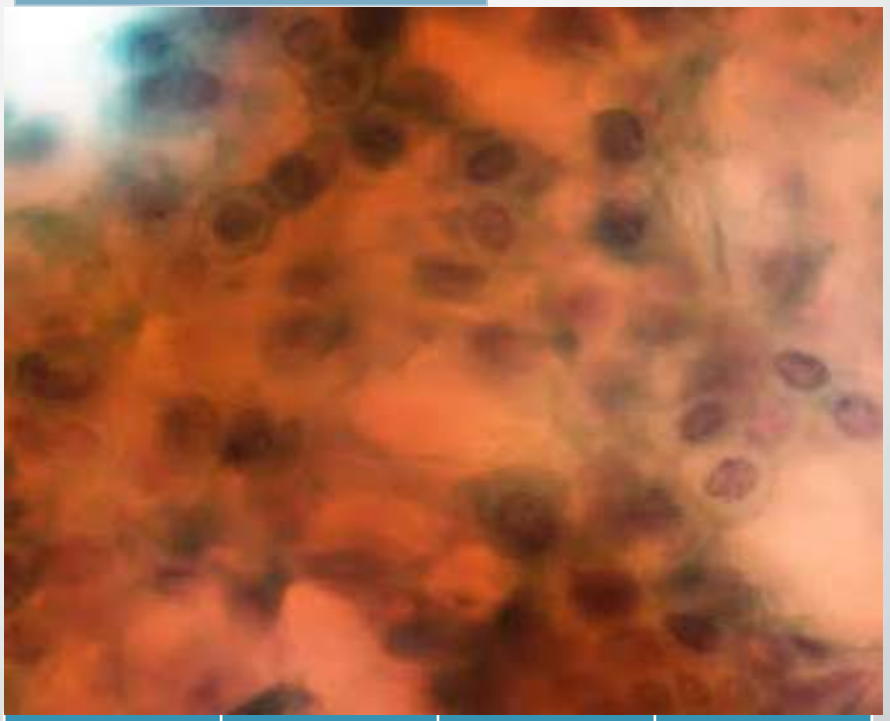

症例	孤在細胞	形質細胞様細胞	細胞境界
1	＋	＋	やや明瞭
2	＋＋	＋	明瞭
3	＋	＋	明瞭
4	±	＋	明瞭

円形細胞量、紡錘形細胞量

基底細胞腺腫

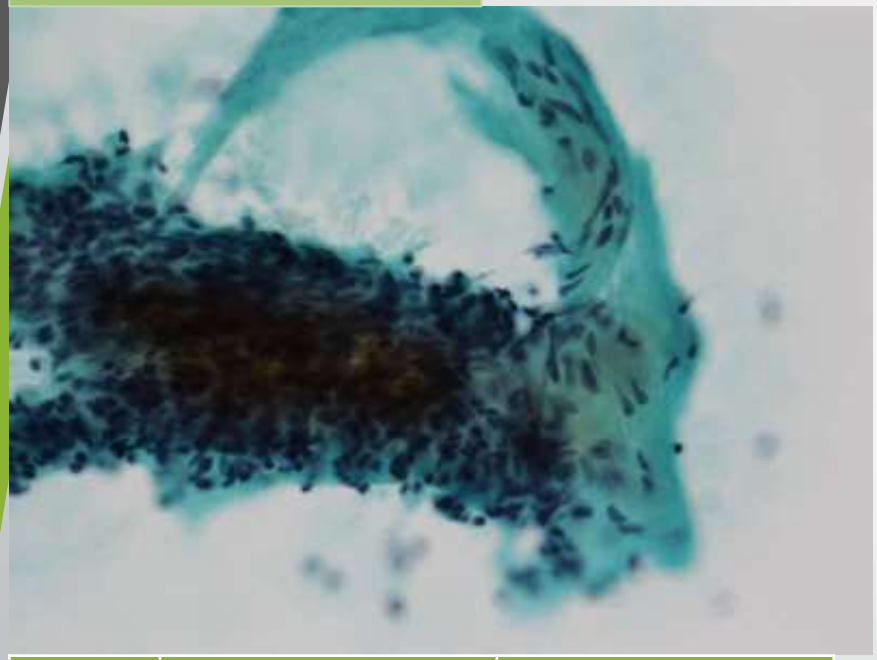

症例	円形細胞	紡錘形細胞
1	+++	±
2	++	±
3	+++	±
4	+++	±

多　形　腺　腫

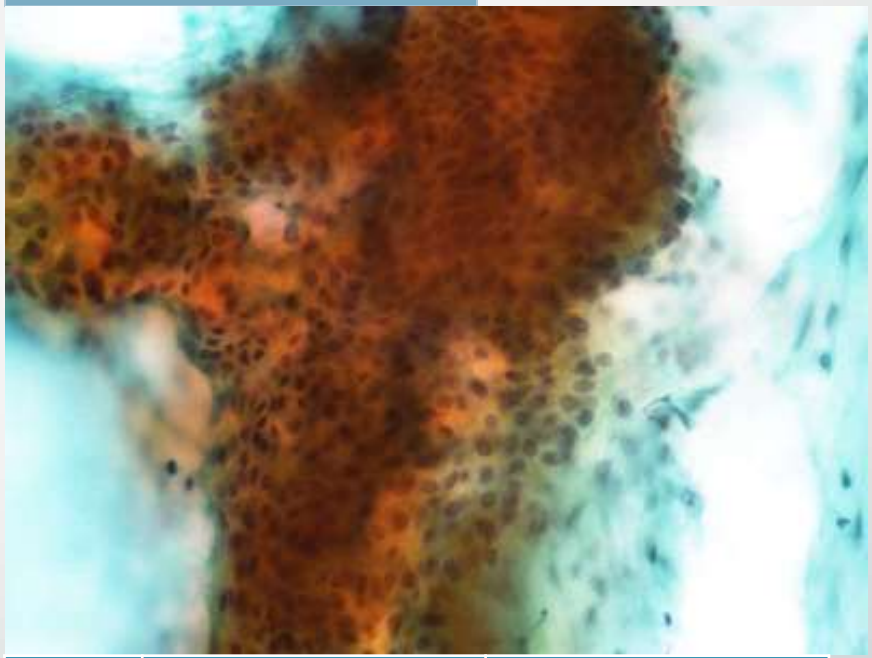

症例	円形細胞	紡錘形細胞
1	++	+
2	++	++
3	++	+
4	++	+

クロマチン、核小体の有無

基底細胞腺腫



症例	クロマチン	核小体
1	細顆粒状	―
2	微細顆粒状	―
3	顆粒状	―
4	微細顆粒状	―

多　形　腺　腫



症例	クロマチン	核小体
1	微細顆粒状	±
2	細顆粒状	＋＋
3	微細顆粒状	＋
4	微細顆粒状	±

【考察】

〔鑑別〕

基底細胞腺腫は細胞結合性に富み、重積性の強い集塊を形成する。

多形腺腫は筋上皮細胞が類円形上皮様、紡錘形、形質細胞様、星芒状の形態をとる。特に形質細胞様細胞は多形腺腫と筋上皮腫に特有。

異染性物質：多形腺腫では間質性粘液→豊富で粘液中に筋上皮細胞を観察。基底細胞腺腫では基底膜様物質→集塊や細胞に層状に付着

細胞境界：多形腺腫では集塊や孤在細胞において細胞境界が明瞭である。基底細胞腺腫は細胞境界が不明瞭である。

【まとめ】

基底細胞腺腫と多形腺腫は時に鑑別に苦慮するが、細胞の結合性や構成細胞の量、細胞境界の明瞭さ、異染性物質の量の観察で鑑別可能である。