破骨細胞型巨細胞を伴った膀胱癌の１例

済生会熊本病院　中央検査部病理

田上　圭二，池田　奈穂，高山　佳澄，
松本　直子，木下　史暁，近藤　妙子，
中川　美弥，松岡　拓也，神尾多喜浩

症　例

患　者：70代，男性.

主　訴：肉眼的血尿

現病歴：10年以上前から肉眼的血尿があるも放置していた．倦怠感と体重減少が著しいため，当院泌尿器科を受診した．画像検査では，膀胱を占拠する10cmを超える巨大な腫瘍がみられ，腹腔鏡下膀胱全摘術が施行された.

腹部超音波検査

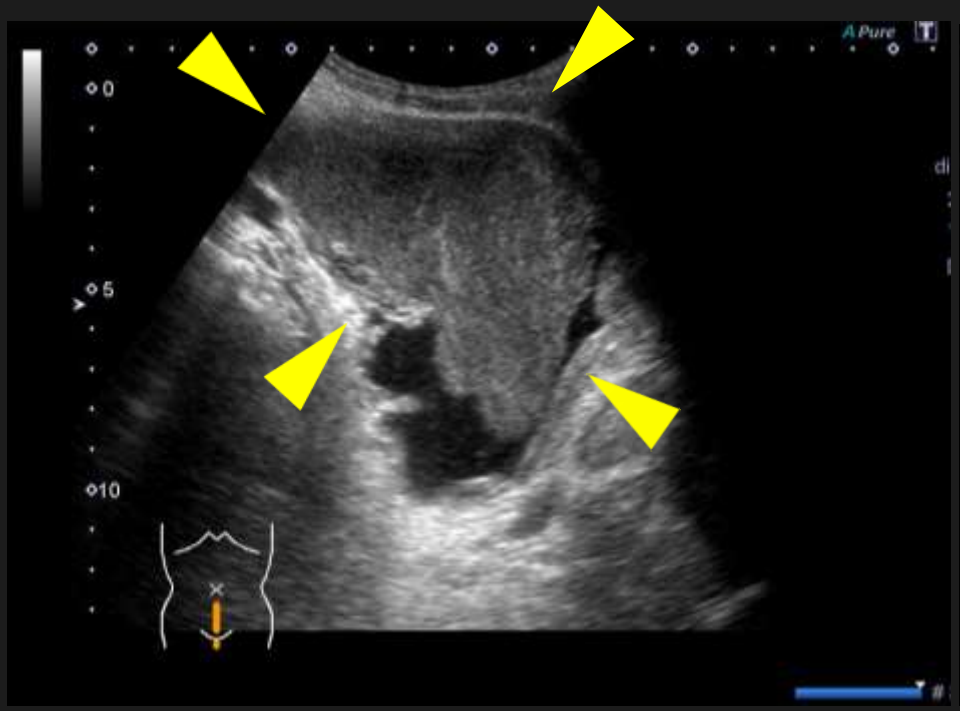

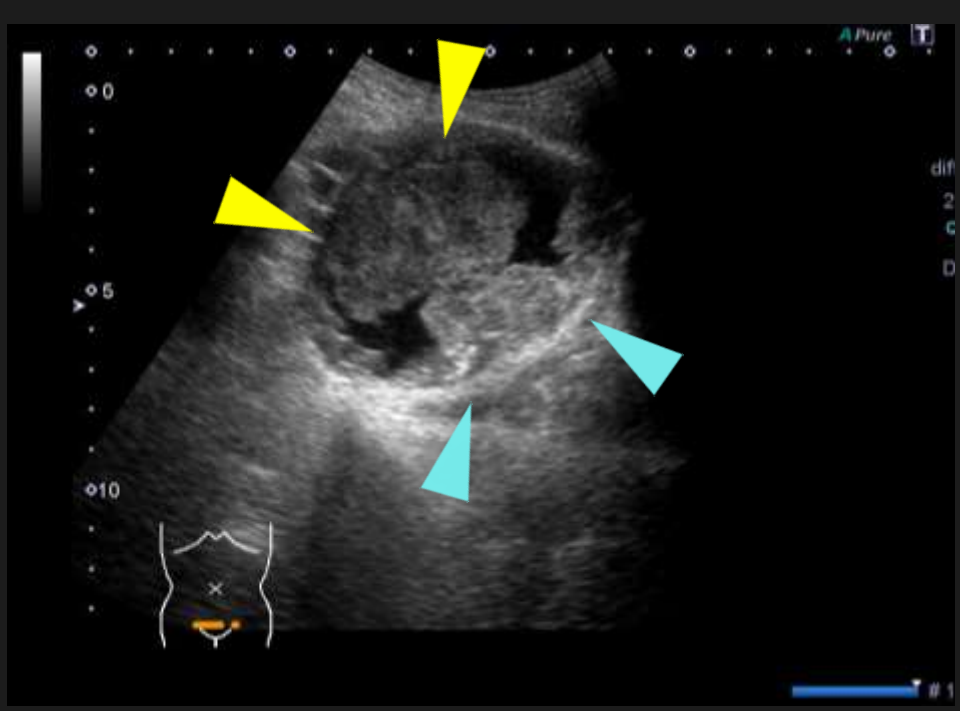

腹部ＭＲＩ検査

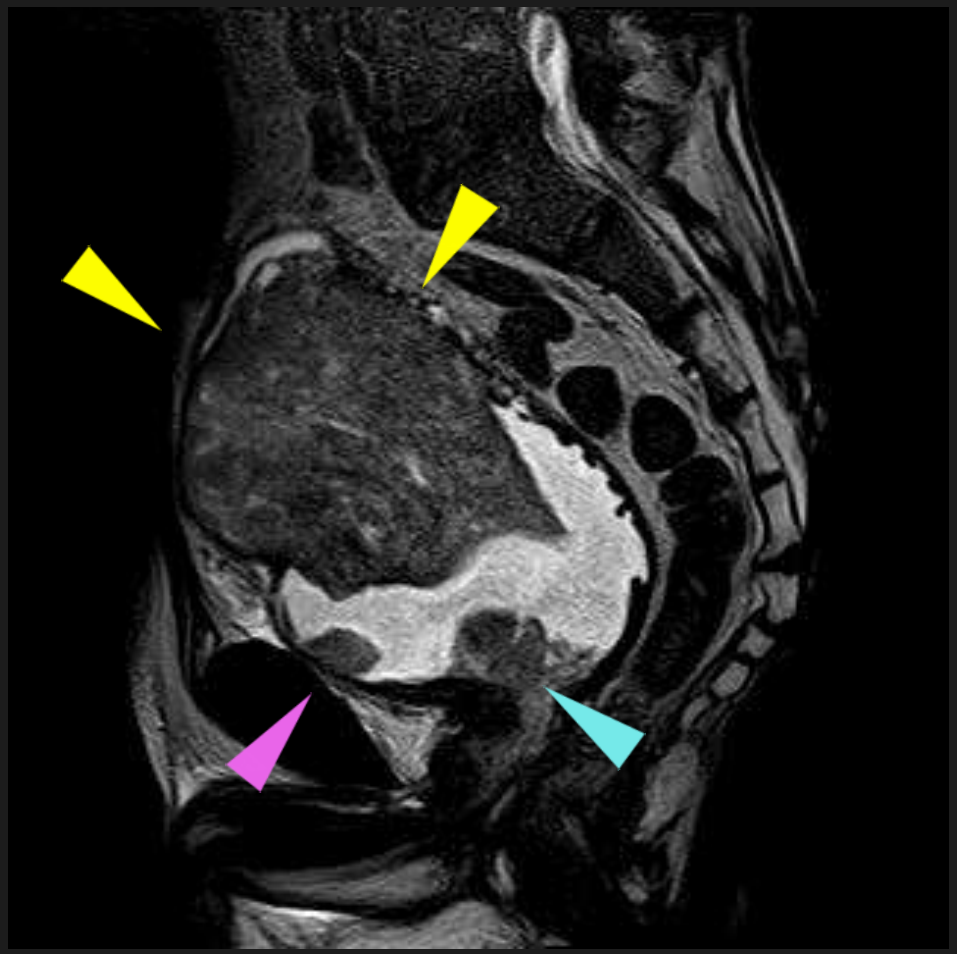

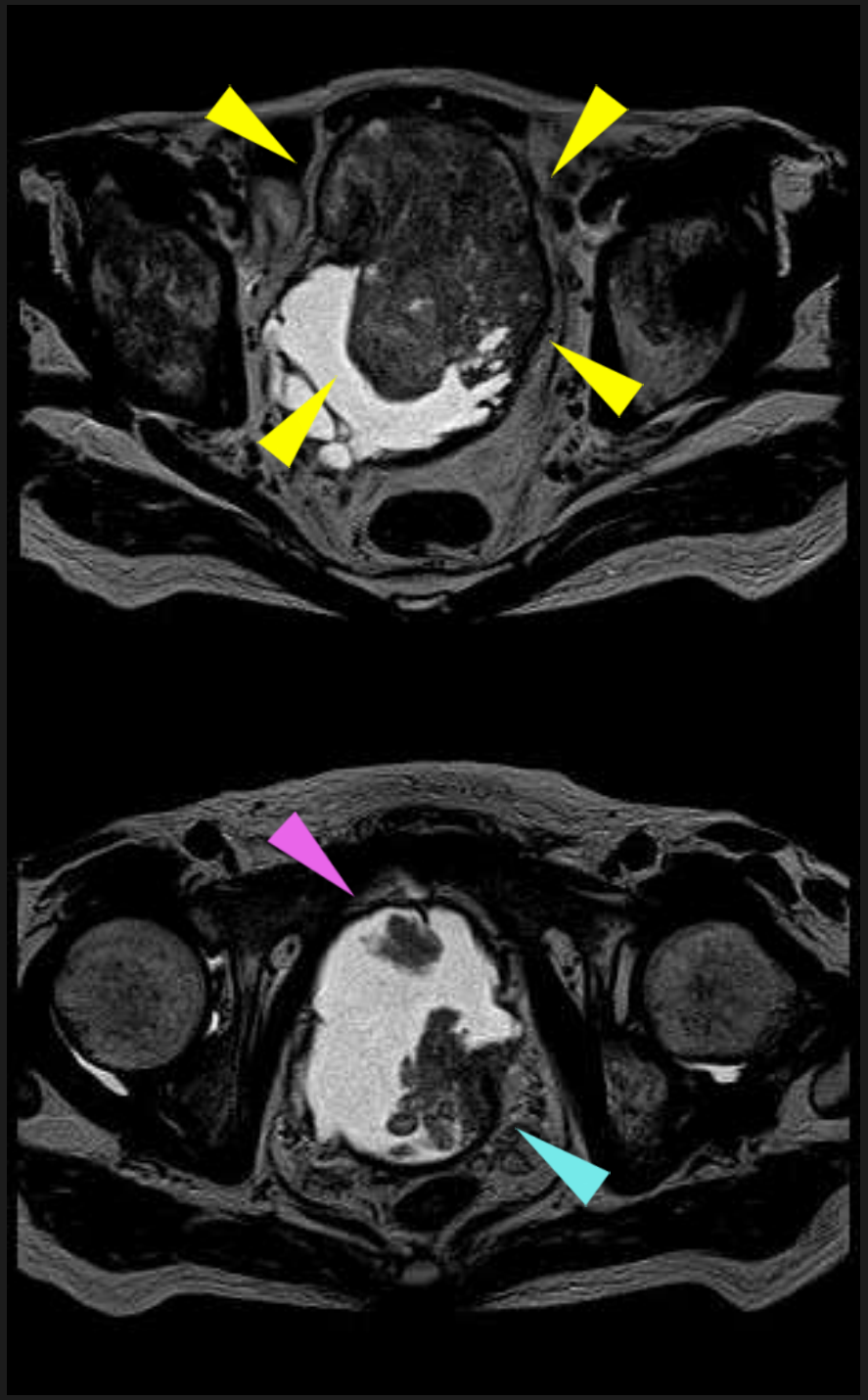

尿細胞診

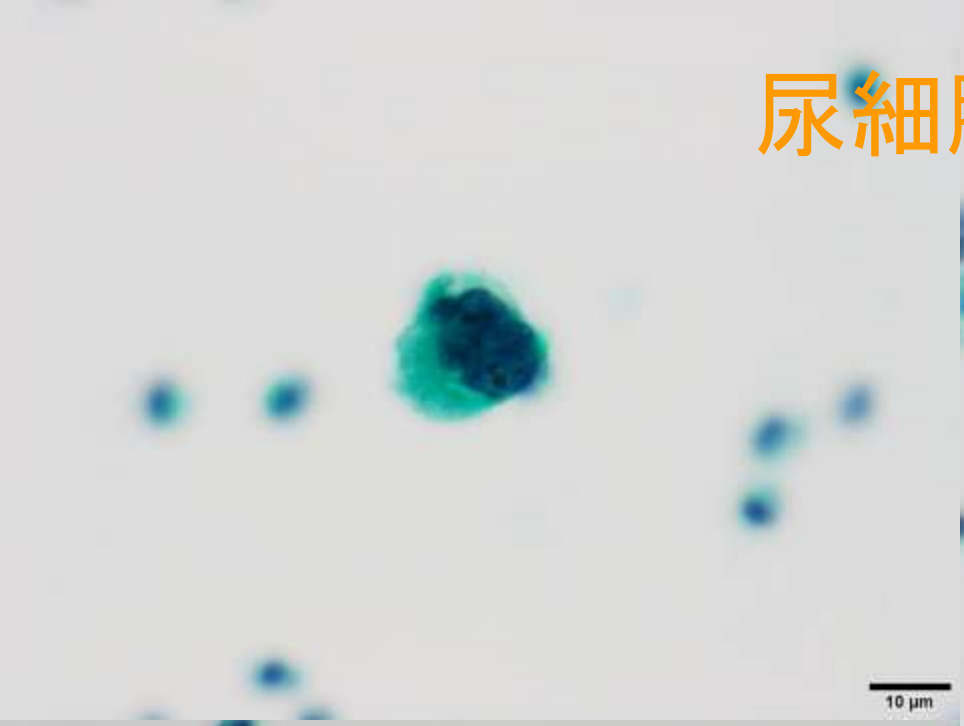

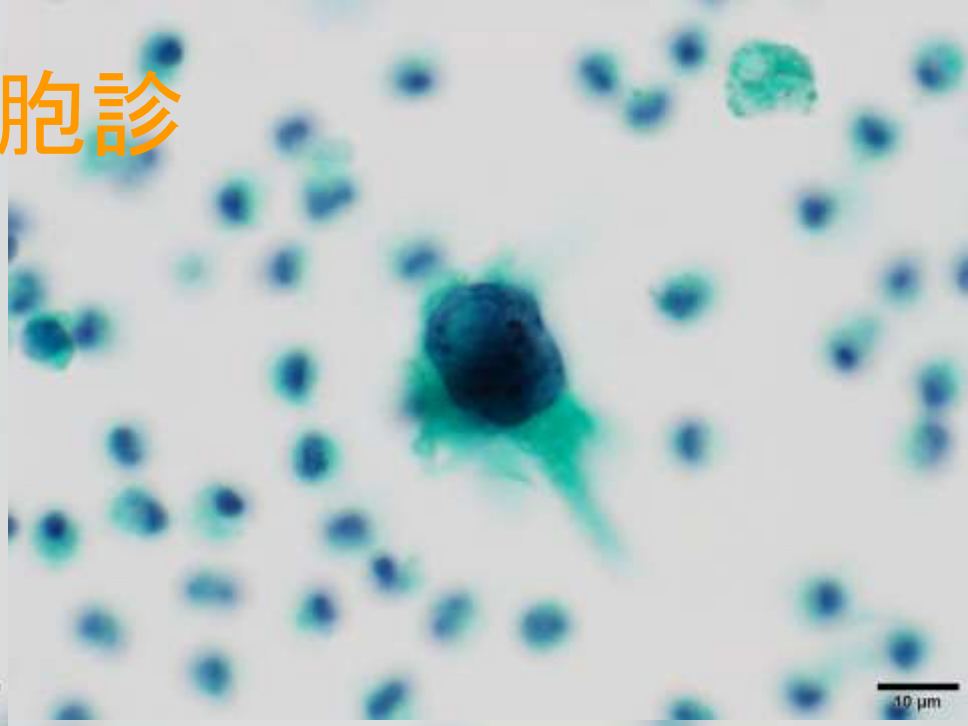

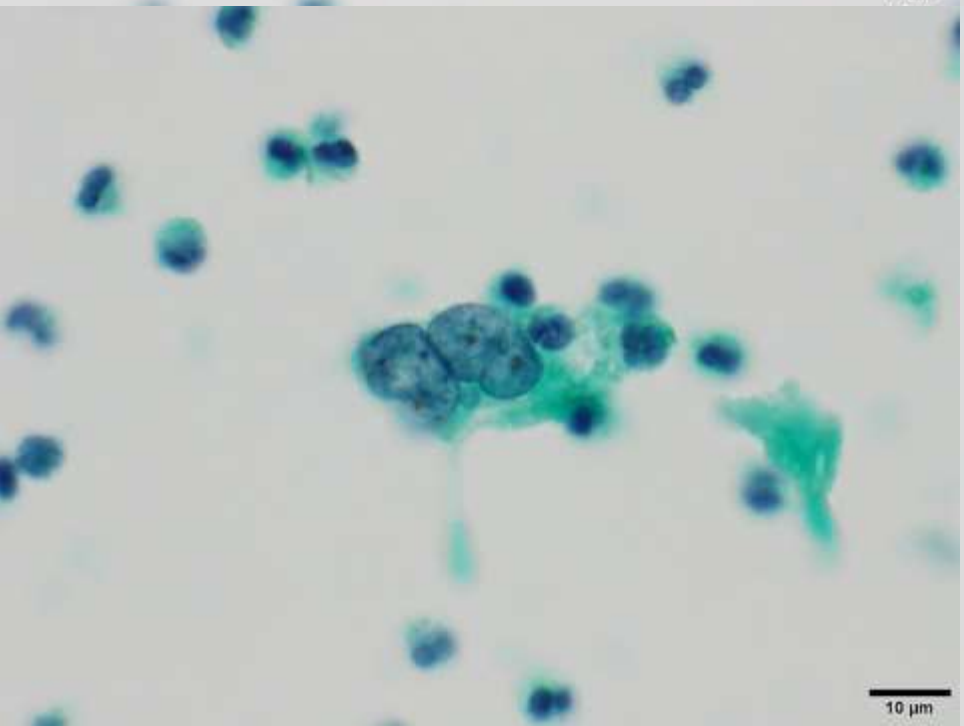



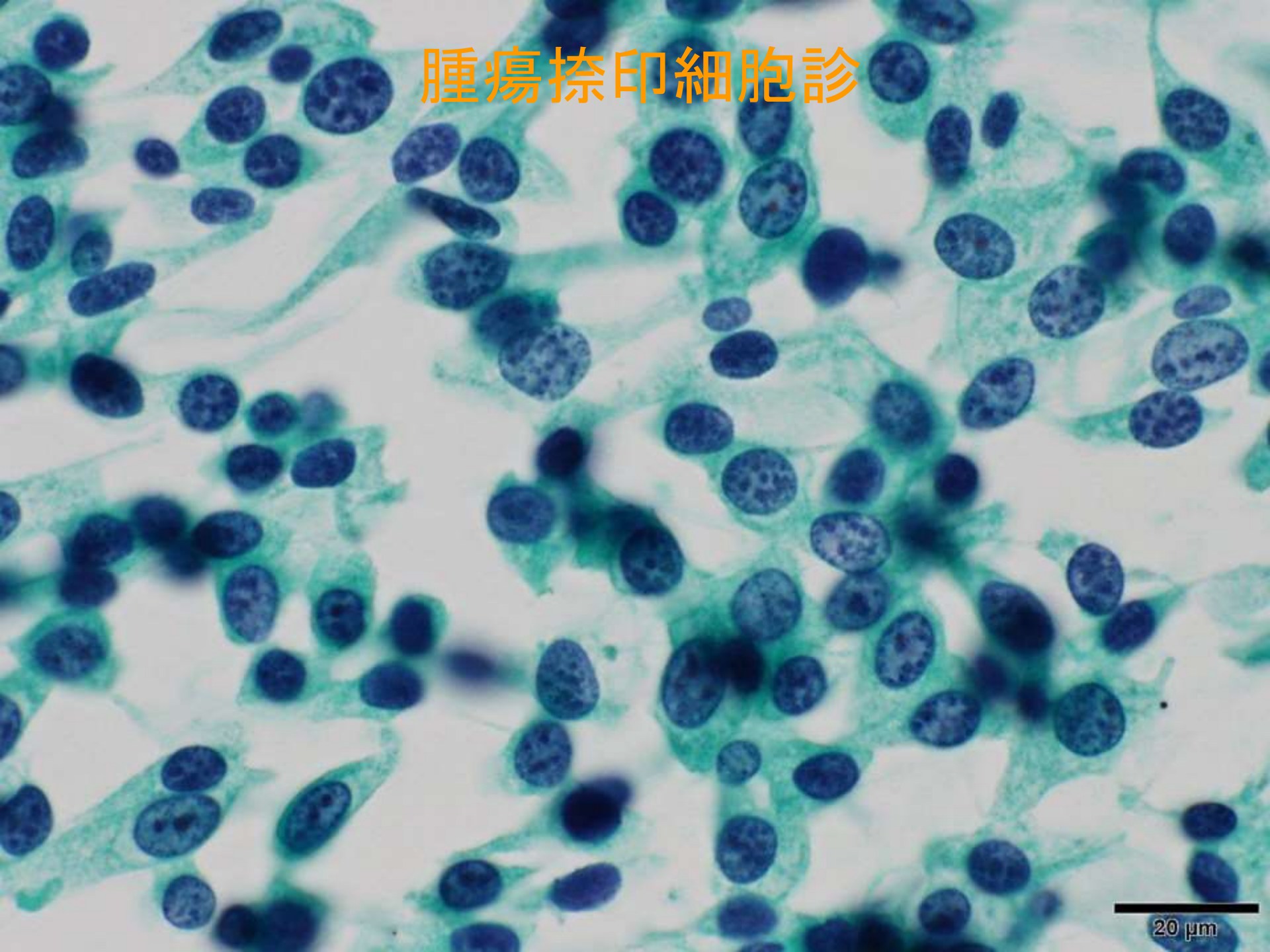
腫瘍捺印細胞
20 µm

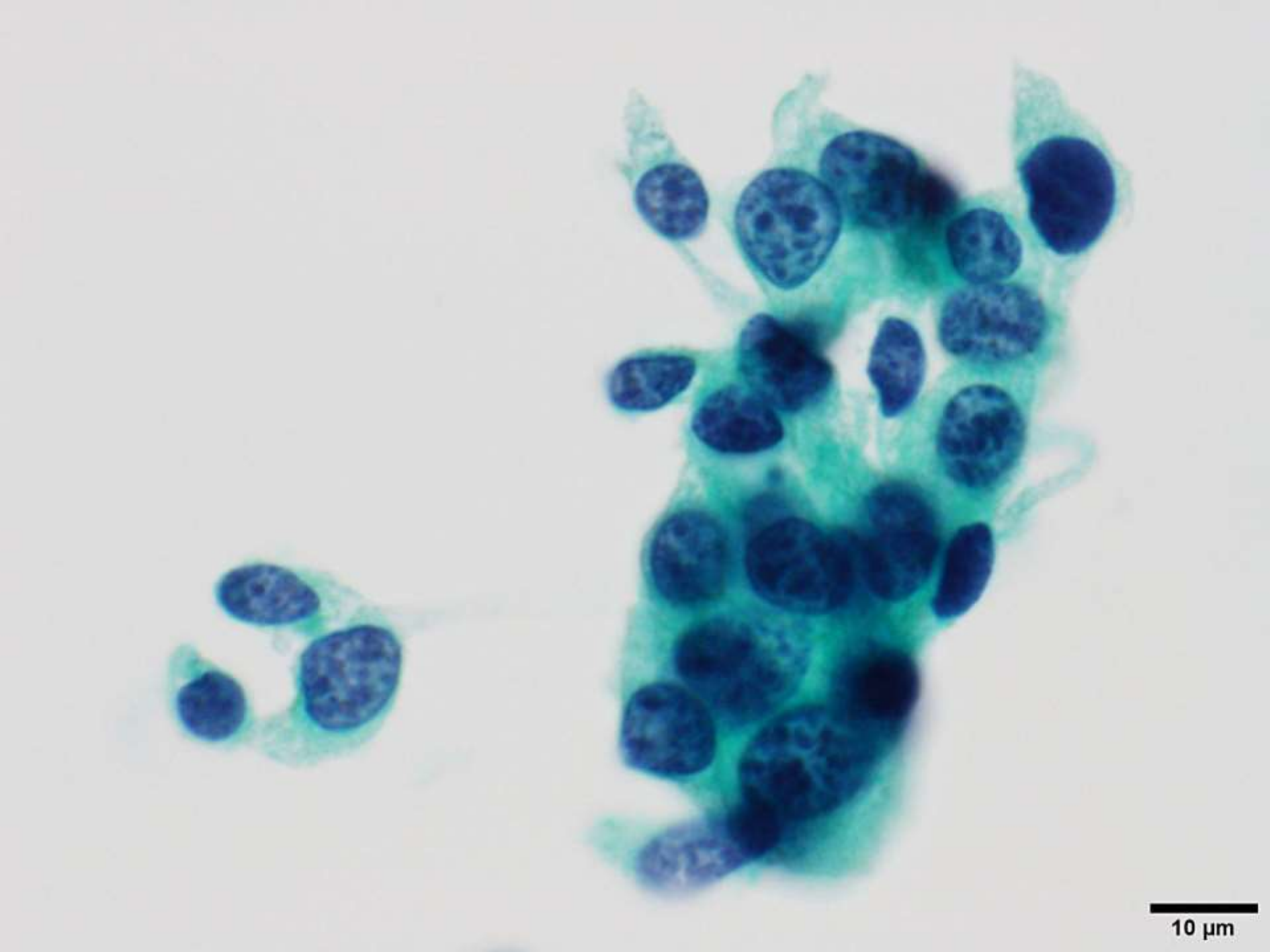
10 µm

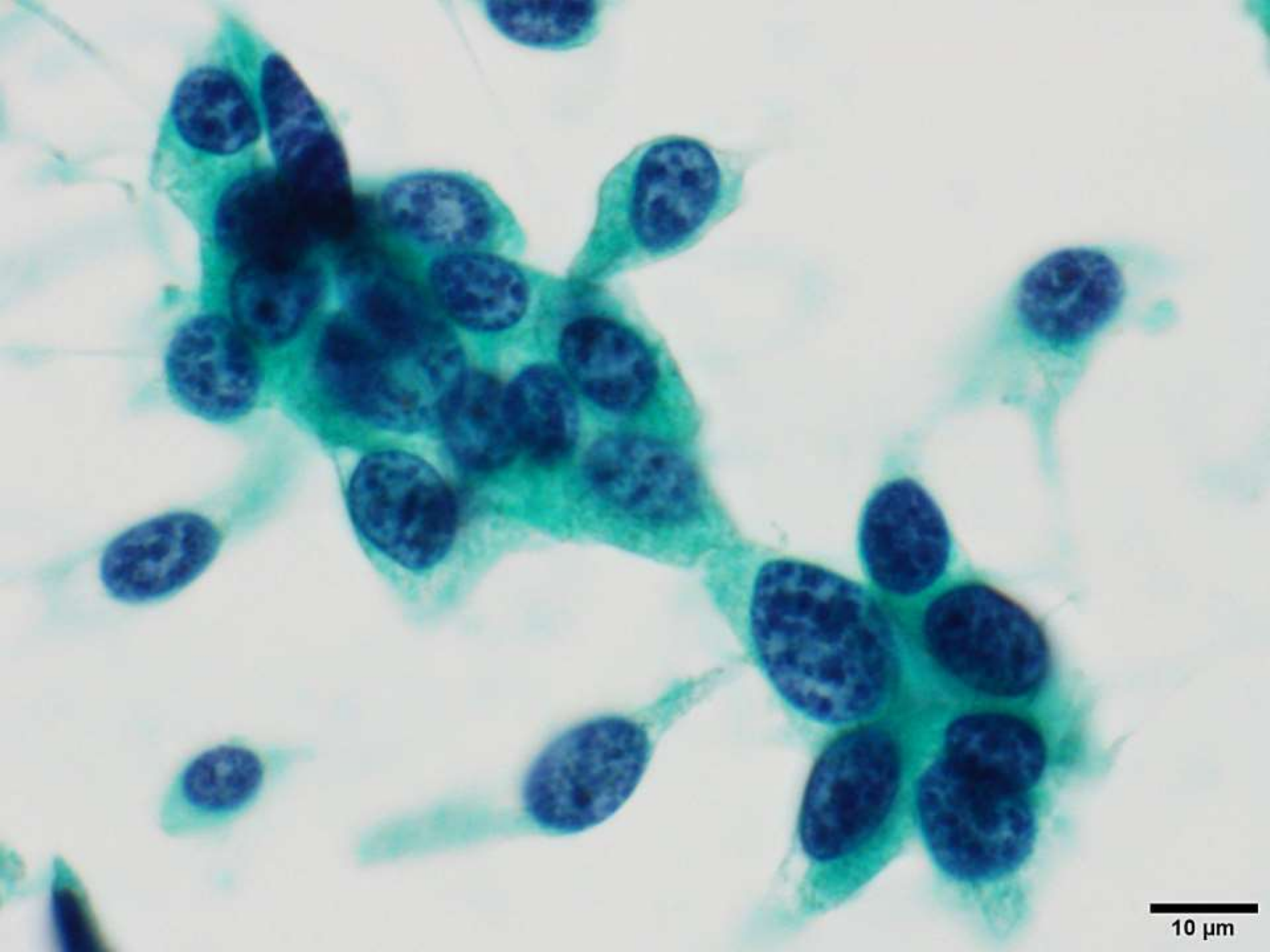
10 µm

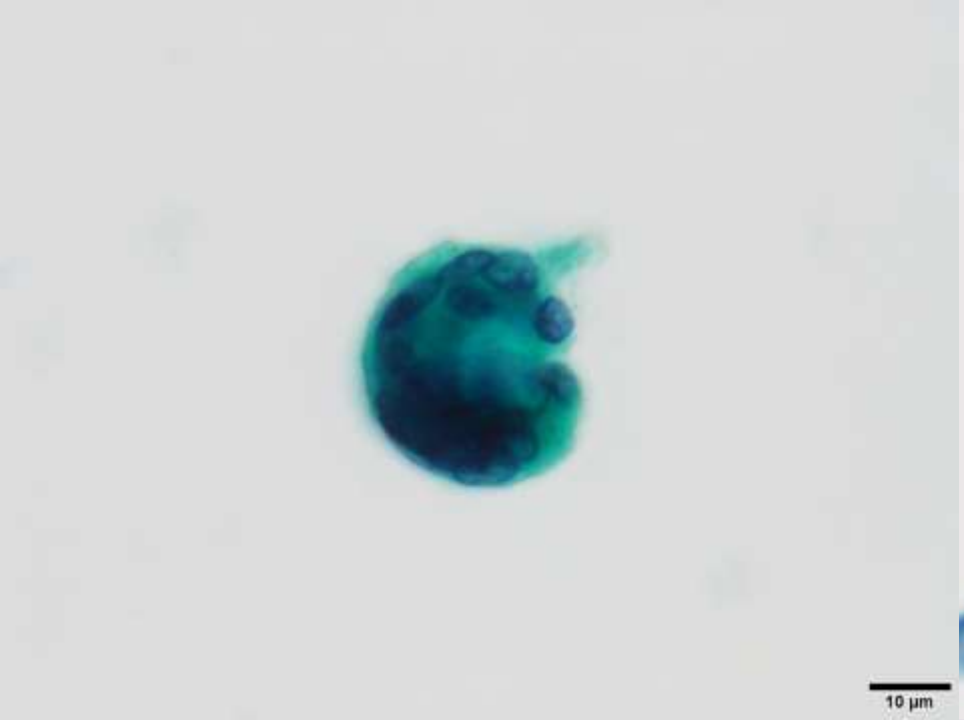
10 µm

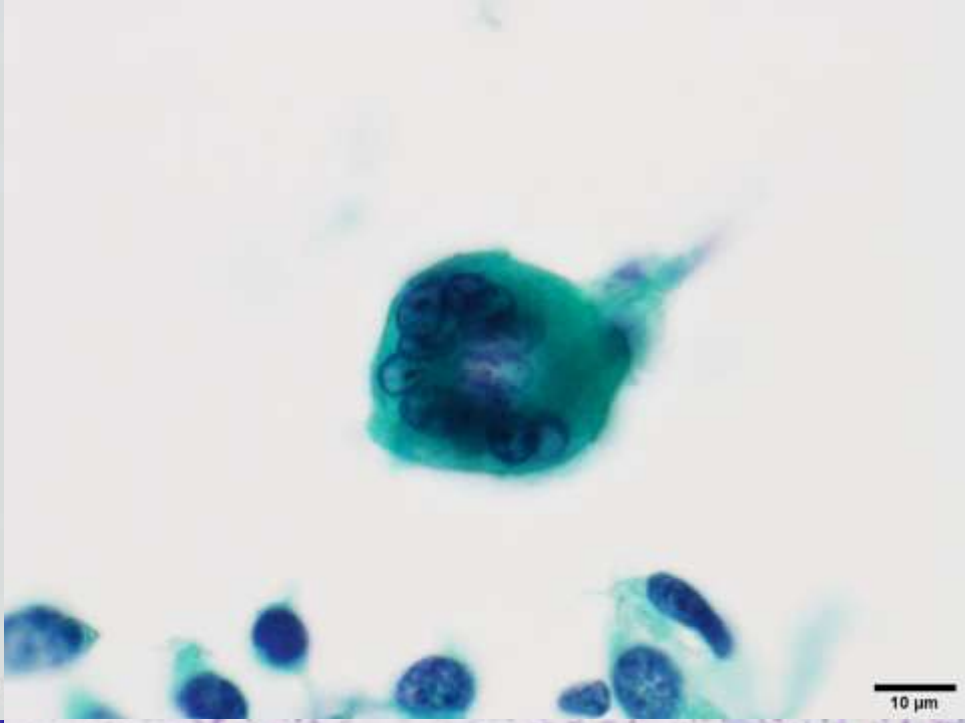
10 µm

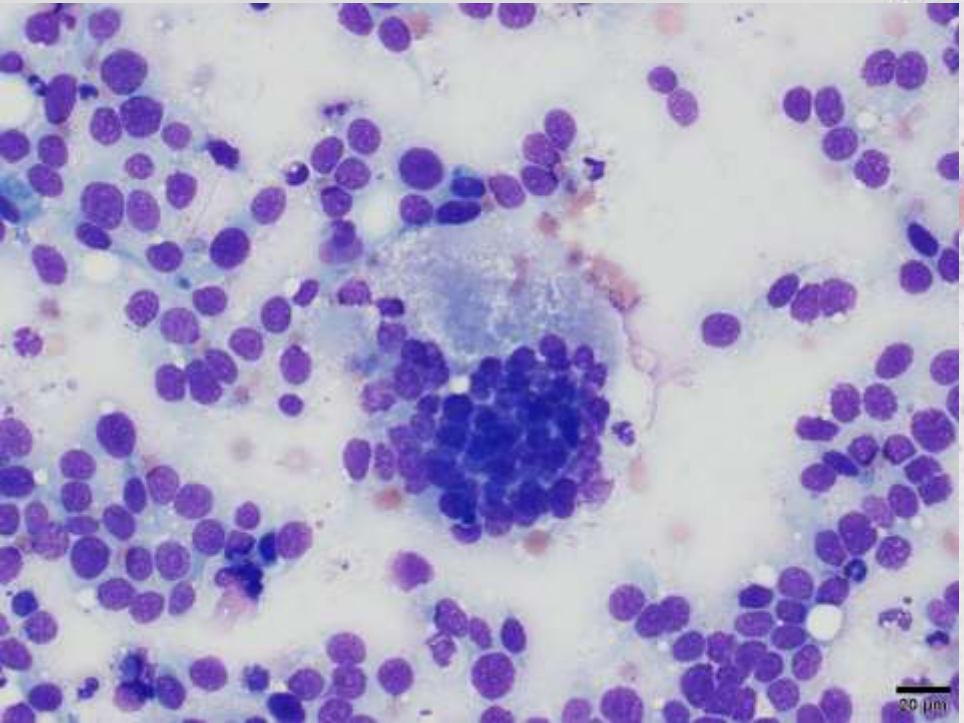
20 µm

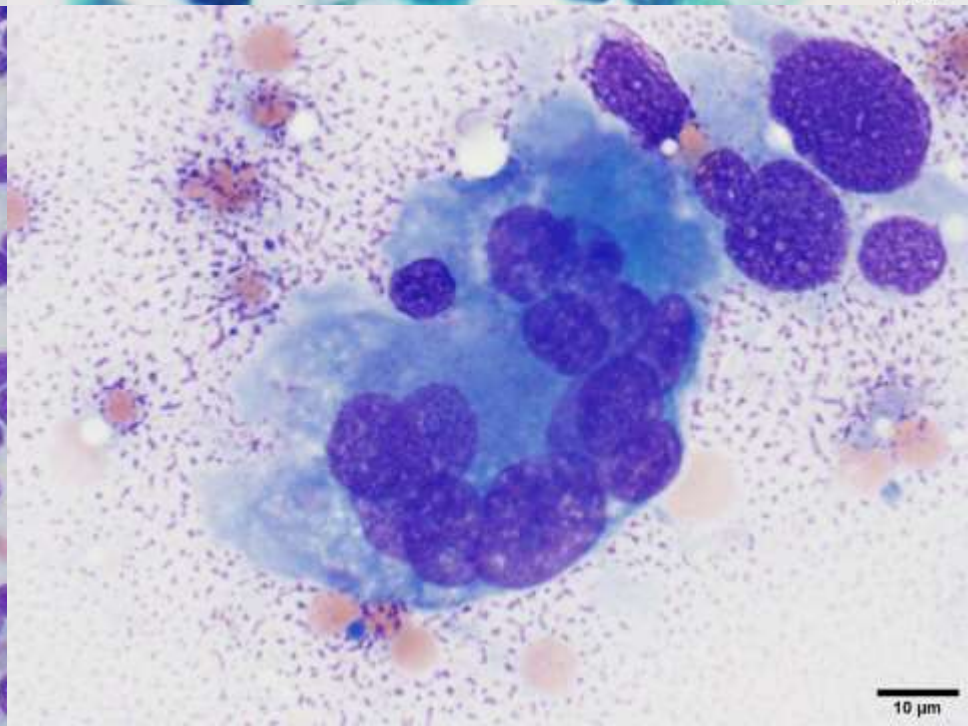
10 µm

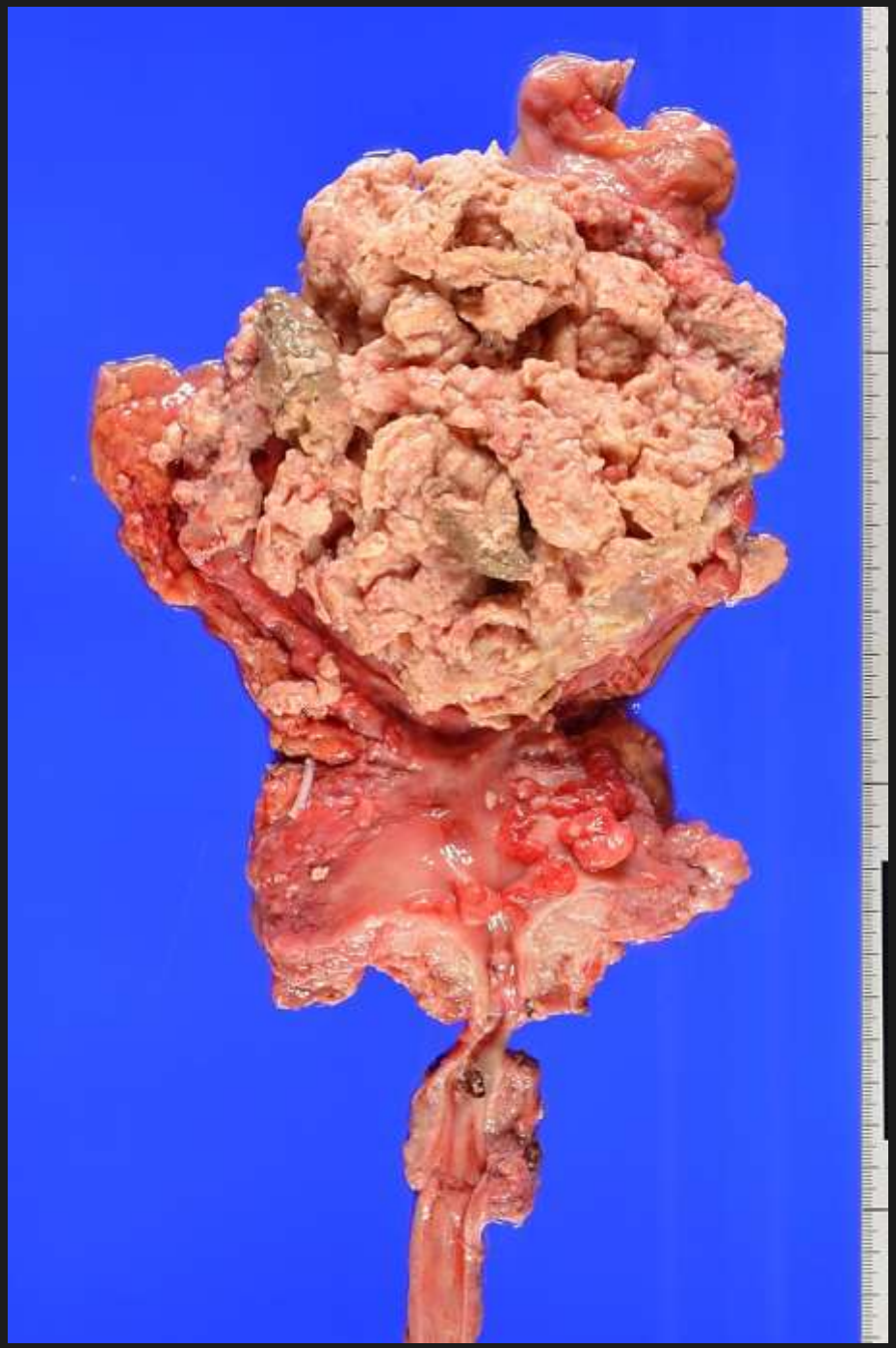





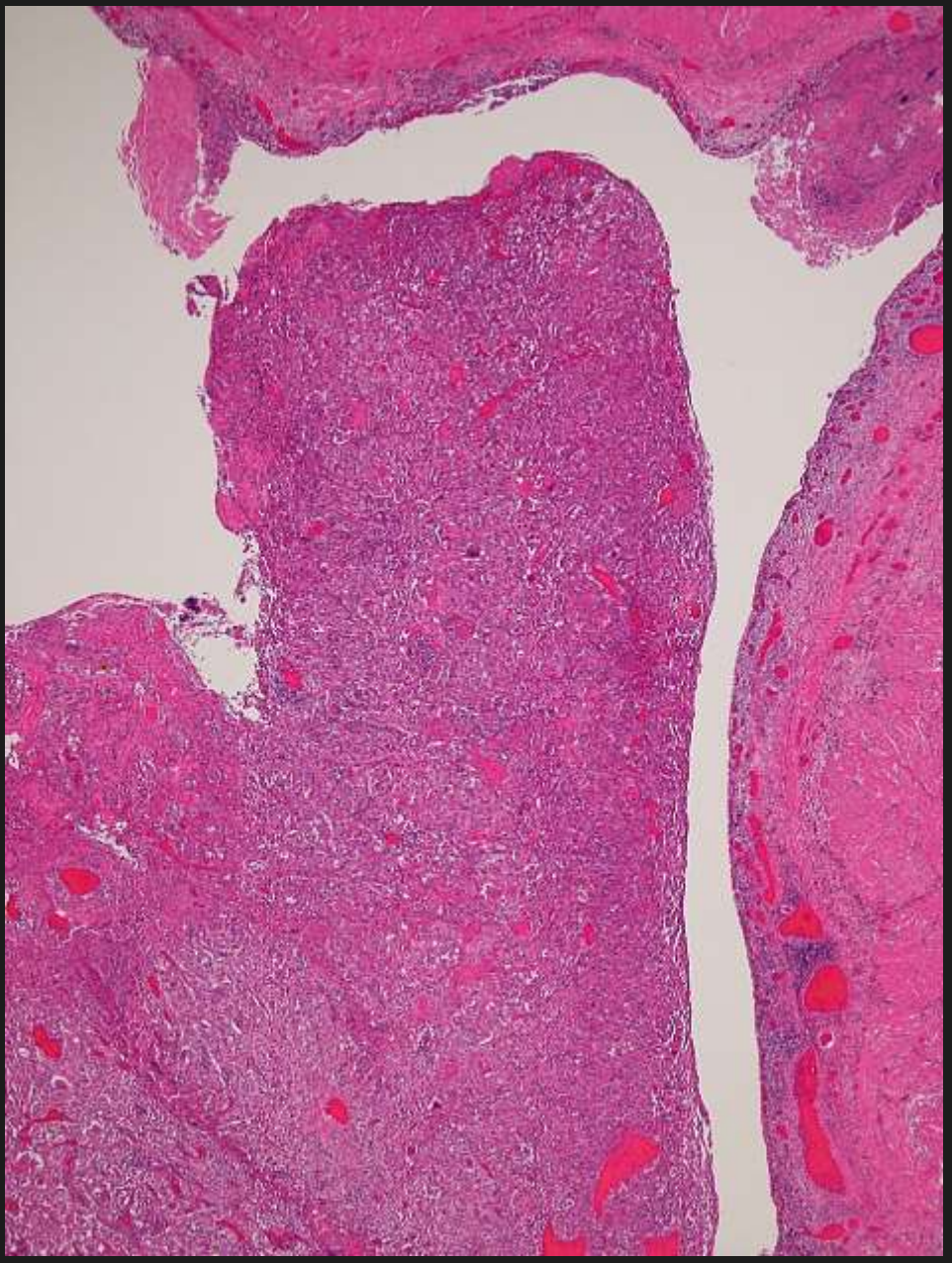
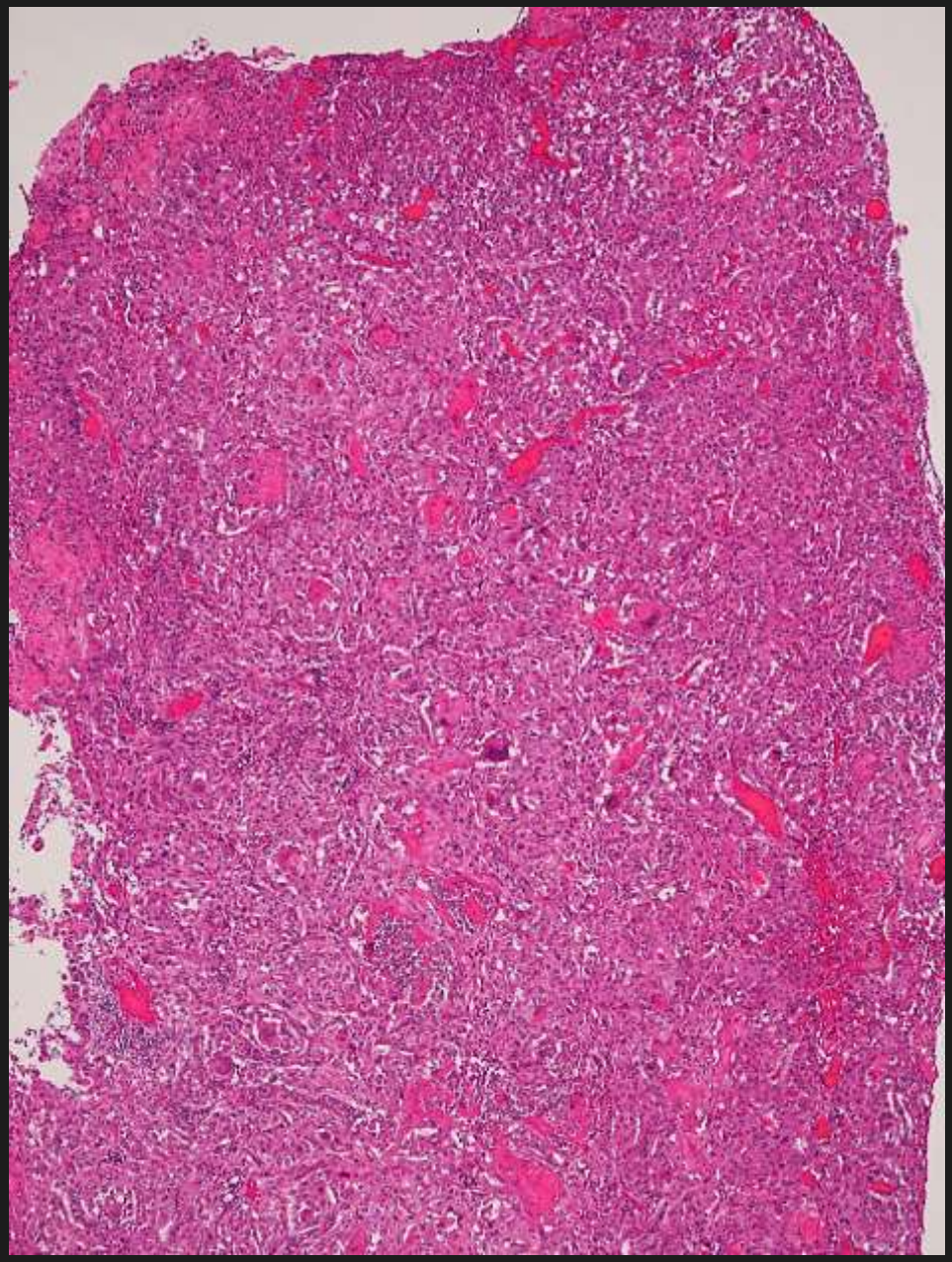

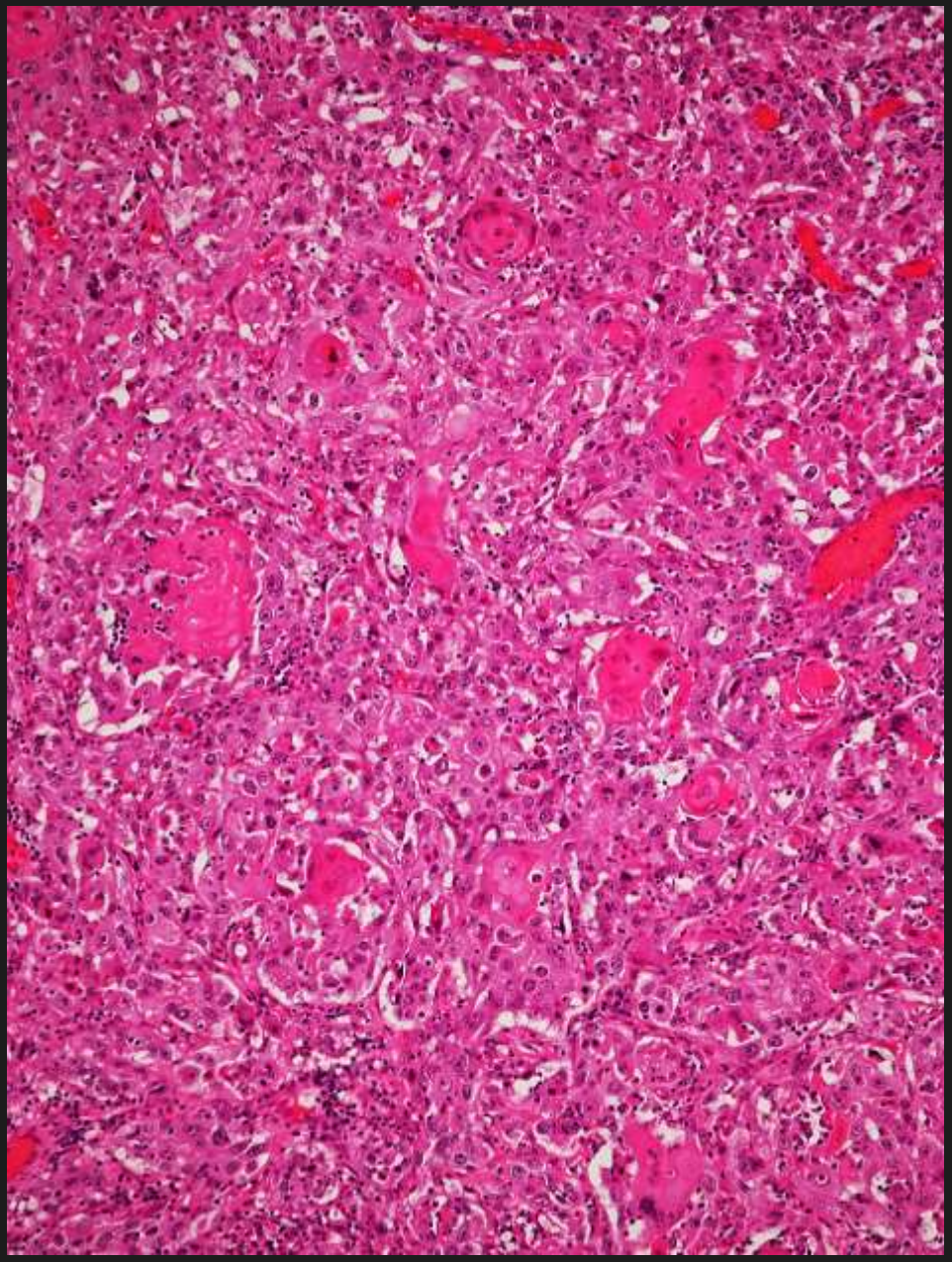
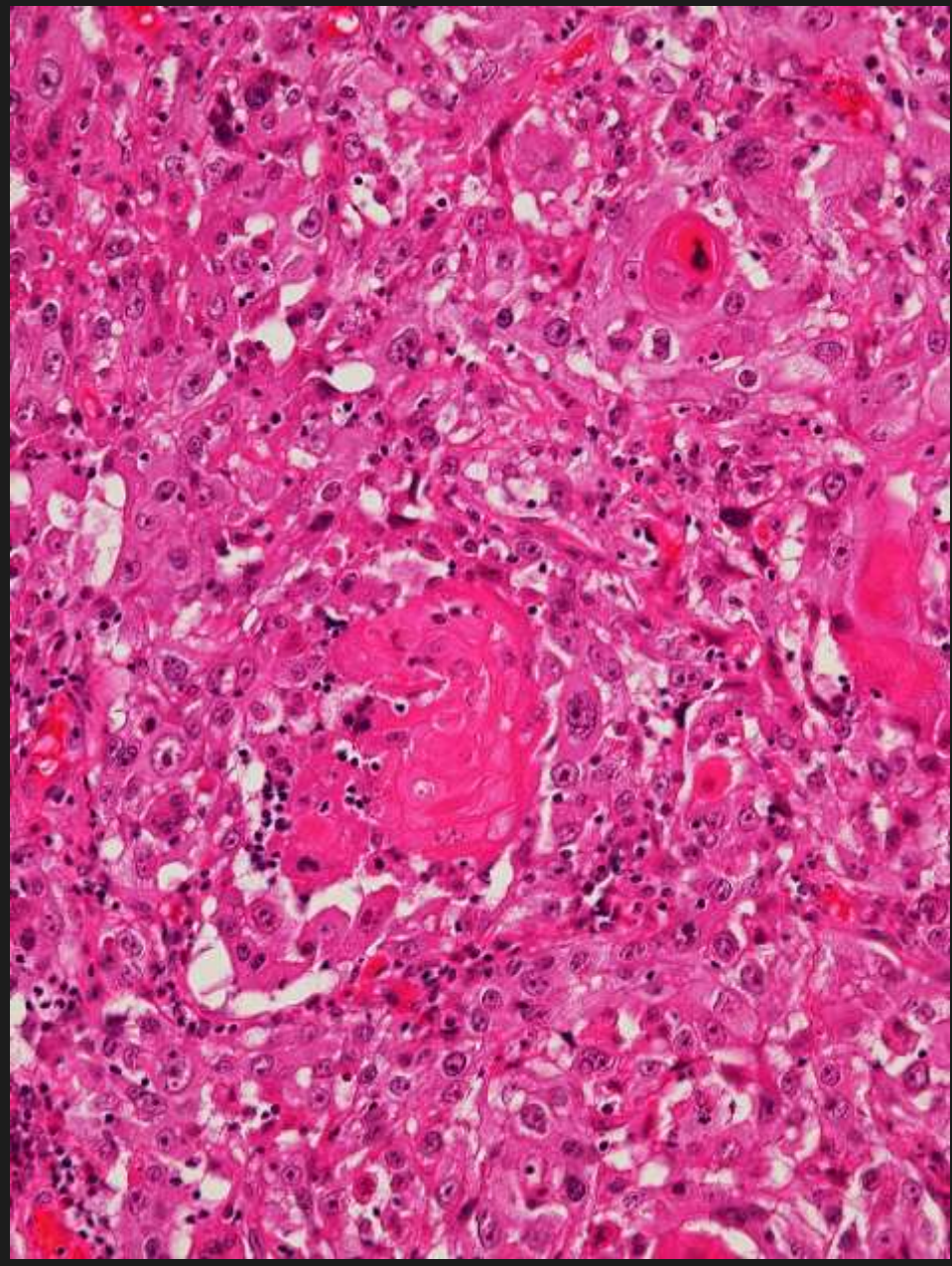

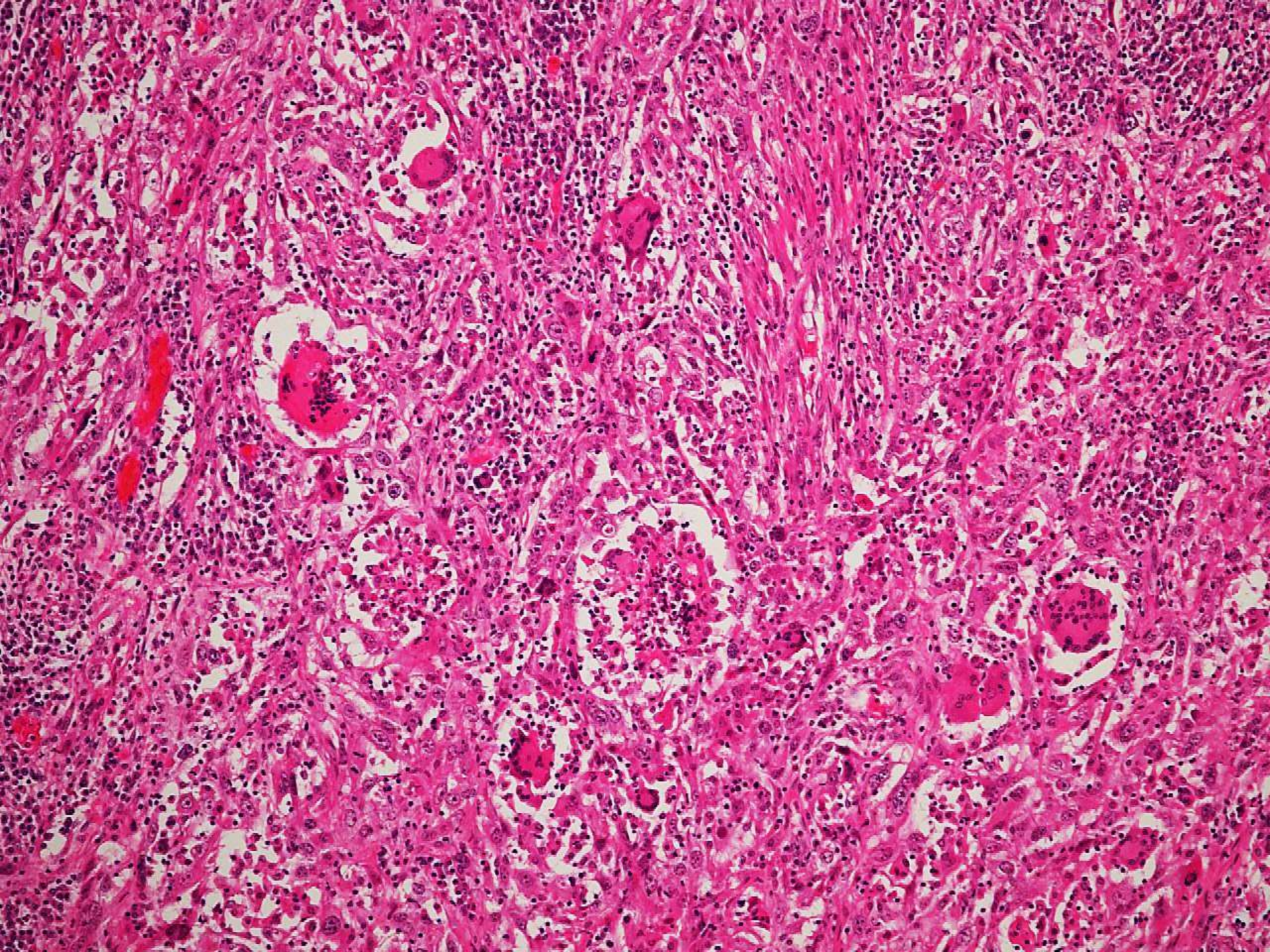

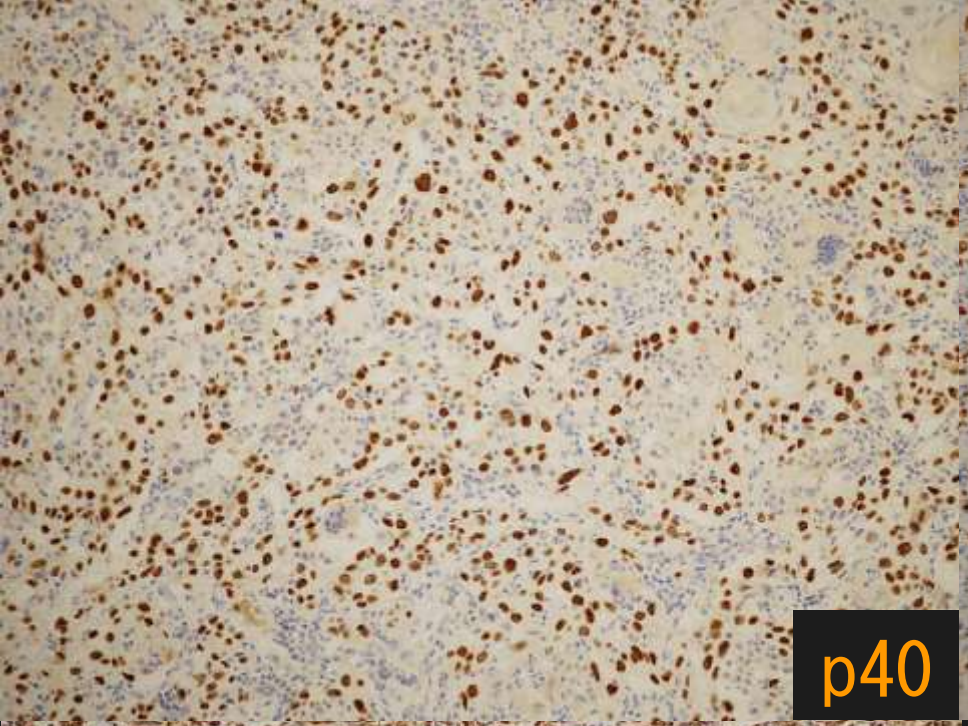

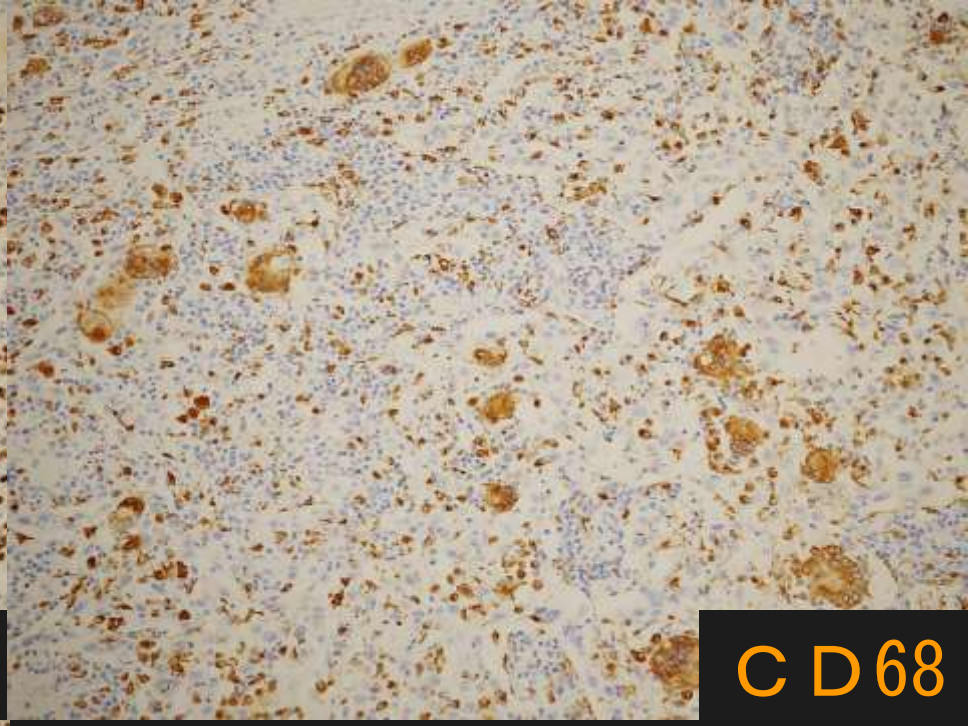



	癌胞巣	紡錘形細胞	OGC
p40	(＋)	(－)	(－)
GATA3	(±)	(－)	(－)
ビメンチン	(＋)	(＋)	(＋)
CAM5.2	(±)	(±)	(－)
CD68	(－)	(－)	(＋)

ＯＧＣを伴う尿路上皮癌

- ＯＧＣは破骨細胞に類似した多核巨細胞で，核異型を認めないため良性の細胞と考えられている．種々の癌や肉腫では，悪性腫瘍に混在して認められる．
- 一般的に乳癌や膵癌でみられることが多い．その他に甲状腺，唾液腺，消化管，肝，胆嚢，肺，女性生殖器，軟部組織から発生した悪性腫瘍の報告があるが，その発生頻度は極めてまれとされている．

ＯＧＣを伴う尿路上皮癌

- ＯＧＣを伴う尿路上皮癌は1983年にKimuraが最初に報告し，浸潤性尿路上皮癌の特殊型と考えられている極めてまれな腫瘍である.
- 腎盂・尿管・膀胱癌取扱い規約第１版の浸潤性尿路上皮癌特殊型⑩巨細胞型の項の中で言及されているが，「大型の上皮性腫瘍性巨細胞の出現する巨細胞型」とは区別されるべき腫瘍”との解説があるのみで，現在のところ独立した組織型としては分類されていない.

ＯＧＣを伴う尿路上皮癌

- 組織学的には，破骨細胞に類似した多核巨細胞とともに大型の単核細胞が２相性を示しながらシート状に増殖する．ＯＧＣは免疫染色でＣＤ68に陽性を示す.
- 鑑別疾患として浸潤性尿路上皮癌特殊型の巨細胞型が挙げられるが，巨細胞型は巨細胞に異型を伴うので鑑別は可能である.
- ＯＧＣの起源は必ずしも明確にされていないが，反応性に浸潤したものである可能性が高い.

結　語

- 今回我々は，破骨細胞型巨細胞を伴う膀胱癌の１例を経験した経験した.
- 破骨細胞型巨細胞を伴う尿路上皮癌は極めてまれではあるが，細胞診標本で紡錘形細胞の出現やＯＧＣを認めた場合には，本腫瘍も含めて検討する必要があると思われた.