甲状腺穿刺吸引細胞診とセルブロックにより推定しえた卵巣癌甲状腺転移の1例

熊本労災病院　　中央検査部 1)　　病理診断科 2)

◯井上 博幸（CT）1)　川野 陽子（CT）1)　森谷 智輝（CT）1)
園田 鮎美（CT）1)　関本 香純（MT）1)　栗脇 一三（MD）2)

はじめに

日常診療において転移性甲状腺腫瘍を経験することは少なく，とくに卵巣癌の甲状腺転移の報告は非常に稀である．また，細胞診セルブロックによる検索は，細胞診断の向上や治療方針決定の一助となる場合も少なくない．

今回，卵巣癌の術後化学療法経過中に，甲状腺のびまん性腫大を来たし，穿刺吸引細胞診とそのセルブロックによる検索で，卵巣癌の転移を推定しえた 1 例を経験したので報告する．

症例

- 患　者：40 歳代 女性
- 家族歴：特記事項なし
- 既往歴：15か月前に，卵巣癌にて単純子宮全摘術と両側付属器摘出術ならびに大網部分切除術を施行．Ⅲ期の卵巣明細胞癌の診断で，腹腔内播種病変と術中腹水細胞診で腺癌細胞を認めた．
- 現病歴：当院婦人科外来で卵巣癌術後の化学療法経過中に喉頭部の違和感を感じ内科紹介受診された．甲状腺のびまん性腫大を指摘され，超音波検査と穿刺吸引細胞診(FNAC)を施行された．

症例〈既往歴〉卵巣明細胞癌

MR

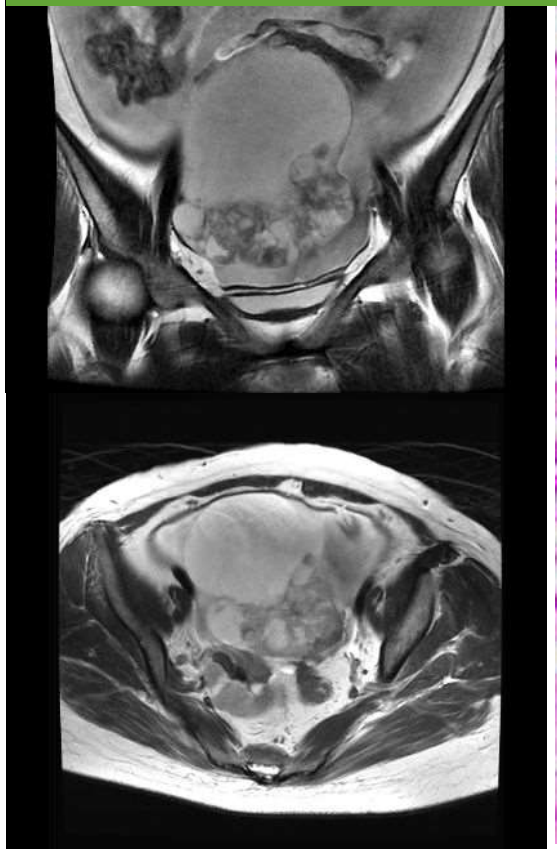

卵巣明細胞癌　HE

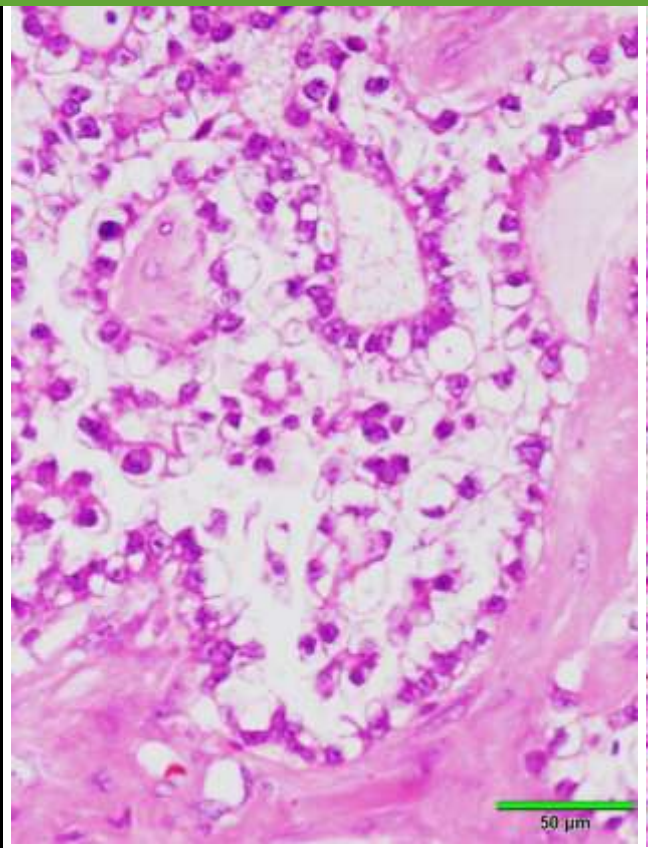

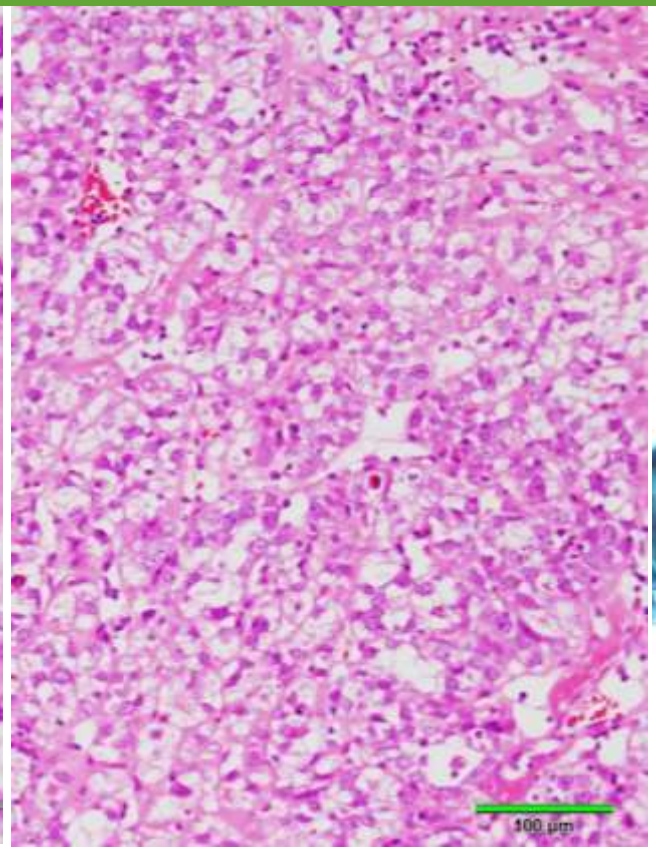

術中腹水細胞診　pap.

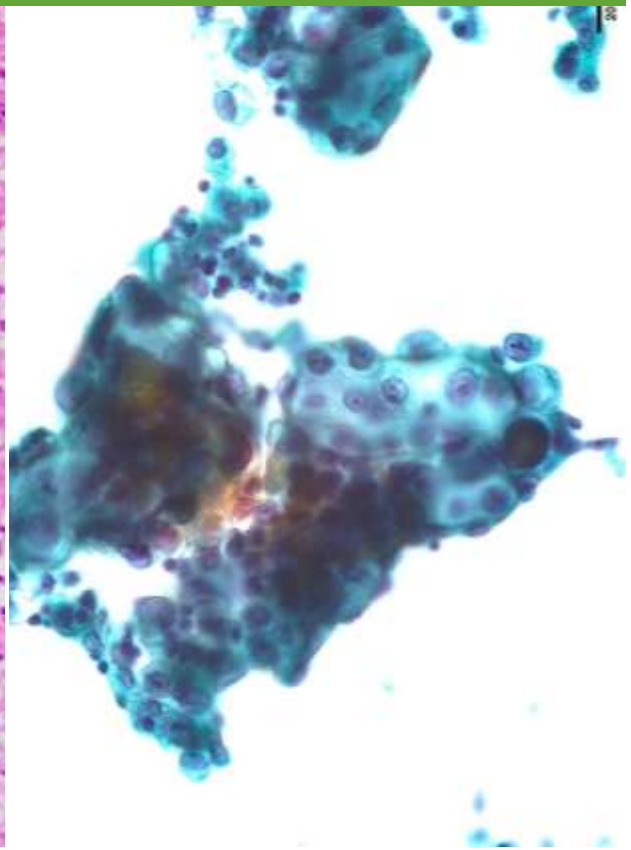

症例〈既往歴〉卵巣明細胞癌

	手術・経過	化学療法
X-15ヶ月	AT+BSO+partialomentectomy 卵巣明細胞癌　Ⅲ期	
X-13ヶ月	傍大動脈ＬＮと骨盤内ＬＮの増大あり PLND+PaLNDを施行	**dose dense　TC療法　6クール** パクリタキセル+カルボプラチン
X-4ケ月	後腹膜LN、縦隔LN転移疑い	**DC療法　４セット** ドキタキセル+カルボプラチン
X	頸部に違和感　甲状腺びまん性腫大　FNAC施行	**GC療法　4セット** ジェムザール ＋ カルボプラチン

症例

- 患　者：40 歳代 女性
- 家族歴：特記事項なし
- 既往歴：15か月前に，卵巣癌にて腹式単純子宮全摘術と両側卵管卵巣摘出術ならびに大網部分切除術を施行．Ⅲ期の卵巣明細胞癌の診断で，腹腔内播種病変と術中腹水細胞診で腺癌細胞を認めた．
- 現病歴：当院婦人科外来で卵巣癌術後の化学療法経過中に喉頭部の違和感を感じ内科紹介受診された．甲状腺のびまん性腫大を指摘され，超音波検査と穿刺吸引細胞診(FNAC)を施行された．

甲状腺超音波像

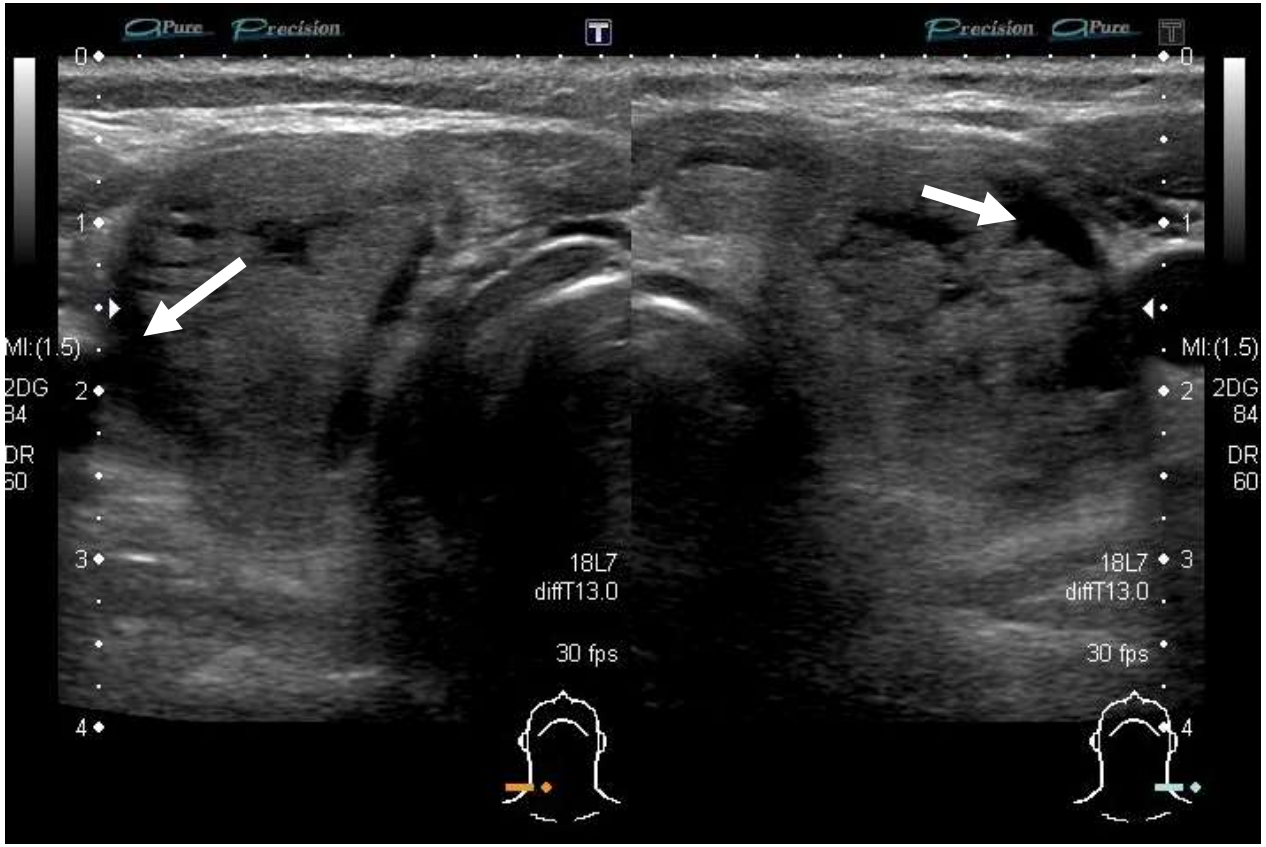
MI:(1.5)
2DG
84
DR
60
18L7
diffT13.0
30 fps
MI:(1.5)
2DG
84
DR
60
18L7
diffT13.0
30 fps

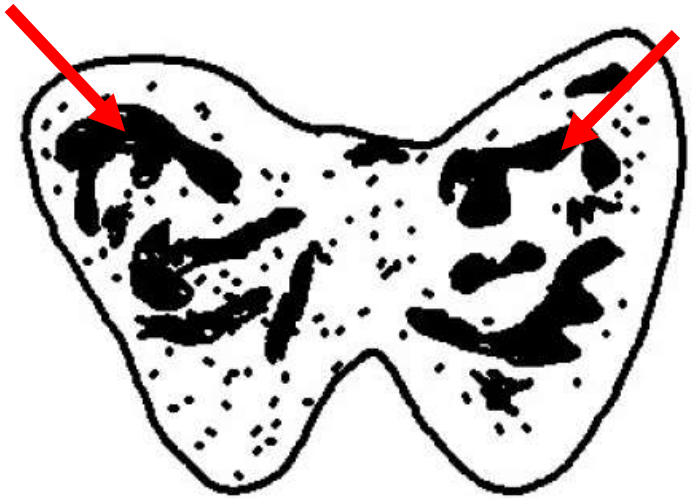

甲状腺穿刺吸引細胞診(FNAC)

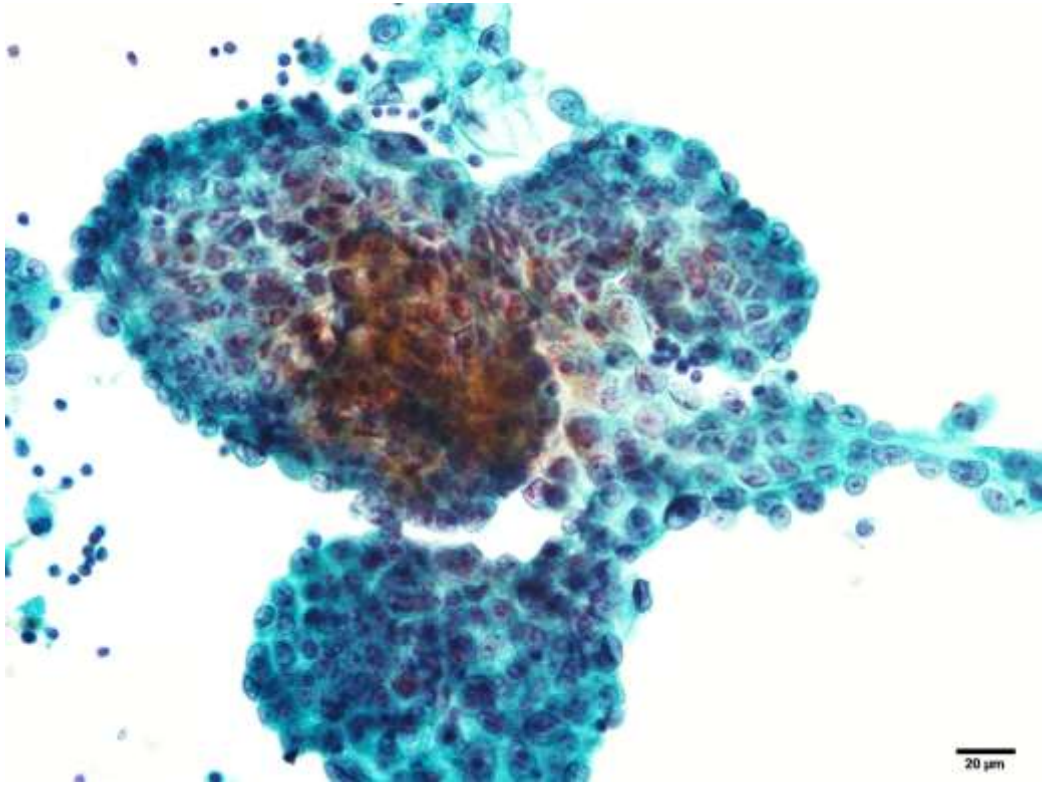

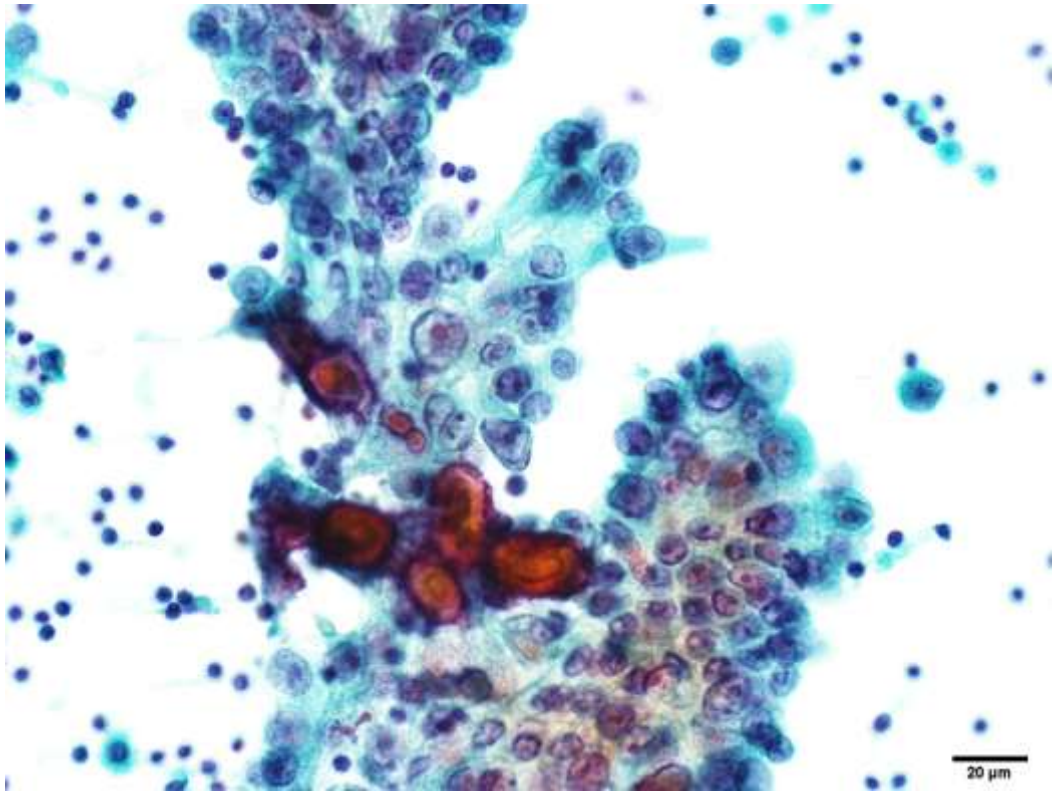

甲状腺穿刺吸引細胞診(FNAC)

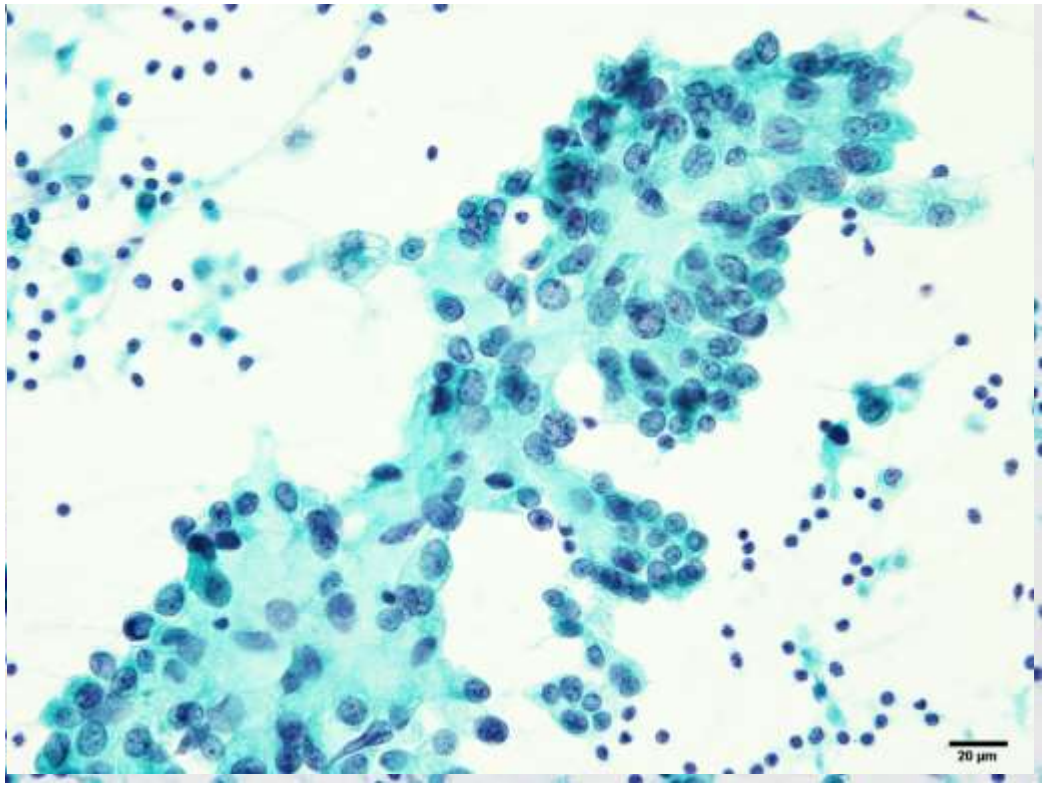

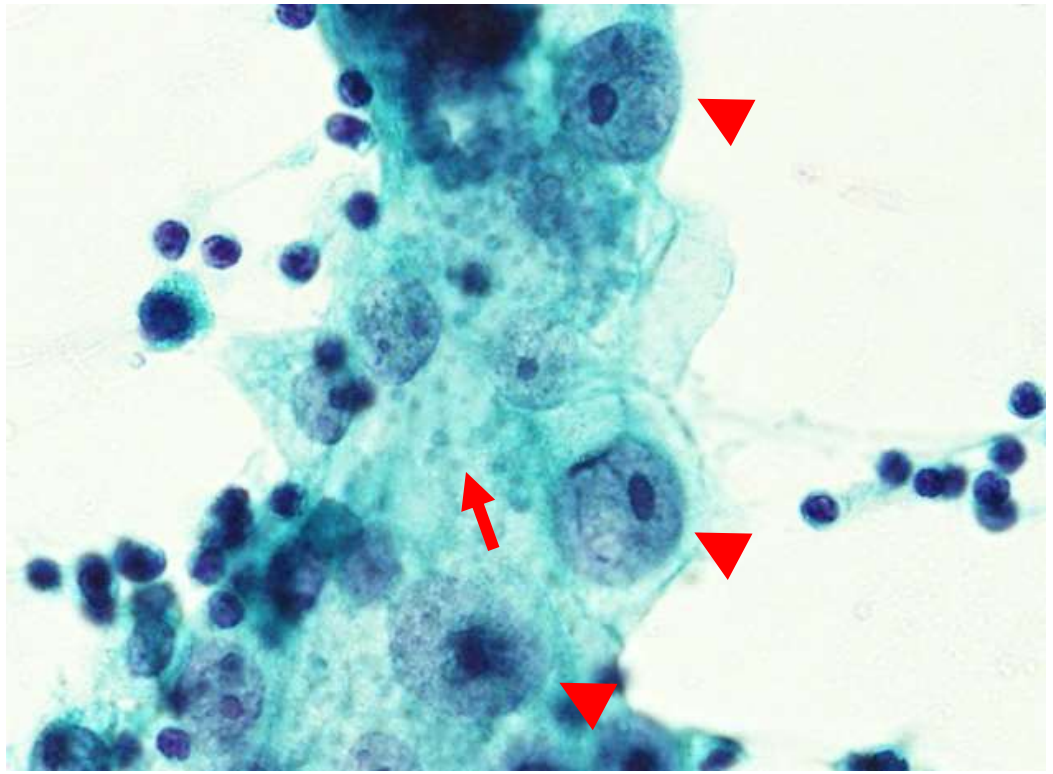

甲状腺穿刺吸引細胞診(FNAC)

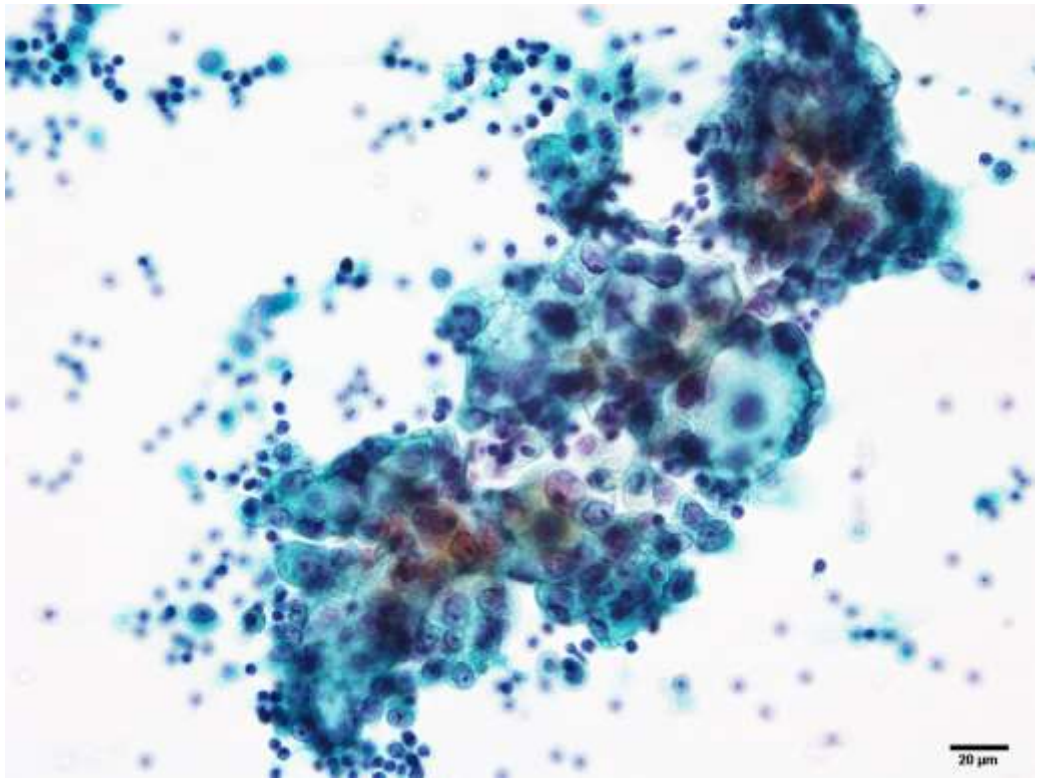

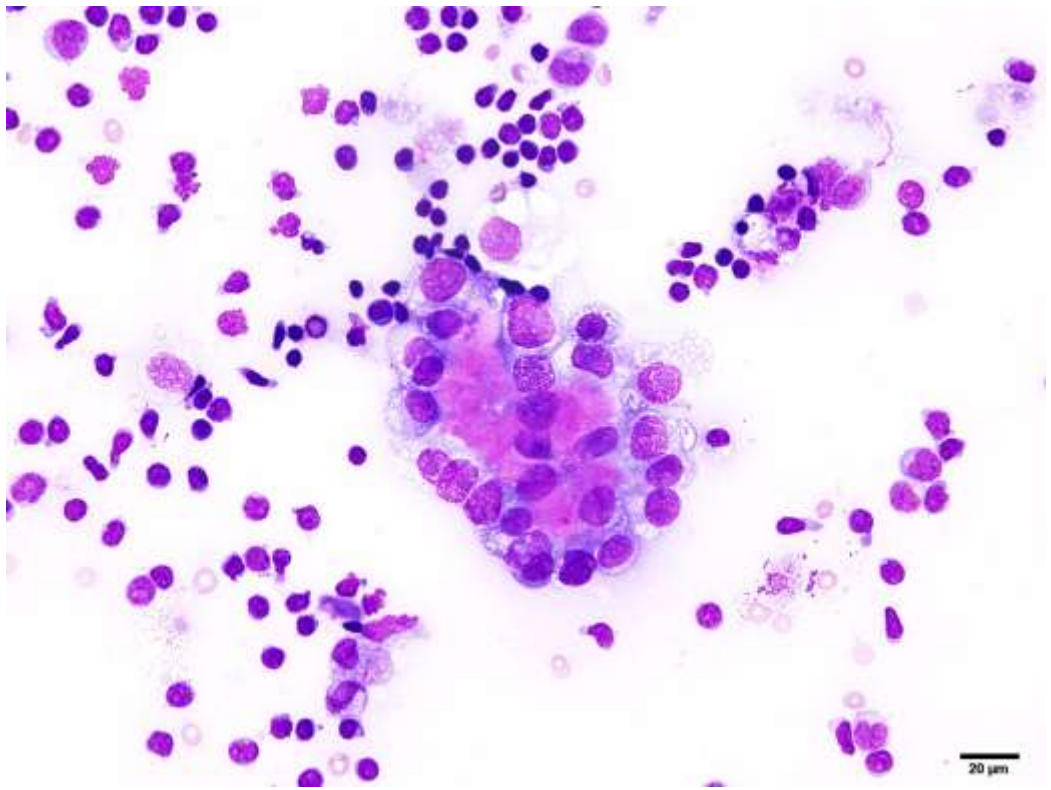

甲状腺穿刺吸引細胞診(FNAC)細胞像まとめ

- リンパ球をともなって多くの上皮細胞集塊の出現
- 細胞集塊は不規則な乳頭状やミラーボール状
- psammoma body を認める

原発性甲状腺癌
(乳頭癌)との共通所見

- 核溝や核内細胞質封入体が確認できない
- 明瞭な核小体を有する
- 核が集塊の外側に突出して配列するホブネイル状集塊
- 集塊内部の基底膜様物質（メイギムザにて異染性）

卵巣明細胞癌の転移を疑う所見

甲状腺FNAC セルブロックによる免疫染色

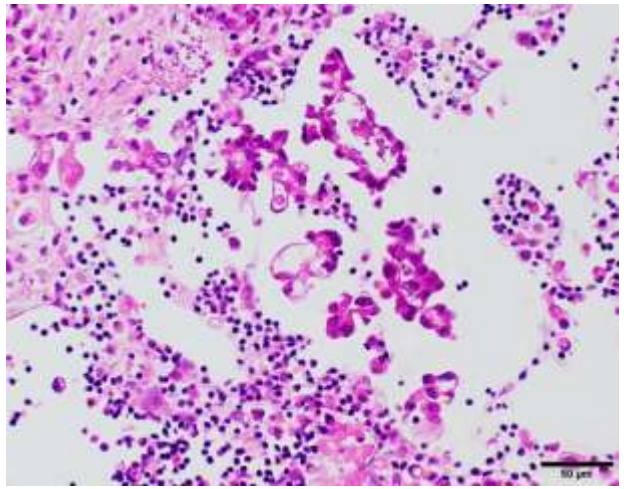

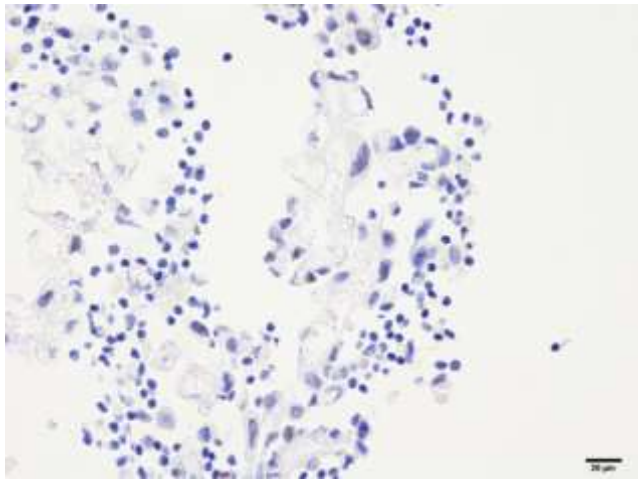

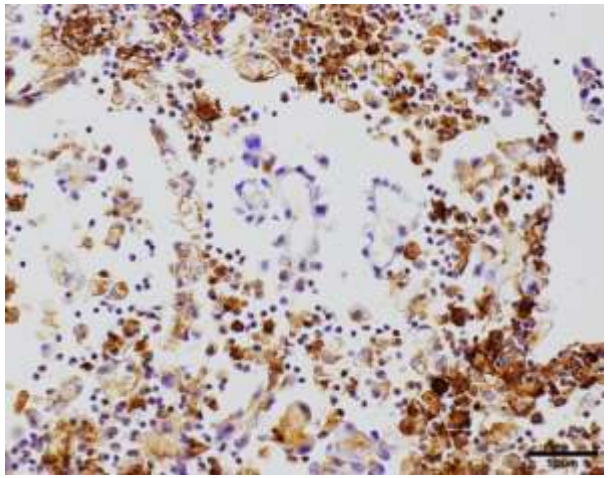

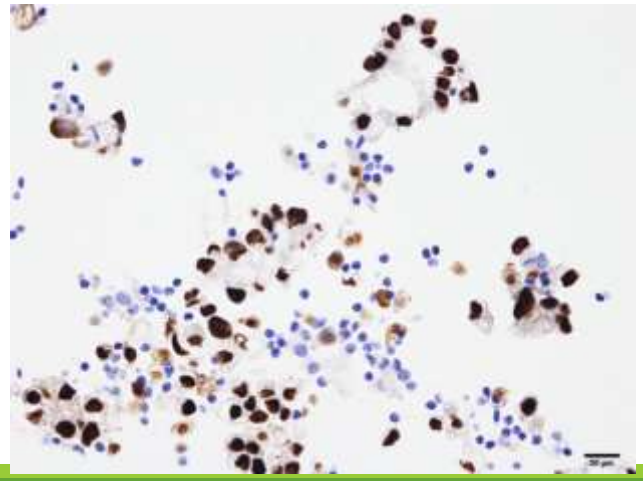

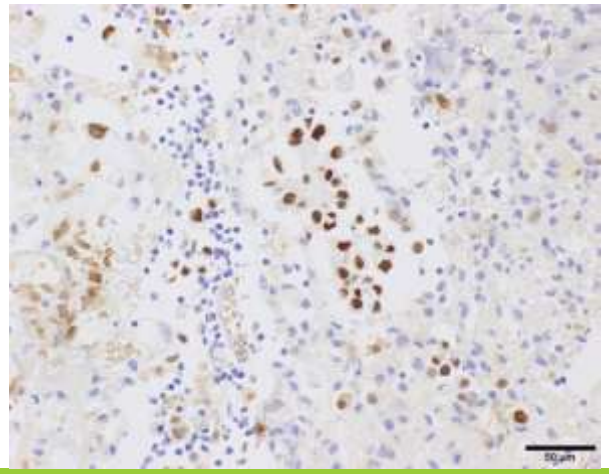

HE	TTF-1 (－)	サイログロブリン (－)
	PAX8 (＋)	HNF-1β (＋)

卵巣癌原発巣組織と術中腹水セルブロックによる免疫染色

卵巣癌
原発巣組織

術中腹水
セルブロック

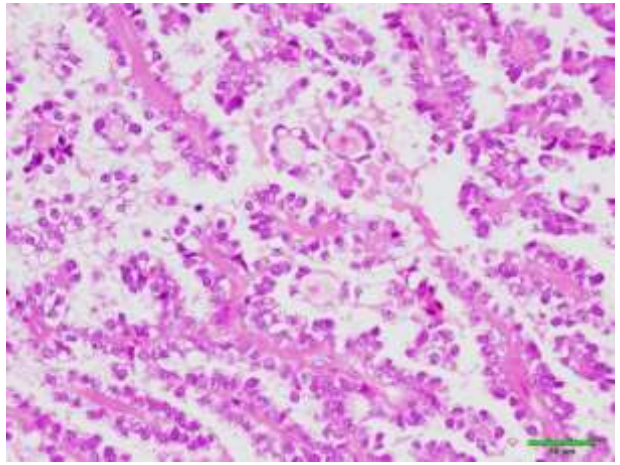

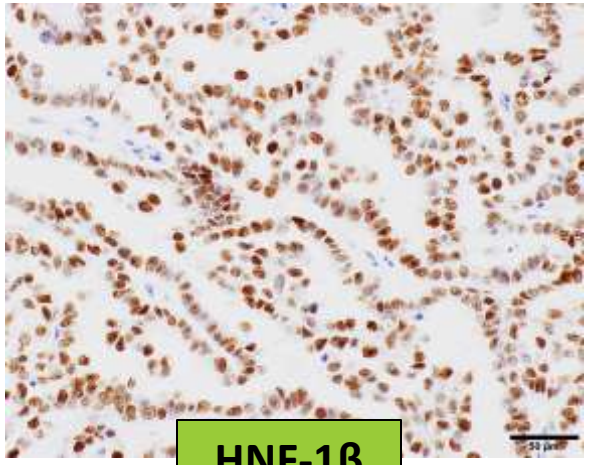

HNF-1β

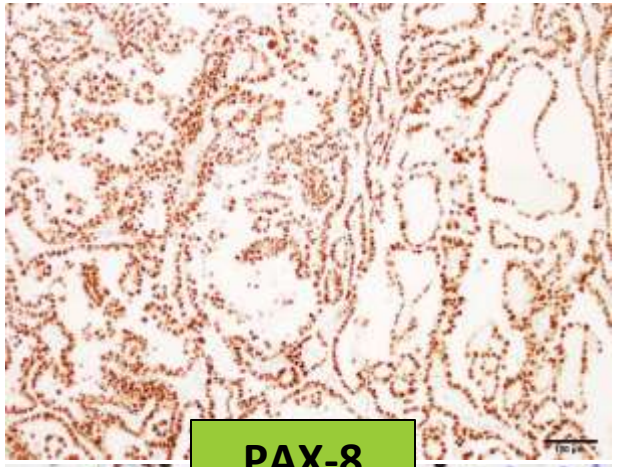

PAX-8

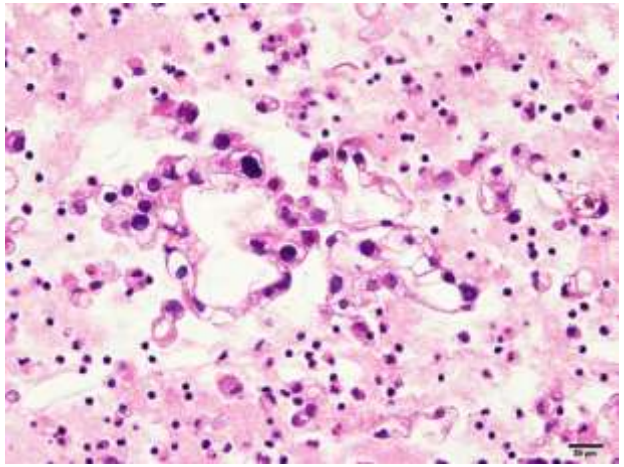

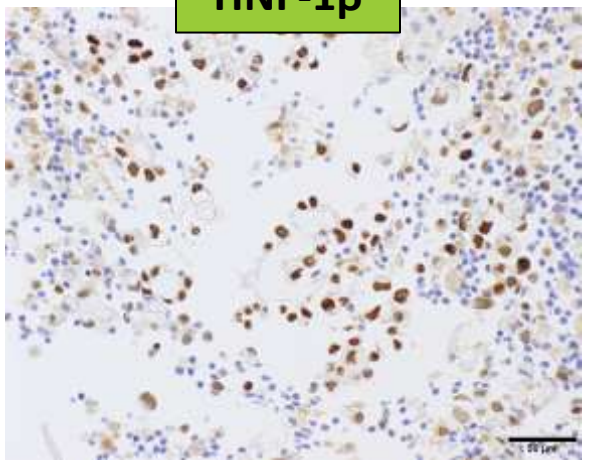

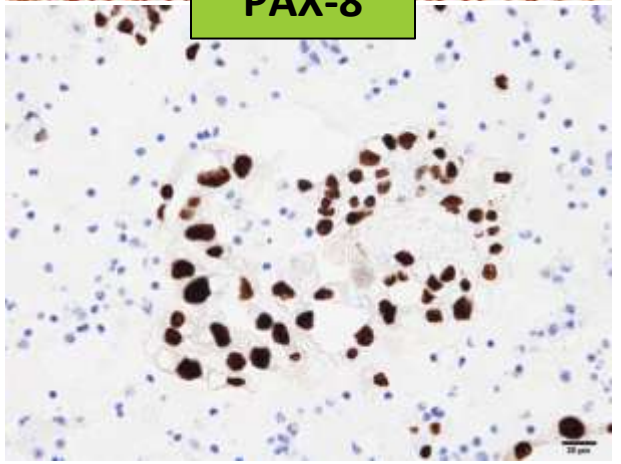

細胞診セルブロックならびに卵巣癌原発巣の免疫染色結果

抗体	TTF-1	ThyG	HNF-1β	PAX8	CD10	CK7	CK20
甲状腺FNAC セルブロック	−	−	+	+	−	+	−
術中腹水 セルブロック			+	+			
卵巣明細胞癌 (原発)			+	+			

転移性甲状腺腫瘍について

- 転移性甲状腺腫瘍は報告者により異なるが，剖検例の5%程度．臨床症状を呈する例は甲状腺腫瘍の1%未満

- 原発巣としては腎細胞癌、乳癌、肺癌、消化器癌が多く、卵巣癌からの転移は非常に稀

■剖検例における転移性甲状腺腫瘍

報告者	剖検数	転移性甲状腺腫瘍	卵巣原発
Abrams	1000	19(1.9%)	1
Mortensen	467	18(3.9%)	1
Silverberg	256	62(24%)	1

■臨床症状を呈する転移性甲状腺腫瘍

報告者	甲状腺手術例	転移性甲状腺腫瘍
Wychulis	20262	10(0.05%)
清水	955	3(0.3%)

■転移性甲状腺腫瘍の本邦報告例

原発	腎	肺	胃	乳腺	食道	結腸	直腸	子宮	卵巣	膵	皮膚	喉頭	胸腺腫	絨毛癌	原発不明
報告数	**21**	**7**	**6**	**5**	**4**	**3**	**3**	**1**	**1**	**1**	**1**	**1**	**1**	**1**	**1**

大塚健司ら「転移性甲状腺癌の一例と本邦報告例について」1994年より　転移性甲状腺癌の本邦報告例の一覧表集計

まとめ

- 甲状腺穿刺吸引細胞診とセルブロックによる検索で、推定しえた稀な卵巣癌甲状腺転移を経験した

- 穿刺吸引細胞診においても、セルブロックを積極的に作製することで細胞診断の向上に繋がる