症例 2

患　者：50歳代　男性

現病歴：平成29年3月頃に血尿あり近医受診。異常は認められず内服加療され血尿は消失。
その後検診にて尿潜血を指摘され精査目的に当院受診。
造影CTにて左腎に浸潤性の造影不良域が認められ、腎盂癌、浸潤性腎癌が疑われTUR施行。
TUR施行時に上部および下部尿路より分腎尿採取。

検　体：上部分腎尿

＜解答＞

① 扁平上皮癌
② 腺癌
③ 尿路上皮癌
④ 小細胞癌
⑤ 淡明細胞型腎細胞癌（旧分類　顆粒細胞癌）
⑥ 嫌色素性腎細胞癌
⑦ 紡錘細胞型腎細胞癌

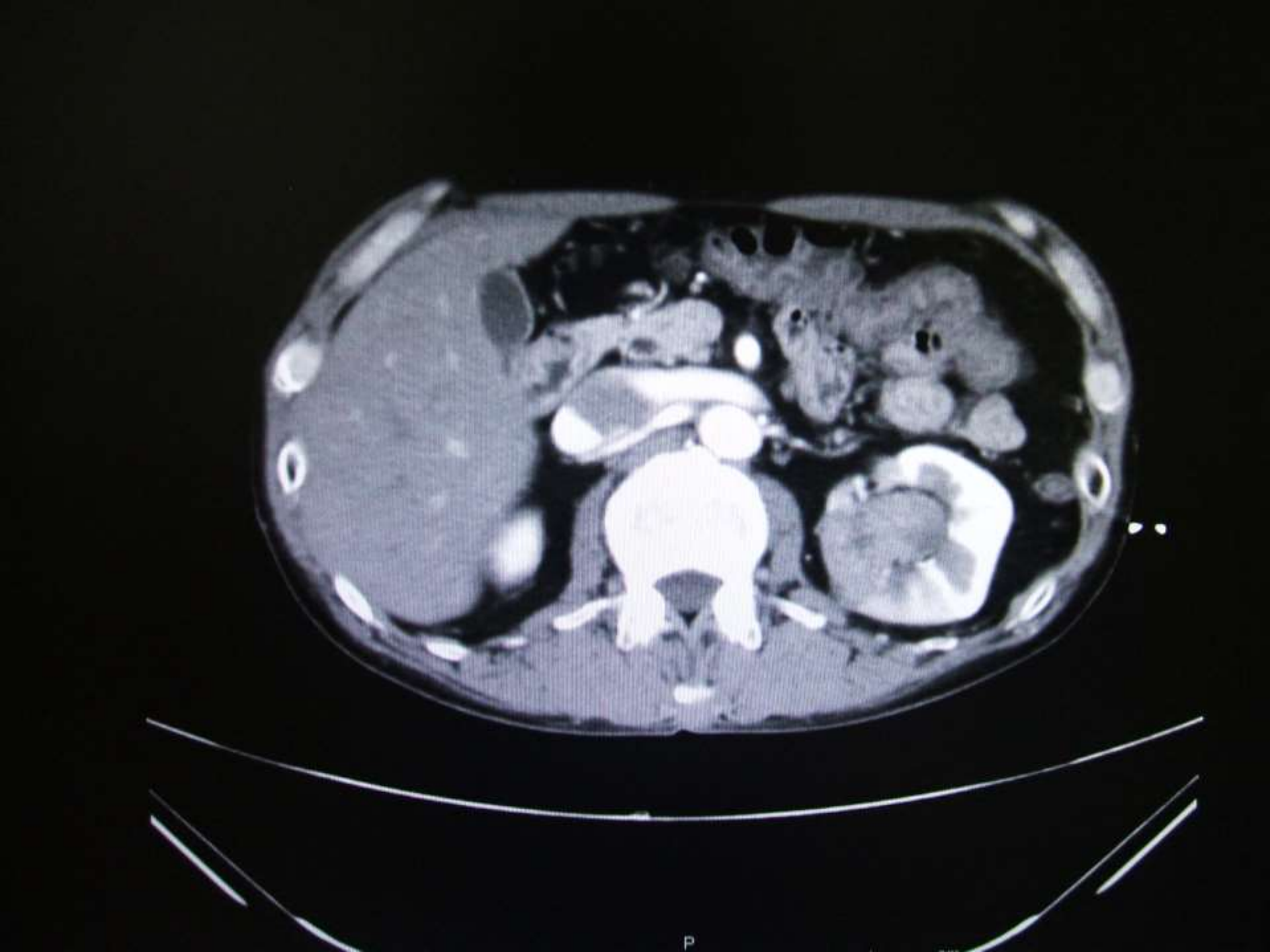
P

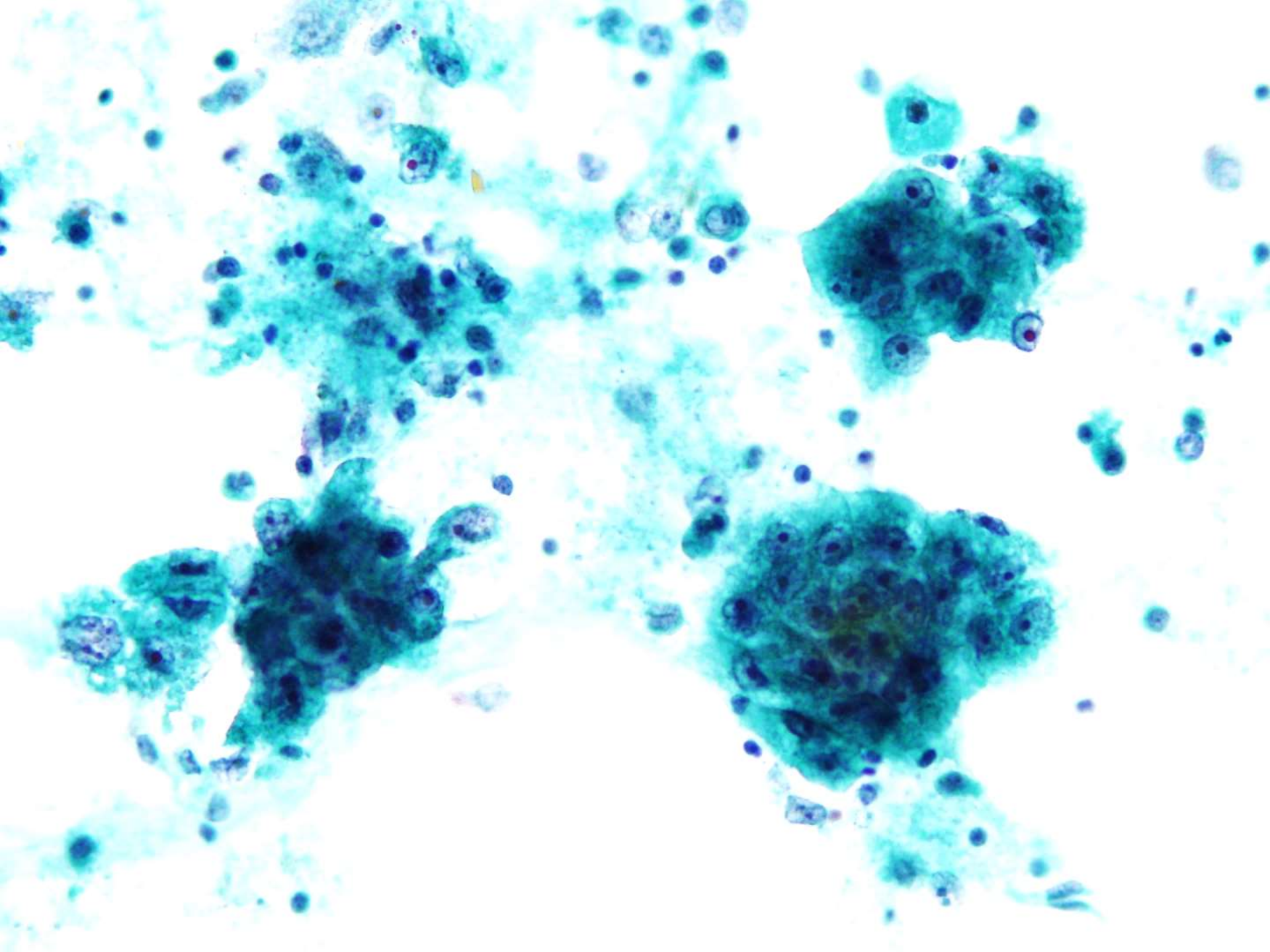

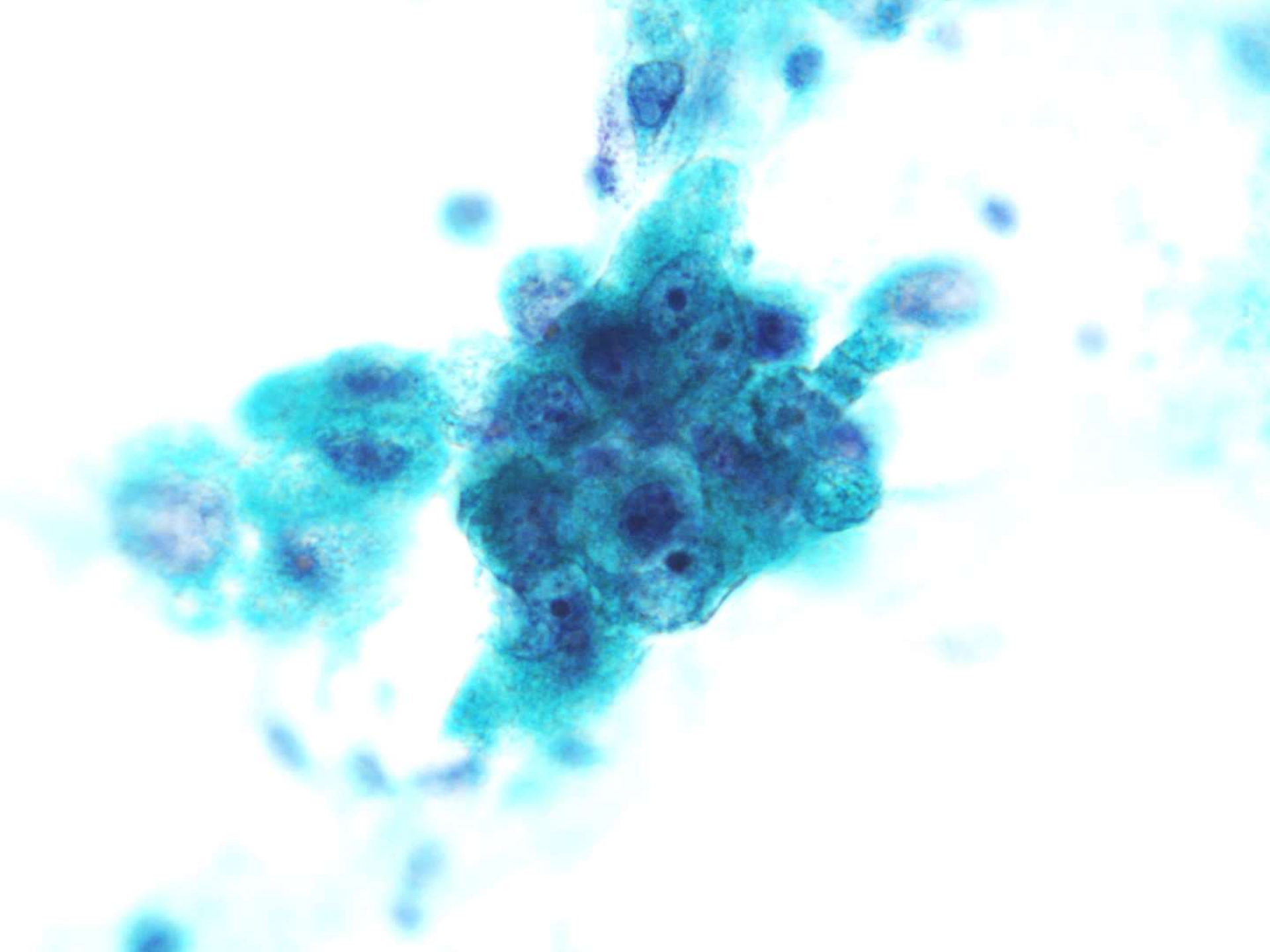

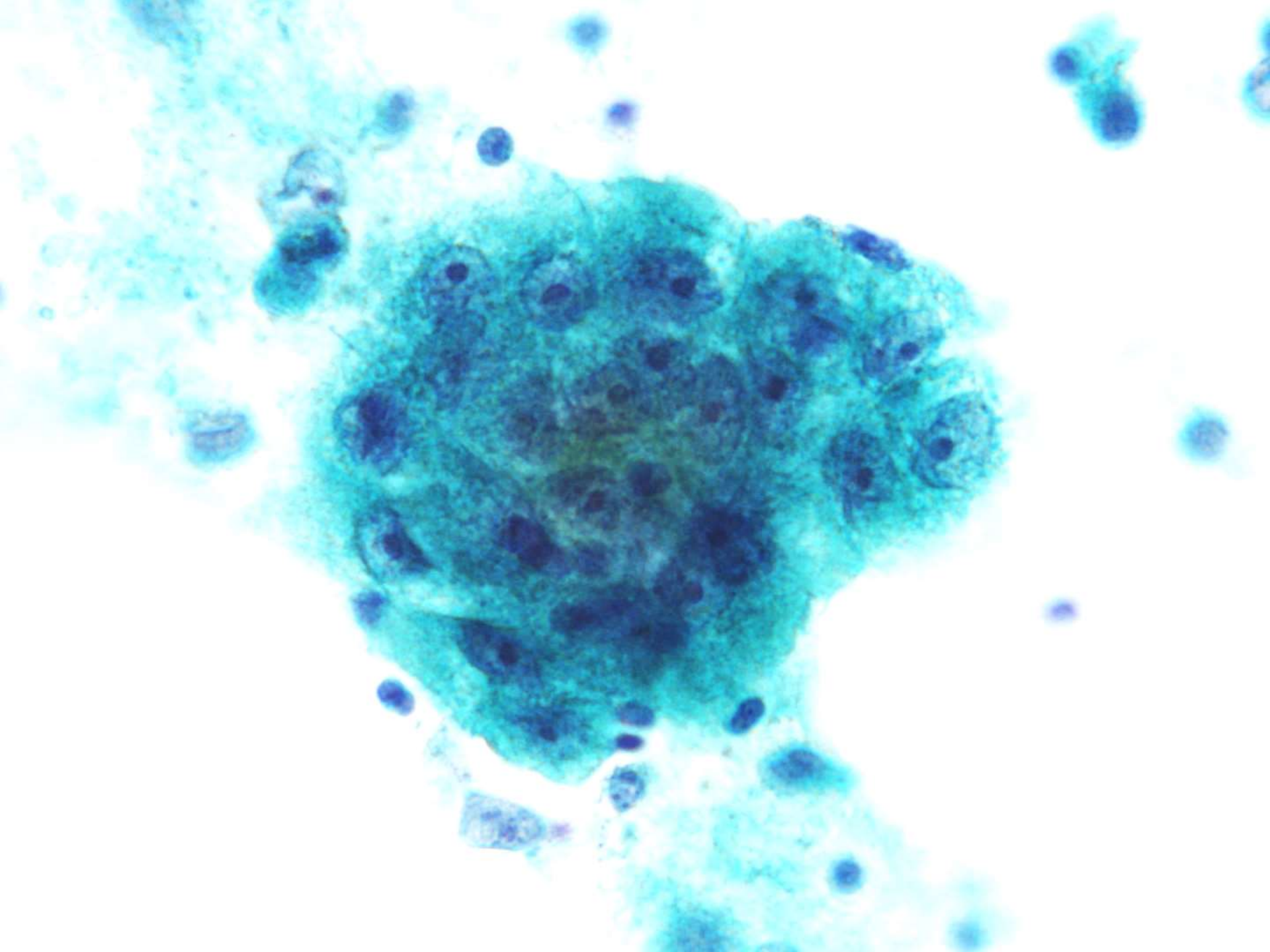

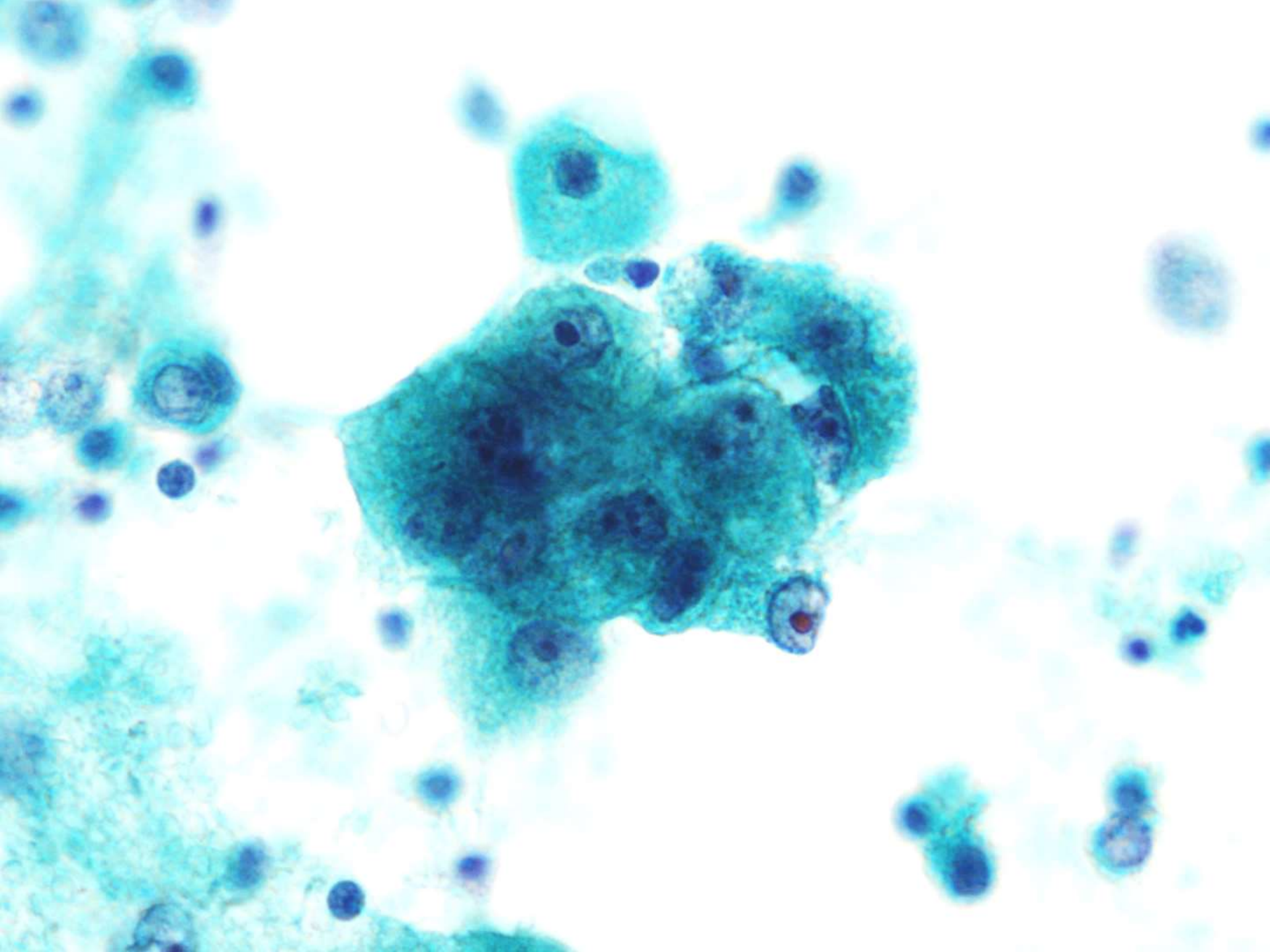

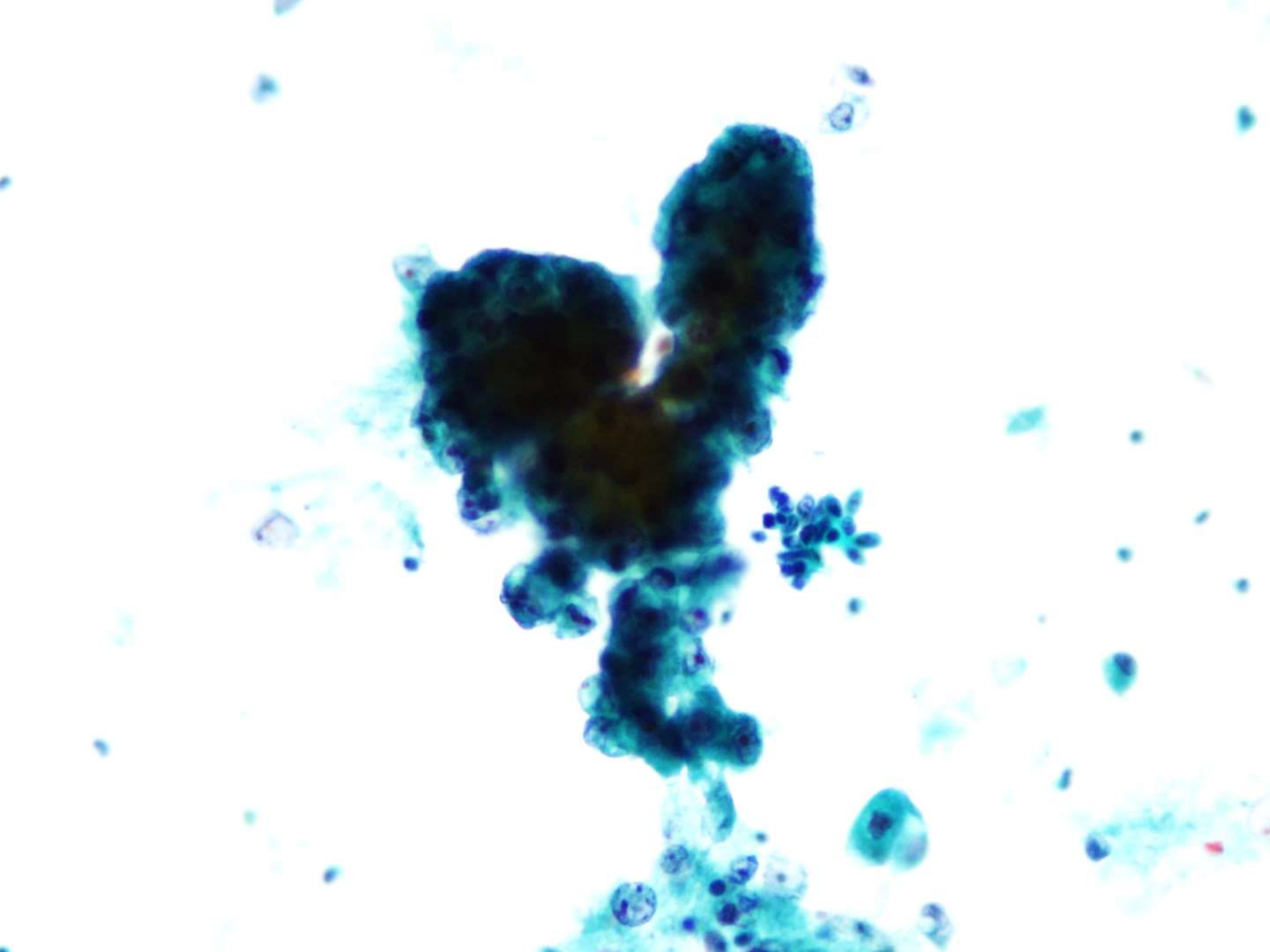

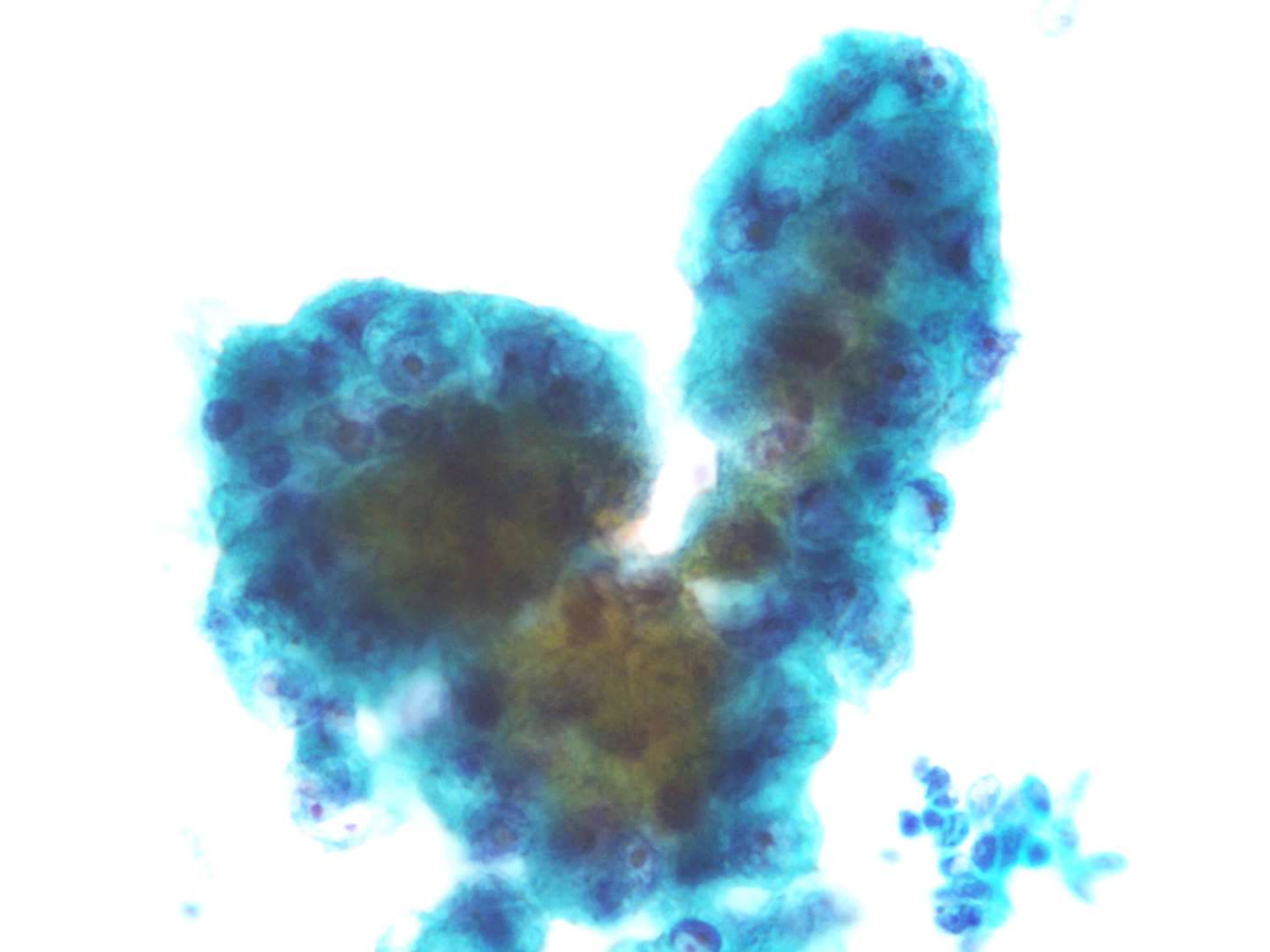

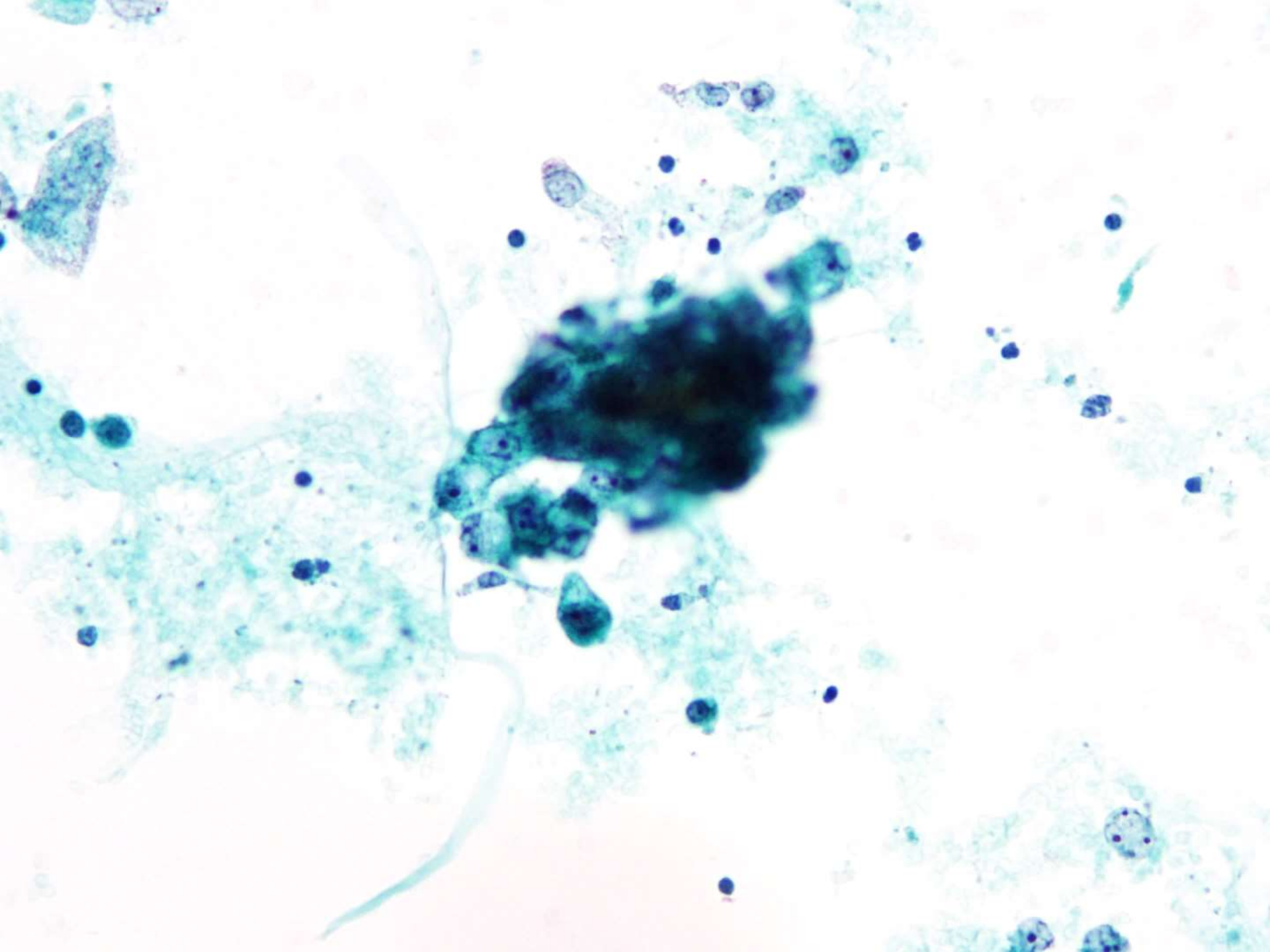

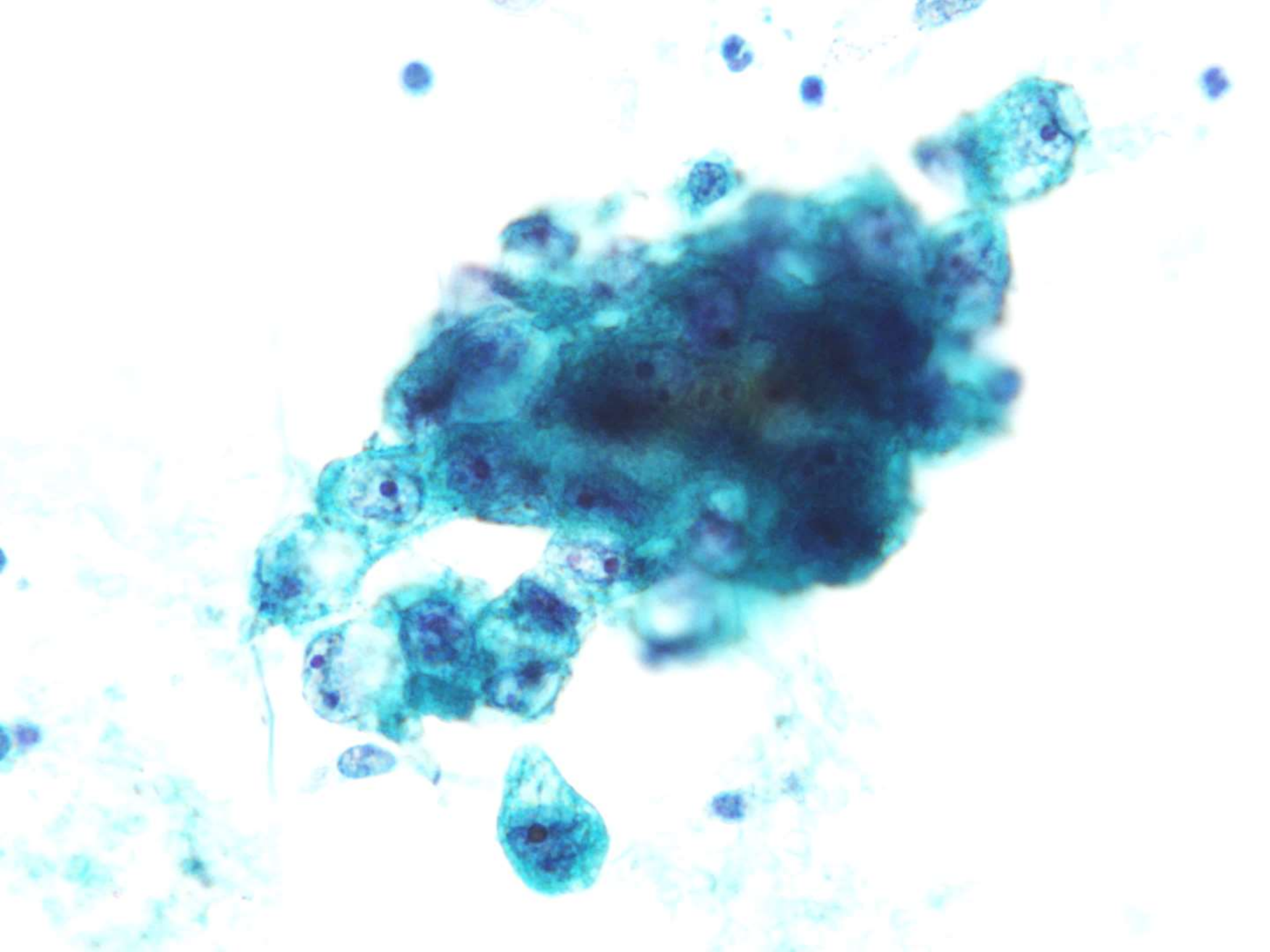

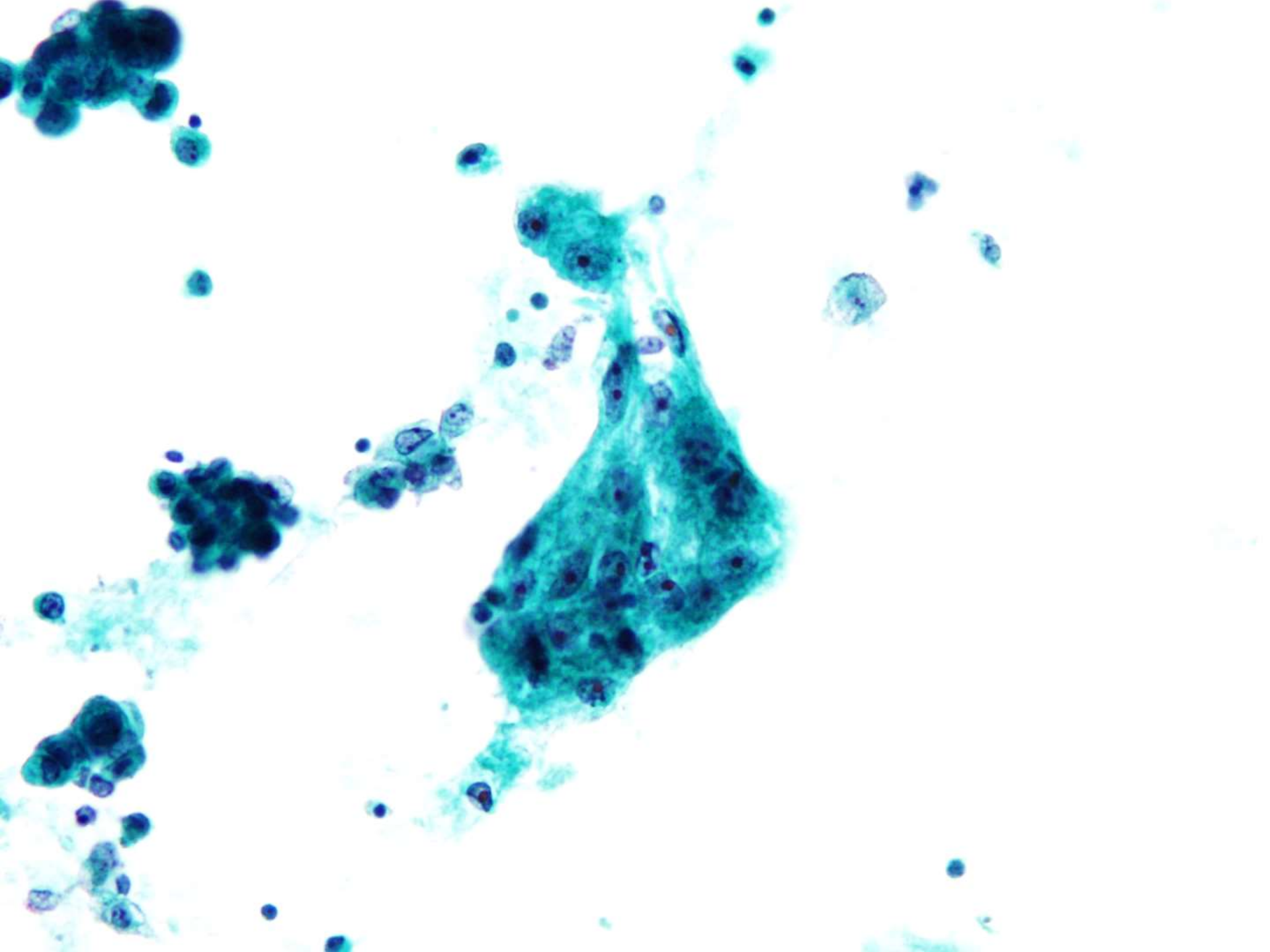

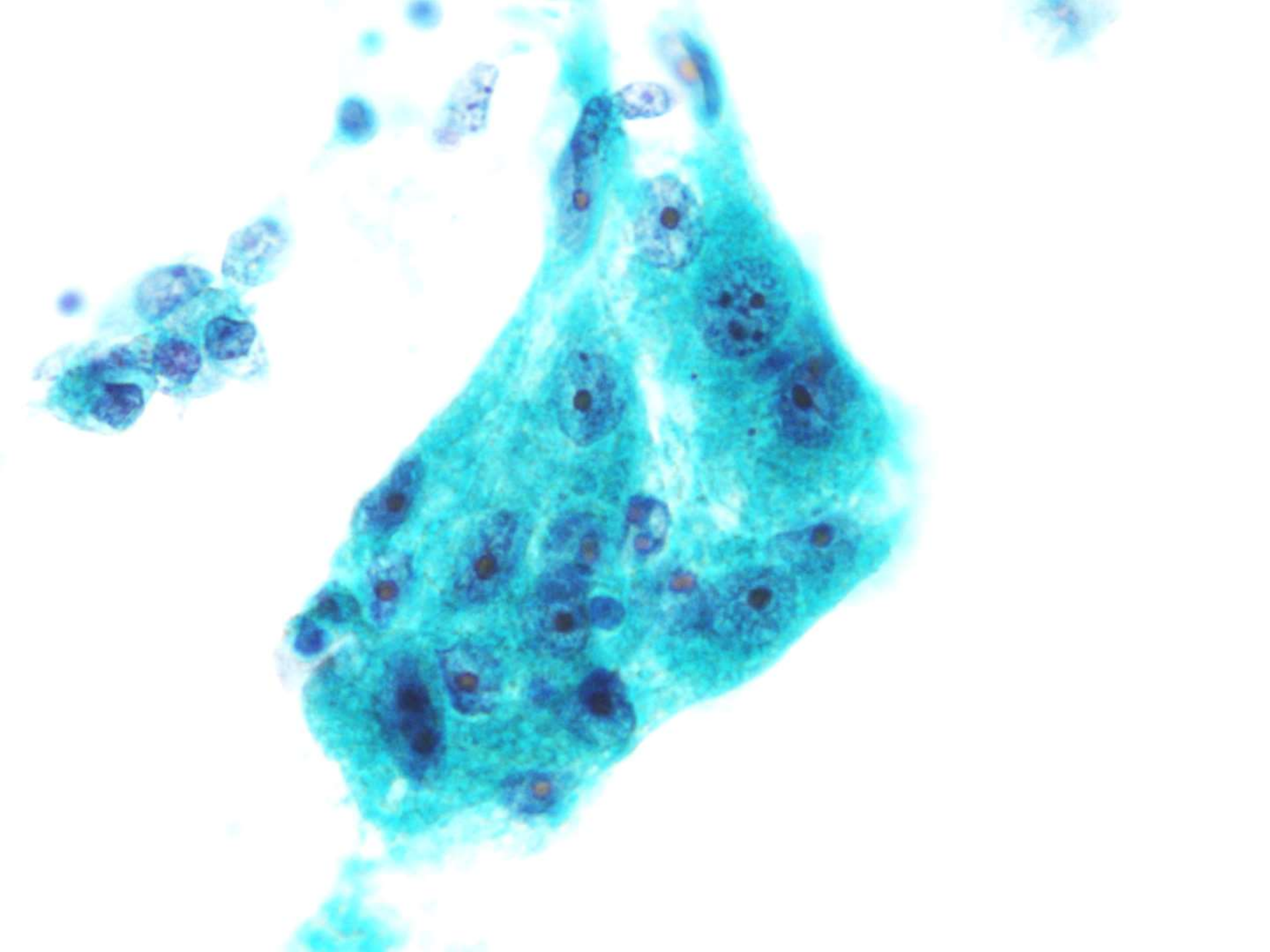

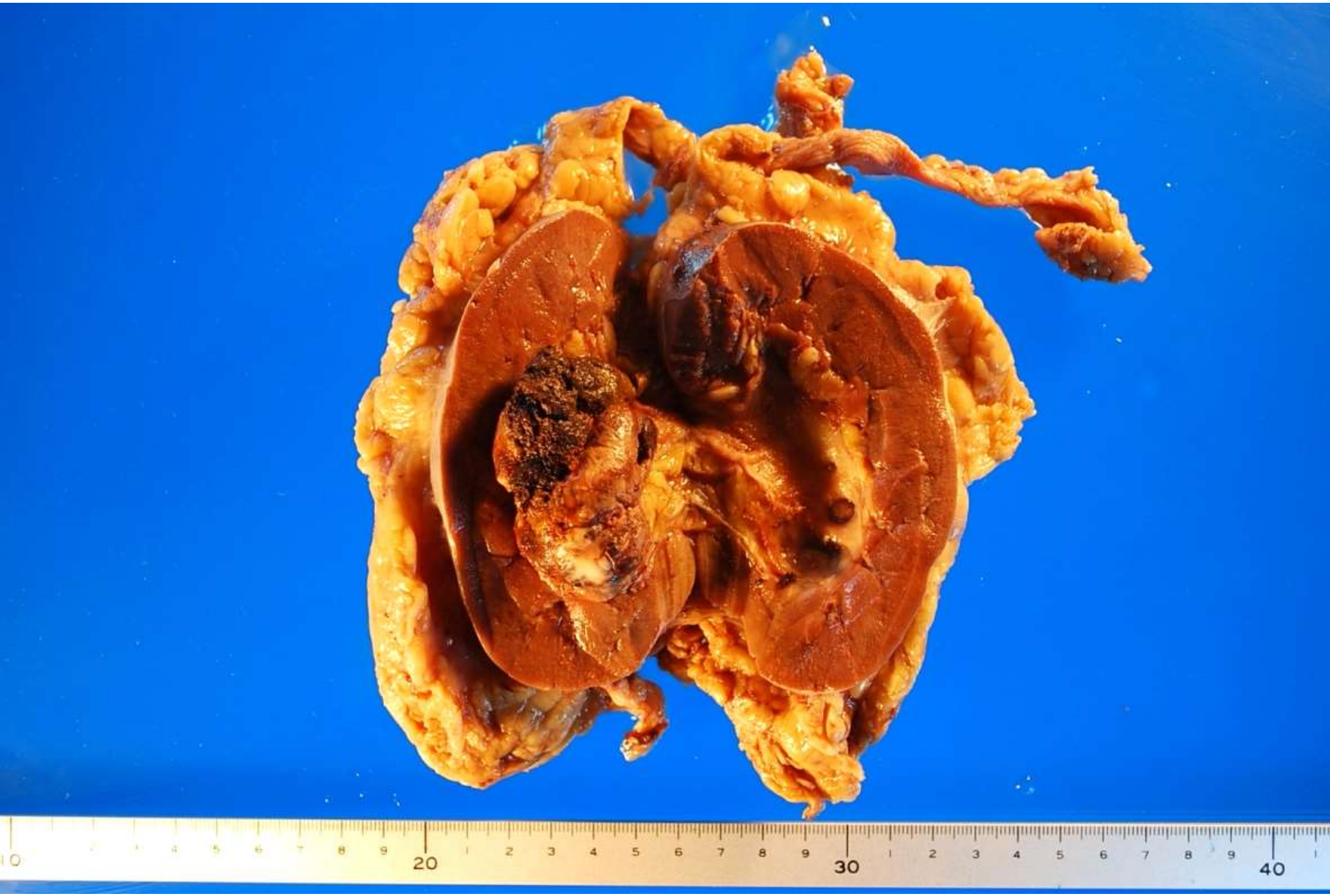
20
30
40

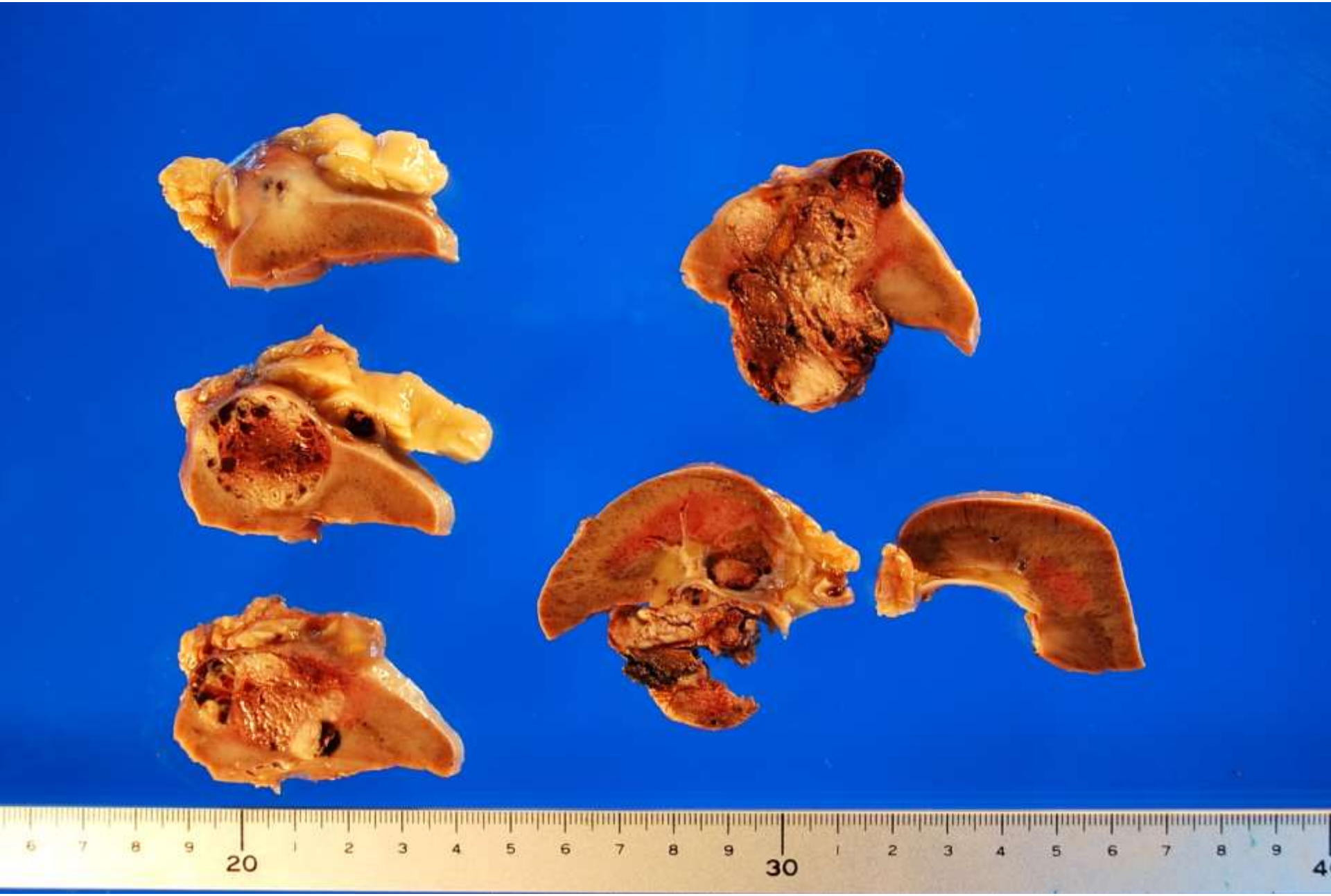
20
30

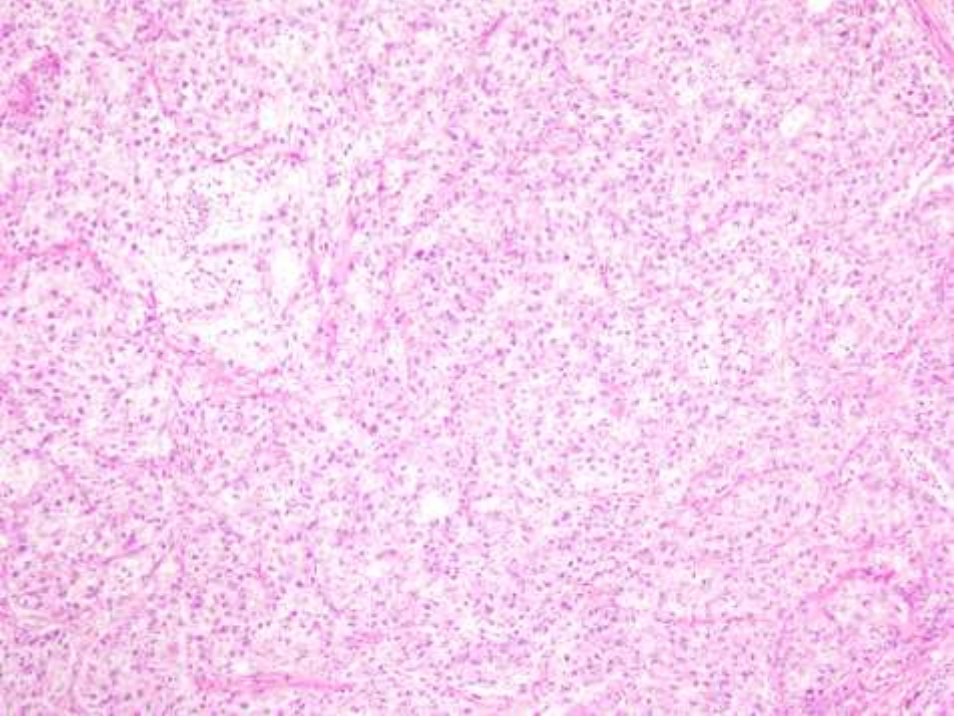
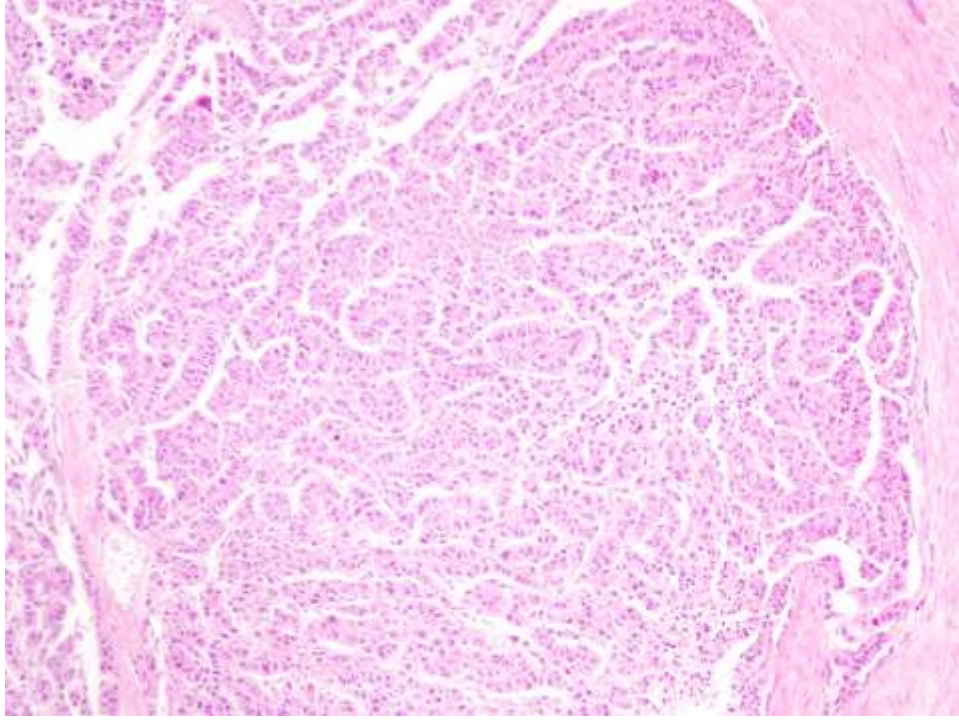
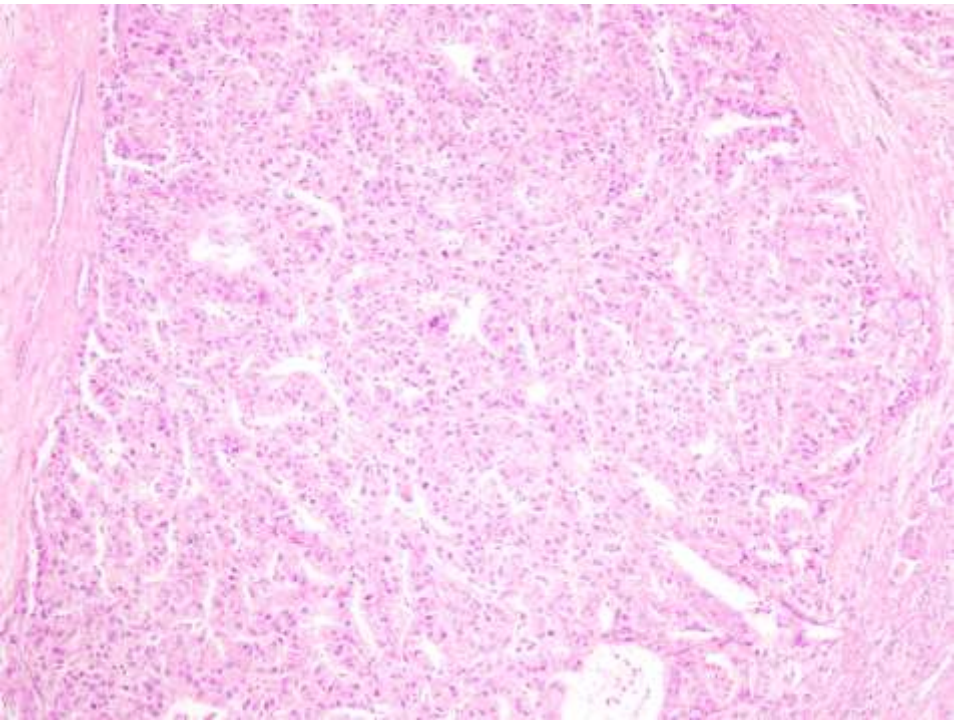
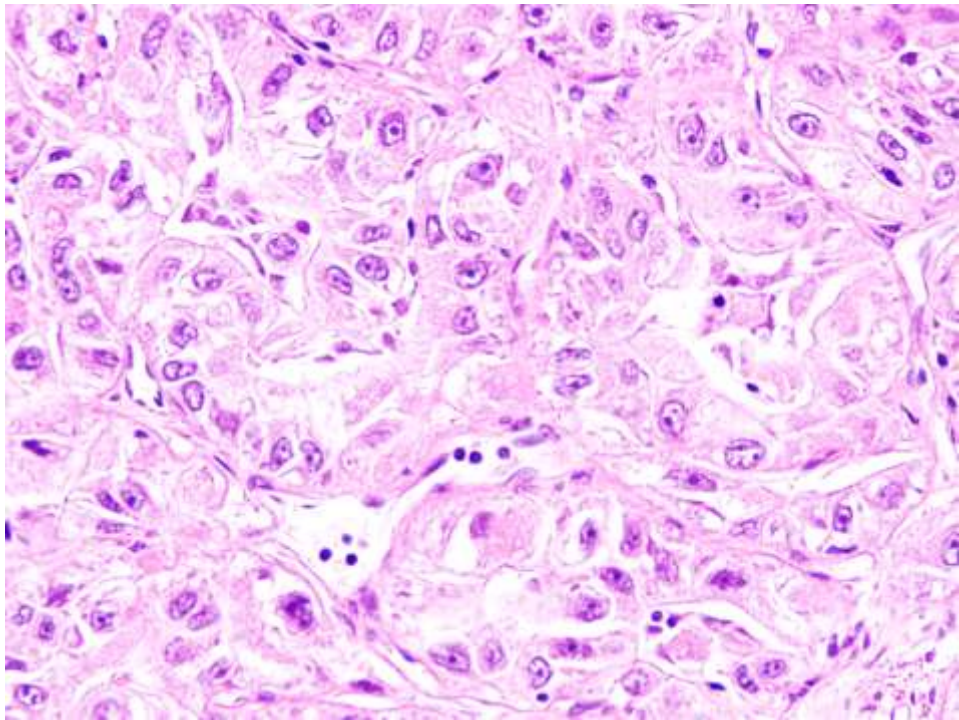

CD10

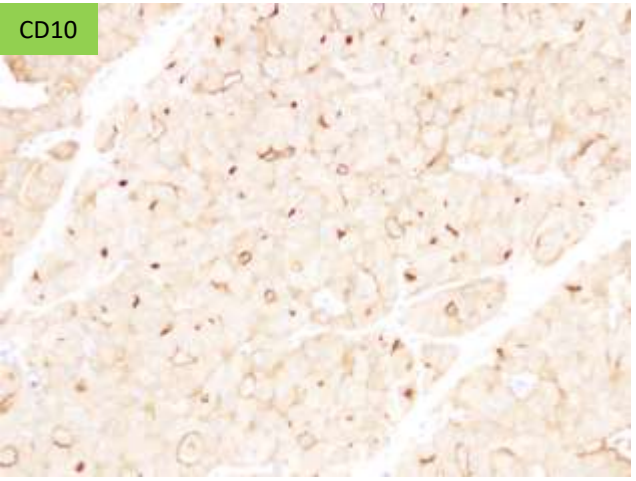

C-kit

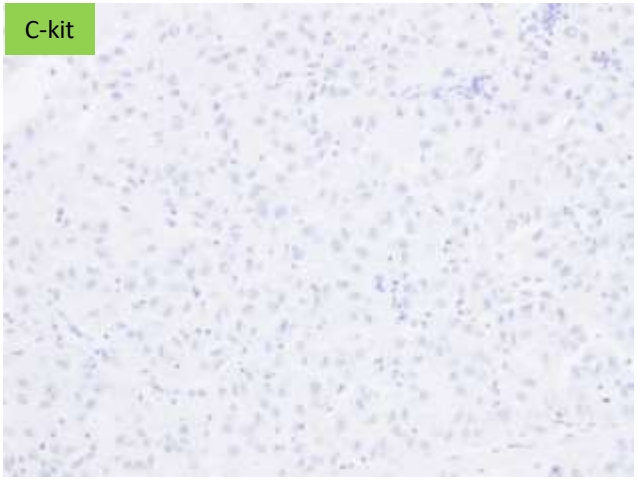

CK20

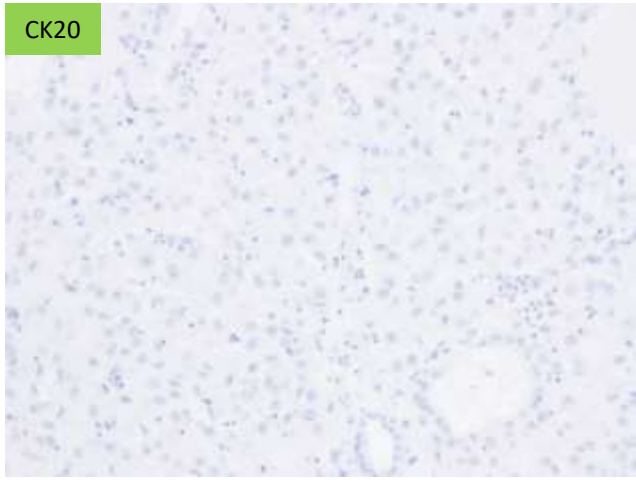

CK7

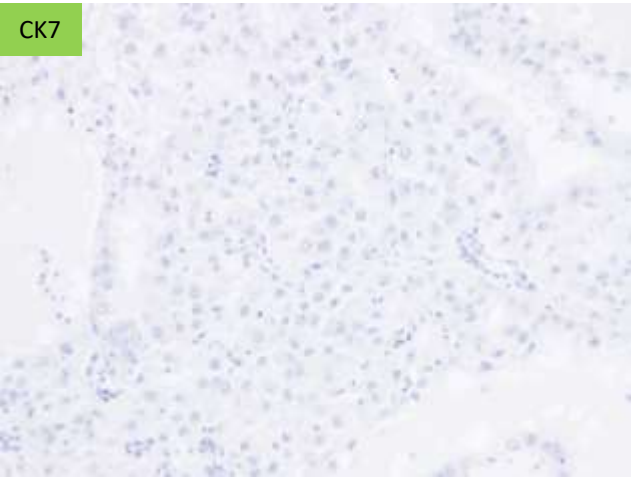

p63

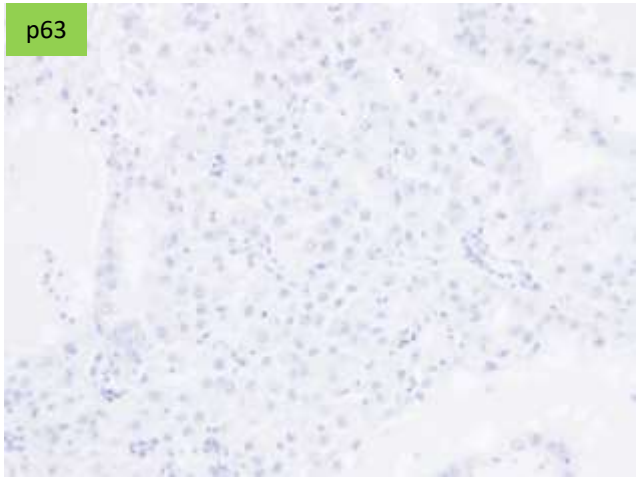

組織診断

Clear cell renal cell carcinoma

組織学的異型度 G3

Furhmann分類 Grade 3

症例　2

患　　者：50歳代　男性

現病歴：平成29年3月頃に血尿あり近医受診。異常は認められず内服加療され血尿は消失。
その後検診にて尿潜血を指摘され精査目的に当院受診。
造影CTにて左腎に浸潤性の造影不良域が認められ、腎盂癌、浸潤性腎癌が疑われTUR施行。
TUR施行時に上部および下部尿路より分腎尿採取。

検　体：上部分腎尿

＜解答＞

① 扁平上皮癌
② 腺癌
③ 尿路上皮癌
④ 小細胞癌
⑤ 淡明細胞型腎細胞癌（旧分類　顆粒細胞癌）
⑥ 嫌色素性腎細胞癌
⑦ 紡錘細胞型腎細胞癌

旧分類	新分類
1　良性―腺腫	1　良性
乳頭状/管状乳頭状腺腫	乳頭状腺腫
オンコサイトーマ	オンコサイトーマ
後腎性腺腫	
2　悪性―腎細胞癌	2　悪性
淡明細胞癌	淡明細胞型腎細胞癌
顆粒細胞癌	多房嚢胞性腎細胞癌
嫌色素細胞癌	乳頭状腎細胞癌
紡錘細胞癌（肉腫様癌）	嫌色素性腎細胞癌
嚢胞随伴性腎細胞癌	集合管癌（Bellini管癌）
嚢胞由来腎細胞癌	腎髄質癌
嚢胞性腎細胞癌	Xp11.2転座型腎細胞癌
乳頭状腎細胞癌	神経芽腫随伴腎細胞癌
3　集合管癌（Bellini管癌）	粘液管状紡錘細胞癌
	腎細胞癌，　分類不能型
	Appendix（付記）
	透析関連腎腫瘍
	後腎性腫瘍
	紡錘細胞型腎細胞癌

◆ 繊細な血管網を背景に淡明ないし好酸性の細胞質をもつ腫瘍細胞の増殖からなる腎細胞癌。

◆ 肉眼的には腎皮質を主体に増殖し、割面は黄色ないしは黄白色調で、出血・壊死・嚢胞化など多彩。

◆ 通常は境界明瞭で、偽被膜により被包される。

◆ 高異型度腫瘍では周囲腎実質内に浸潤性発育を呈し、境界が不明瞭となる。

◆ 組織学的には腫瘍細胞は血管性間質に囲まれ、胞巣を形成して増殖する。

◆ 胞巣構造や腺管構造、あるいは大小の嚢胞を形成する。

◆ 腫瘍細胞の境界は明瞭で、大型の立方状・円柱状・くさび状、あるいは多角形を呈する。

◆ 細胞質は淡明で、脂質およびグリコーゲンに富むが、好酸性顆粒状を呈することもある。

◆ しばしば染色体3p欠損があり、VHL遺伝子の異常を伴うことも多い。

◆ 予後は核異型度が高度であるほど、紡錘形細胞成分（類肉腫様変化）の割合が多いほど不良。

3段階方式（日本規約）	4段階方式（Fuhrman分類）
異型度Ⅰ（G1） 核は正常尿細管上皮のそれより小さいもの	Grade 1 核小体が目立たないか認められない。小さい丸い一個の核（直径約 10μm)を有する細胞で構成される。
異型度Ⅱ（G2） 核は正常尿細管上皮のそれと同等の大きさのもの	Grade 2 より大きな核（直径約 15μm）を有し、核縁は不整で核小体は強拡大（400 倍）で認識し得る。
異型度Ⅲ（G3） 核は正常尿細管上皮のそれよりも大きく、ときに多形性や奇怪な形状を示す。	Grade 3 さらに大きな核（直径約 20μm）を有し、核縁は明らかに不整で、大きな核小体が低倍率（100 倍）で認識される。
異型度判定不能（GX） 核の異型度の評価が不明なとき。	Grade 4 Grade 3の所見に加え、奇形核やしばしば分葉状を呈する核と粗大なクロマチンを有し、しばしば肉腫様細胞領域がある。

