# 術後再発を来たした悪性葉状腫瘍の一例

くまもと森都総合病院　病理診断科

木下　裕也（MT）　内田　衣里子（CT）　岩田　理央（CT）
溝上　美江（CT）　遠山　亮佐（CT）　有馬　信之（MD）

医療法人 創起会
くまもと森都総合病院

2019.02.24　熊本市

# はじめに

乳腺葉状腫瘍は全乳腺腫瘍の0.3～0.5%と比較的稀な腫瘍で，葉状腫瘍のなかで悪性の割合は10～20%とされている.

一方，細胞診や針生検による線維上皮性腫瘍の診断一致率は低いことが知られており，また生物学的態度を予測することは容易でない.

今回我々は，術後再発をきたした悪性葉状腫瘍の1例を経験したので報告する.

# 症例

患者：40歳代　女性

主訴：右乳房の疼痛．腫瘤の増大

既往歴：2017年6月に右乳房D区域の線維上皮性腫瘍に対して腫瘍摘出術を施行（術後病理診断は悪性葉状腫瘍）．

現病歴：2018年10月に右乳房B～D区域の腫瘤増大と疼痛のため来院し，針生検にて葉状腫瘍の再発と診断．同年11月に右乳房全摘出術ならびに大・小胸筋合併切除術が施行された．

# 初回穿刺吸引細胞像

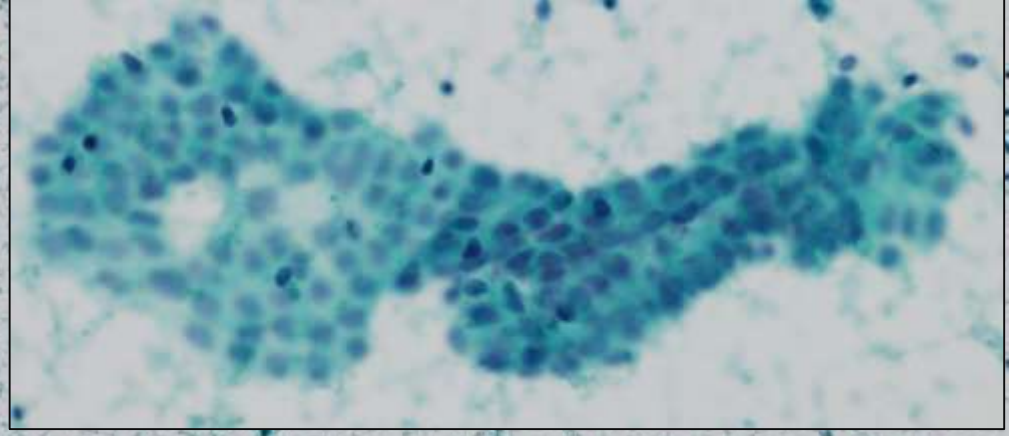

Pap.×10

# 初回穿刺吸引細胞像

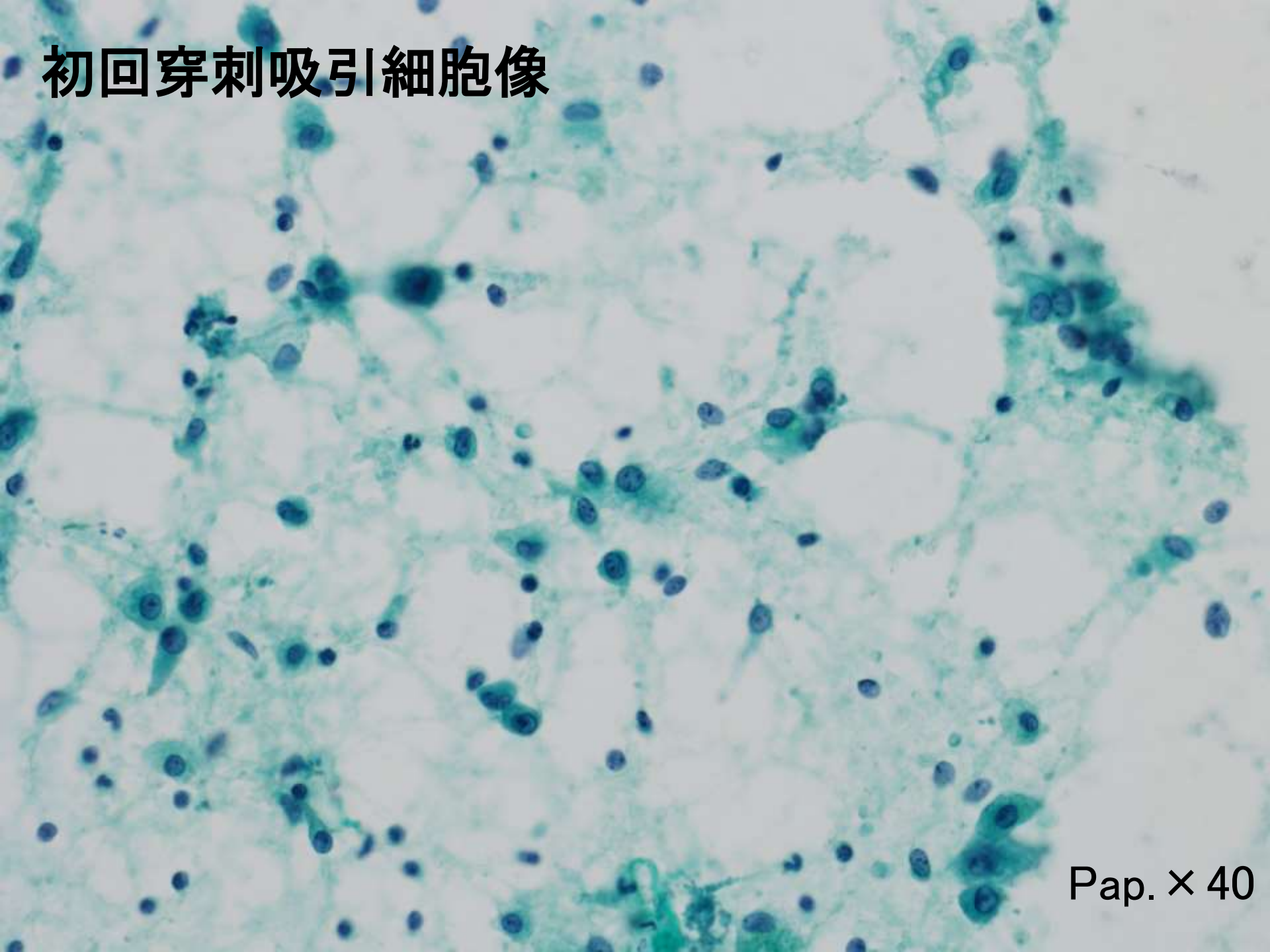

Pap. × 40

# 初回針生検組織像

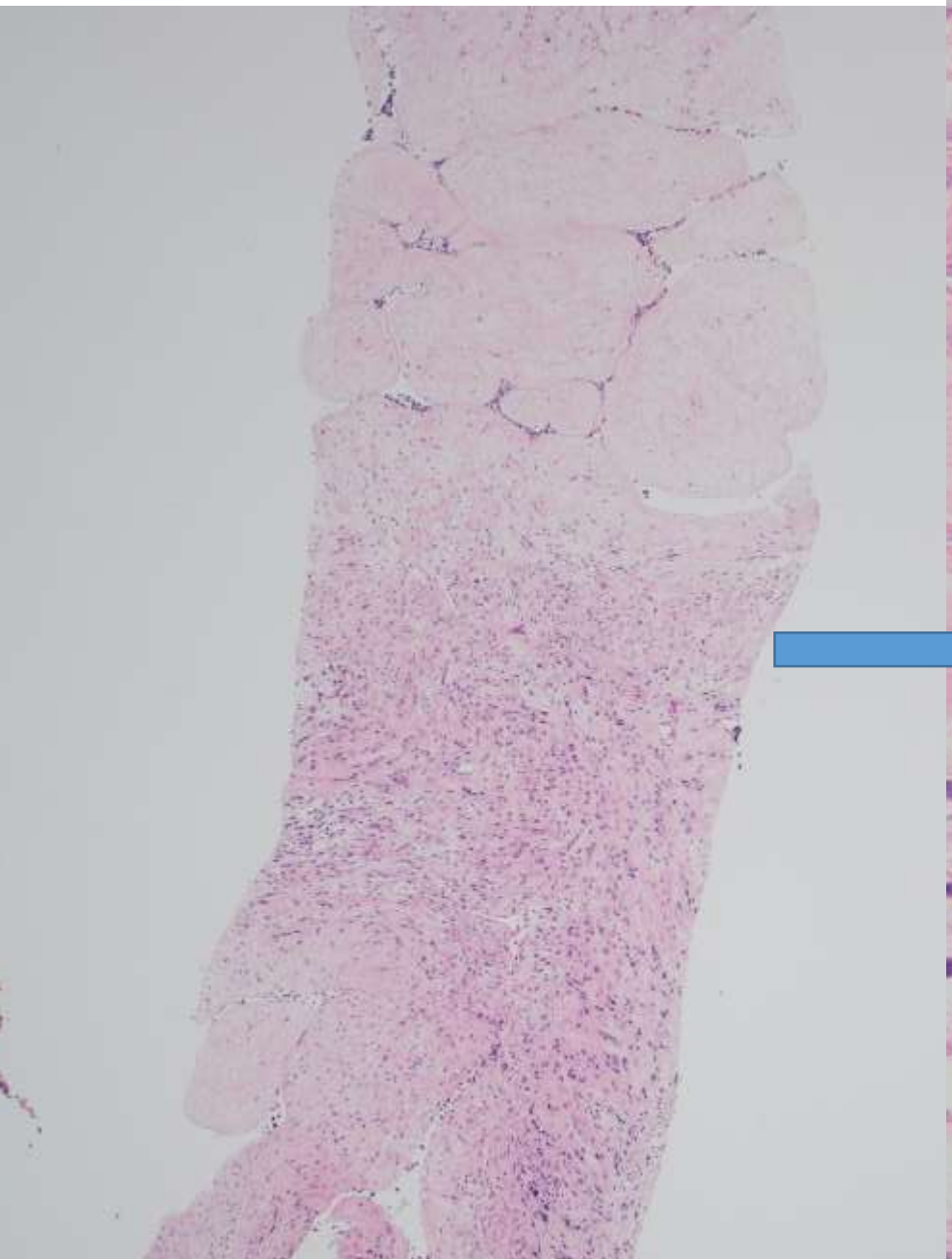

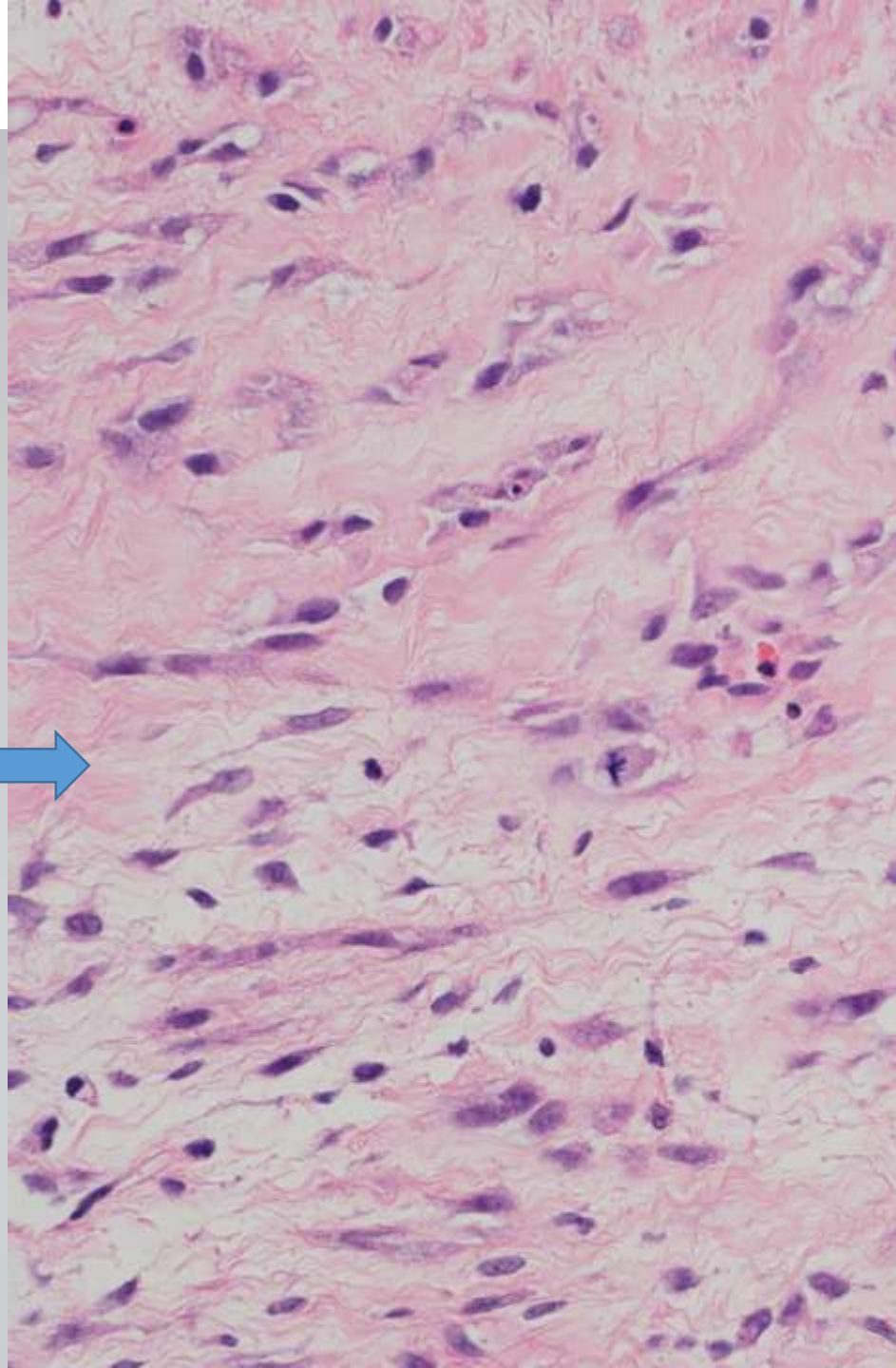

# ホルマリン固定後肉眼像（初回）

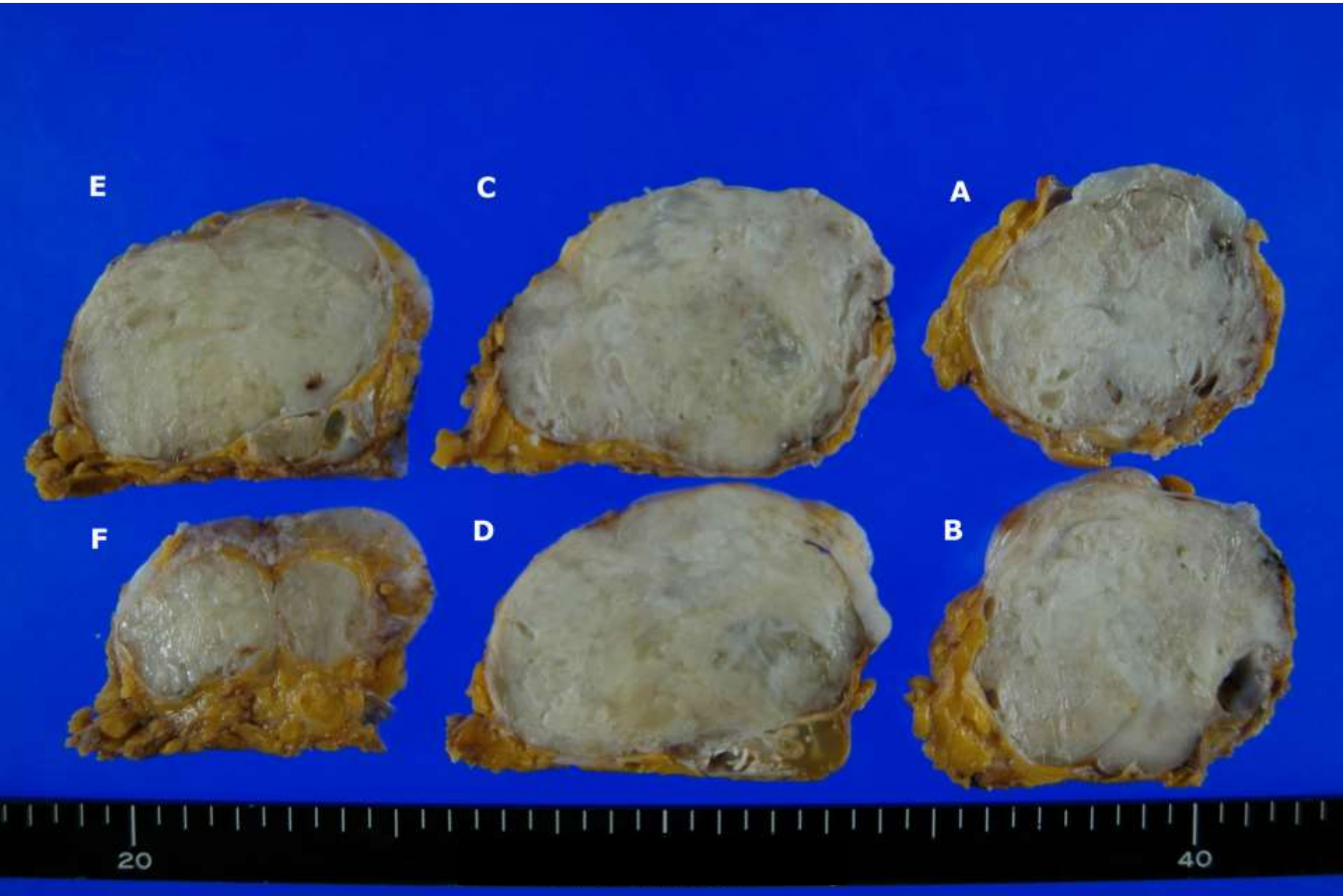

# 初回摘出組織像

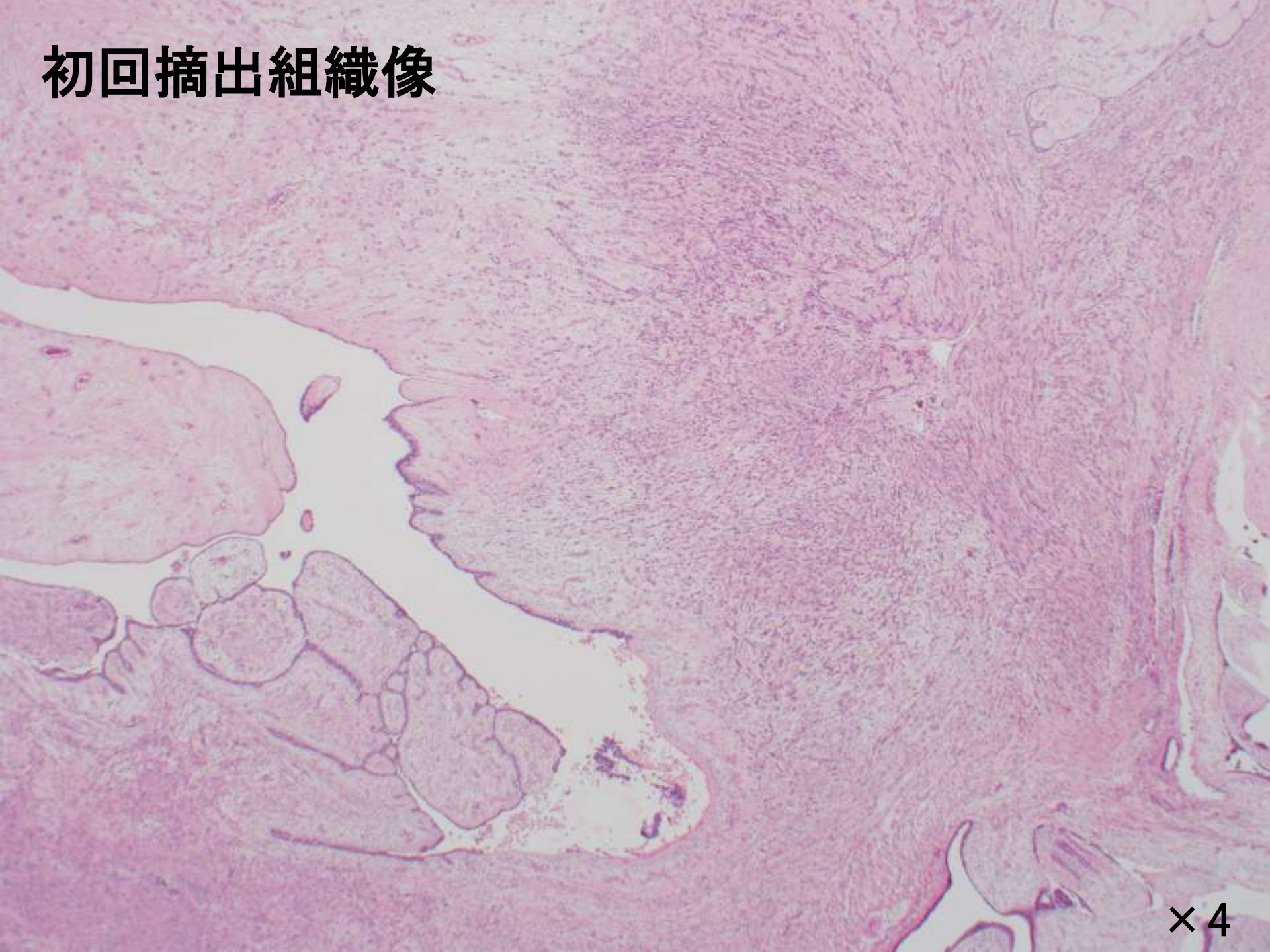

×4

# 初回摘出組織像

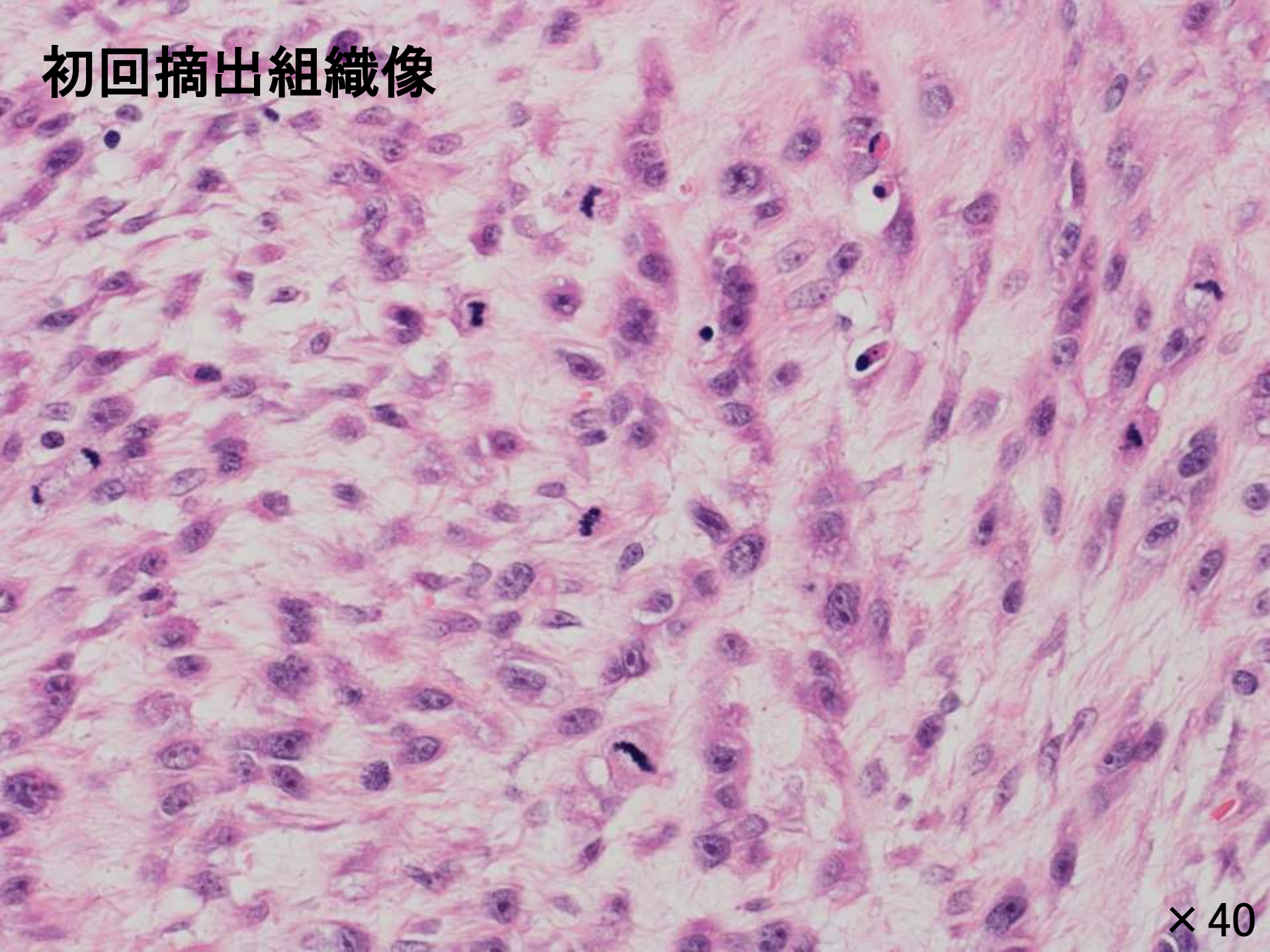

# 病理診断(初回)

# Malignant phyllodes tumor

# 再発時捺印細胞像

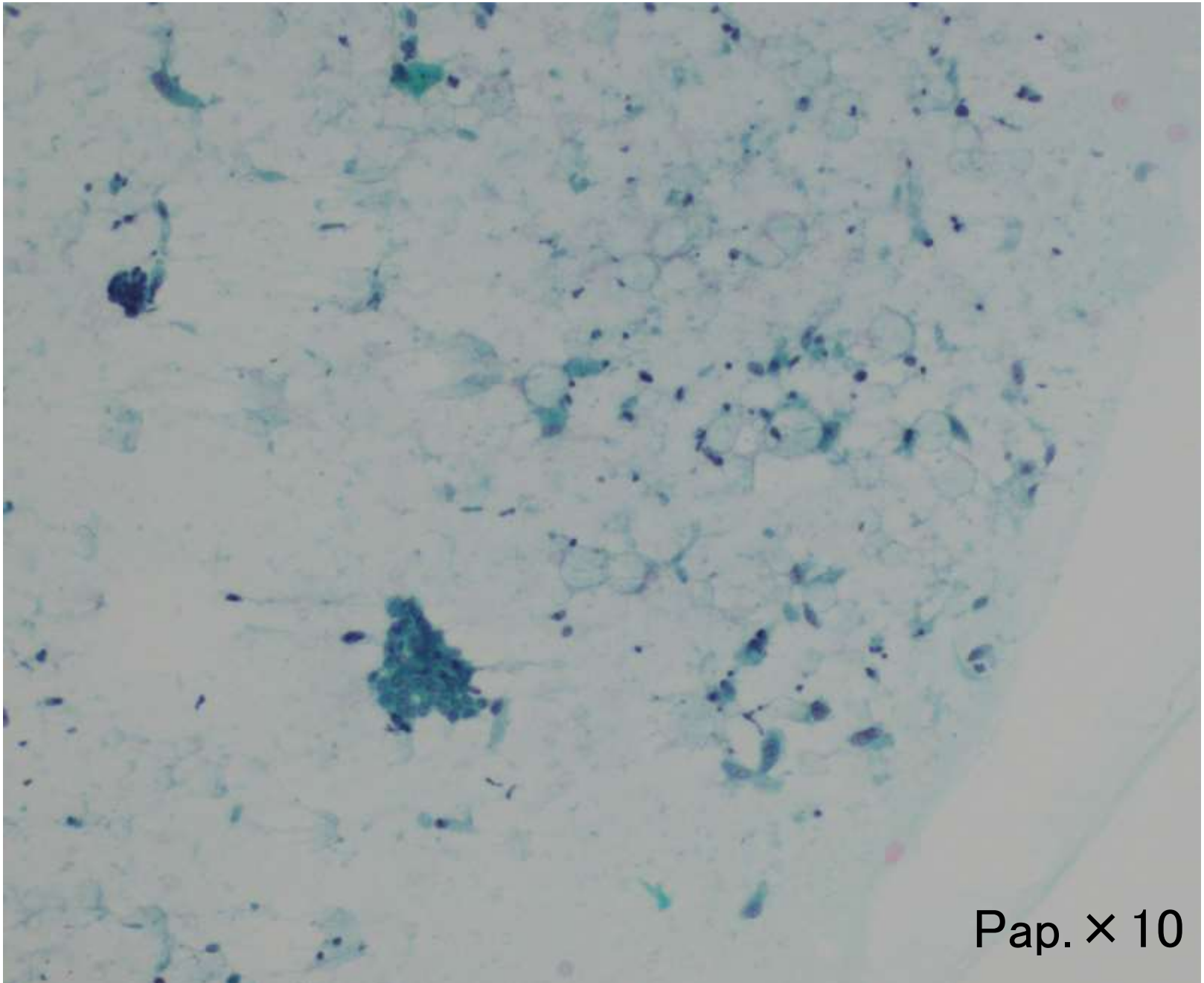

# 再発時捺印細胞像

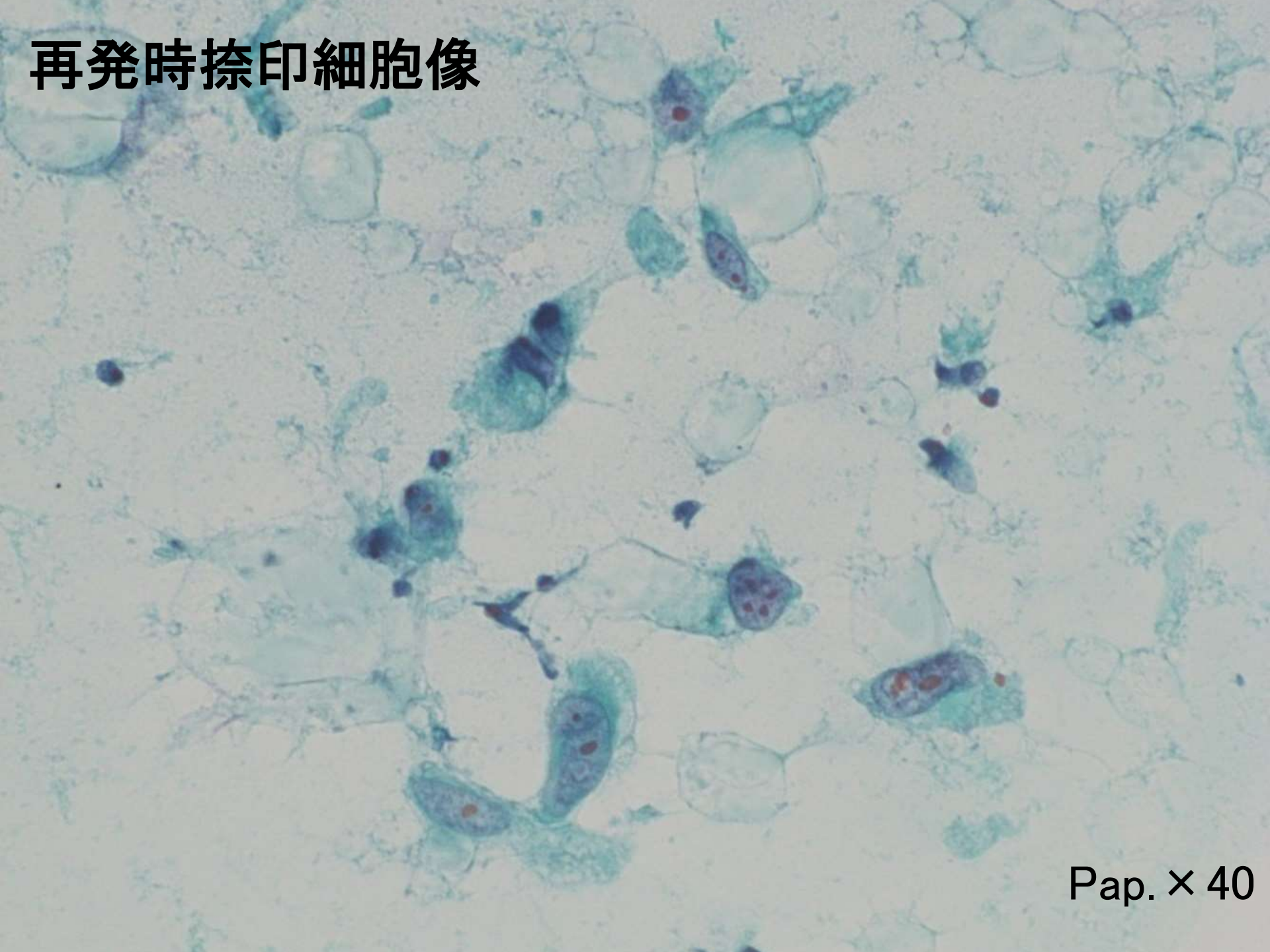

Pap. × 40

# 細胞像の比較

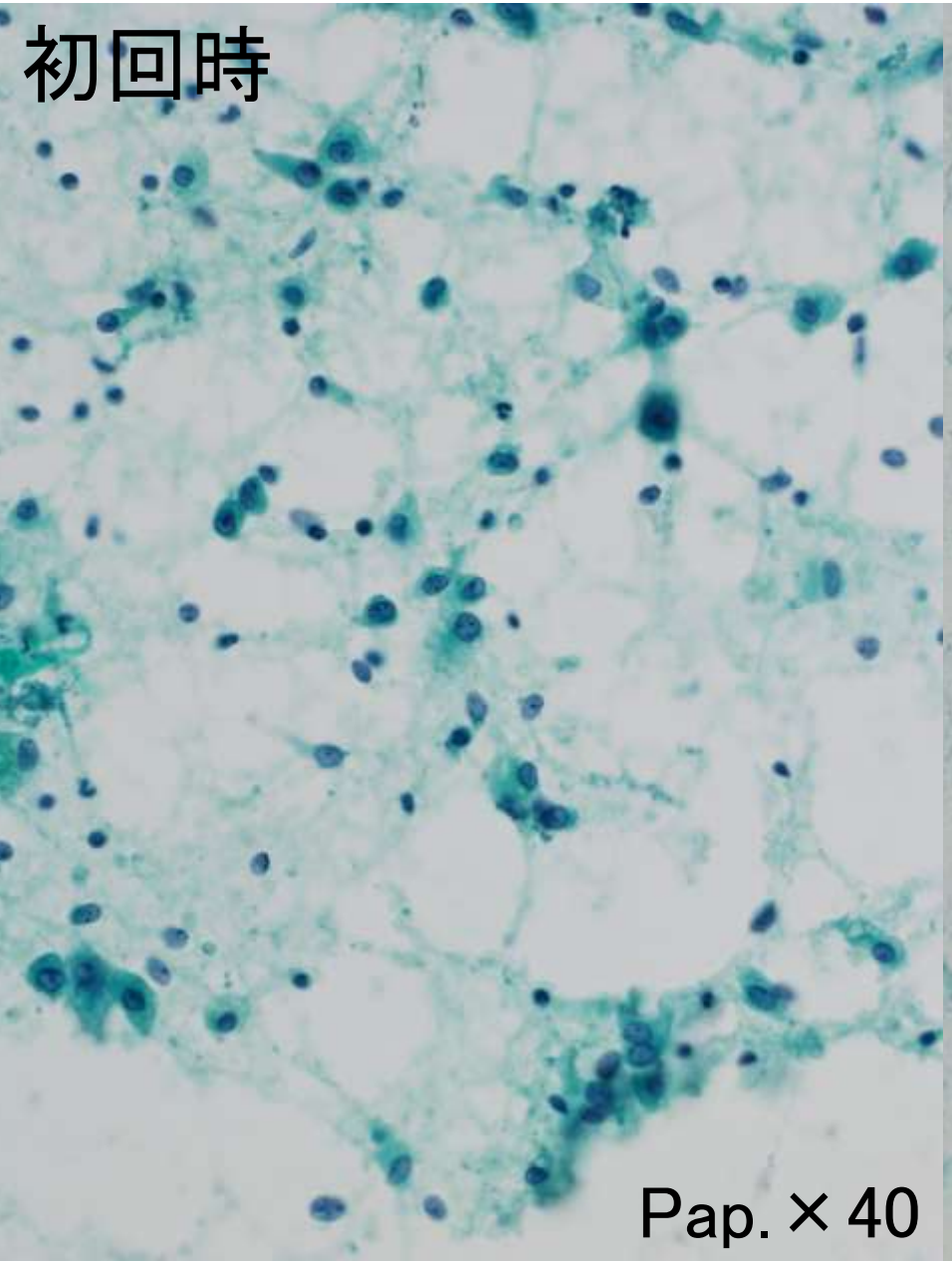


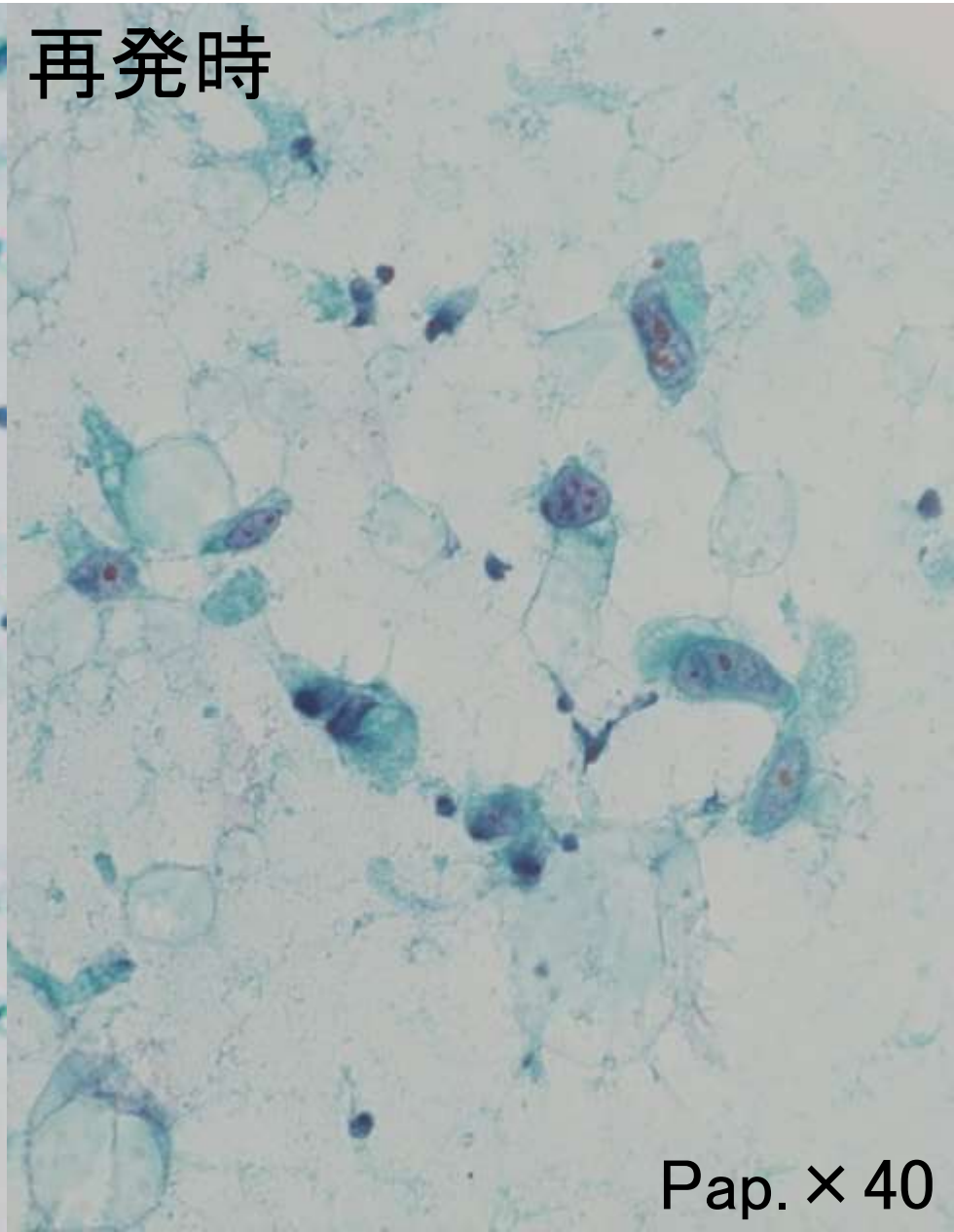

# 再発時針生検組織像

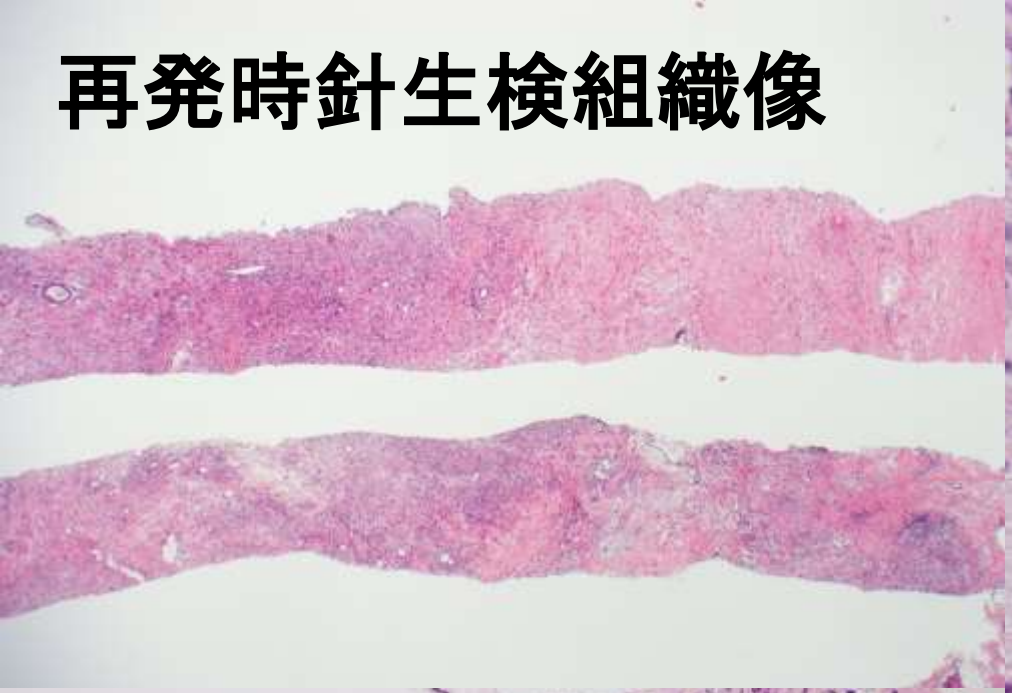

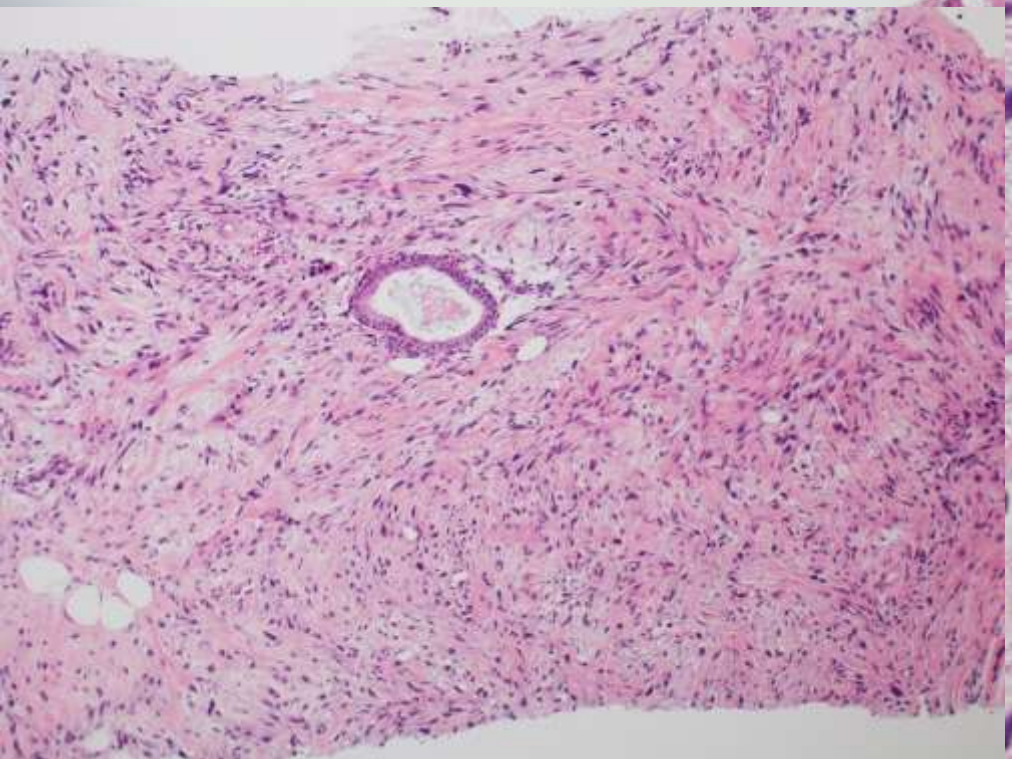

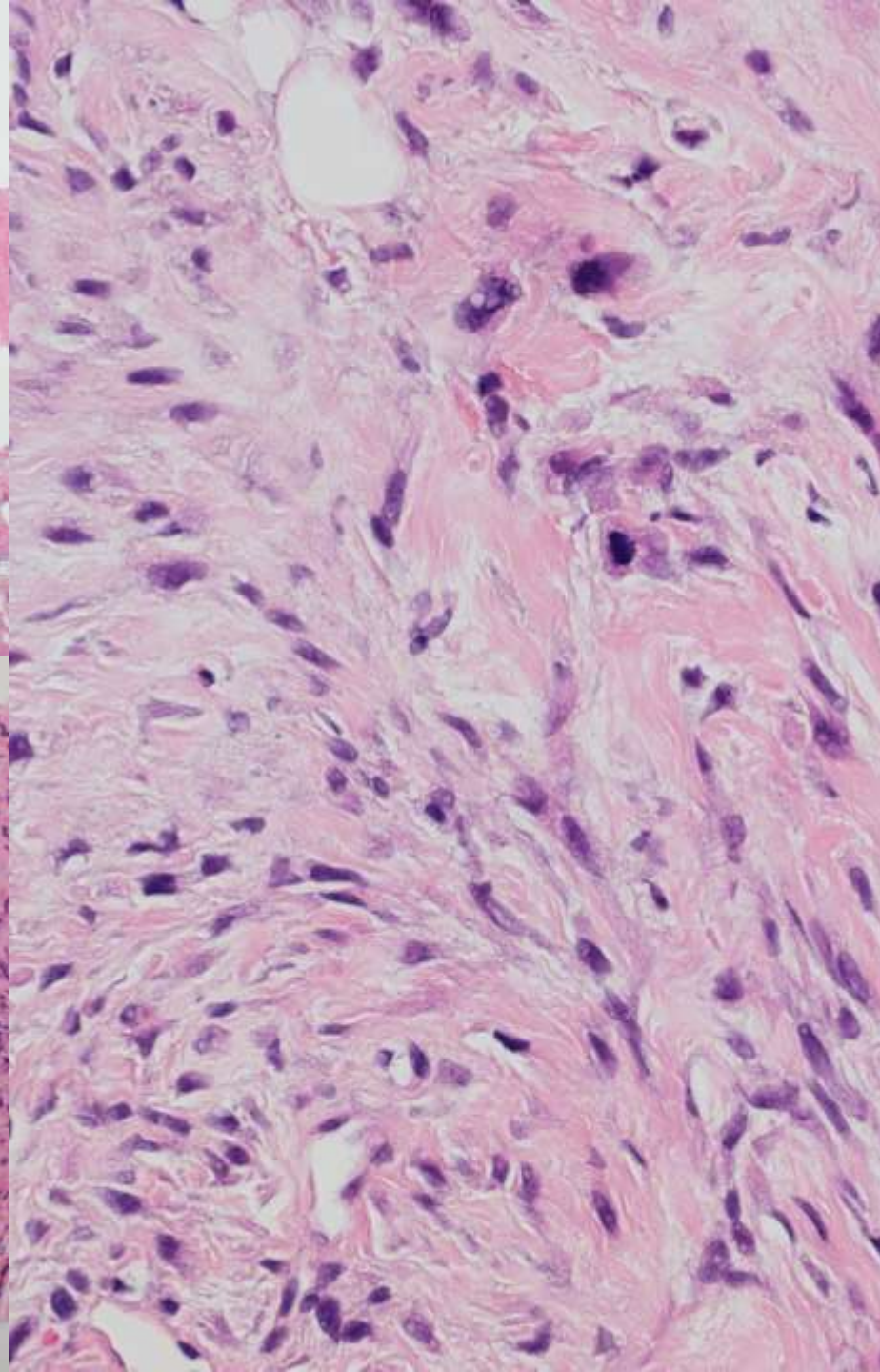

# ホルマリン固定後肉眼像（再発）

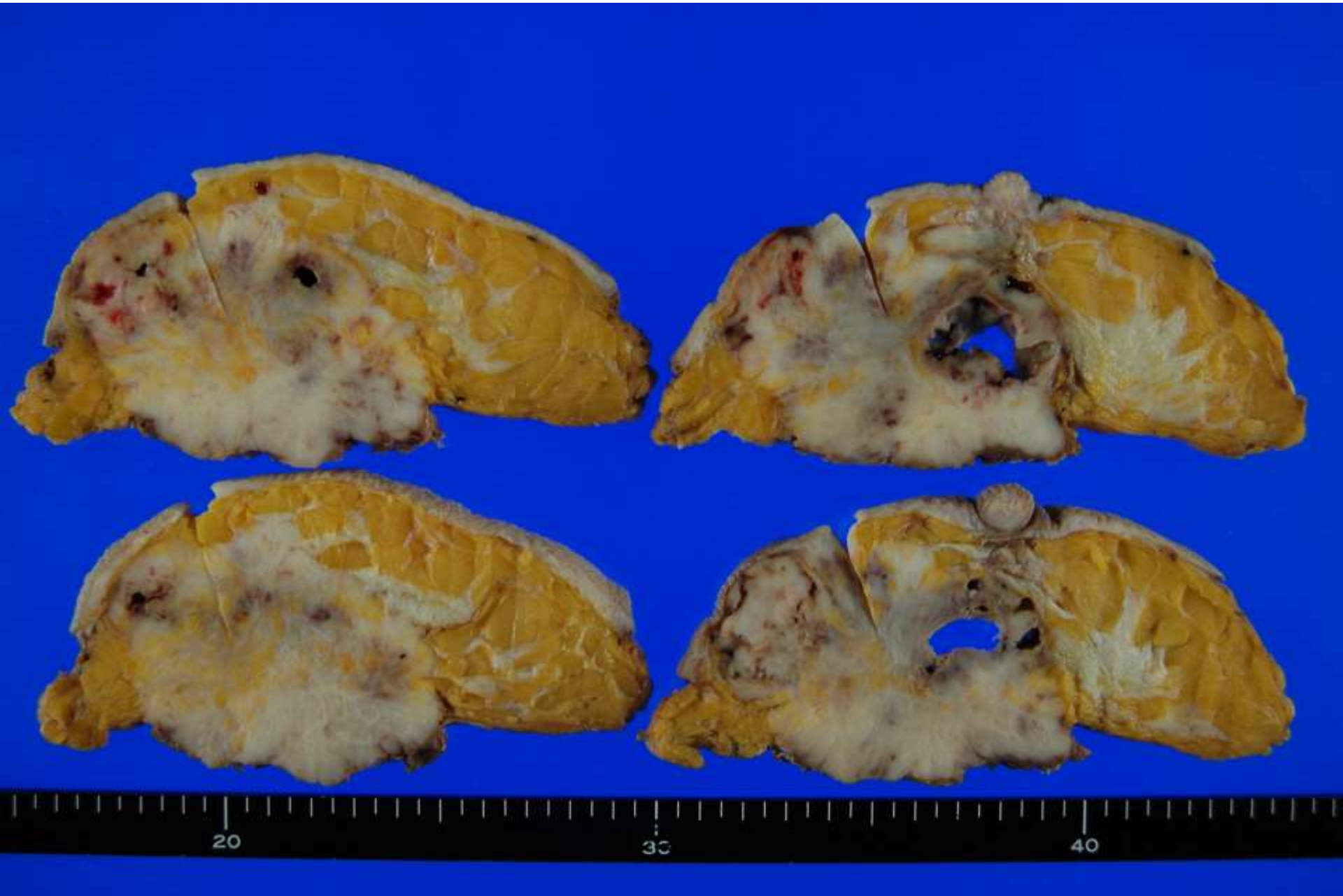

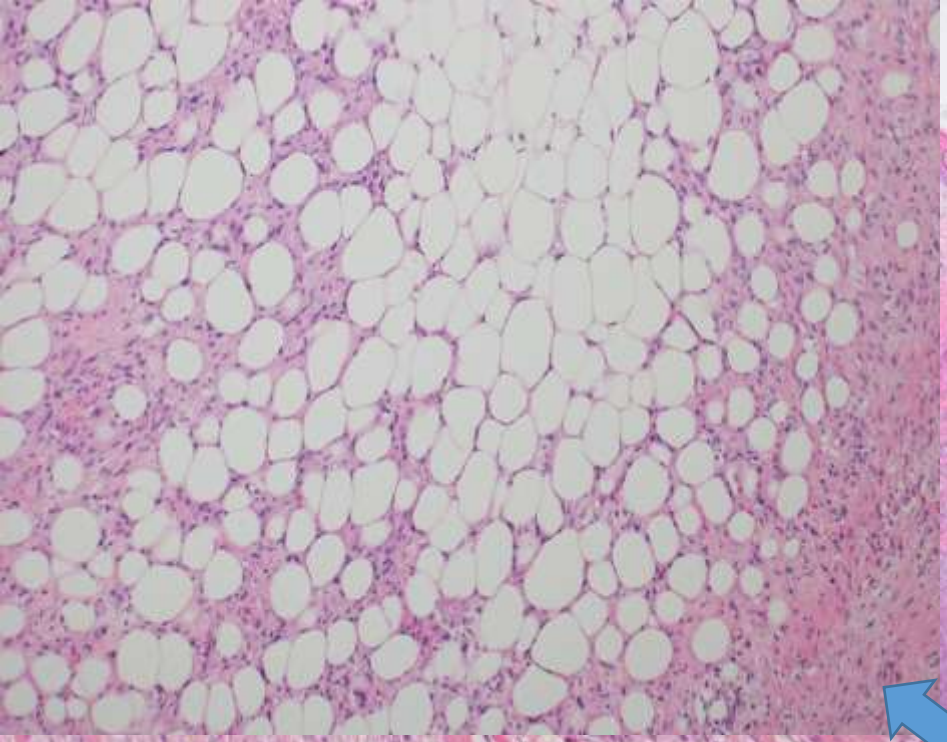

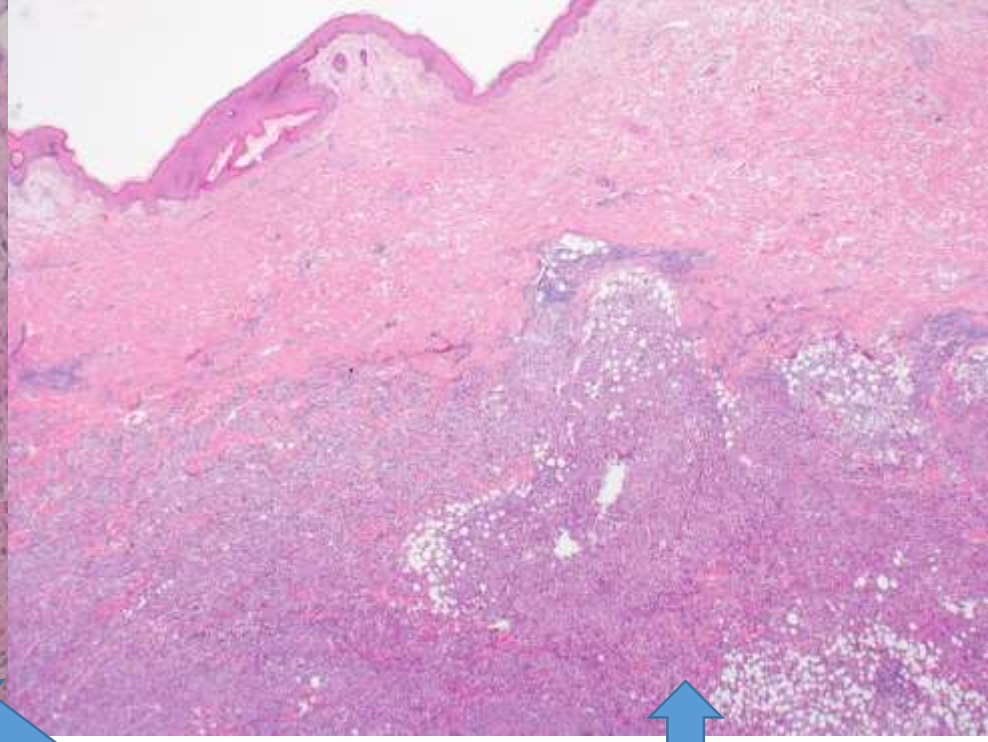

脂肪組織への浸潤

皮下組織への浸潤

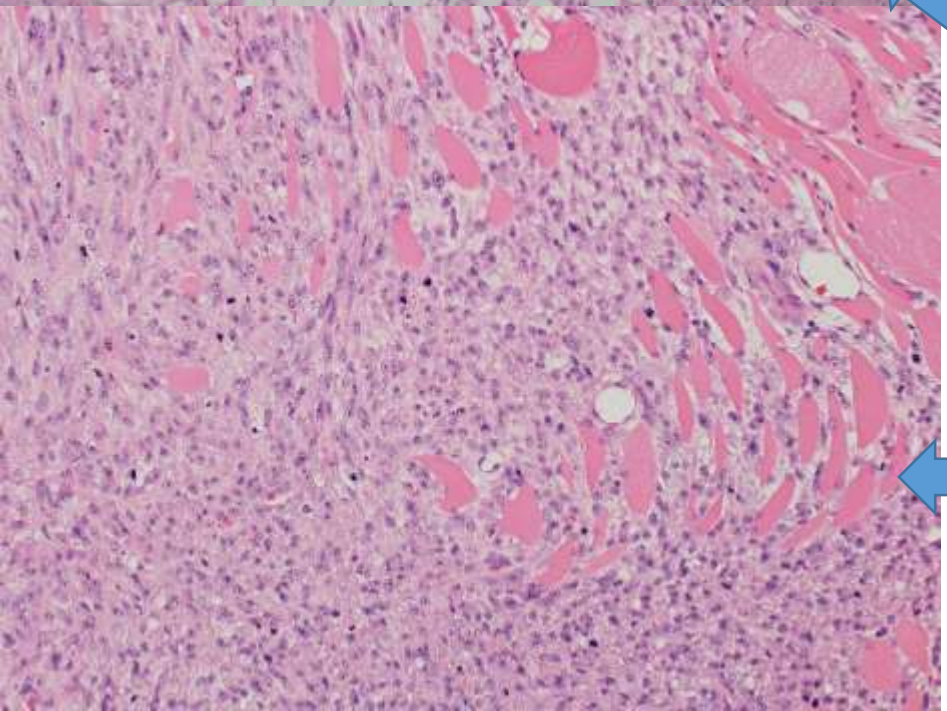

大胸筋への浸潤

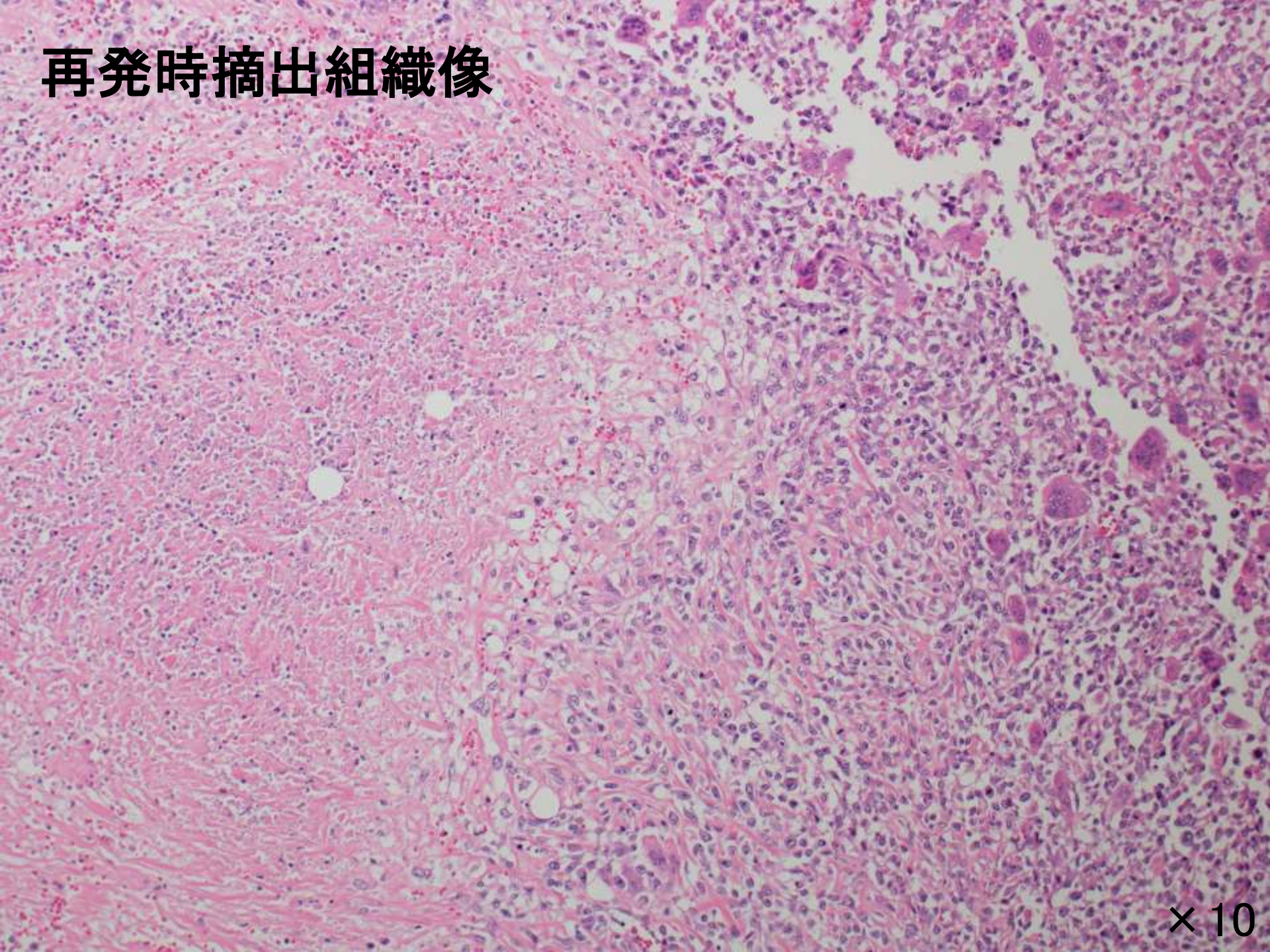
再発時摘出組織像
×10

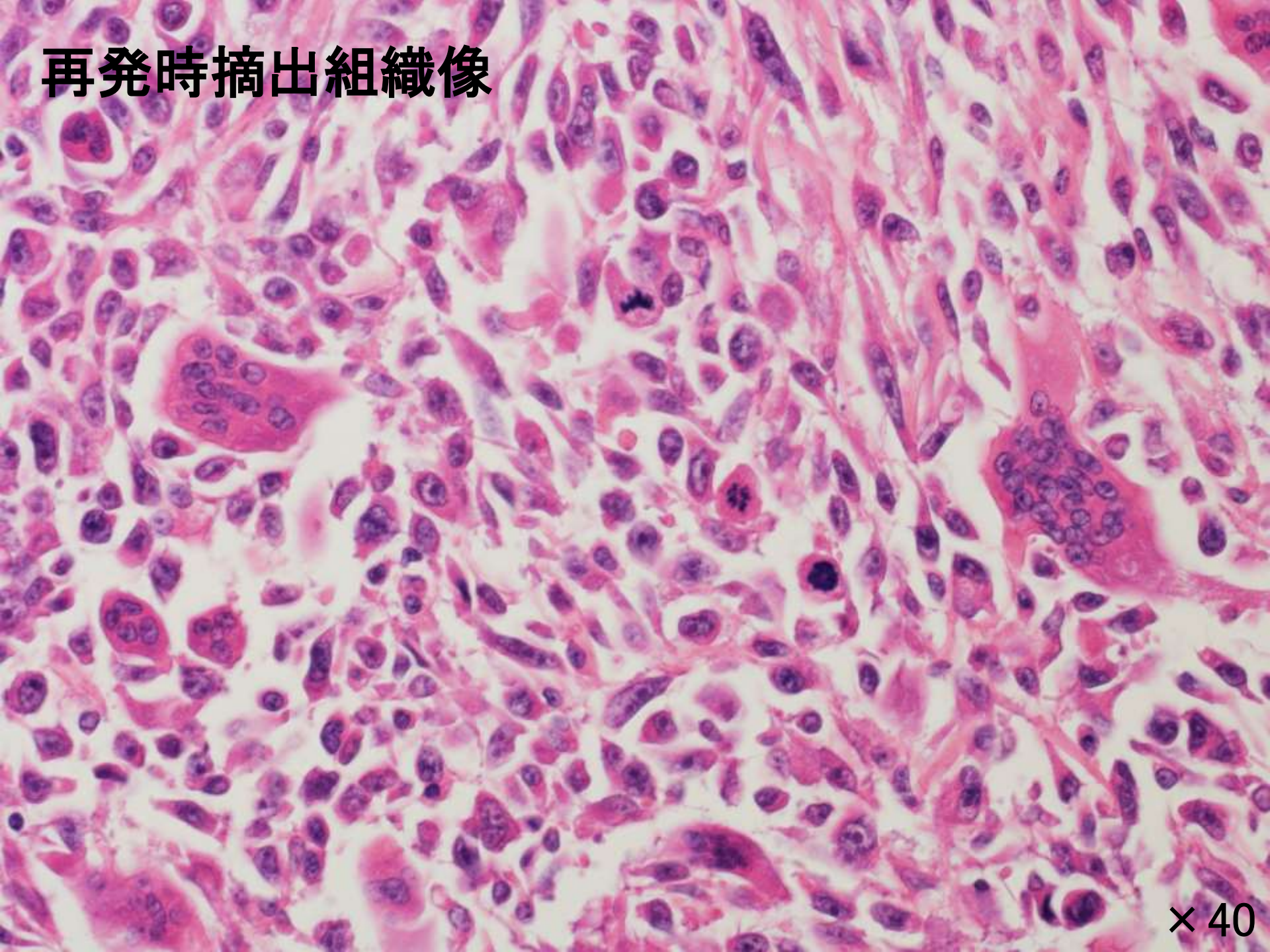
再発時摘出組織像
×40

# 病理診断（再発時）

Malignant phyllodes tumor，recurrent

# 乳腺phyllodes tumor

- 葉状腫瘍は，乳癌取扱い規約第18版では結合組織および上皮性混合腫瘍に分類される.
- 組織学的に間質細胞の細胞密度，細胞異型，核分裂の数，周囲への浸潤形態，間質への増殖パターンなどから，良性，境界病変，悪性の3群に分類.
- 細胞診や針生検検体では良悪性の鑑別はもとより，葉状腫瘍と診断することは容易ではない.
- 悪性葉状腫瘍の細胞像としては，1）細胞が大型で，紡錘形～類円形を呈し，多形性を示す，2）核は類円形～楕円形で大小不同が著しく，クロマチン増量と核の切れこみを有するものが多く，核内空胞や核分裂が認められるなどが知られている.

# まとめ

- 今回我々は，術後再発を来たした悪性葉状腫瘍の1例を報告した.
- 自験例は，悪性葉状腫瘍であるにもかかわらず，初回時には悪性を疑う細胞所見はみられなかった.
- 一方，再発時の腫瘍細胞は大型で，紡錘形～類円形を呈し，核の腫大と大小不同，核形不整，クロマチン増量とともに多形性を示し，複数個の明瞭な核小体を有し，悪性葉状腫瘍として矛盾しない細胞像であった.
- ただ，腫瘍は一様な組織像で構成されておらず，診断の際には，部位によって細胞像や組織像が大きく異なることを知っておくことも大切である.

医療法人 創起会
くまもと森都総合病院

# 超音波画像


TOSHIBA
Aplio 400
KUMAMOTO SHINTO G HP
Breast 1
2018/11/09
2:36:54 PM
Precision
A Pure+
T
18L7
diffT13.0
28 fps
Qscan
G:88
DR:70
A:5
P:3
0
1
2
3
4
5
R
右CDE区域
# 57

# 入院時検査所見

| 生化学 | | | | 血液 | | 腫瘍マーカー | |
|---|---|---|---|---|---|---|---|
| Alb | 4.1 | Na | 139 | RBC | 363 | CEA | 0.6 |
| T-bil | 0.6 | K | 4.6 | Hb | 12.1 | CA15-3 | 7 |
| AST | 28 | Cl | 104 | Ht | 36.2 | | |
| ALT | 8 | Ca | 9 | PLT | 337 | | |
| ALP | 88 | | | | | | |
| Che | 365 | | | | | | |
| LDH | 311 | | | | | | |
| γ-GTP | 17 | | | | | | |
| T-cho | 188 | | | | | | |
| UN | 10.1 | | | | | | |
| CRE | 0.5 | | | | | | |
| TP | 64 | | | | | | |
| CRP | 0.05 | | | | | | |
| | | | | | | | |

# MRI画像

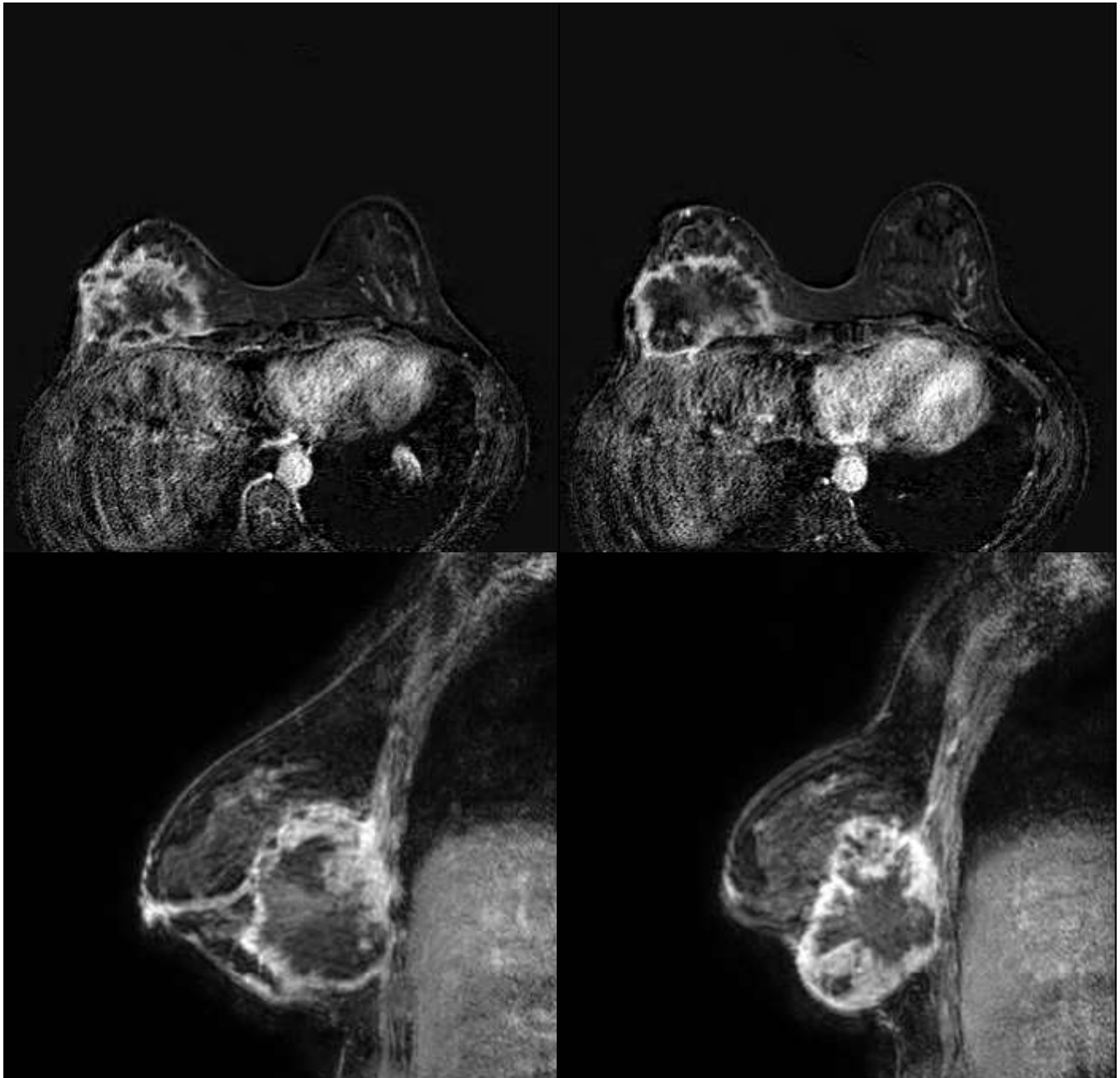

# 免疫染色

| 抗体 | 結果 |
| --- | --- |
| CAM5.2 | + |
| AE1/AE3 | + |
| p60 | − |
| p40 | − |
| CD34 | − |
| CD68 | +（多核巨細胞） |
| EMA | − |