卵巣原発髄芽腫 Medulloblastoma の一例

熊本大学医学部附属病院　病理診断科

大黒　真琴(CT)、 石原　光浩(CT)、 西山　尚子(CT)、
川上　史(MD)、 三上　芳喜(MD)

はじめに

- 成熟奇形腫の1～2%は悪性化
  - 扁平上皮癌（80%）
  - 腺癌（7%）
  - その他の癌腫・肉腫
  - 神経上皮性腫瘍

症例

- 20代、女性
- 腹部膨満感
- 骨盤部造影MRI
  - 左側卵巣に充実性腫瘍（一部嚢胞性）
  - 脂肪成分や石灰化が散見
- 左卵管卵巣摘出術、大網摘出術を施行

MRI

T2

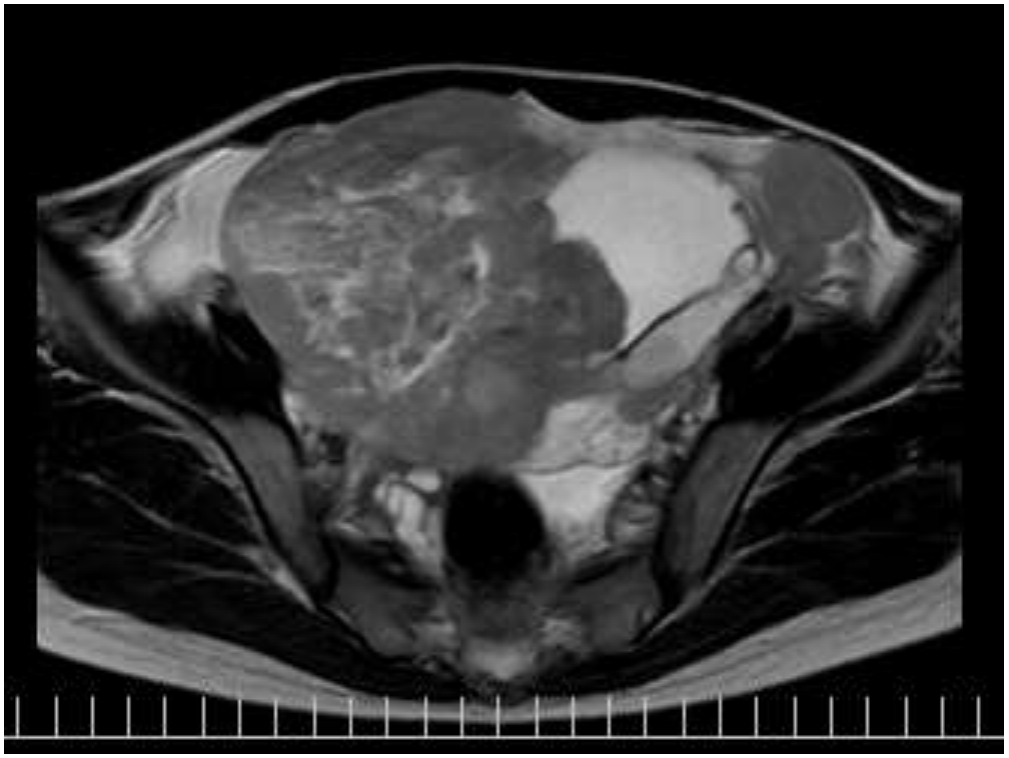

T1

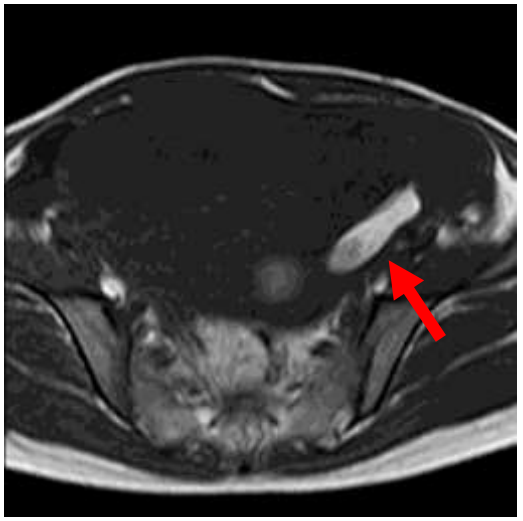

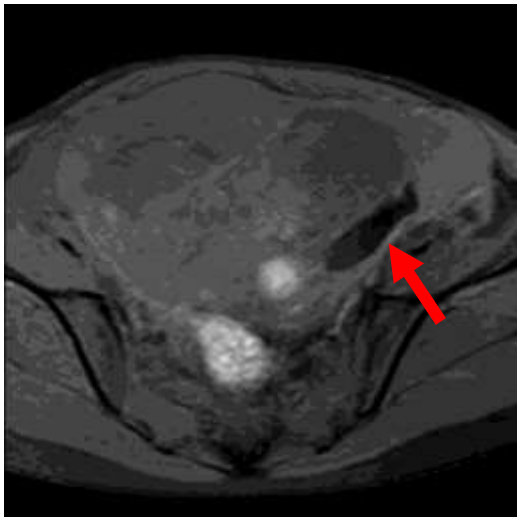

捺印細胞診

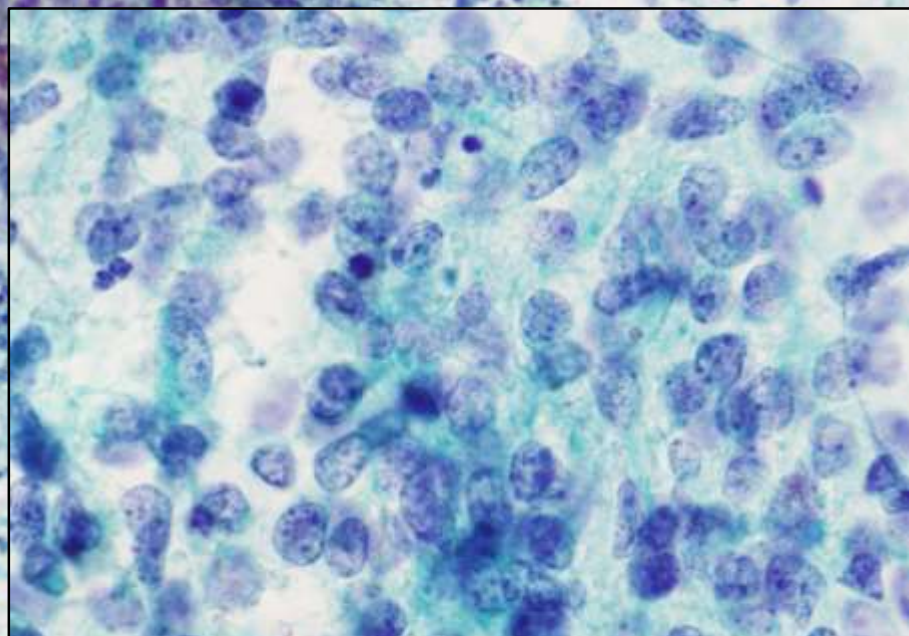

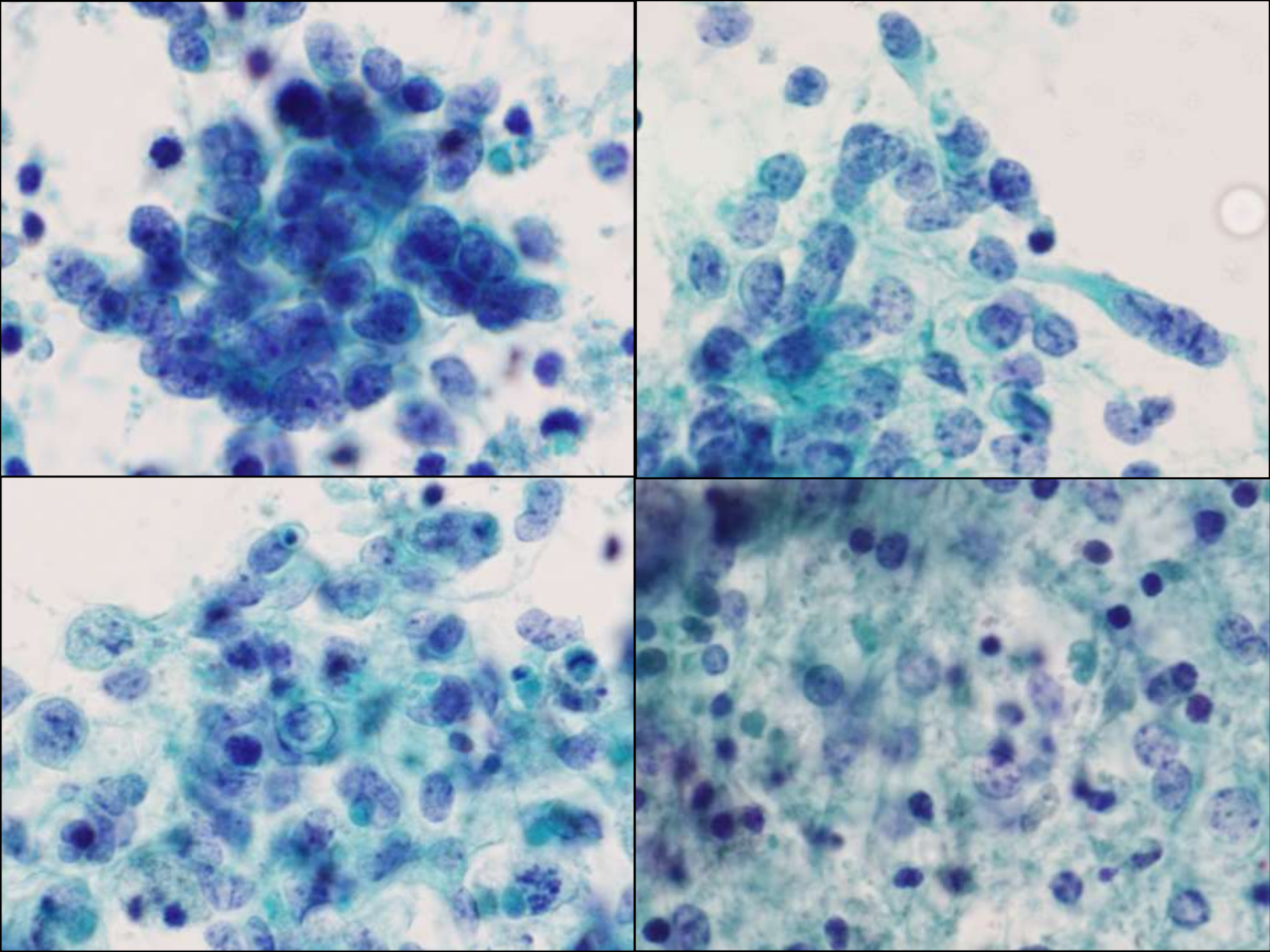

マクロ像



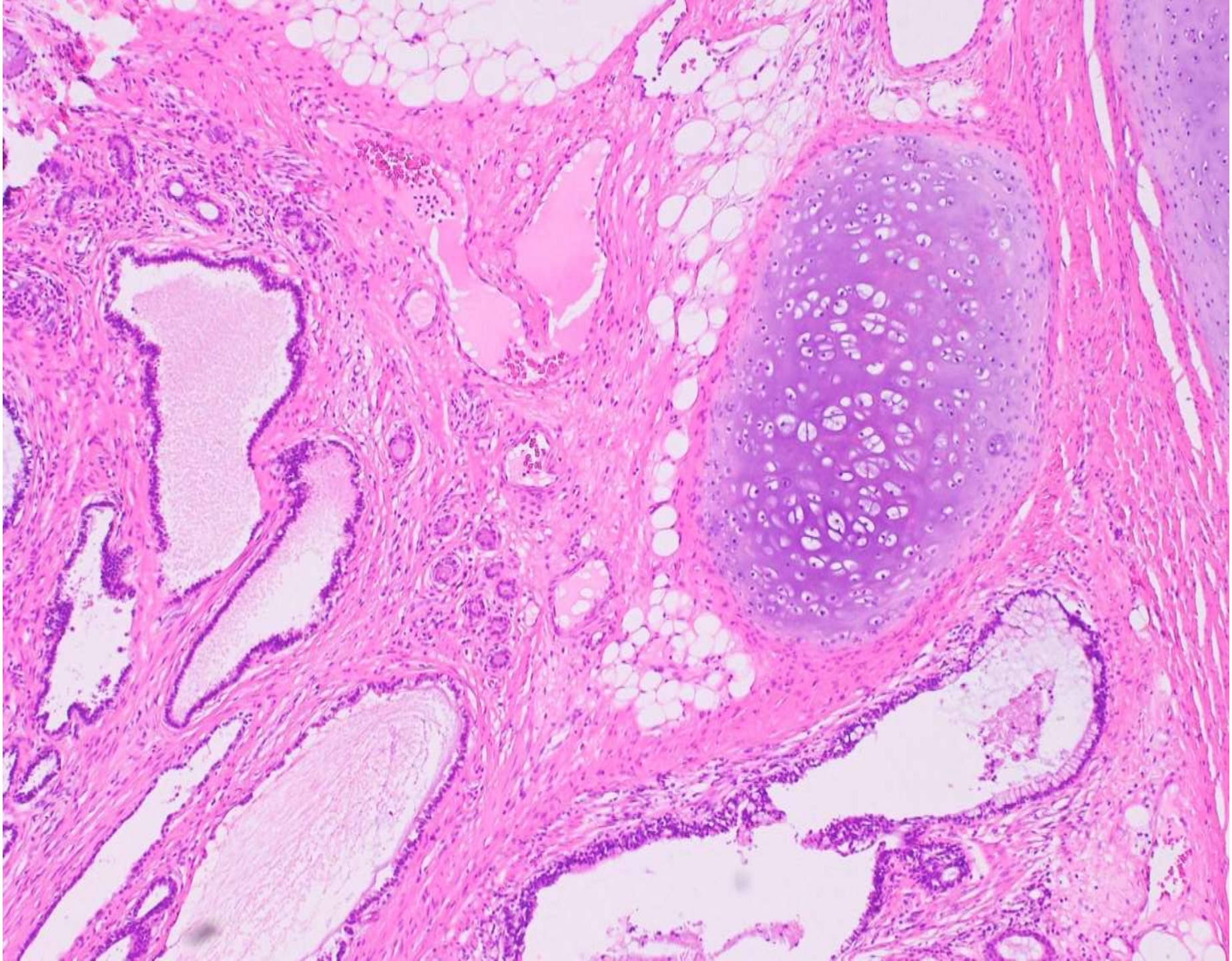

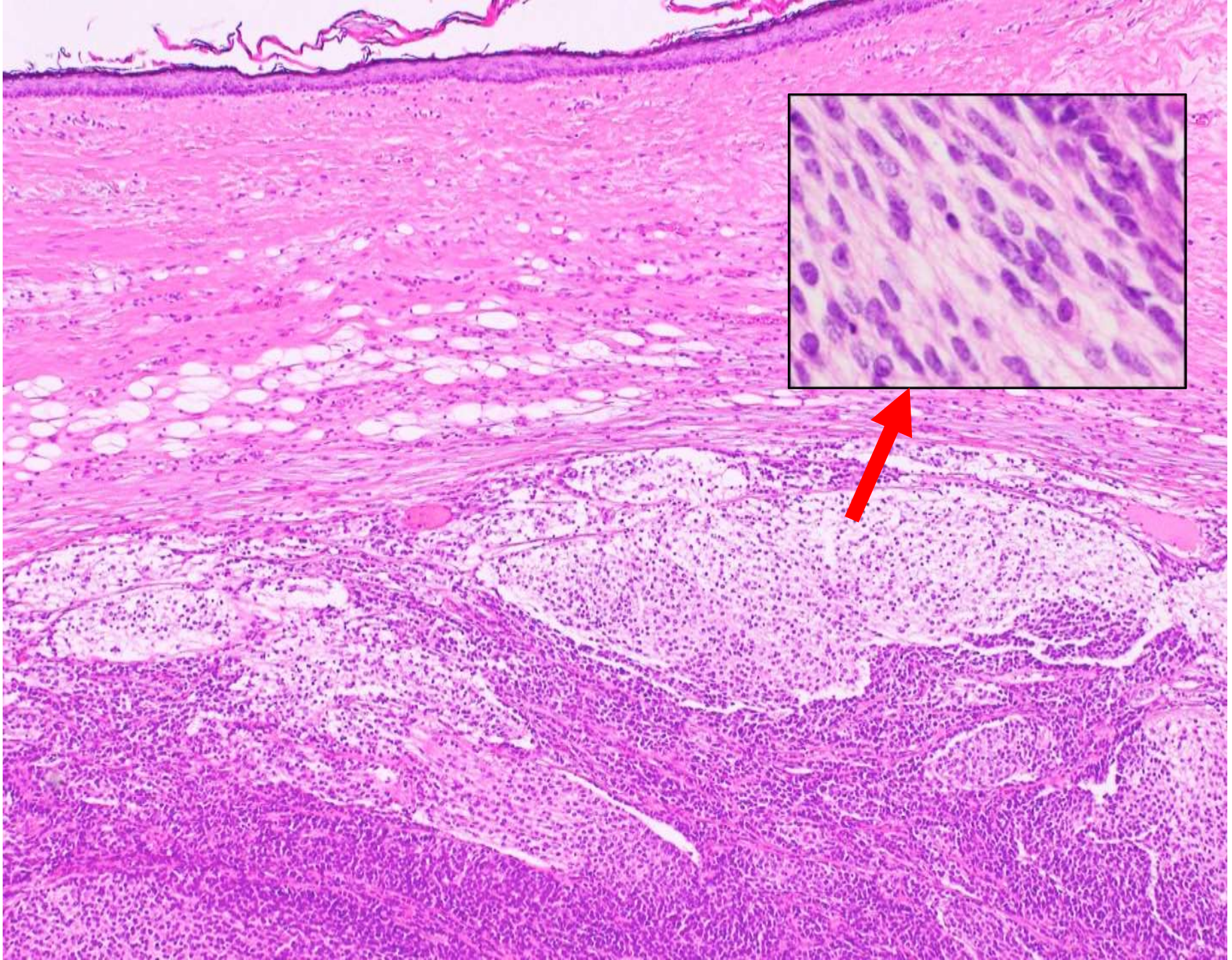

HE

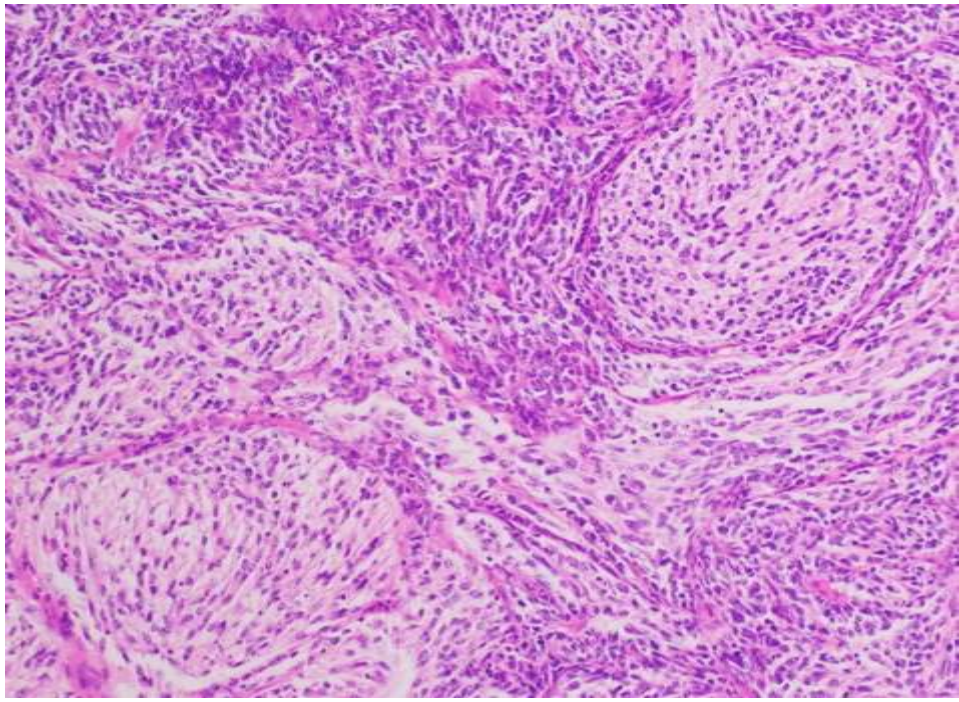

シナプトフィジン

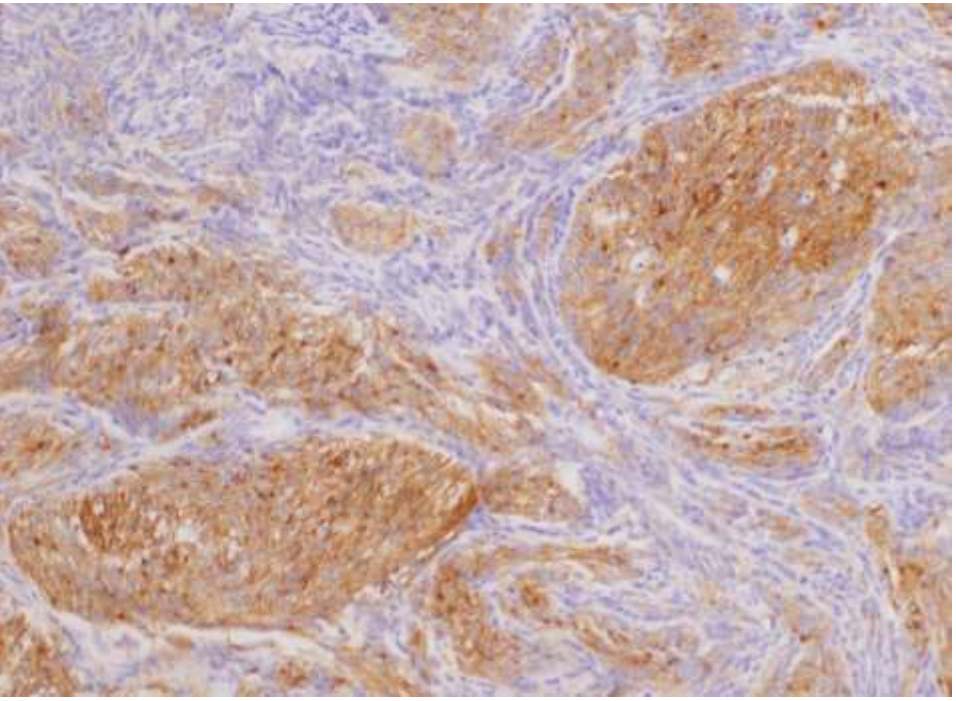

Ki-67

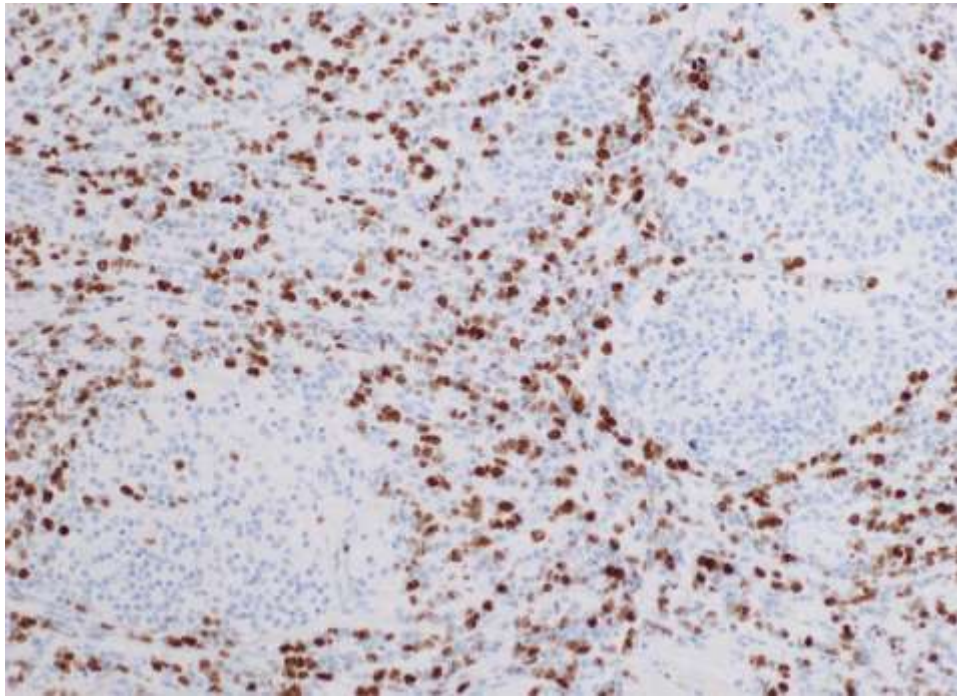

組織診断

Neuroectodermal type tumor, with features of desmoplastic/nodular medulloblastoma, associated with mature teratoma pT1a pNX

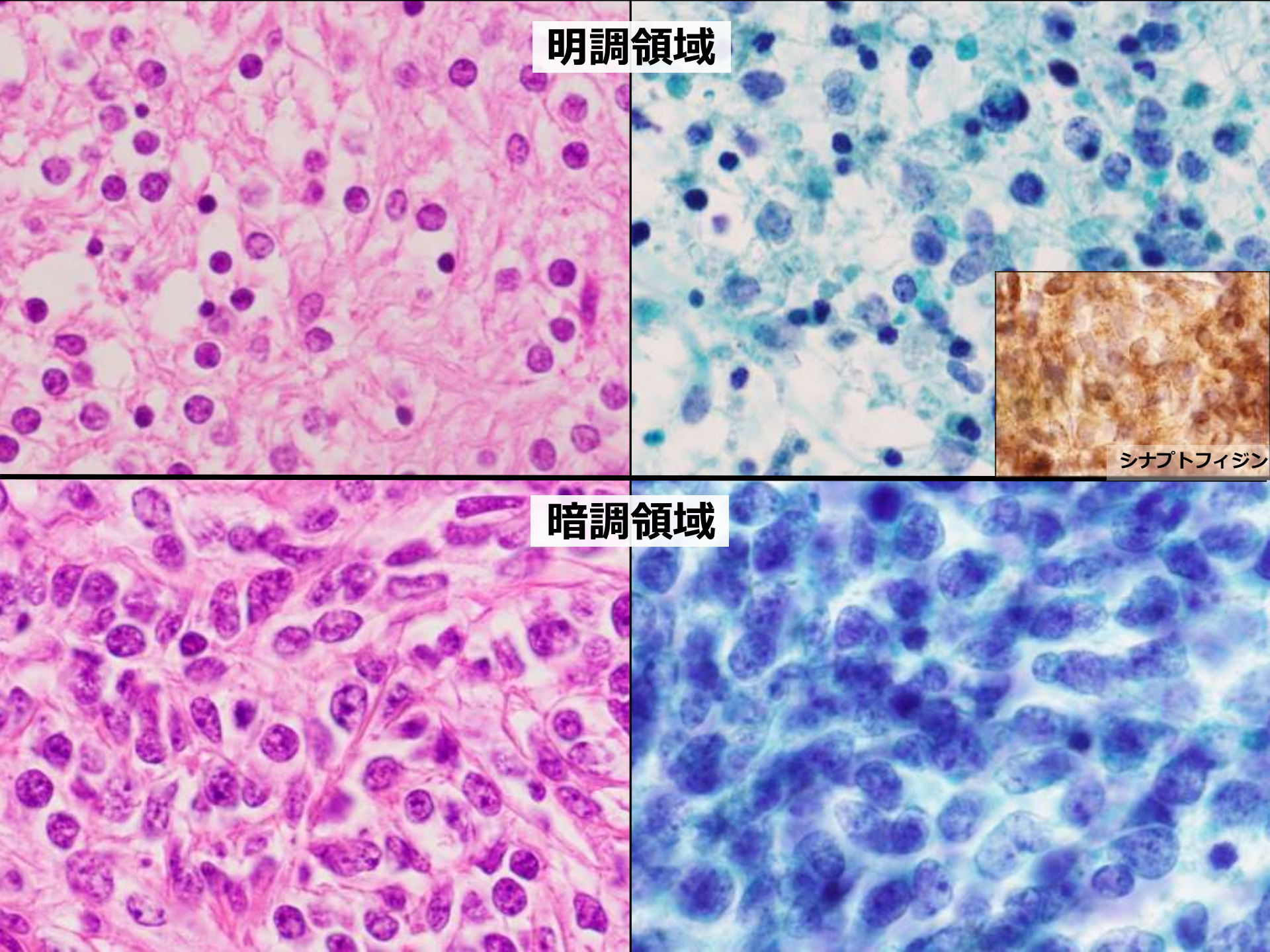
明調領域
シナプトフィジン
暗調領域

- 奇形腫からの髄芽腫の発生は極めて稀である
- 8例の報告があるのみ

症例	年齢	亜型	背景
1	20代	古典型	成熟奇形腫
2	20代	古典型	不明
3	60代	古典型	不明
4	10代	高度結節性	成熟奇形腫
5	10代	線維形成結節性	未熟奇形腫
6	20代	線維形成結節性	成熟奇形腫
7	20代	線維形成結節性	未熟奇形腫
8 （本症例）	20代	線維形成結節性	成熟奇形腫

		中枢神経原発	卵巣原発
亜型	古典型髄芽腫	70%	37.5%
	高度結節性髄芽腫	4%	12.5%
	線維形成結節性髄芽腫	20%	50%
	大細胞/退形成性髄芽腫	10%	0%

鑑別診断

未熟奇形腫

- 卵巣悪性胚細胞性腫瘍の約20%、卵巣悪性腫瘍の約1%
- 小児期や若年者に多く発生（平均年齢18歳）
- 大型の片側性腫瘤で、充実性～充実性成分を多く含む嚢胞性腫瘤を形成

未熟奇形腫

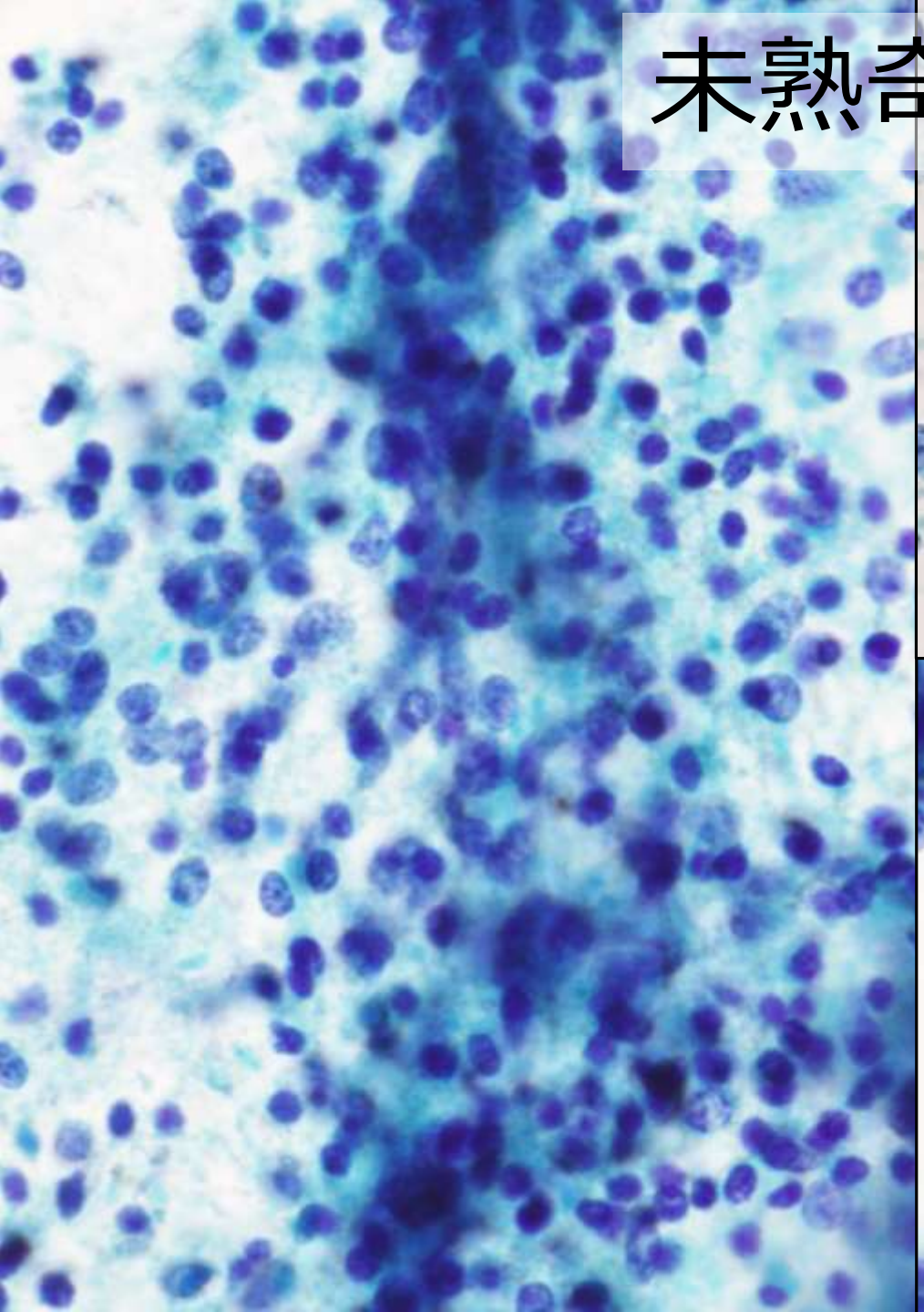

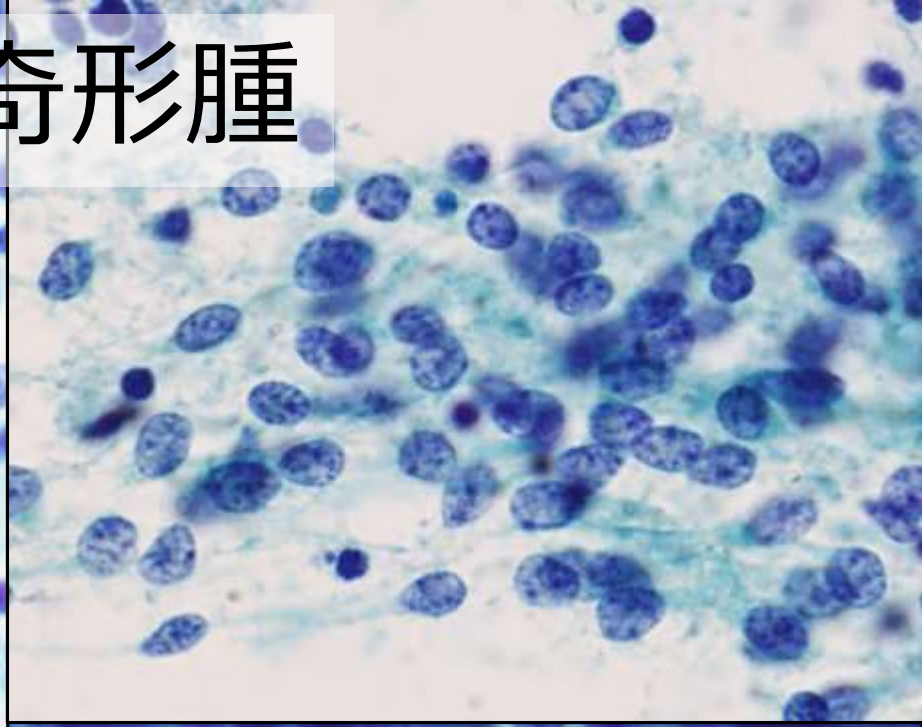

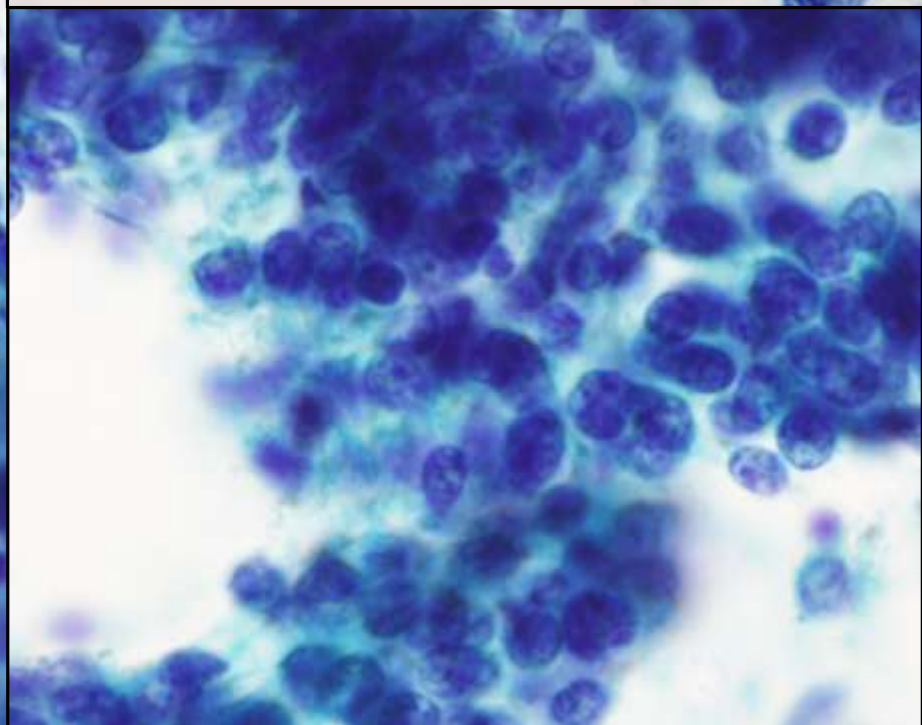

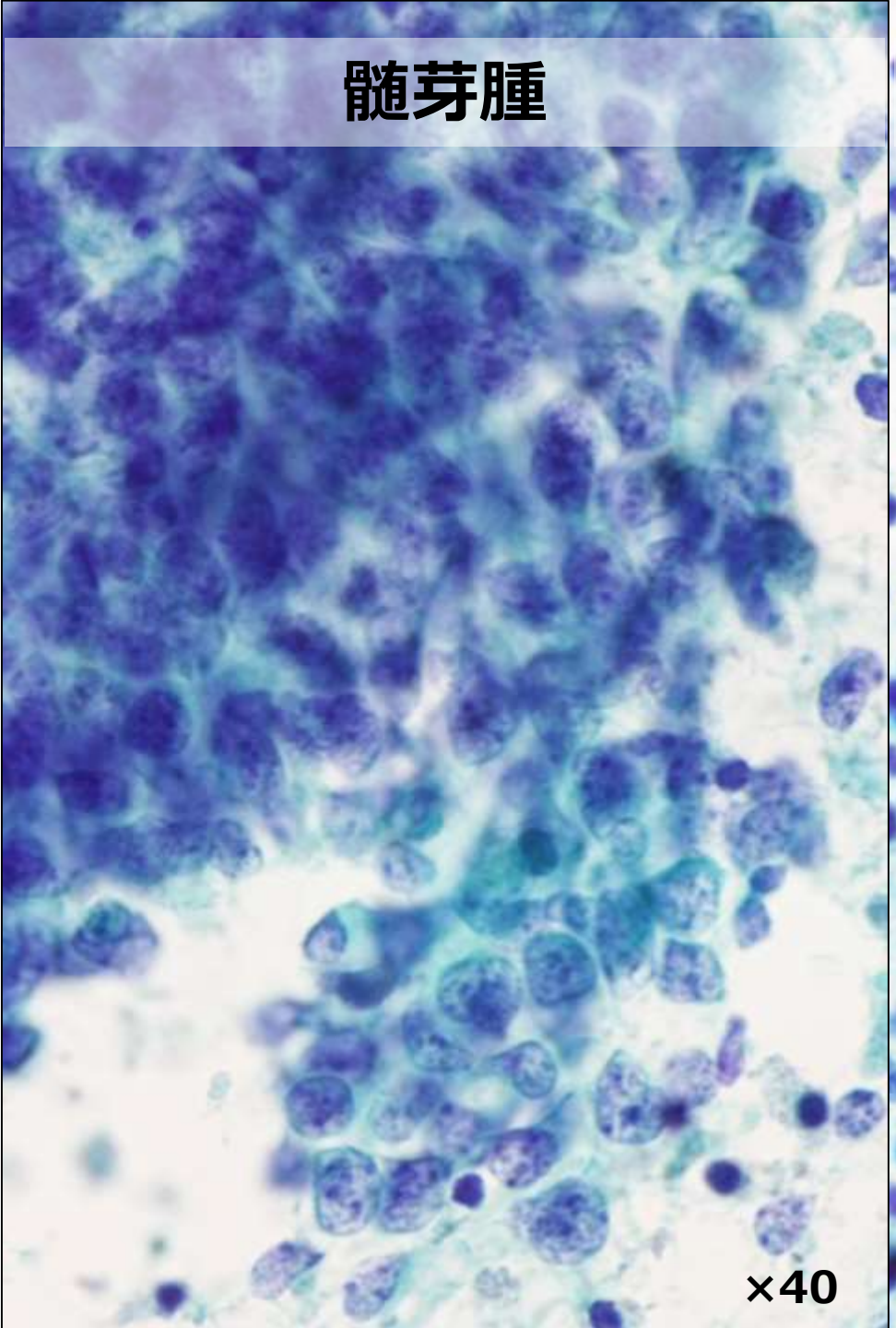
髄芽腫
×40

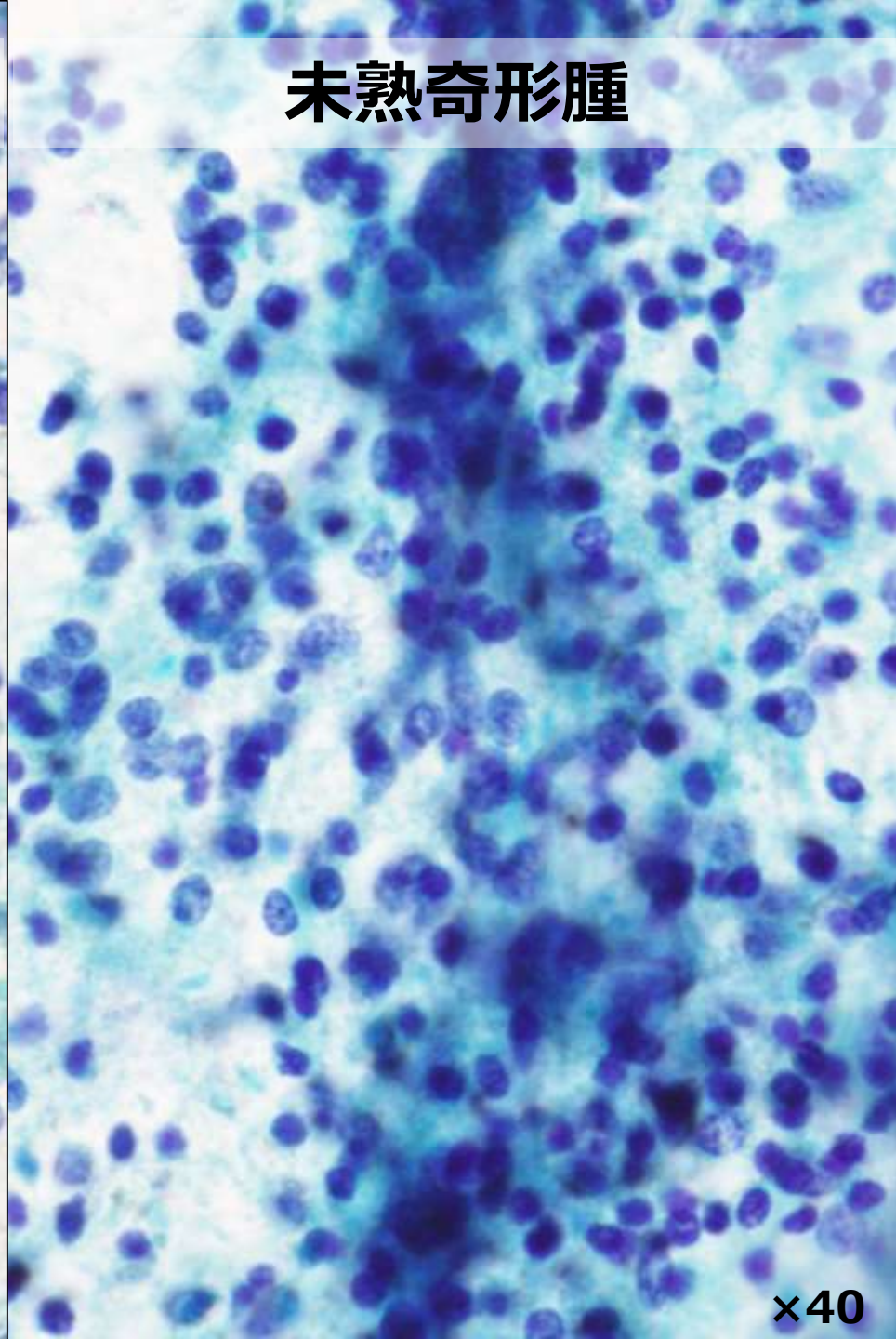
未熟奇形腫
×40

細胞像の比較

		本症例	未熟奇形腫
肉眼所見		充実性（一部嚢胞性）	充実性（一部小嚢胞や出血）
出現像		細胞密度の高い平面的な細胞集塊	シート状集塊または孤在性
背景		網状、顆粒状のライトグリーン好性物質、線維性基質	網状、顆粒状のライトグリーン好性物質
細胞質		不明瞭、裸核状	不明瞭、裸核状
核	形	卵円形～短紡錘形	小型円形、一部短紡錘形
	核縁	不整	円滑
	大小不同	軽度	軽度
	核小体	小型1個～数個	小型1個～2個
	クロマチン	微細顆粒状	微細～細顆粒状、濃縮状
出現細胞		単調な未分化な細胞	未熟神経細胞、（多種の細胞）
細胞径		7～10μm	4～6μm

まとめ

- 卵巣原発の極めて稀な髄芽腫の一例を経験し、組織学的所見から細胞像と組織像の比較、鑑別診断について考察をふまえ発表した

- 細胞像から組織型を推定することは容易ではないが、未熟奇形腫との鑑別は両者の細胞像を注意深く観察することで判別が可能であると考えられた