多形腺腫由来癌(唾液腺導管癌)の１症例

熊本赤十字病院　病理診断科
小藤 理紗子(CT) , 穴井 智也(MT) , 井上 佳那子(CT) ,
山下 祐(CT) , 吉満 千恵(CT) , 境 一(CT) ,
大塚 幸二(CT) , 坂本 康弘(CT) , 長峯 理子(MD)

症例

患　者：40歳代 男性

既往歴：特記事項なし

現病歴：20年程前より，左顎下部の腫瘤あり

2ヶ月程前より急に増大，
治療目的に当院を紹介受診

画像診断にて，左顎下腺から突出する
43×38×35 mmの低エコー腫瘤を確認

症例

検　体：顎下腺　穿刺吸引（3回）

＜性状（肉眼所見）＞

充実性部分と嚢胞性部分から穿刺吸引が施行され，暗赤色の血性液 13 ml が採取された

超音波検査





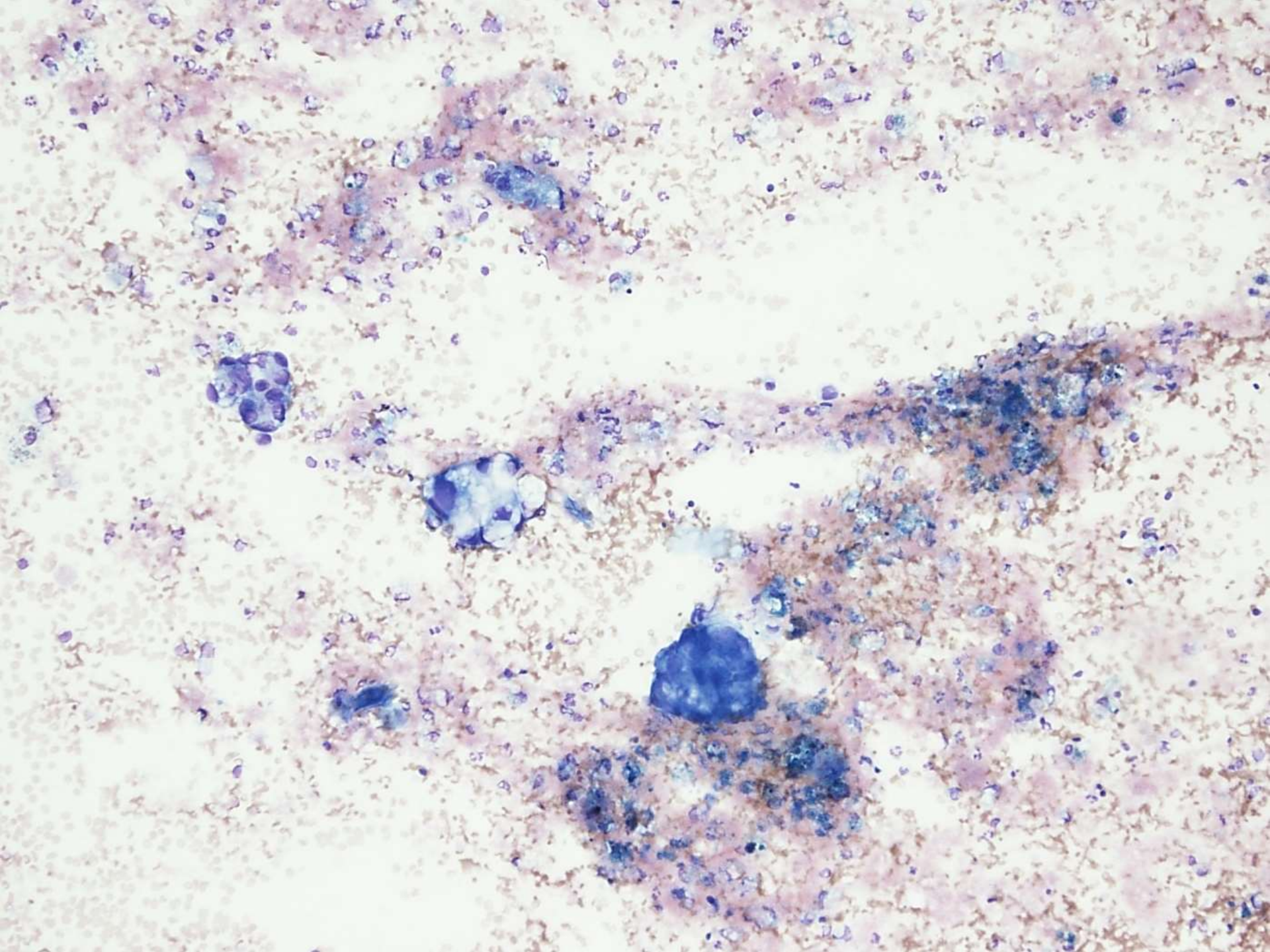

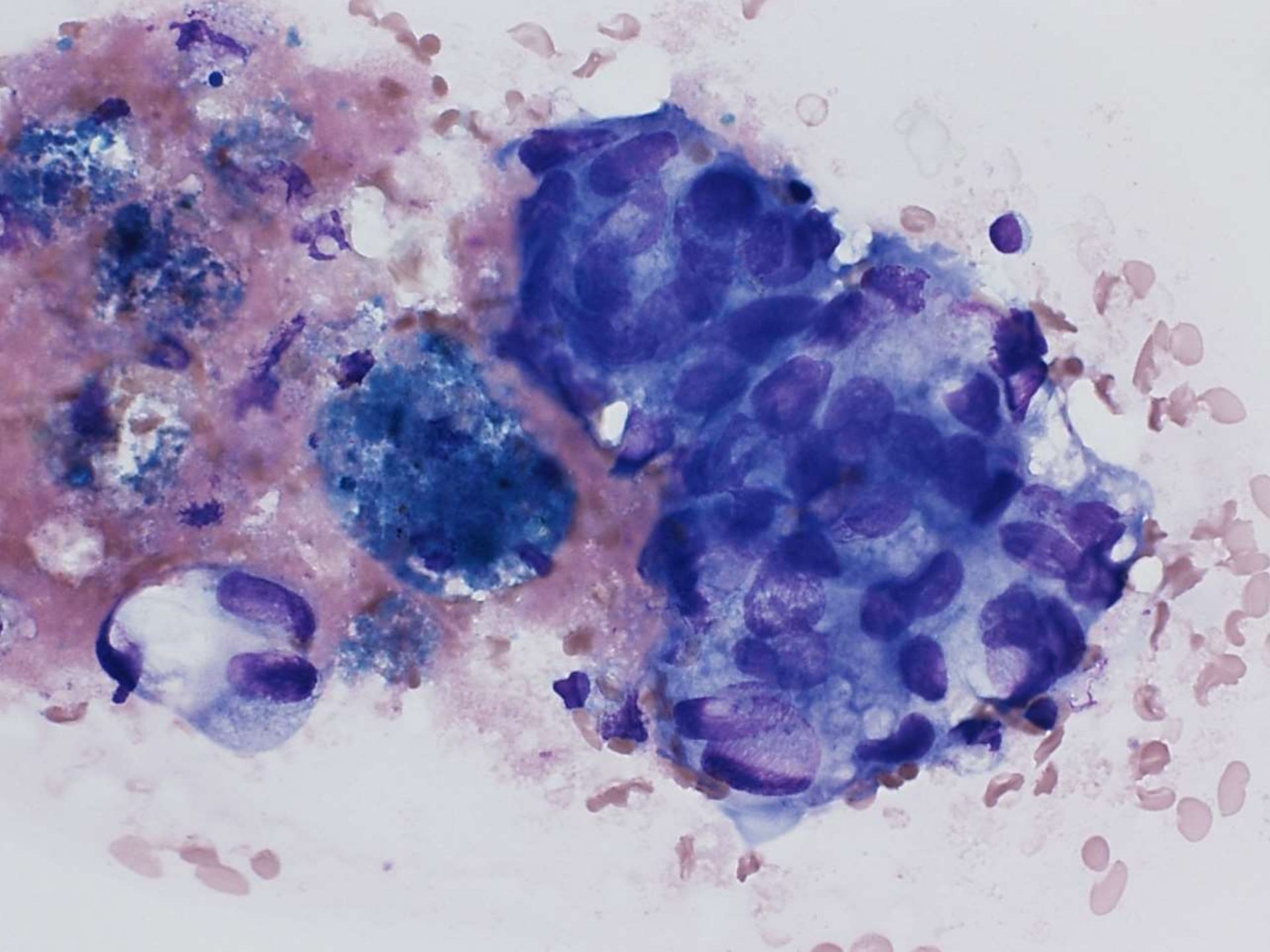

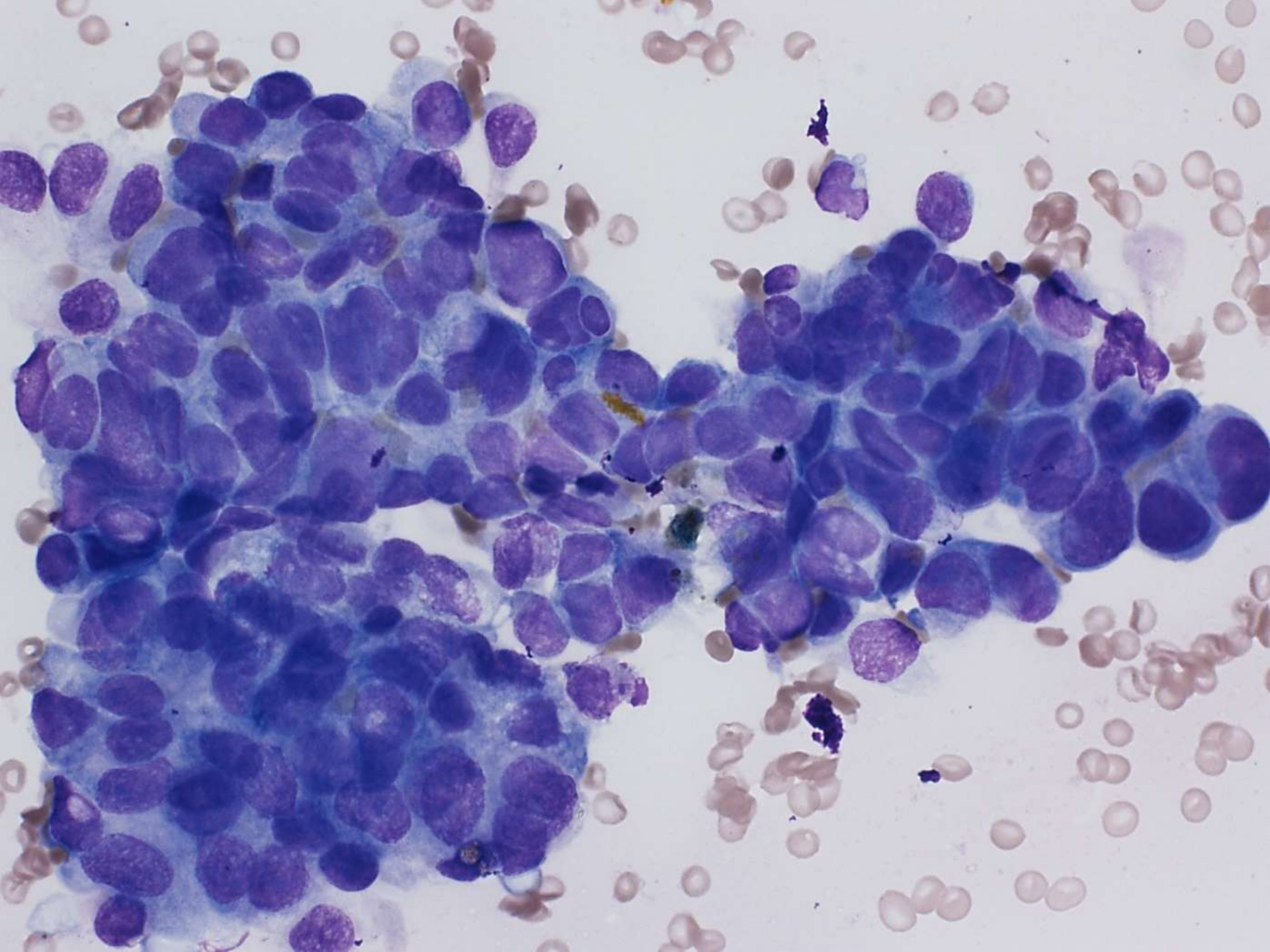

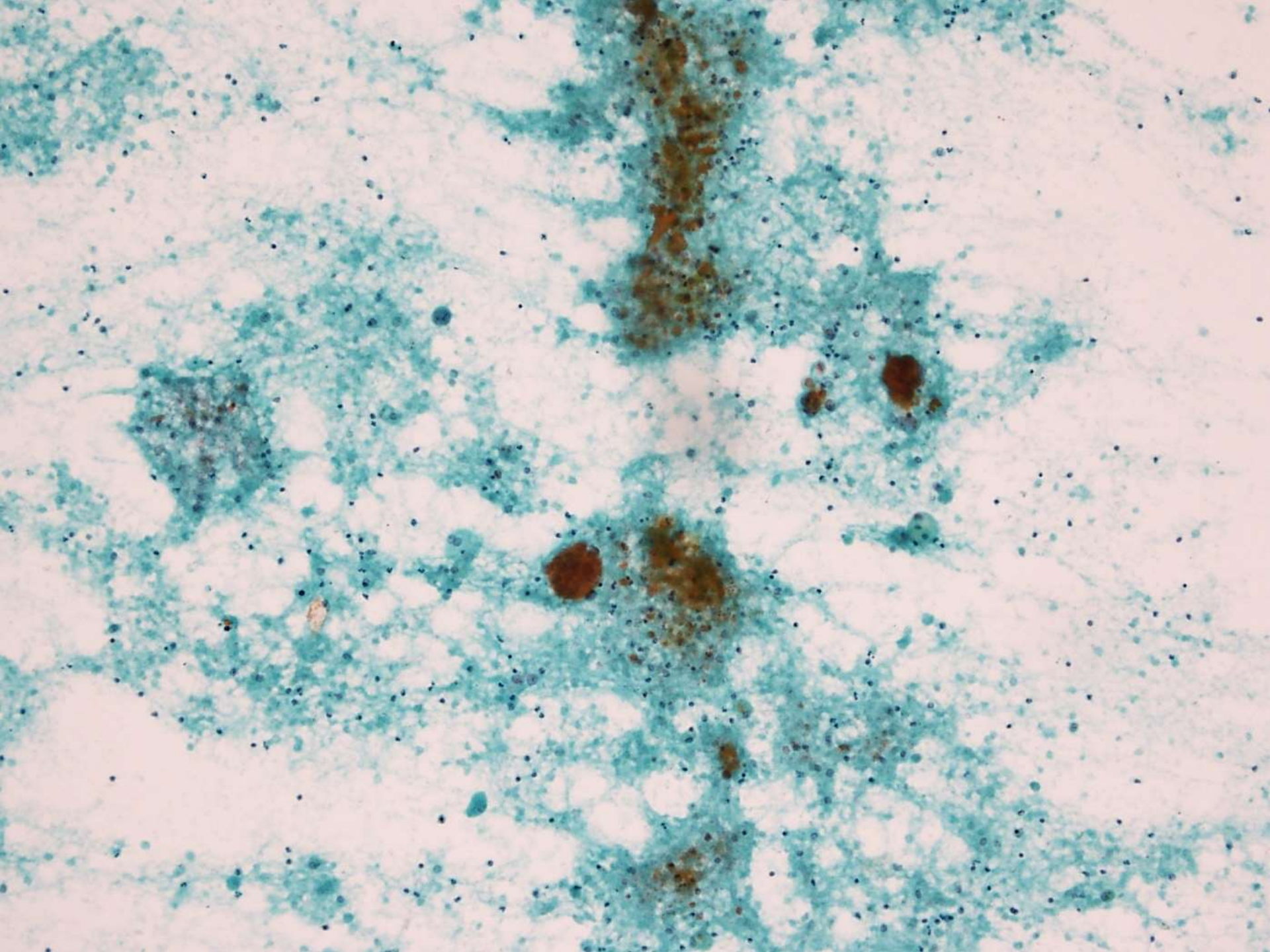

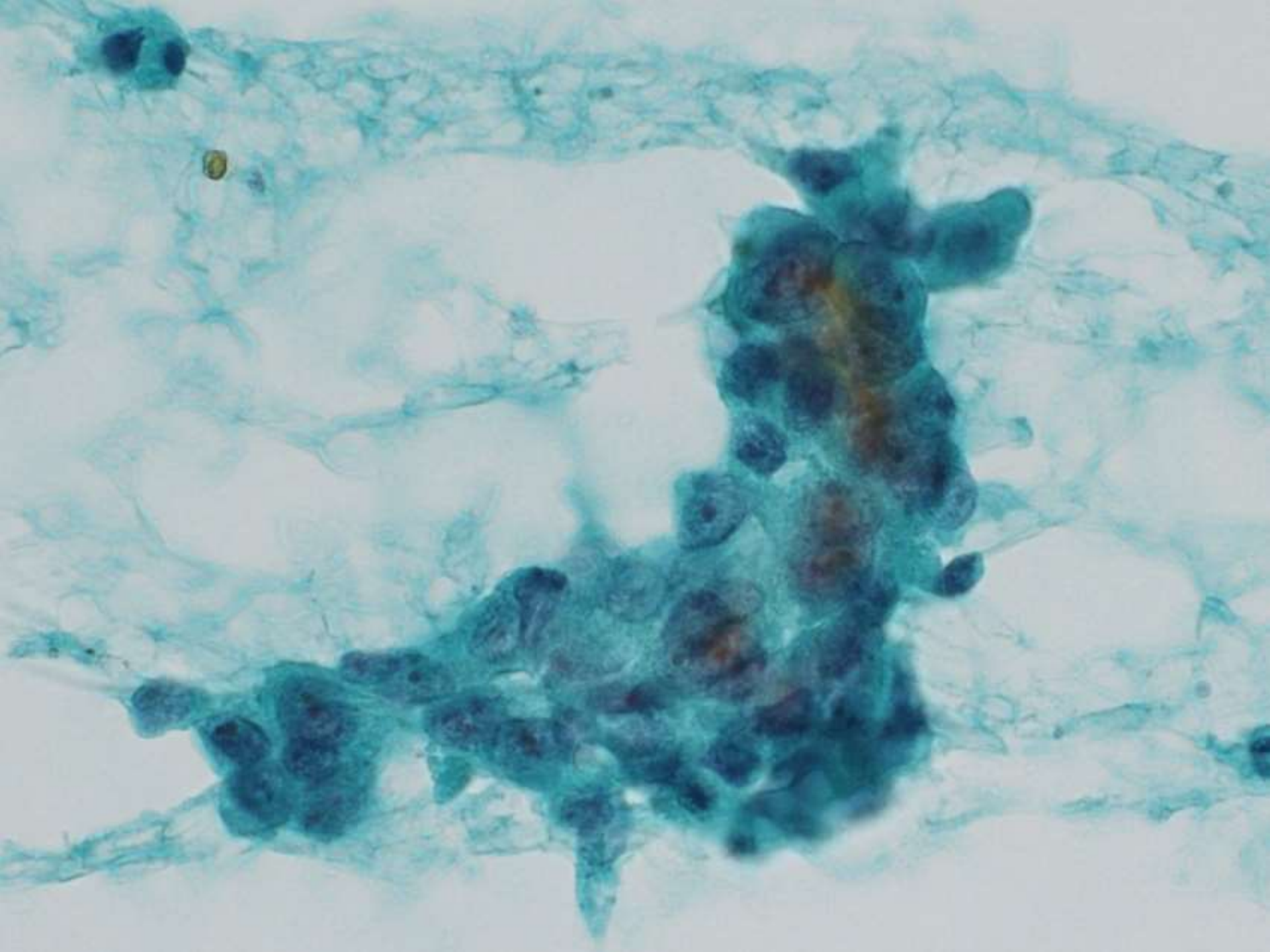

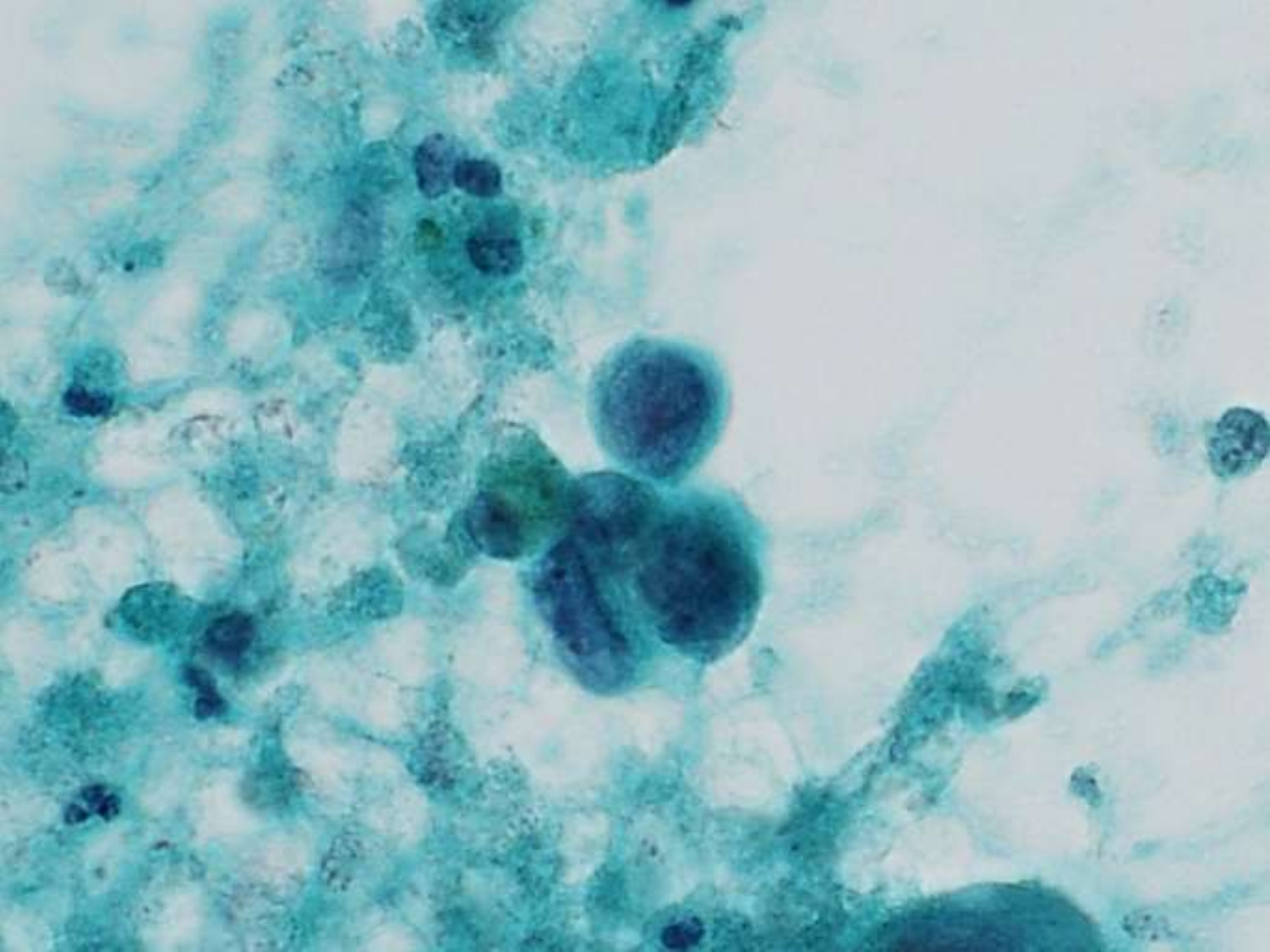

診断結果

細胞診断結果

悪性　Carcinoma

鑑別診断として唾液腺導管癌，腺癌NOS，高悪性度粘表皮癌等が考えられた.

MRI

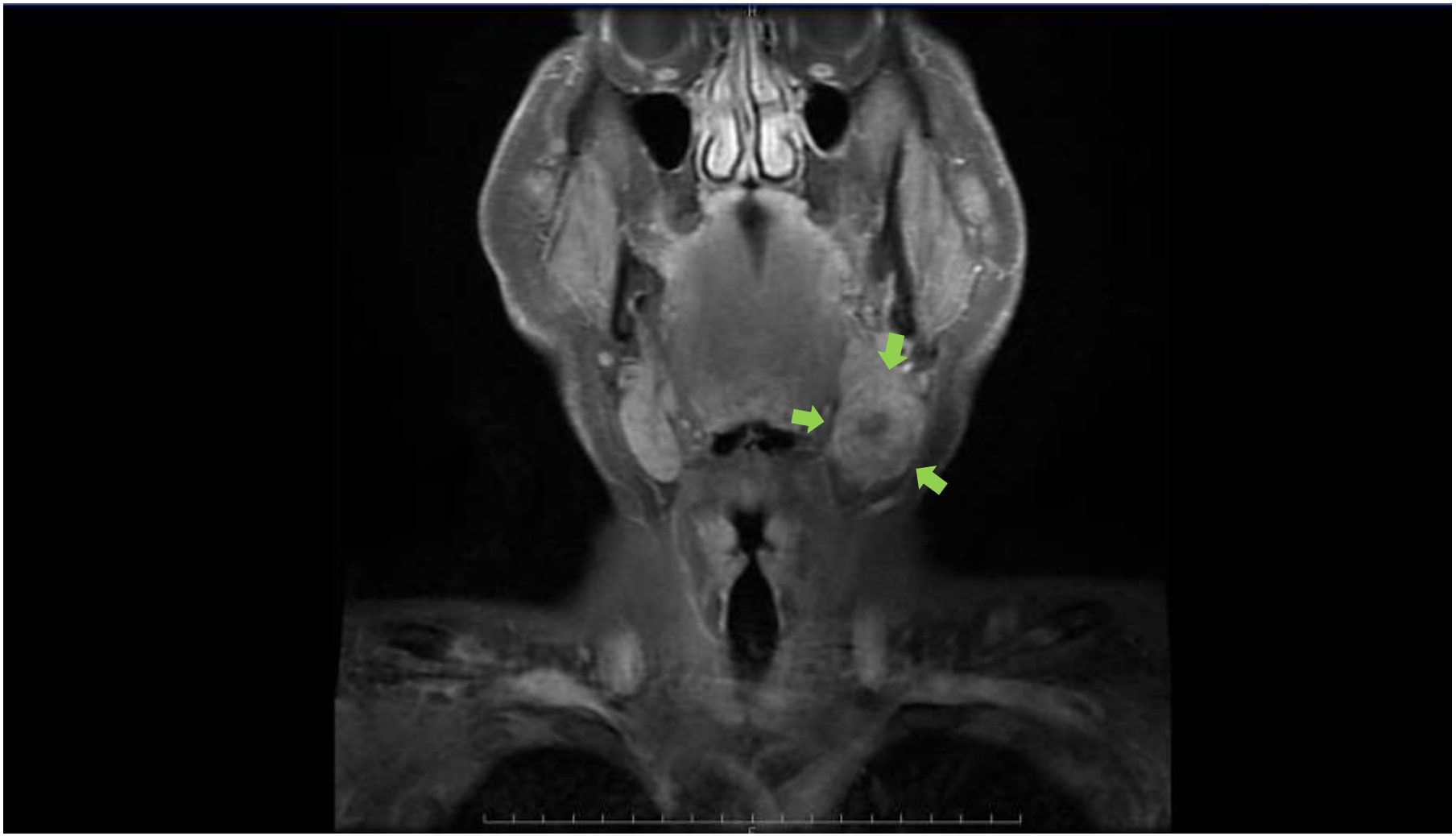

組織肉眼像



組織肉眼像

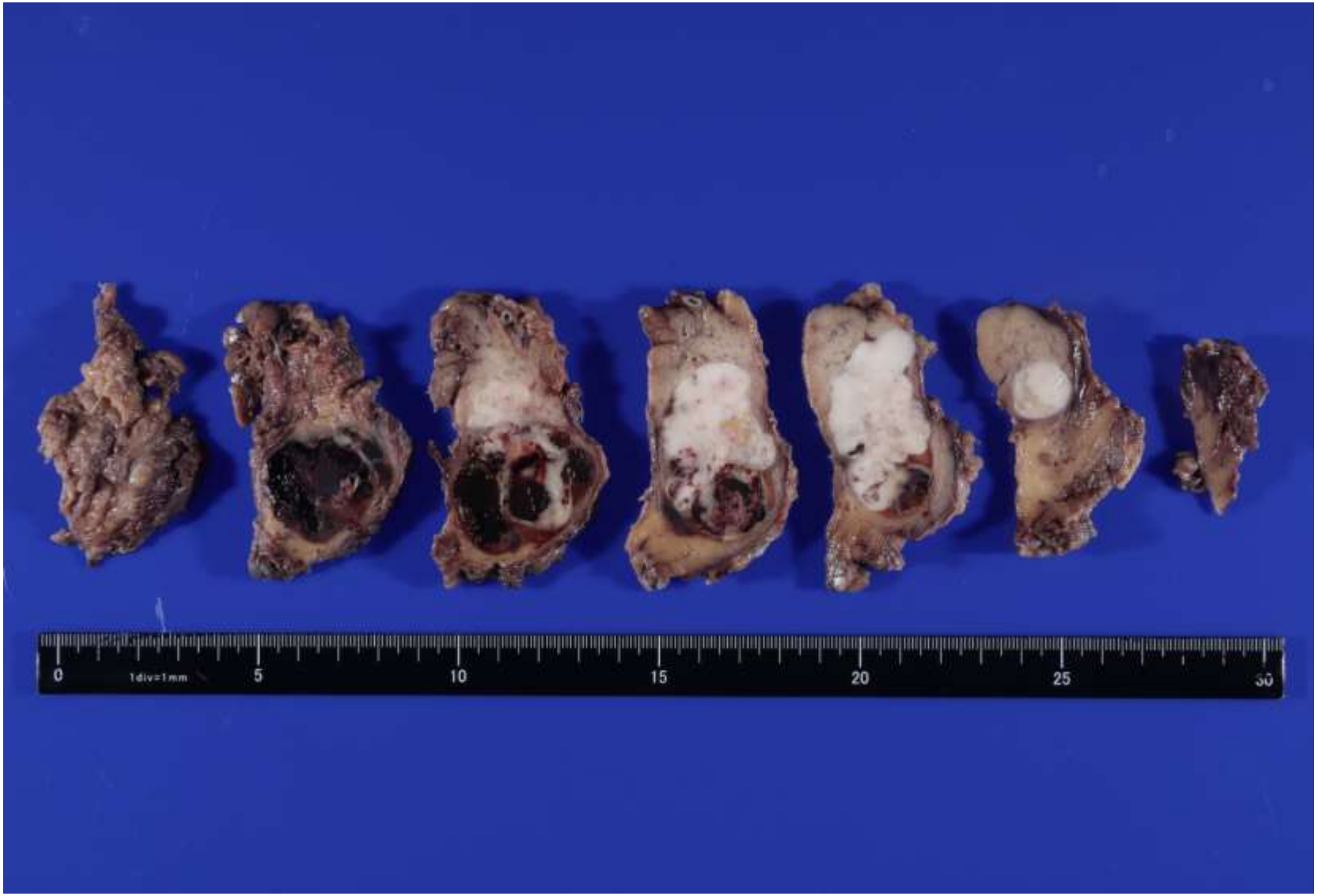

組織肉眼像

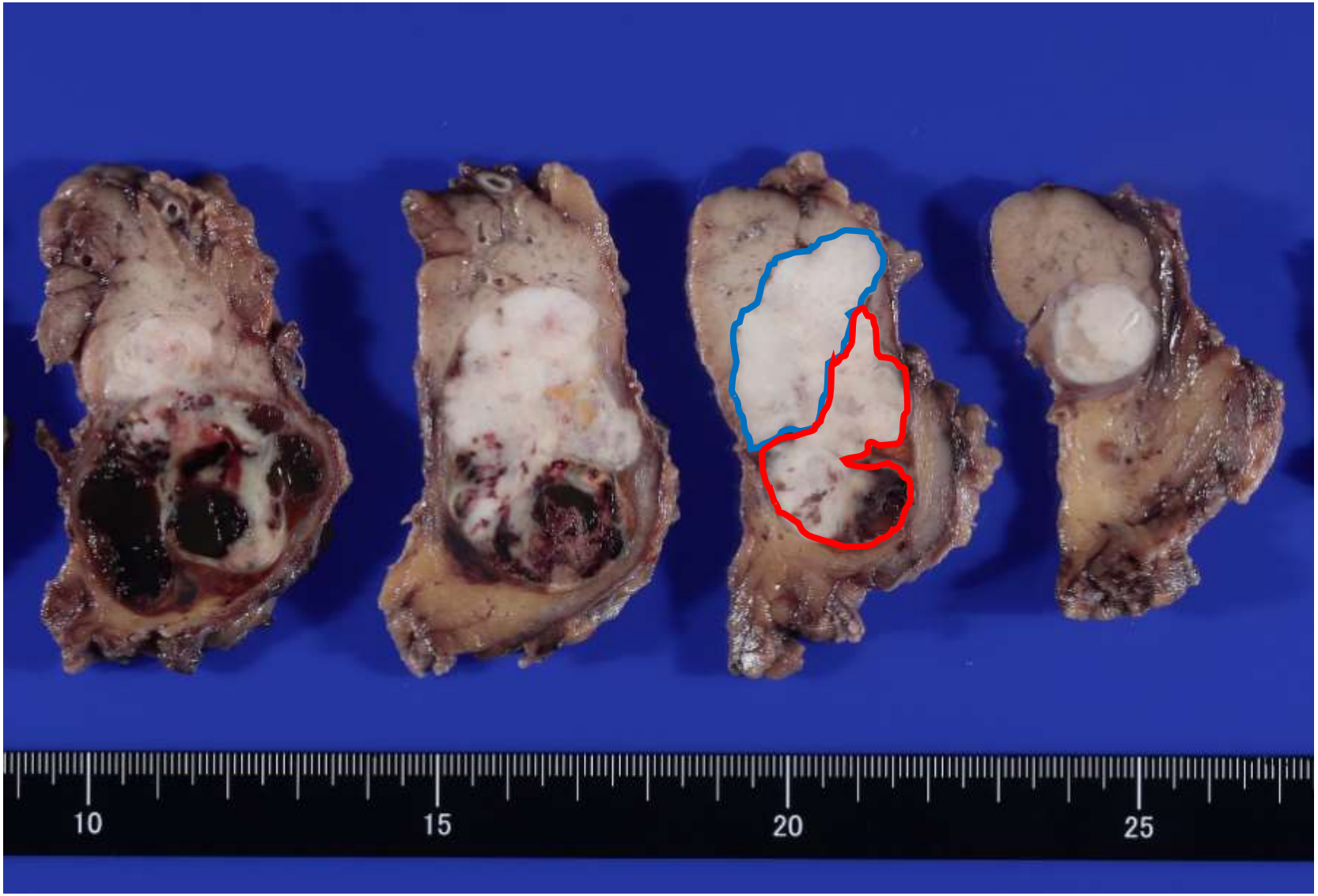

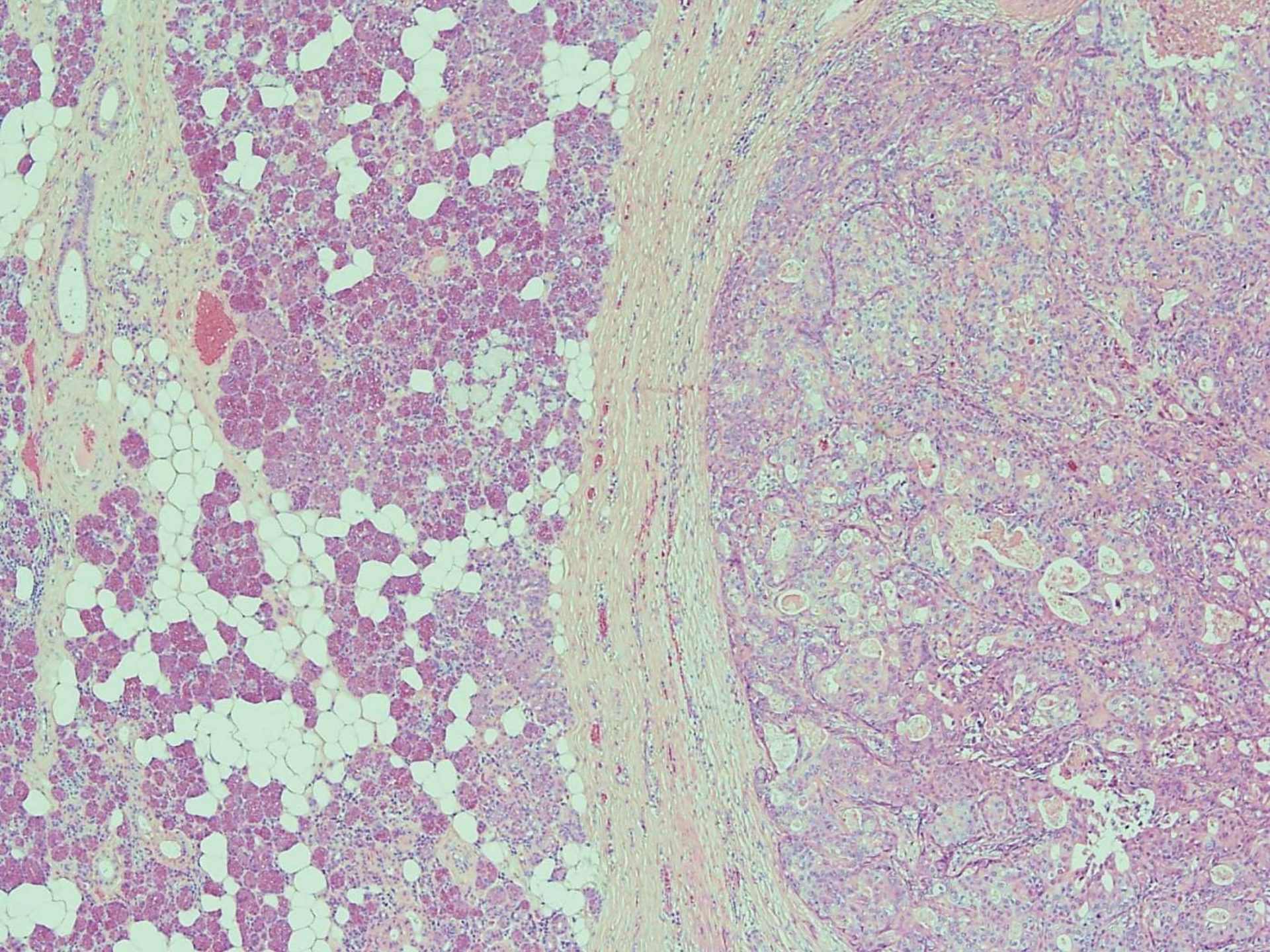

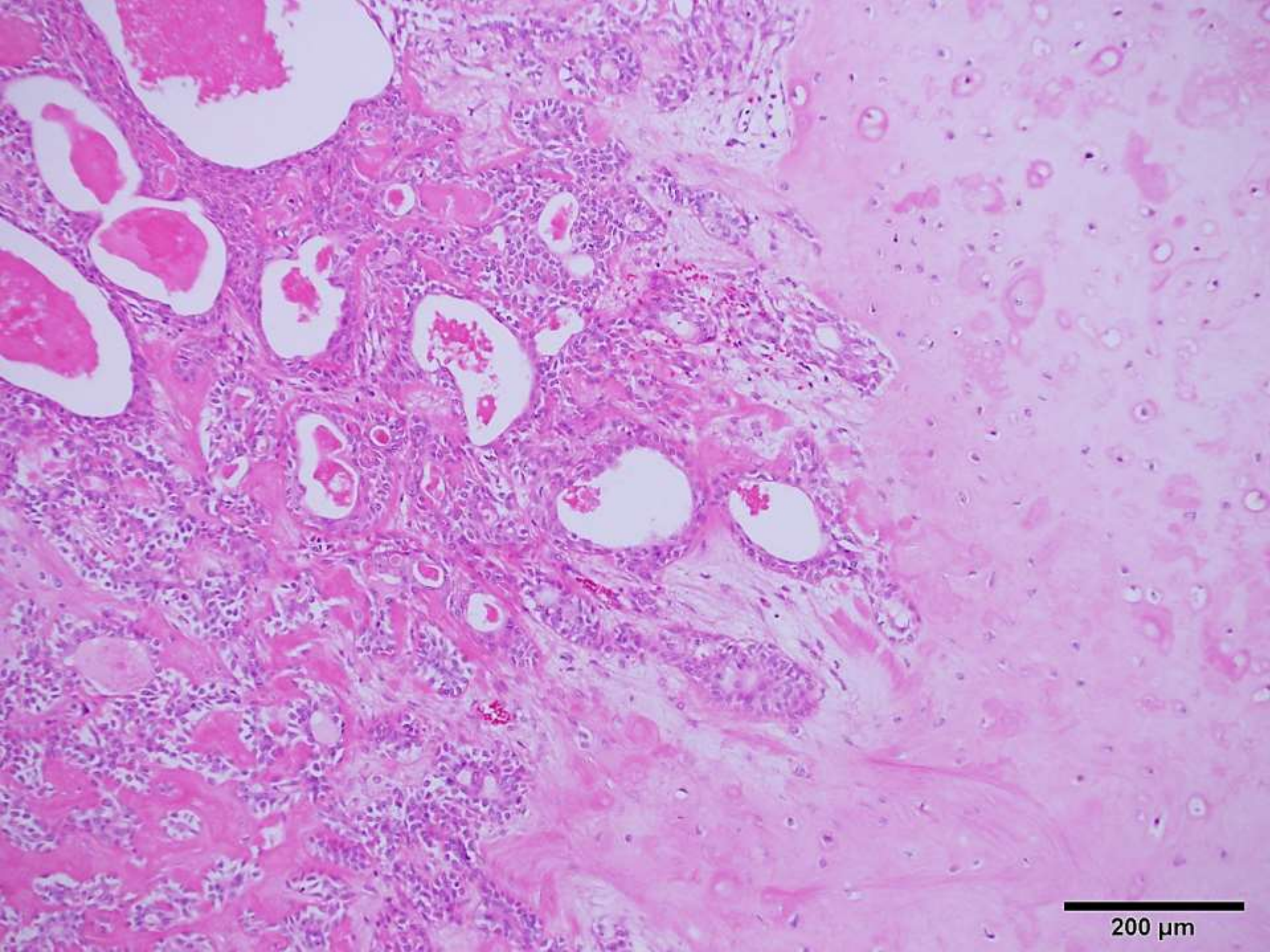
200 µm

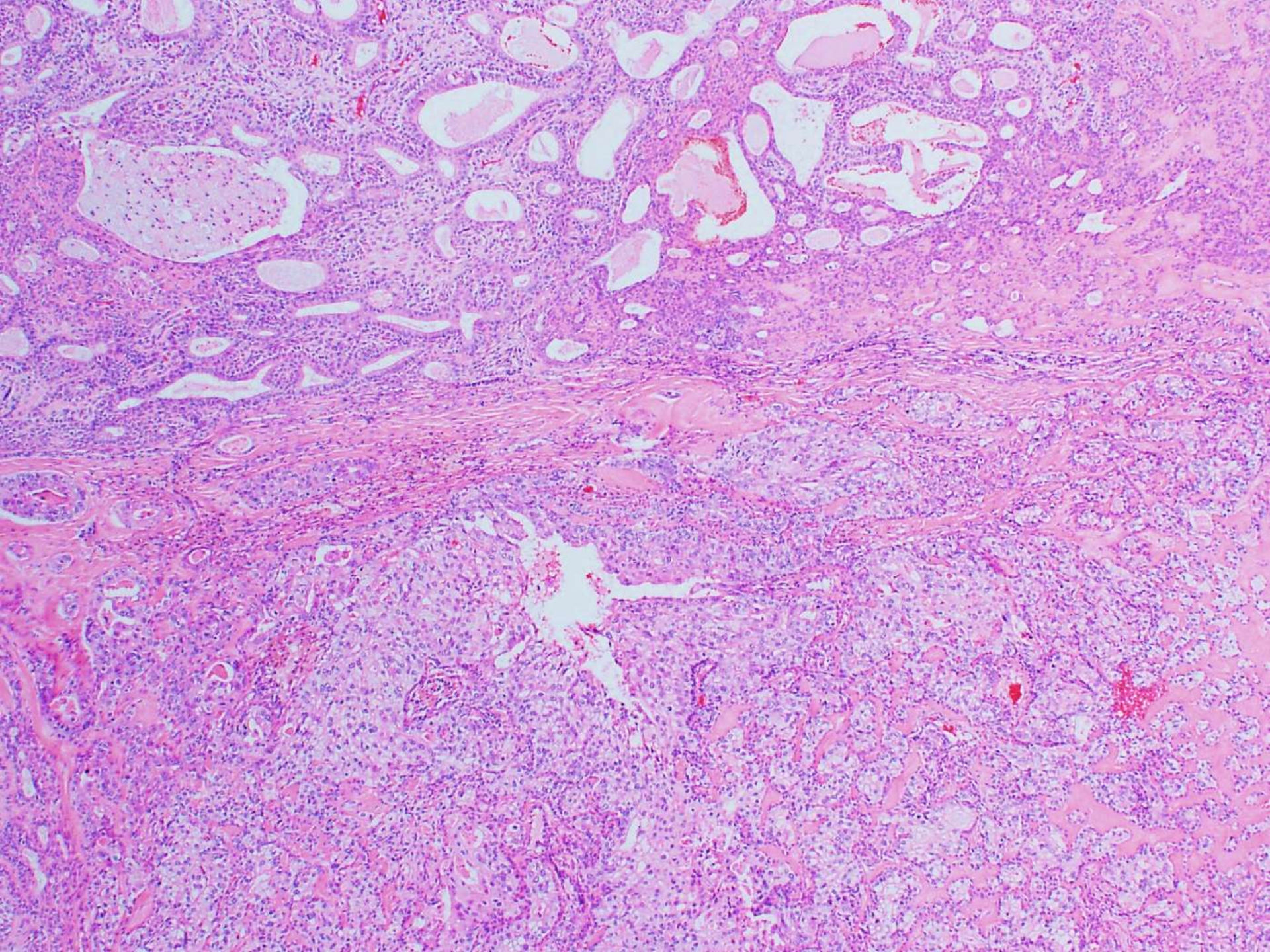

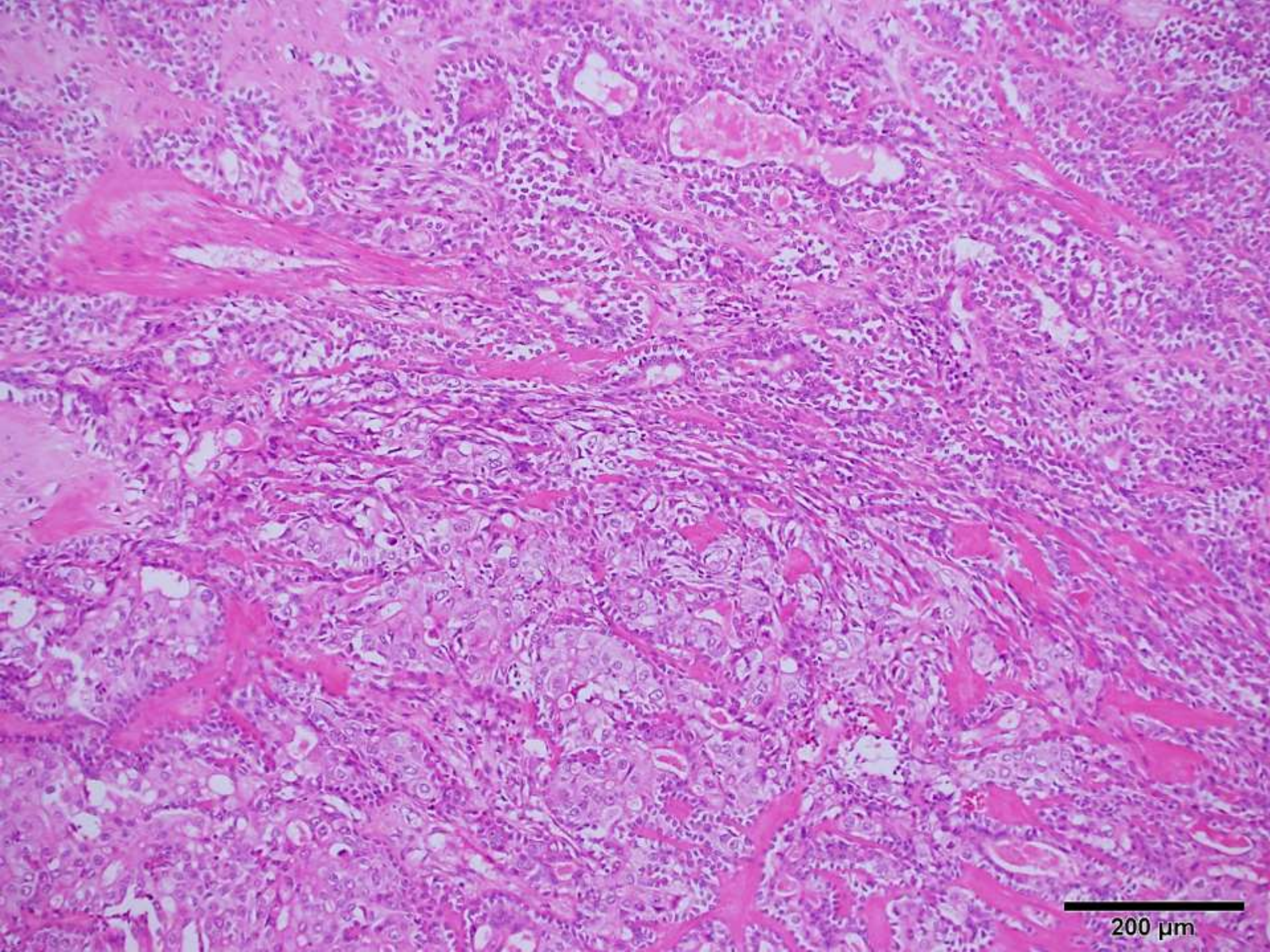
200 µm

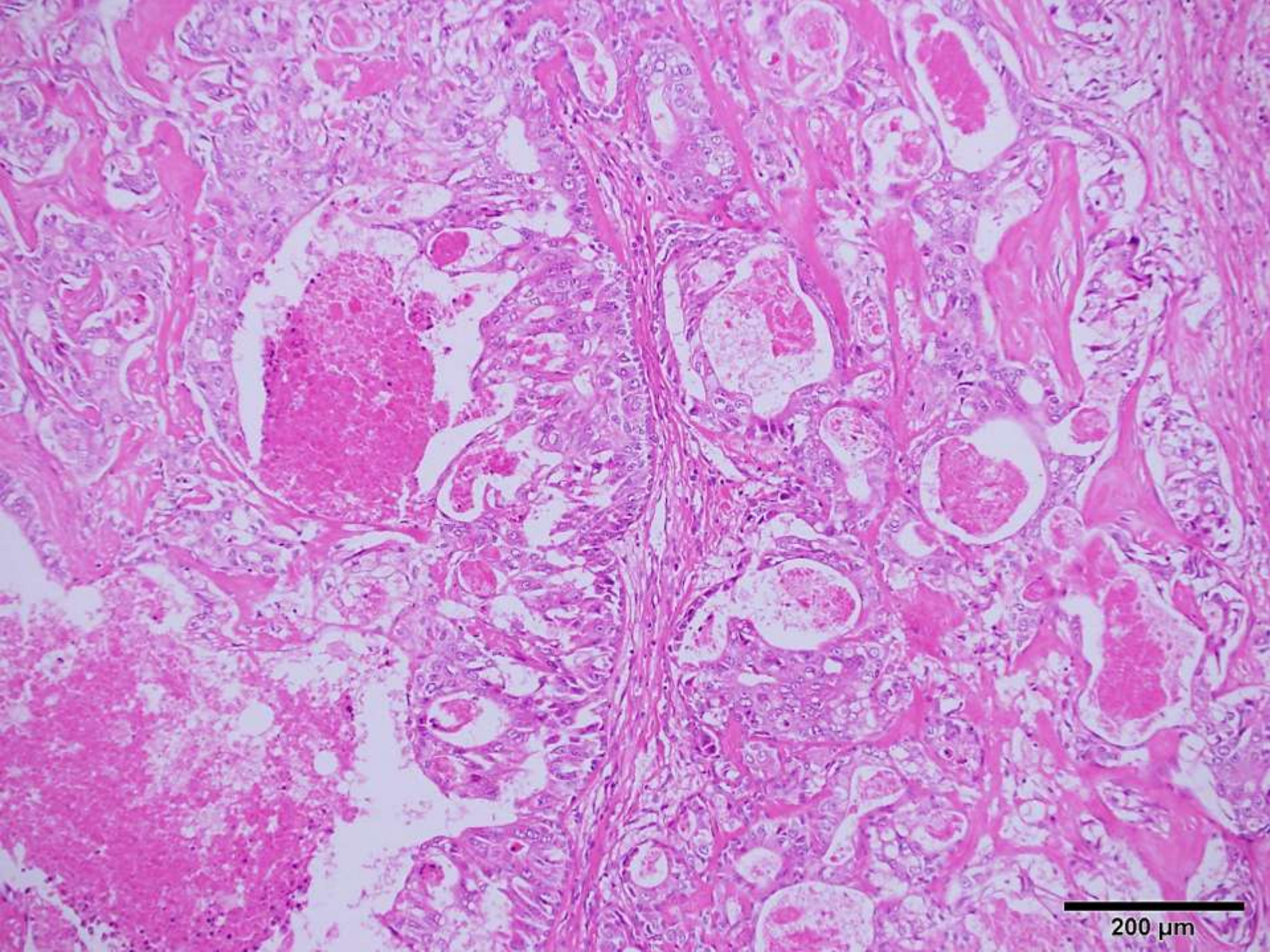
200 µm

最終診断結果

組織診断結果

Carcinoma ex pleomorphic adenoma

（Salivary duct carcinoma with pleomorphic adenoma）

多形腺腫由来癌について

◆既存の多形腺腫内に発生した癌腫

◆好発部位：耳下腺

◆好発年齢：50～70歳代

耳下腺	小唾液腺	顎下腺
67%	18%	15%

◆男女比率：女性にやや多い

◆全唾液腺悪性腫瘍の約10%を占める

◆癌腫成分は唾液腺導管癌が最も多いとされるが，腺癌NOSや扁平上皮癌，粘表皮癌，腺様嚢胞癌，筋上皮癌等，あらゆる組織型の癌腫が発生する可能性がある

参考文献：「細胞診ガイドライン5 消化器 2015年版」
「唾液腺腫瘍アトラス 日本唾液腺学会 編 2005年」

免疫組織化学染色，陽性項目

Salivary duct carcinoma（唾液腺導管癌）…

頻度	項目
高率	AR (androgen receptor)
高率	GCDFP-15 (gross cystic disease fluid protein-15)
半数弱	HER2

CK (cytokeratin) , EMA などの上皮性マーカーも発現を示す.

本症例では，免疫染色未施行.

まとめ

◆顎下腺に発生した多形腺腫由来癌(唾液腺導管癌)を経験した

◆細胞診標本中に多形腺腫由来の細胞像は確認できなかったが，経過が20年と長期にわたり，急に増大傾向を示しており，臨床経過は多形腺腫由来癌として典型的であった

まとめ

◆多形腺腫由来癌の癌腫成分は唾液腺導管癌の組織像を示す割合が高いとされている

細胞所見から最も唾液腺導管癌が疑われたが，細胞像からの亜型の確定は困難とされる

◆セルブロックを作製し得た場合は，免疫染色が補助的手段として有用となる

ご清聴ありがとうございました