若年男性の膵臓に発生したsolid-pseudopapillary neoplasmの１例

済生会熊本病院　中央検査部病理

杉谷　拓海，松本　直子，岡　美貴子，
木下　史暁，近藤　妙子，中川　美弥，
田上　圭二，神尾多喜浩

はじめに

Solid-pseudopapillary neoplasm（ＳＰＮ）は膵臓に発性する分化方向の不明な上皮性腫瘍である．発生頻度は0.9～2.7%とまれで，多くは充実部分と出血壊死性の嚢胞部分が共存している．

ＳＰＮは若年女性に好発する疾患として知られているが，今回われわれは若年男性に発生したＳＰＮを経験したので報告する．

症　例

【患　者】30代，男性.

【現病歴】咽頭異物のため当院救急外来で診察中に施行されたＣＴで偶然膵臓に腫瘤がみつかり，精密検査のため当院消化器内科を受診された.

ＣＴでは33×23㎜の腫瘍性病変がみられ，内部に点状石灰化を認めた．神経内分泌腫瘍（ＮＥＴ）やＳＰＮが疑われ，ＥＵＳ-ＦＮＡの方針となった．ＳＰＮの診断が得られ，膵頭十二指腸切除術が施行された.

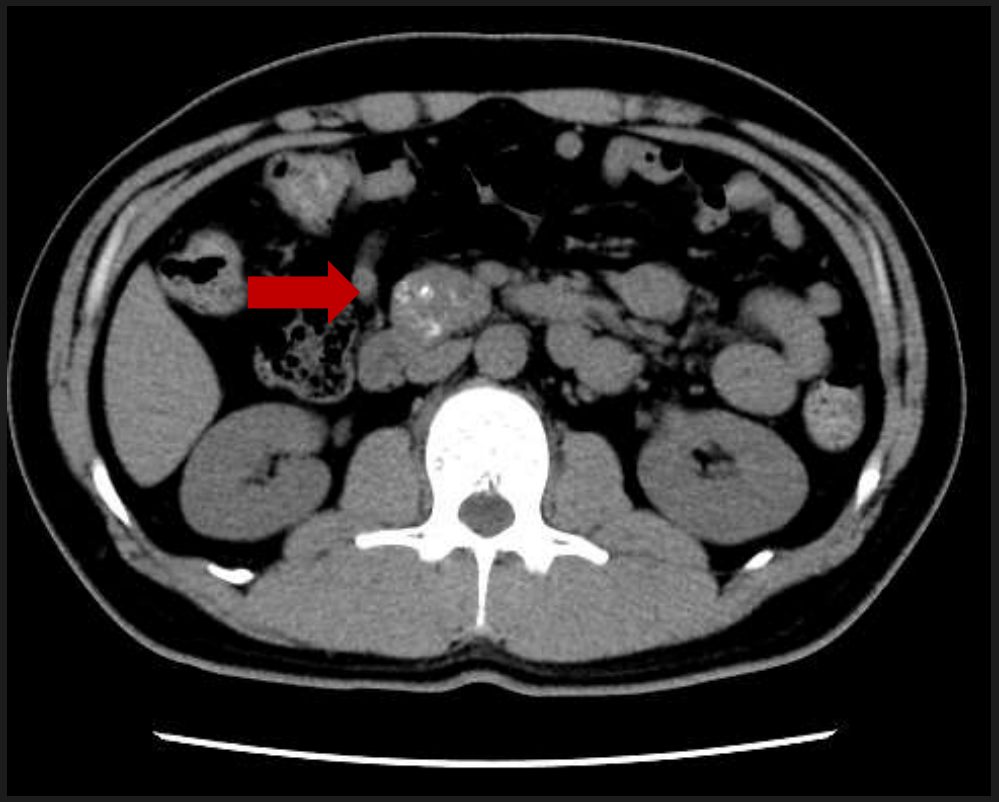

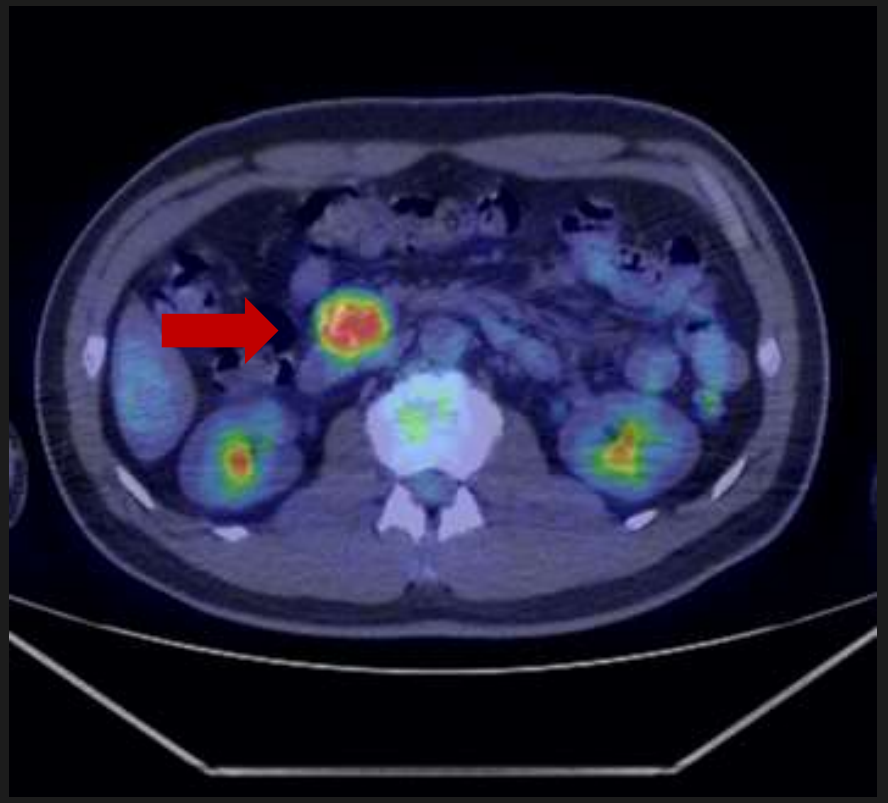

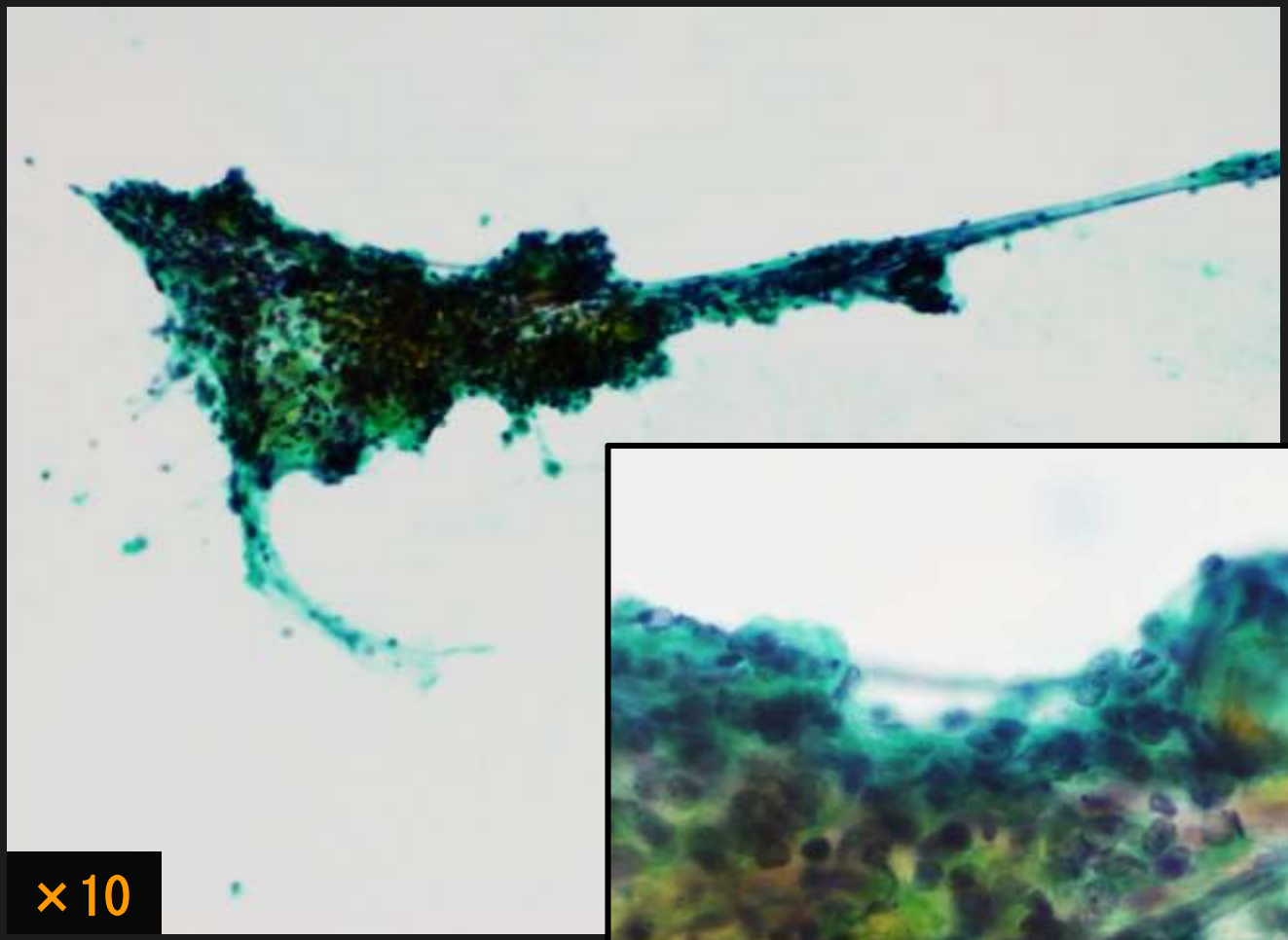
×10

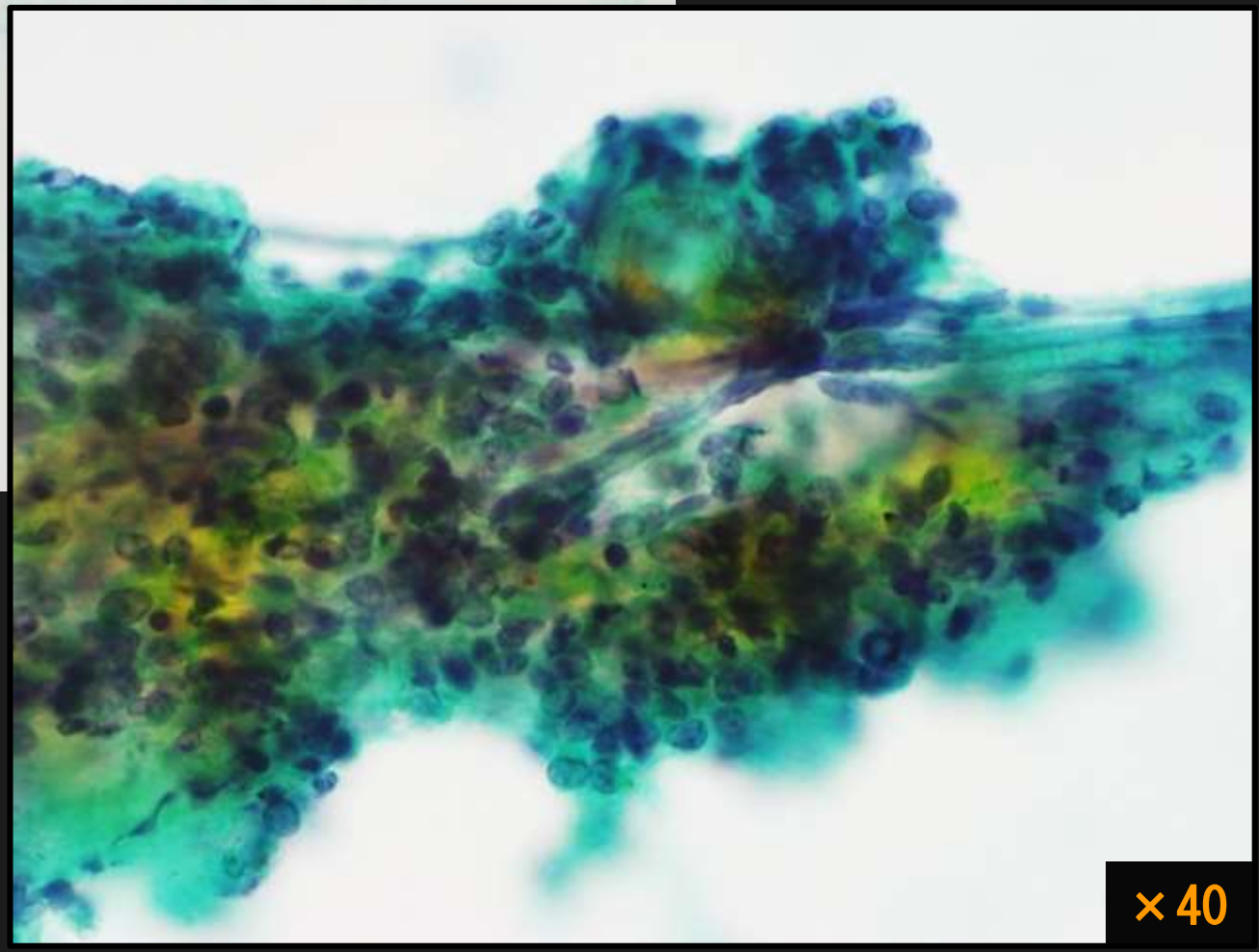
×40

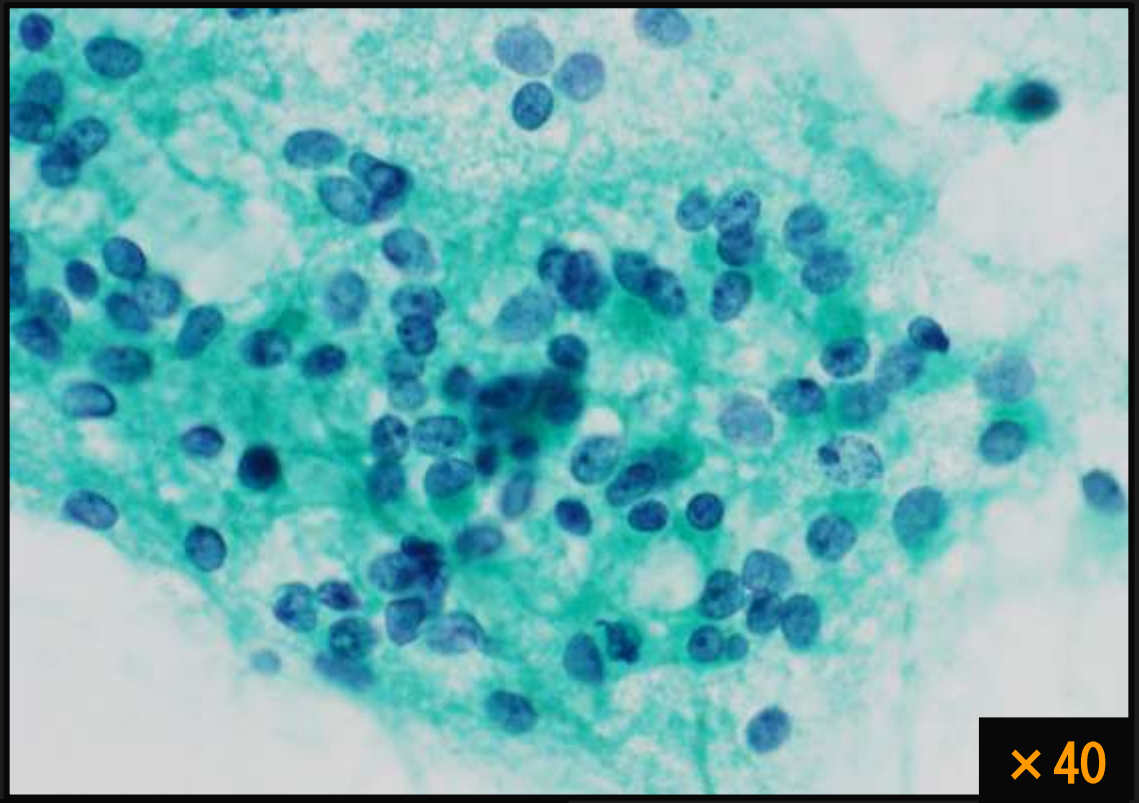
× 40

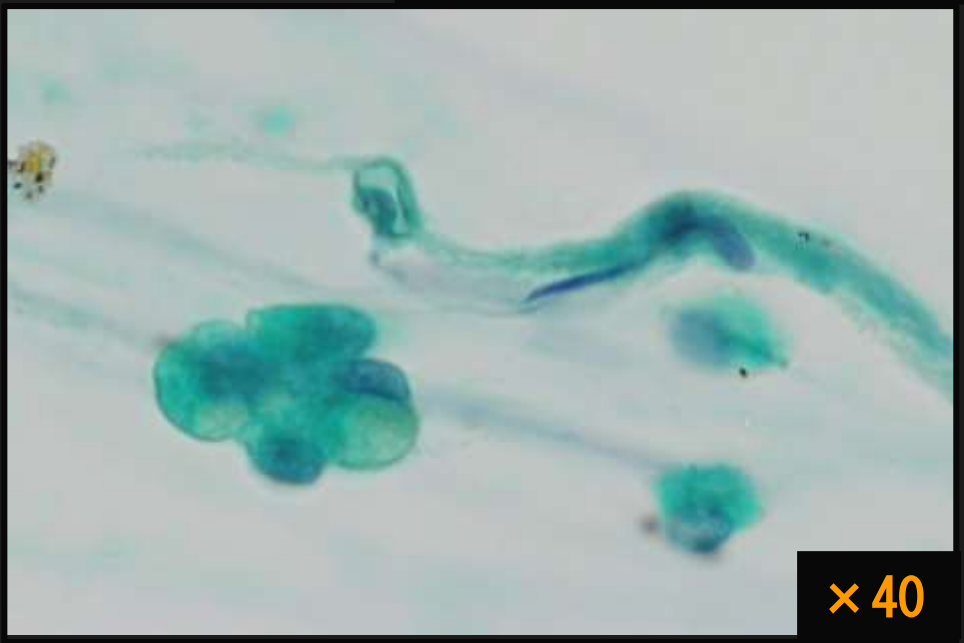
× 40

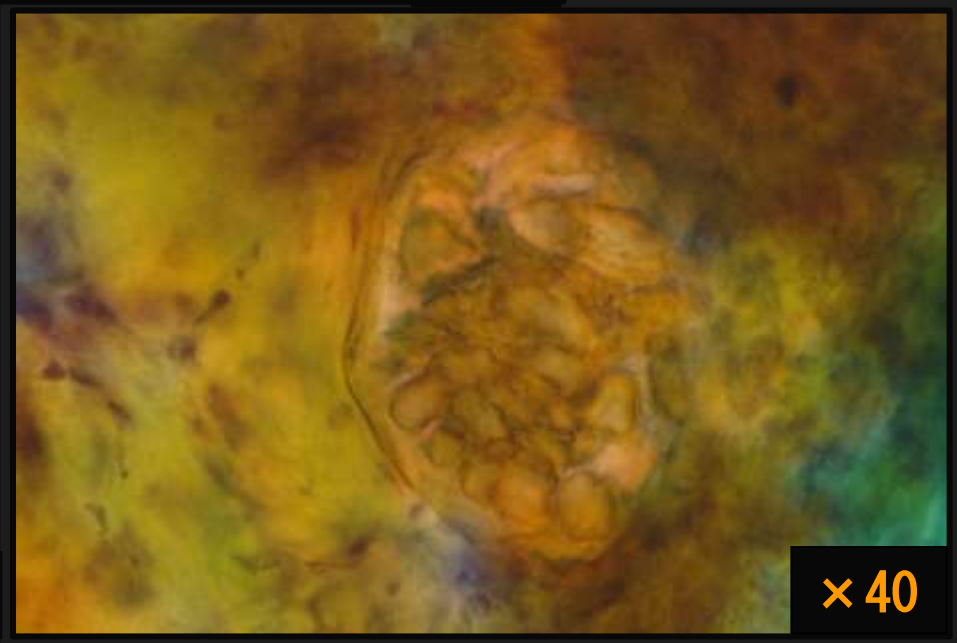
× 40

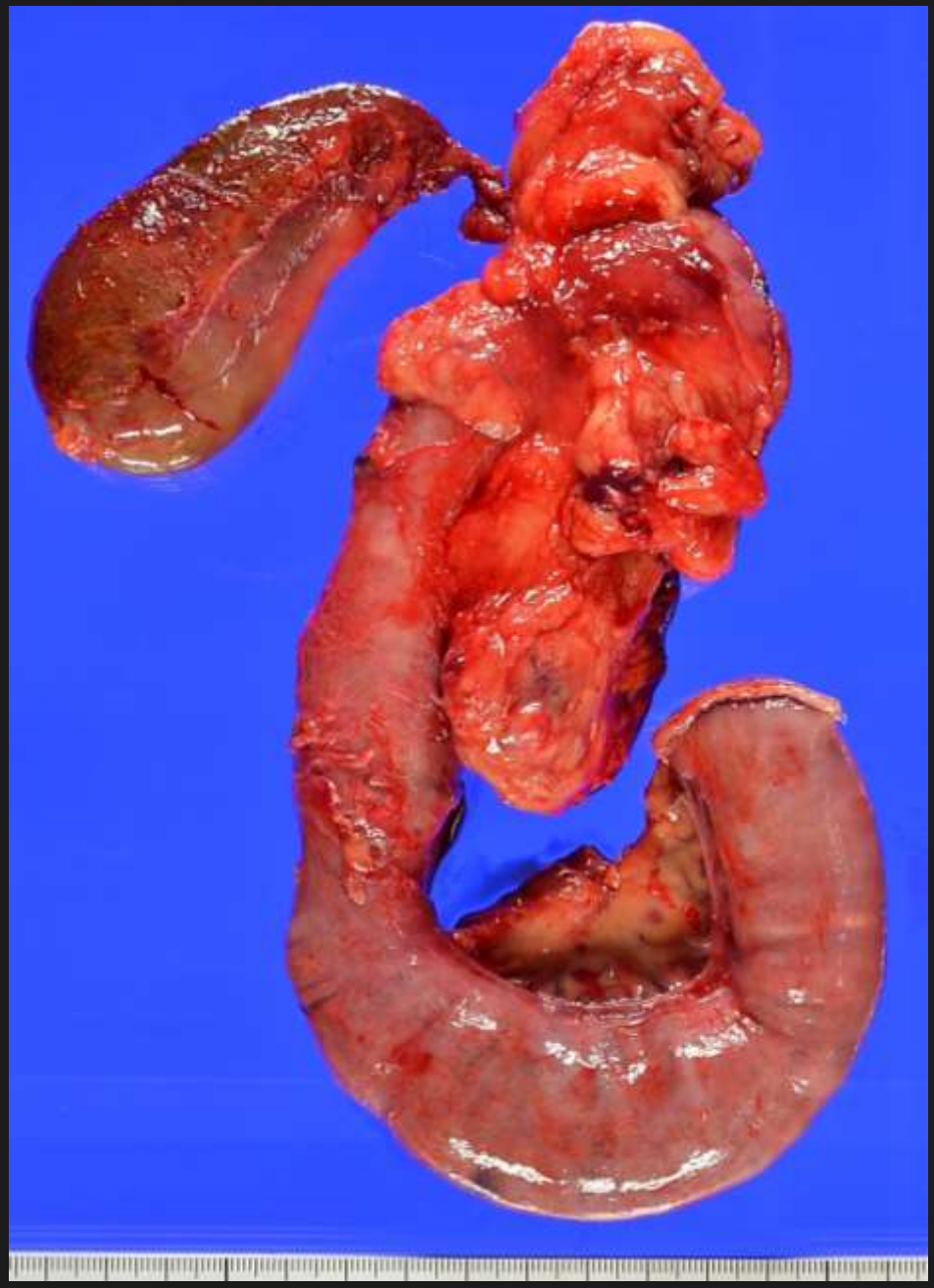







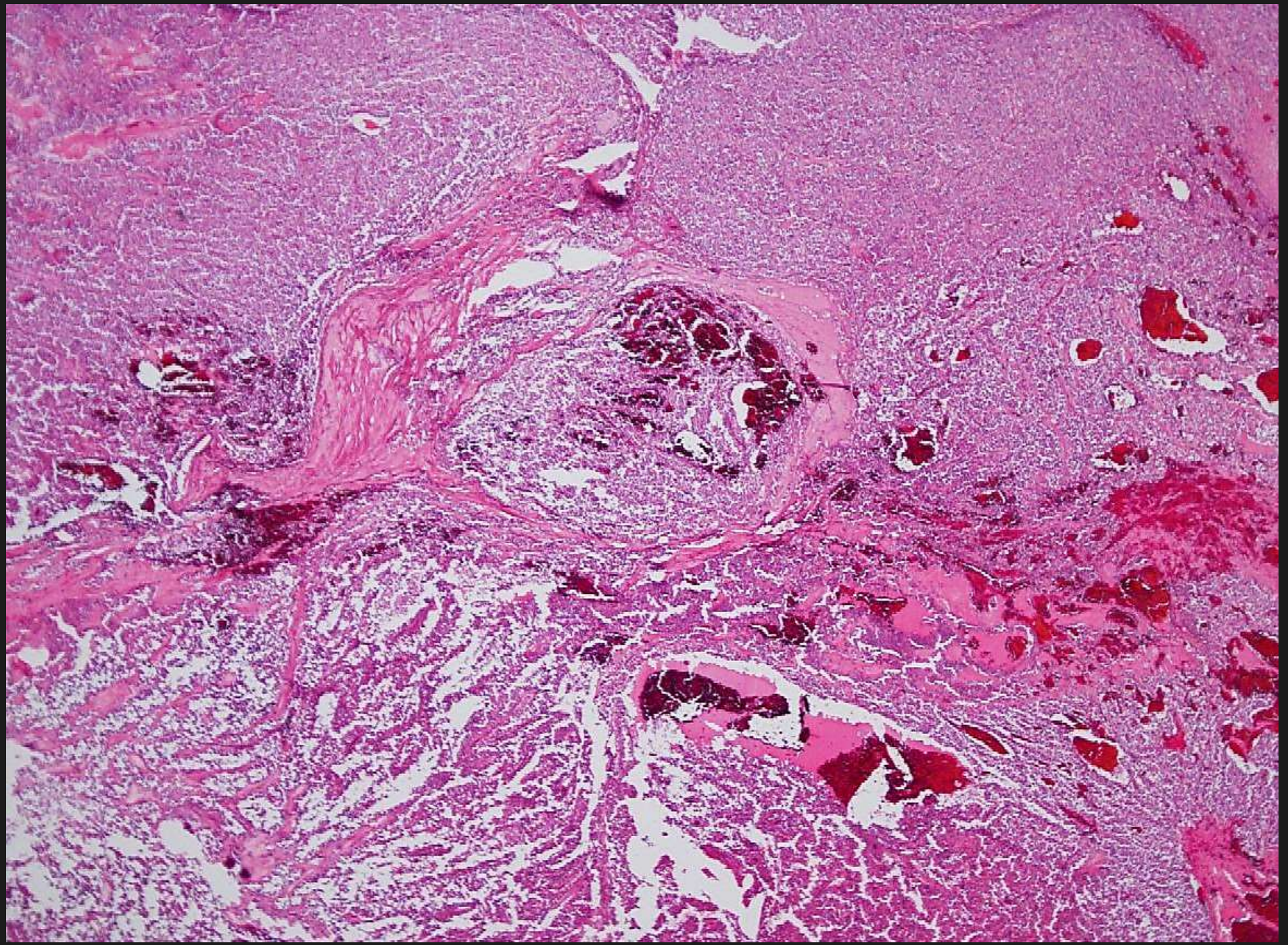

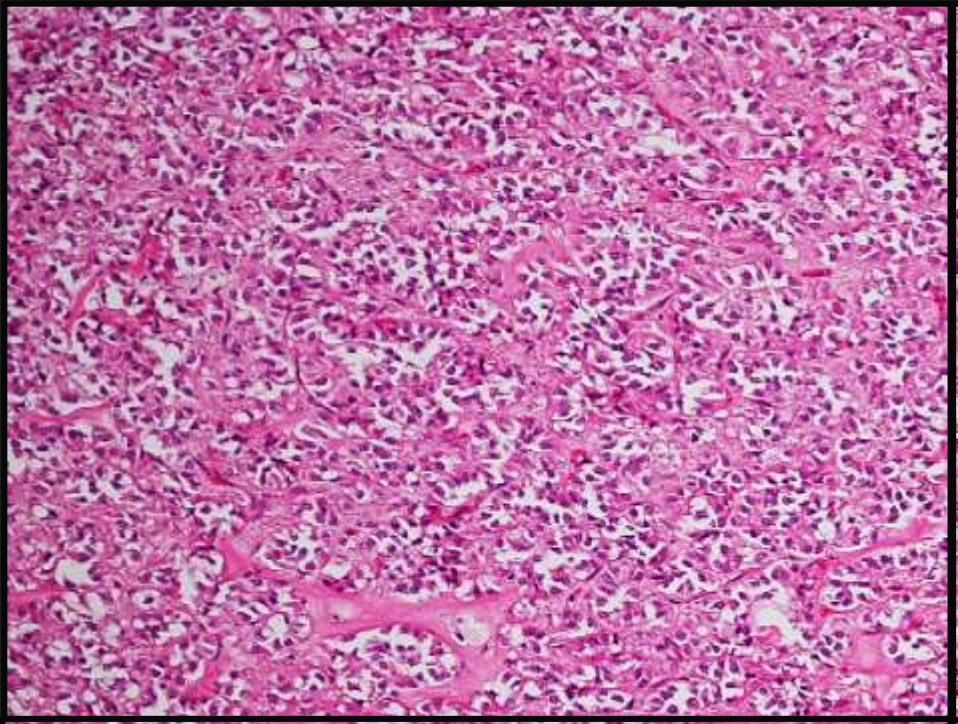
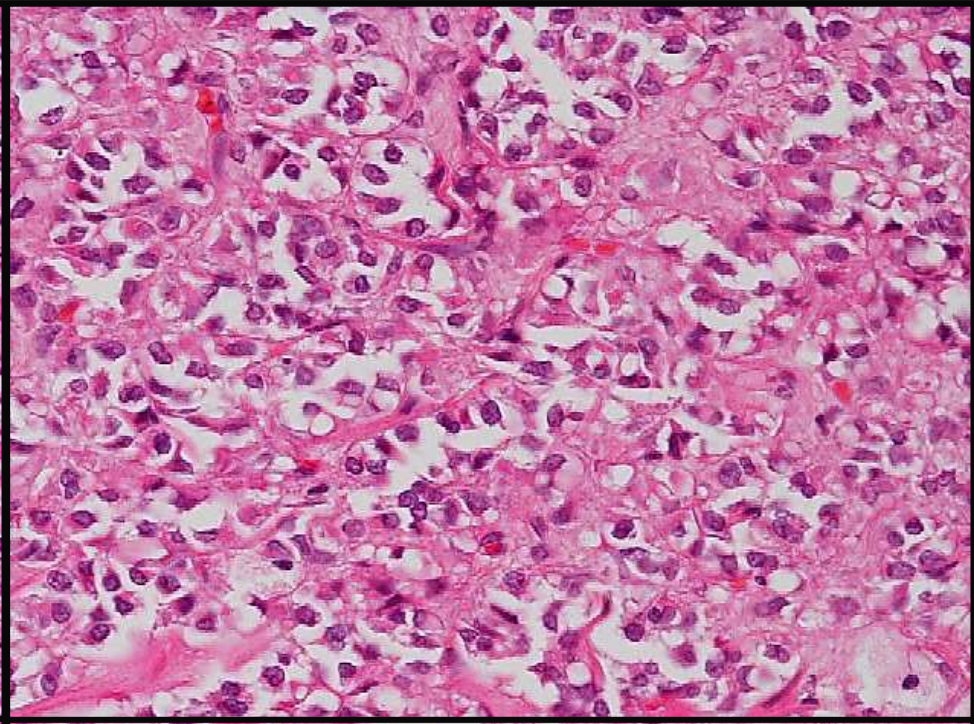
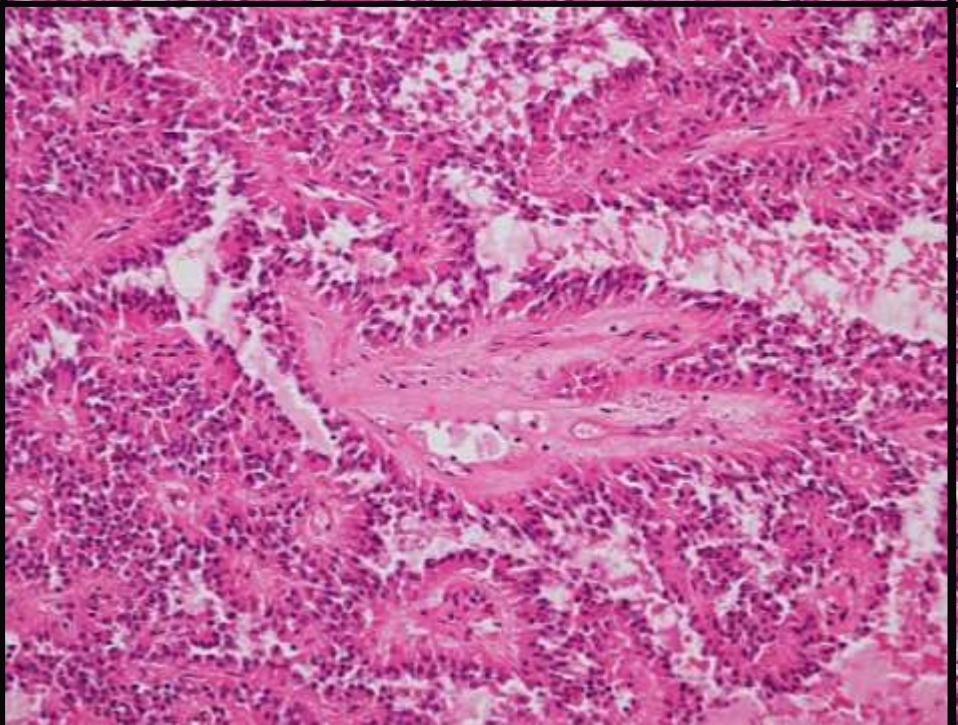
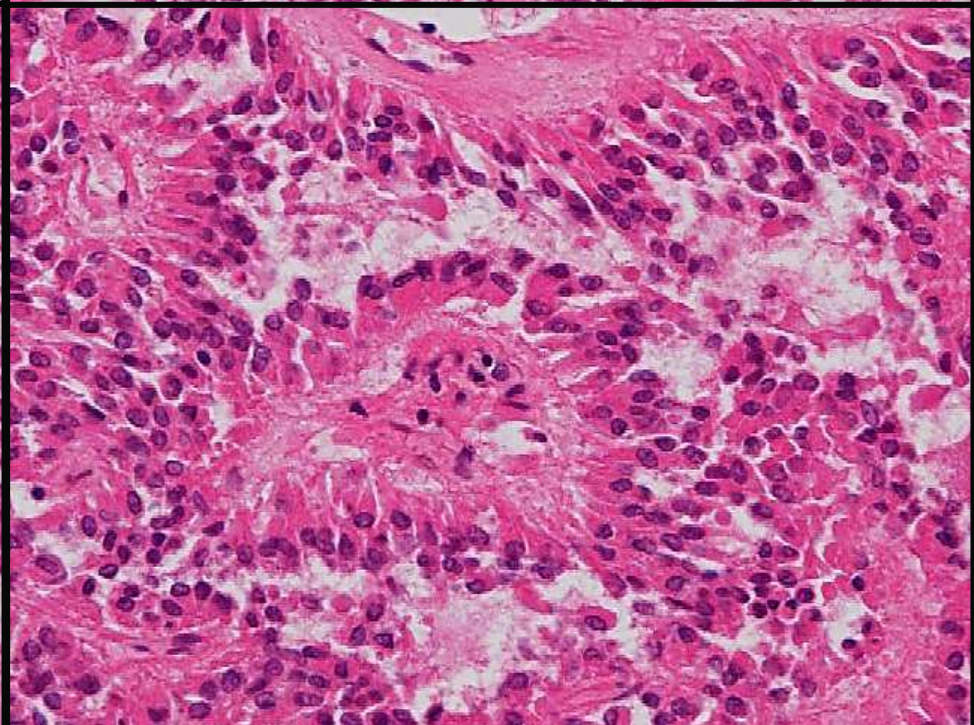

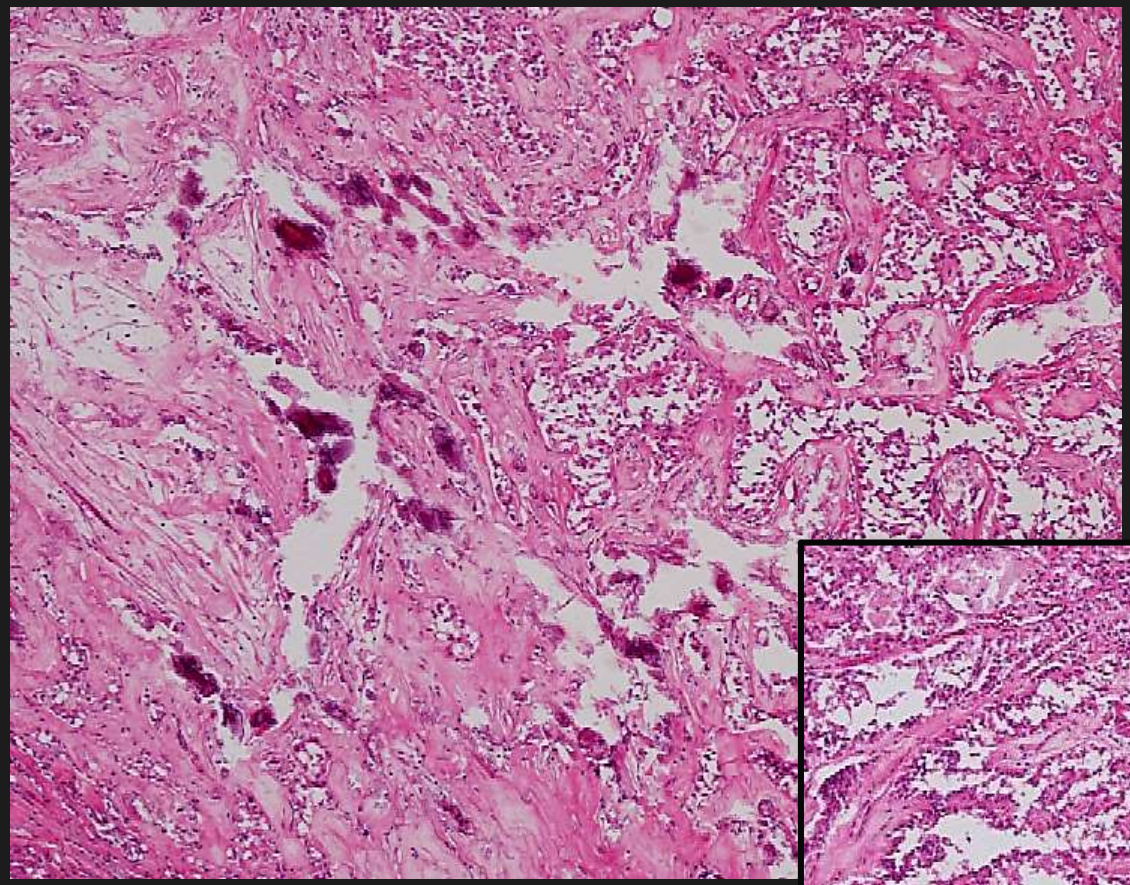

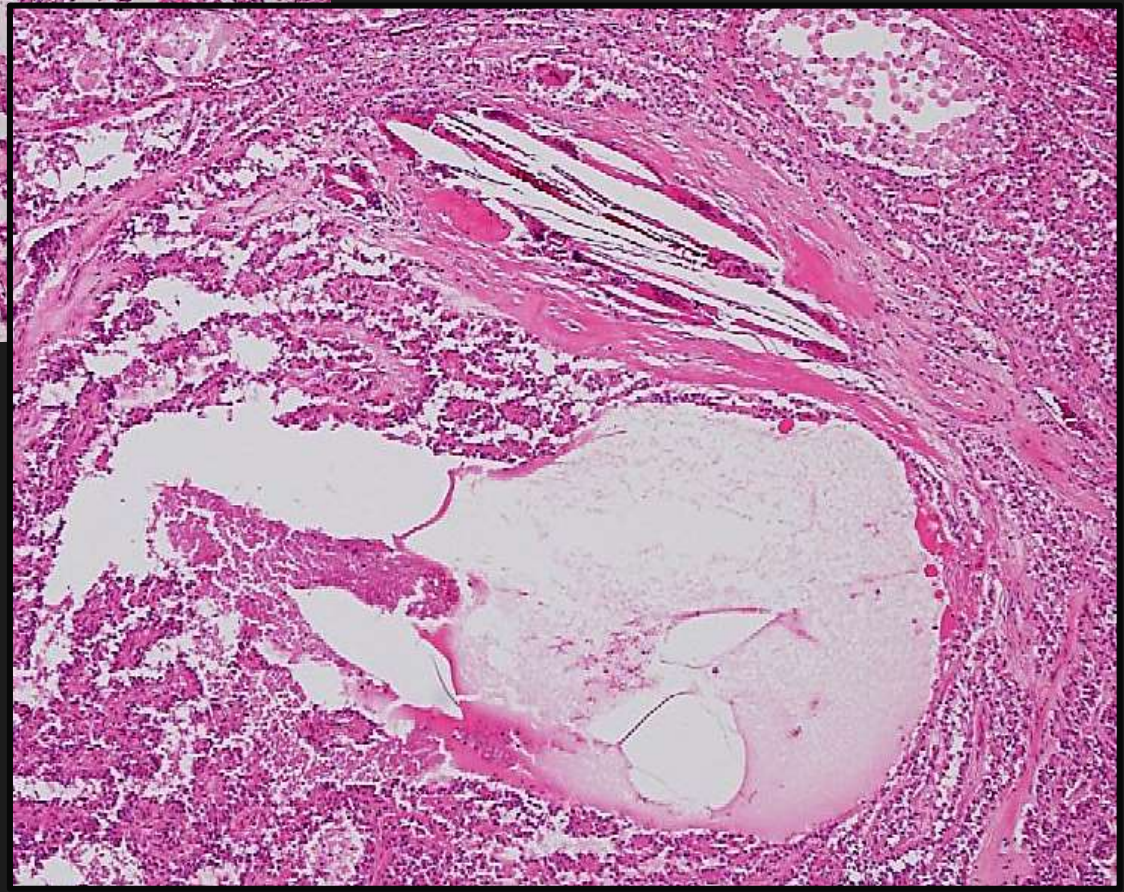

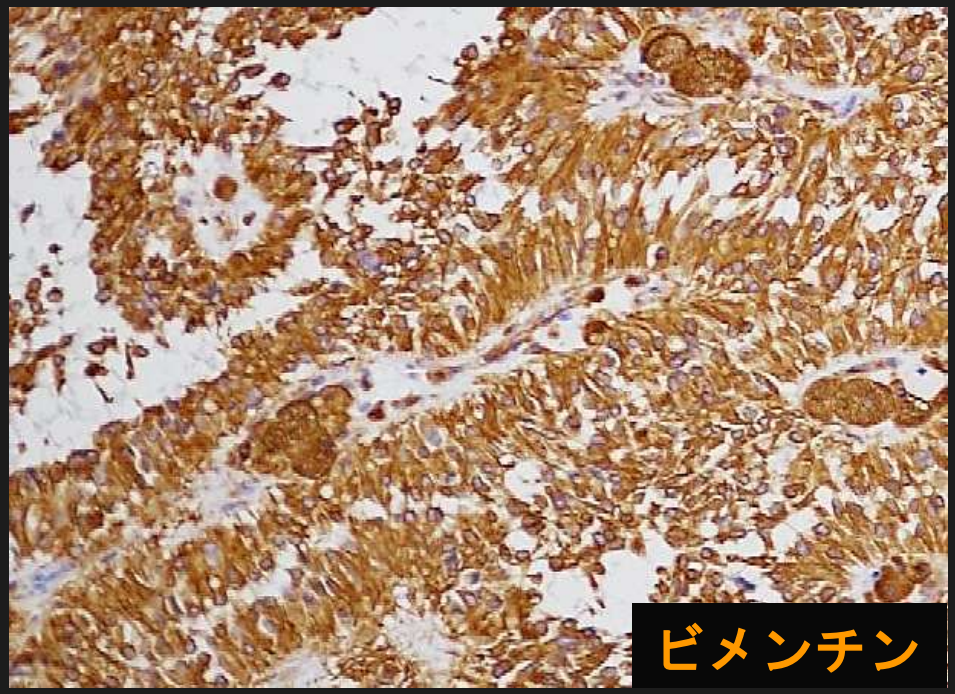
ビメンチン

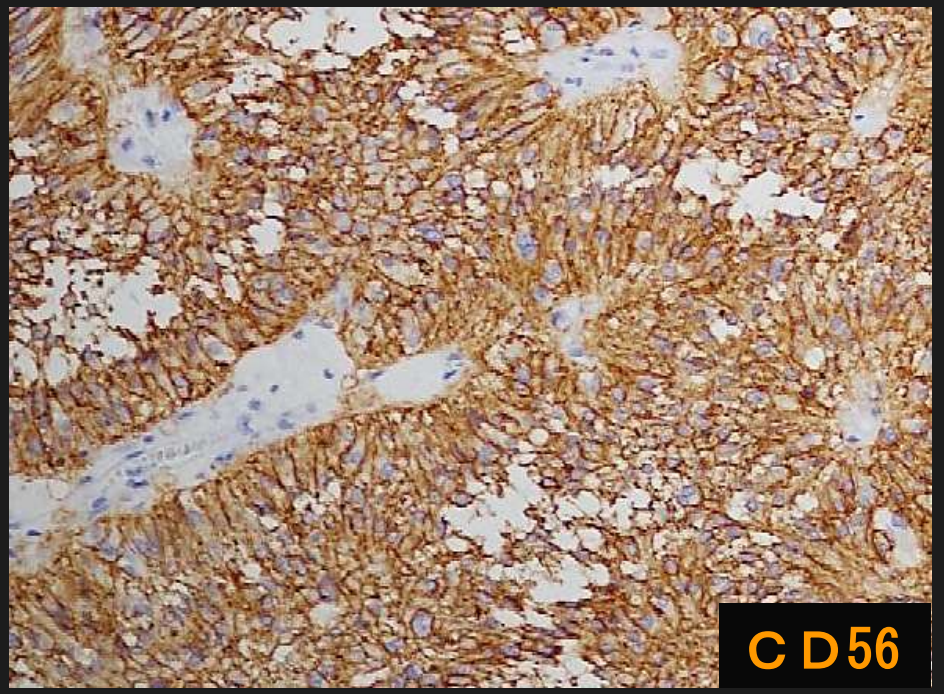
ＣＤ56

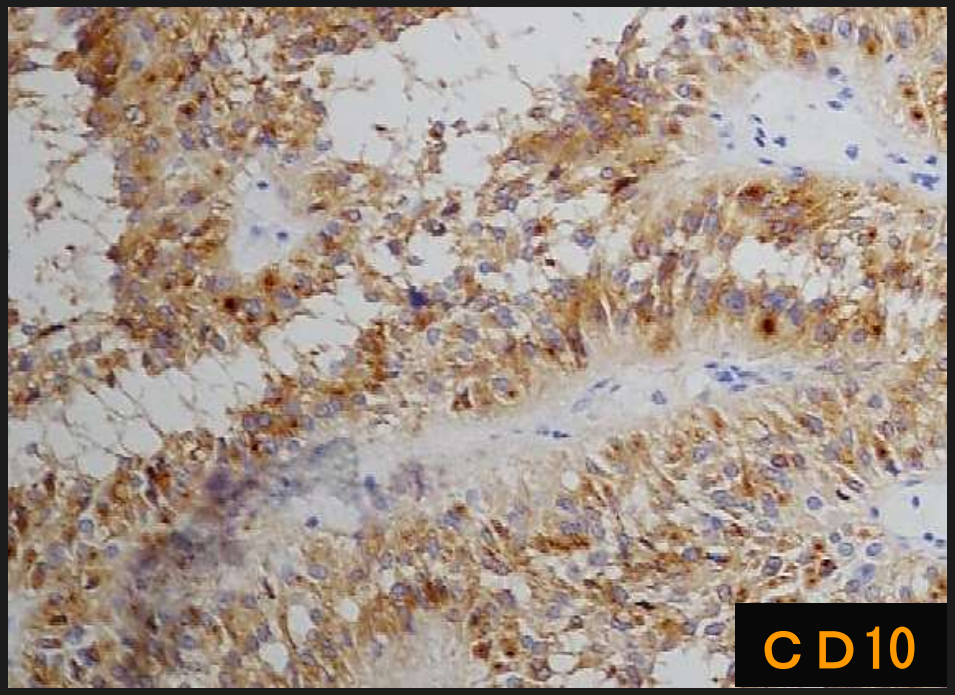
ＣＤ10

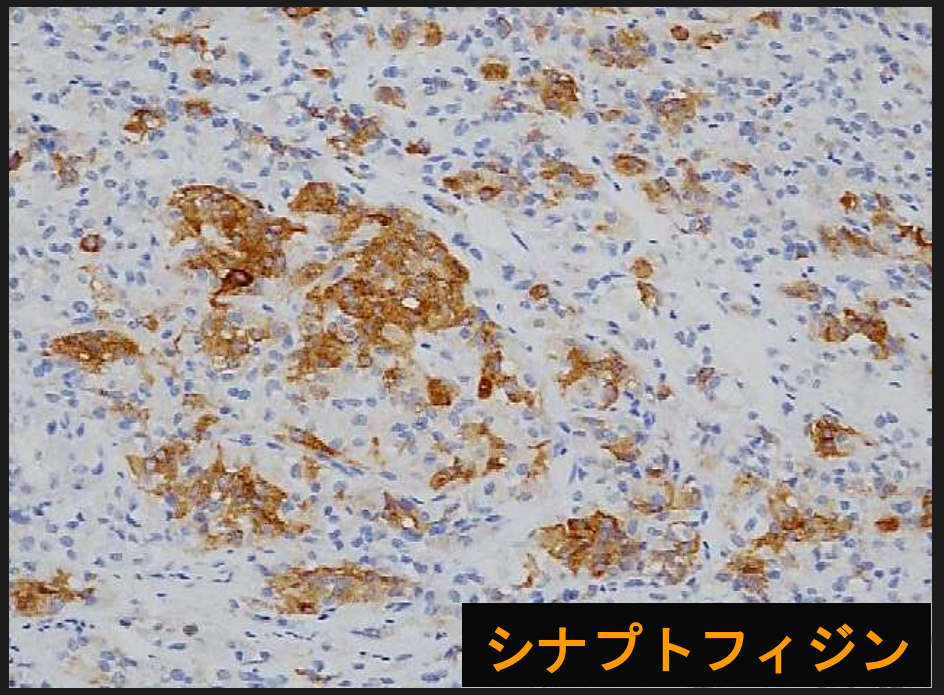
シナプトフィジン

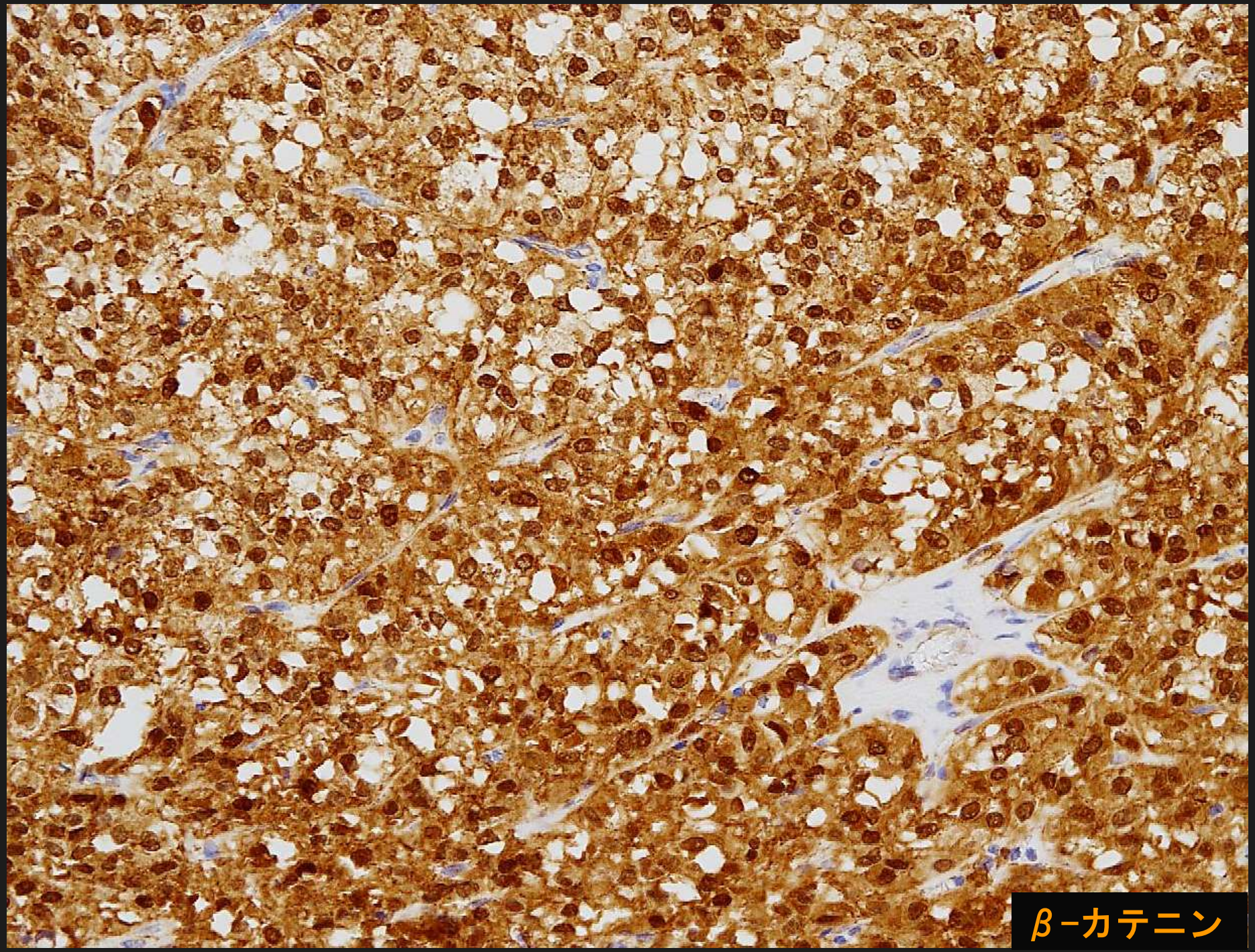
β-カテニン

Solid-pseudopapillary neoplasm

- 男女比の発生頻度は１：５と女性に多いとされてきた．近年では男性のＳＰＮも増加傾向にある．
- 男性のＳＰＮは女性と比べて，発症年齢が高い，腫瘍径が小型，無自覚が多い，嚢胞や石灰化を伴わないものが多いと報告されている．
- 肉眼的には線維性被膜に覆われた黄白色充実性の腫瘍で，嚢胞を伴うことが多く，部分的に出血や壊死を認める．
- 細胞診では，出血や壊死を背景に，小型均一な腫瘍細胞が孤立散在性あるいは偽乳頭状に増殖している．結合性は弱く，豊富な血管構造がみられる．

Solid-pseudopapillary neoplasm

- 組織学的に腫瘍細胞は好酸性細胞質と円形から類円形の核を有しており，充実部分と血管を軸にした偽乳頭状構造部分を認める．しばしば石灰沈着やコレステリン裂隙，泡沫細胞の集簇，異物型巨細胞の出現など二次的変性所見がみられる．
- 免疫染色ではＣＤ10とビメンチンが陽性となり，β-カテニンの核内発現が特徴的である．
- 鑑別診断として，ＮＥＴや腺房細胞癌，浸潤性膵管癌などが挙げられる．

鑑別診断

	ＳＰＮ	ＮＥＴ	ＩＤＣ
背景	出血性，壊死性	清～壊死性	壊死性，粘液性
細胞配列	孤立散在性，偽乳頭状構造	敷石状，索状，ロゼット様	シート状，腺管構造
核	円形～類円形 核中心性	円形～類円形 核中心性	円形，核形不整 核偏在傾向
核の大きさ	小型	小型～中型	大小不同
核クロマチン	細顆粒状	ごま塩状	細～粗顆粒状
核小体	±	±	＋

	ＳＰＮ	ＮＥＴ	ＩＤＣ
組織学的所見	小型，均一な核で，結合性弱く，偽乳頭状構造	核はごま塩状で，索状，胞巣状構造	壊死や炎症性背景，一部粘液産生，腺癌の所見
β-カテニン	＋	－	－
ＣＤ10	＋	－	＋/－
ビメンチン	＋	－	－
シナプトフィジン	＋/－	＋	＋/－
クロモグラニンＡ	－	＋	＋/－
ＣＫ19	－	＋/－	＋

ＮＥＴ：神経内分泌腫瘍　ＩＤＣ：浸潤性膵管癌

結　語

- 今回われわれは，若年男性の膵臓に発生したＳＰＮの１例を経験した.
- 男性のＳＰＮは女性のＳＰＮとやや異なるところはあるが，症例数が少なく，さらなる検討が必要である.
- 今後，このような症例に遭遇した時も臨床情報などに捉われずに，注意深く細胞像を鏡検することが重要である.