診断に苦慮した浸潤性乳管癌

JCHO人吉医療センター　1）臨床検査部　2）病理診断科
○瀬戸 利佳子[1)]　中村 ひとみ[1)]　正木 優樹[1)]
坂本 純輝[1)]　浦川 将一[1)]　佐藤 敏美[2)]

はじめに

当院の特殊性

山間部を含めた県東南医療圏の地域がん診療連携拠点病院

乳腺外来

エコーガイド下針生検組織採取に際して捺印細胞診を施行

⇩ 30分

＊当日外来に細胞診の結果報告
＊治療方針の決定

⇩ 数日後

組織診断
捺印細胞診と組織診との間に乖離を認める場合は組織診断の結果に基づいて改めて治療方針を決定し電話通知

CNB捺印細胞診 計175	陽性　123	* 2	陰性　50
CNB組織診断 計175	悪性 125		良性　50

【2017～2018年】

提示症例

- 60歳代　女性
- 主訴：自覚症状なし
- 現病歴：健診超音波検査で左乳腺領域Cに3.6mm大の乳腺腫瘍を認め、精査目的で当院紹介。

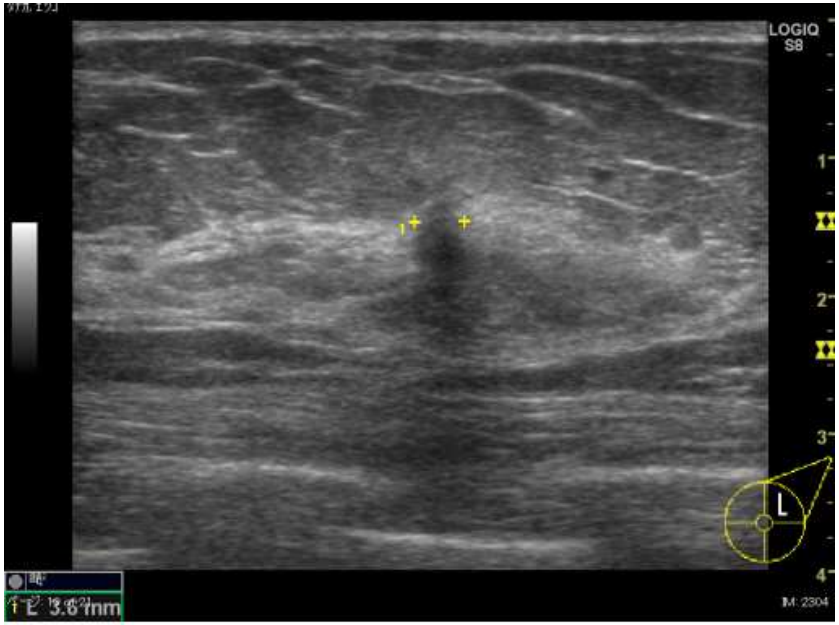

↓

エコーガイド下針生検組織診およびその捺印細胞診施行

↓ 30分程度の後

捺印細胞診は、即日良性で報告した

↓

針生検組織診で浸潤癌の診断となり乳房部分切除術施行

細胞所見

背景はきれいで少数の間質細胞(+)



腺腔形成を伴う索状構造
重積性(+/-)
集塊辺縁のホツレ(+/-)

細胞が小型で異型は弱い
一部で筋上皮細胞

細胞所見

背景はきれいで少数の間質細胞(+)



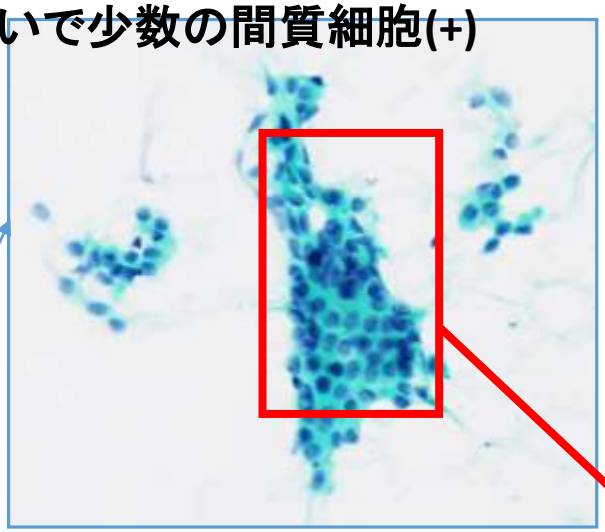

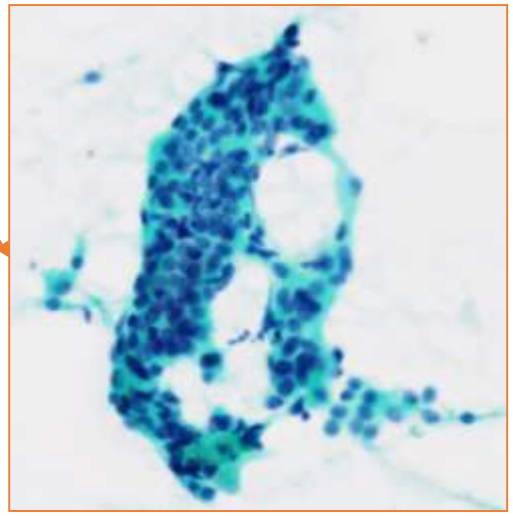

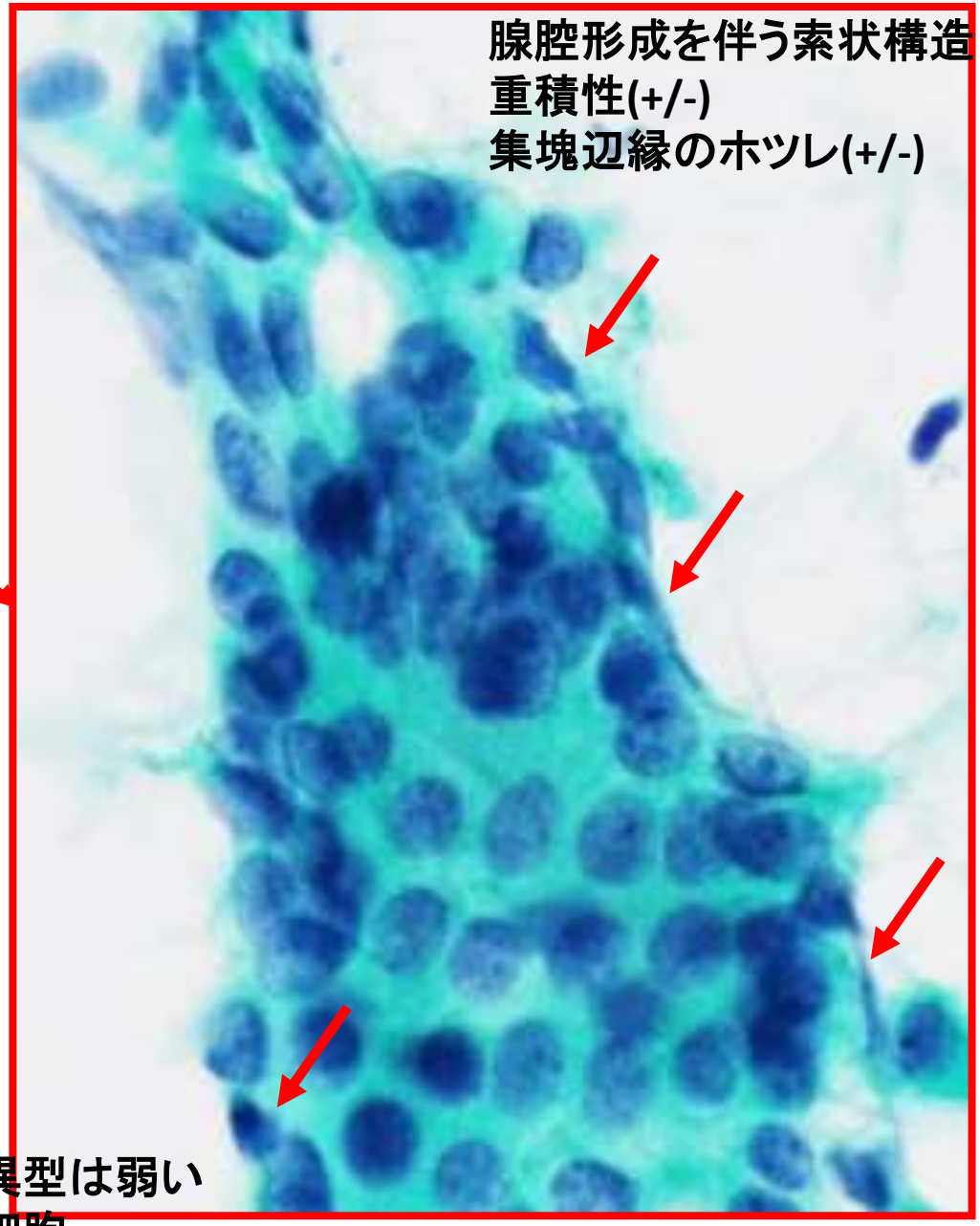

腺腔形成を伴う索状構造
重積性(+/-)
集塊辺縁のホツレ(+/-)

細胞が小型で異型は弱い
一部で筋上皮細胞

細胞所見

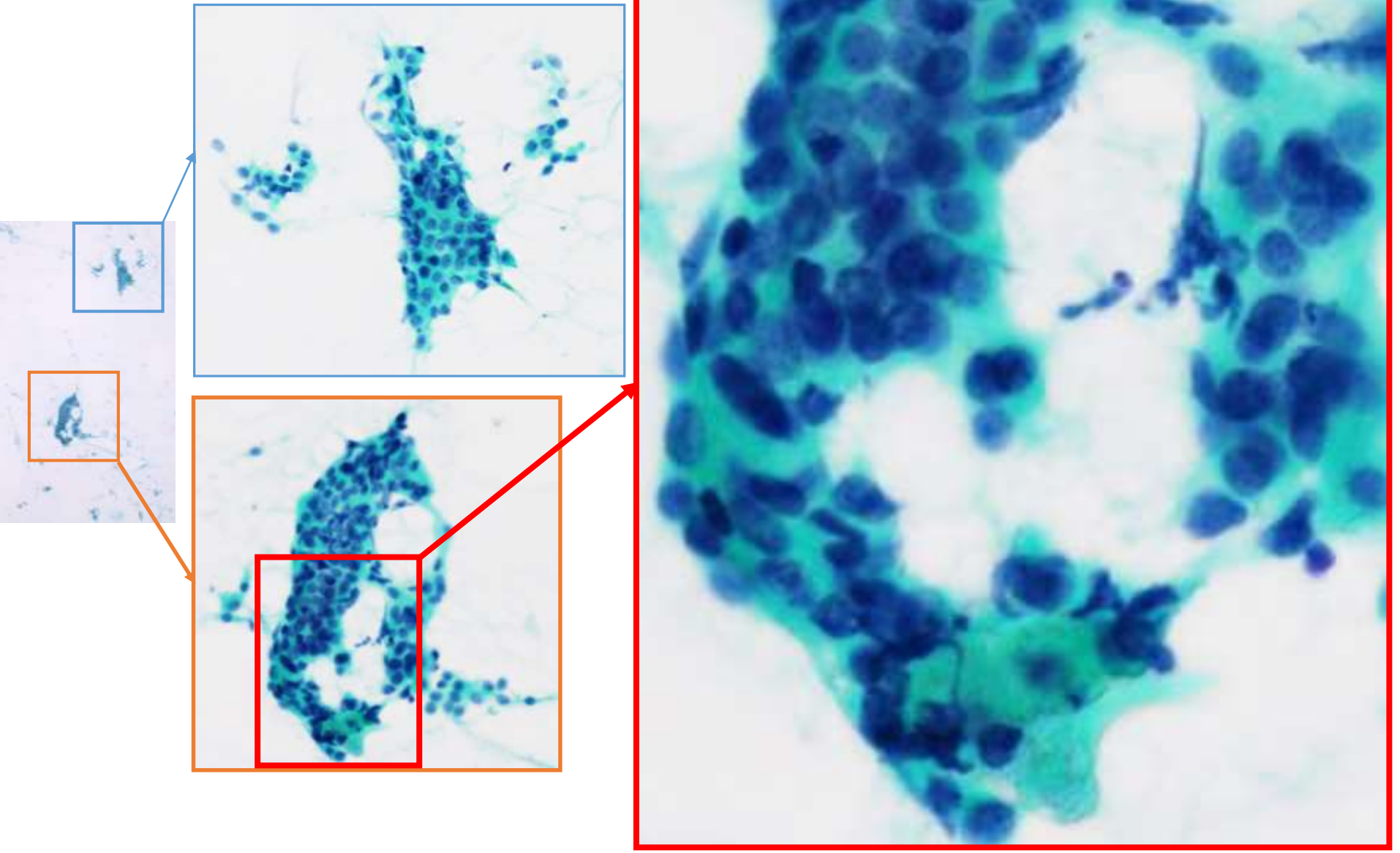

CNB

病理組織診断：浸潤性乳管癌、硬性型
［大部分において管状構造を示し、一部で充実傾向を示す硬性癌］

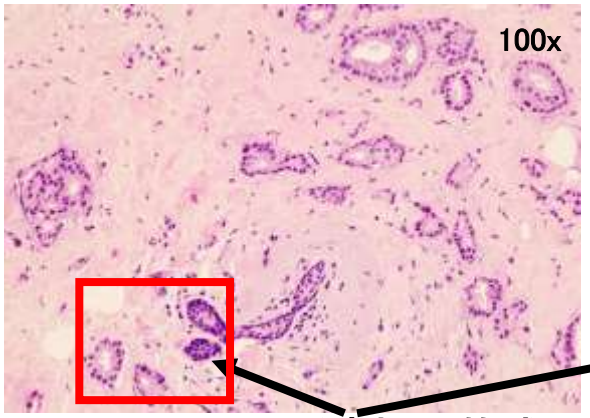

p40

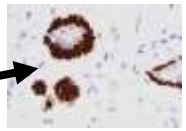

非腫瘍性乳管成分

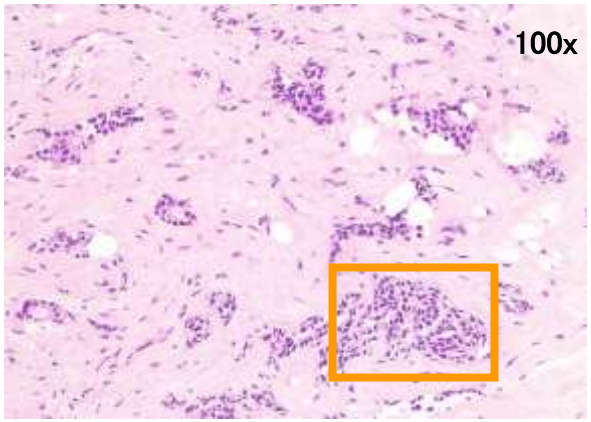

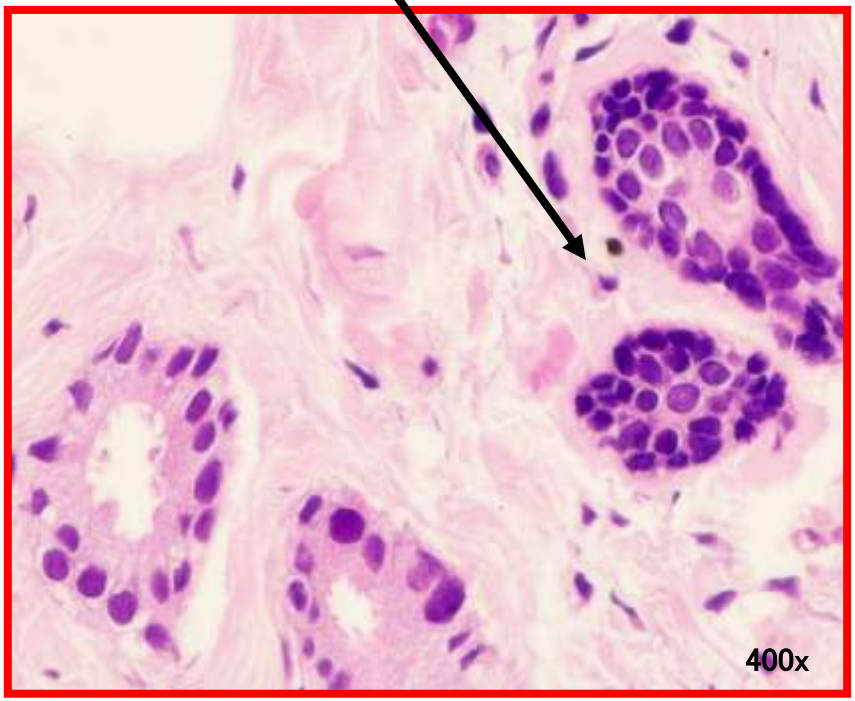

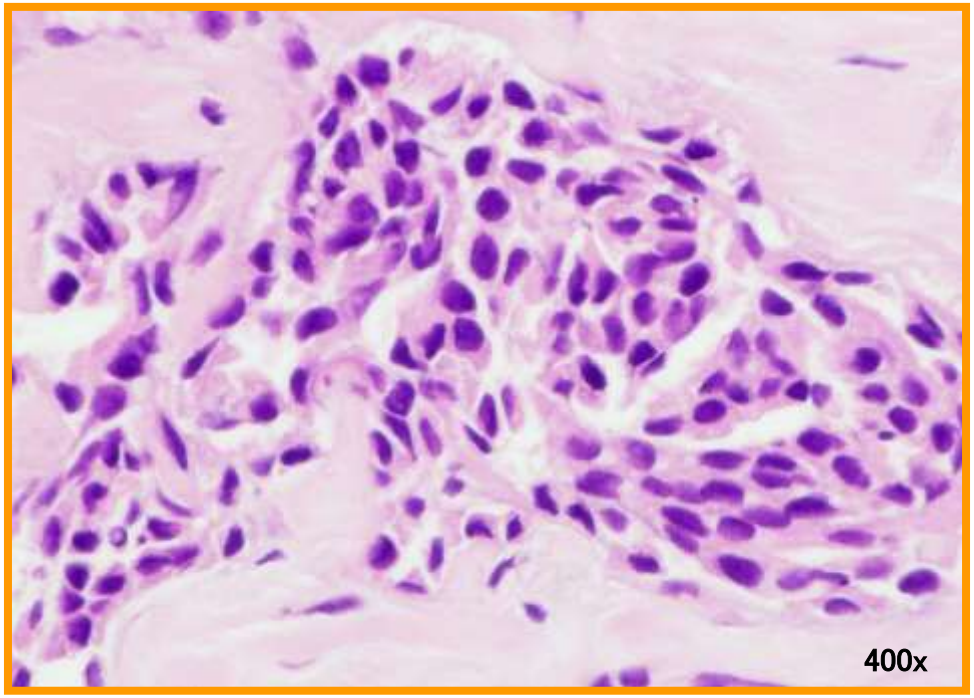

CNB組織表面の性状

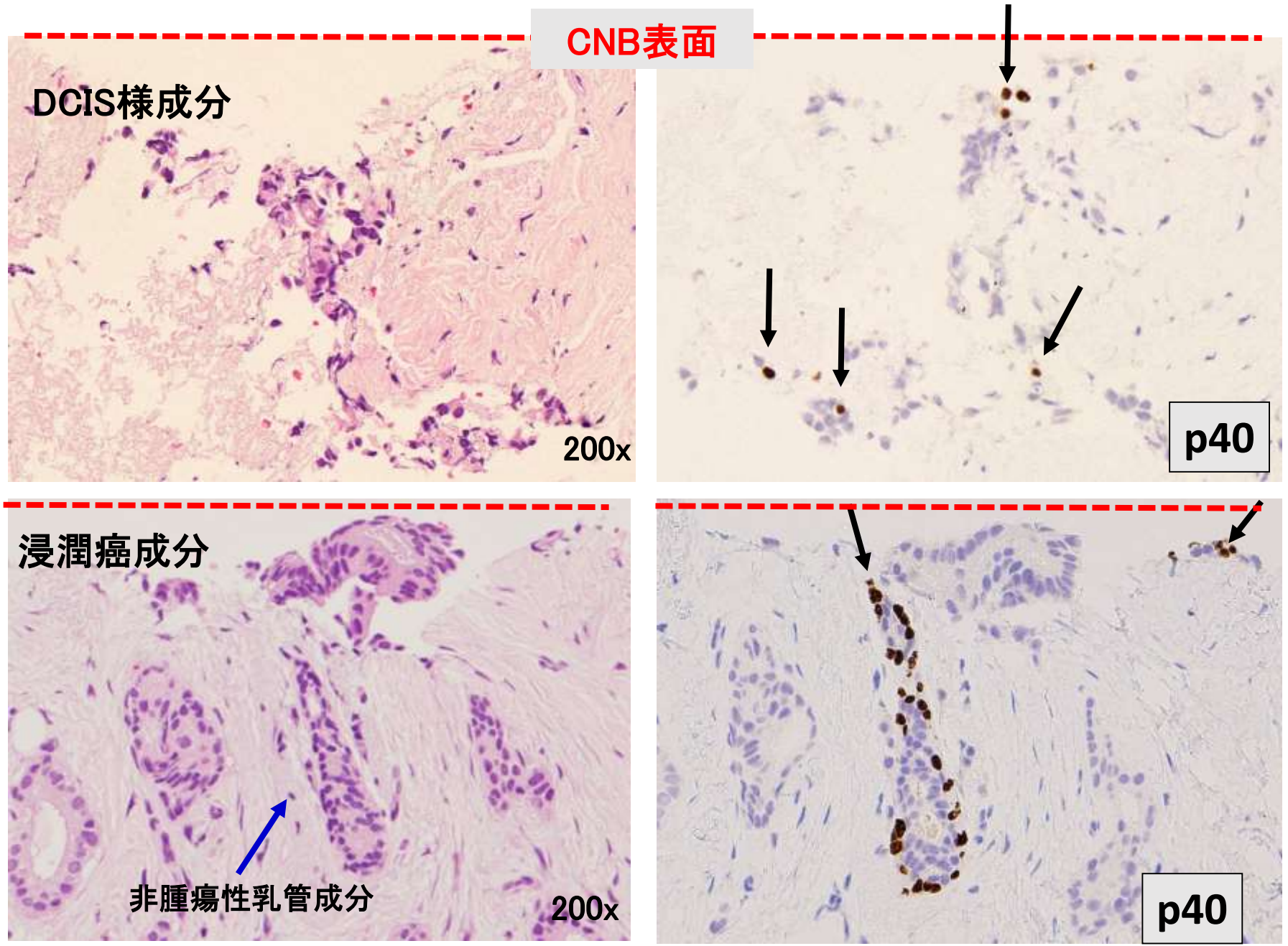

乳房部分切除材料

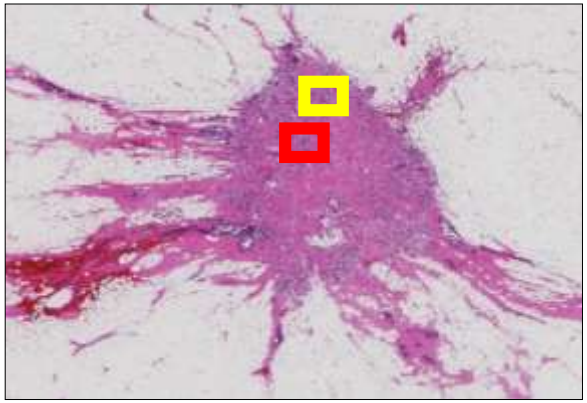

ルーペ像

腫瘍の最大径：6mm大

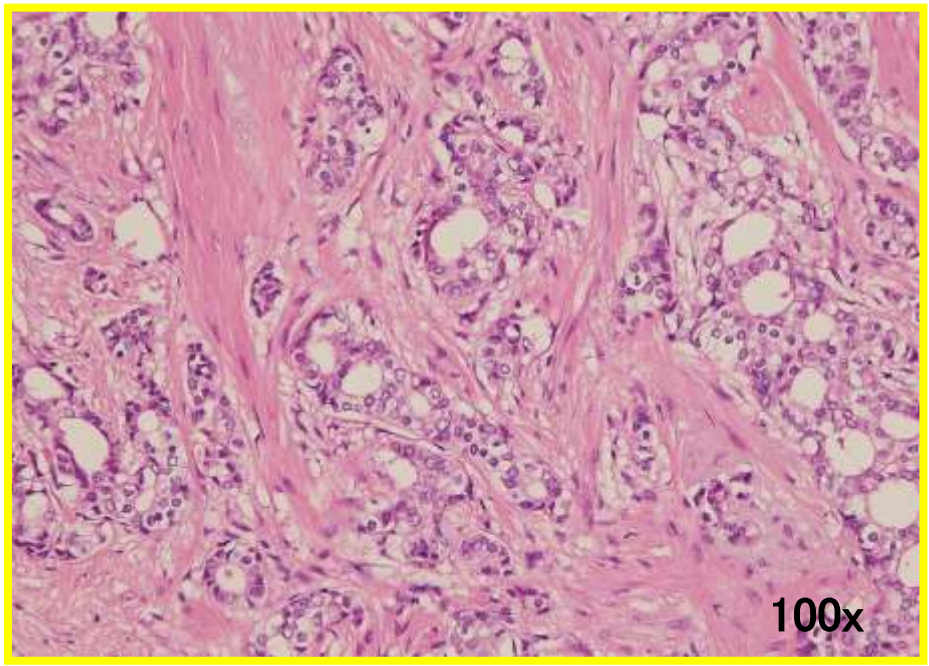

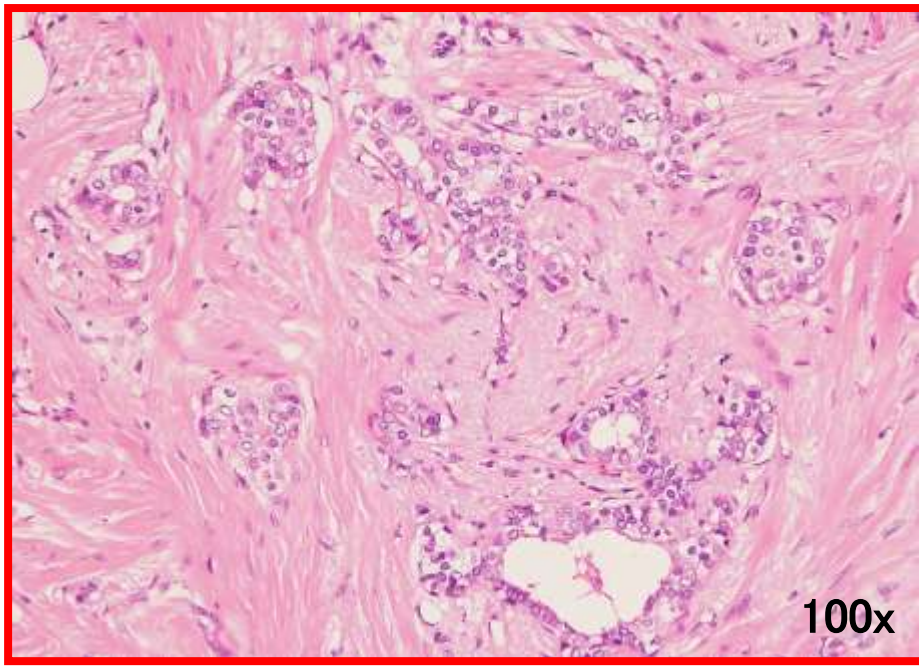

組織型：浸潤性乳管癌、硬性癌

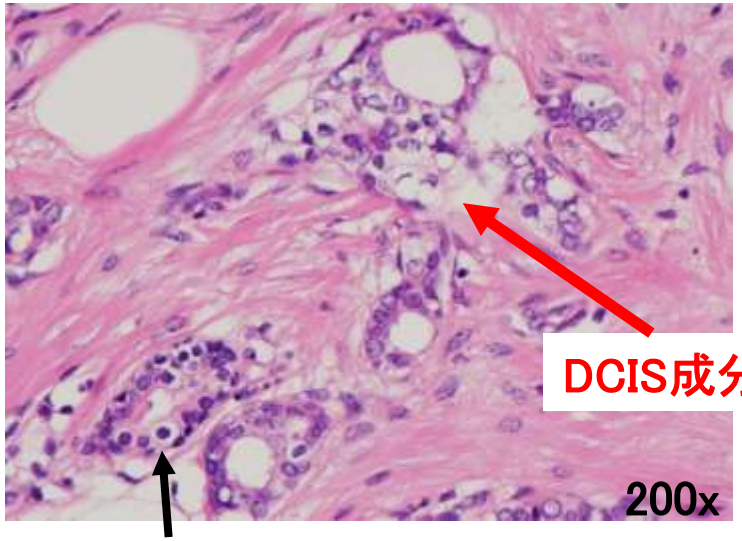

非腫瘍性乳管成分

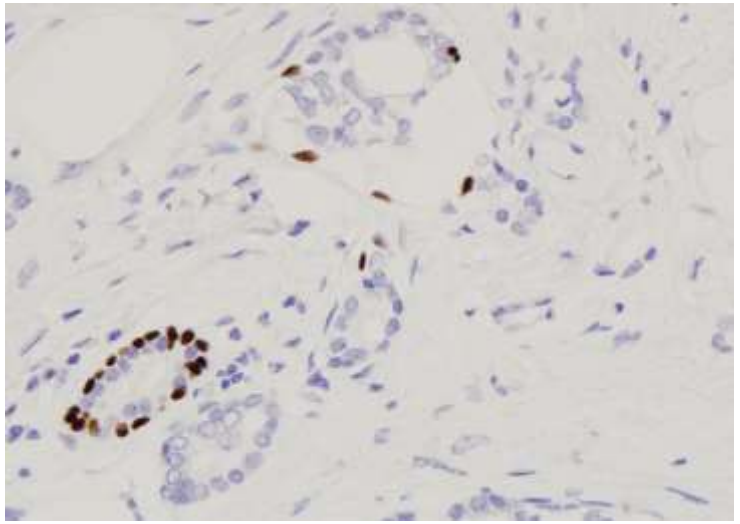

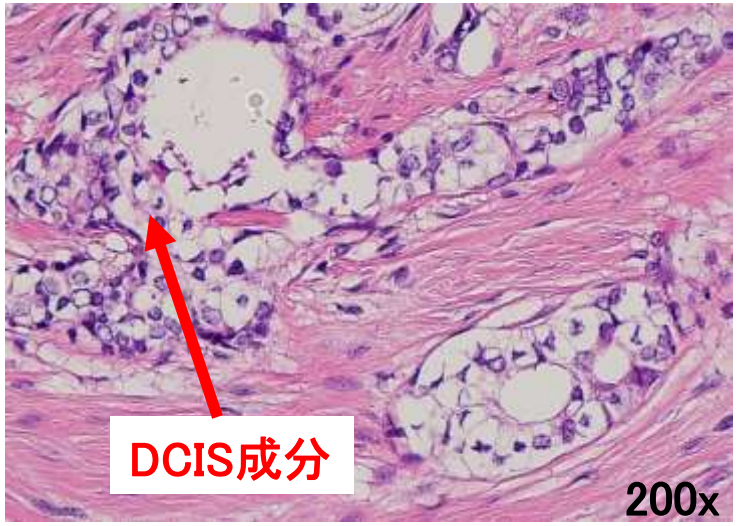

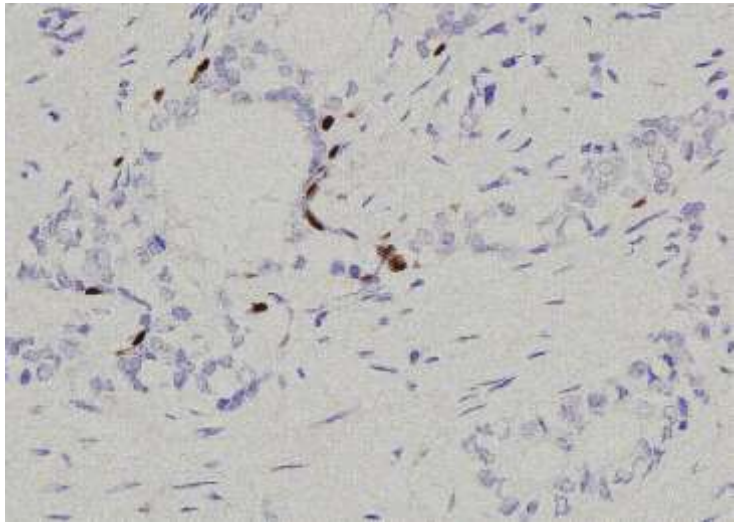

腫瘍結節内における非腫瘍性末梢乳管、DCIS、浸潤癌成分

考察

①本例の捺印細胞診の特徴

(1)全体として上皮成分が少ない　(←硬性型)
(2)索状に配列した腫瘍細胞　(←腺管形成型)
(3)細胞異型が乏しい　(←低異型度)

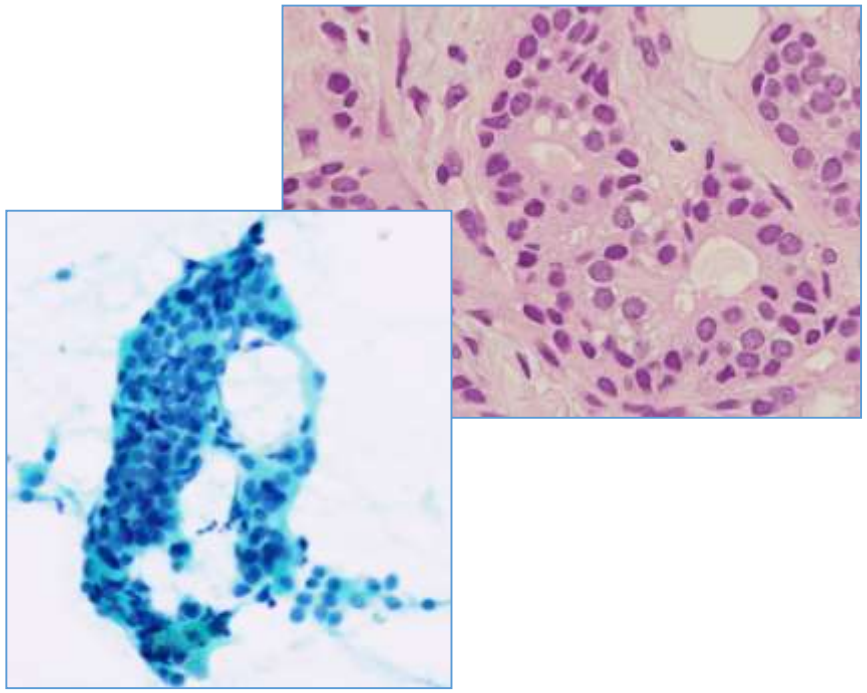

本例 (核異型スコア1点)

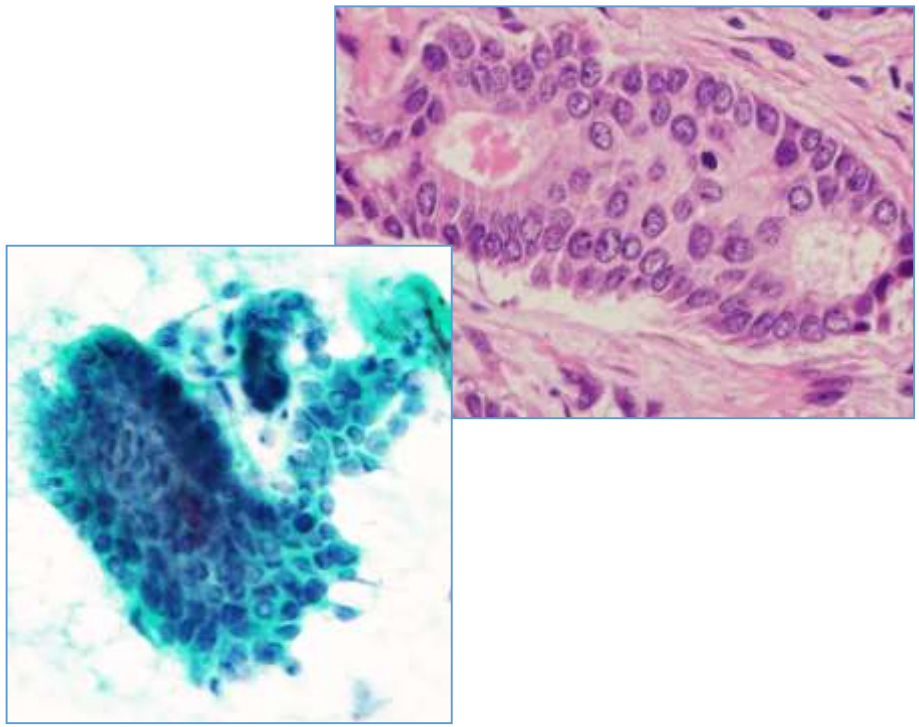

対象例 (核異型スコア2点)

(4)細胞集塊の一部に筋上皮細胞が存在　(免疫組織化学的に確認)

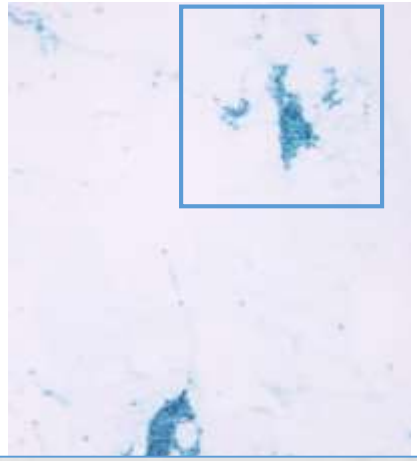

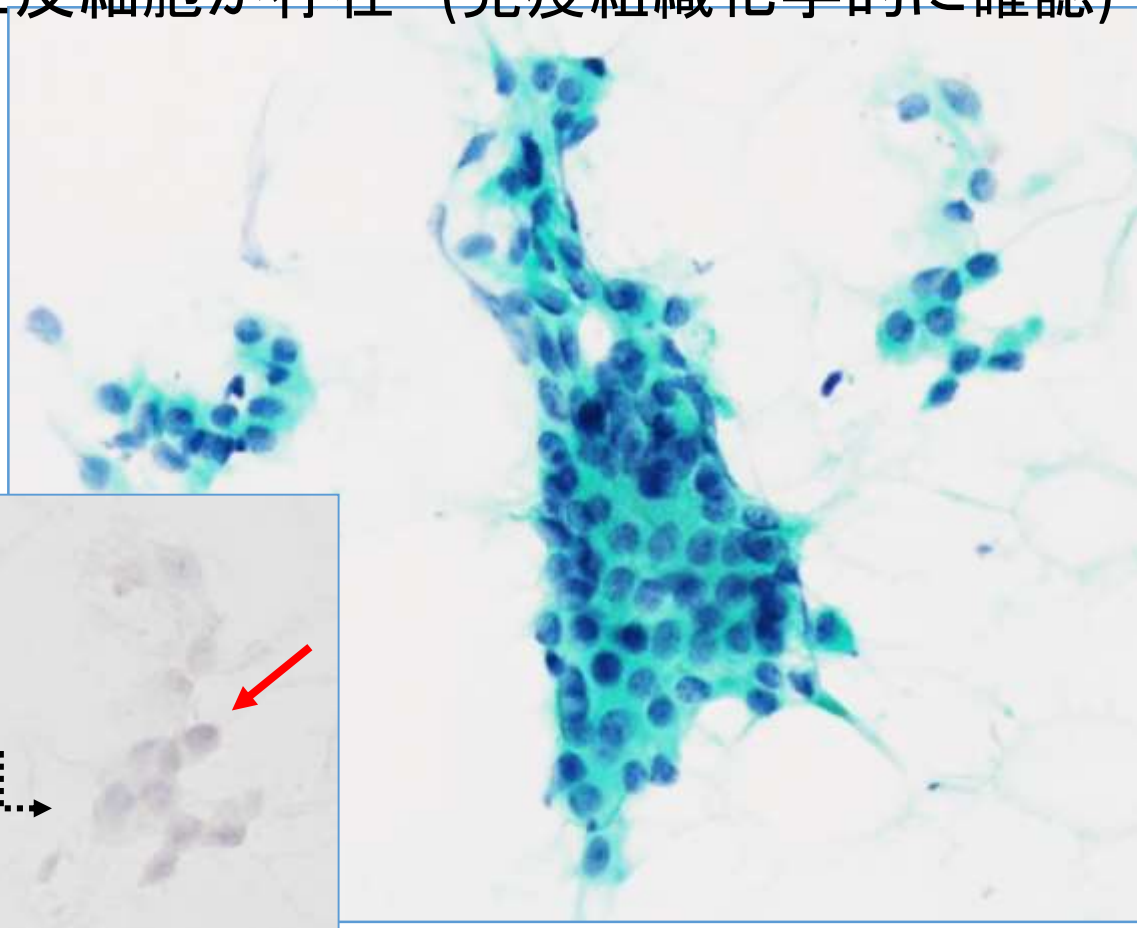

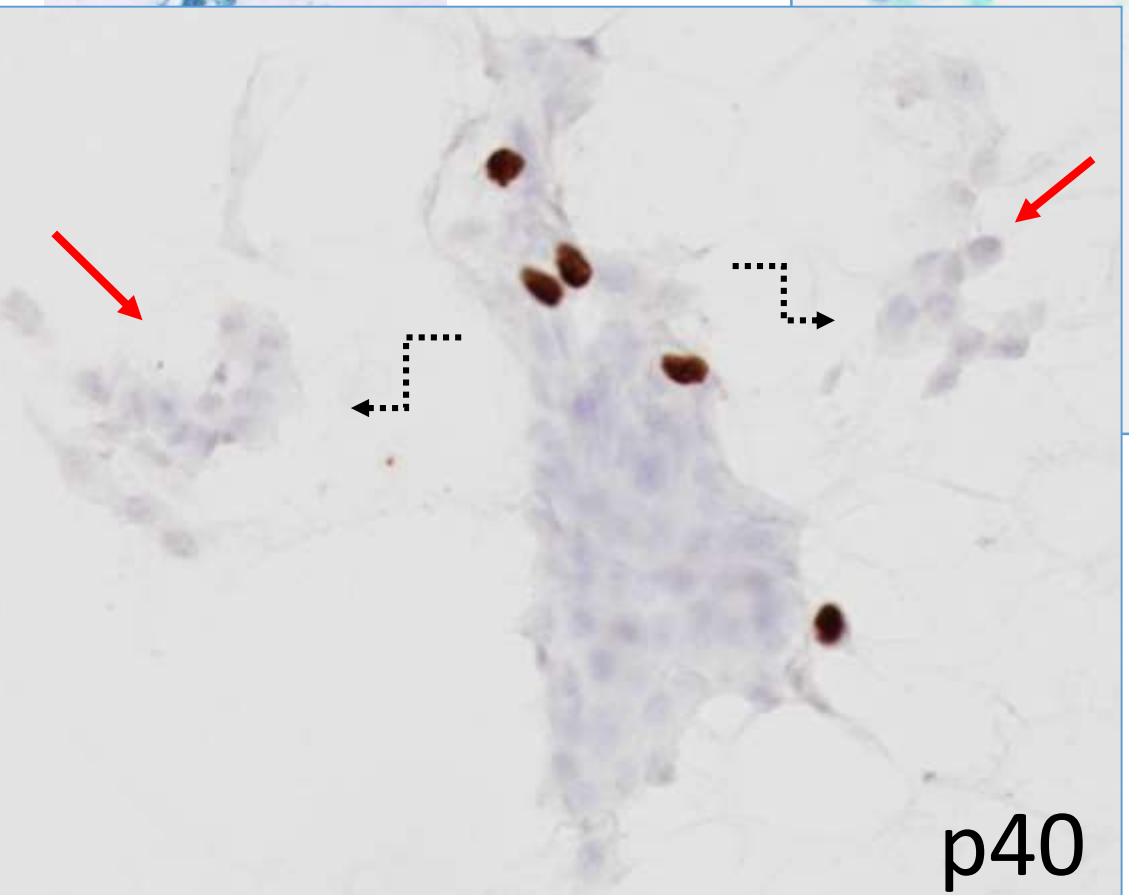

今後の課題

①：索状構造、腺腔形成、筋上皮細胞、細胞異型が弱い
やや大きめの細胞集塊

②：①からの派生なのか低異型度浸潤癌成分かが不明な
小さな細胞集塊

①②が混在する例では亜群を設定

細胞所見

