症例解説

＜患者＞

60代　女性

＜現病歴＞

C型肝炎にてIFN治療後、5年ぶりに外来受診。

CTにて甲状腺左葉に腫瘤を認めた。

頸部超音波検査では、境界明瞭、内部エコー不均一な低エコー、

大きさは33.8 × 27.3 × 36.7 mmであった。

腺腫様甲状腺腫、濾胞腺腫疑われ、甲状腺腫瘤より穿刺吸引細胞診を施行。

＜既往歴＞

C型肝炎　左腎癌術後（6年前他院にてope）

＜検体＞

甲状腺腫瘤より穿刺吸引

Labo date

WBC	43	RDW	12.3	TP	7.4	AST	21	Na	140
RBC	416	PDW	9.8	Alb	4.2	ALT	16	K	4.3
Hb	12.8	MPV	9.4	A/G	1.3	LD	209	Cl	106
HCT	36.9	P-LCR	18.8	T-Bil	0.4	ALP	259	CRP	0.05
MCV	88.7	PT	11.2	BUN	15	γ-GTP	20	CEA	2.6
MCH	30.8	PT(INR)	0.99	Cre	0.7	FT3	2.55	HBs抗原	（－）
MCHC	34.7	APTT	27.2	eGFR	63.1	FT4	1.14	HBs抗原(IU/ml)	0.02
PLT	14.4			Glu	121	TSH	1.35	HCV抗体	（＋）
				HbA1c (NGSP)	5.7			HCV抗体(s/co)	15.52

超音波像

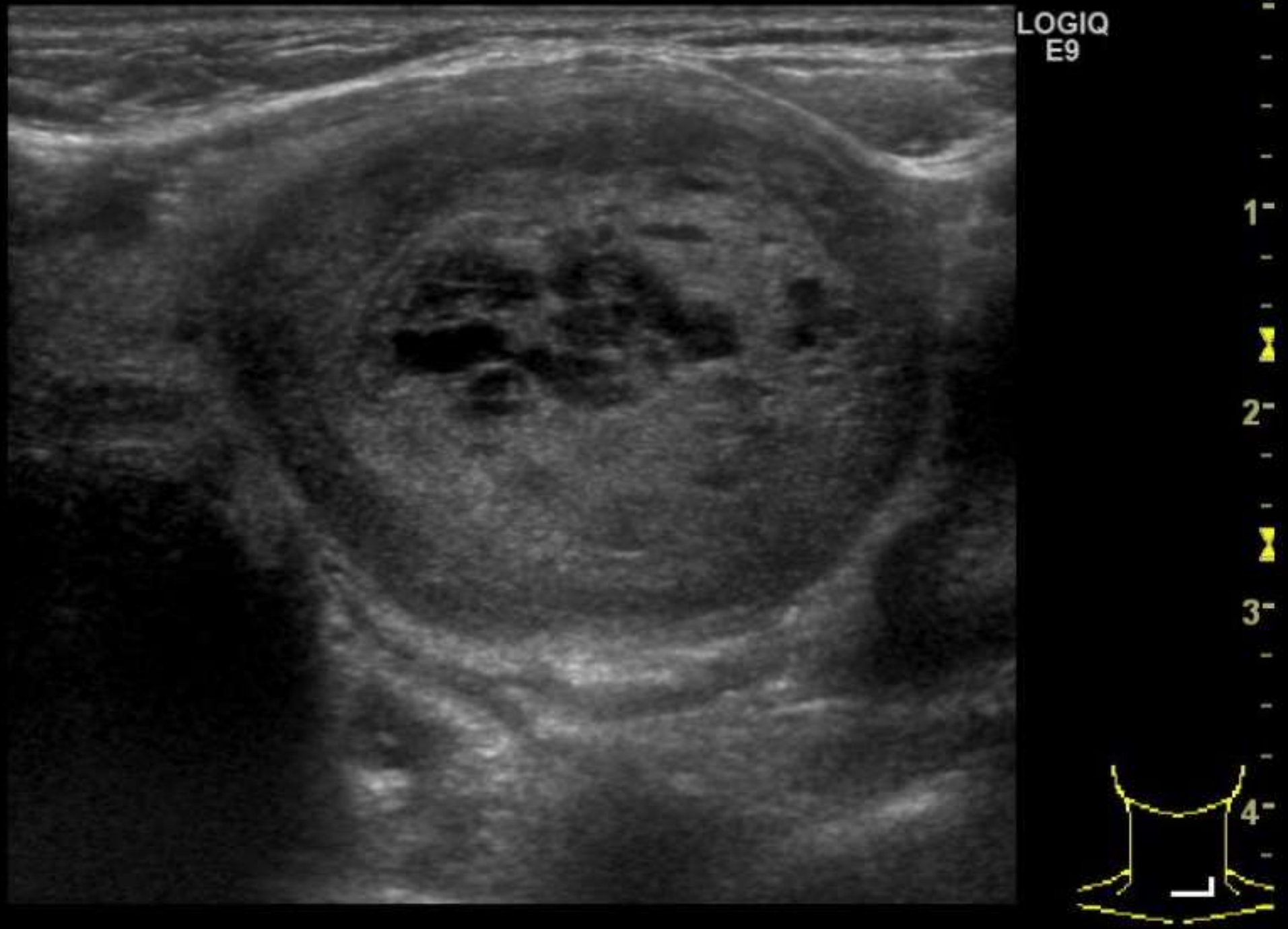

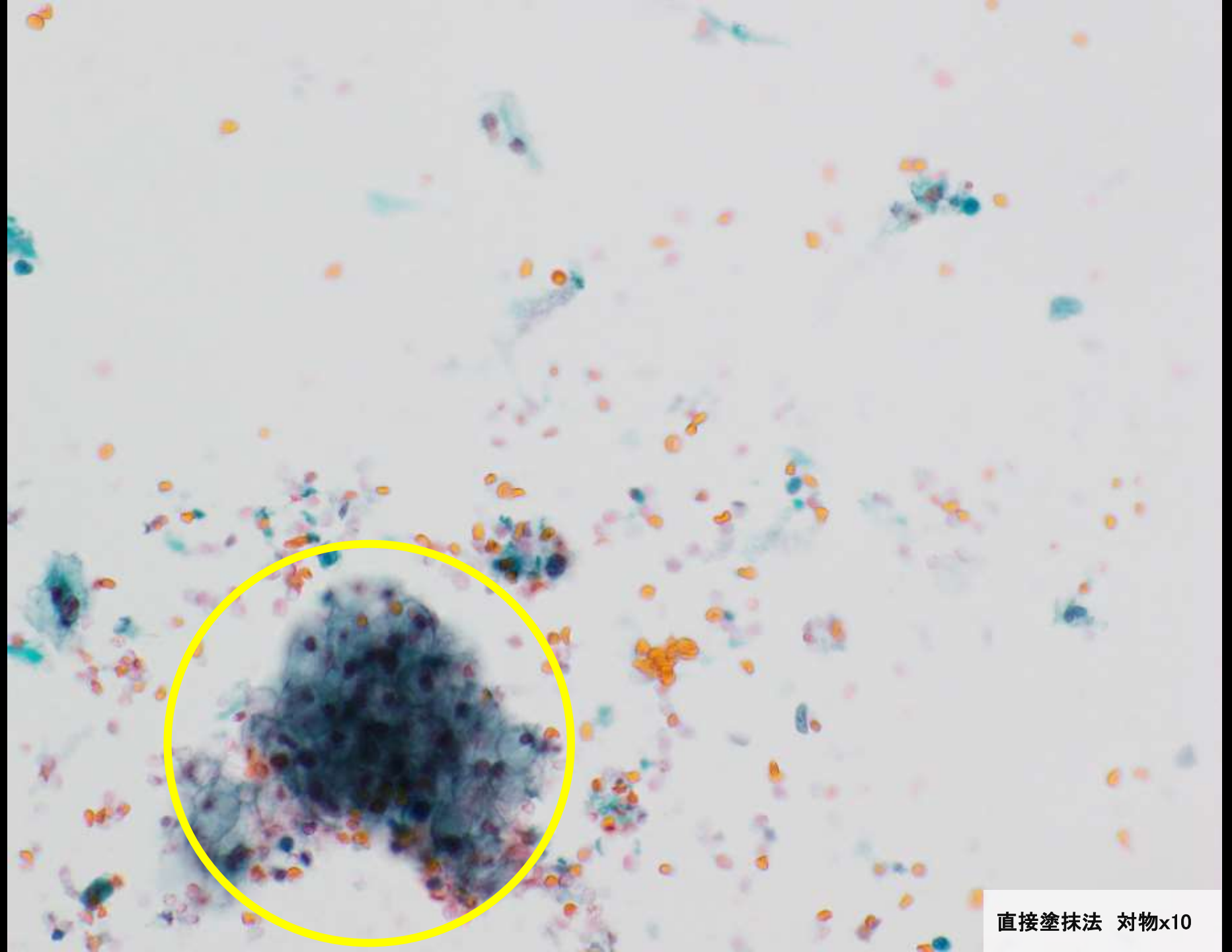

直接塗抹法　対物x10

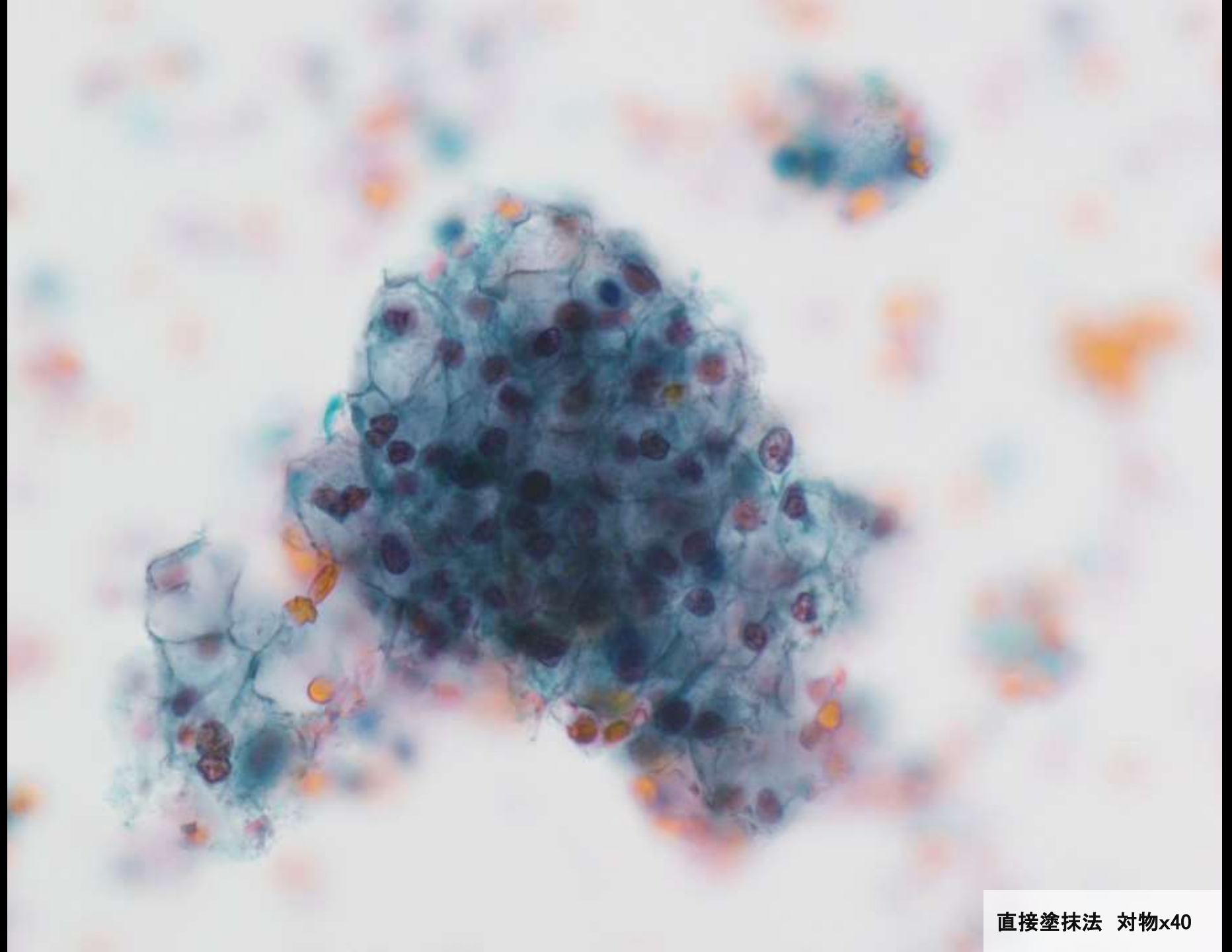

直接塗抹法　対物x40

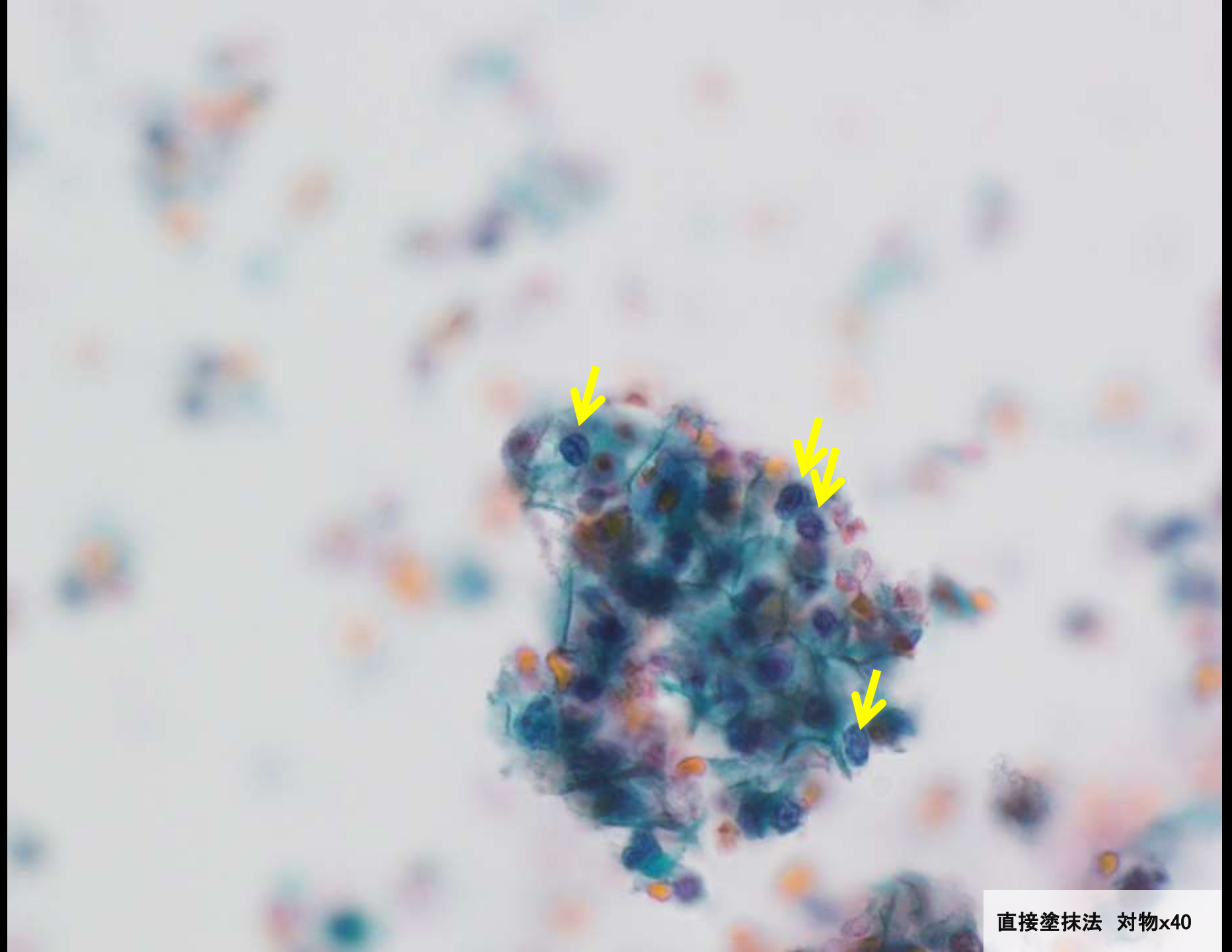

直接塗抹法　対物x40

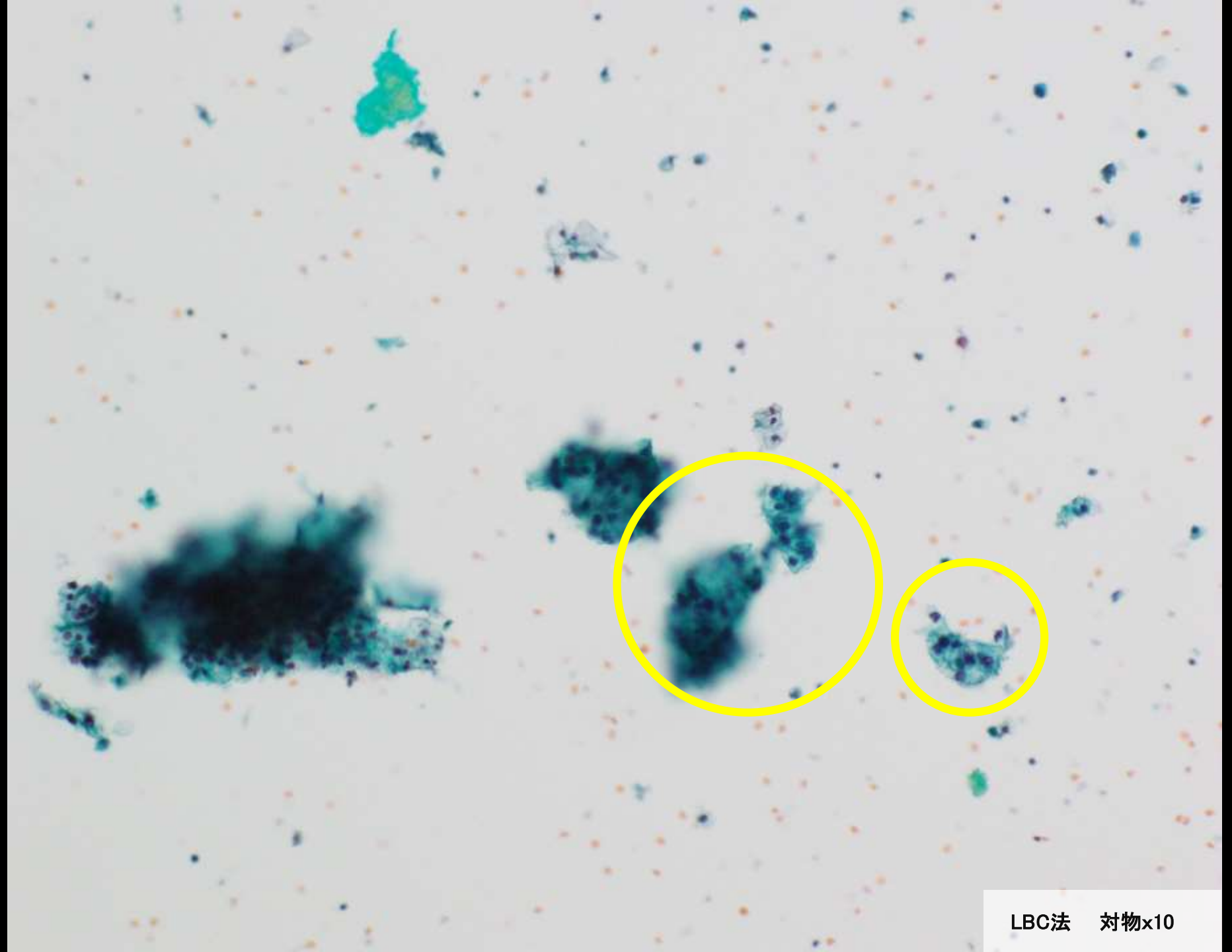

LBC法　対物x10

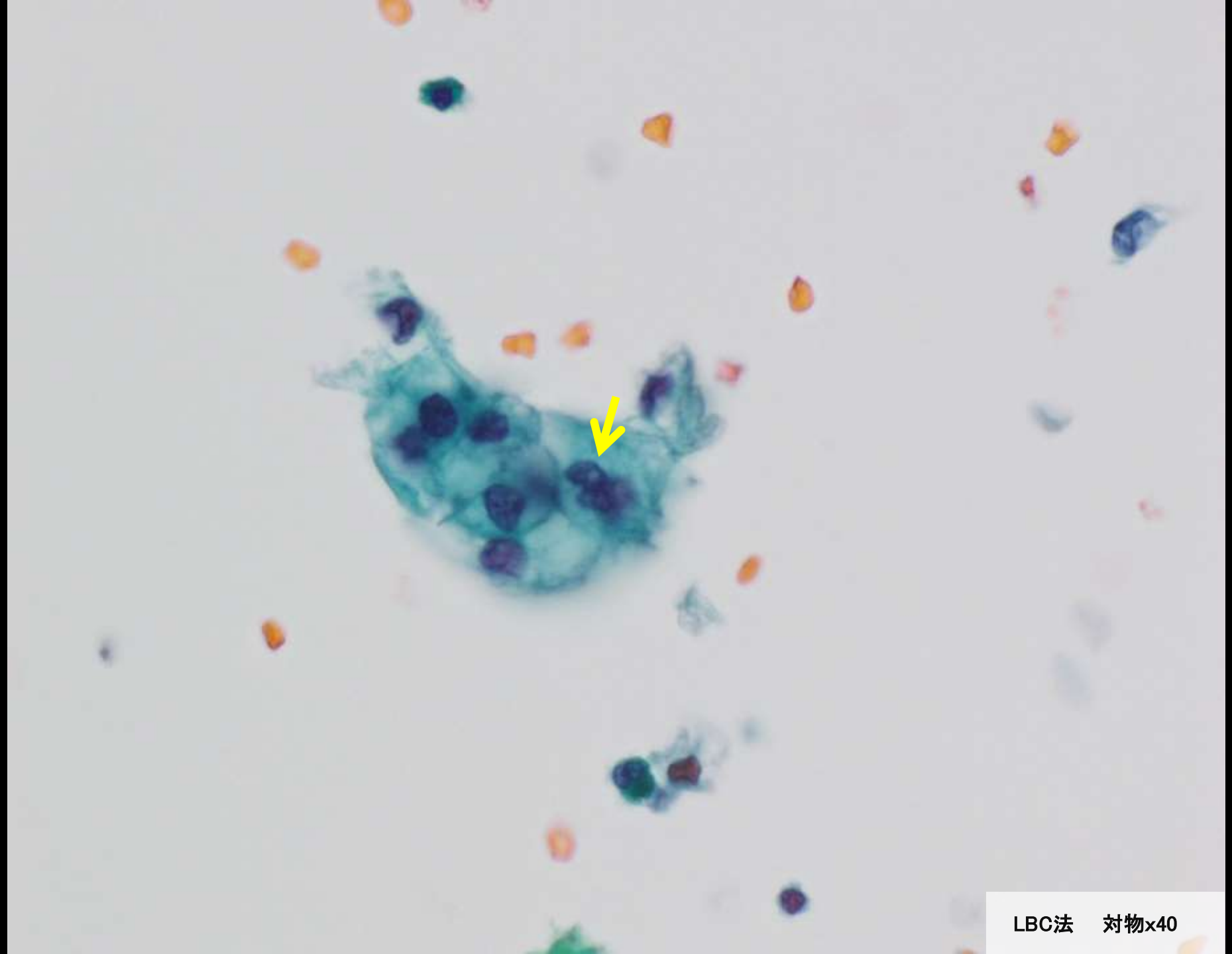

LBC法　対物x40

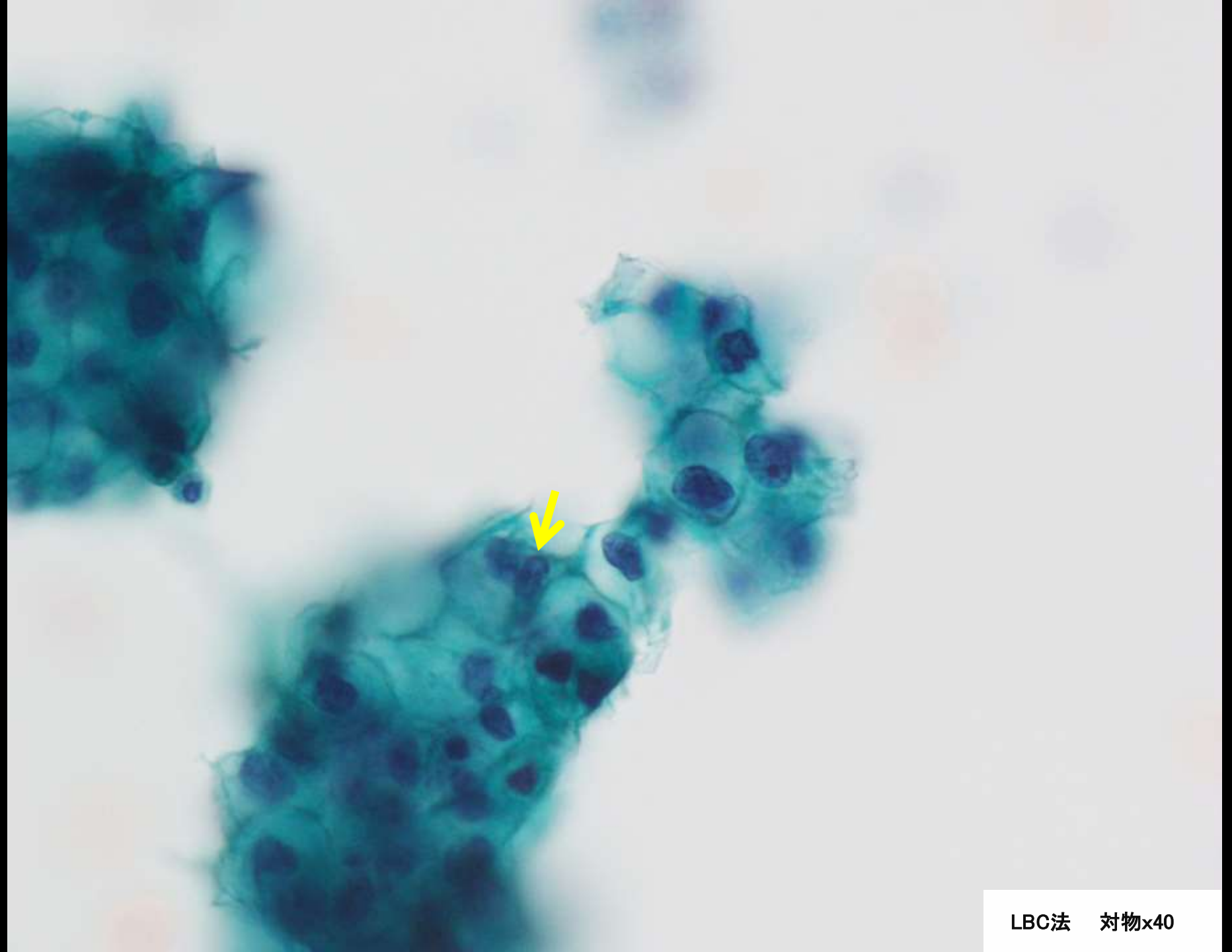

LBC法　対物x40

肉眼像



組織像



HE　対物 x 4

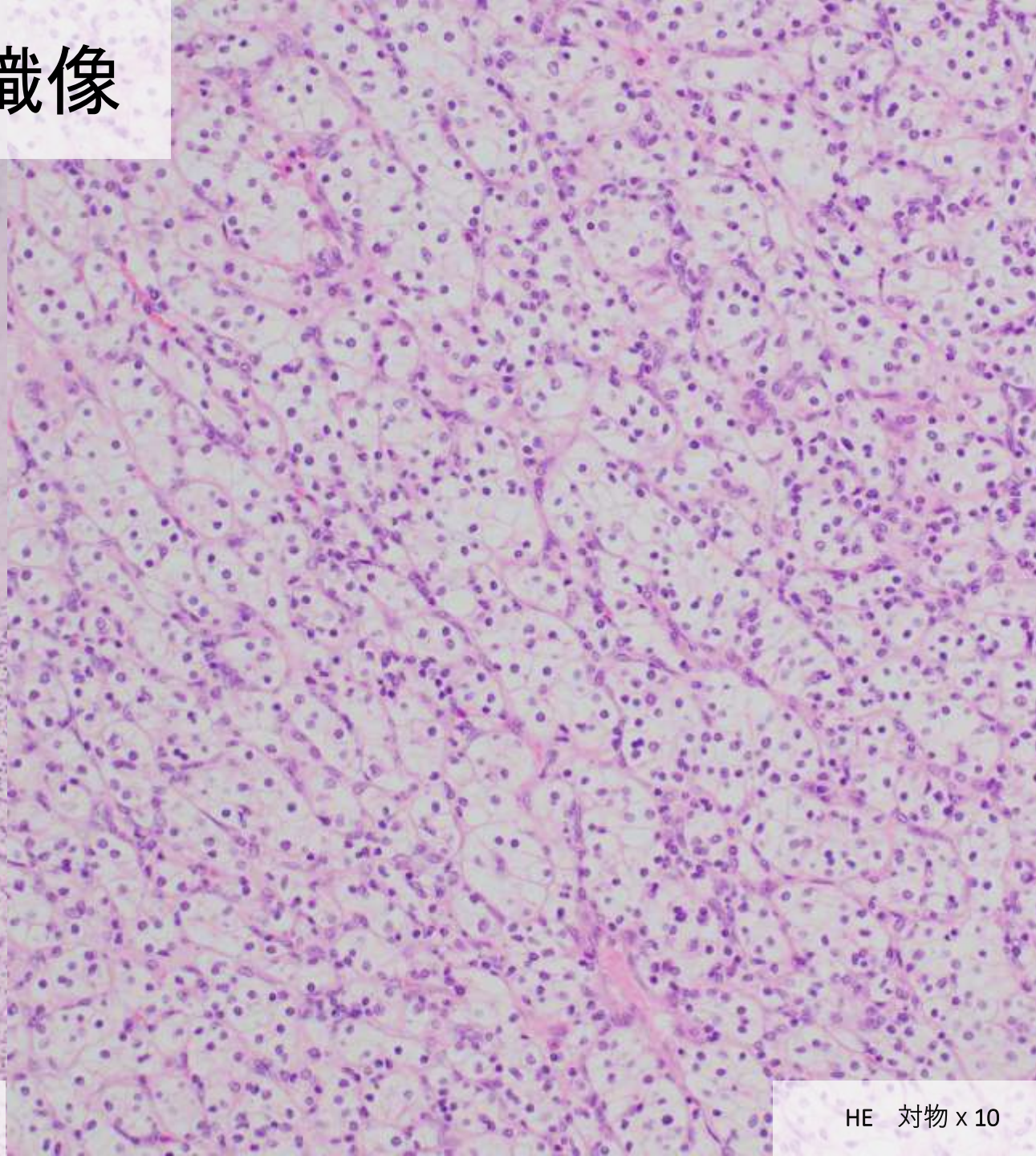

HE　対物 x 10

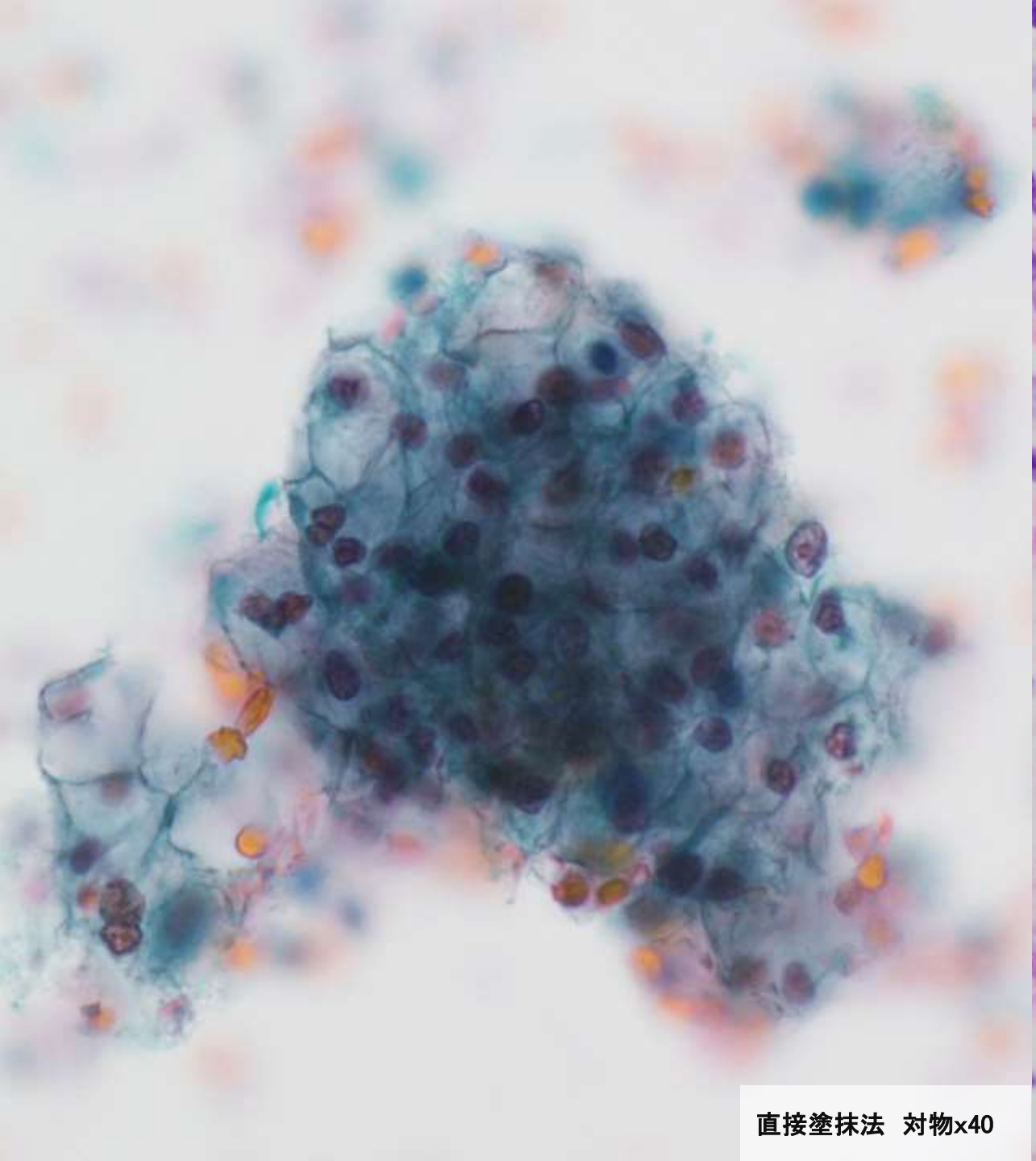

直接塗抹法　対物x40

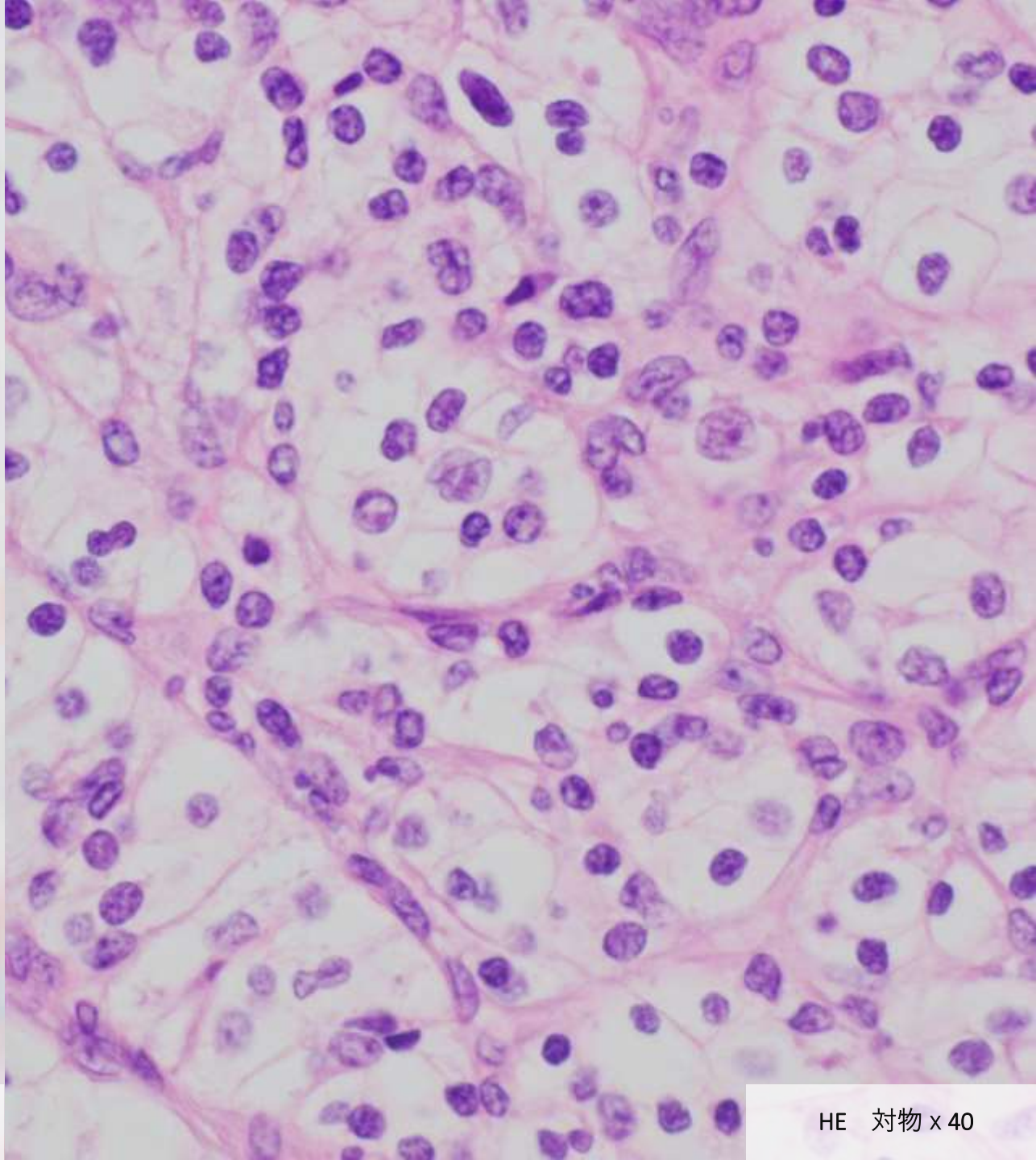

HE　対物 x 40

免疫組織化学

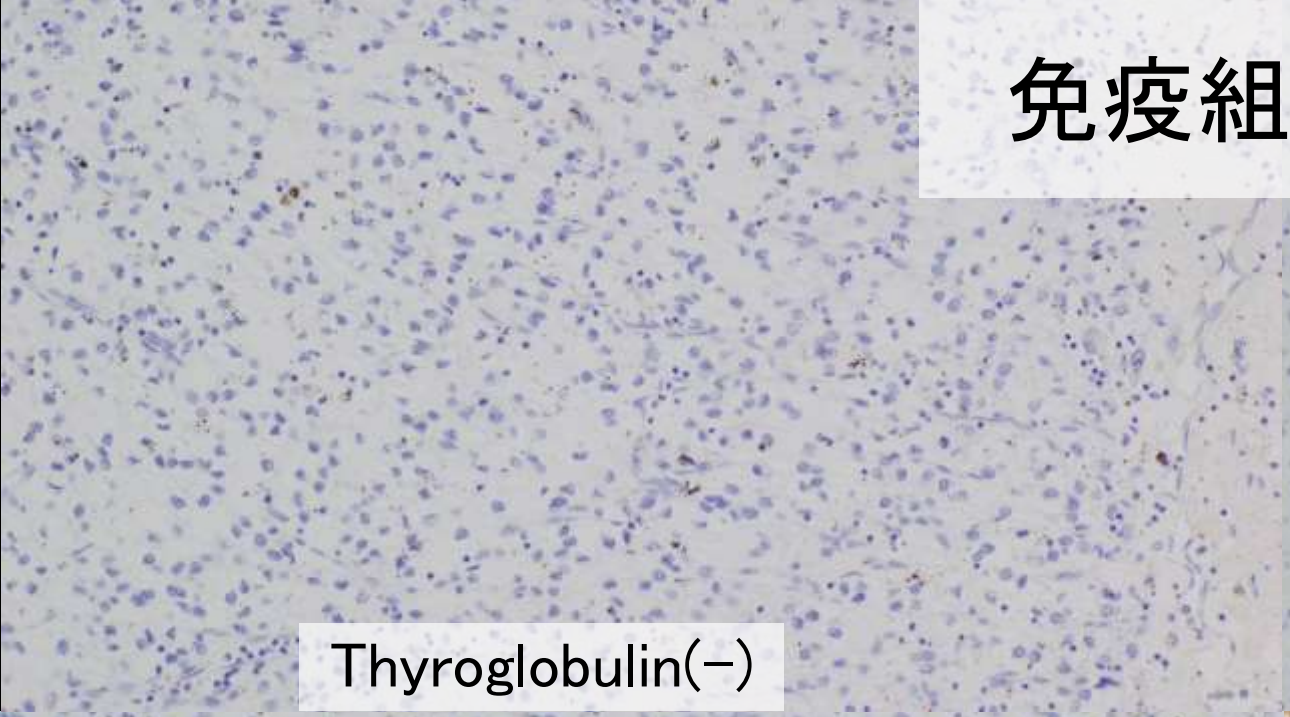

Thyroglobulin(−)

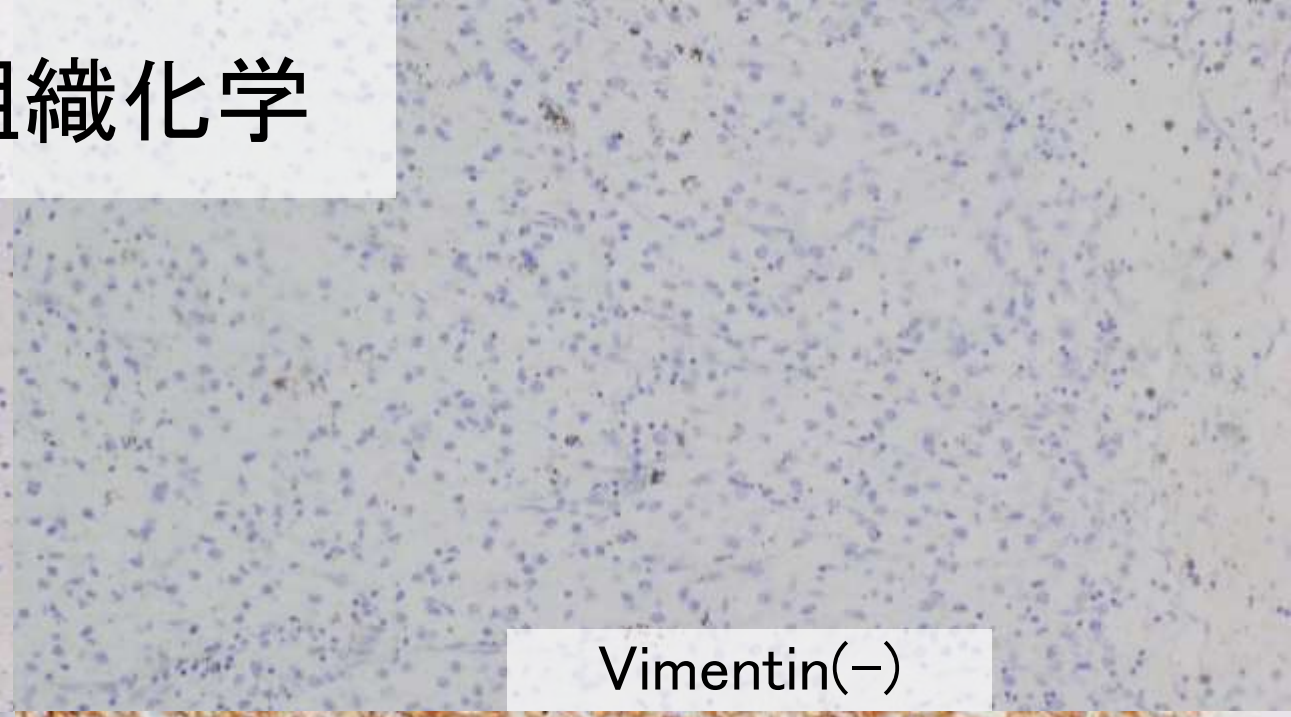

Vimentin(−)

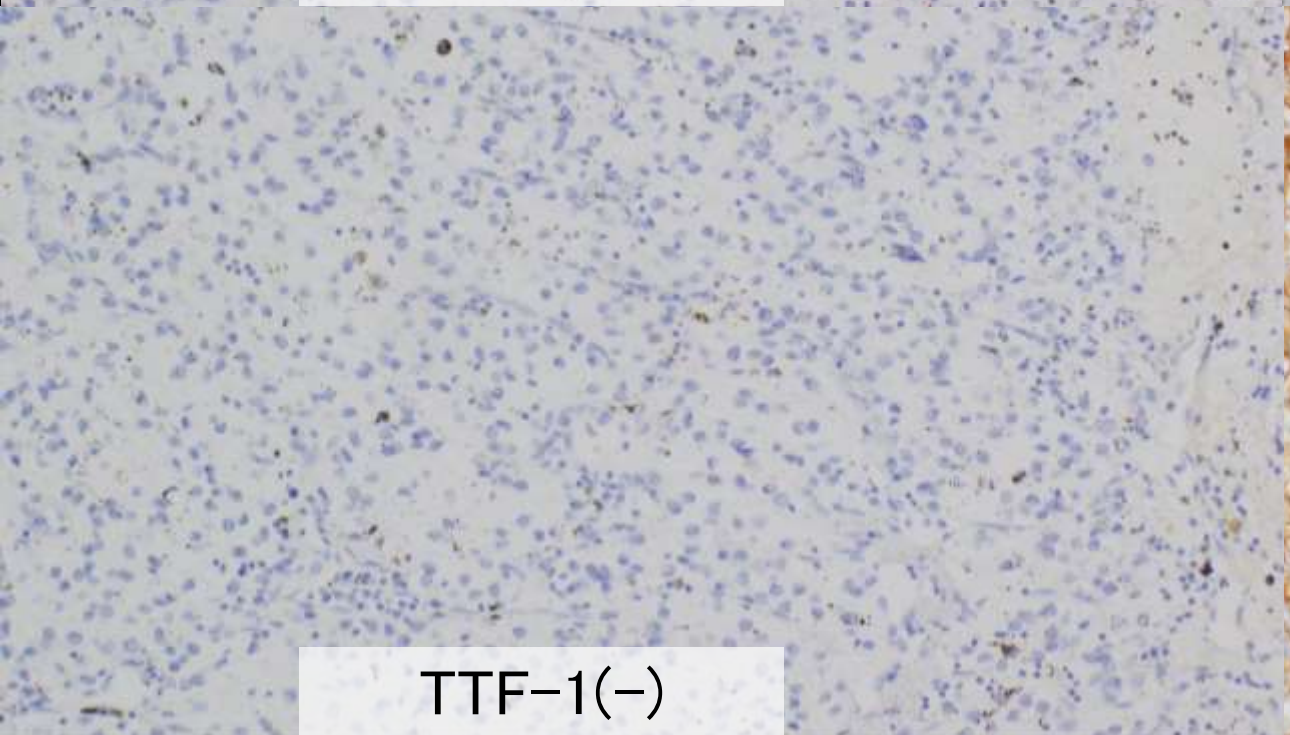

TTF−1(−)

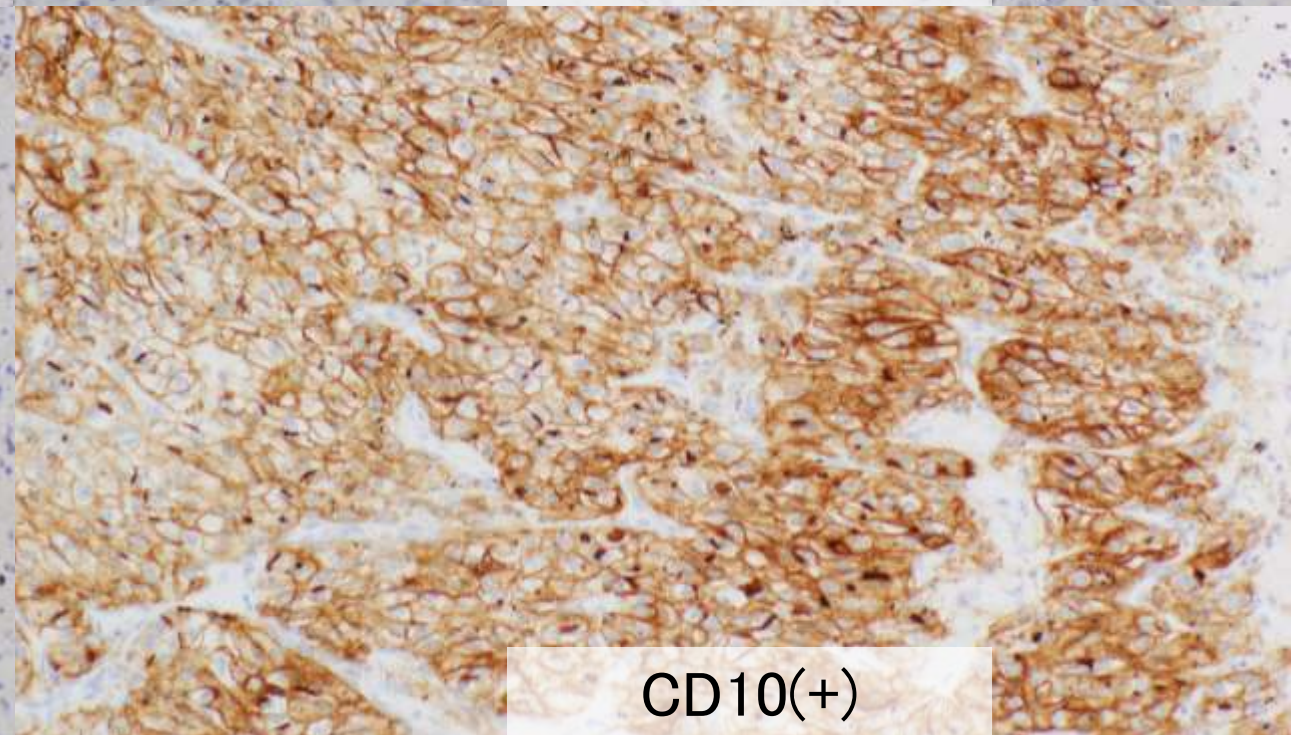

CD10(+)

解答

6.腎細胞癌の転移

淡明細胞型腎細胞癌の転移
Metastatic carcinoma, clear cell renal cell carcinoma

転移性悪性腫瘍

- 甲状腺は血流速度が速く、高酸素、高ヨードなどの理由により腫瘍細胞が定着しにくいため、転移の場としては稀
- 転移性甲状腺悪性腫瘍は腎癌33%、肺癌16%が多く、予後不良
（その他、胃癌、乳癌、大腸癌、悪性黒色腫etc.）
- 多発転移が多く、孤立性転移はきわめて稀
- 腎癌既往の患者は術後長期間経過しても転移を認めることがある
- 転移経路として、リンパ行性、血行性、左側腎癌からの転移（傍脊椎静脈叢経由）がある
- 腎細胞癌の他臓器転移部位の割合は、肺76%、リンパ節66%、骨42%、肝41%、甲状腺5%

腎細胞癌の転移
淡明細胞型腎細胞癌(Clear cell renal cell carcinoma)

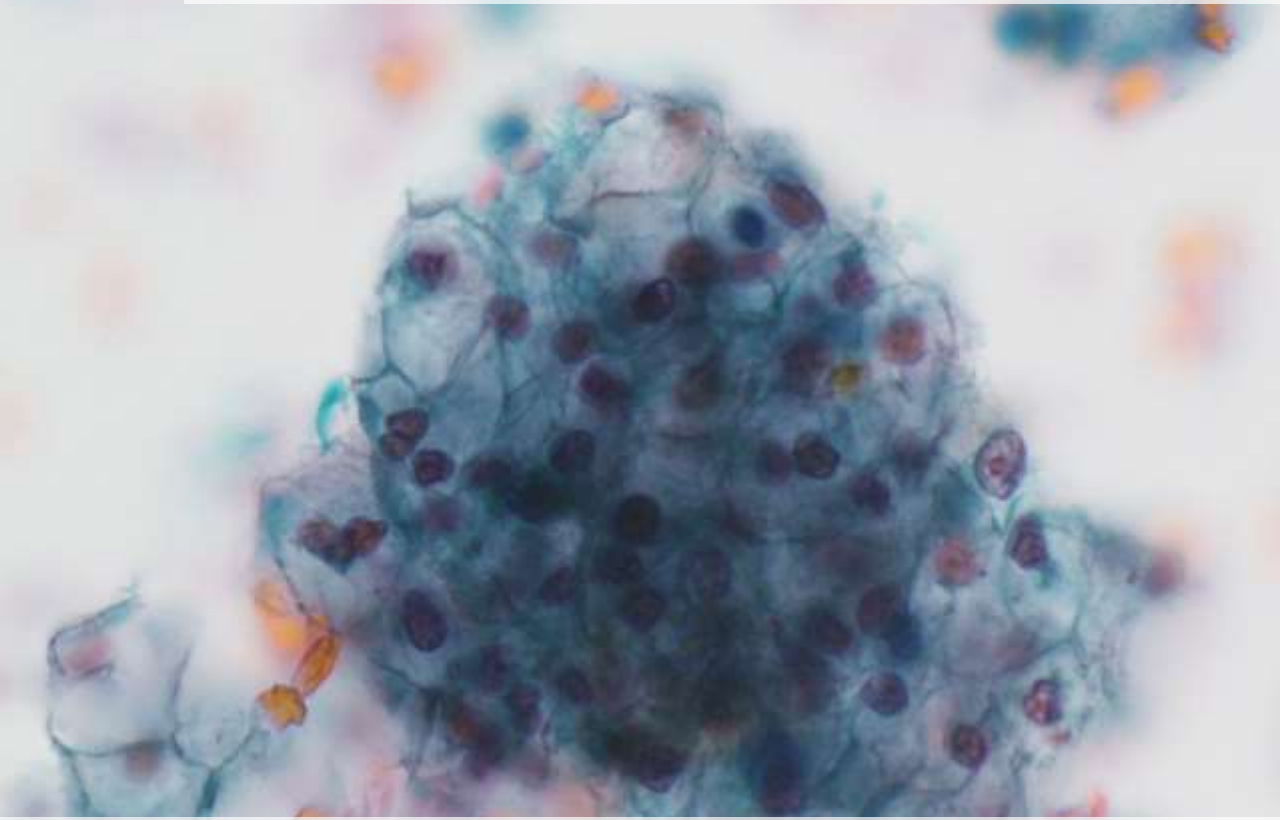

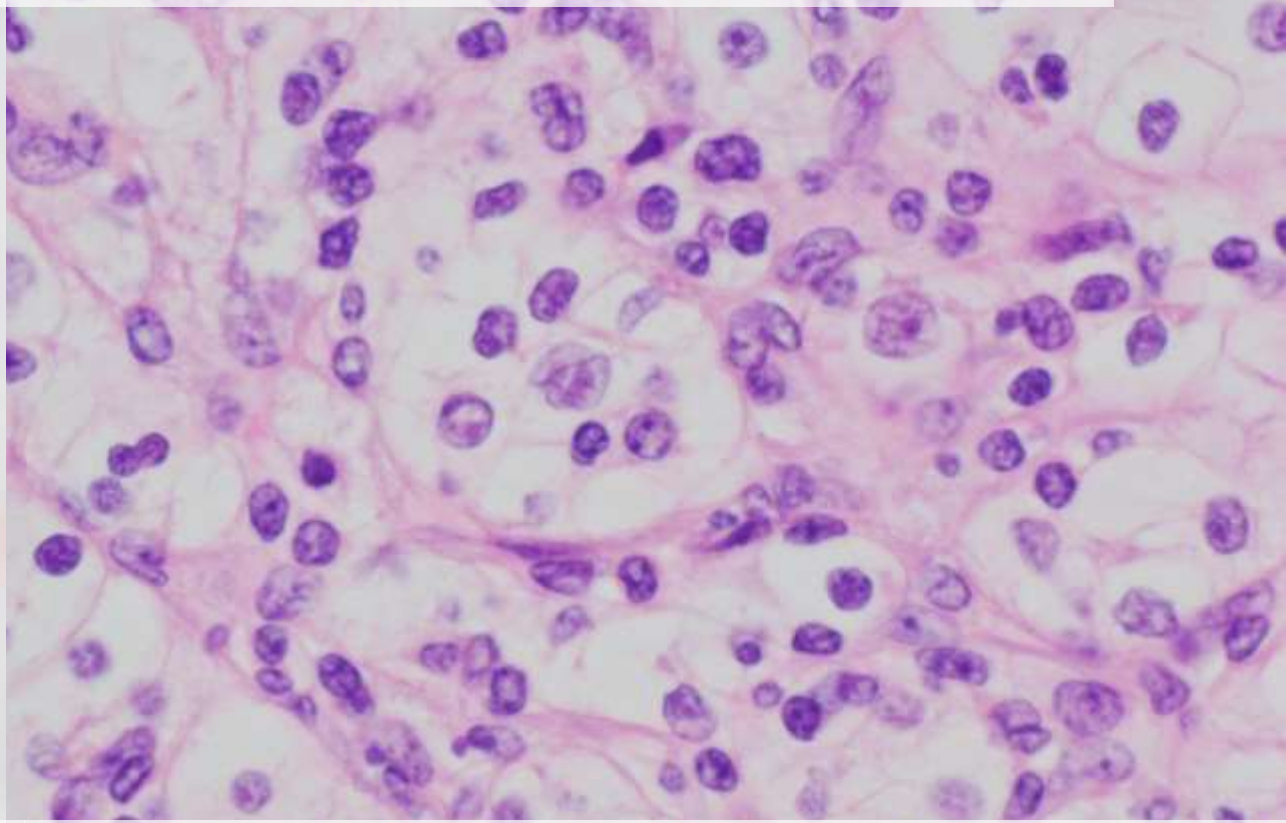

（細胞像）

- 多くの血液が混入し、濾胞類似の細胞集塊も観察される
- 細胞質は豊富で淡明泡沫状
- 核は小～中型、クロマチン粗顆粒状に増量、核小体腫大
- 核に切れ込み像や核内細胞質封入体を認める場合もある

（組織像）

- 甲状腺内に境界明瞭な結節を形成
- 明澄な胞体を有する腫瘍細胞の胞巣状増殖よりなる
- 腫瘍内にしばしば出血を認める。
- 腫瘍細胞の核は類円形で、明るい豊富な胞体を有する

淡明細胞型腎細胞癌VS明細胞型濾胞性腫瘍

明細胞型濾胞腺腫

腫瘍の全部ないし大部分が淡明な細胞質を有する腫瘍細胞で占められる濾胞腺腫である。明細胞化はミトコンドリアの風船化、脂肪あるいはグリコーゲンの蓄積、サイログロブリンの貯留などによる。本腫瘍は明細胞型濾胞癌、副甲状腺の腺腫、あるいは腎細胞癌の転移などとの鑑別に注意を要する。

明細胞型濾胞癌

腫瘍のほぼ全体が淡明な細胞質を有する腫瘍細胞より構成される濾胞癌である。明細胞化はミトコンドリアの風船化、脂肪あるいはグリコーゲンの蓄積、サイログロブリンの貯留などによる。　　組織学的に腎細胞癌の転移との鑑別が必要とされる。
明細胞型濾胞癌は免疫組織化学的にサイログロブリン陽性を示すことが診断の有力な指標となる。

表1　甲状腺腫瘍の組織学的分類

1．良性腫瘍 Benign tumors	
a．濾胞腺腫 Follicular adenoma	8330/0
特殊型 Variants	
1）好酸性細胞型濾胞腺腫 Follicular adenoma, oxyphilic cell（oncocytic）variant	
2）明細胞型濾胞腺腫 Follicular adenoma, clear cell variant	
3）異型腺腫 Atypical adenoma	8330/1
2．悪性腫瘍 Malignant tumors	
a．乳頭癌 Papillary carcinoma	8260/3
特殊型 Variants	
1）濾胞型乳頭癌 Papillary carcinoma, follicular variant	8340/3
2）大濾胞型乳頭癌 Papillary carcinoma, macrofollicular variant	8340/3
3）好酸性細胞型乳頭癌 Papillary carcinoma, oxyphilic cell（oncocytic）variant	8342/3
4）びまん性硬化型乳頭癌 Papillary carcinoma, diffuse sclerosing variant	8350/3
5）高細胞型乳頭癌 Papillary carcinoma, tall cell variant	8344/3
6）充実型乳頭癌 Papillary carcinoma, solid variant	
7）篩型乳頭癌 Papillary carcinoma, cribriform variant	8260/3
8）その他の亜型 Other variants	
b．濾胞癌 Follicular carcinoma	8330/3
浸潤様式からみた分類	
1）微少浸潤型濾胞癌 Follicular carcinoma, minimally invasive	8335/3
2）広汎浸潤型濾胞癌 Follicular carcinoma, widely invasive	8330/3
特殊型 Variants	
1）好酸性細胞型濾胞癌 Follicular carcinoma, oxyphilic cell（oncocytic）variant	8290/3
2）明細胞型濾胞癌 Follicular carcinoma, clear cell variant	8330/3
c．低分化癌 Poorly differentiated carcinoma	
d．未分化癌 Undifferentiated（anaplastic）carcinoma	8020/3
e．髄様癌 Medullary carcinoma	8345/3
付）混合性髄様・濾胞細胞癌 Mixed medullary and follicular cell carcinoma	8346/3
f．リンパ腫 Lymphoma	9590/3
3．その他の腫瘍 Other tumors	
a．硝子化索状腫瘍 Hyalinizing trabecular tumor	8336/0
b．円柱細胞癌 Columnar cell carcinoma	8344/3
c．粘液癌 Mucinous carcinoma	8480/3
d．粘表皮癌 Mucoepidermoid carcinoma	8430/3
e．胸腺様分化を示す癌 Carcinoma showing thymus-like differentiation（CASTLE）	8589/3
f．胸腺様分化を伴う紡錘形細胞腫瘍 Spindle cell tumor with thymus-like differentiation（SETTLE）	8588/3
g．扁平上皮癌 Squamous cell carcinoma	8070/3
h．肉腫 Sarcomas	8800/3
i．その他	
j．続発性（転移性）腫瘍 Secondary（metastatic）tumors	
4．分類不能腫瘍 Unclassified tumors	
5．腫瘍様病変 Tumor-like lesions	
a．腺腫様甲状腺腫 Adenomatous goiter	
b．アミロイド甲状腺腫 Amyloid goiter	
c．嚢胞 Cyst	

明細胞型濾胞癌



Ultrafast Papanicolou,400x

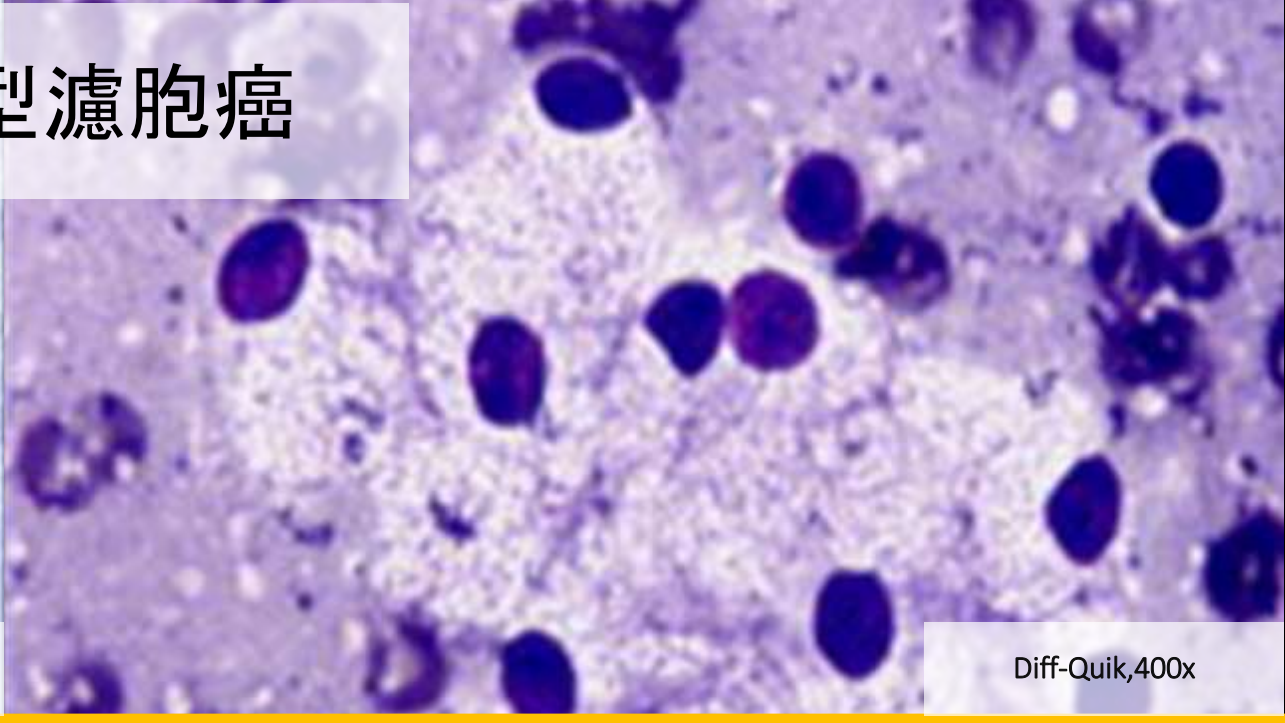

Diff-Quik,400x



Ultrafast Papanicolou,400x

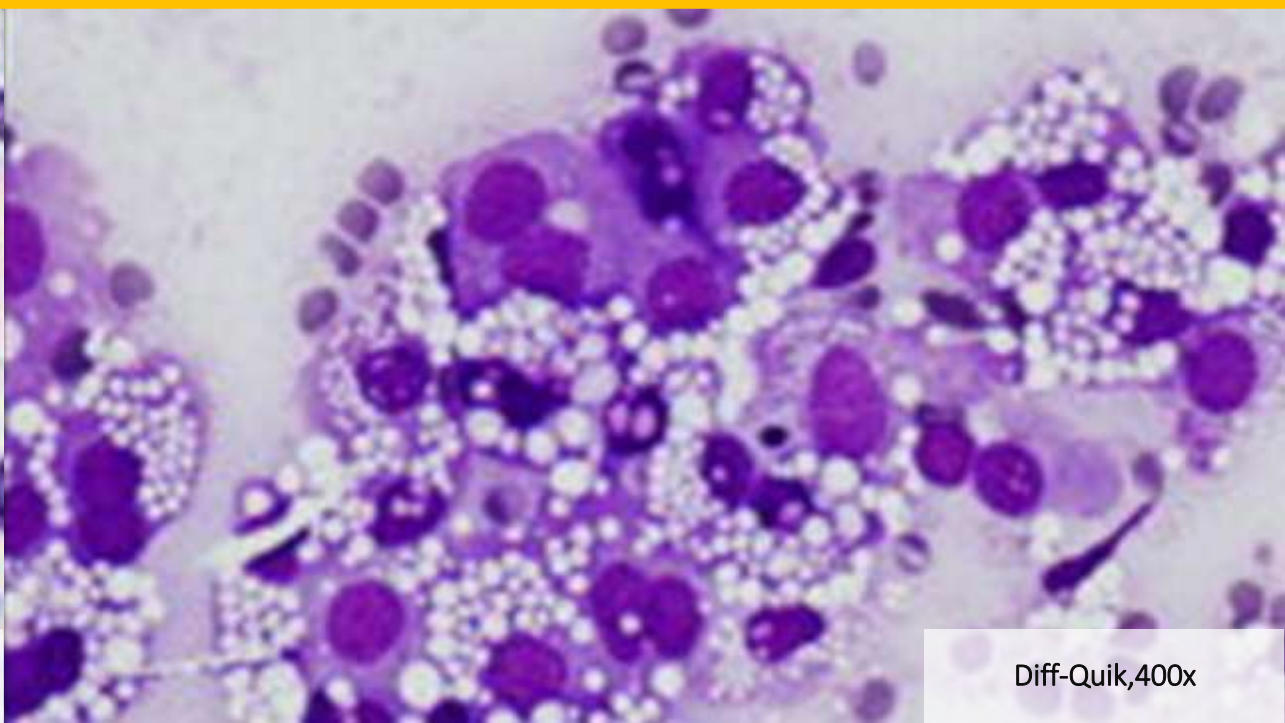

Diff-Quik,400x

腎細胞癌の甲状腺転移

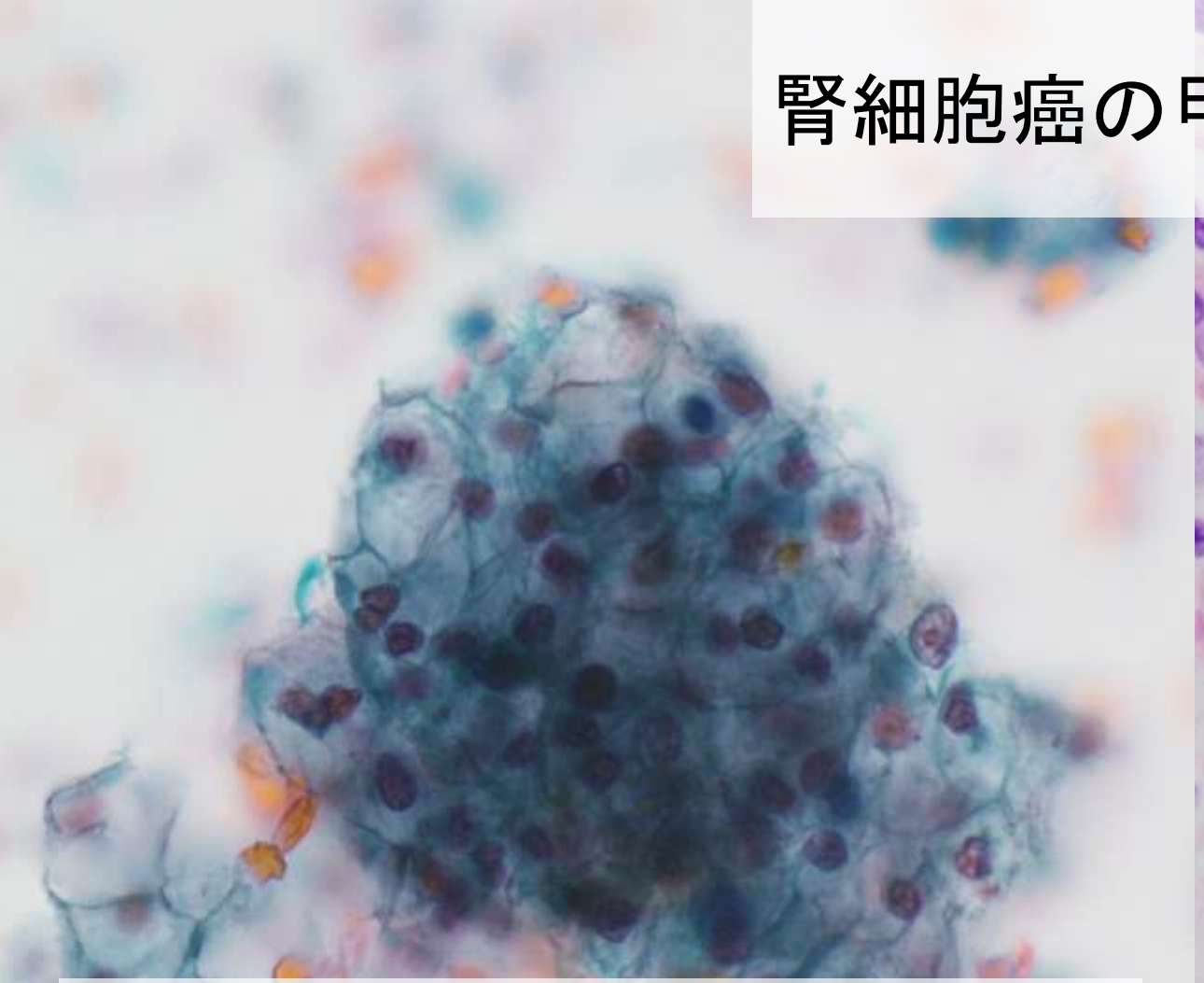

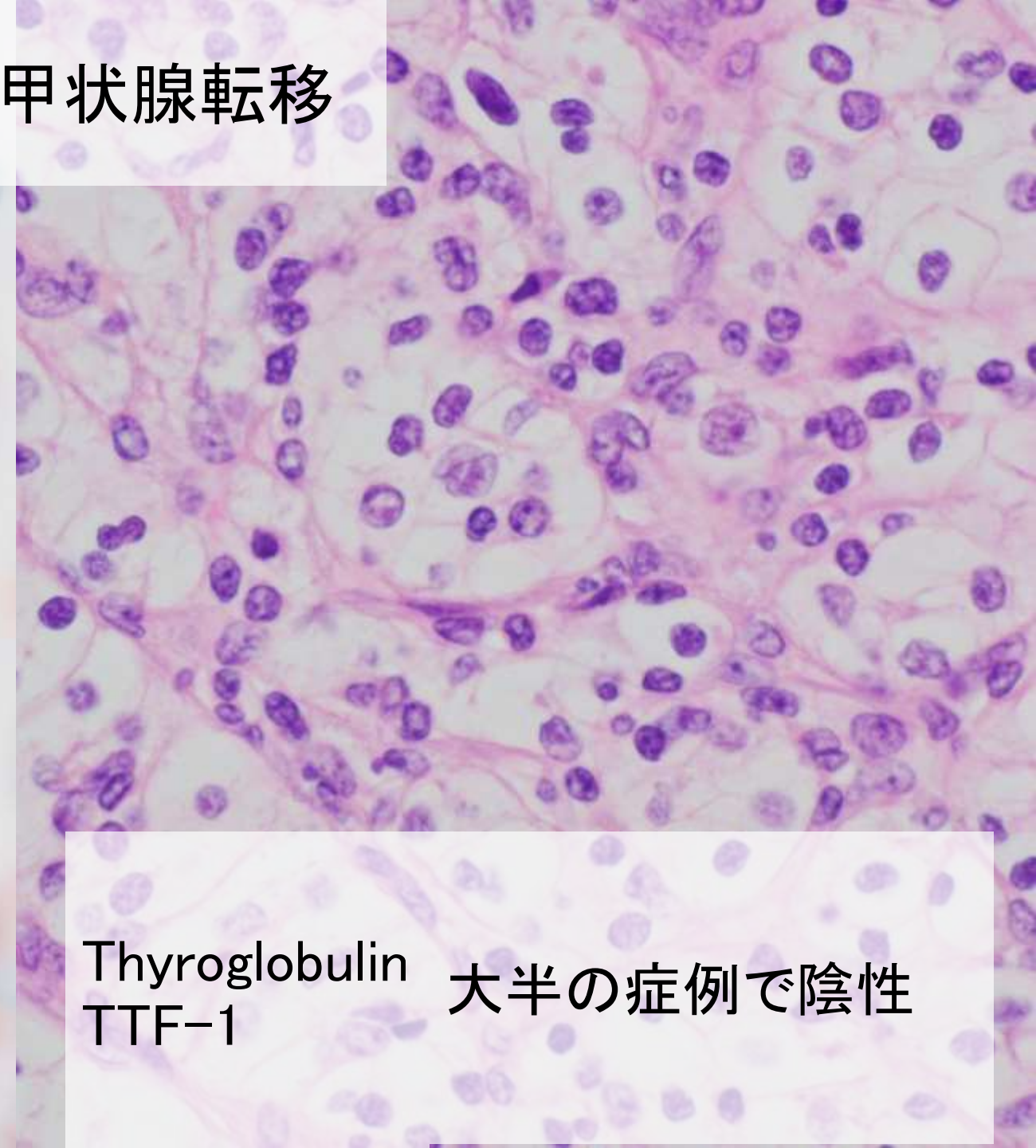

CD10
CD15
Vimentin
EMA
CAM5.2

大半の症例で陽性

Thyroglobulin
TTF-1

大半の症例で陰性

選択肢

1. 腺腫様甲状腺腫　Adenomatous goiter

2. 乳頭癌　Papillary carcinoma

3. 扁平上皮癌　Squamous cell carcinoma

4. 悪性リンパ腫　Malignant lymphoma

5. 未分化癌　Undifferentiated (anaplastic) carcinoma

6. 腎細胞癌の転移　Metastatic renal cell carcinoma

腺腫様甲状腺腫

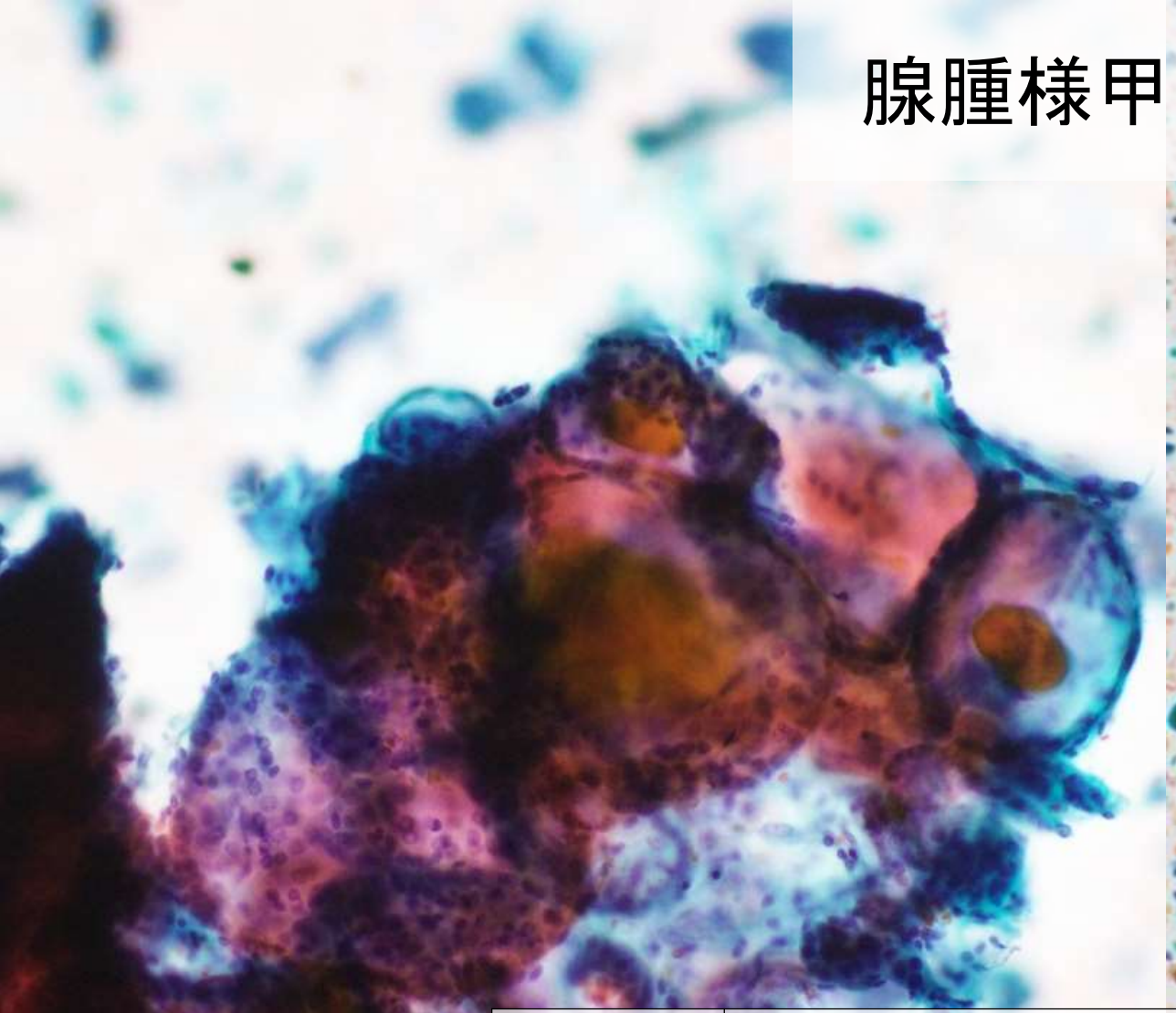

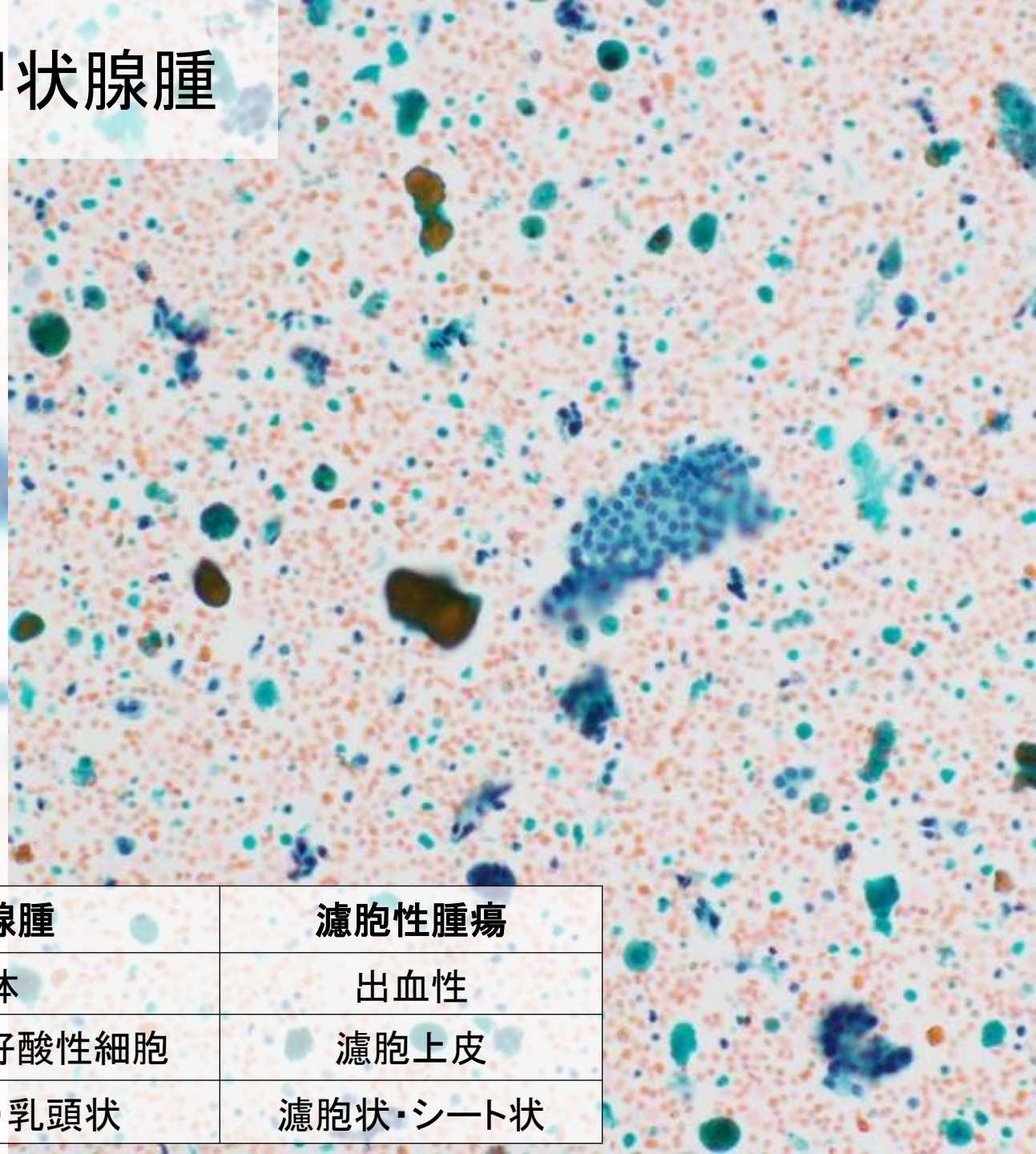

	腺腫様甲状腺腫	濾胞性腫瘍
背景	コロイド主体	出血性
出現細胞	濾胞上皮・組織球・好酸性細胞	濾胞上皮
出現形態	濾胞状・シート状・乳頭状	濾胞状・シート状

濾胞腺腫

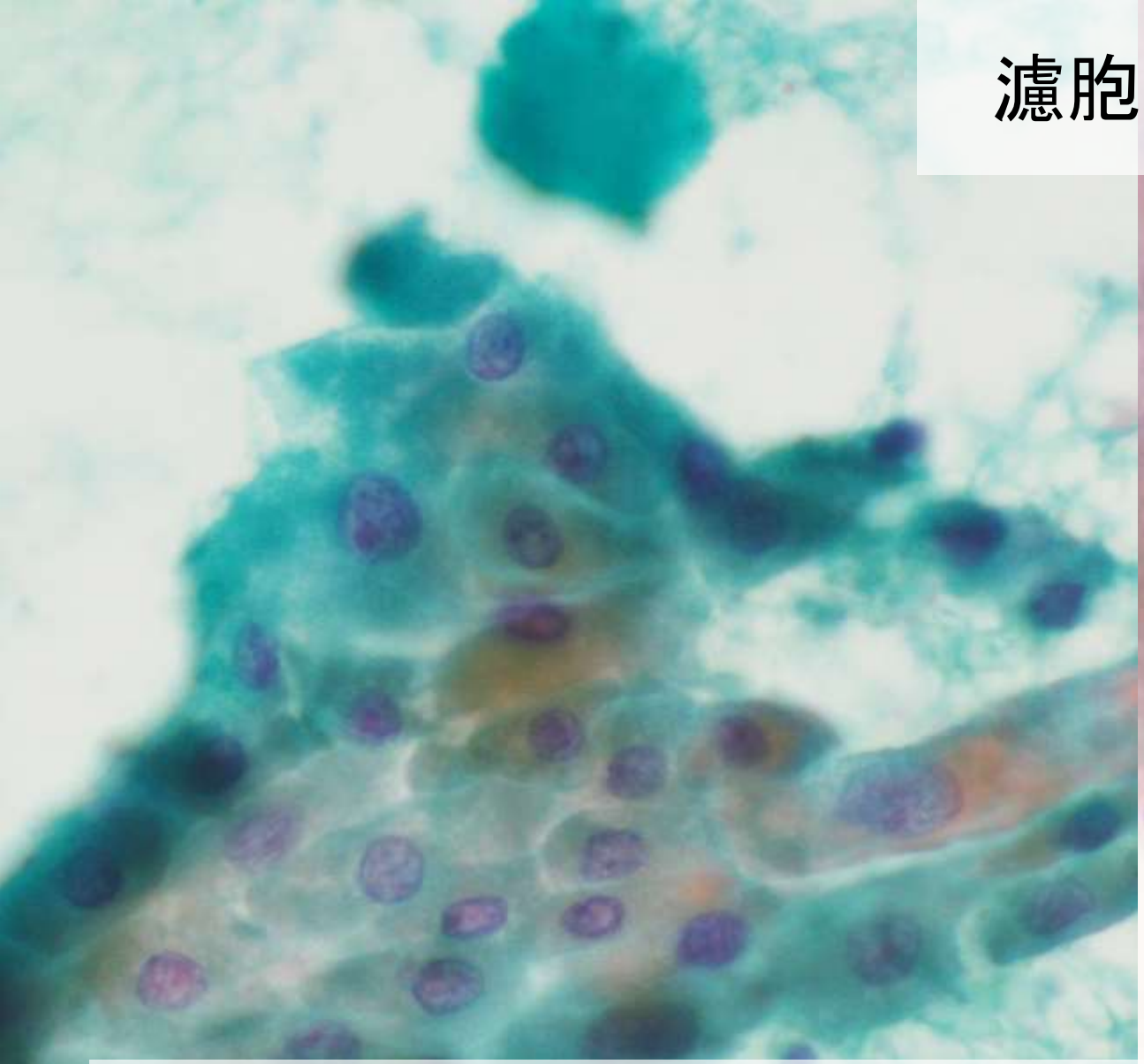

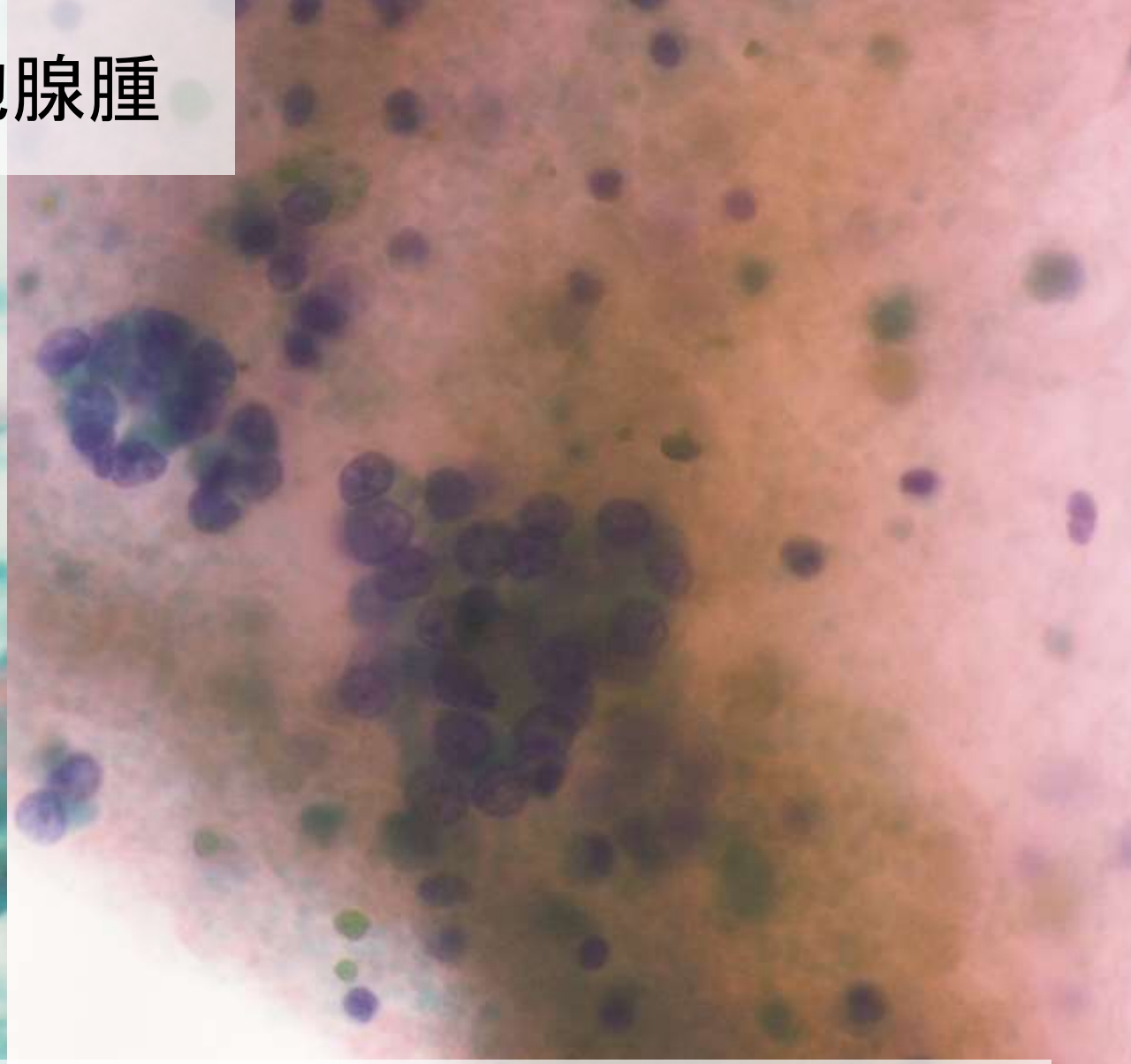

- 細胞診において濾胞腺腫と濾胞癌の鑑別は困難
- 濾胞癌は細胞異型に関わらず、被膜浸潤や脈管浸潤の有無により判断する
- 異型腺腫；強い構造異型および核異型・細胞異型を呈する濾胞腺腫、被膜浸潤および脈管浸潤は認めない

乳頭癌

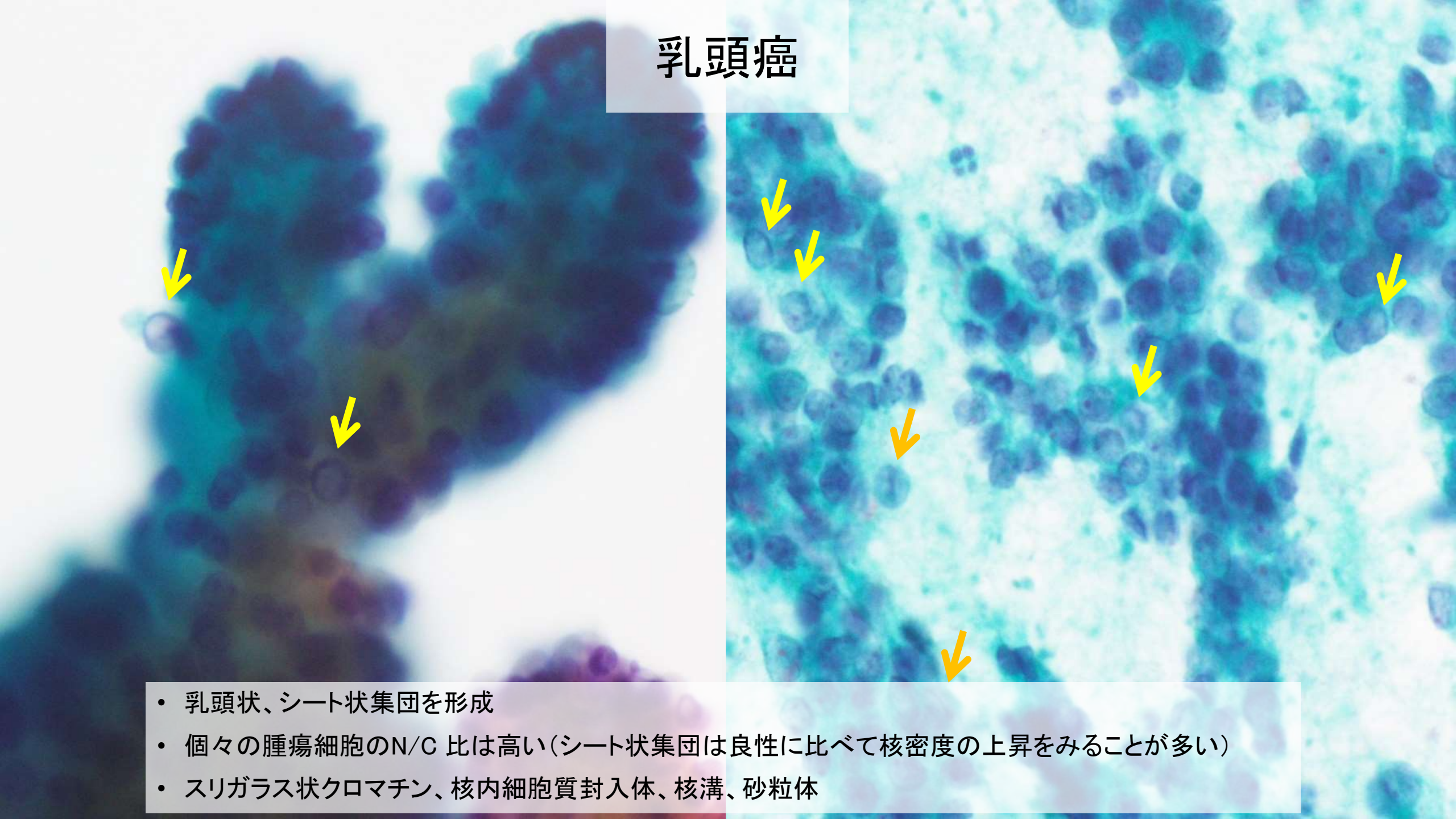

- 乳頭状、シート状集団を形成
- 個々の腫瘍細胞のN/C 比は高い（シート状集団は良性に比べて核密度の上昇をみることが多い）
- スリガラス状クロマチン、核内細胞質封入体、核溝、砂粒体

扁平上皮癌

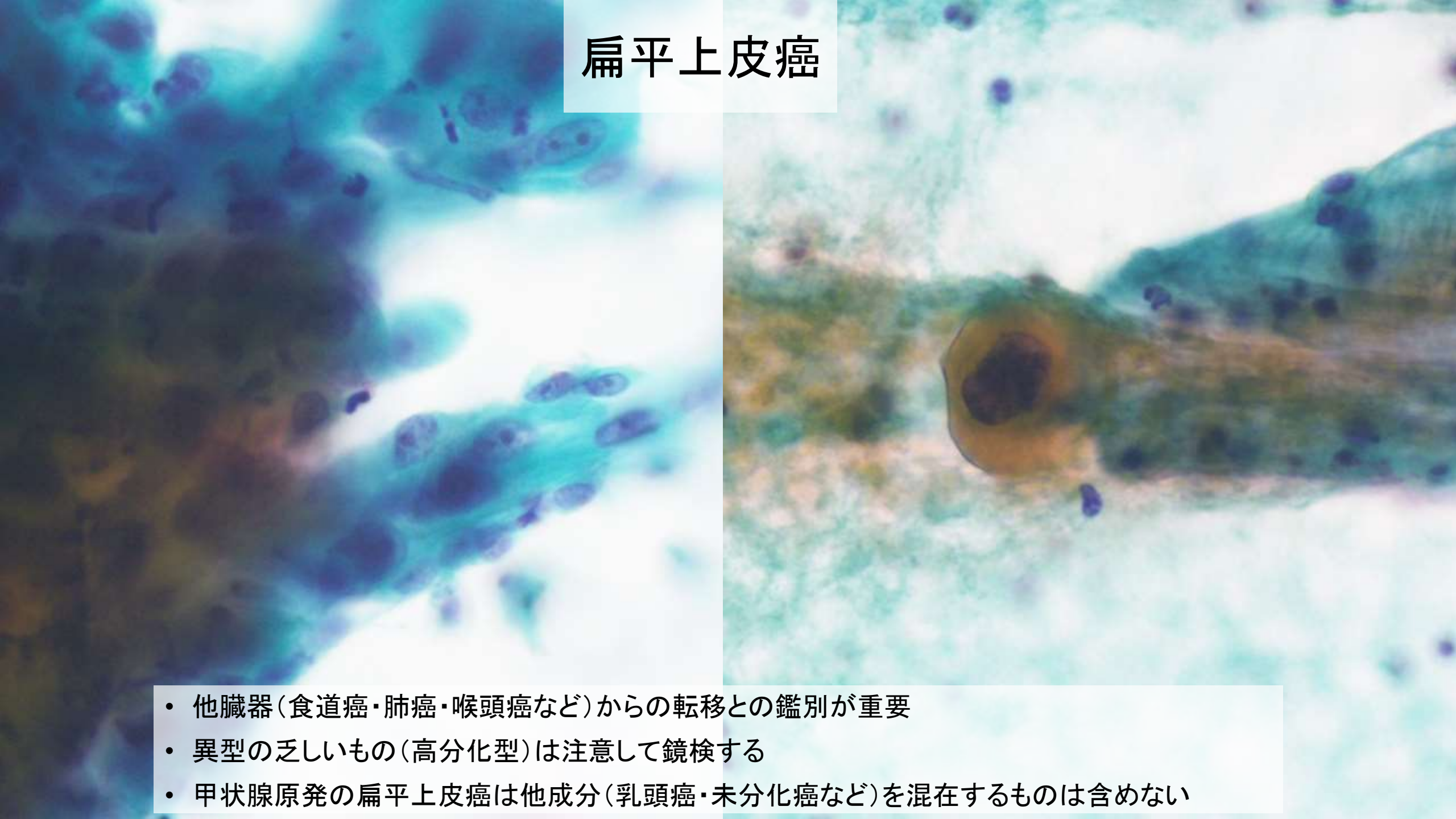

- 他臓器（食道癌・肺癌・喉頭癌など）からの転移との鑑別が重要
- 異型の乏しいもの（高分化型）は注意して鏡検する
- 甲状腺原発の扁平上皮癌は他成分（乳頭癌・未分化癌など）を混在するものは含めない

悪性リンパ腫（DLBCL）

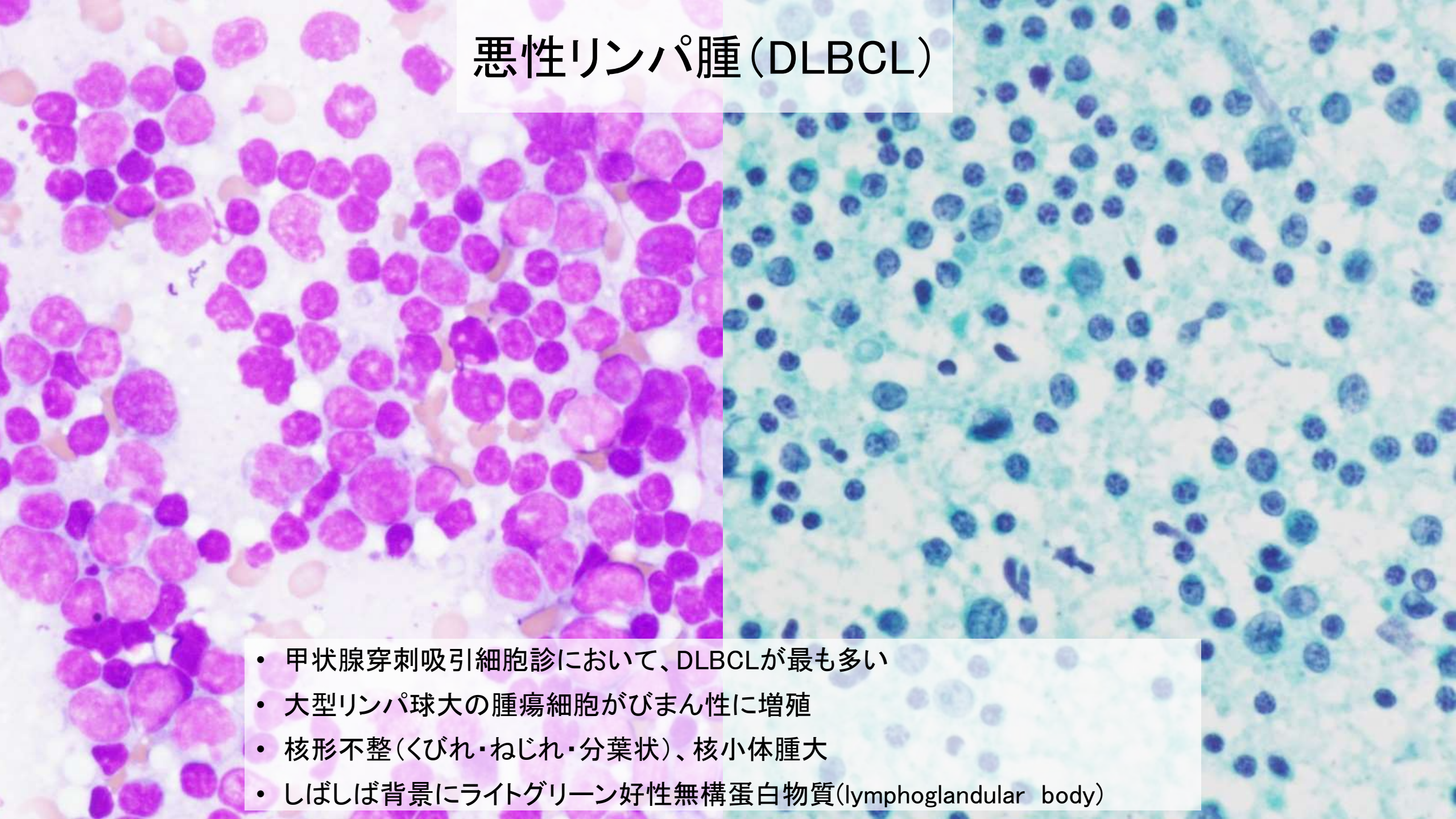

- 甲状腺穿刺吸引細胞診において、DLBCLが最も多い
- 大型リンパ球大の腫瘍細胞がびまん性に増殖
- 核形不整（くびれ・ねじれ・分葉状）、核小体腫大
- しばしば背景にライトグリーン好性無構蛋白物質(lymphoglandular body)

未分化癌

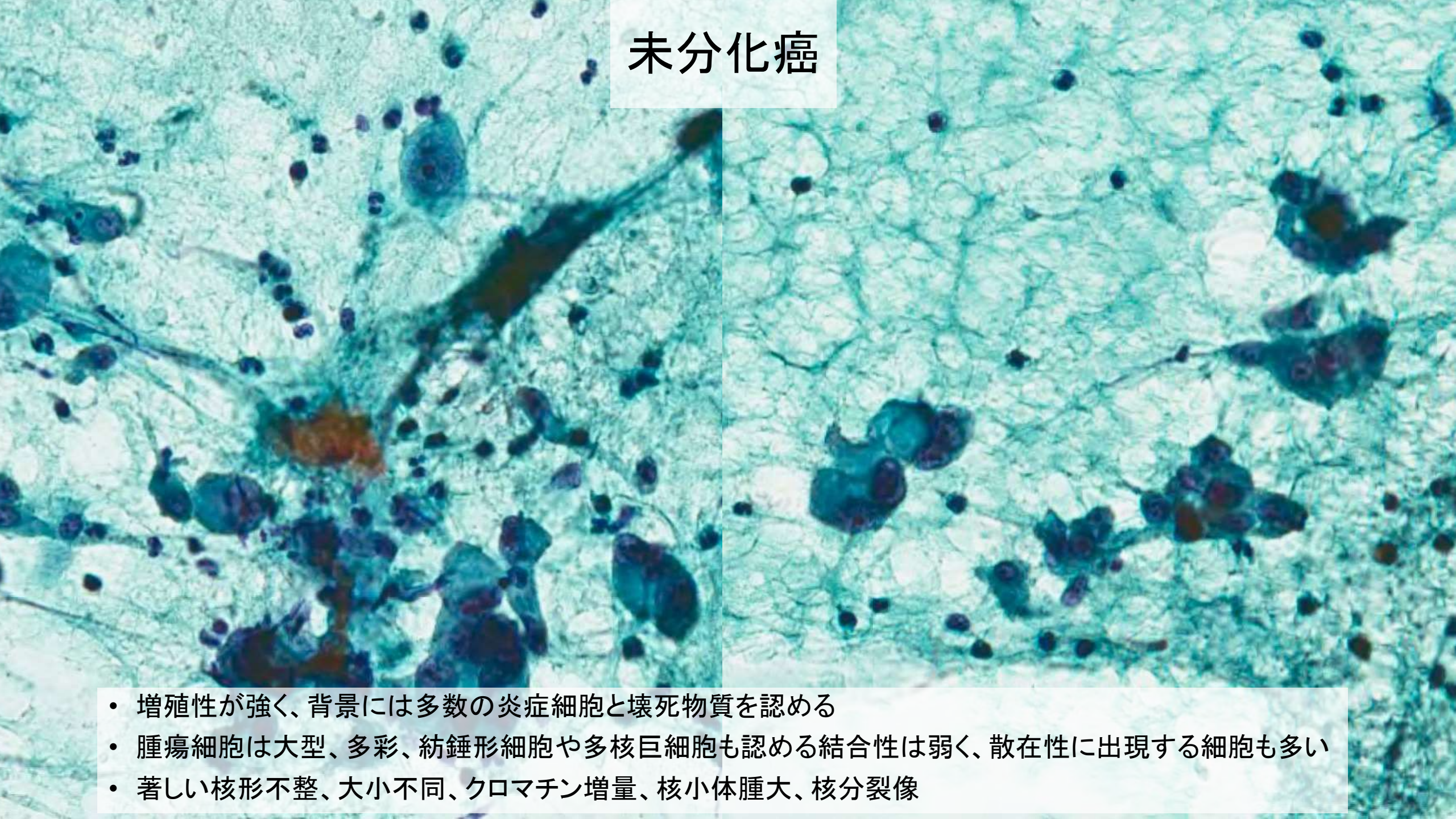

- 増殖性が強く、背景には多数の炎症細胞と壊死物質を認める
- 腫瘍細胞は大型、多彩、紡錘形細胞や多核巨細胞も認める結合性は弱く、散在性に出現する細胞も多い
- 著しい核形不整、大小不同、クロマチン増量、核小体腫大、核分裂像

まとめ

- 甲状腺は転移巣としては稀
- 転移性甲状腺悪性腫瘍は腎癌が比較的多い
- 腎癌既往の患者は術後長期間経過しても転移を認めることがある
- 淡明細胞型腎細胞癌の転移と明細胞型濾胞性腫瘍の鑑別

  1）形態での鑑別は困難

  2）既往歴の確認

  3）CD10　CD15　Vimentin　EMA　CAM5.2　⇒　腎細胞癌の転移例でほとんど　陽性

  　　Thyroglobulin　TTF-1　⇒　同上　陰性
- 淡明細胞型腎細胞癌の転移の細胞像

  1）多くの血液が混入

  2）濾胞類似の細胞集塊も観察される

  3）細胞質は豊富で淡明泡沫状

  4）核は小～中型、クロマチン粗顆粒状に増量、核小体腫大

  5）核に切れ込み像や核内細胞質封入体を認める場合

参考資料

1. 小久保健太郎, 林　昌俊, 栃井航也, ほか. 腎細胞癌　術後, 孤立性甲状腺転移の1例. 内分泌甲状腺外会誌 2015;32(1):53－56.
2. Linton RR, Barney JD, Moorman HD, et aL Metastati hypernephroln of the thyroidgland. Surg Gynecol Obstet 1964;83:493－498.
3. Burge JP, Blalock JB. Metastatic hypernephroma of the thyroid gland. Am I Surg l967;118(3):387－389.
4. Silverberg SG, Vidone RA. Metastatic tumors in the thyroid. Pacific Med Surg 1966;74:175－180.
5. Saitoh H. Distant metastasis of renal adenocarcinoma. Cancer l981;48(6):1487－1491.
6. Shimaoka K, Soka JE, Pickren JW. Metastatic neoplasm in the thyroid gland. Cancer l962;15:557－565.
7. Brierre JT Jr., Dickson LG. Clinically un－suspected thyroid disease. GP Kanas 1964;30:94－98. Presented by Medical*Online 超音波検査技術vol. 42 No. 1(2017) 77
8. 森　亘, 足立山夫t岡辺治男, ほか. 悪性腫瘍剖検例　755例の解析. 癌の臨床1963;9:351－374.
9. EIIiott RHE Jr., Frantz VK. Metastatic carcinoma masquerading as primary thyroid cancer:Areport of authors'14 cases. Ann Surg l960;151(4):551－561.
10. 1Whychulis AR, Beahrs OH, Woolner LB. Metastasis of carcinoma to the thyroid gland. Ann Surg I 964;160(2):169－177.
11. 1Harcourt Webster JN. Secondary neoplasm of the thyroid presenting as a goitre. J CIin Pathol 1965;18(3):282－287.
12. 平能康充, 渡辺　透, 原田　猛, 山脇　優, 神林清作,　ほか. 腎細胞癌摘除10年後に孤立性甲状腺転移を認めた1例. 日臨外会誌 2001;62:38－42.
13. 冨田義彦. 腎癌に対する免疫療法. 腎と透析2004;57:179－182.
14. Batson OV. The function of the vertebral veins and their role in the spread of metastases. Ann Surg 1940;112(1):138－149. 15)片橋立秋, 嶋田文之. 腎細胞癌の甲状腺への単独転移の1例. 耳鼻咽喉1994;40:898－901.
15. 甲状腺癌取扱い規約 第7版 - 金原出版