症例

患者：60代　女性

検体：耳下腺穿刺（右）

現病歴：1年半前より右耳下部腫瘤を自覚し、MRIでは非典型的な悪性が除外できず当院紹介

頭頚部MRIでは右耳下腺深部に長径25㎜大の辺縁不整、内部不均一な充実性腫瘤性病変を認める

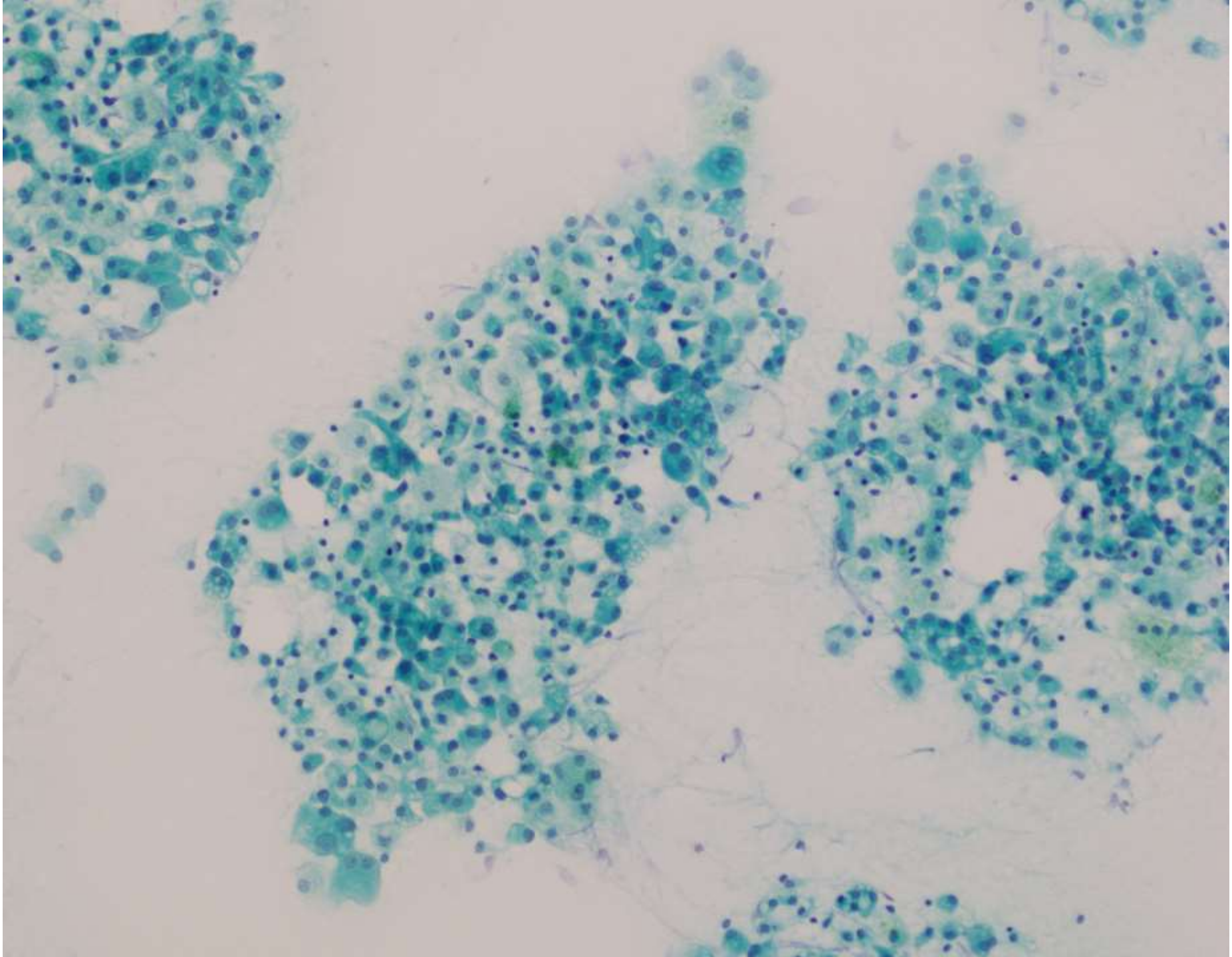

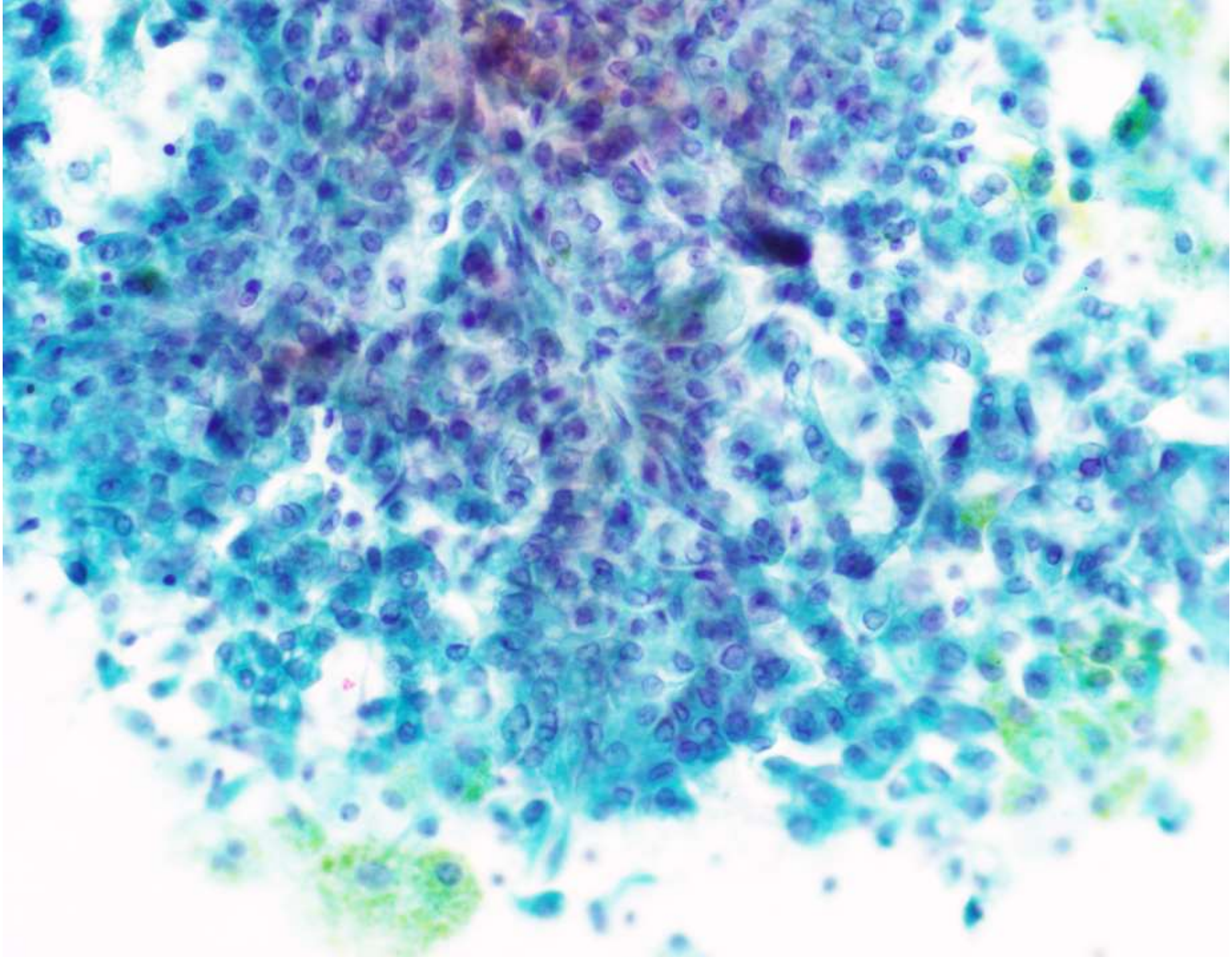

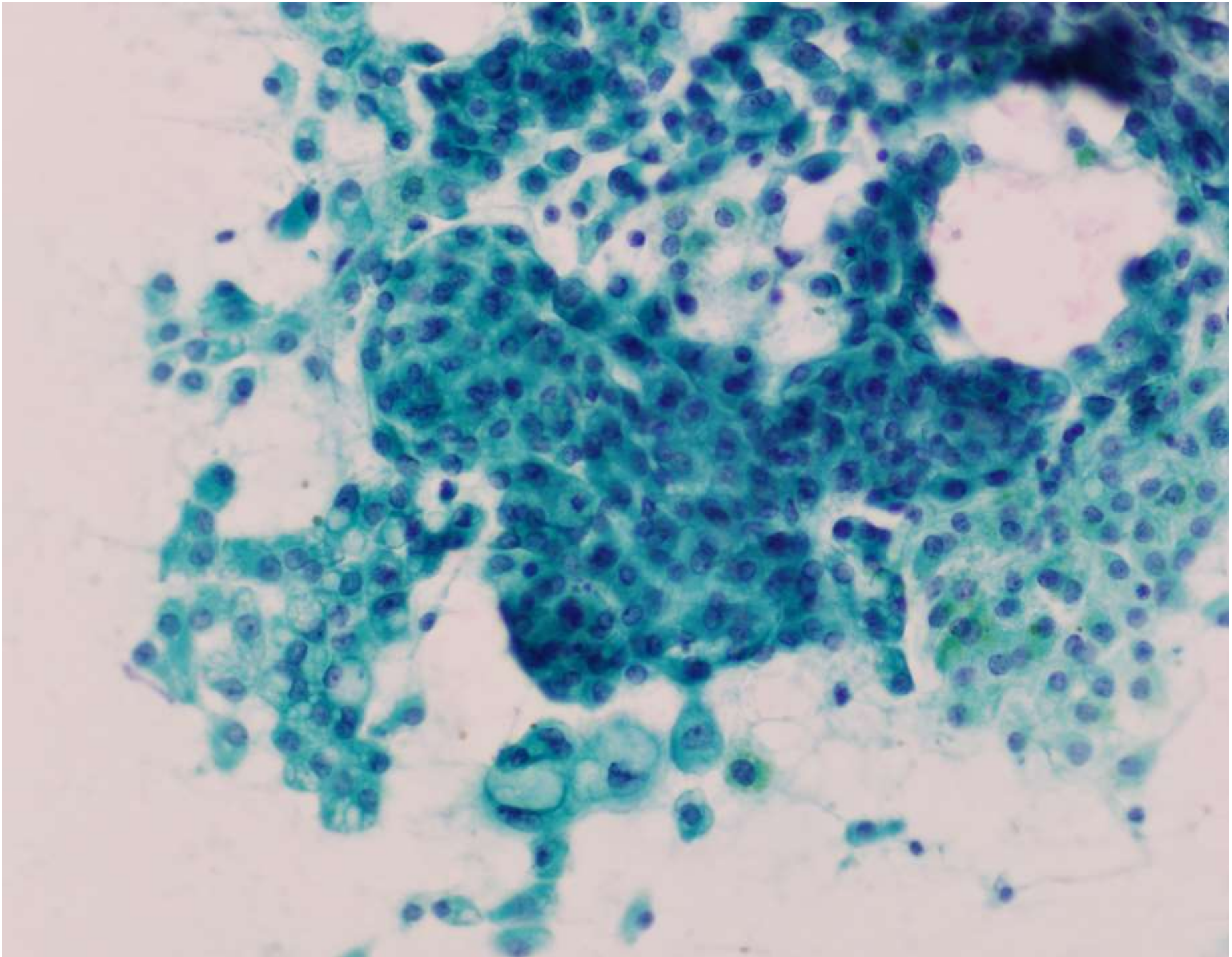

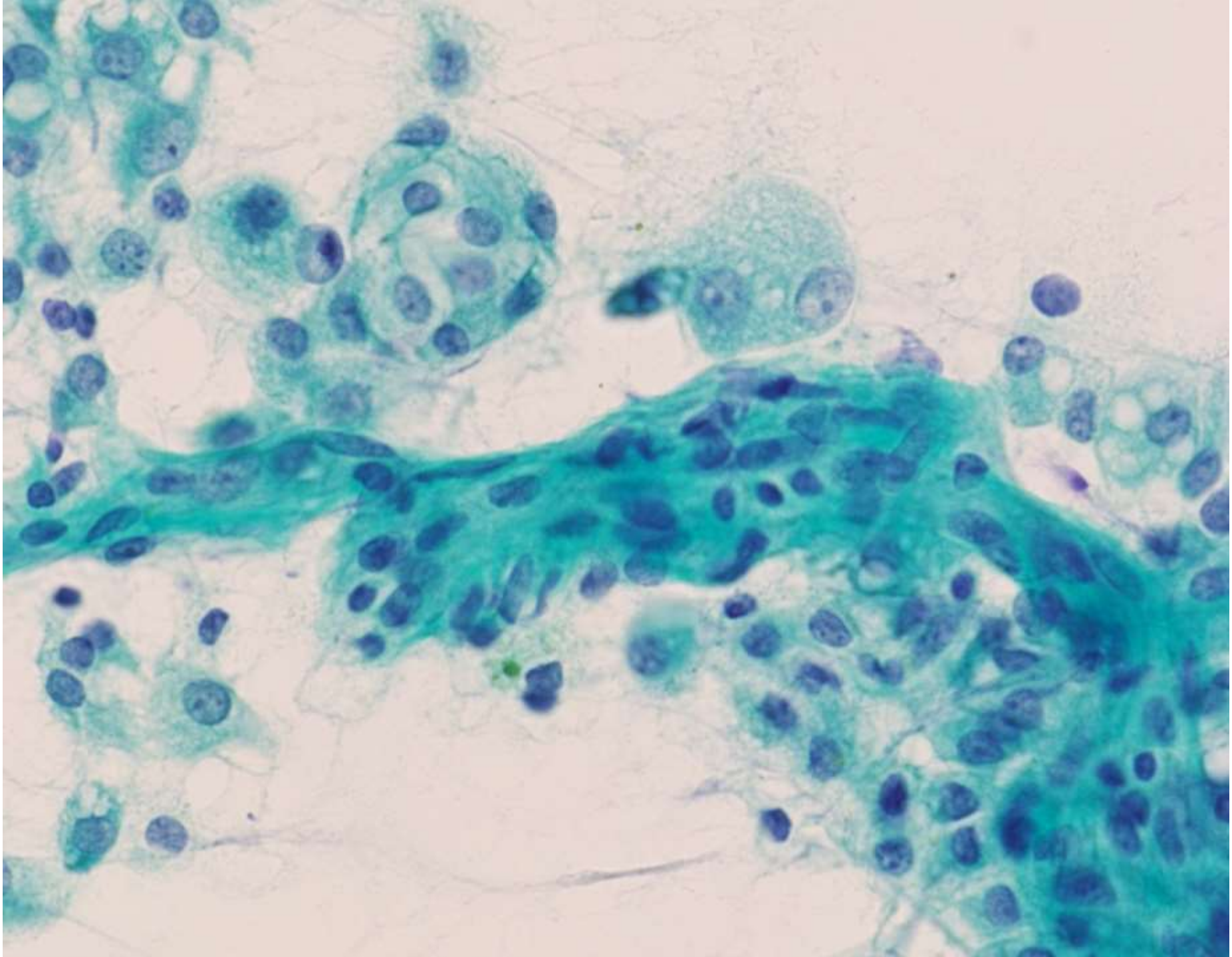

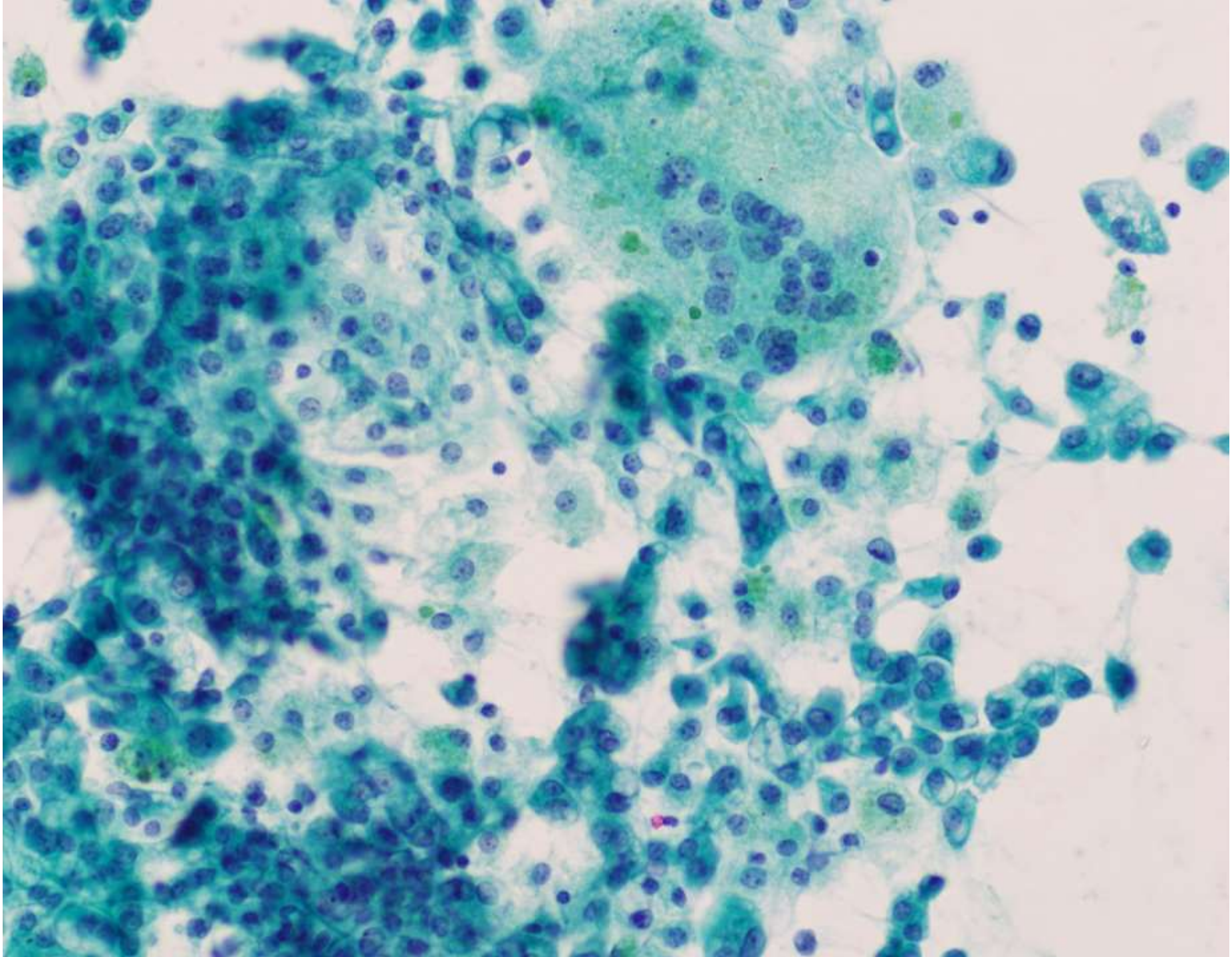

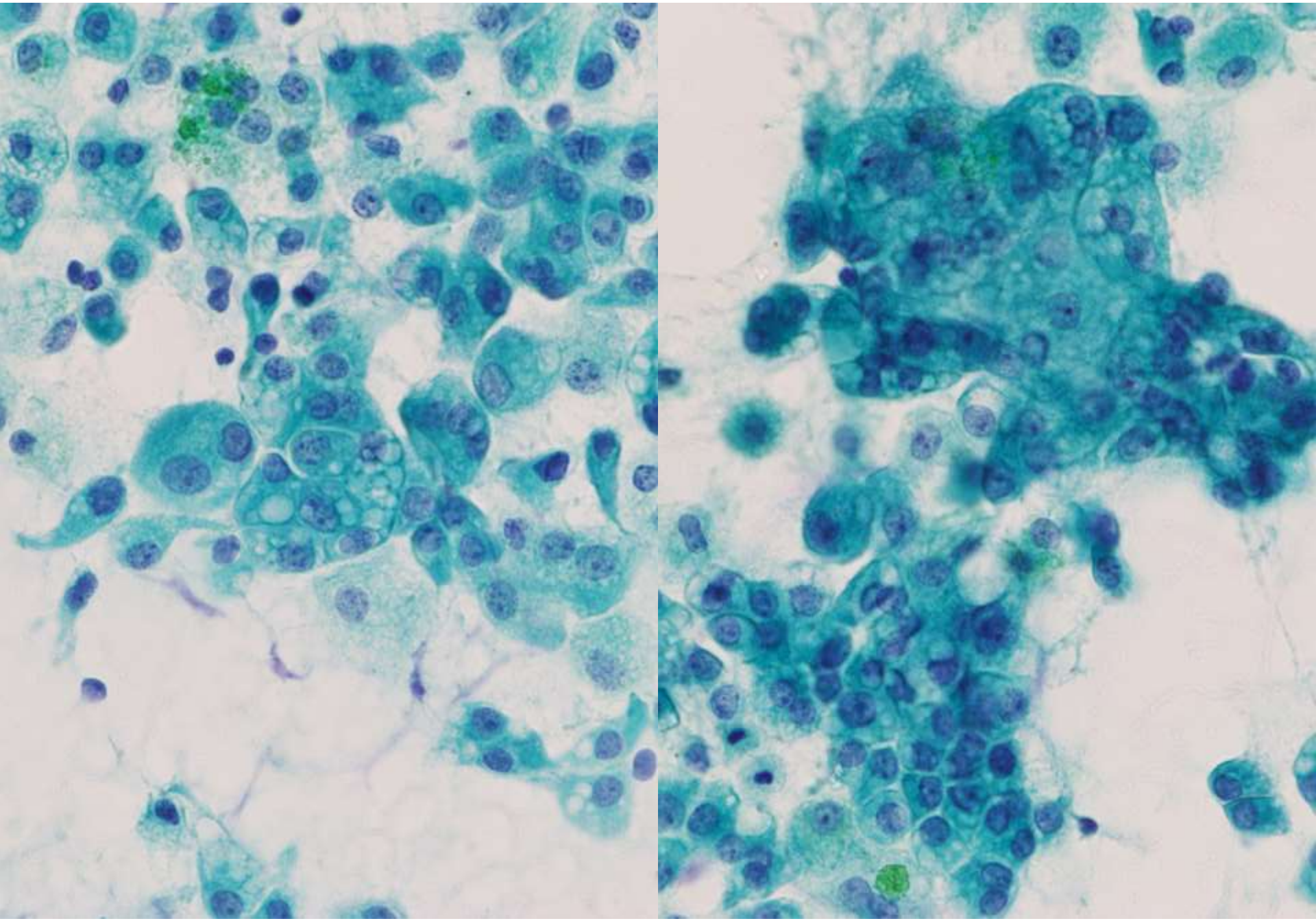

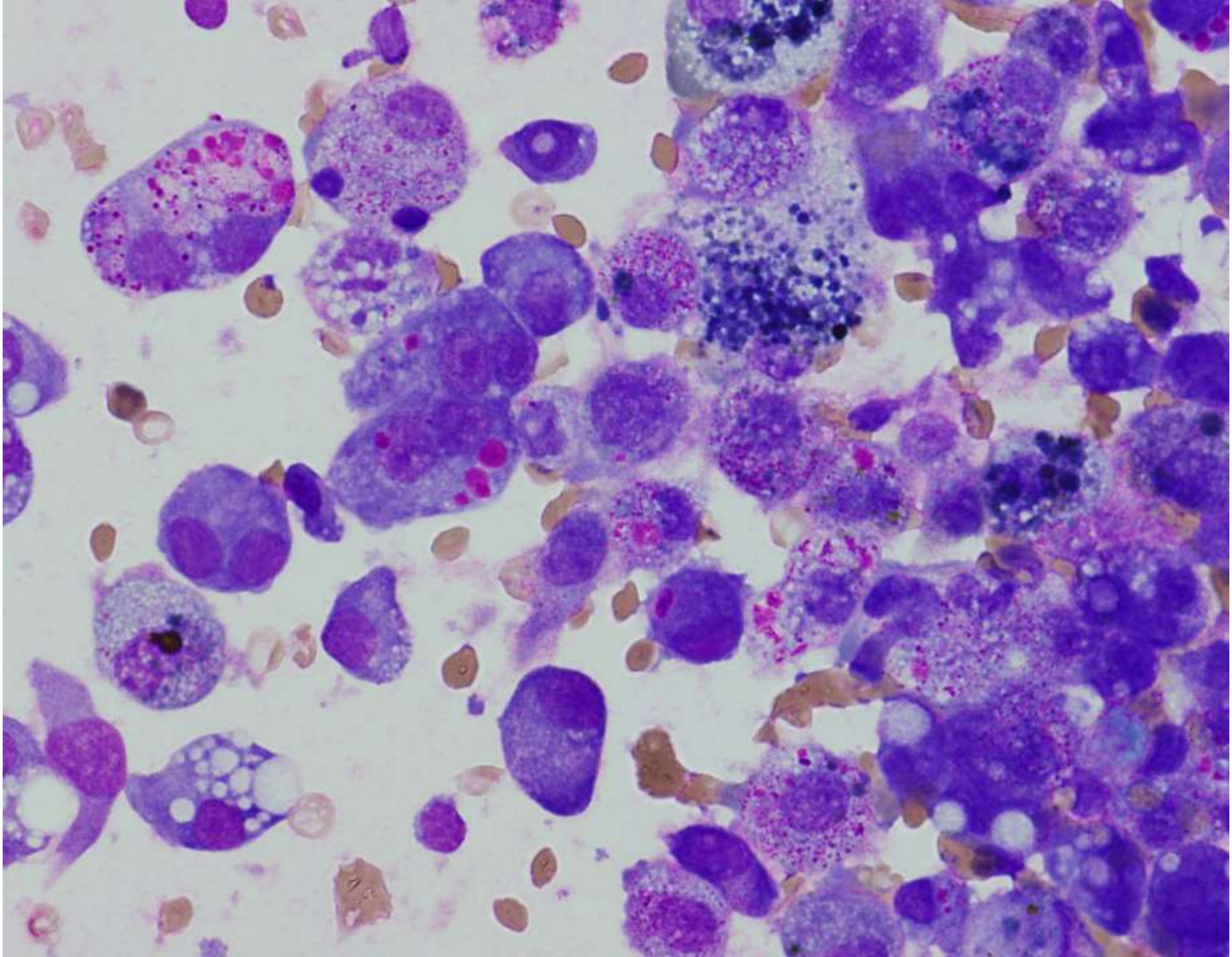

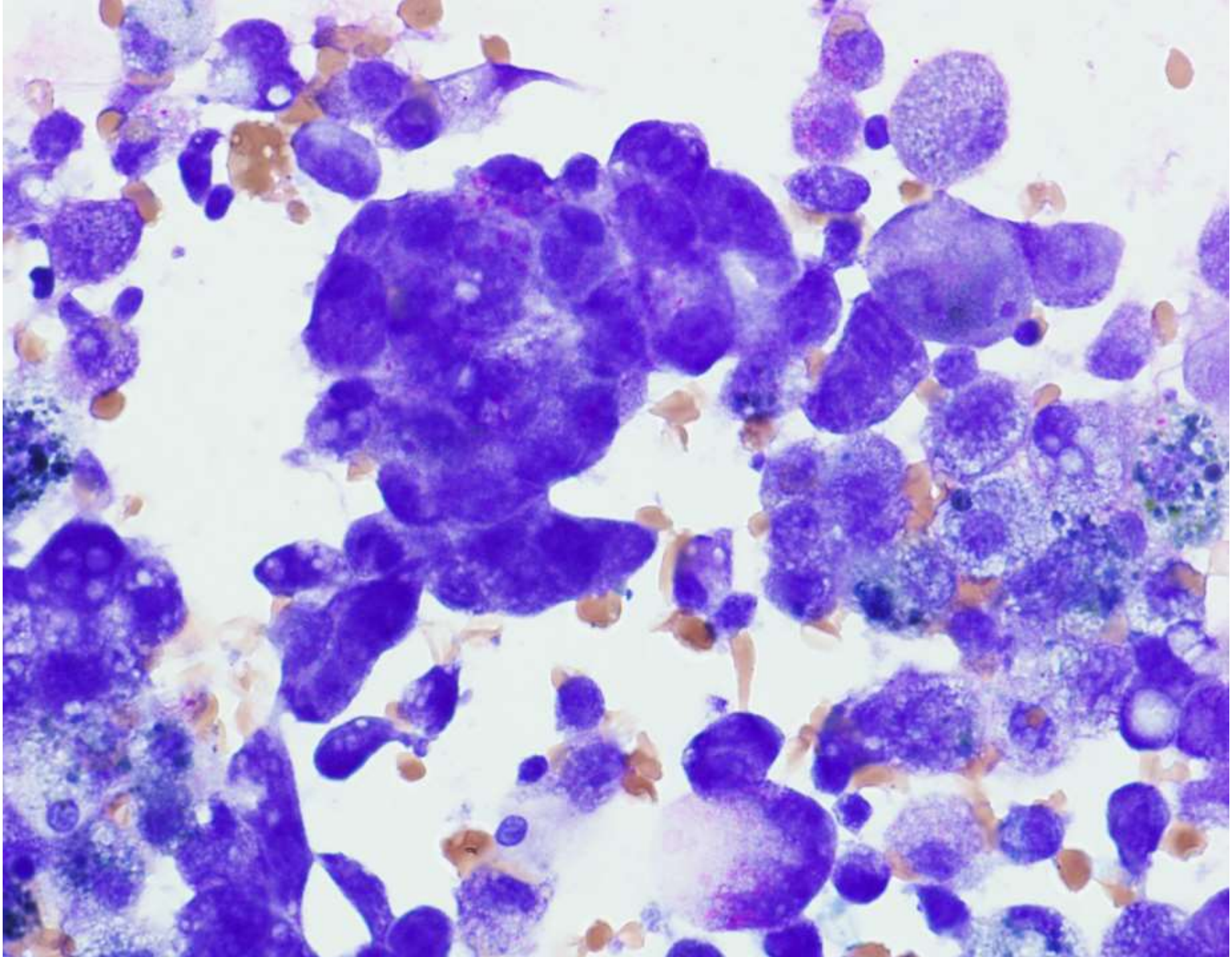

ホルマリン固定肉眼像

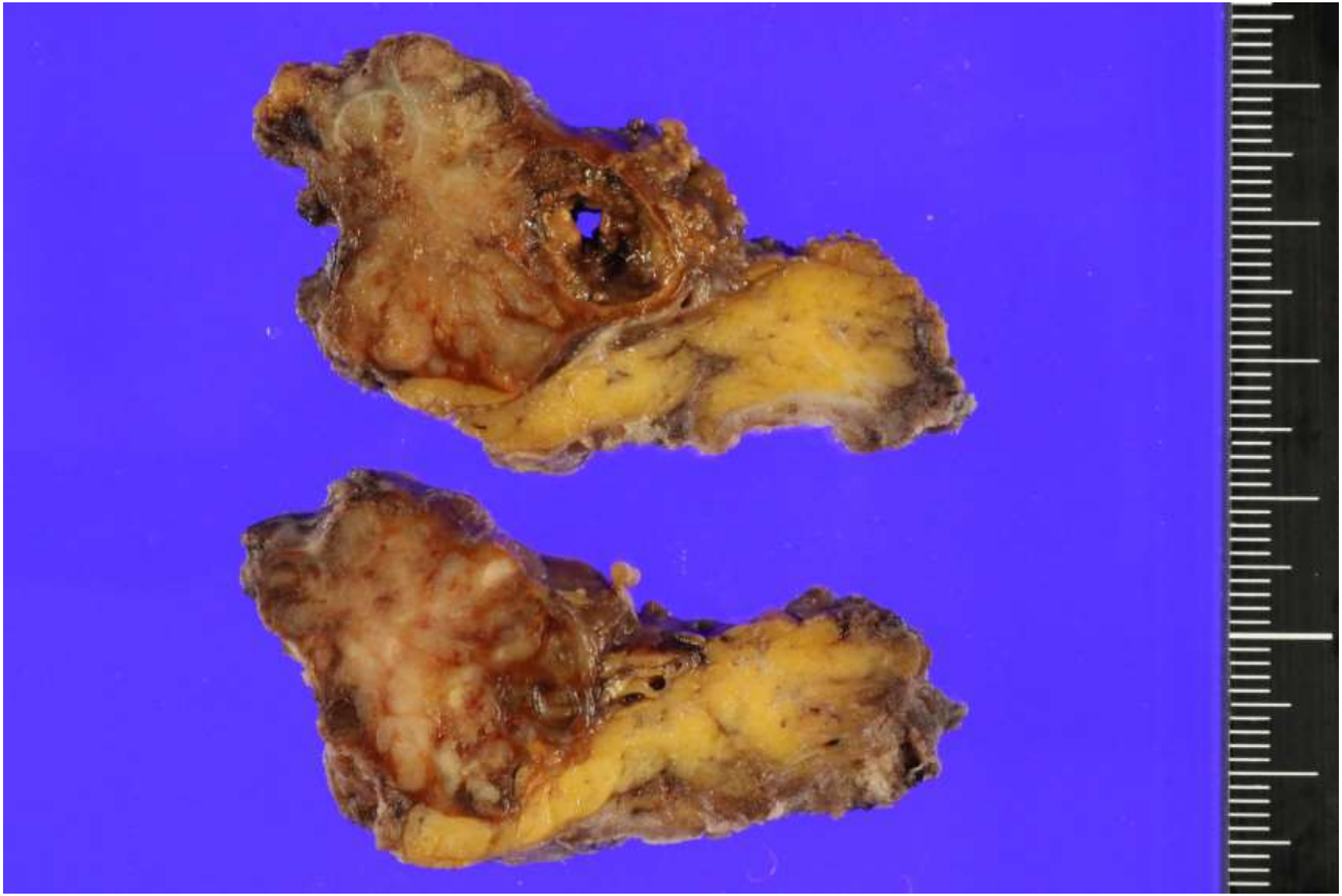

血管軸を有する乳頭状構造

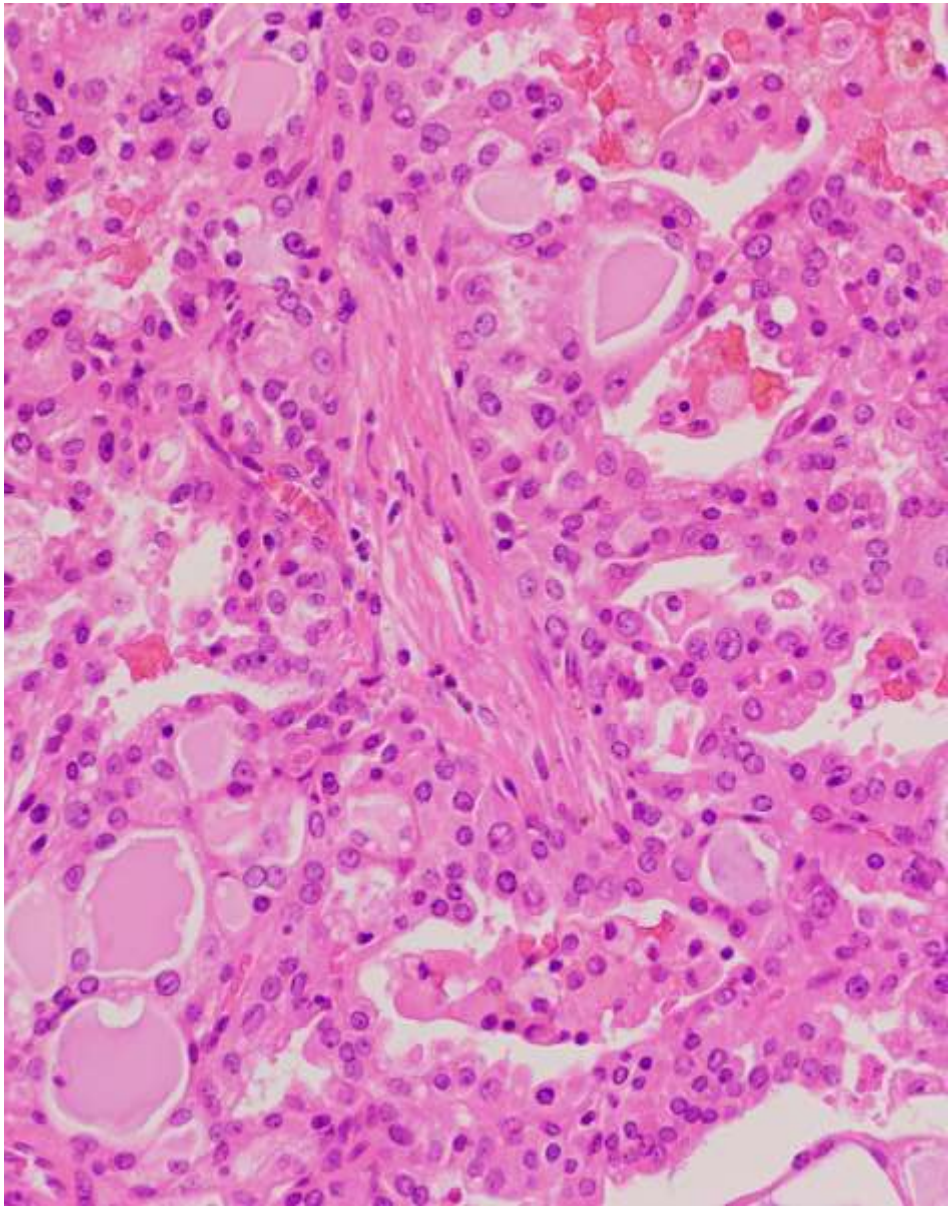

濾胞状構造

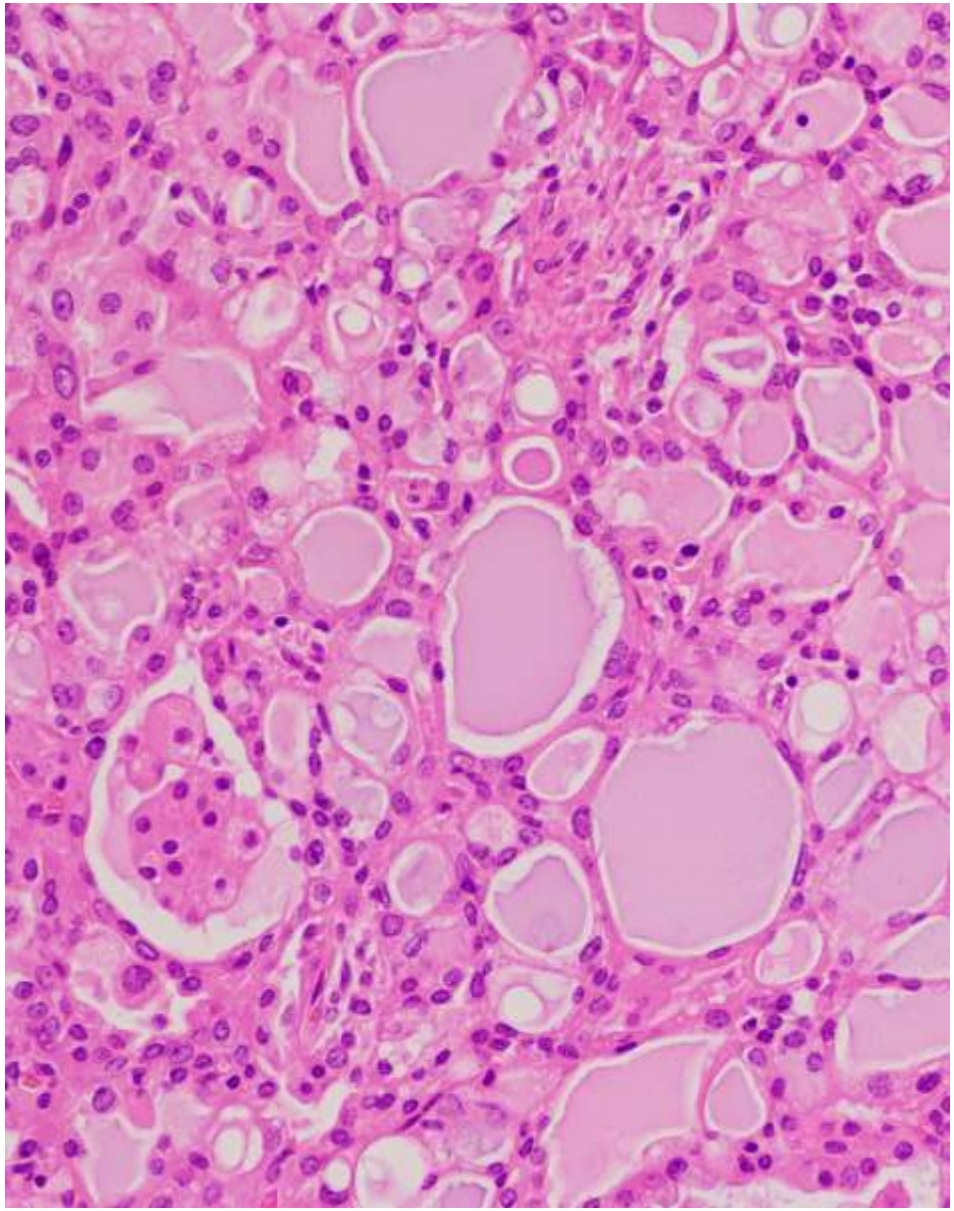

ヘモジデリン顆粒の沈着

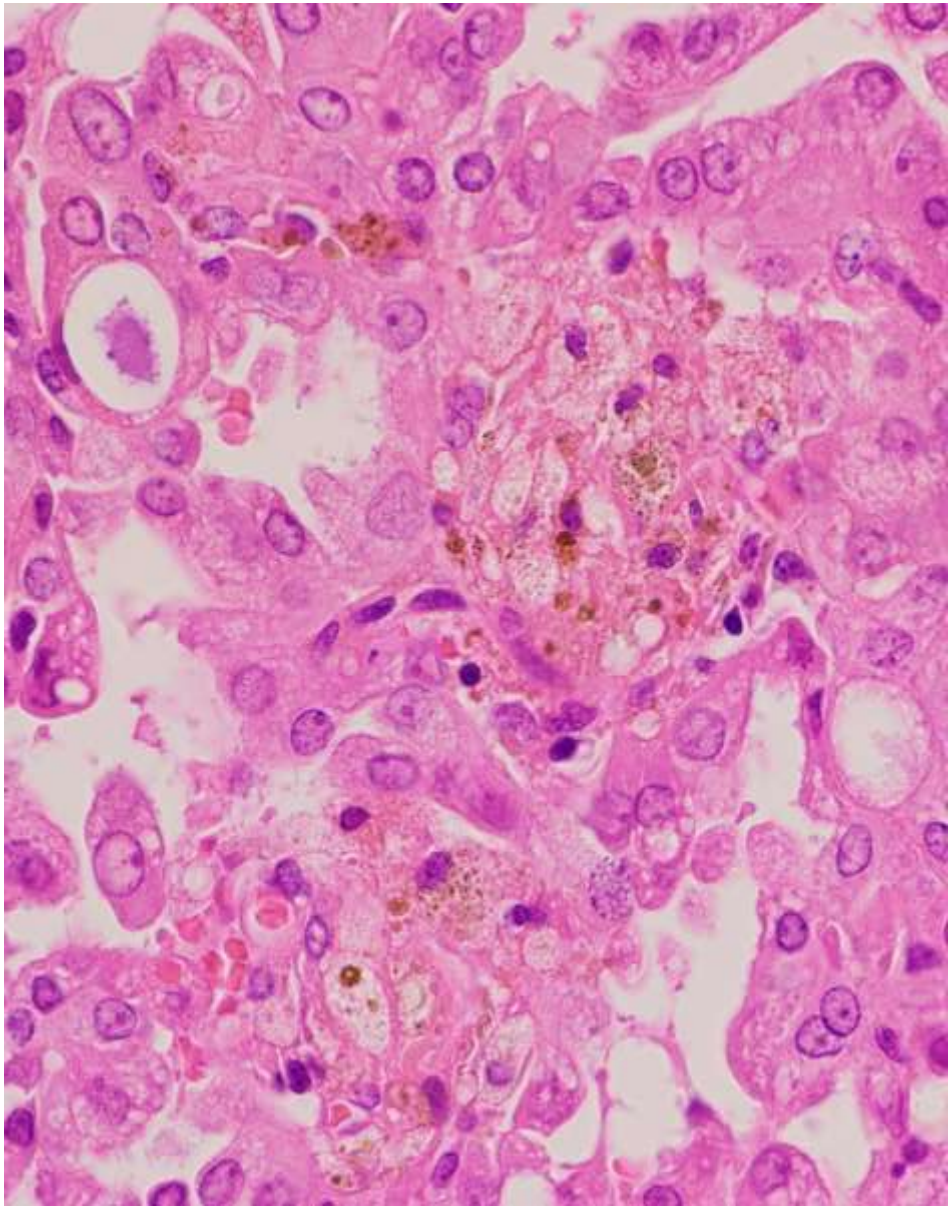

細胞質に空胞を有する腫瘍細胞

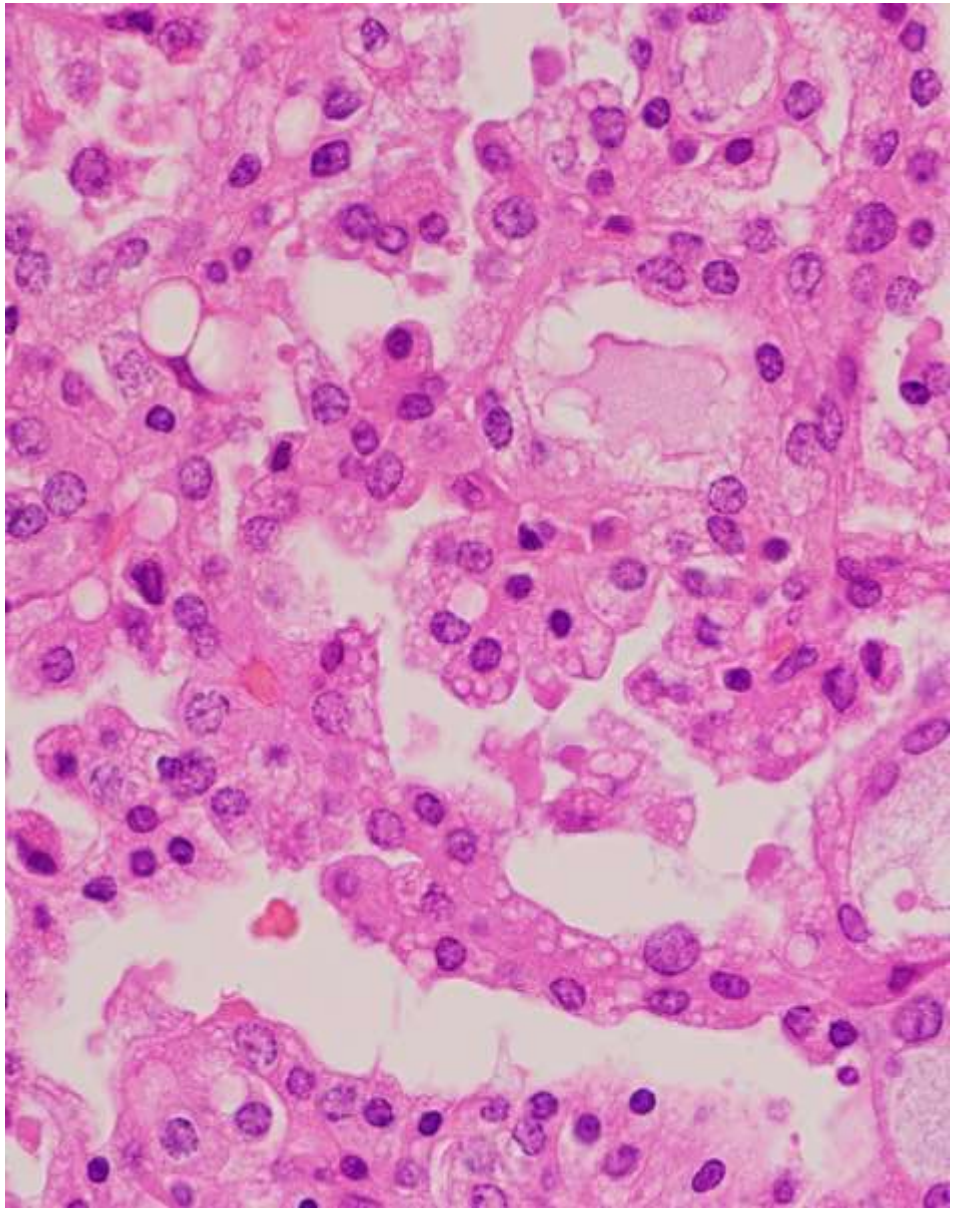

免疫組織化学染色

陽性	陰性
CK19	GATA3
Mammaglobin	DOG-1
Vimentin	
S-100	

特殊染色

ジアスターゼ消化PAS反応　陽性

解答

1. 正常腺房細胞
2. オンコサイトーマ
3. 腺房細胞癌
4. 低悪性度粘表皮癌
5. 腺様嚢胞癌
6. 唾液腺導管癌
7. 分泌癌（乳腺相似分泌癌）

分泌癌（secretory carcinoma）
（乳腺相似分泌癌：
mammary analogue secretory carcinoma : MASC)

- 2010年に提唱された唾液腺腫瘍（乳腺分泌癌）
- 2017年版WHO分類では分泌癌（secretory carcinoma）の組織名称で記載されている
- 乳腺の分泌癌類似の組織像を示し、乳腺分泌癌と相同のETV6-NTRK3融合遺伝子を有する
- 主として唾液腺腺房細胞癌の乳頭嚢胞型腺房細胞癌、濾胞型腺房細胞癌もしくは嚢胞腺癌と診断されていたものの中に乳腺分泌癌と相同のETV6-NTRK3融合遺伝子を有する腫瘍群が明らかになり、乳腺相似分泌癌(mammary analogue secretory carcinoma : MASC)と命名された

分泌癌

発生部位：耳下腺（70％）

顎下腺・頬粘膜・口唇などの報告もある

性別：男性にやや多い傾向

年齢：平均46歳（21～75歳）

予後：予後は比較的良好な低悪性度腫瘍

（一部に再発・転移をきたし予後不良な経過をたどる症例もある）

腫瘍径：平均2cm

肉眼所見：境界明瞭な腫瘍で充実性もしくは嚢胞形成

腺房細胞癌に比較して嚢胞形成傾向が高い

割面の色調は白色、黄白色、暗赤色など様々

組織学的所見

- 微小嚢胞状、管状、乳頭状、濾胞状、充実性に増殖し多彩な組織像を示す
- 管腔内に粘液を含む泡沫状～好酸性のジアスターゼ消化PAS反応陽性の分泌物を認めることもある
- 腫瘍細胞は小～中型の均一、異型は軽度、核はN/C比が増し、核小体が明瞭な類円形、細胞質は淡明～空胞状
- 一部にヘモジデリン貪食した腫瘍細胞や粘液を認める

細胞学的所見

- 背景

  多数の組織球や粘液、ヘモジデリンを含有組織球

- 出現様式

  結合性の低下した一様な腫瘍細胞が多数出現

  シート状、合胞体様、微小濾胞状、乳頭状、球状、弧在性と多様

- 核

  小型～中型、核異型に乏しい

- 細胞質

  多数の空胞状変化、チモーゲン顆粒は認めない

正常腺房細胞との鑑別

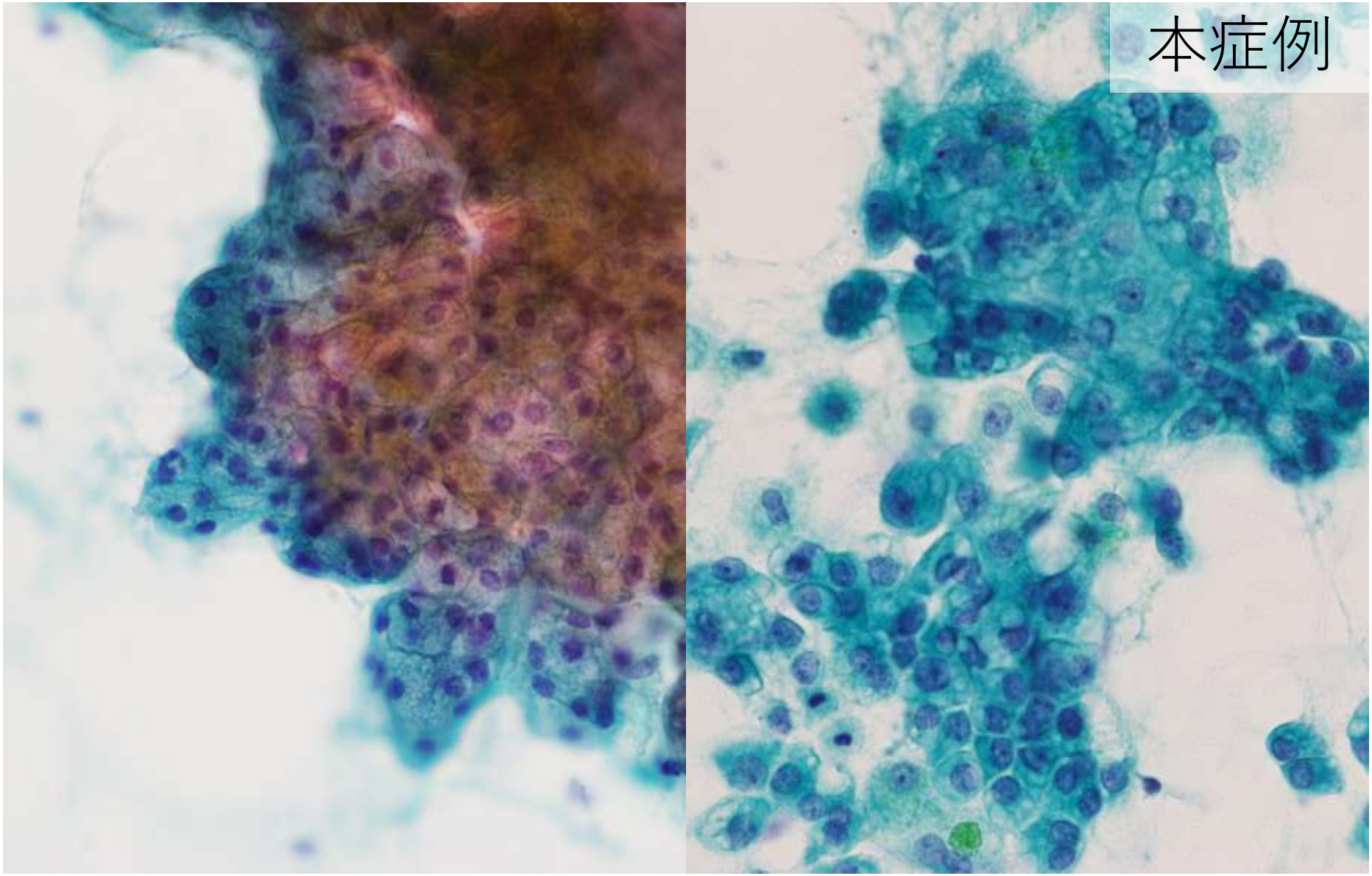

オンコサイトーマとの鑑別

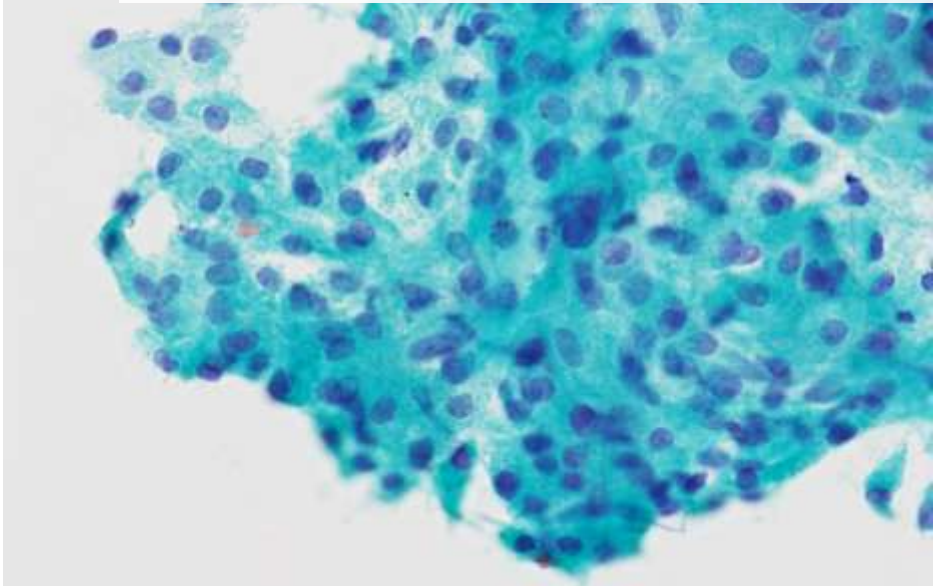

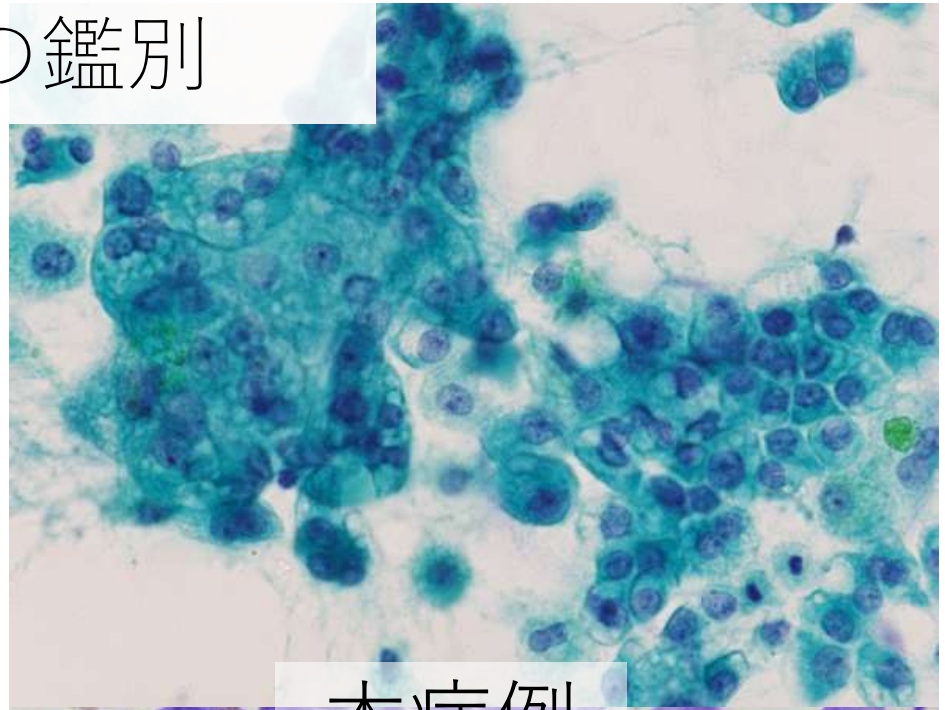

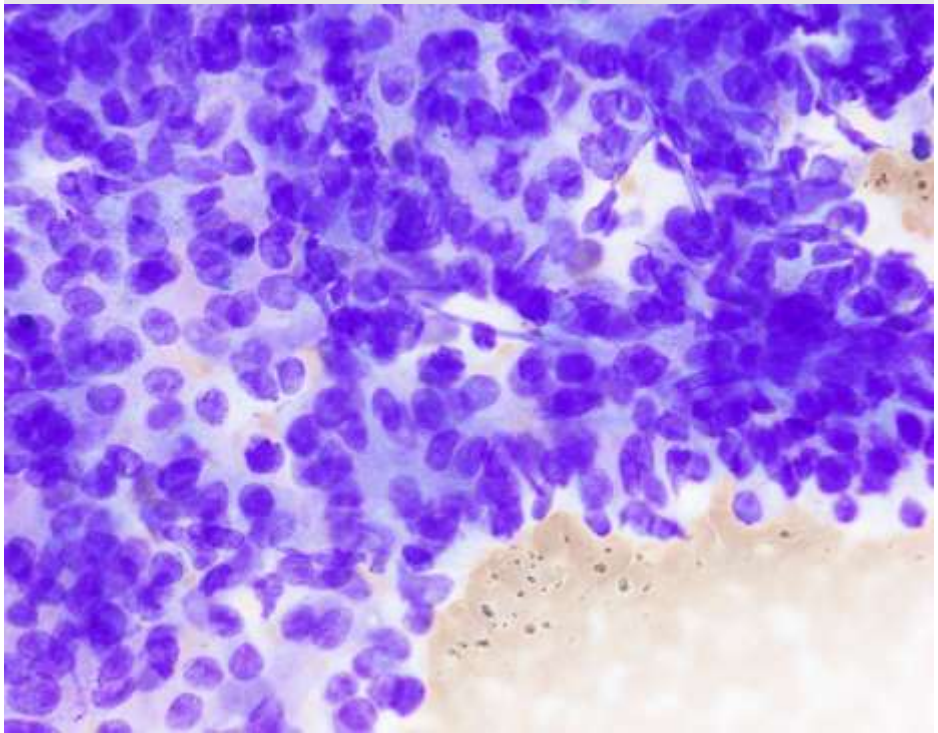

本症例

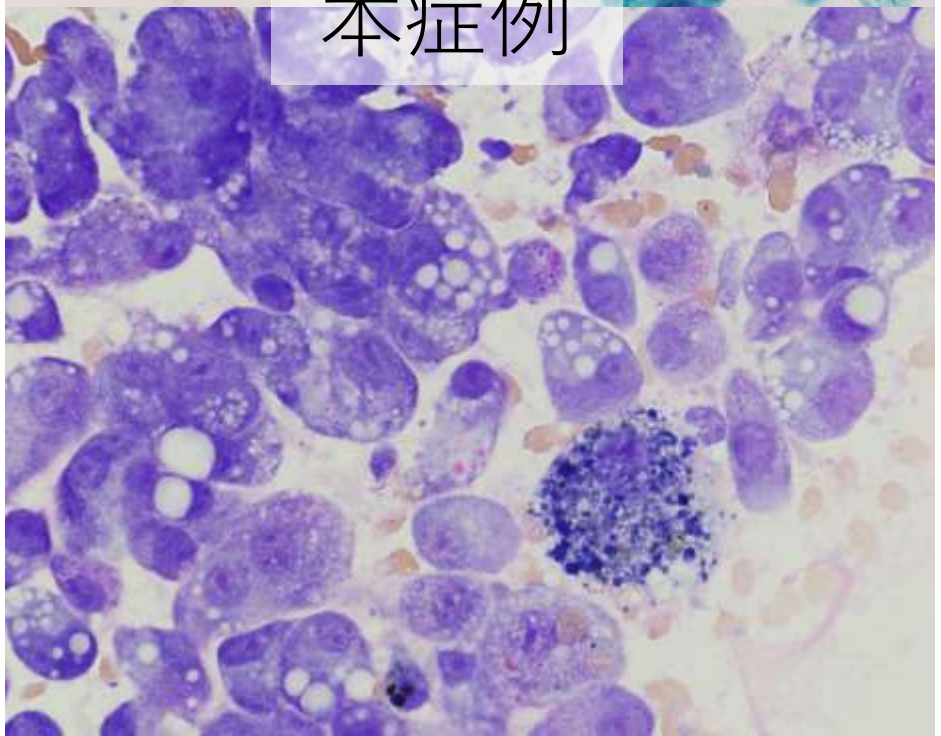

腺房細胞癌との鑑別

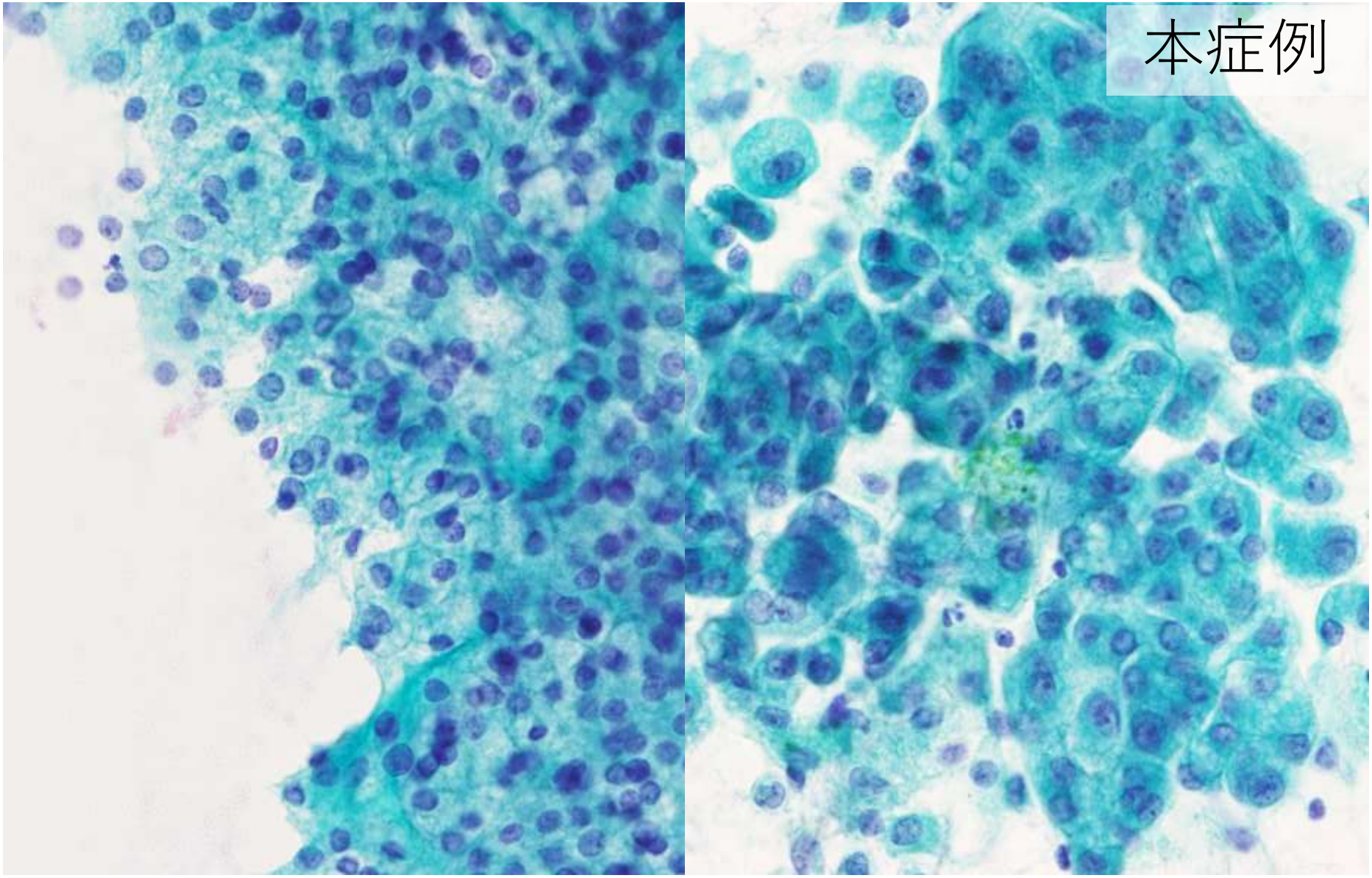

腺房細胞癌と分泌癌の主な鑑別点

	腺房細胞癌	分泌癌 (乳腺相似分泌癌)
嚢胞化	まれ	ときにあり
主な細胞形態	腺房細胞	介在部導管細胞 空胞細胞
チモーゲン顆粒	あり	なし
免疫染色	S-100,amylase,DOG-1	S-100,mammaglobin,GCDFP-15
遺伝子	なし	ETV6-NTRK3変異あり

低悪性度粘表皮癌との鑑別

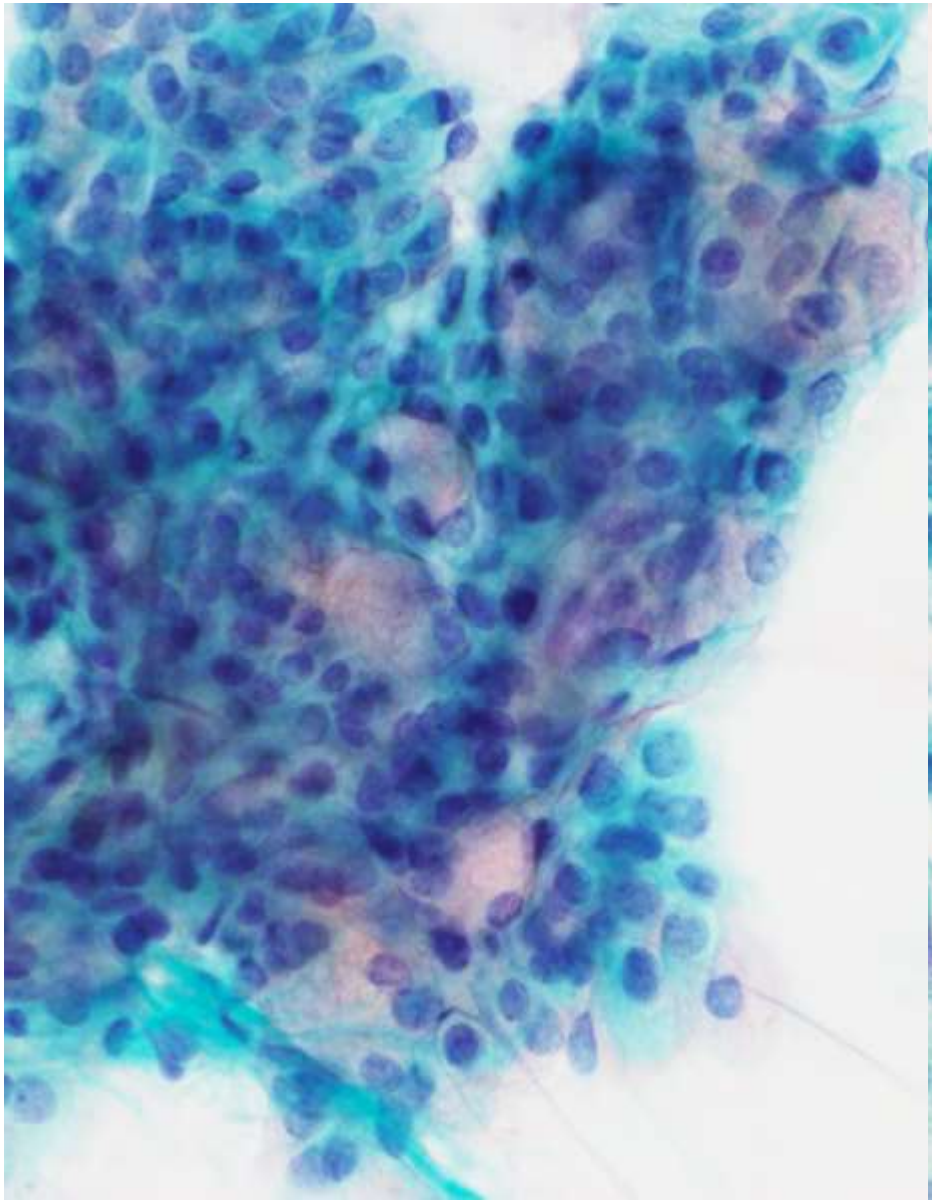

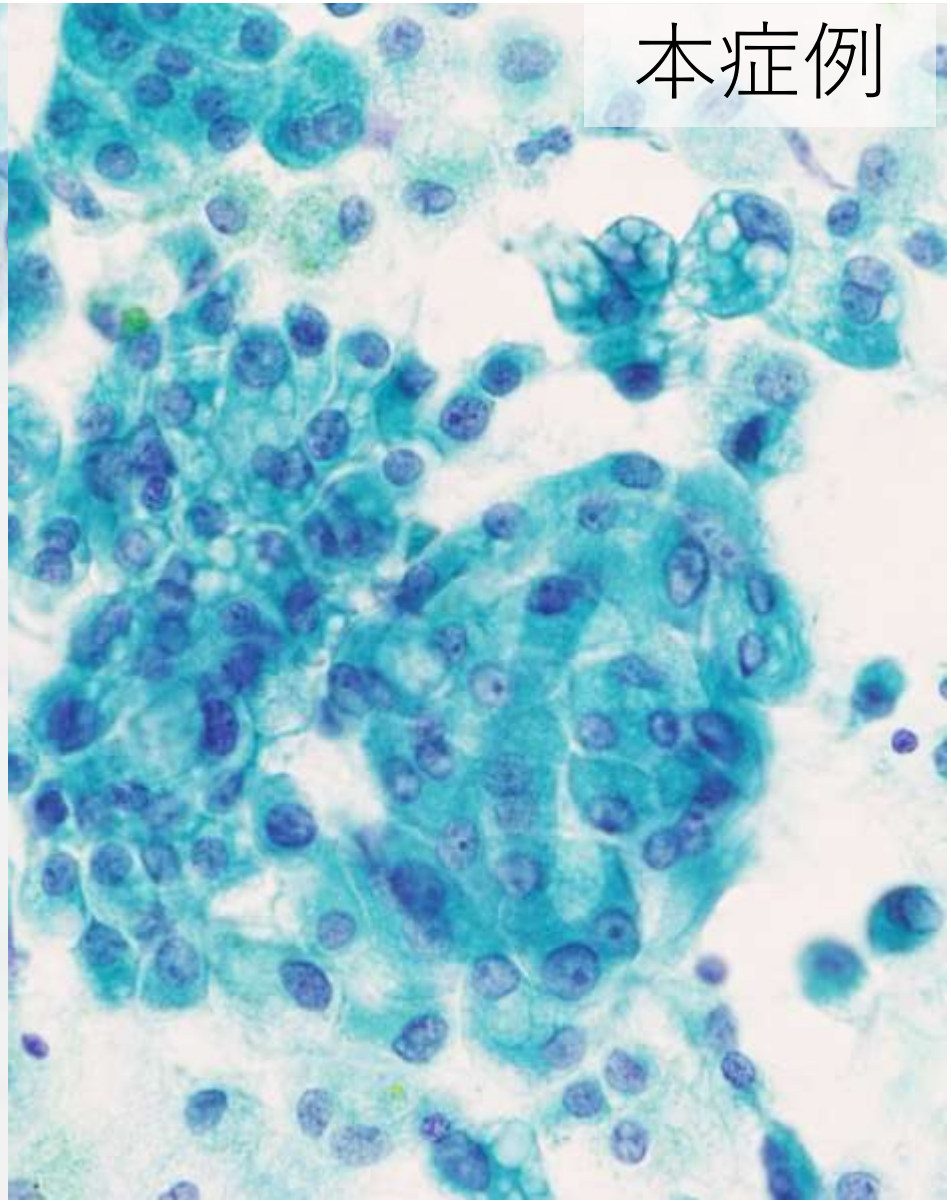

腺様嚢胞癌との鑑別

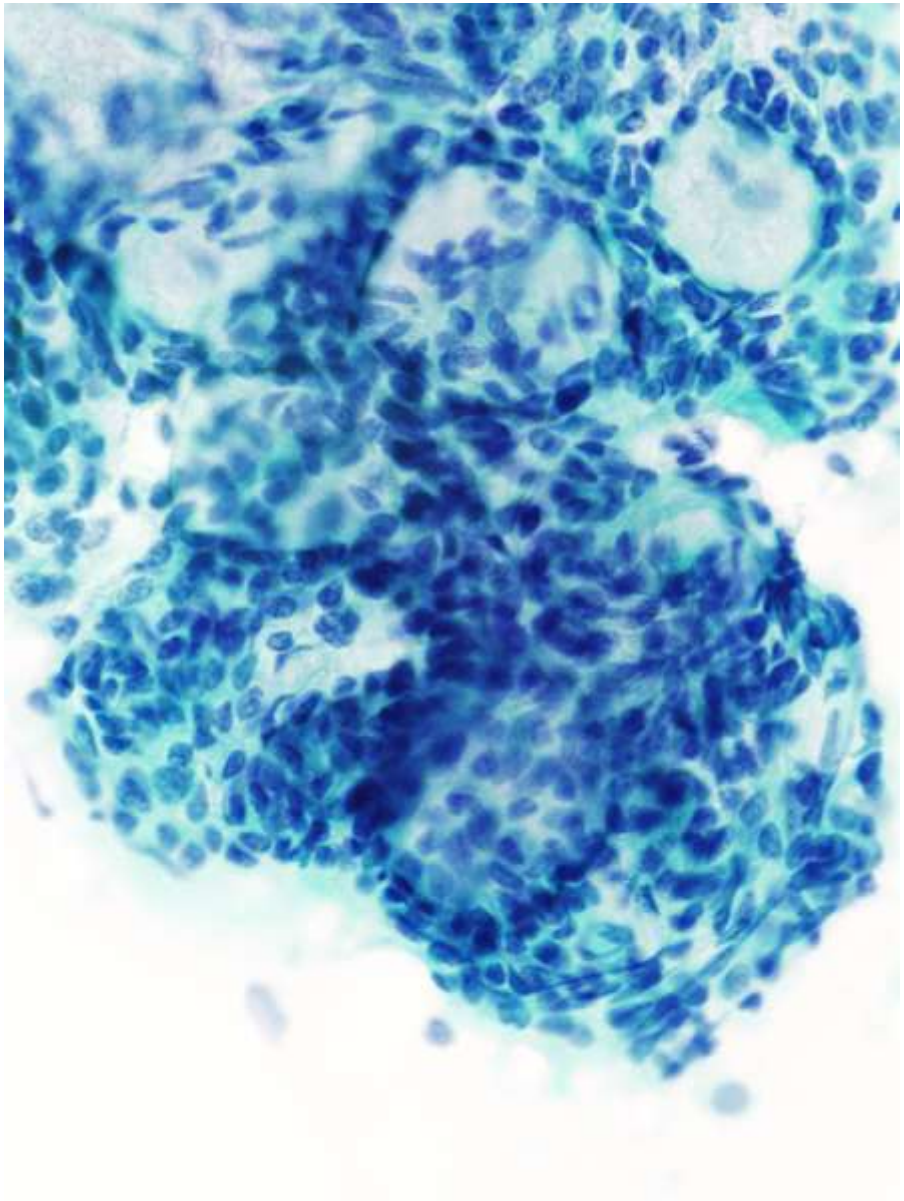

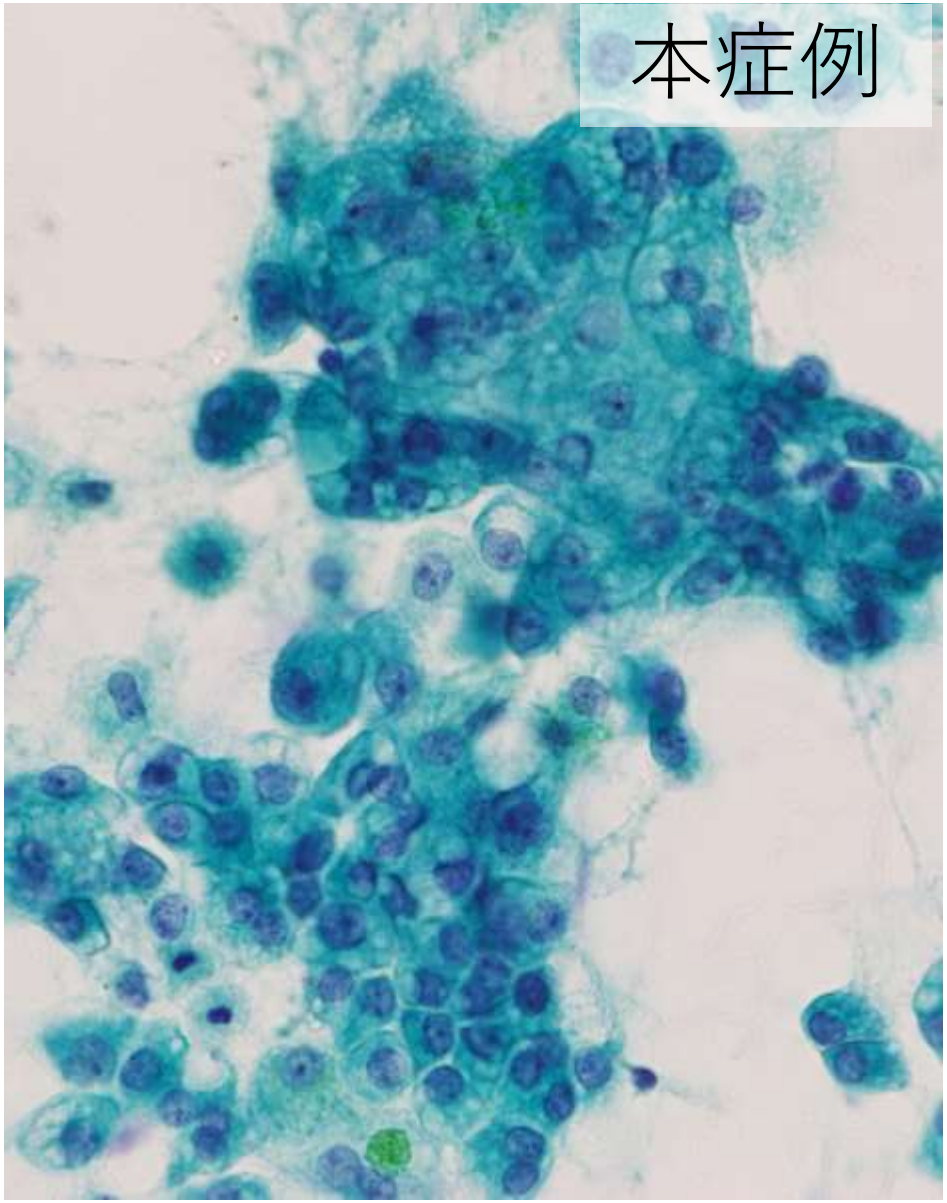

唾液腺導管癌との鑑別

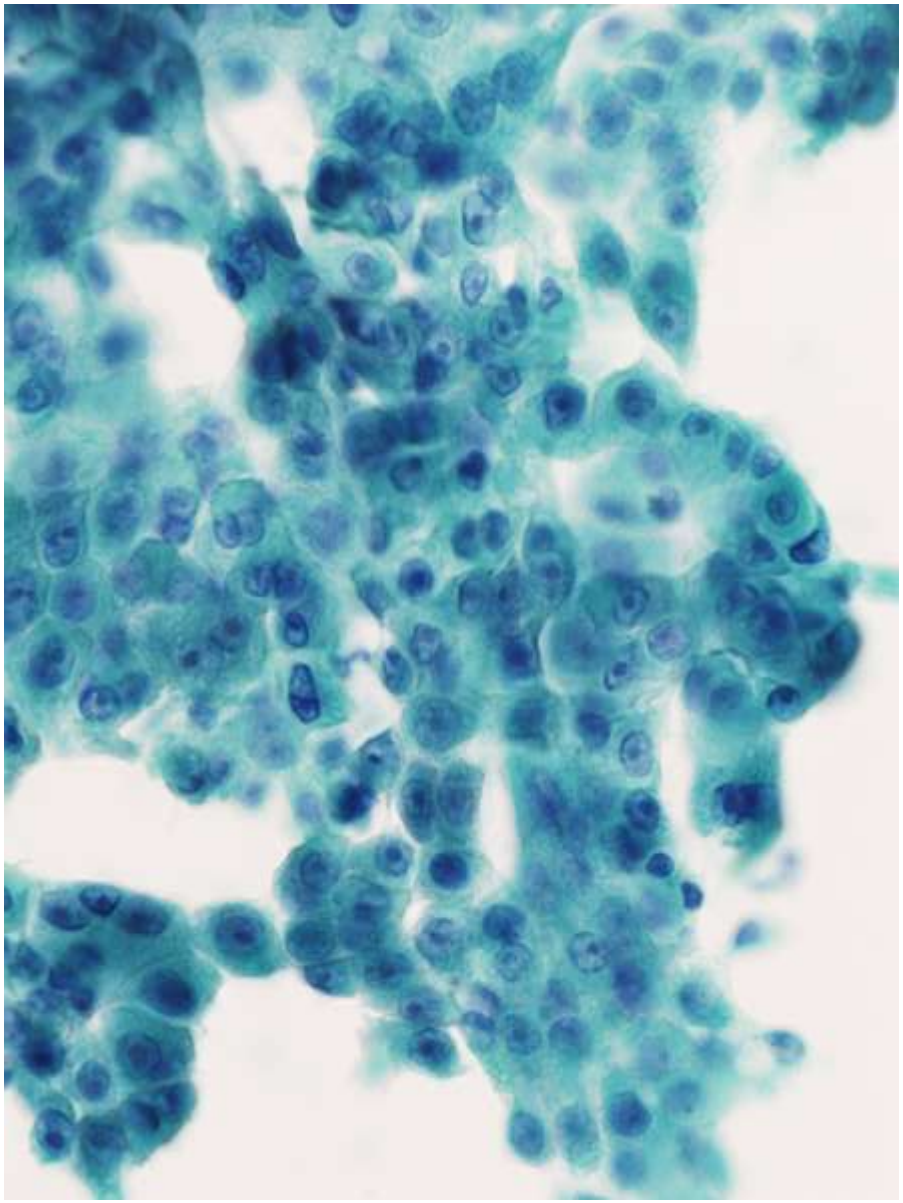

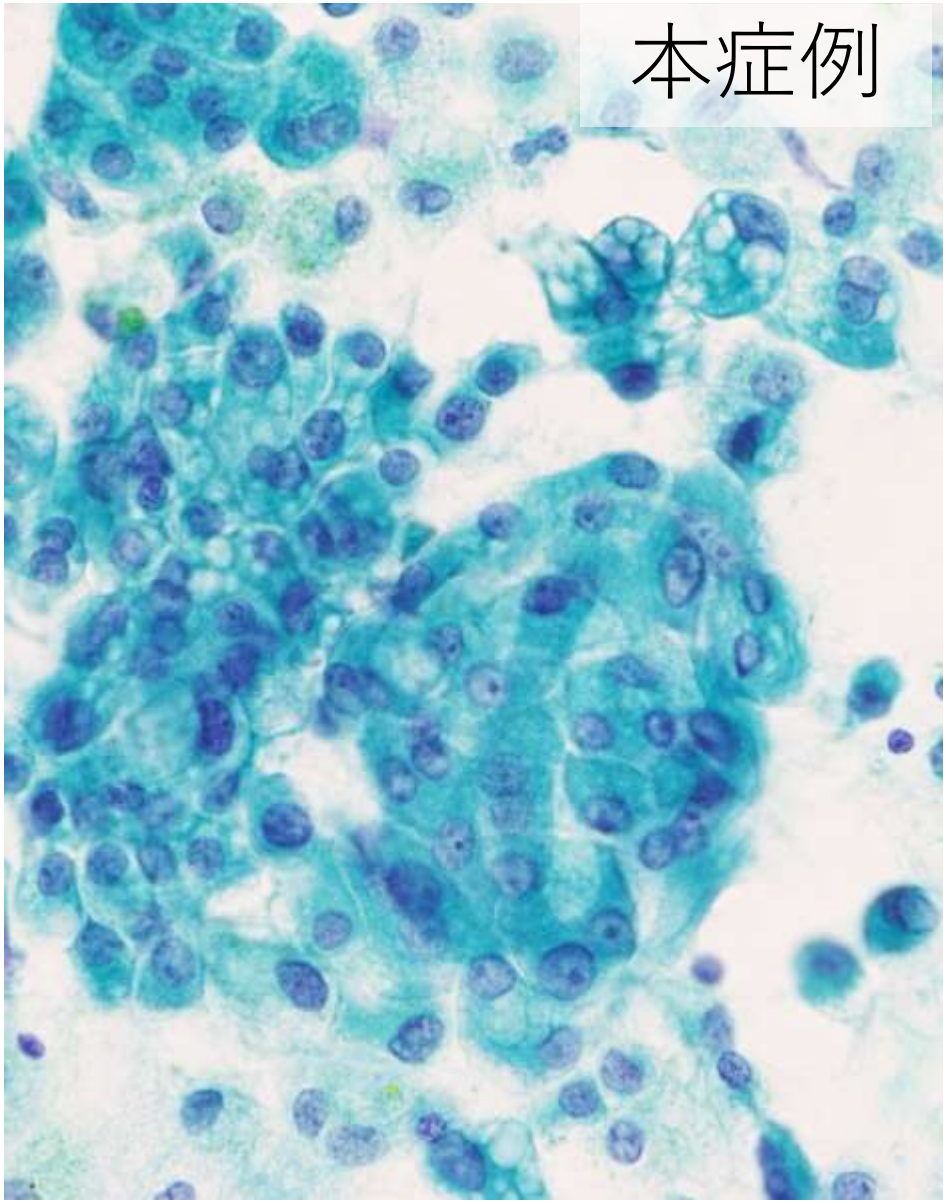

分泌癌の細胞学的特徴

①豊富な細胞外粘液やヘモジデリン貪食細胞
②濾胞構造や乳頭状構造
③腫瘍細胞の細胞質の空胞化
④チモーゲン顆粒の欠如
⑤低異型度の核所見
⑥豊富な血管