2019年度症例検討会
症例1

熊本赤十字病院　病理診断科部　山下　祐

熊本赤十字病院
JAPANESE RED CROSS KUMAMOTO HOSPITAL

症例

- 症例：70代, 女性
- 既往歴：不明
- 臨床経過：
  前頚部右側の腫脹で来院。経過観察を行っていたが、軽度増大したため細胞診施行。
- 検体：甲状腺穿刺

甲状腺関連検査値

- TSH(ECLIA)：3.45(μlU/ml)
- FT4(ECLIA)：0.810(ng/dl)
- サイログロブリン:245(ng/ml)↑

CT, US



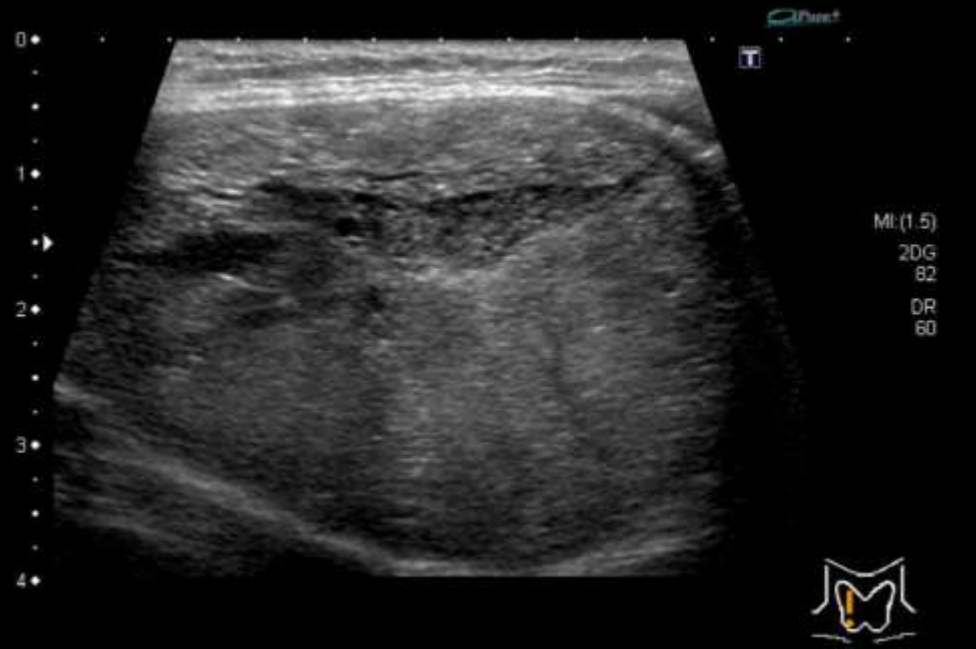

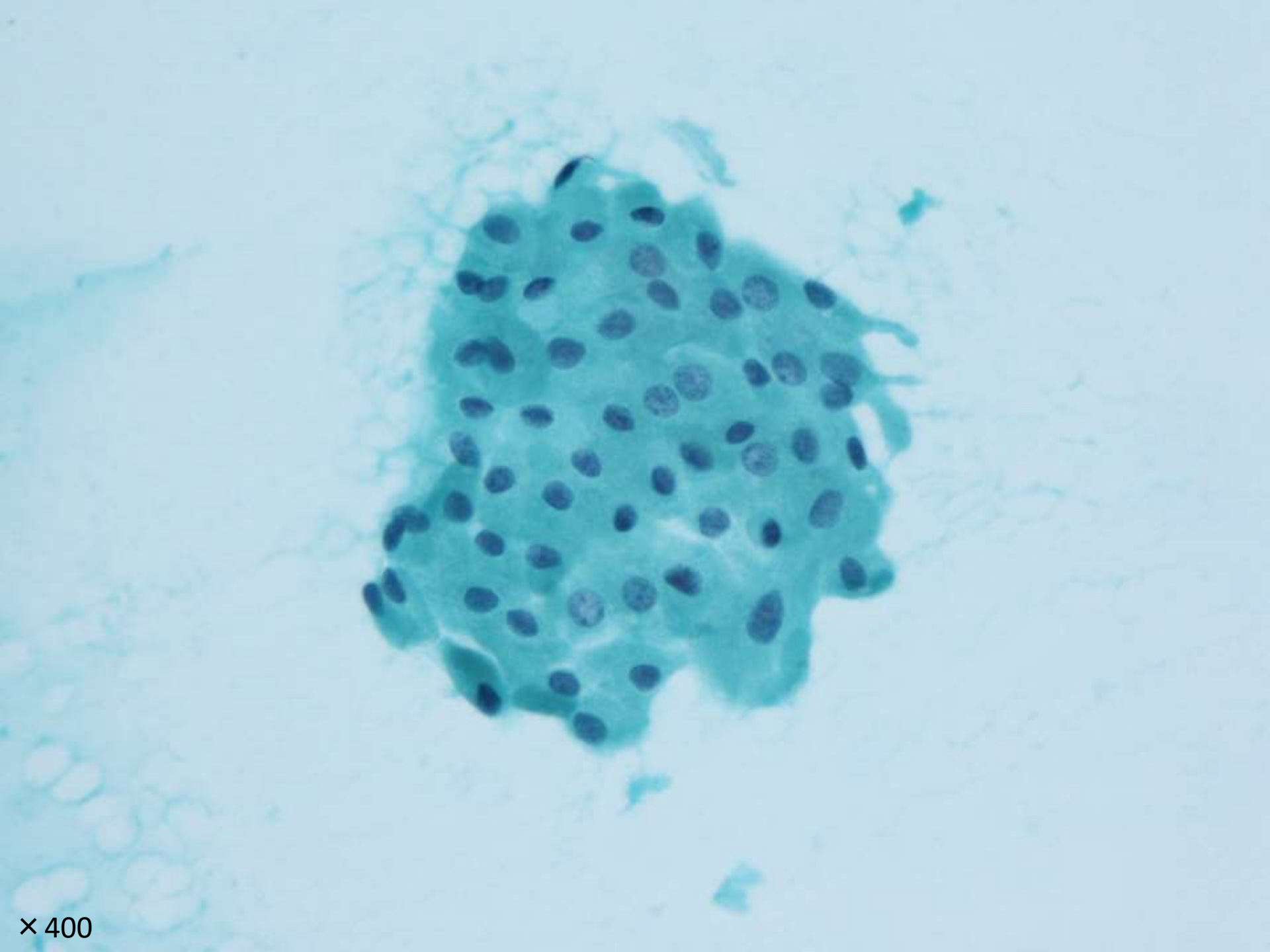
× 400

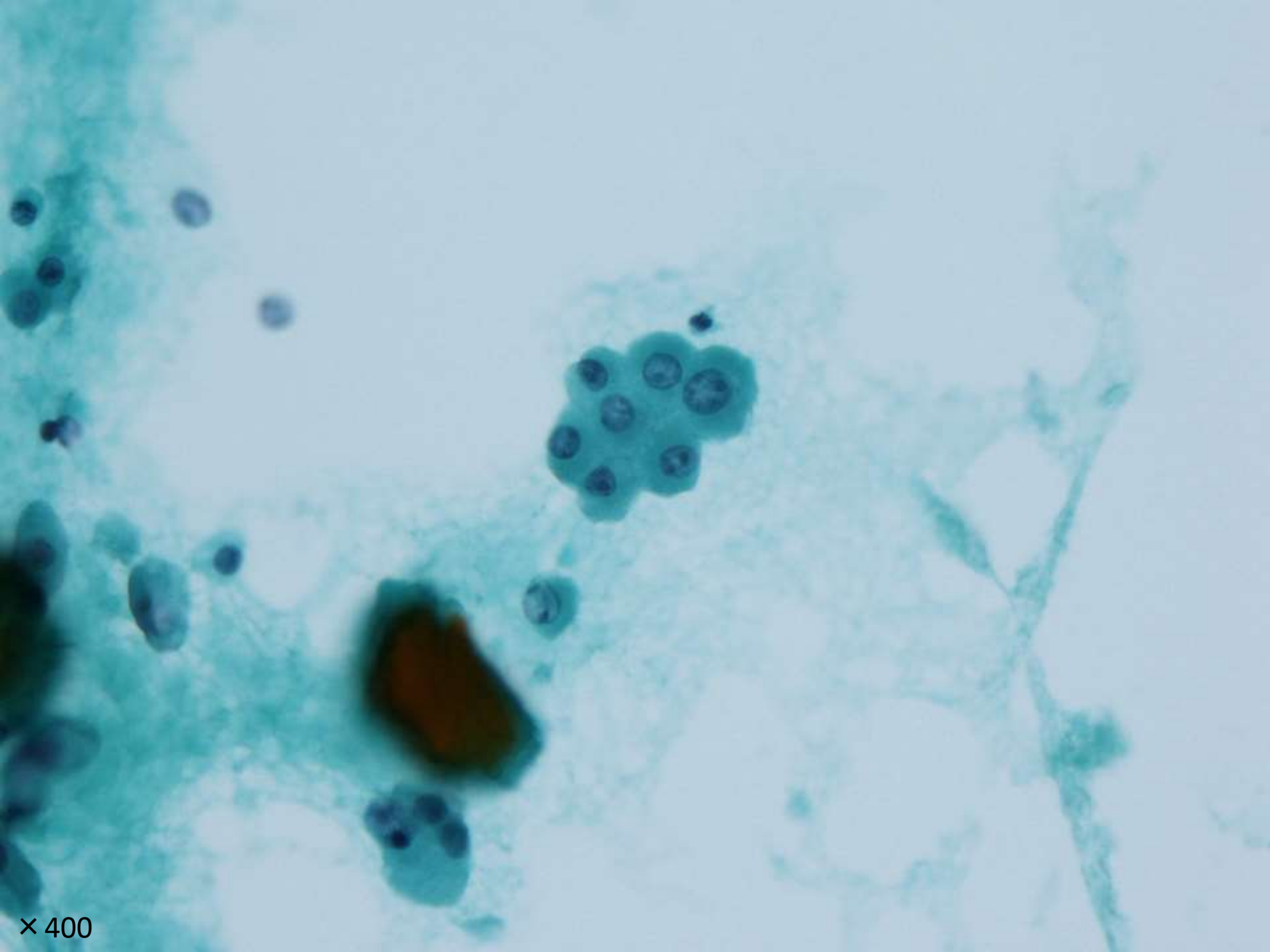
× 400

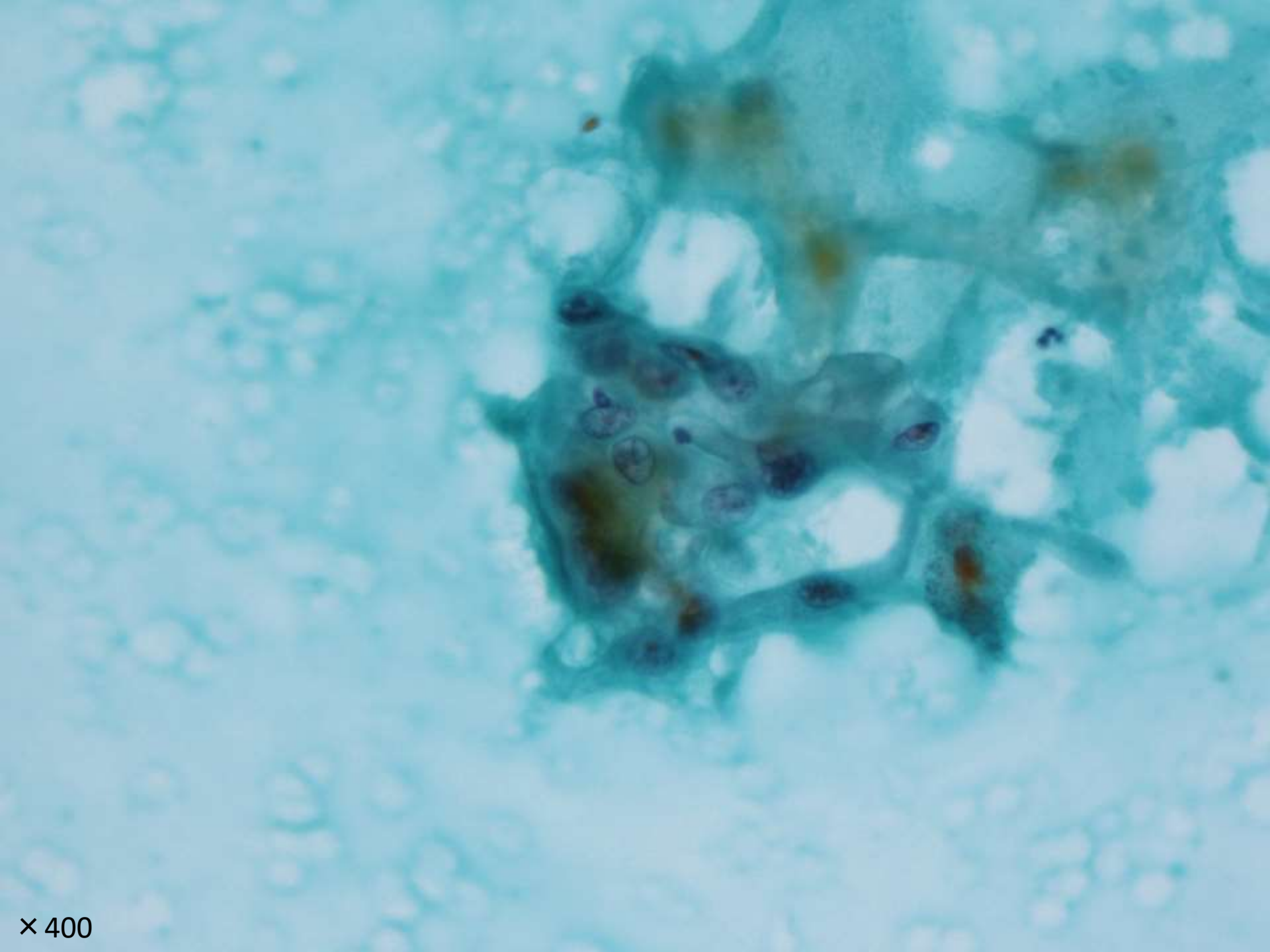
× 400

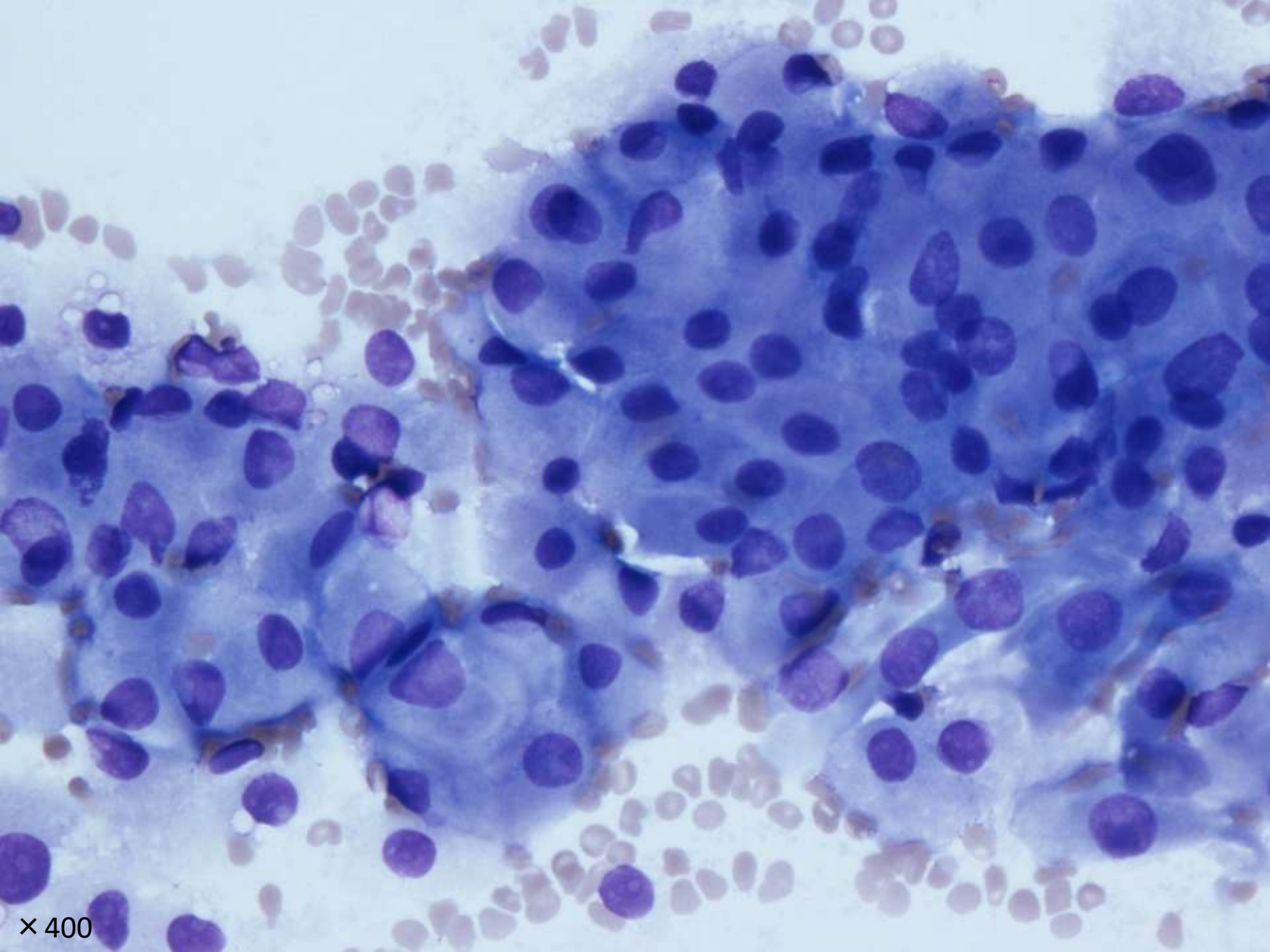
× 400



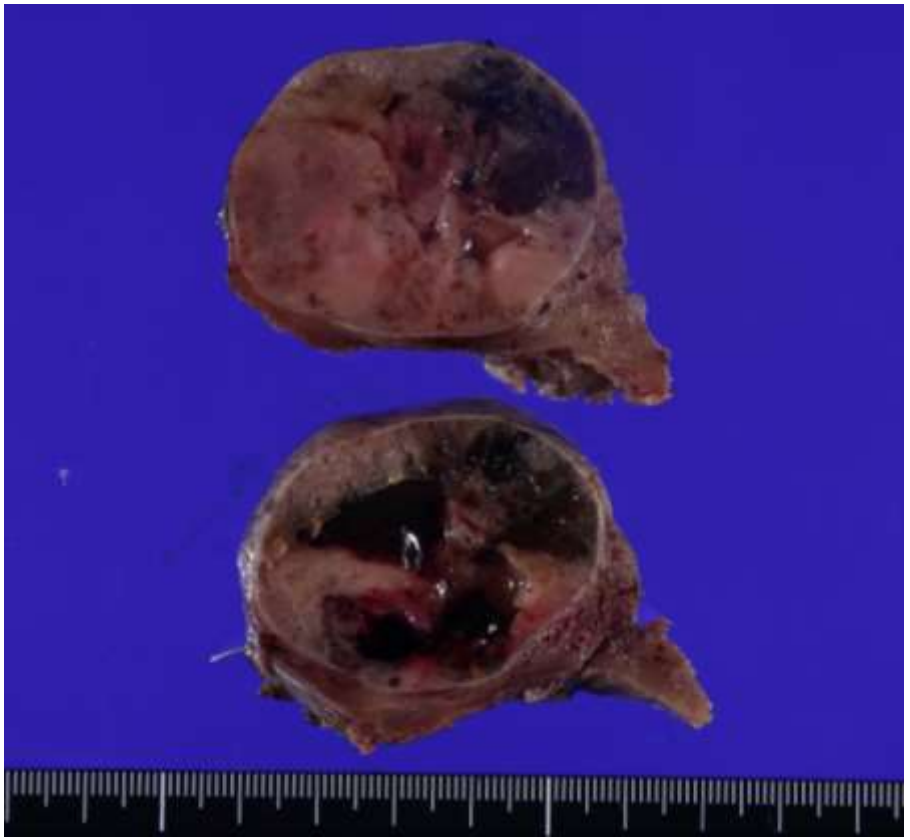

組織像

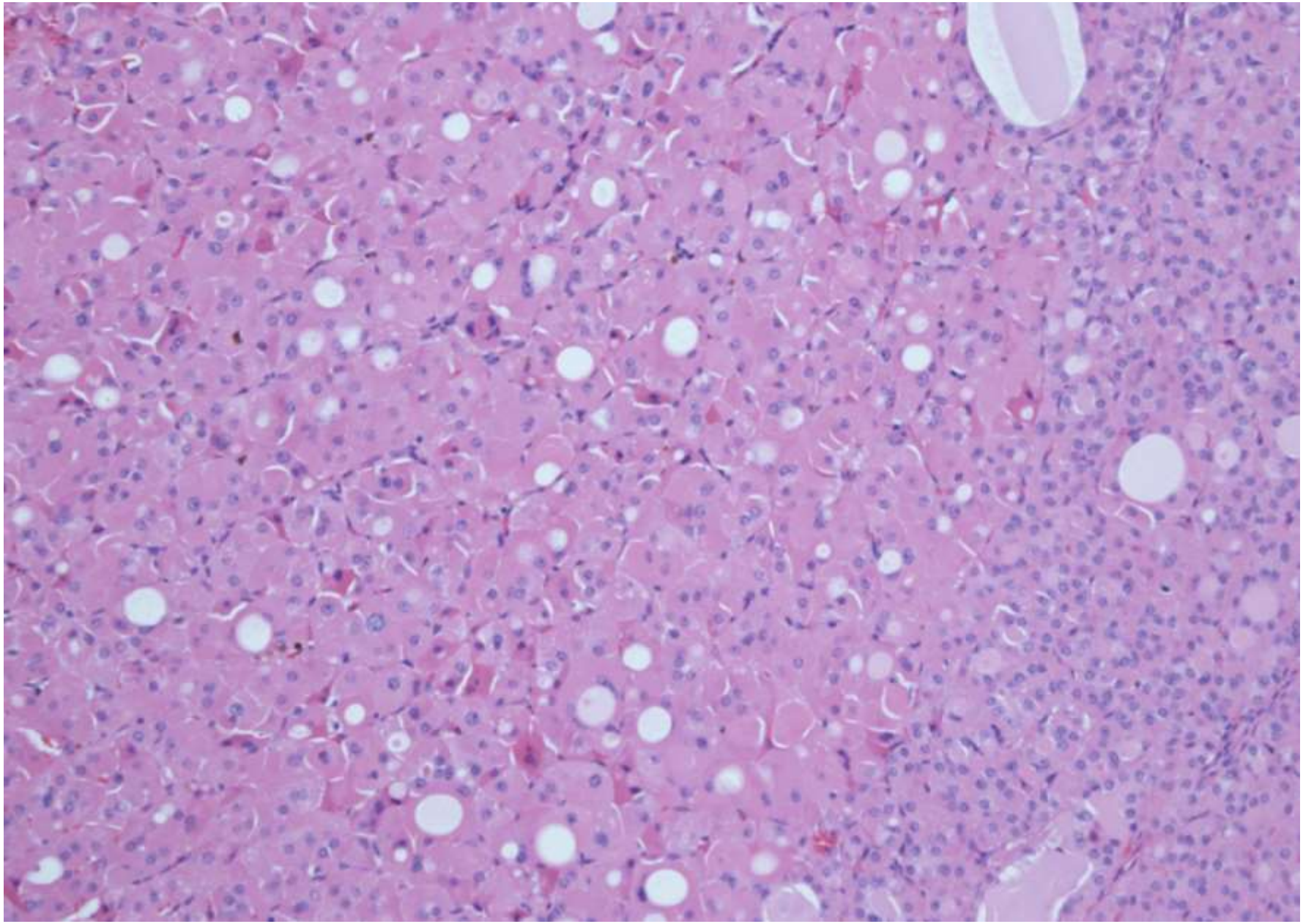

組織像

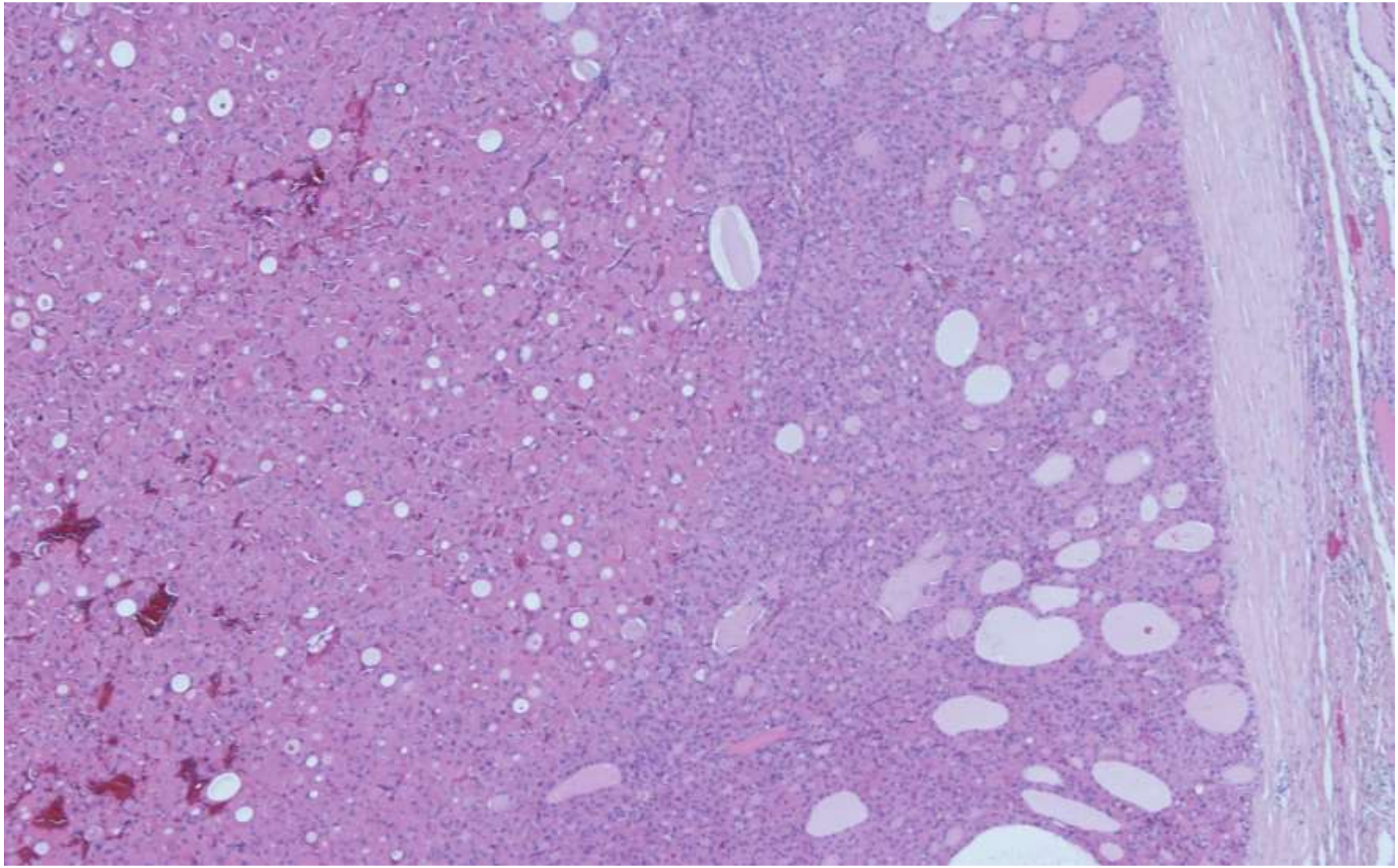

組織診断
Oncocytic adenoma (Hurthle cell adenoma)

好酸性細胞腫 (好酸性細胞型濾胞性腫瘍)

- 濾胞性腫瘍の亜型
- 腫瘍の75%以上が好酸性細胞で占められる濾胞性腫瘍
- 濾胞腺腫の10~15%、濾胞癌の20~25%

甲状腺細胞診ベセスダシステム：報告様式

Ⅰ．不適正
- 嚢胞液のみ
- 細胞なし
- その他（血液過多，凝血など）

Ⅱ．良性
- 良性濾胞性結節に相当（腺腫様結節，コロイド結節などを含む）
- 臨床所見と合致した橋本病（リンパ球性甲状腺炎）に相当
- 亜急性甲状腺炎（肉芽腫性甲状腺炎）に相当
- その他

Ⅲ．意義不明な異型あるいは意義不明な濾胞性病変

Ⅳ．濾胞性腫瘍あるいは濾胞性腫瘍の疑い
- 好酸性細胞型（膨大細胞型）の場合はそれを記載

Ⅴ．悪性の疑い
- 乳頭癌の疑い
- 髄様癌の疑い
- 転移性癌の疑い
- 悪性リンパ腫の疑い
- その他

Ⅵ．悪性
- 乳頭癌
- 低分化癌
- 髄様癌
- 未分化癌
- 扁平上皮癌
- 複数の組織型を持つ癌（各組織型を記載）
- 転移性癌
- 非ホジキンリンパ腫
- その他

Ali SZ, Cibas ES：甲状腺細胞診ベセスダシステム
坂本穆彦（監訳），シュプリンガー・ジャパン，東京，2011.

解答

1. 嚢胞液のみ
2. 良性濾胞性結節に相当
3. 臨床所見と合致した橋本病に相当
4. 濾胞性腫瘍あるいは濾胞性腫瘍の疑い
5. 乳頭癌
6. 非ホジキンリンパ腫
7. 転移性癌

濾胞性腫瘍

- 濾胞状に増殖する腫瘍
- 乳頭癌の核所見を有さない
- 癌の診断は被膜浸潤、脈管浸潤、甲状腺外への転移を組織学的に確認
- 細胞診では一括して濾胞性腫瘍として扱う

好酸性細胞

- oxyphilic cell,oncocyte, askanazy cell, Hürthle cell などとも呼ばれる

- 酸化的リン酸化タンパク質をコードするミトコンドリアDNA（mtDNA）の欠失や突然変異によって代償性にミトコンドリアが増殖する

Máximo V. Lima J. Prazeres H. Soares P. Sobrinho-Simões M.
The biology and the genetics of Hürthle cell tumors of the thyroid.
Endocr. Relat. Cancer. 2016; **23**: X2

好酸性細胞型濾胞性腫瘍の細胞像

- コロイドは乏しく、出血背景が多い
- 出現細胞が多い
- 細胞質が豊富で、顆粒状、好酸性
- 出現細胞のほとんどが好酸性細胞
- 細胞境界は明瞭
- 核は円形、中心性
- 核クロマチンは粗大顆粒状
- 核の大小不同、二核、大型核小体、核溝を認めることも
- 乳頭癌の核所見がみられない

鑑別疾患

主な甲状腺疾患における甲状腺ホルモン値（FT_4、FT_3）と甲状腺刺激ホルモン値（TSH）との関係

		TSH	
		高値	低値
FT_4 FT_3	高値	TSH産生腫瘍 甲状腺ホルモン不応症	バセドウ病 無痛性甲状腺炎 亜急性甲状腺炎 プランマー病
	低値	甲状腺機能低下症 （慢性甲状腺炎、橋本病、先天性甲状腺機能低下症、甲状腺手術後、アイソトープ治療後）	中枢性甲状腺機能低下症

隈病院HPより引用：https://www.kuma-h.or.jp/

嚢胞液

- 貯留性嚢胞と真性嚢胞に分けられる
- 様々な疾患において嚢胞を形成する
- 多くの場合、腺腫様甲状腺腫の退行性変化によって生じる

	乳頭癌 (n=531)	**濾胞癌 (n=61)**	**濾胞腺腫 (n=865)**	**腺腫様甲状腺腫 (n=797)**
嚢胞性変化の割合	21%	43%	65%	78%

丸田淳子, 野口志郎, 山下裕人
甲状腺嚢胞性病変の細胞学的検討.
Jpn. Soc. Clin. Cytol. 1997;36(1):13~18.

嚢胞液

- 甲状腺取扱い規約第7版では「嚢胞液」

- 甲状腺ベセスダシステムでは
  嚢胞液があり、10個以上の良性濾胞上皮細胞
  から成る集塊が6個以下
  の場合、「不適正」に区分される

→嚢胞性乳頭癌の見落としを防ぐため

嚢胞液

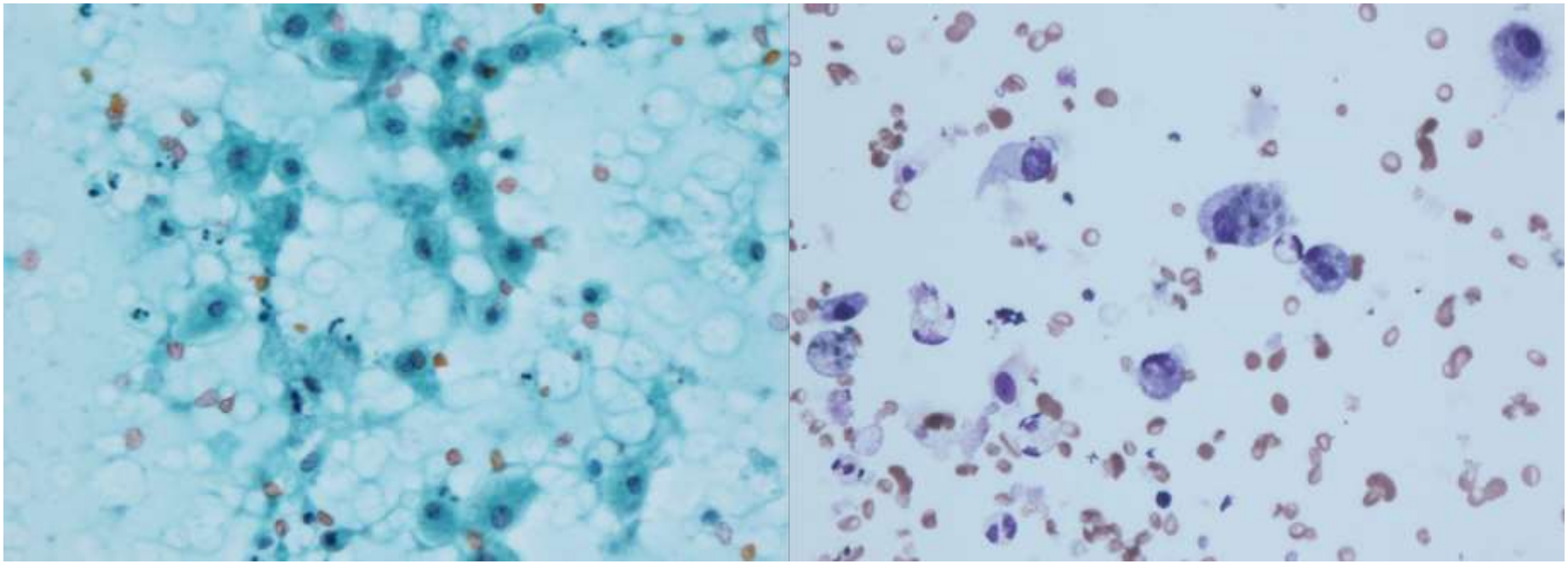

- 多数の泡沫細胞
- 変性した赤血球
- コレステリン結晶を認める
- 嚢胞壁を被覆する細胞をみることも

良性濾胞性結節 (benign follicular nodule)

- 結節性甲状腺腫
- 過形成性(腺腫様)結節
  →腺腫様甲状腺腫
- コロイド結節の結節
- グレーブス病(バセドウ病)

腺腫様甲状腺腫 (adenomatous goiter)

- 甲状腺が非腫瘍性・結節性増殖により腫大する多発性病変

- 原因不明

局所的に濾胞が大型化
↓
近傍の濾胞にホルモン異常、血流障害
↓
二次的に壊死、出血、線維化
↓
持続することによって形成

腺腫様甲状腺腫

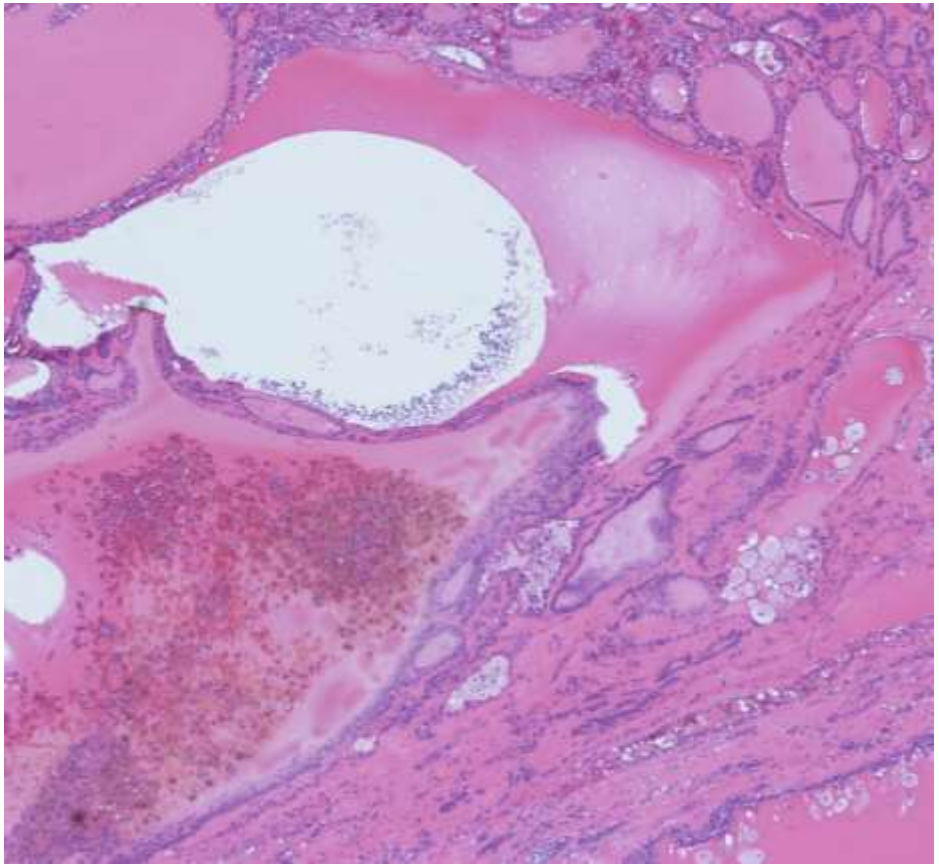

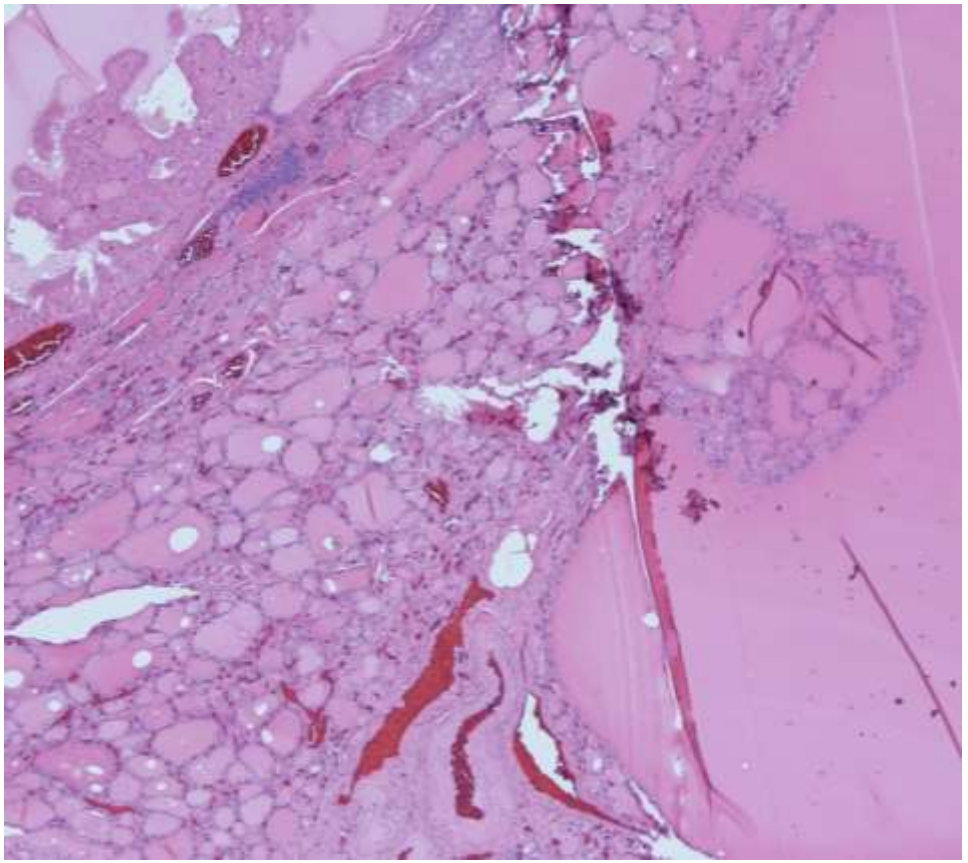

- 出血、壊死、嚢胞形成、結合織の増加、硝子化、石灰化
- 特徴的な所見として Sanderson polster の像をみる

腺腫様甲状腺腫

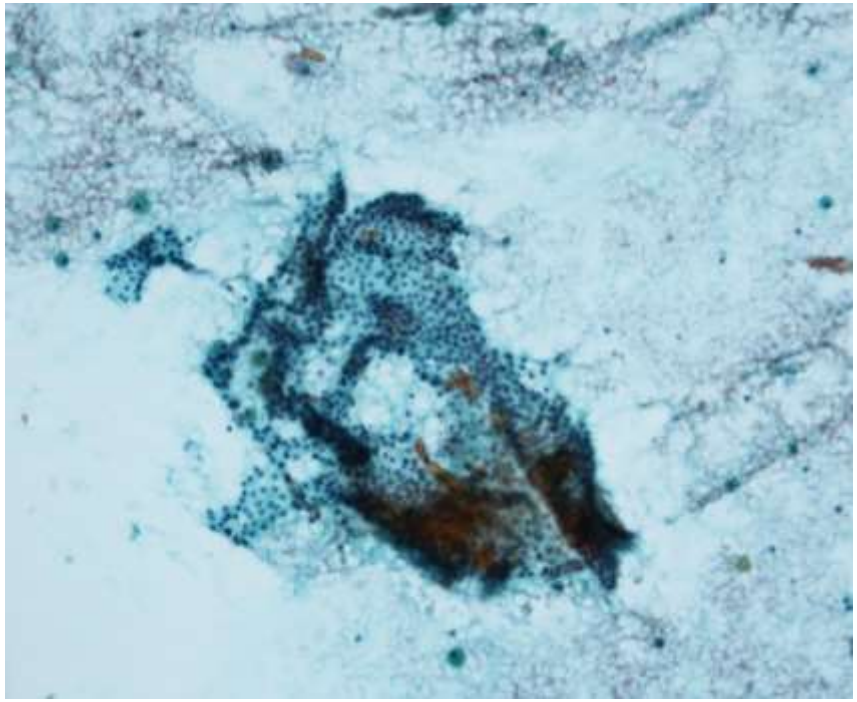

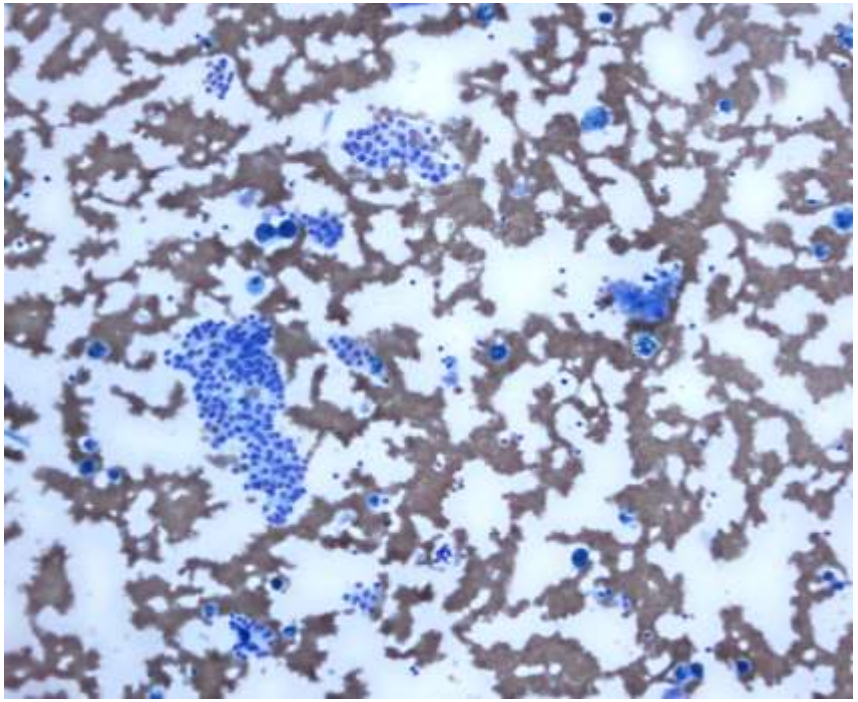

- 背景にコロイド、泡沫細胞、ヘモジデリン貪食組織球、多核組織球、線維芽細胞、変性した赤血球などを認める
- 濾胞上皮細胞がシート状、濾胞状、乳頭状に出現
- 異型性の乏しい細胞から核の大小不同、過染性の目立つ細胞が出現することも
- 好酸性細胞が主体のことも(好酸性細胞と非好酸性の濾胞上皮細胞の混在)
- 乳頭癌の核所見はみられない

腺腫様甲状腺腫か好酸性細胞型濾胞腺腫か

コロイド背景や泡沫細胞：腺腫様甲状腺腫
採取細胞が多い：濾胞腺腫
通常の濾胞細胞の混在：腺腫様甲状腺腫
濾胞構造：目立てば腺腫様甲状腺腫
血管の混在：濾胞腺腫
立体的な細胞集塊：濾胞腺腫
核異型がみられる：濾胞腺腫
細胞質が厚い：濾胞腺腫

亀山　香織
好酸性濾胞性腫瘍の細胞診
Thyroid Cancer Explore .2017;Vol.3 No.1

慢性甲状腺炎(橋本病)

- 甲状腺のびまん性腫大を呈する自己免疫性甲状腺炎
- 成人女性に多い
- 血中サイログロブリン抗体、抗ペルオキシダーゼ抗体が陽性
- リンパ腫の背景疾患になり得る
- 結節性病変を形成する場合は細胞診の対象

慢性甲状腺炎

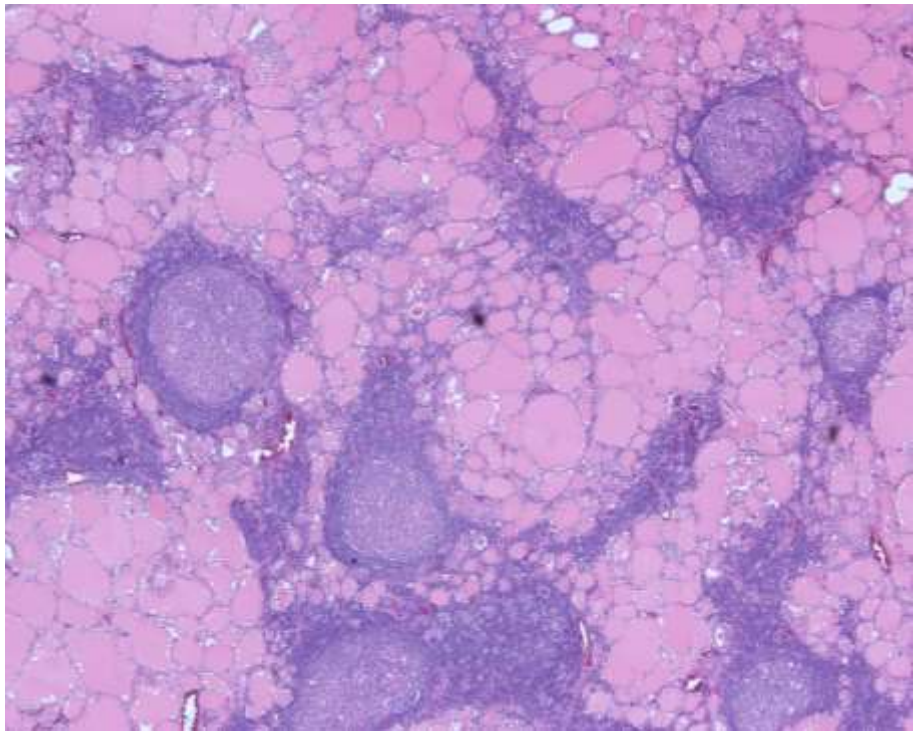

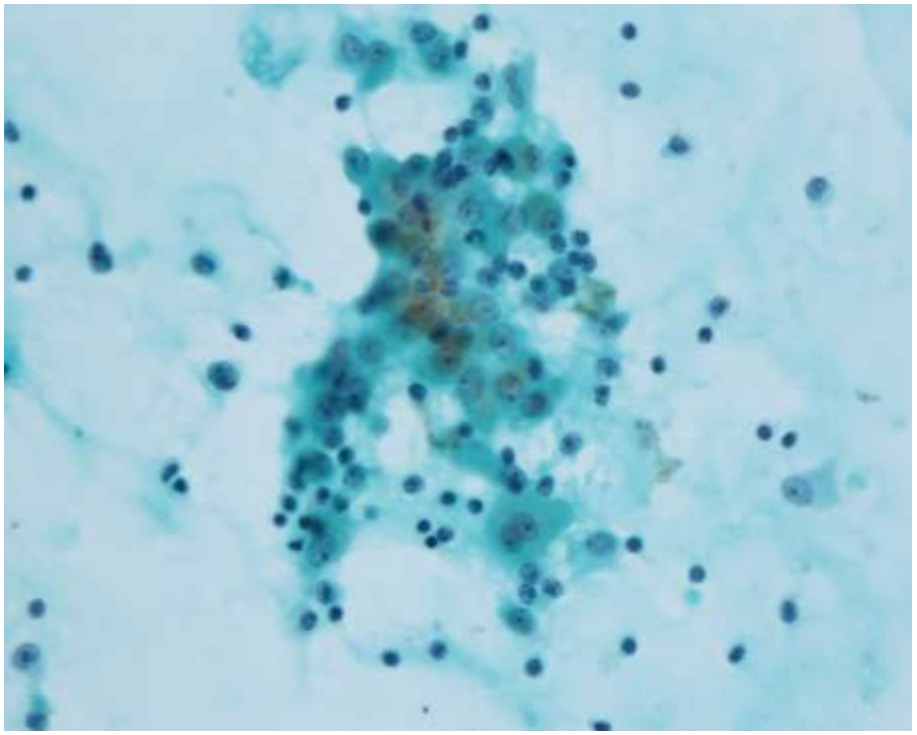

- 背景にコロイドを欠く
- 背景に多数のリンパ球、形質細胞主体の炎症細胞を認める
- 顆粒状の豊富な細胞質を有する好酸性濾胞上皮細胞がシート状、小濾胞状に出現
- 核の大小不同、核の過染性、明瞭な核小体

乳頭癌

- 濾胞上皮由来の悪性腫瘍
- 甲状腺癌の90%以上
- 30~60歳代に多い
- 女性に多い(男性の5~6倍)
- 10種類ほどの亜型が存在

Orphan Annie Eye nucleus



https://scepticemia.com/2012/01/31/comic-book-meets-medicine-little-orphan-annie/

乳頭癌

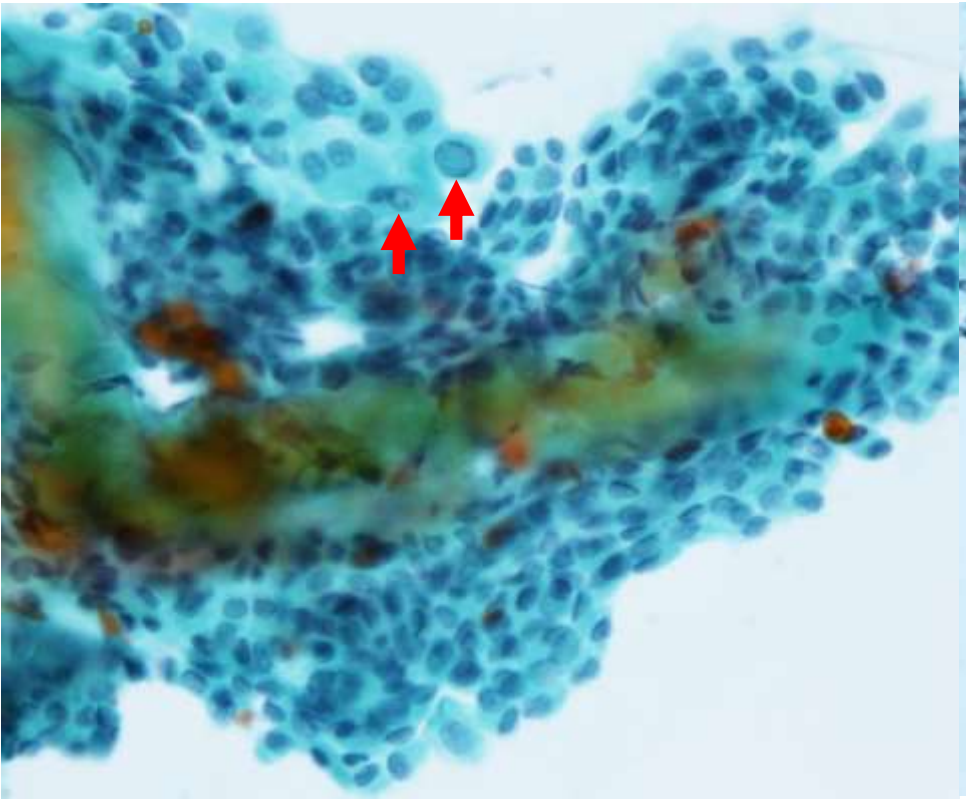

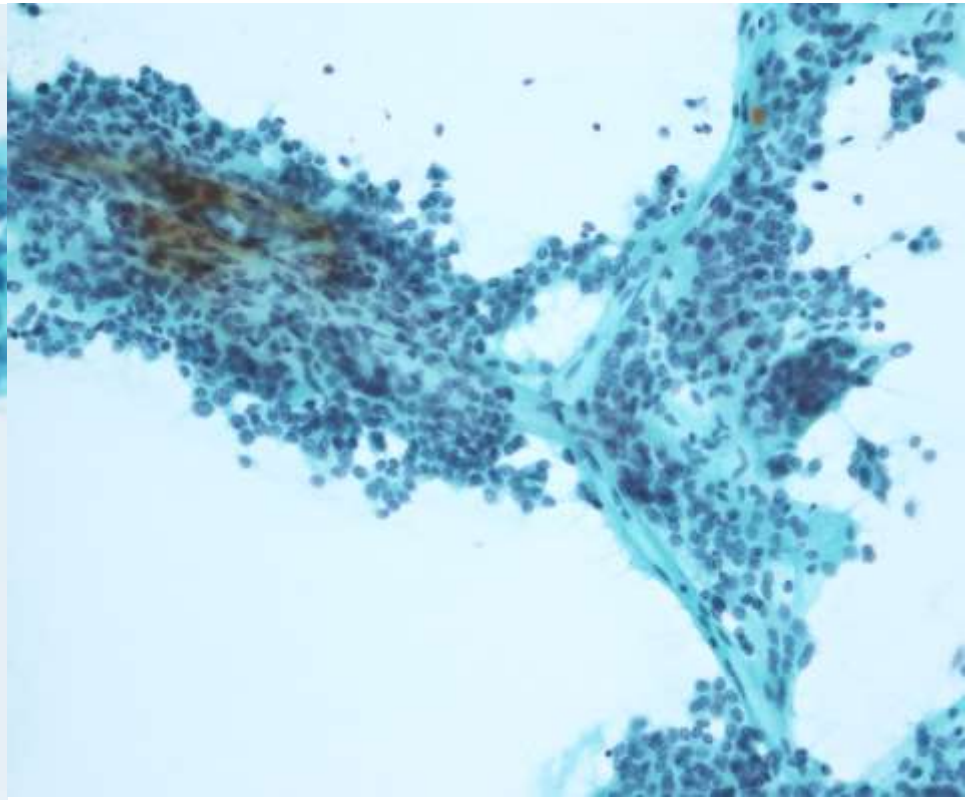

- すりガラス状核、核溝、核内細胞質封入体、核形不整などの特徴的核所見を有する
- シート状を示す
- 多核巨細胞をしばしば認める

乳頭癌

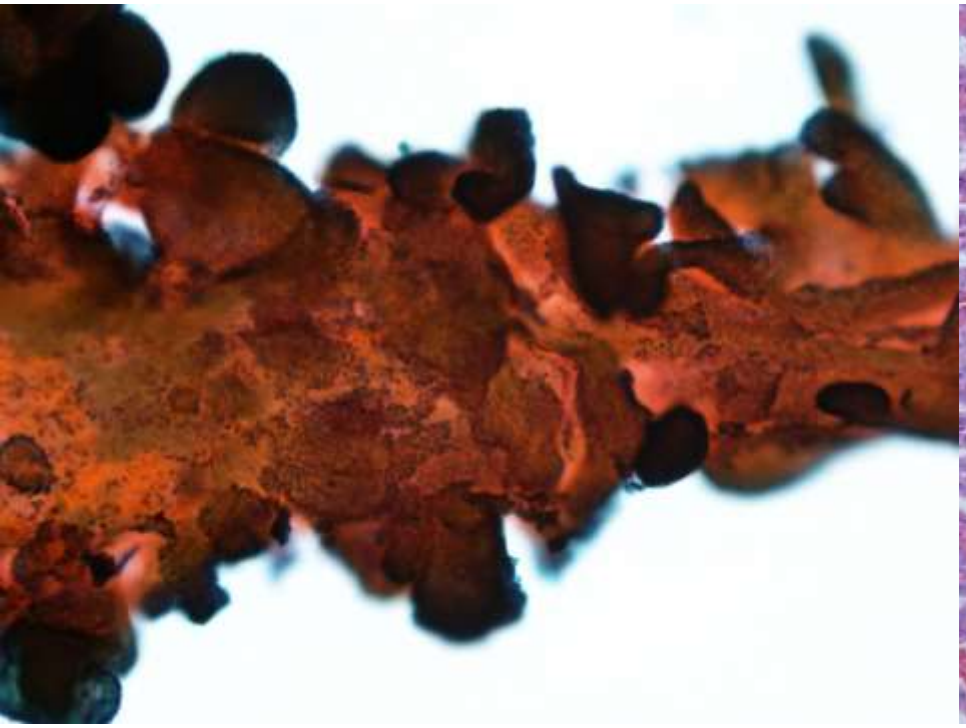

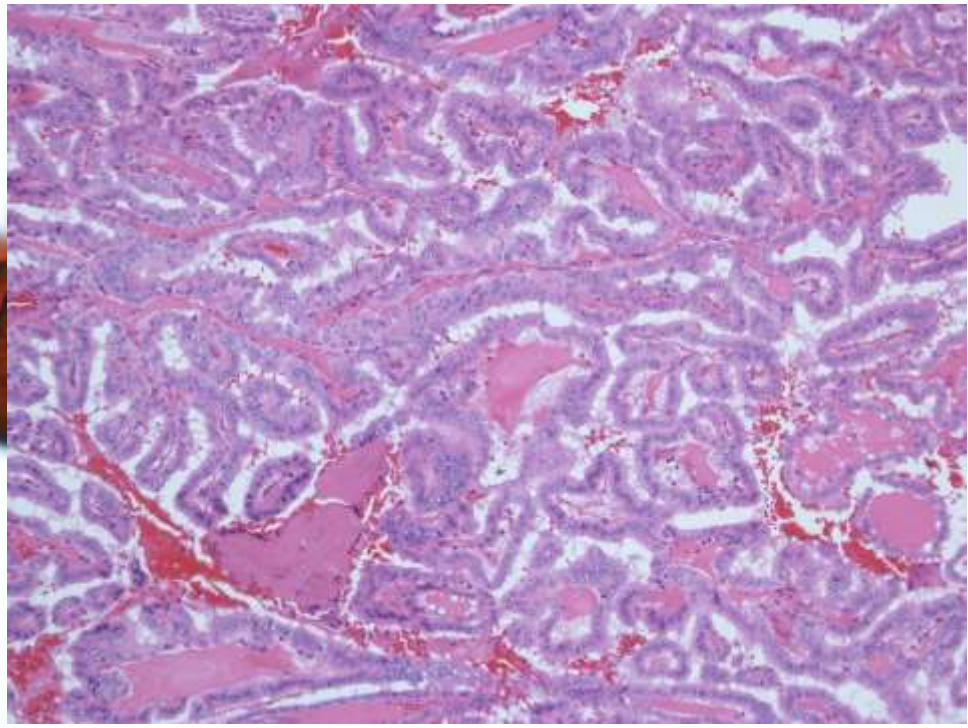

- 出現様式はシート状、乳頭状、濾胞状、索状、孤在性など
- 核密度の増加、核の重層性、核間距離の不均一

好酸性細胞型乳頭癌

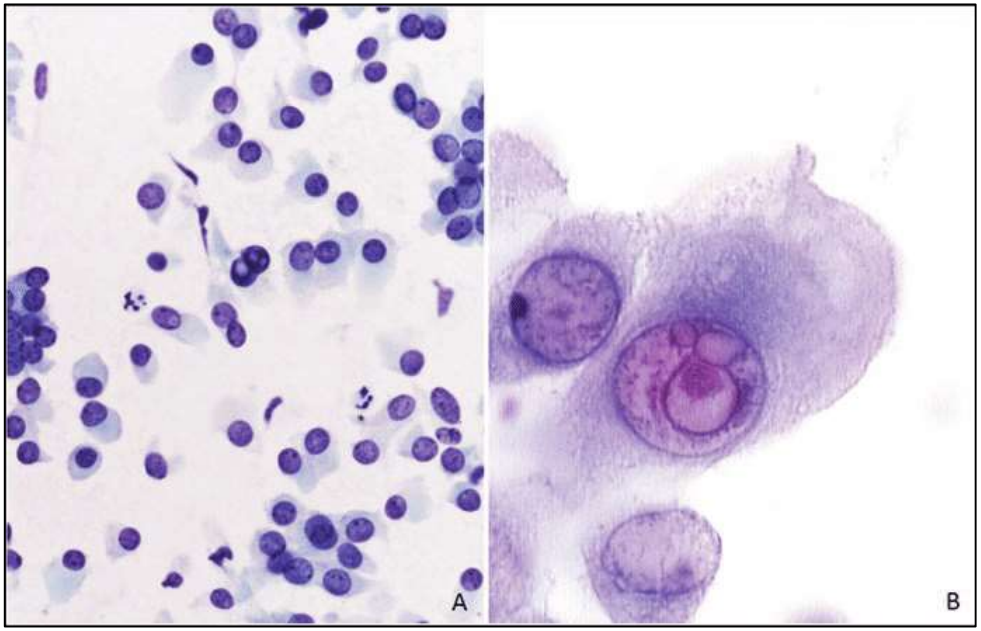

https://www.researchgate.net/figure/Papillary-thyroid-carcinoma-oncocytic-variant-a-Loosely-cohesive-polygonal-to_fig19_319449656

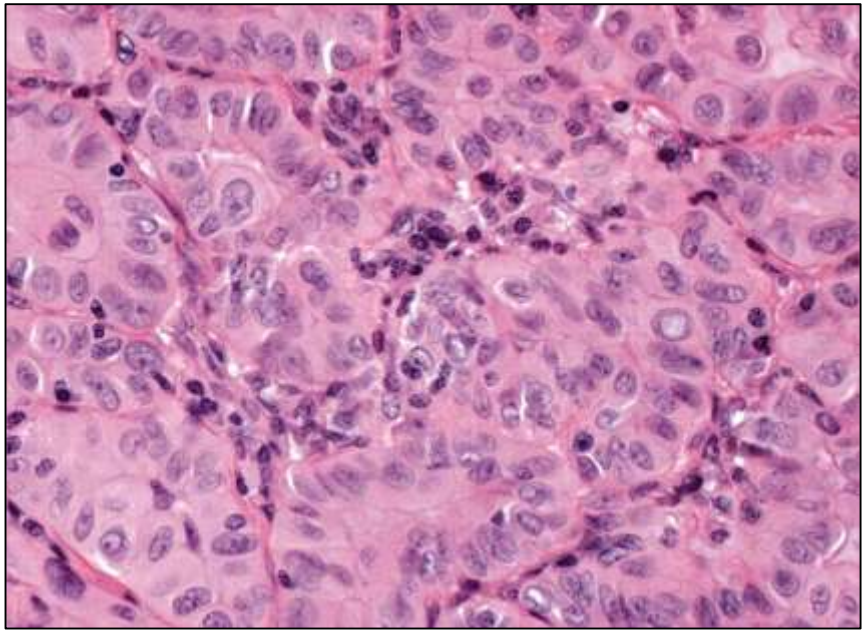

https://www.pathologyoutlines.com/topic/thyroidoncocytic.html

- 乳頭癌に特徴的な核所見を有する好酸性細胞が主体を占める腫瘍
- 好酸性細胞が部分的でなく全体に認めるものに限られる

乳頭癌様の核をもつ非浸潤性甲状腺濾胞性腫瘍 (noninvasive follicular thyroid neoplasm with papillary-like nuclear features:NIFTP)

- 境界悪性腫瘍
- 細胞診で乳頭癌と診断した症例が偽陽性、過剰診断として扱われる可能性
- ベセスダシステム第2版では乳頭癌を疑う軽度な核所見（核腫大、核形不整、淡明なクロマチン）がみられる場合は濾胞性腫瘍に分類し、典型的な乳頭癌の特徴を有する症例のみ乳頭癌の診断とする

悪性リンパ腫

- 橋本病を発生母地とするものが多い
- B細胞リンパ腫(MALTとびまん性大細胞型B細胞リンパ腫)がほとんどを占める
- 悪性リンパ腫が2次的に甲状腺に浸潤する頻度は甲状腺原発のものより高い
- 炎症細胞(リンパ球、形質細胞、組織球など)を認めた場合、濾胞上皮数に拘らず適正とされる

悪性リンパ腫

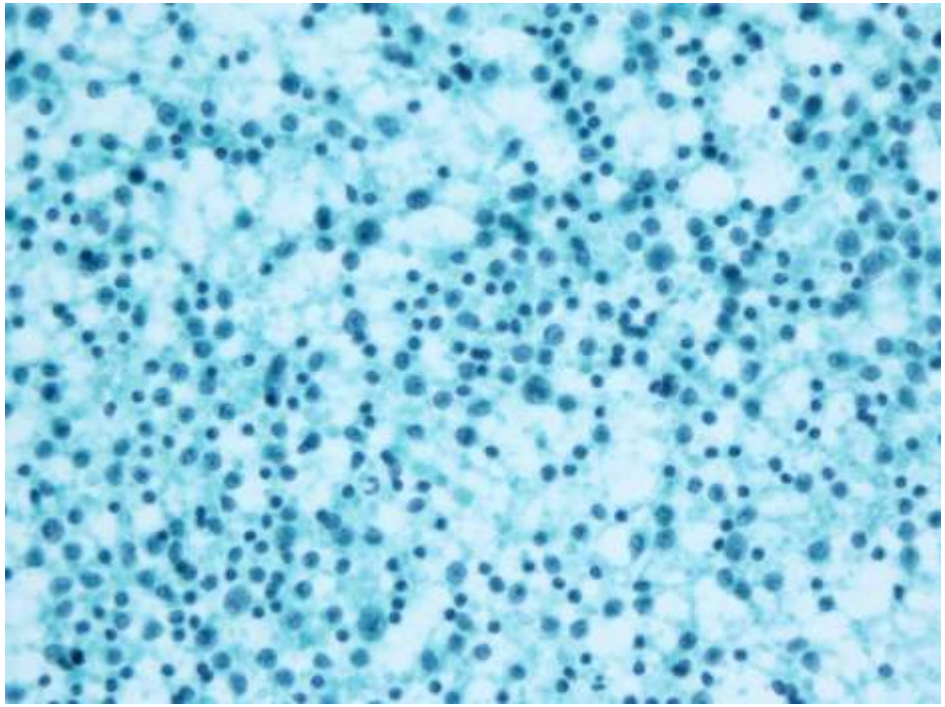

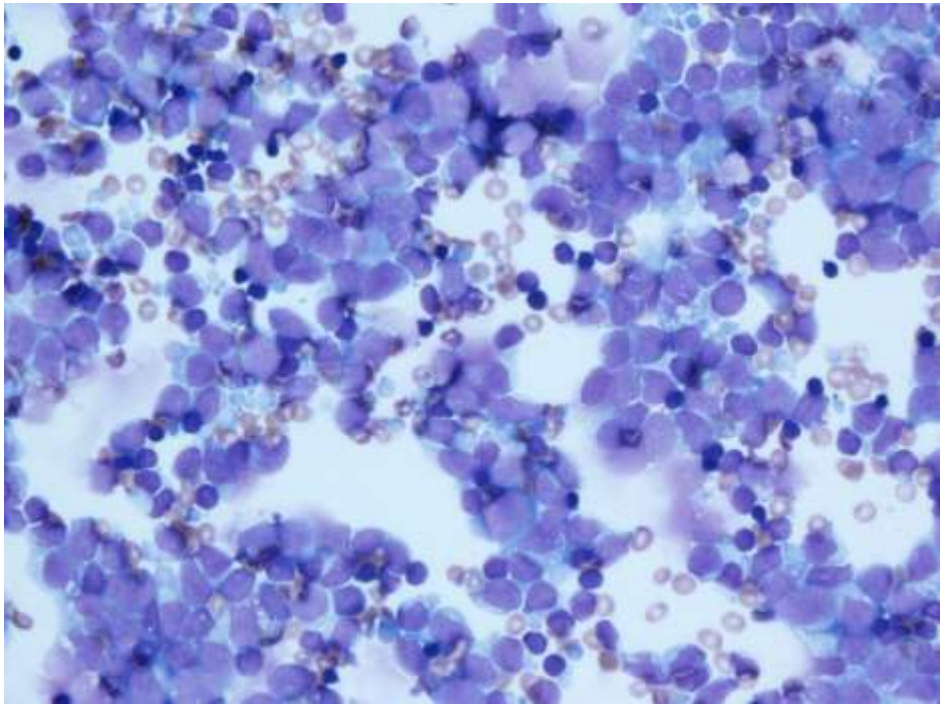

- 橋本病を基礎疾患として発生するものが多く、鑑別困難な場合が多い
- 小リンパ球の割合、リンパ球の核異型や単一性、濾胞上皮の混在の有無

転移性癌

- 甲状腺悪性腫瘍の1%程度
- 肺癌、乳癌、腎癌、喉頭癌など
- 晩期再発が甲状腺で発見されることも

転移性癌

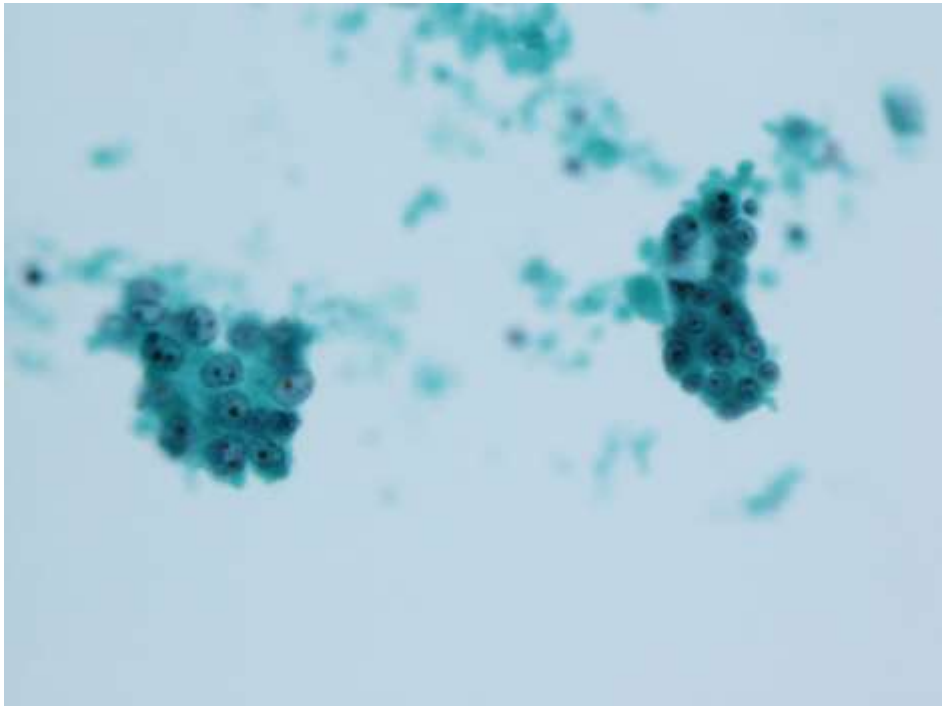

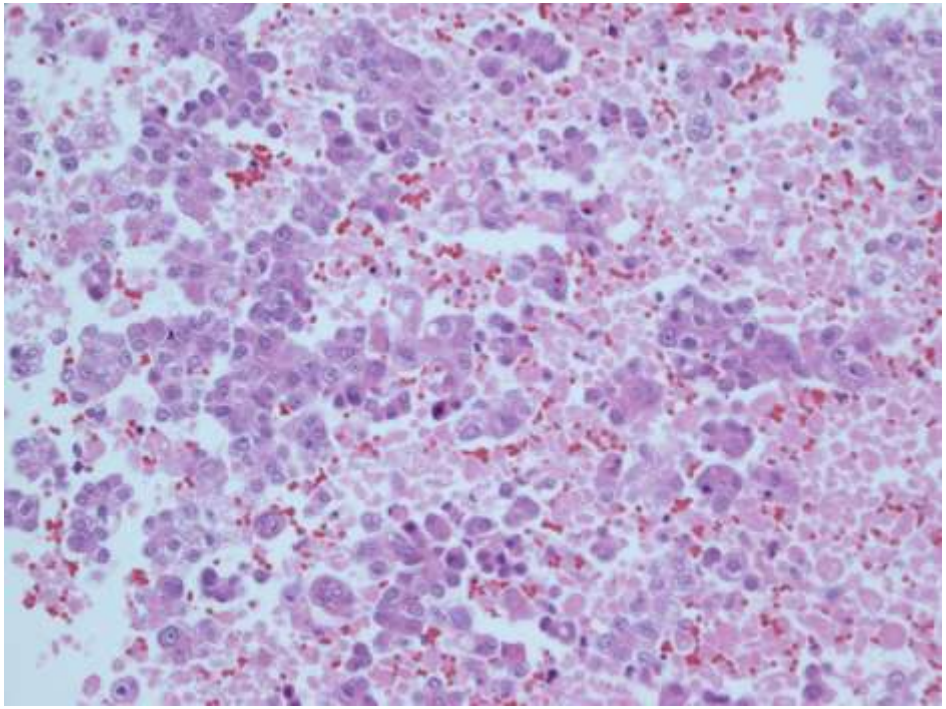

- 臨床情報の確認
- 背景の壊死
- 転移性腫瘍の組織型に応じた細胞所見

髄様癌

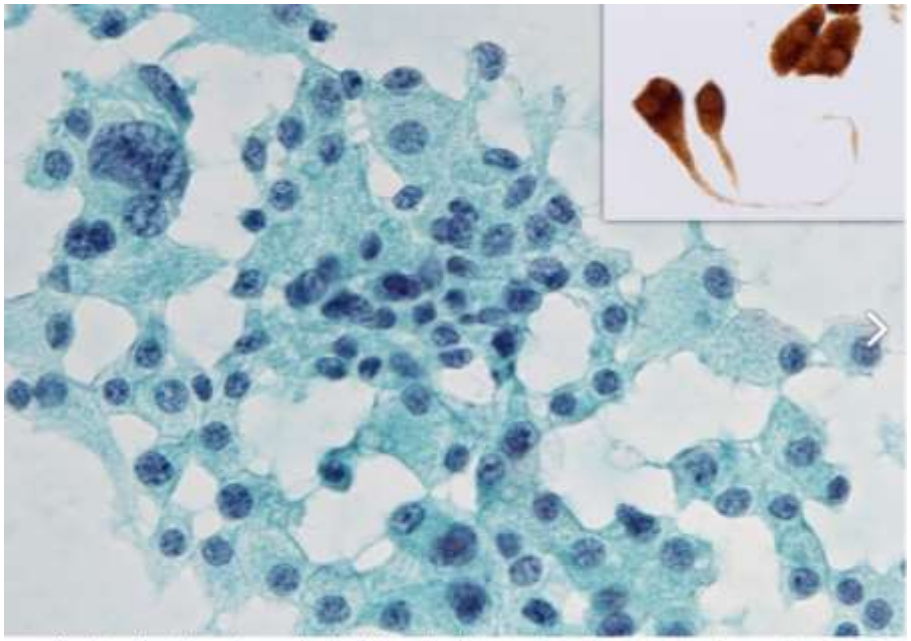

Medullary thyroid carcinoma, thyroid FNA: cells with eccentric nuclei and "salt and pepper" chromatin, positive for calcitonin on immunostaining (*inset*) (Papanicolaou, ×40)

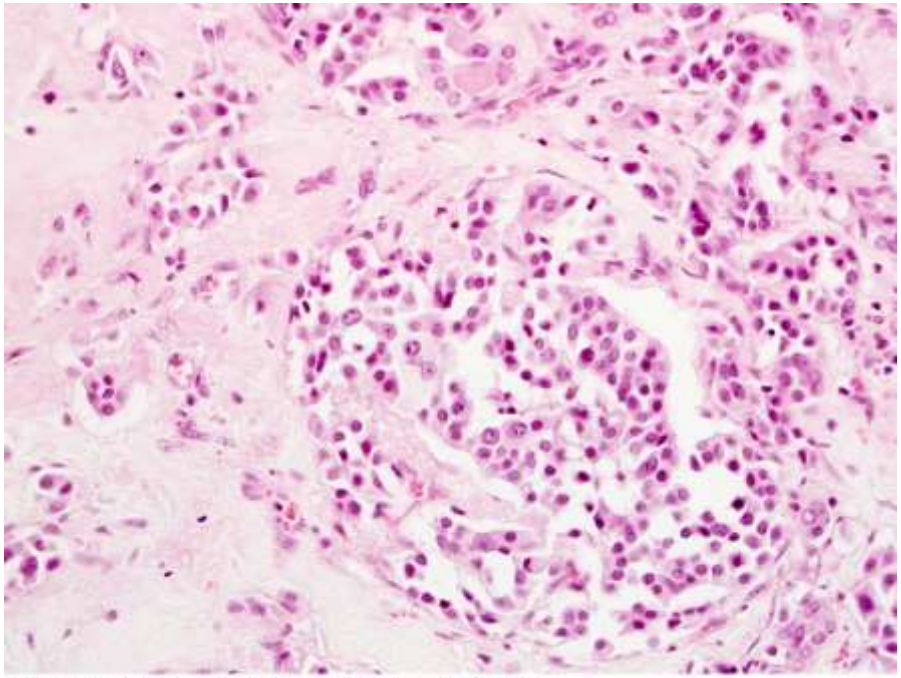

Tumor cells with finely stippled chromatin (x400)

http://www.pathologyoutlines.com/topic/thyroidmedullary.html

- 傍濾胞細胞(C細胞)への分化を示す腫瘍
- 背景にアミロイド
- 核クロマチンは粗大顆粒状で「salt and pepper chromatin」を呈する
- 免疫染色(カルシトニン)が有用
- 細胞境界が不明瞭

まとめ

- 好酸性細胞型濾胞性腫瘍は濾胞性腫瘍の亜型
- 細胞質が、好酸性顆粒状
- 出現細胞の大部分ないしすべてが好酸性細胞
- 核異型を認めることも
- 細胞像が重複する疾患もあるので総合的な判断を