症例2

患者：80代、女性

現病歴：昨年の検診で精査を勧められ、他院を受診し良性の診断を得た。経過観察目的にて当院を紹介受診。USにて左乳房CD区域に30mmの範囲で乳管拡張を区域性に認め、穿刺吸引細胞診を施行した。

検体：左乳房　穿刺吸引細胞診

医療法人 創起会
くまもと森都総合病院

US　左CD区域

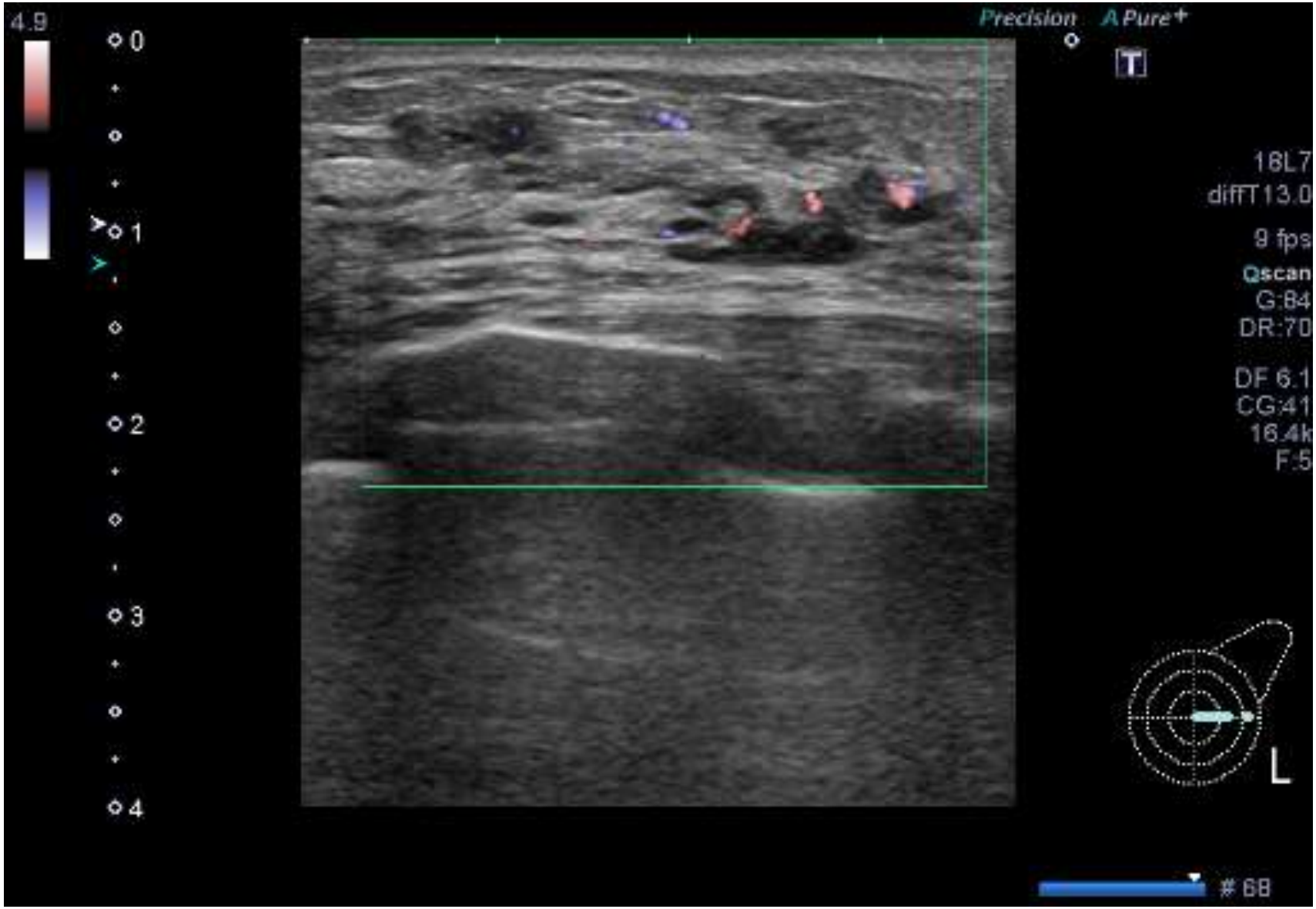
4.9
0
1
2
3
4
Precision
A Pure+
16L7
diffT13.0
9 fps
Qscan
G:84
DR:70
DF 6.1
CG:41
16.4k
F:5
L
68

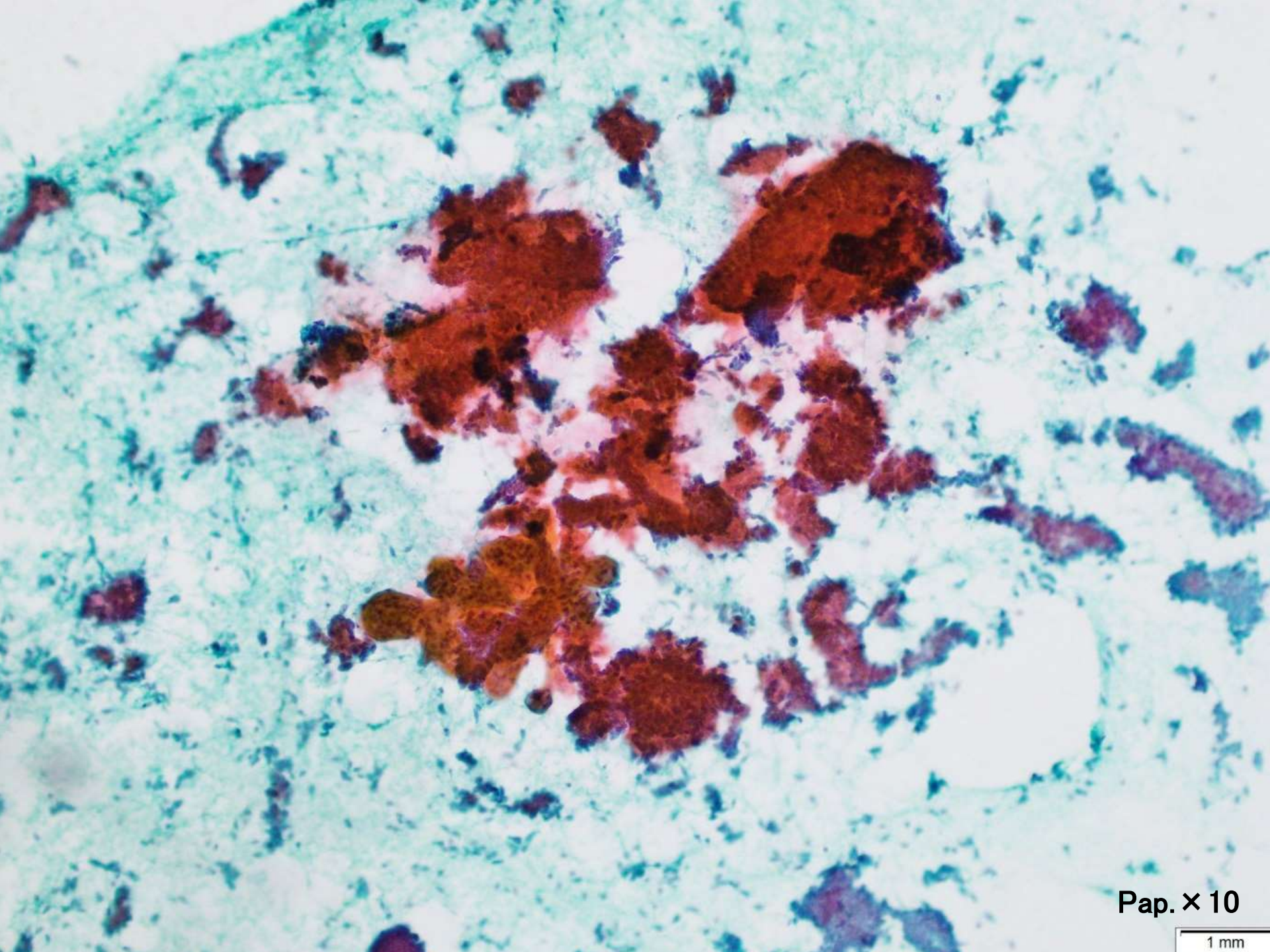
Pap. × 10
1 mm

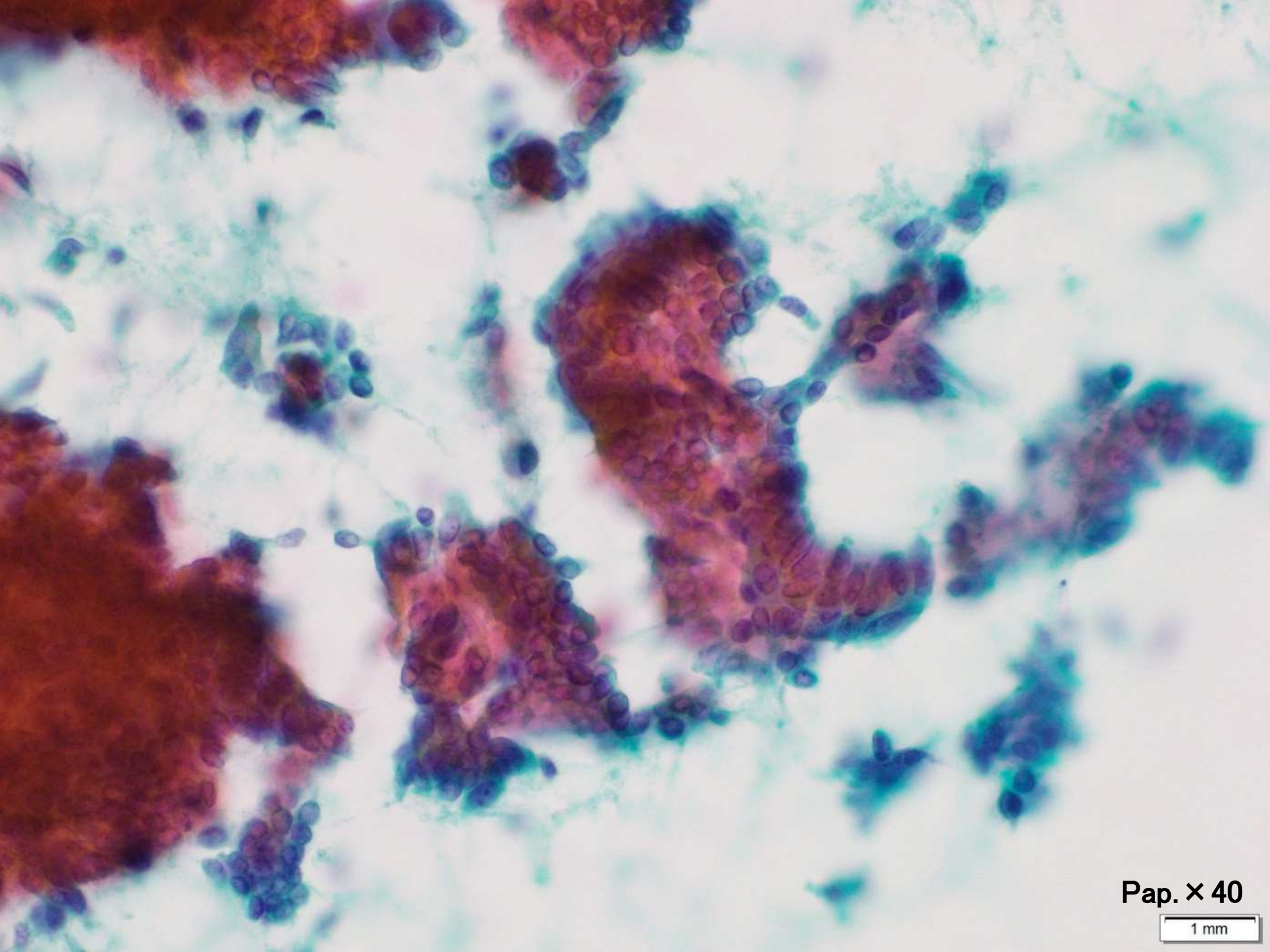
Pap. × 40
1 mm

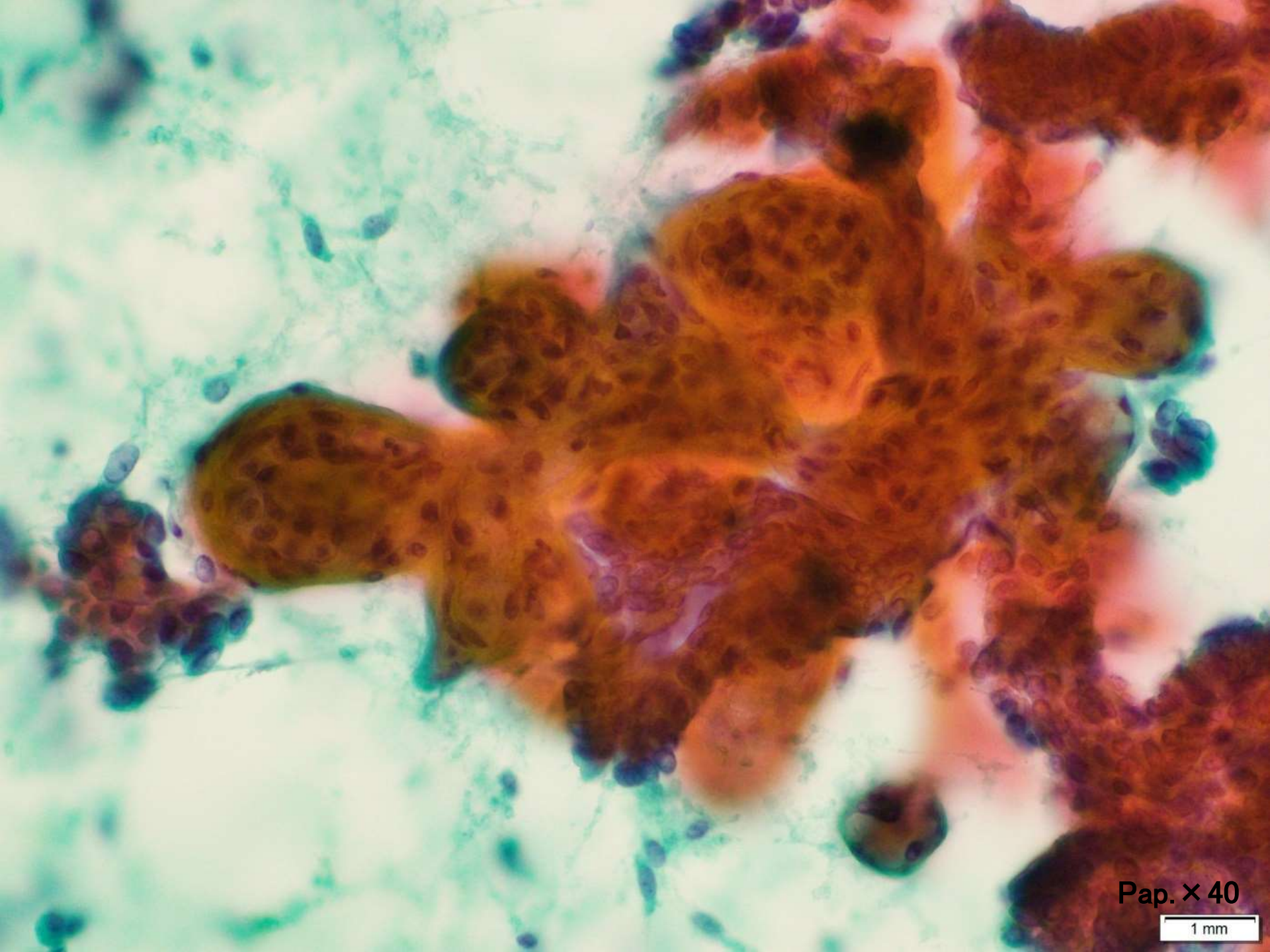
Pap. × 40
1 mm

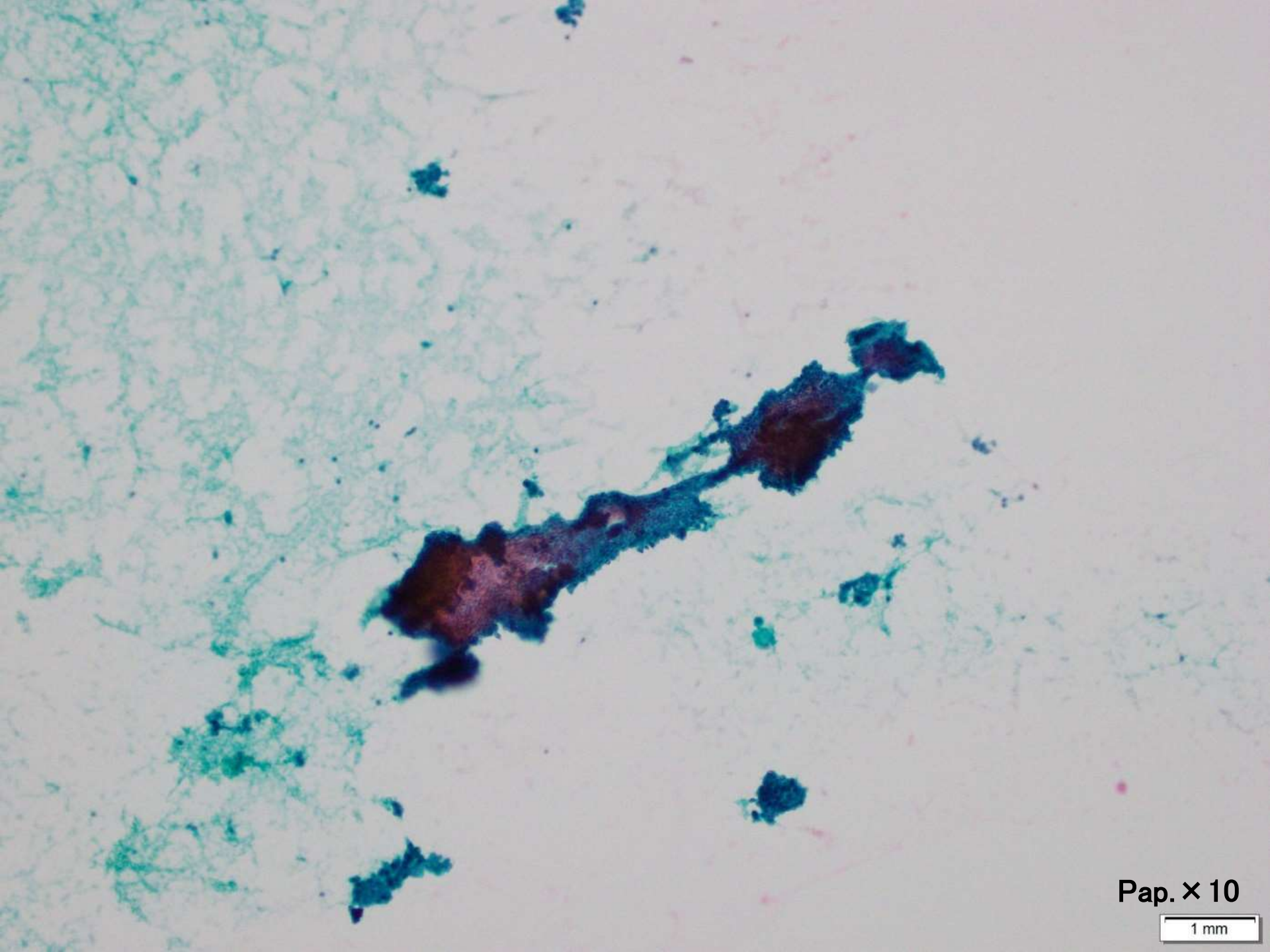
Pap. × 10
1 mm

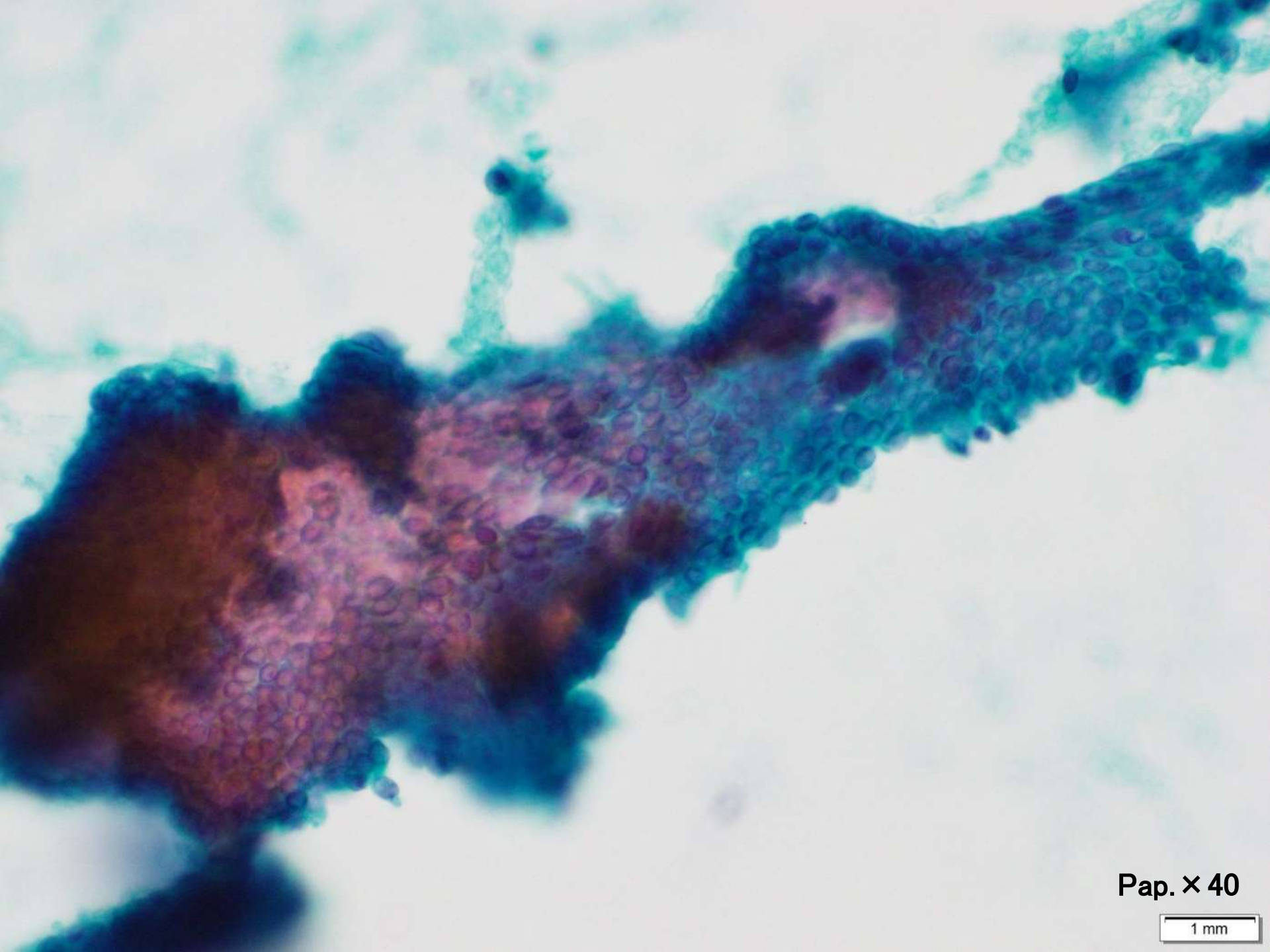
Pap. × 40
1 mm

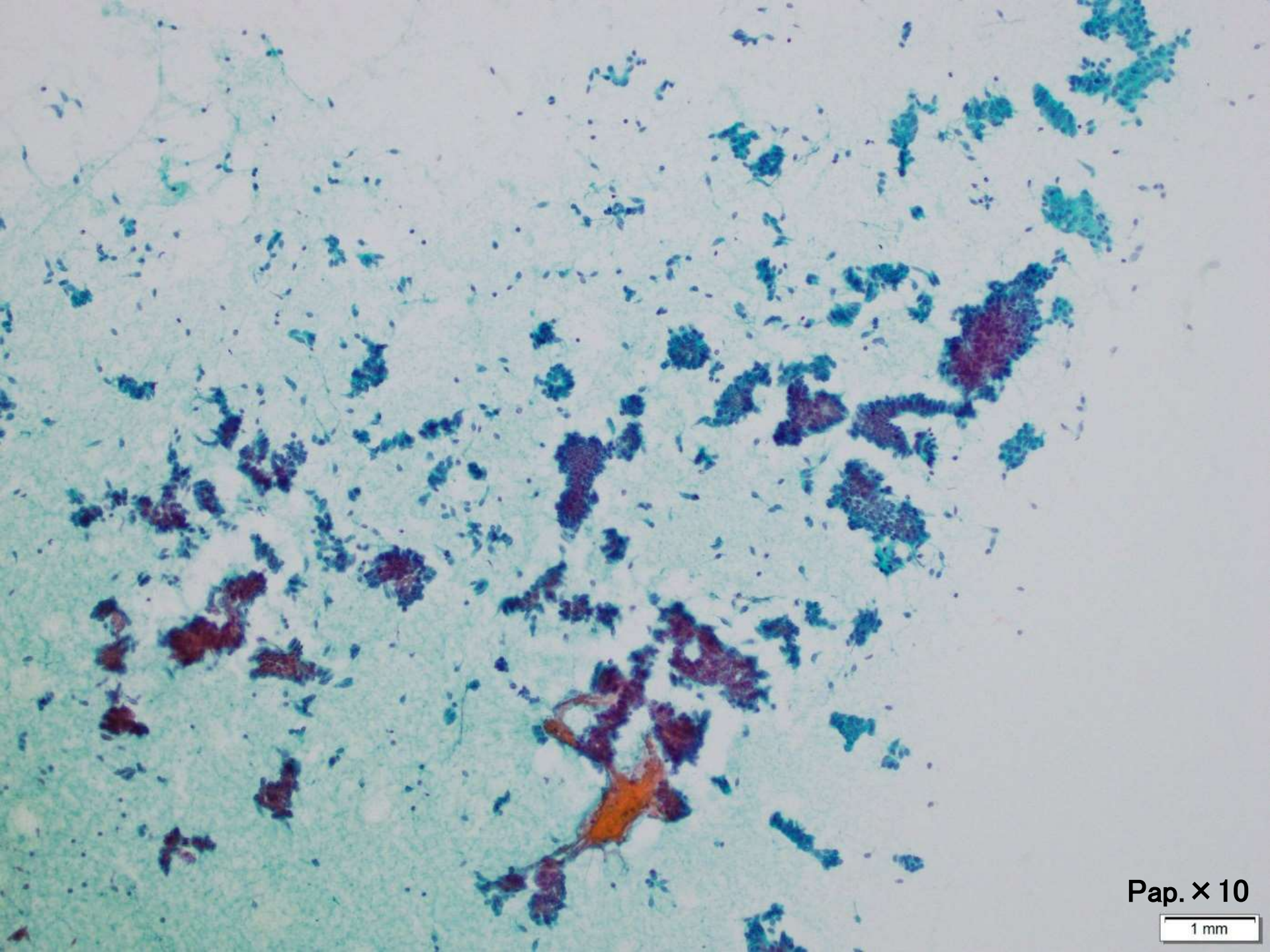
Pap. × 10
1 mm

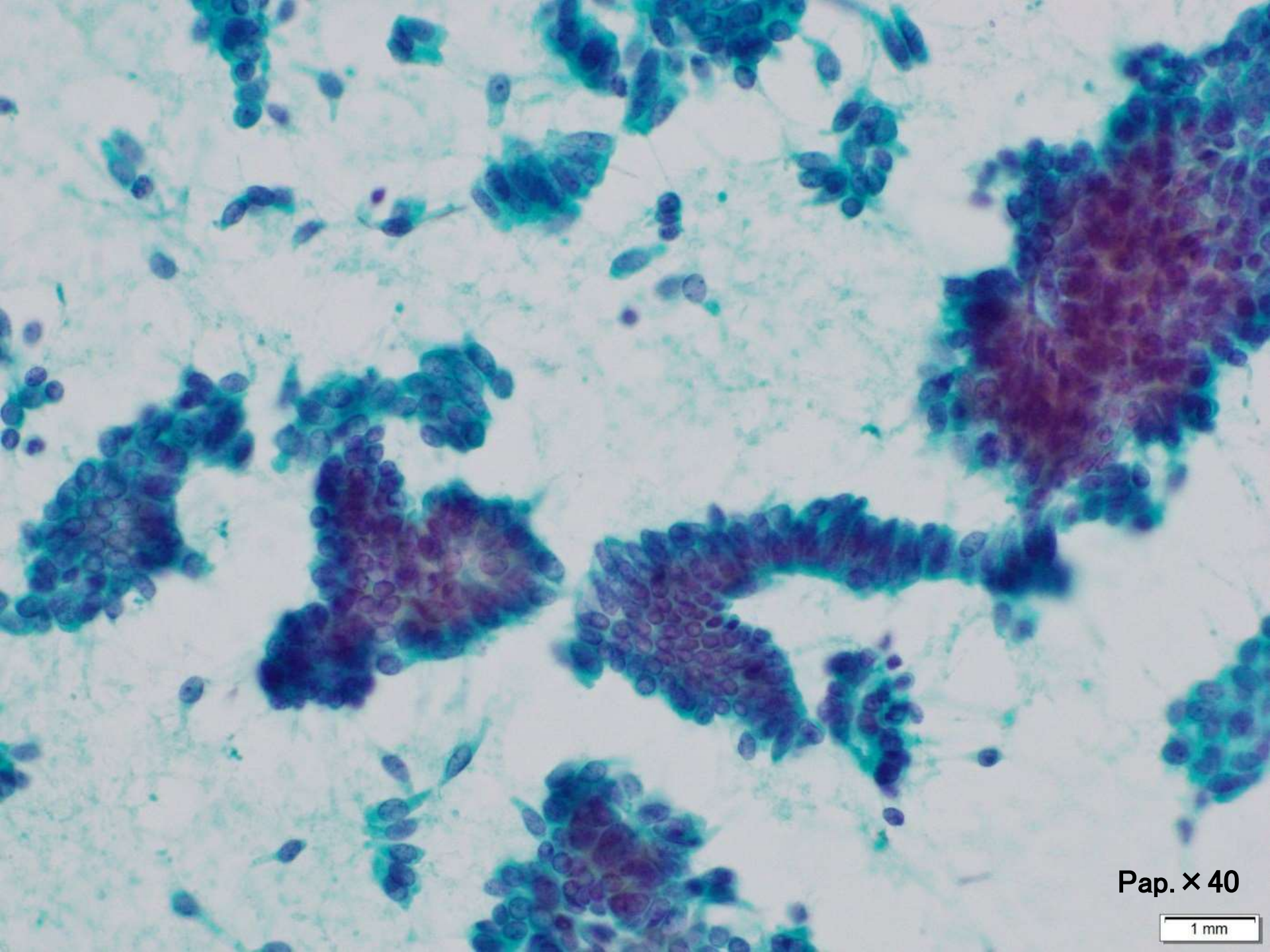
Pap. × 40
1 mm

選択肢

① 線維腺腫

② 乳管内乳頭腫

③ 非浸潤性乳管癌

④ 充実乳頭癌

⑤ 浸潤性乳管癌
(schirrous type)

⑥ 浸潤性乳管癌
(solid type)

⑦ 浸潤性小葉癌

肉眼像

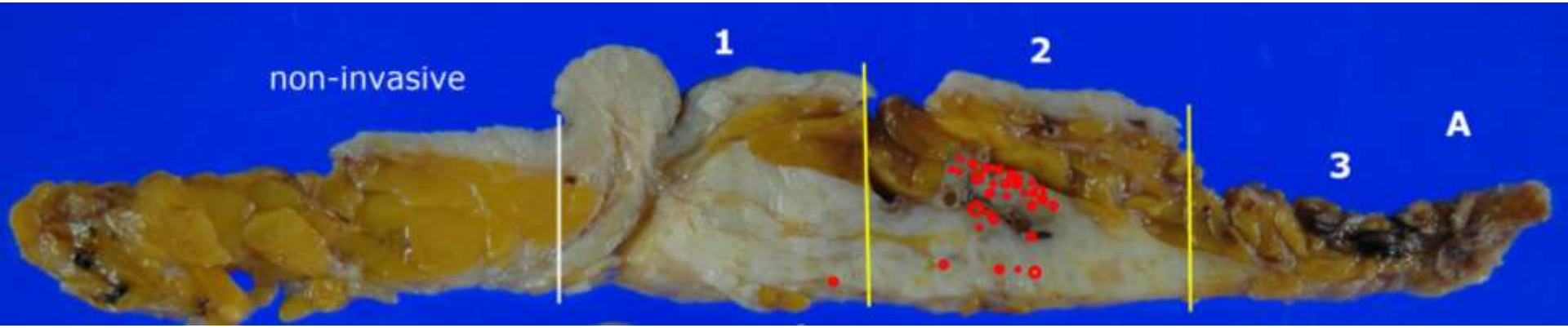

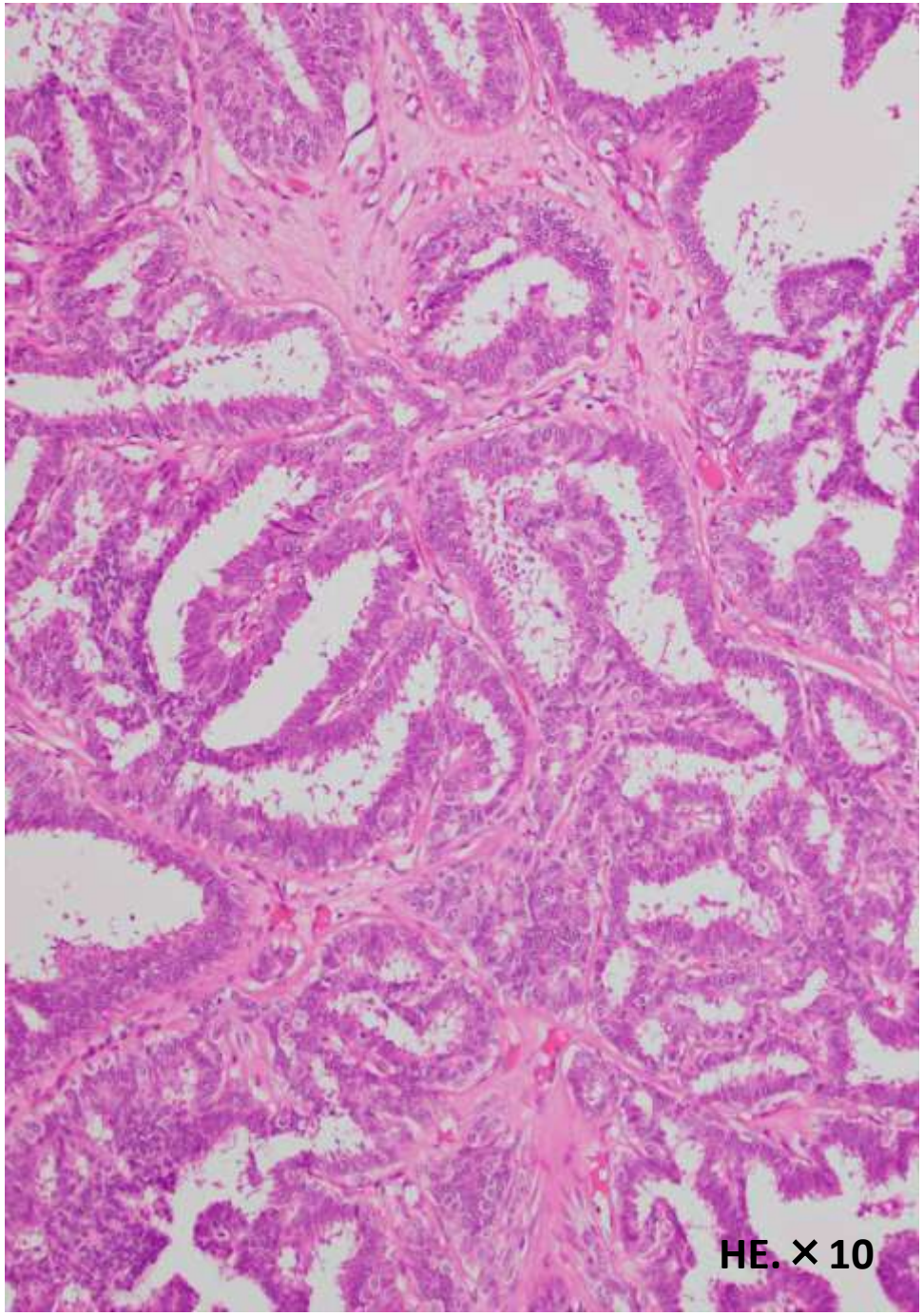
HE. × 10

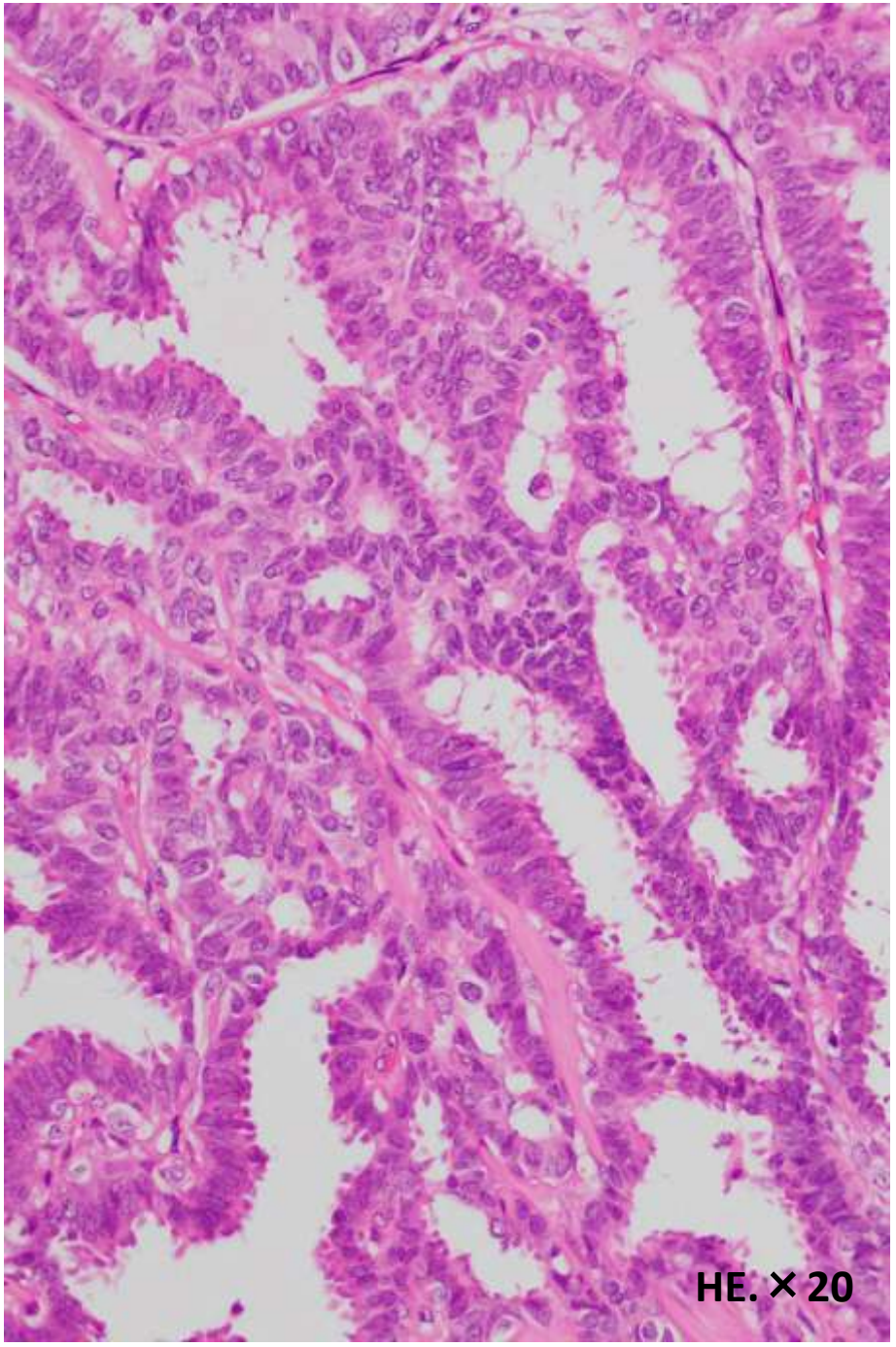
HE. × 20

病理診断

1. Carcinoma of the left breast, CD area, Bt, Non-invasive ductal carcinoma, comedo necrosis (-), ly0, v0, nuclear grade:1.
2. BIOLOGY: MIB1 12%, p53 5%>, HER2 1+, ER 99%, PgR 99%.

非浸潤性乳管癌(Ductal carcinoma in situ)

- 非浸潤癌は、間質への明らかな浸潤が認められない癌腫である。非浸潤性乳管癌と非浸潤性小葉癌に亜分類されるが、全乳癌に対する発生頻度は非浸潤性乳管癌が約10%、非浸潤性小葉癌が約0.1%といわれている。
- 代表的なものは乳頭型（papillary type）、篩状ー乳頭型（cribriform-papillary type）、篩状型（cribriform type）、充実型（solid type）、面疱型（comedo type）である。アポクリン化生を伴うことがある。

画像所見

US　境界不明瞭な低エコー域、内部に点状高エコースポットを認める。

MMG　濃度の高い局所的非対称性陰影（FAD）を認める

非浸潤性乳管癌(Ductal carcinoma in situ)

組織像

- 乳頭型はしばしば嚢胞状構造を呈し、非浸潤性嚢胞内癌の形態を示す。嚢胞内には、乳頭状の構造を呈し、核は細長く間質から垂直に立ち上がる。
- 篩状型は、スイスチーズ状の腺腔形成を認め、その構成細胞は腺腔面に対して極性を保っている。
- 充実型は乳管内を癌細胞が充満している。
- 面疱型は、数層の核異型が強い癌細胞が乳管壁を埋め、中心に壊死巣が存在する。マンモグラフィで特徴的な石灰化像として描出される。

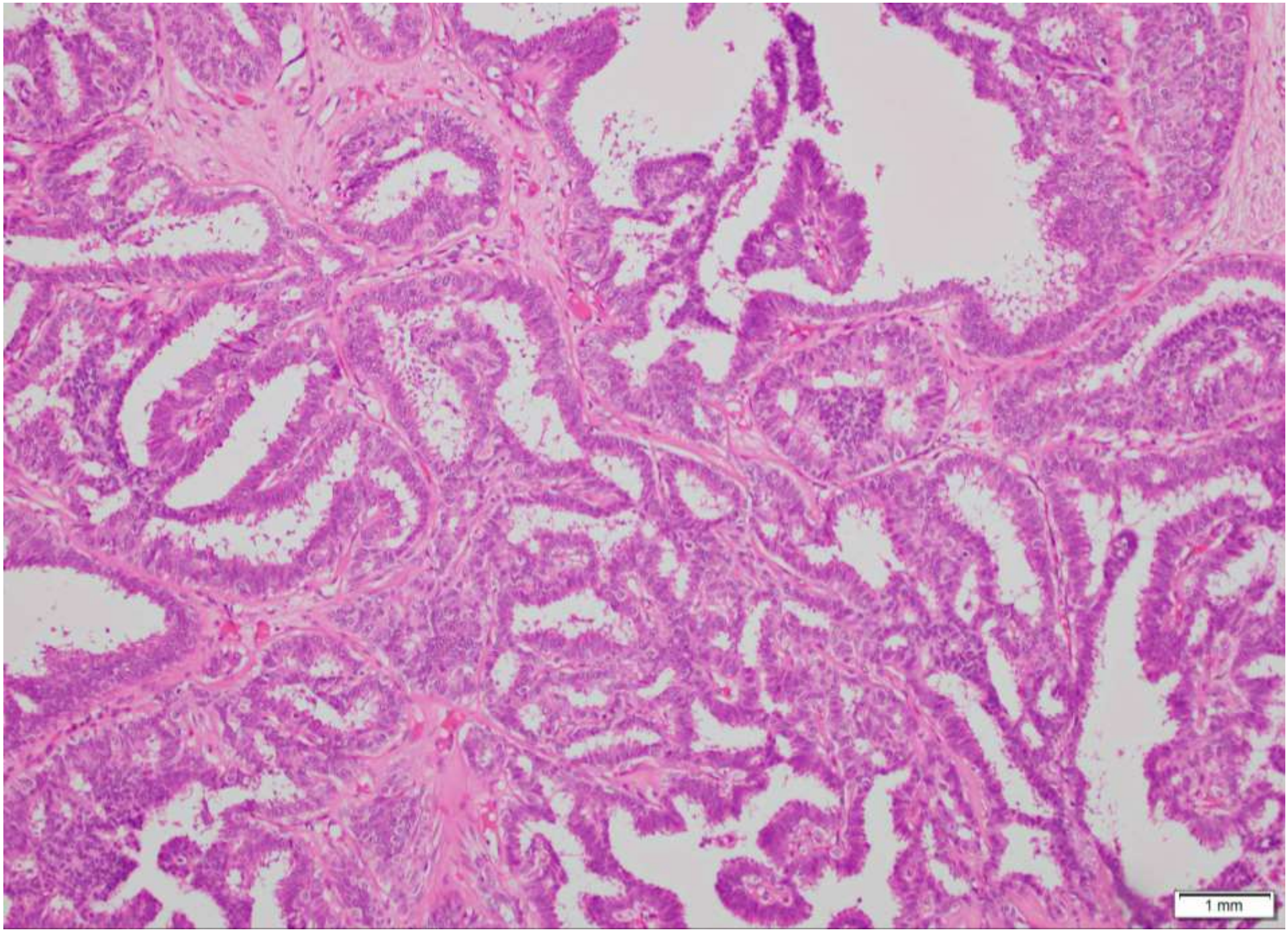
1 mm

非浸潤性乳管癌(Ductal carcinoma in situ)

組織像

- 乳頭型はしばしば嚢胞状構造を呈し、非浸潤性嚢胞内癌の形態を示す。嚢胞内には、乳頭状の構造を呈し、核は細長く間質から垂直に立ち上がる。
- 篩状型は、スイスチーズ状の腺腔形成を認め、その構成細胞は腺腔面に対して極性を保っている。
- 充実型は乳管内を癌細胞が充満している。
- 面疱型は、数層の核異型が強い癌細胞が乳管壁を埋め、中心に壊死巣が存在する。マンモグラフィで特徴的な石灰化像として描出される。

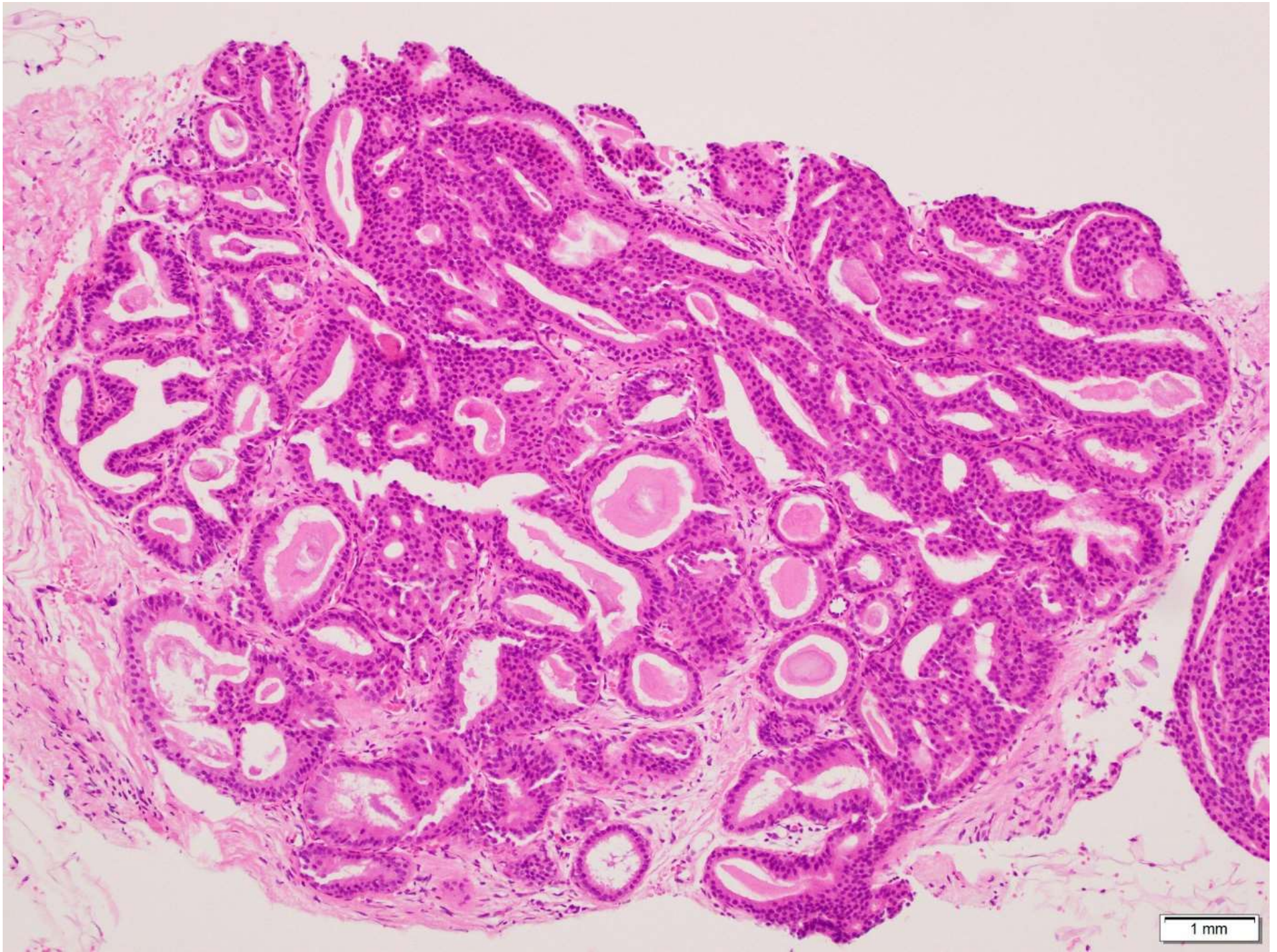
1 mm

非浸潤性乳管癌(Ductal carcinoma in situ)

組織像

- 乳頭型はしばしば嚢胞状構造を呈し、非浸潤性嚢胞内癌の形態を示す。嚢胞内には、乳頭状の構造を呈し、核は細長く間質から垂直に立ち上がる。
- 篩状型は、スイスチーズ状の腺腔形成を認め、その構成細胞は腺腔面に対して極性を保っている。
- 充実型は乳管内を癌細胞が充満している。
- 面疱型は、数層の核異型が強い癌細胞が乳管壁を埋め、中心に壊死巣が存在する。マンモグラフィで特徴的な石灰化像として描出される。

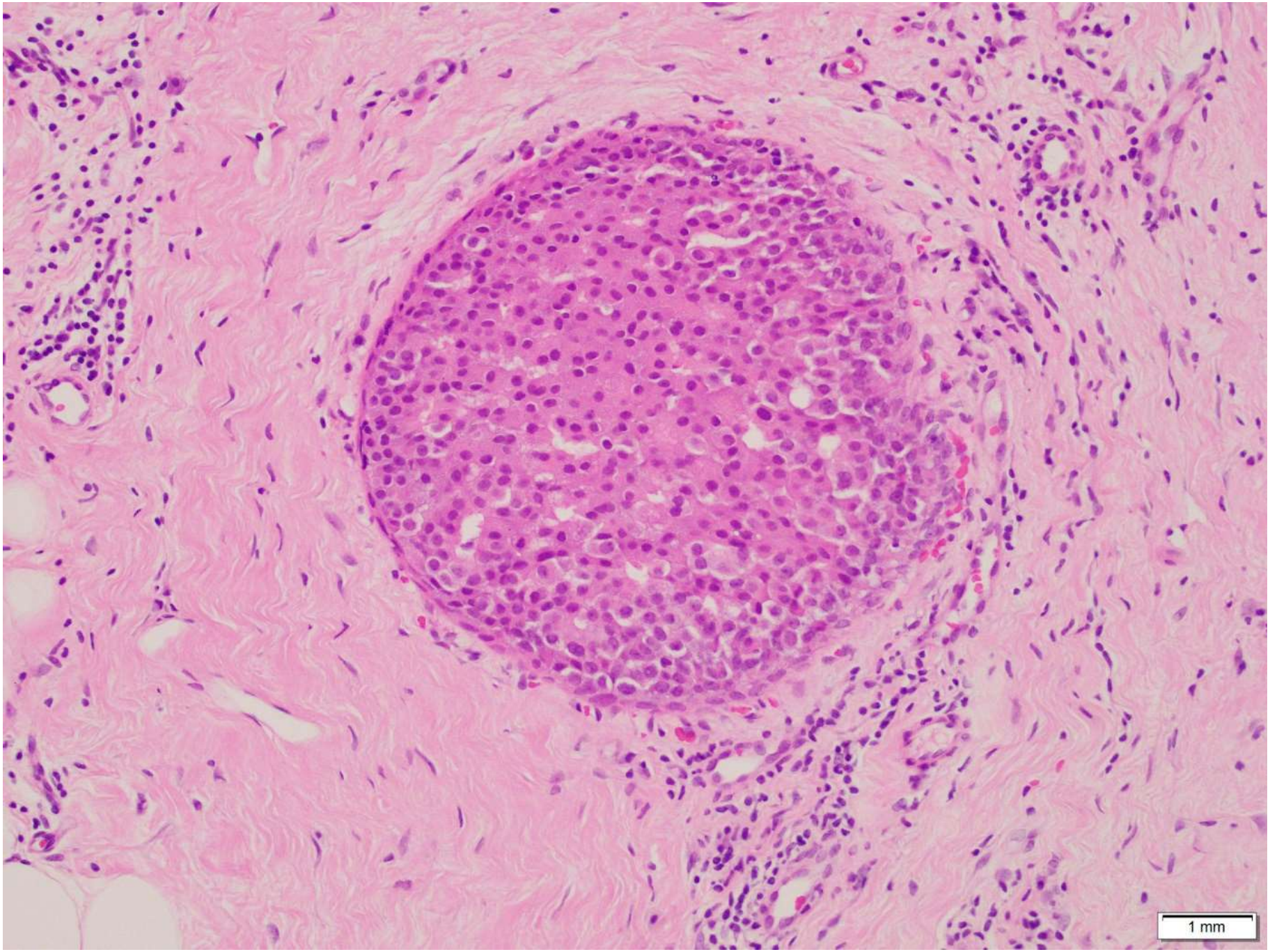
1 mm

非浸潤性乳管癌(Ductal carcinoma in situ)

組織像

- 乳頭型はしばしば嚢胞状構造を呈し、非浸潤性嚢胞内癌の形態を示す。嚢胞内には、乳頭状の構造を呈し、核は細長く間質から垂直に立ち上がる。
- 篩状型は、スイスチーズ状の腺腔形成を認め、その構成細胞は腺腔面に対して極性を保っている。
- 充実型は乳管内を癌細胞が充満している。
- 面疱型は、数層の核異型が強い癌細胞が乳管壁を埋め、中心に壊死巣が存在する。マンモグラフィで特徴的な石灰化像として描出される。

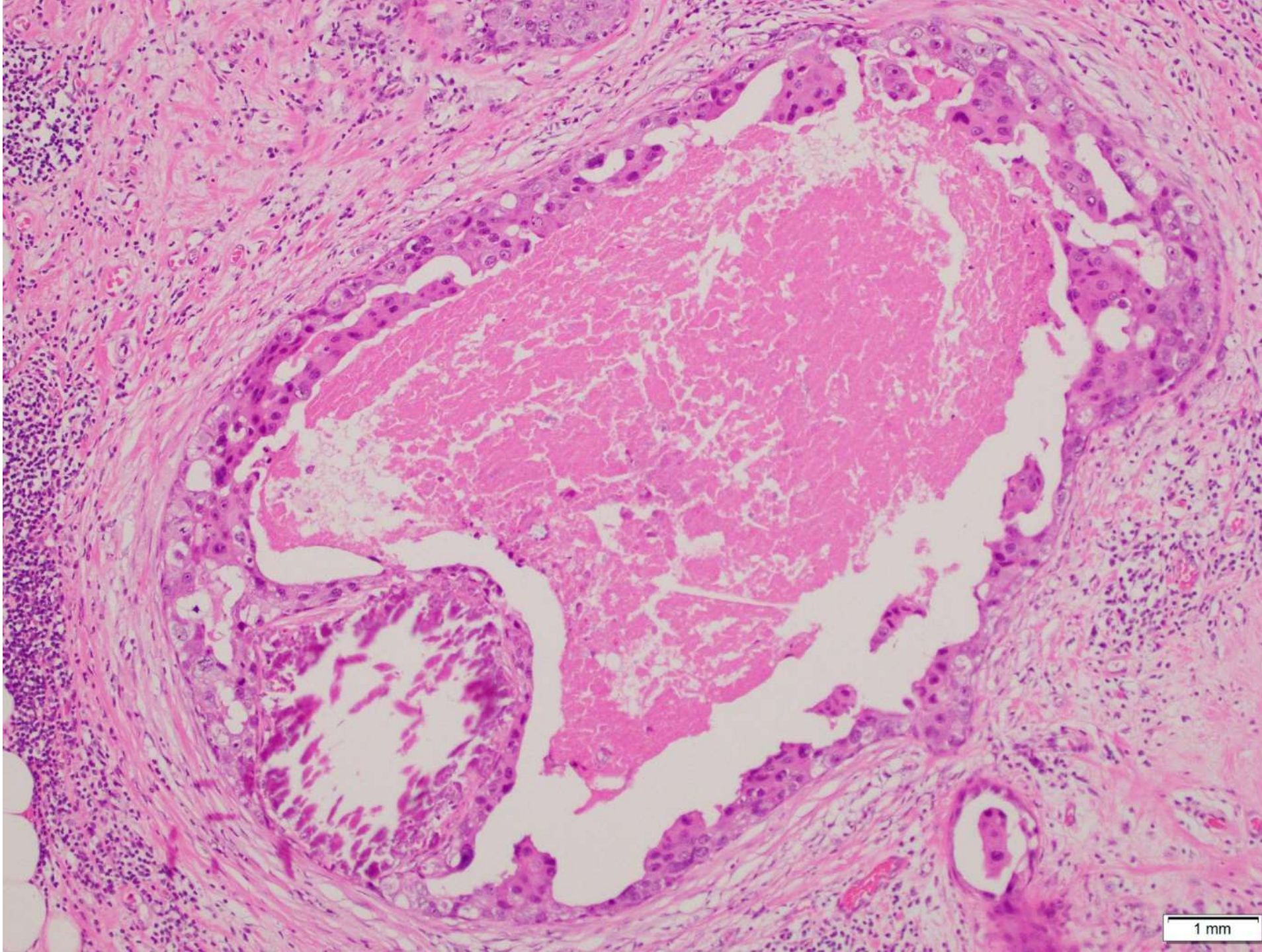
1 mm

非浸潤性乳管癌(Ductal carcinoma in situ)

細胞像

- 出現しているいずれの細胞集塊も構成する細胞は単一であり、筋上皮細胞は認められないことが多い。
- 乳頭状および球状集塊を形成するものでは細胞密度がきわめて高く、単調な核が密に配列している。
- 核は類円形で均一な大きさ、クロマチンは微細顆粒状で密に増量し、小型核小体を有している。
- 柵状配列を示す集塊がみられる。
- High grade DCISで見られる面疱癌では、多量の壊死細胞を伴って異型の強い癌細胞や変性した細胞が混在して出現。

線維腺腫

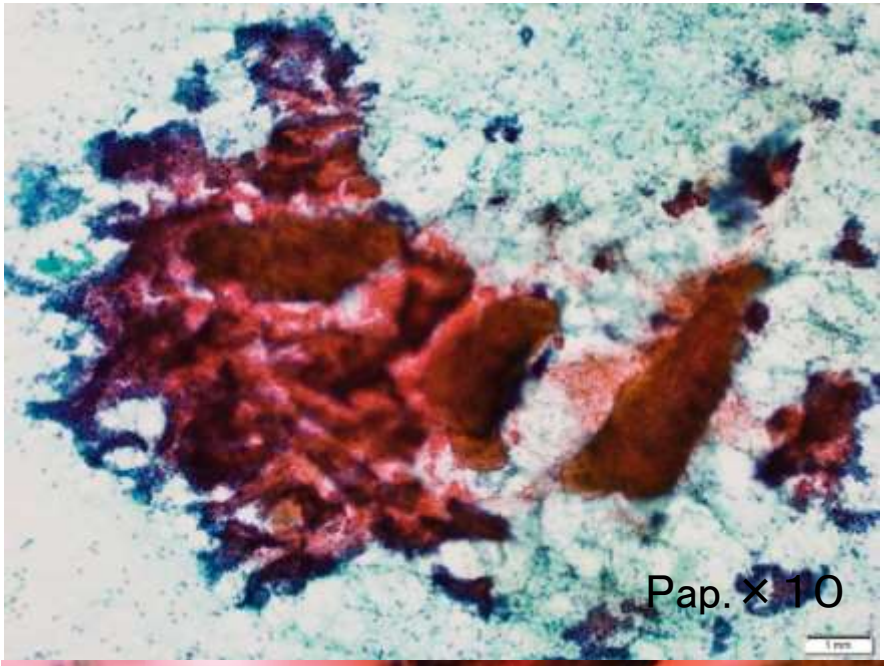

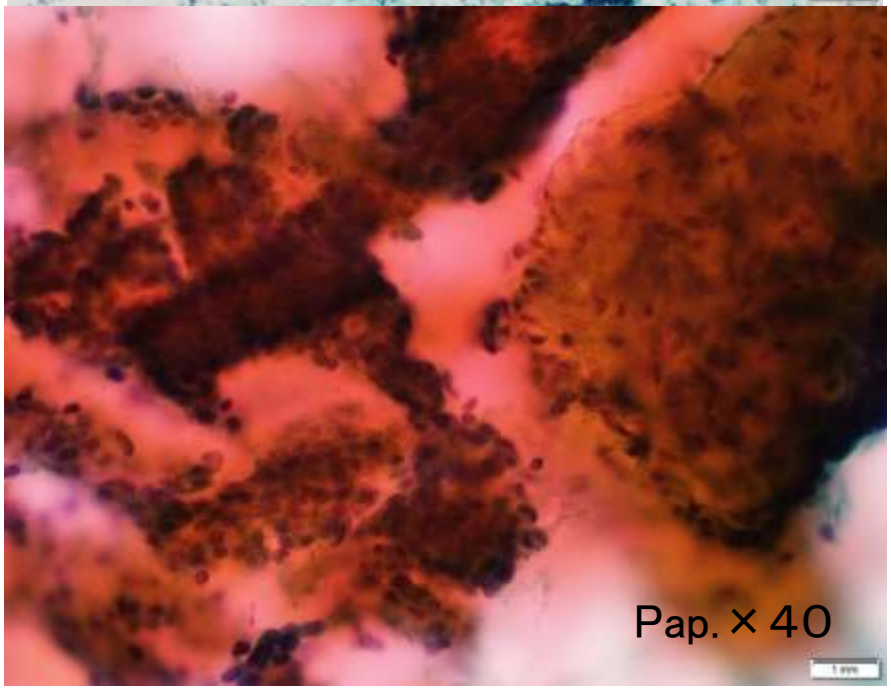

非浸潤性乳管癌

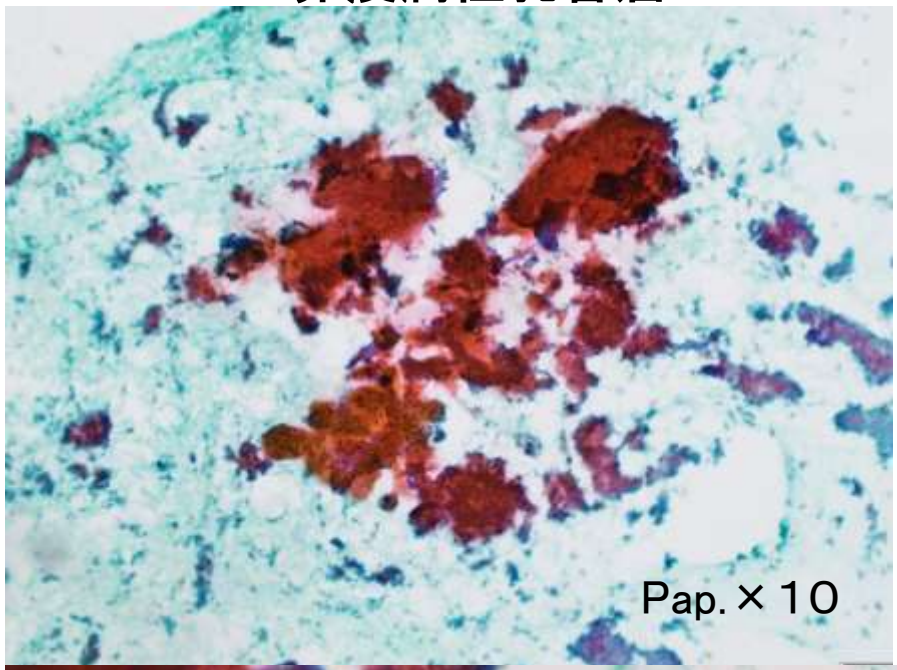

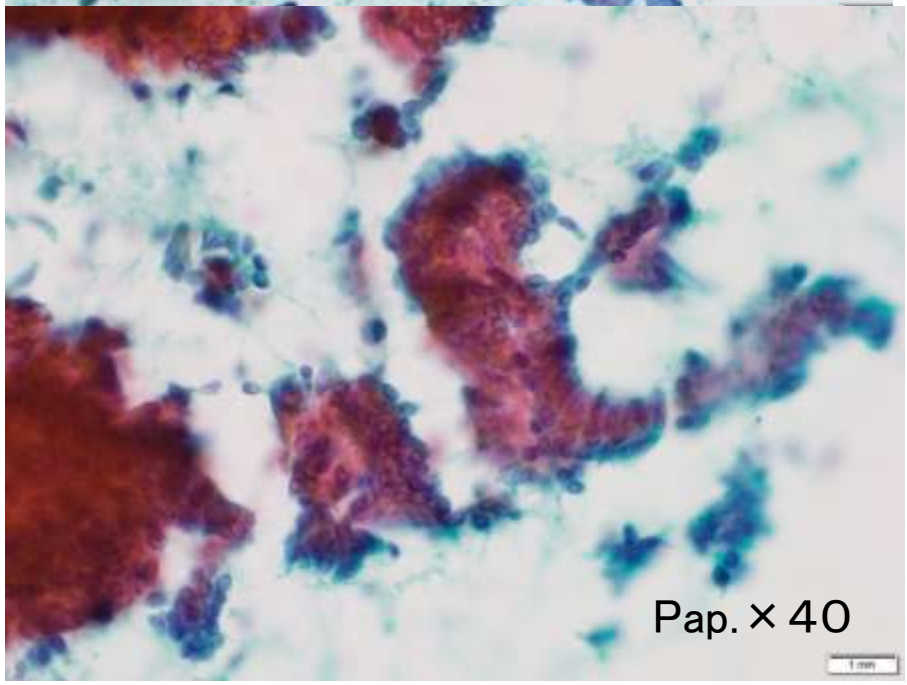

乳管内乳頭腫

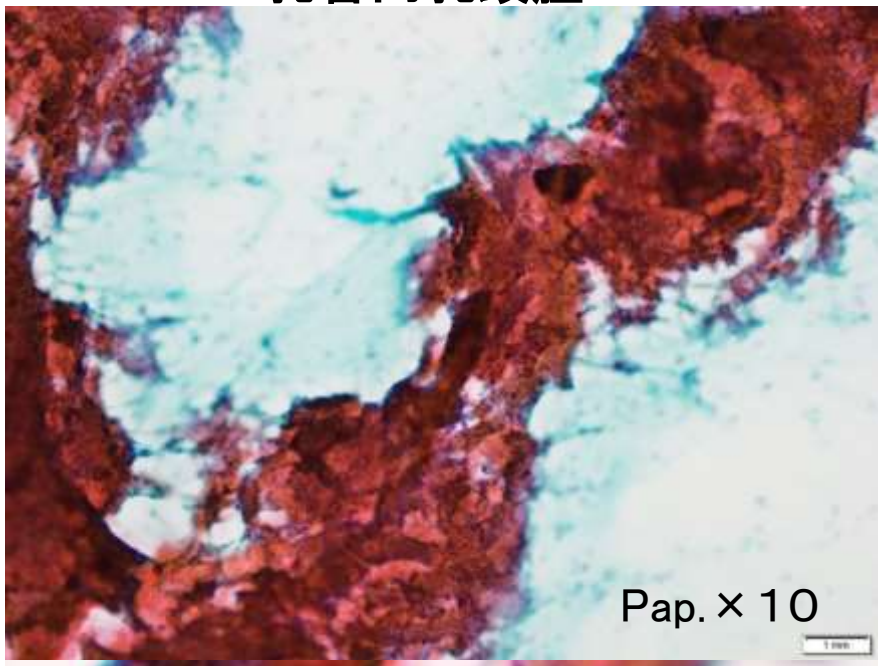

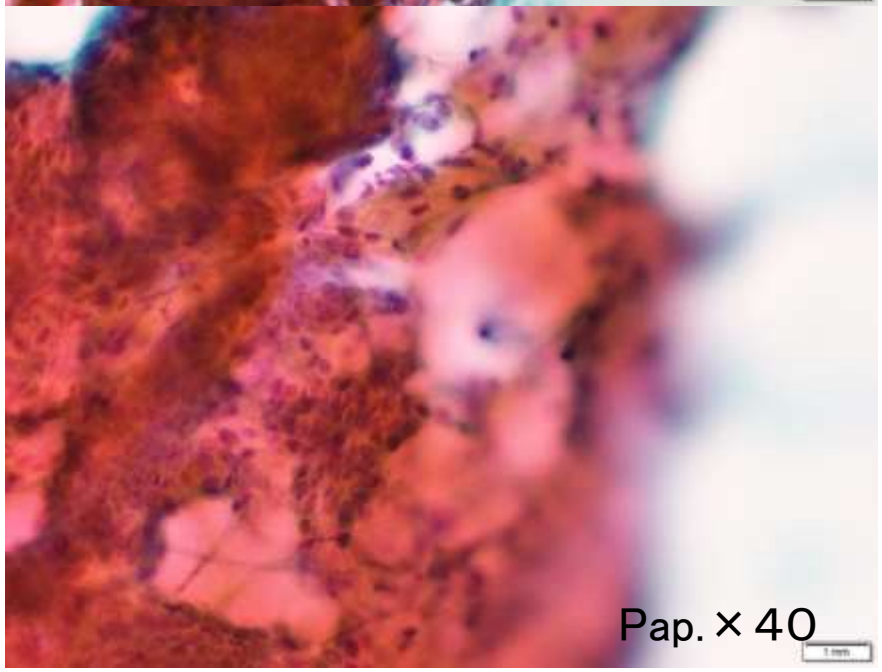

非浸潤性乳管癌

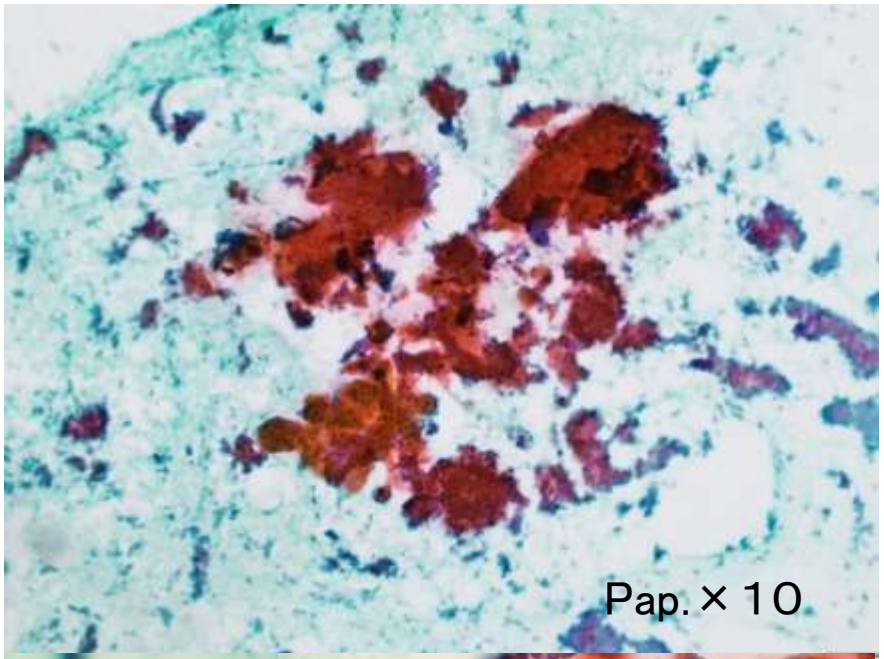

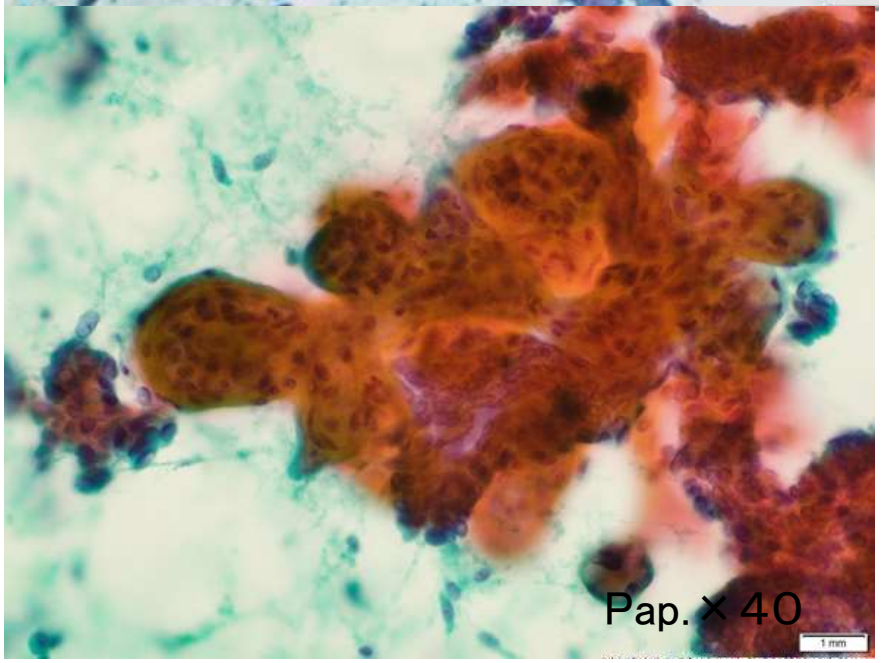

充実乳頭癌(SPC)



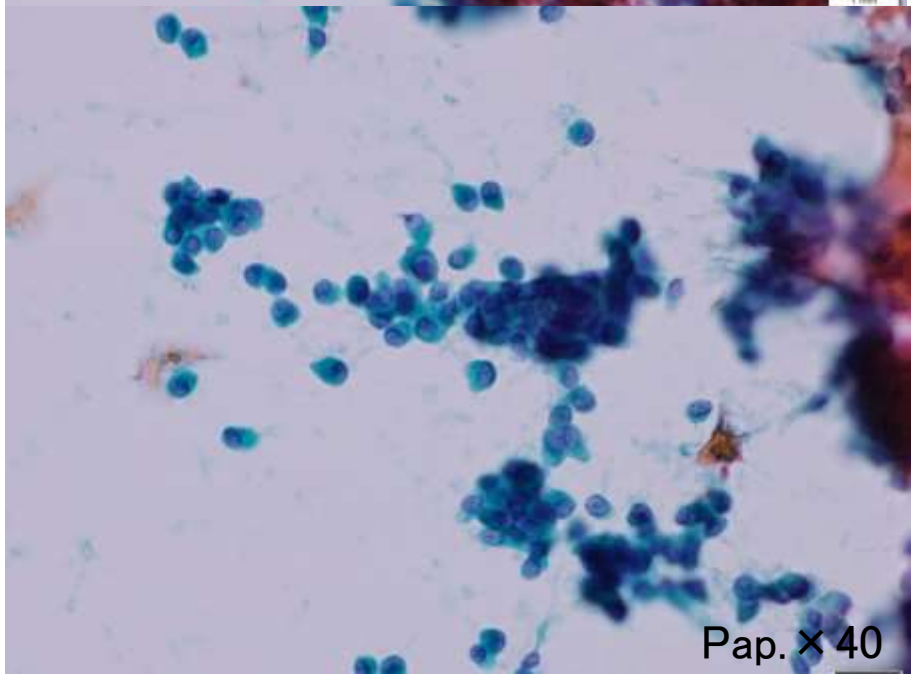

非浸潤性乳管癌

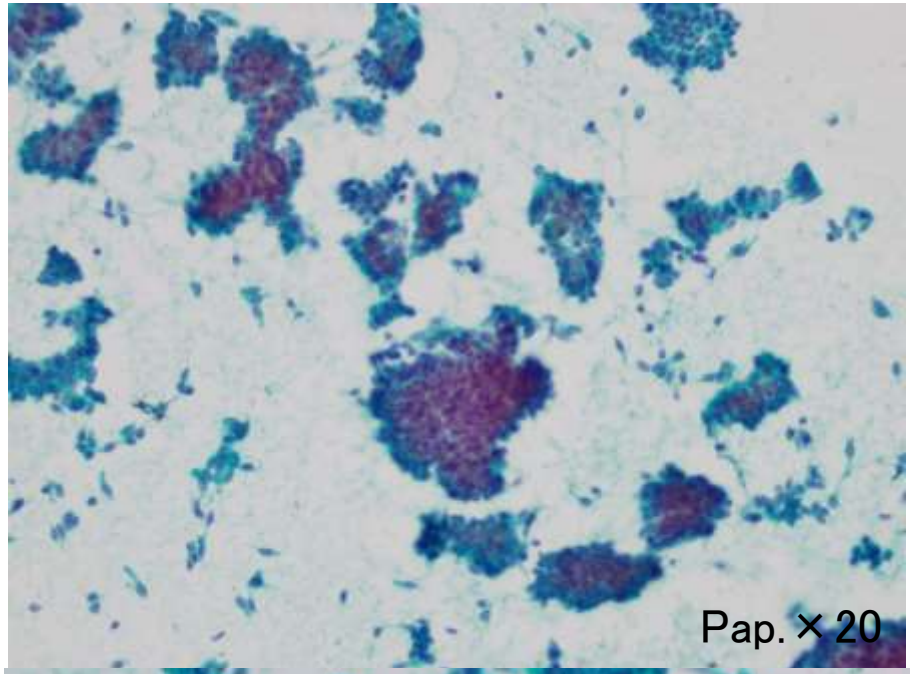

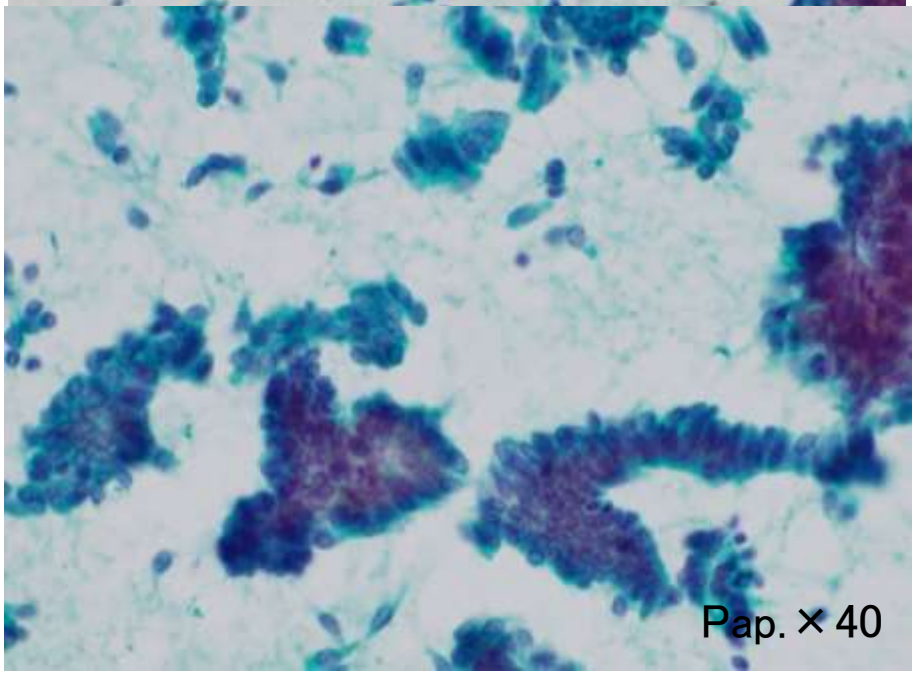

浸潤性乳管癌（硬性型，schirrous type）

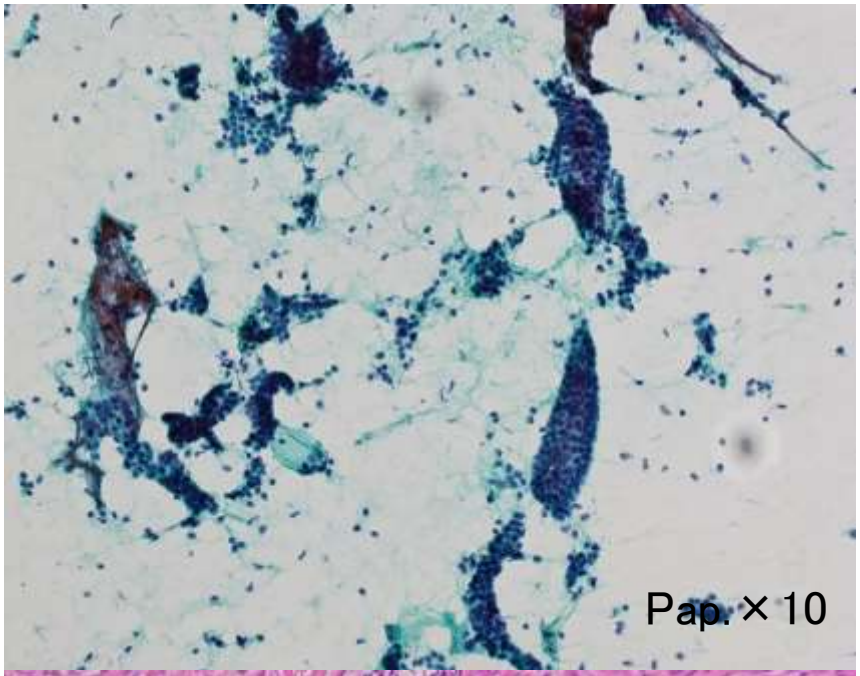

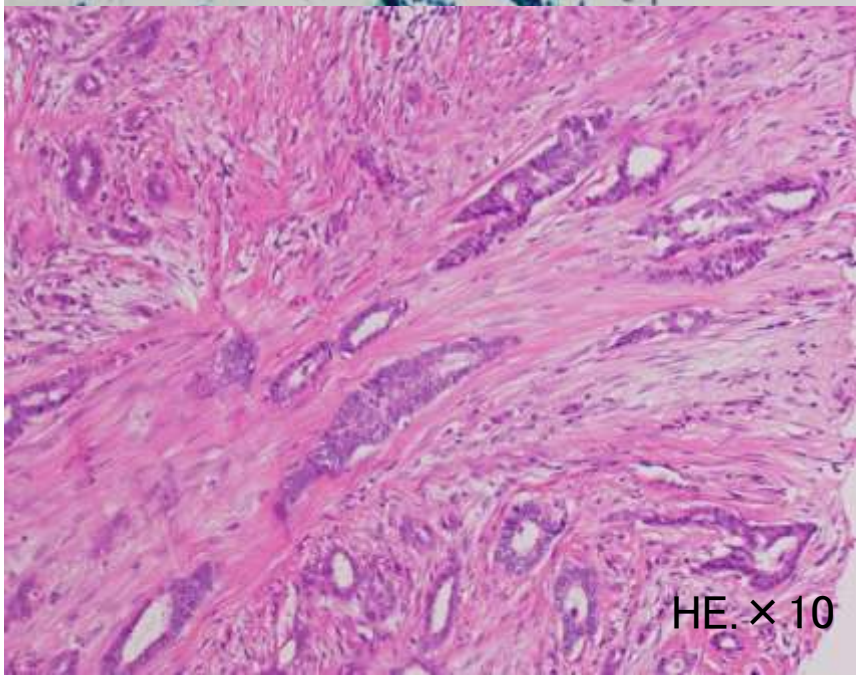

非浸潤性乳管癌

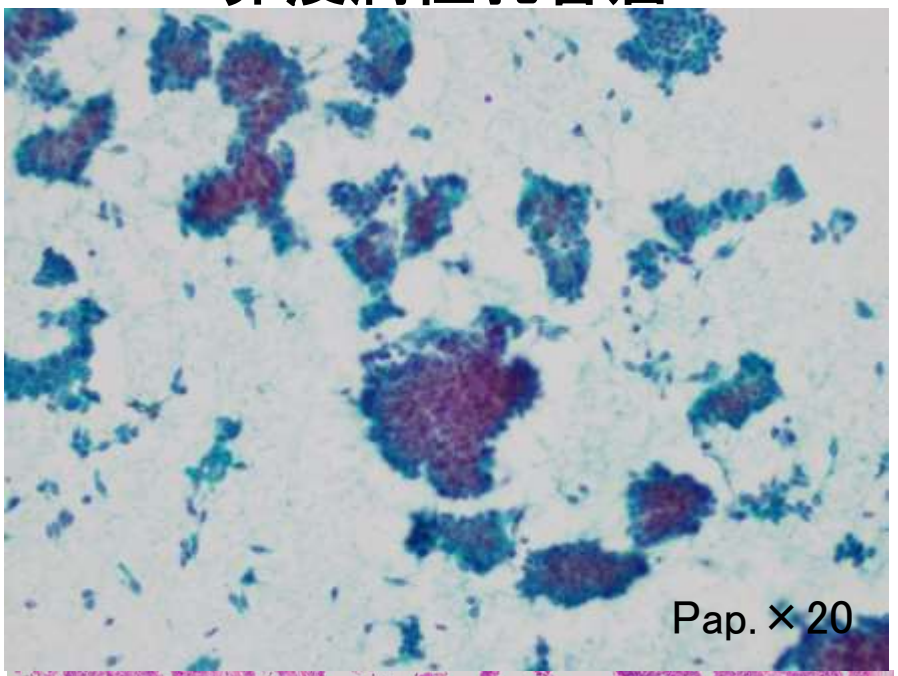

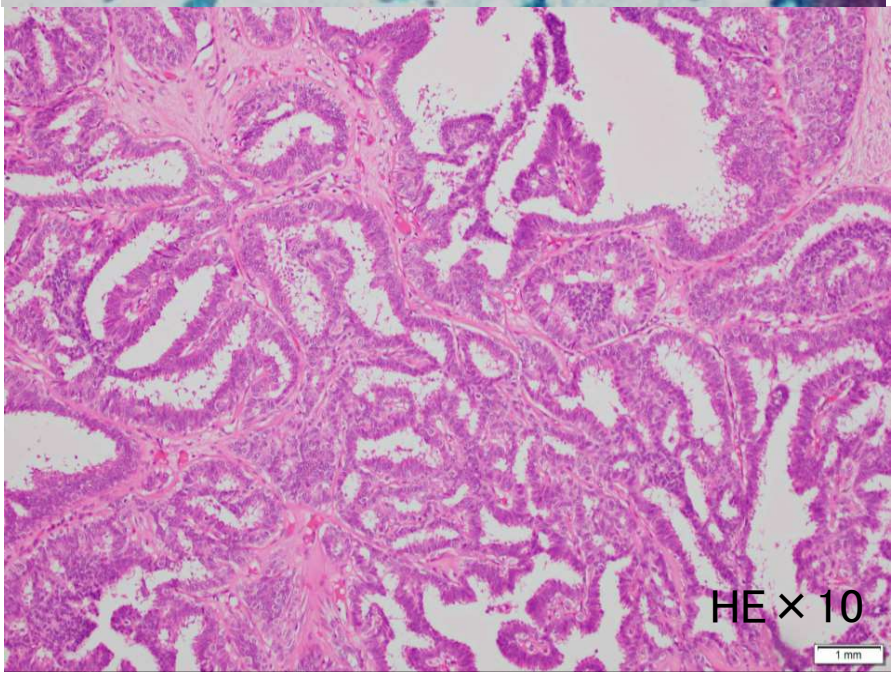

浸潤性乳管癌(充実型，solid type)

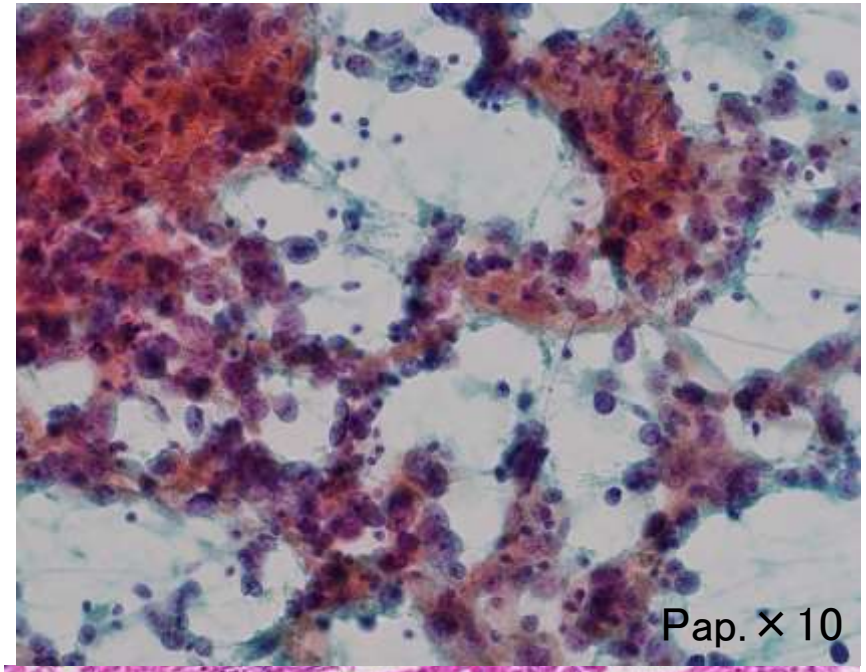

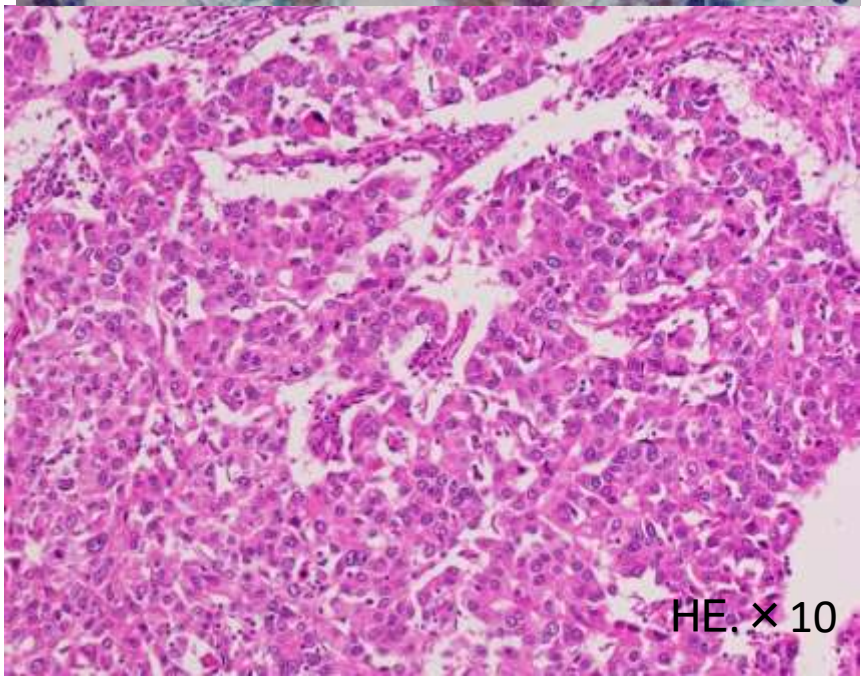

非浸潤性乳管癌

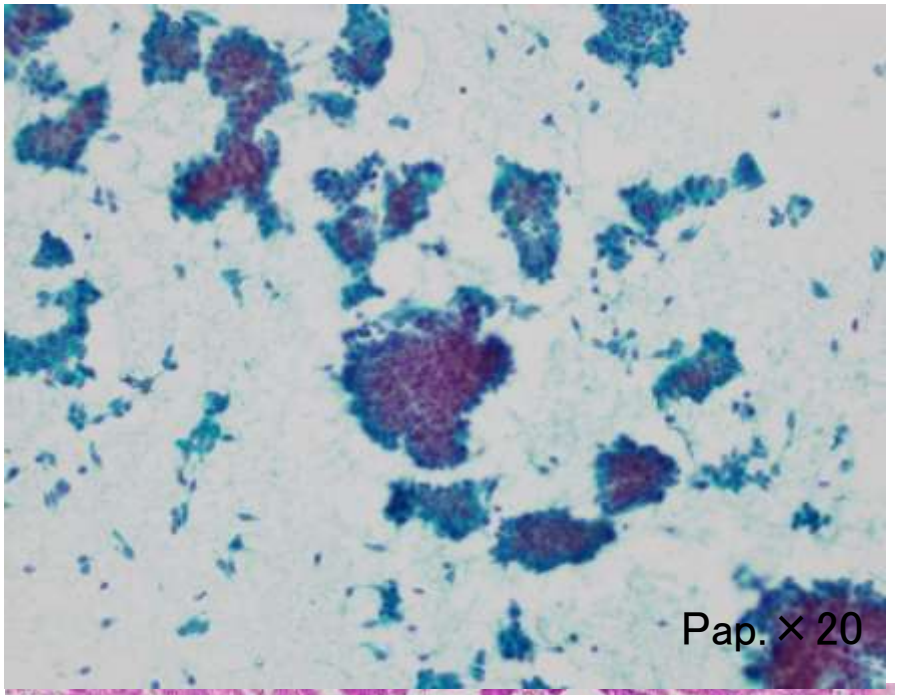

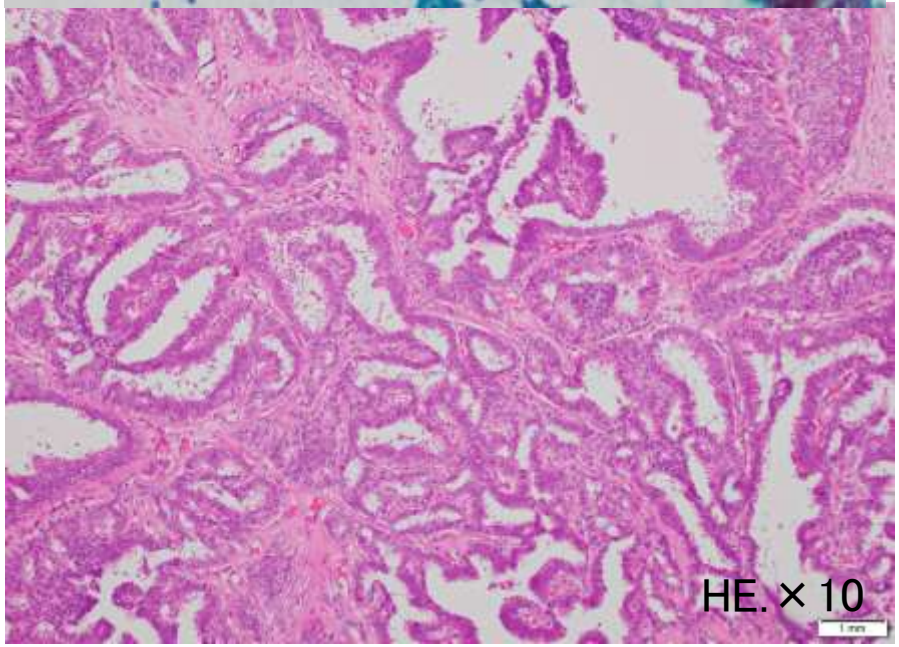

浸潤性小葉癌

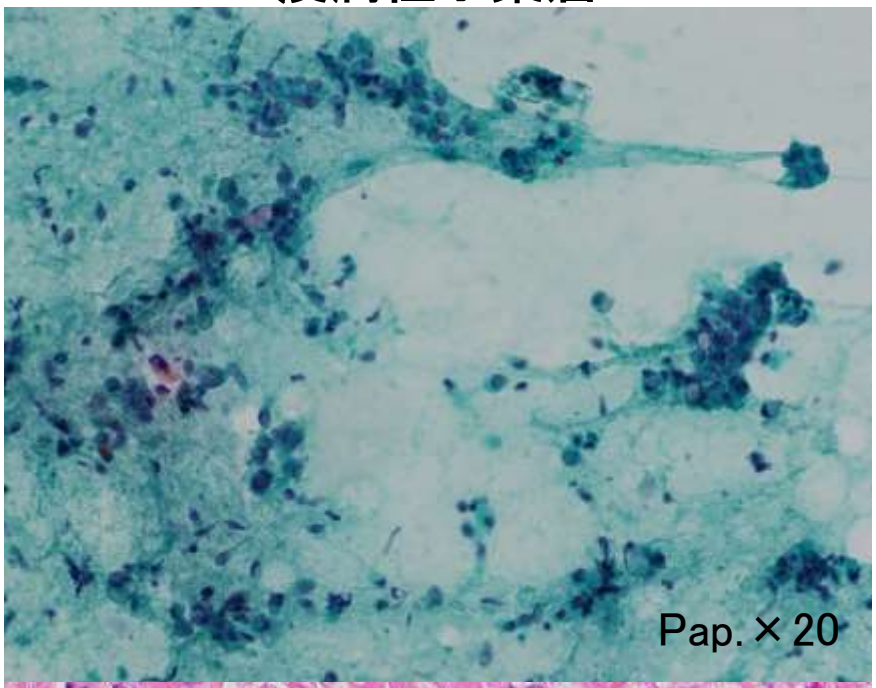

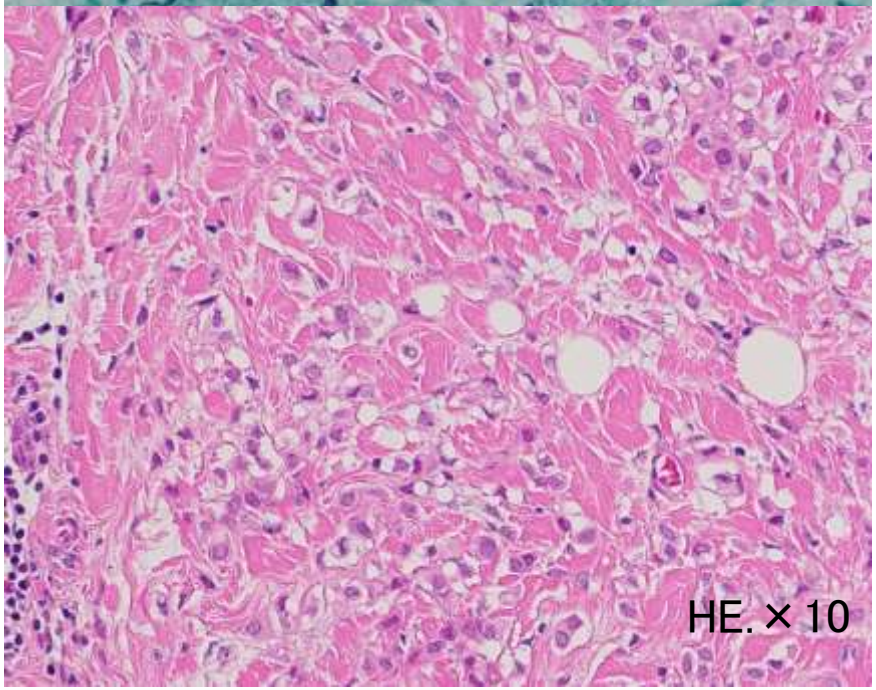

非浸潤性乳管癌

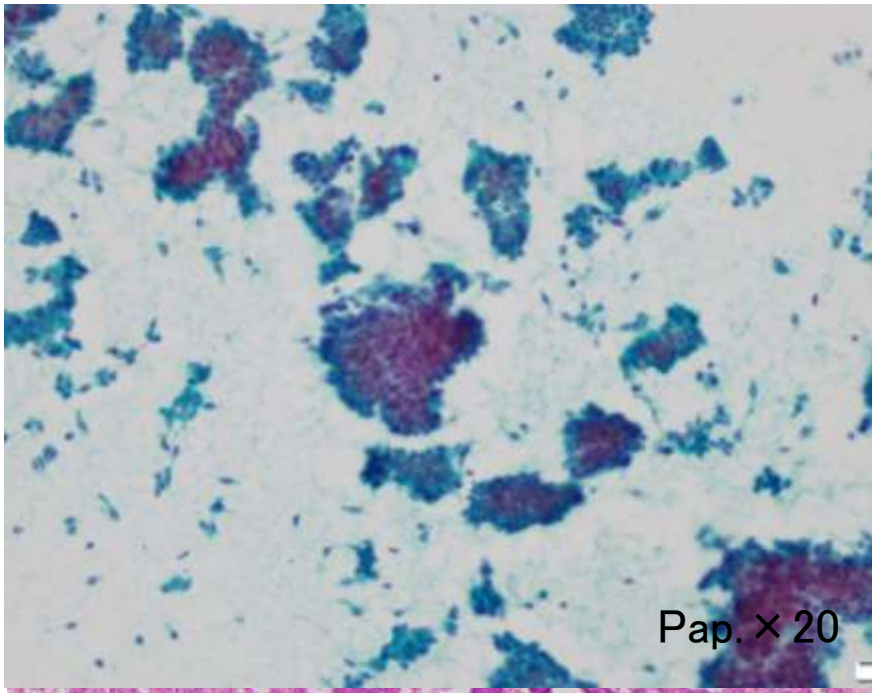

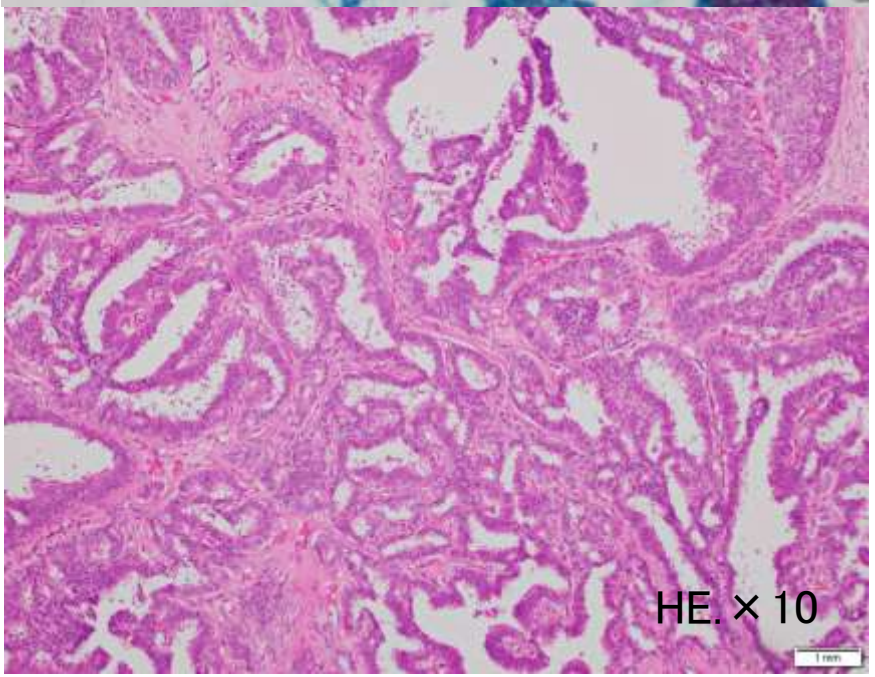

まとめ

- Low gradeの非浸潤性乳管癌は、しばしば良性疾患との鑑別が困難である。

- 診断のポイントとして、適切な細胞採取、構築の保たれた標本作成を行い、背景および集塊の出現様式、細胞所見、画像との整合性を読み取ることで診断可能となる場合がある。

- 細胞像においては均一な細胞、円形緊満感を示す核、孤立細胞の厚い細胞質、特徴的な構築（乳頭状構造、篩状構造、充実状構造）の確認、comedo壊死の有無を読み取る事が重要

- 画像との解離が見られた場合は無理をしない