症例

【患者】80代，男性

【採取部位】腹腔内腫瘍

【採取方法】ＥＵＳ－ＦＮＡ（経胃的穿刺）

【現病歴】腹部膨満感を主訴に近医を受診．造影ＣＴで腹部全体に無数の播種と思われる結節を認めた．ＣＥＡ：2.5，ＣＡ19-9：12と正常範囲であった．原発不明癌として精査のため，ＥＵＳ－ＦＮＡが施行された．

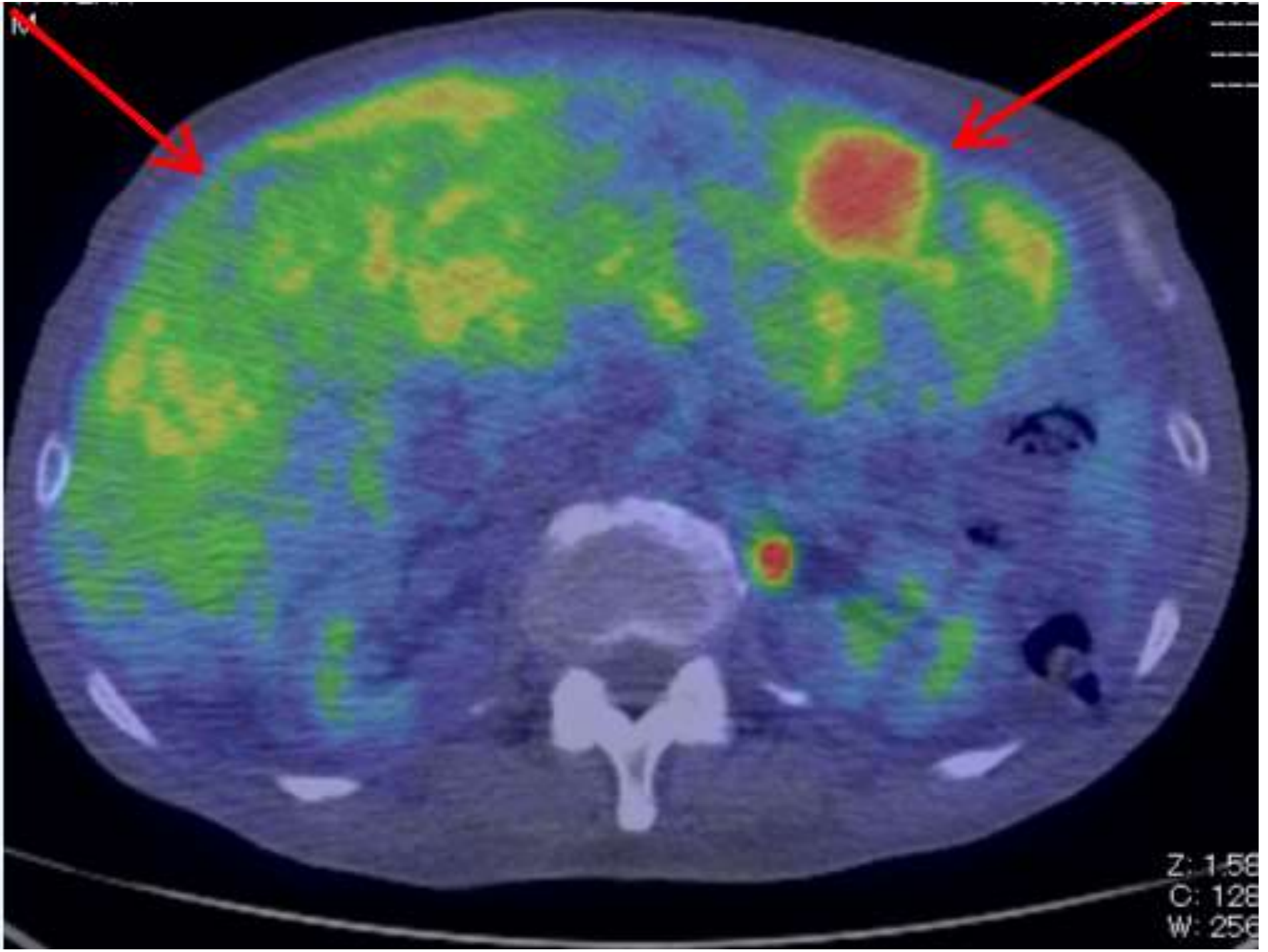
M
Z: 1.56
C: 128
W: 256

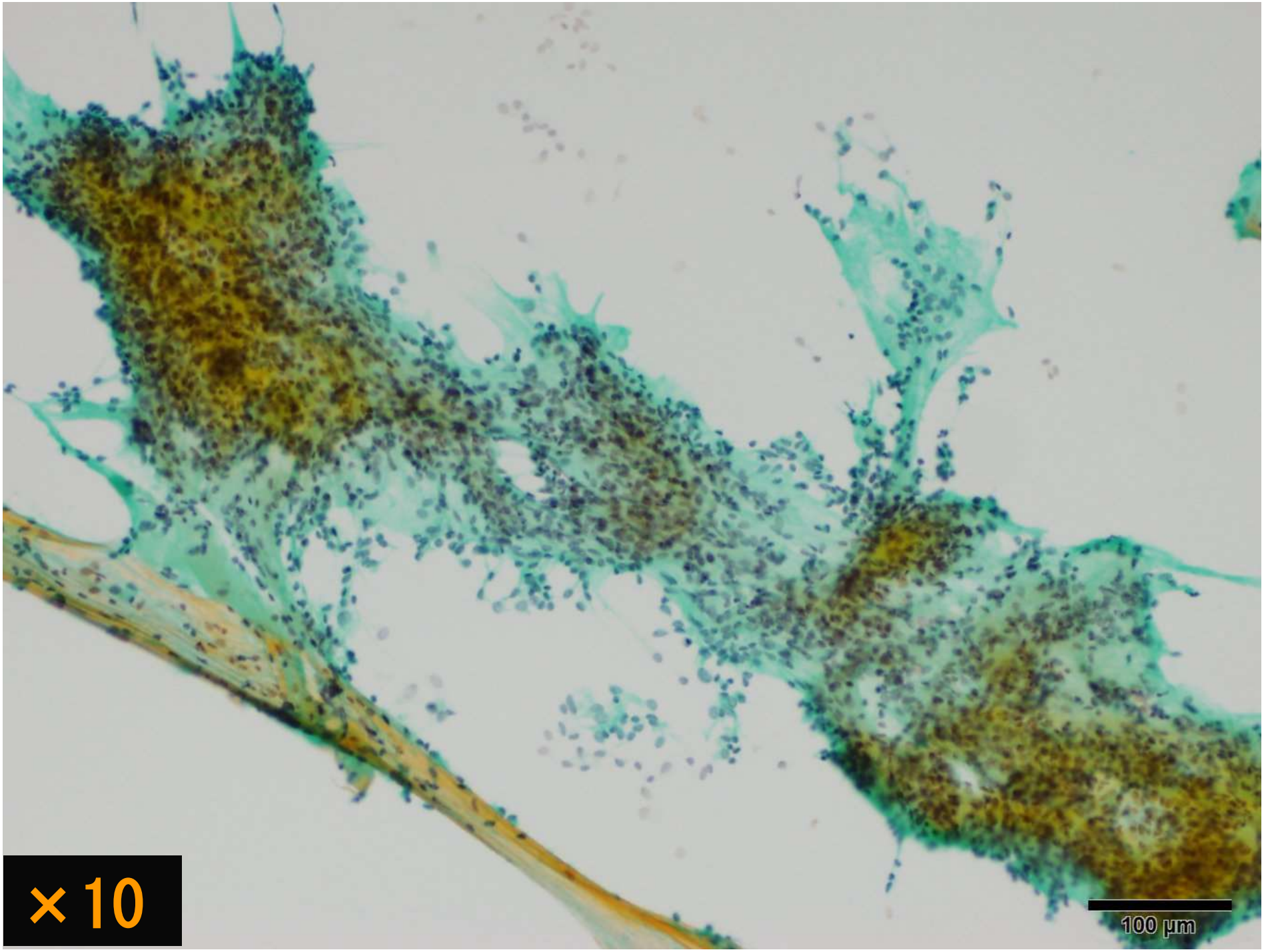
×10
100 µm

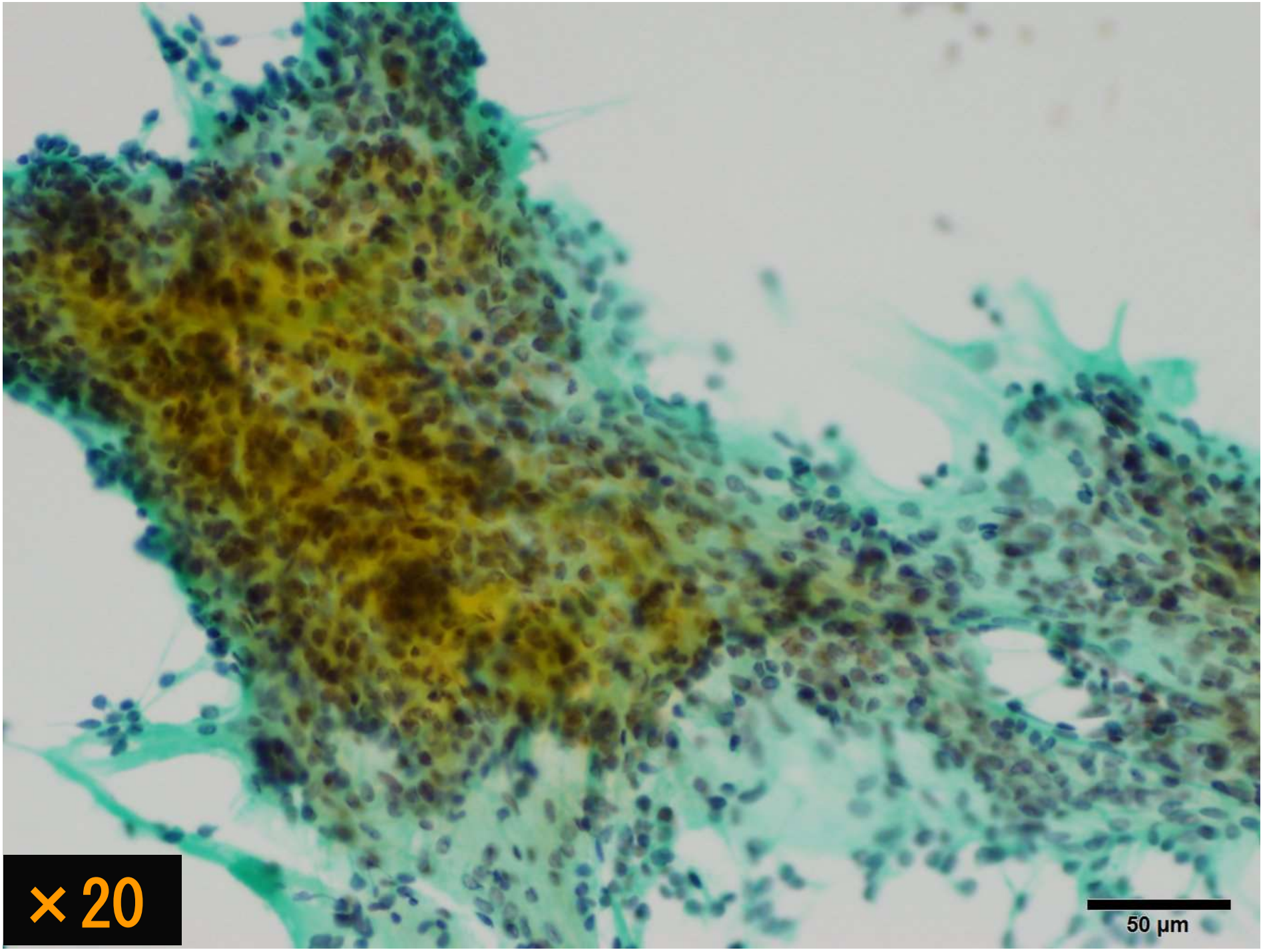
×20
50 µm

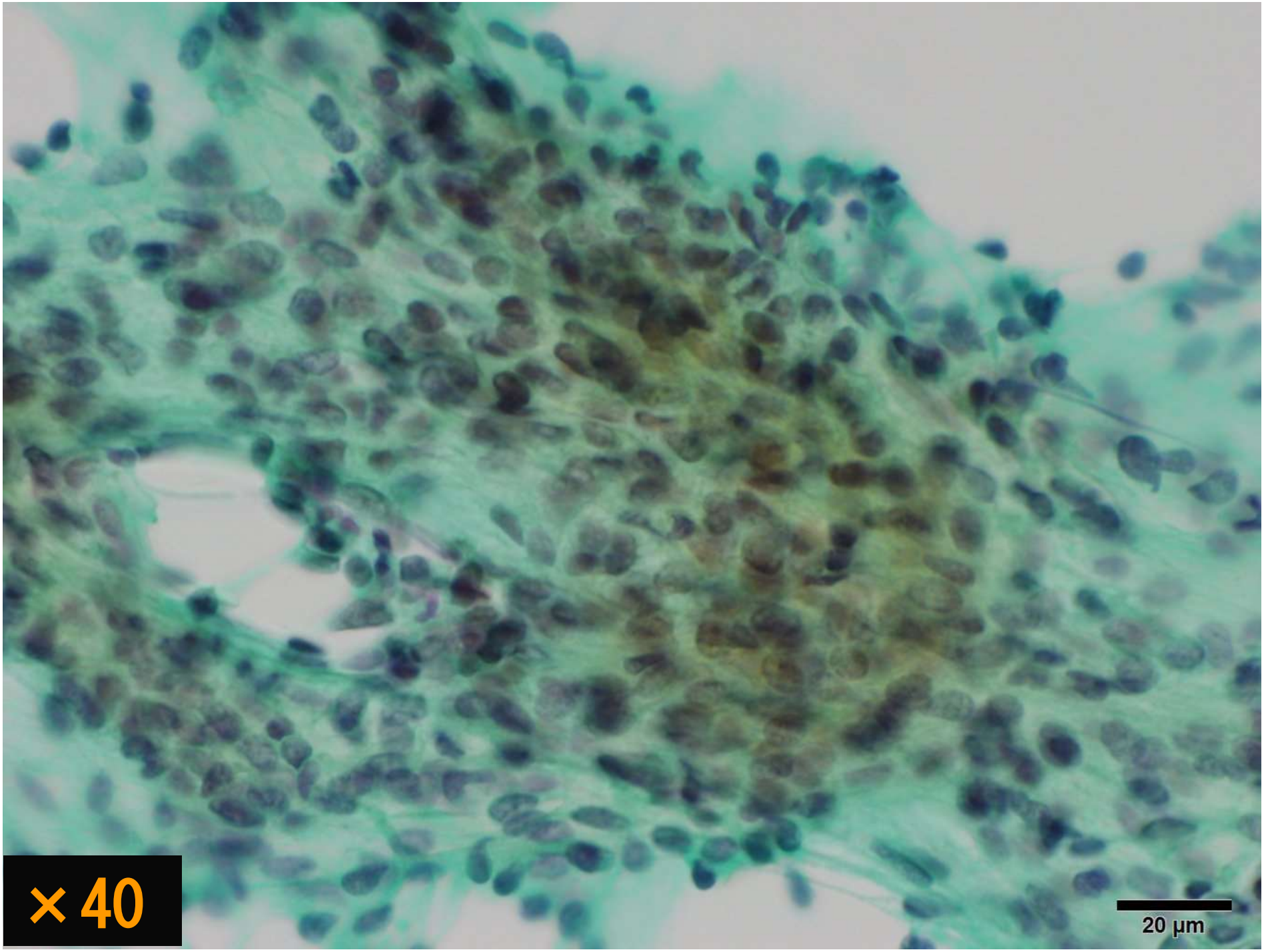
×40
20 µm

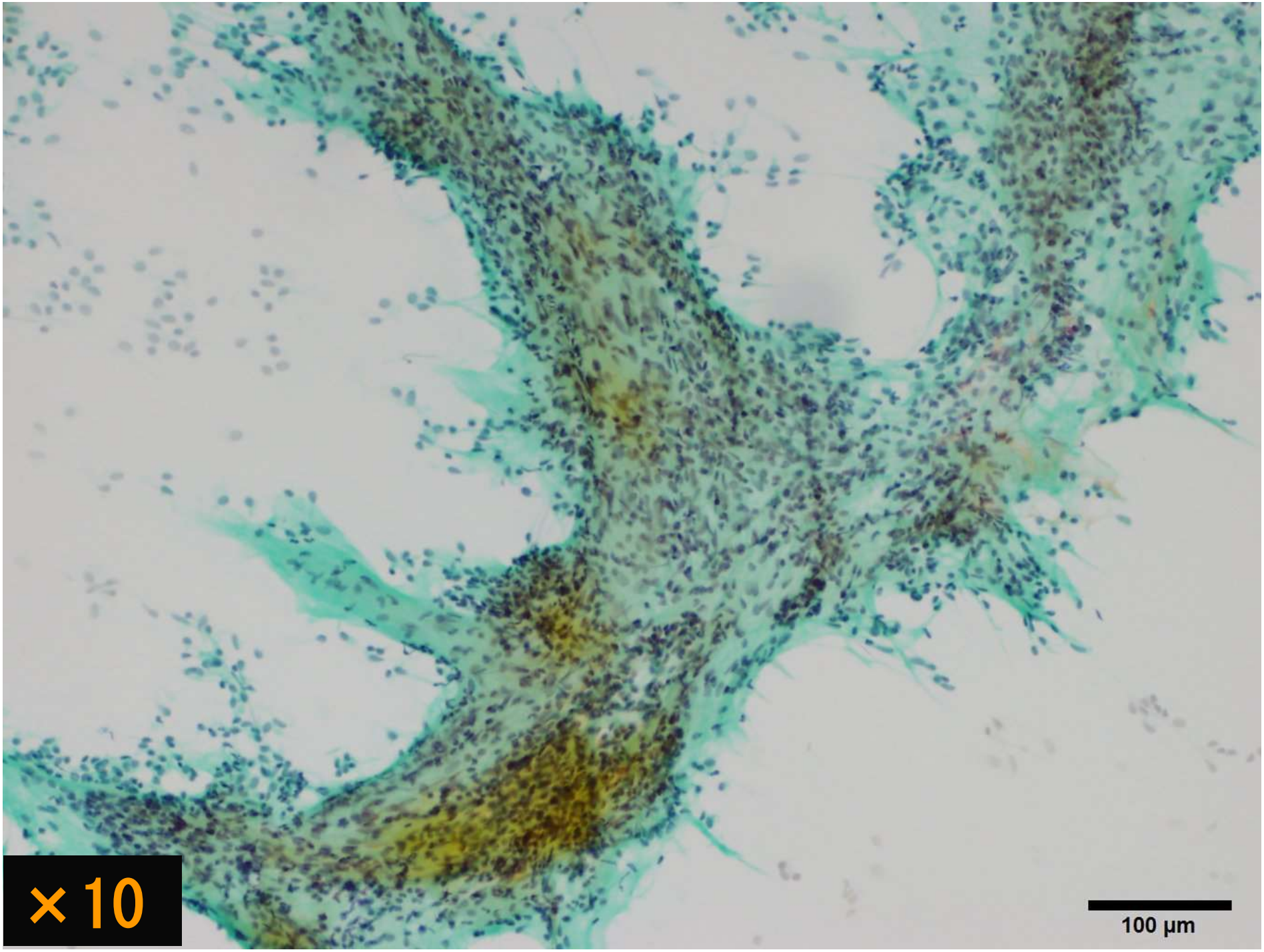
×10
100 µm

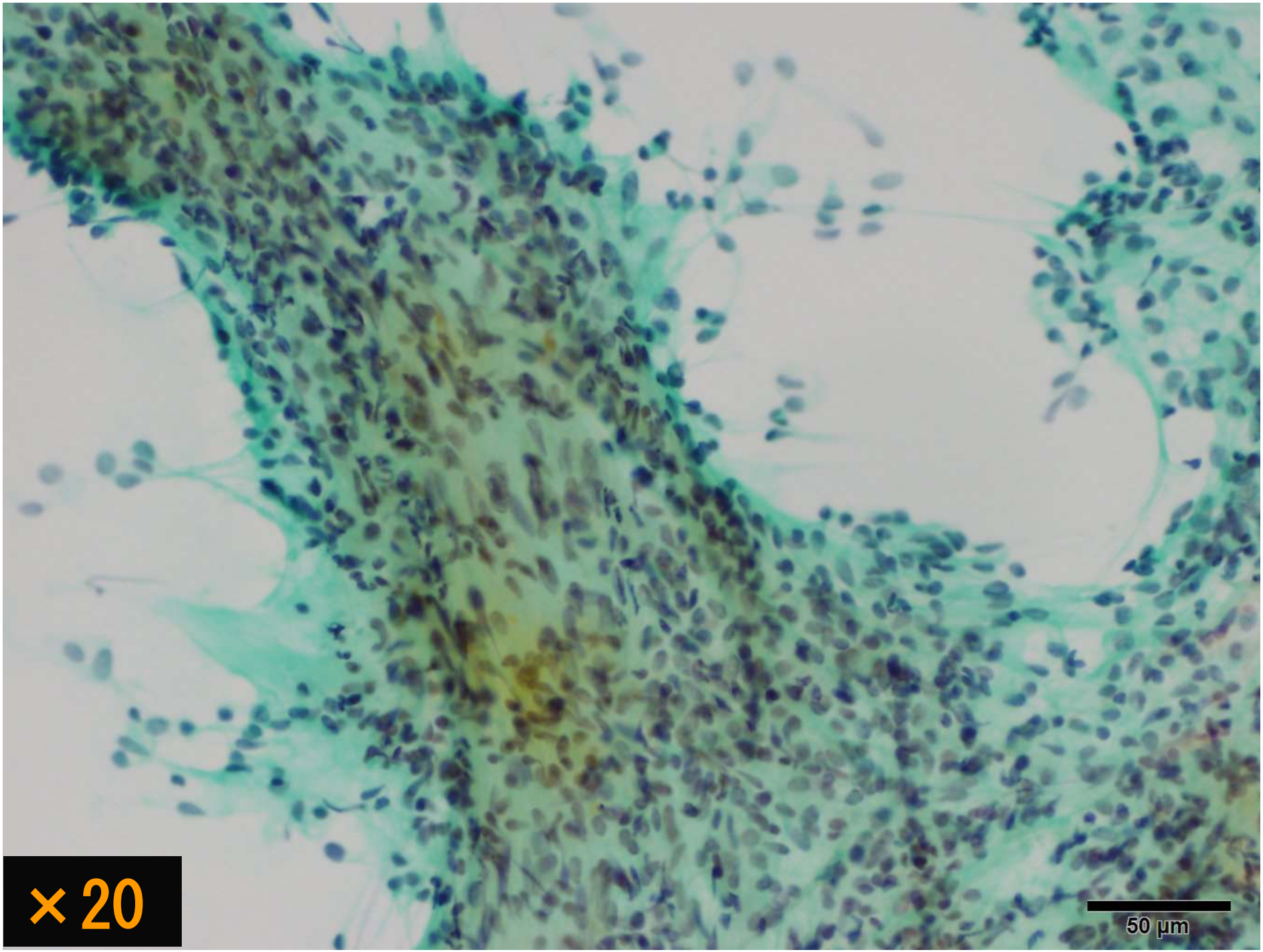
×20
50 µm

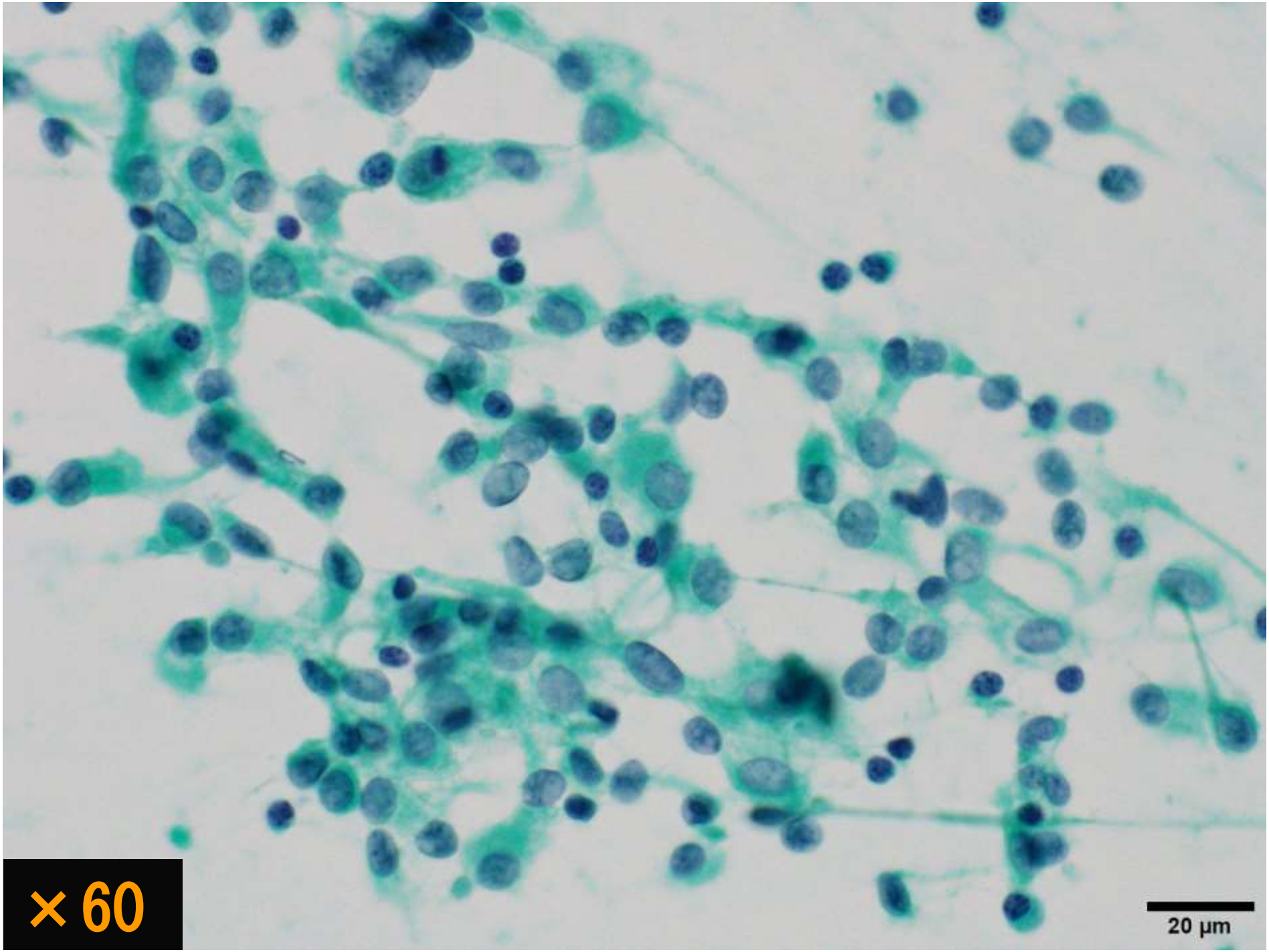
×60
20 µm

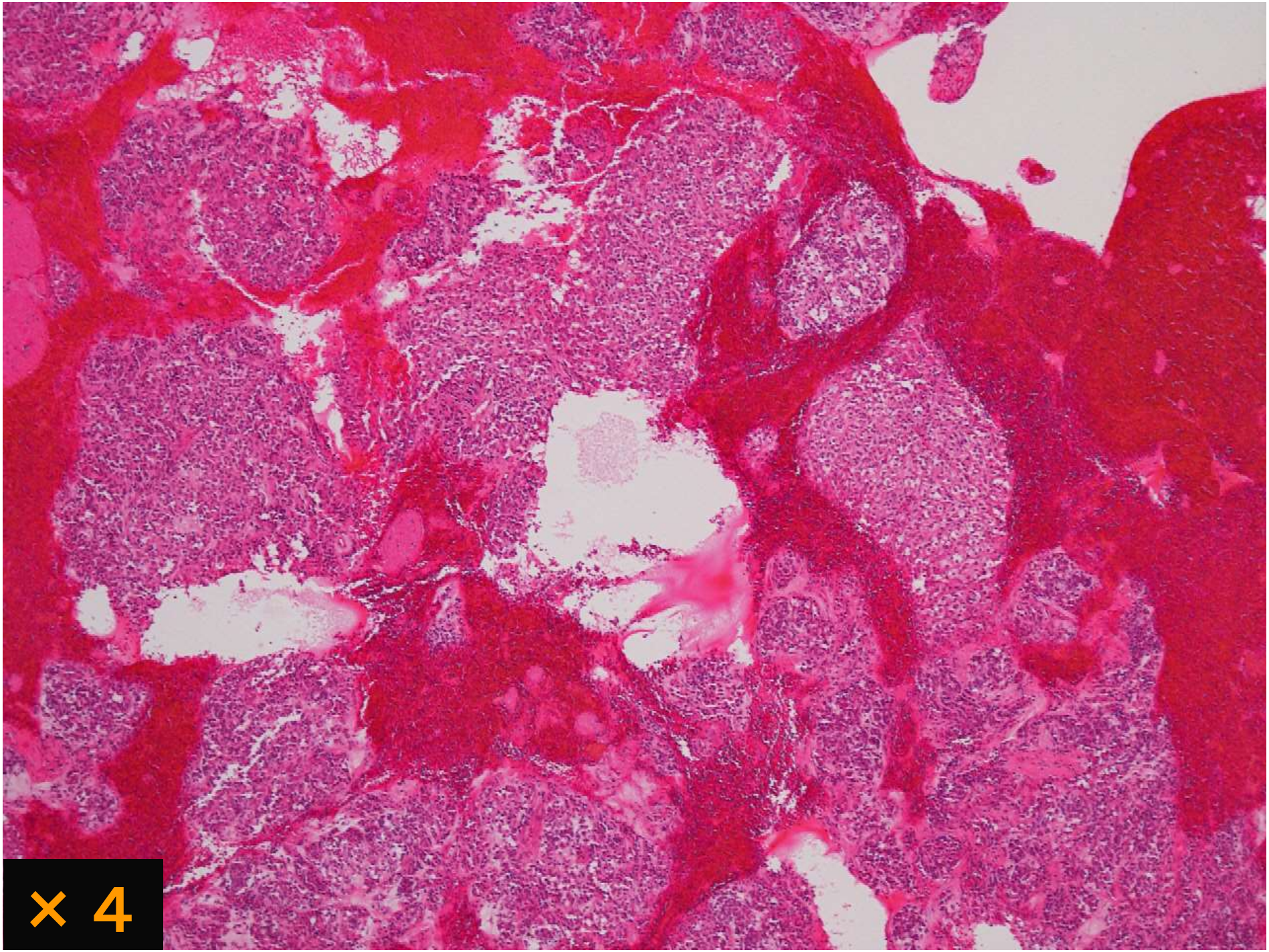
× 4

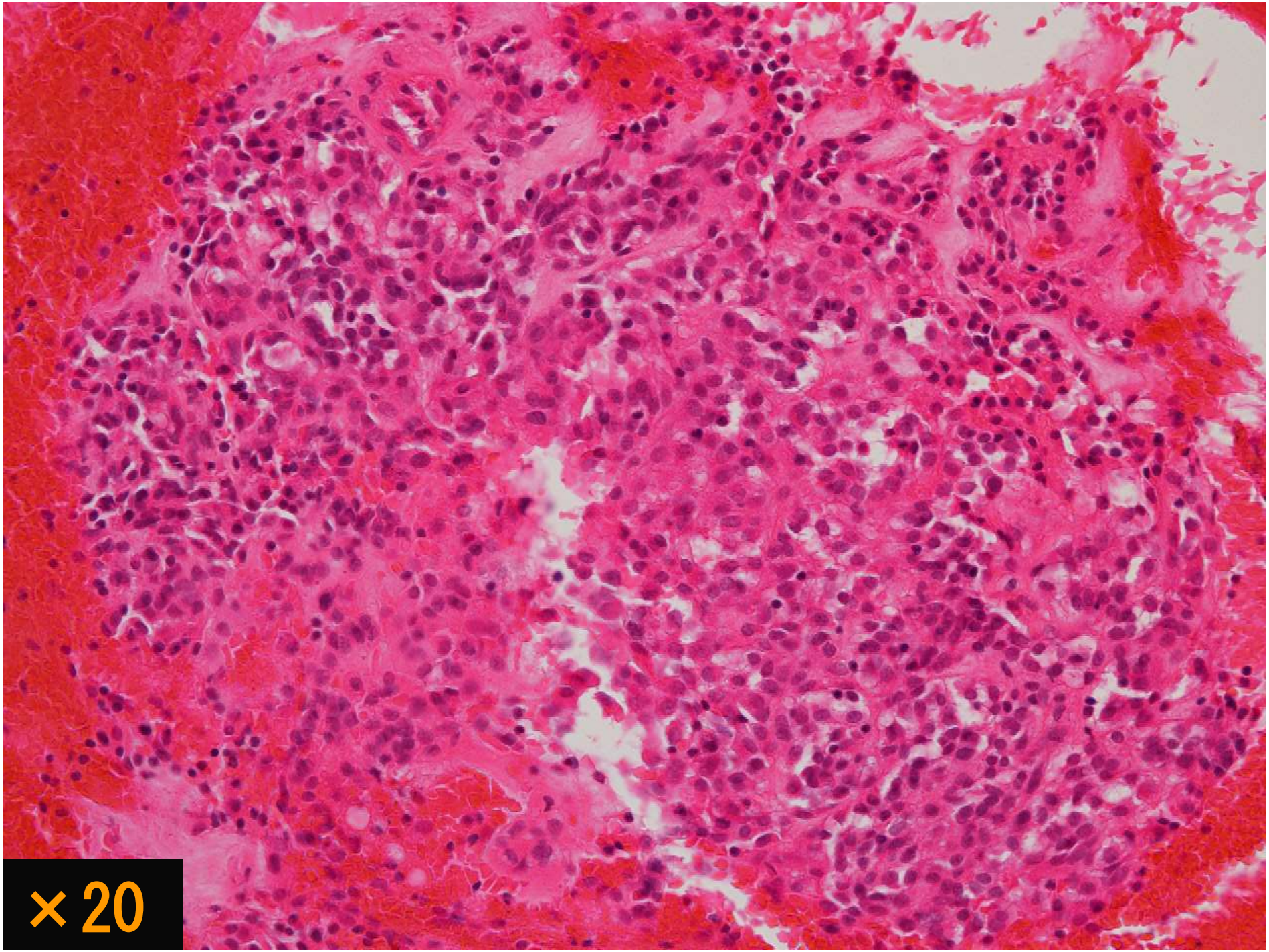
× 20

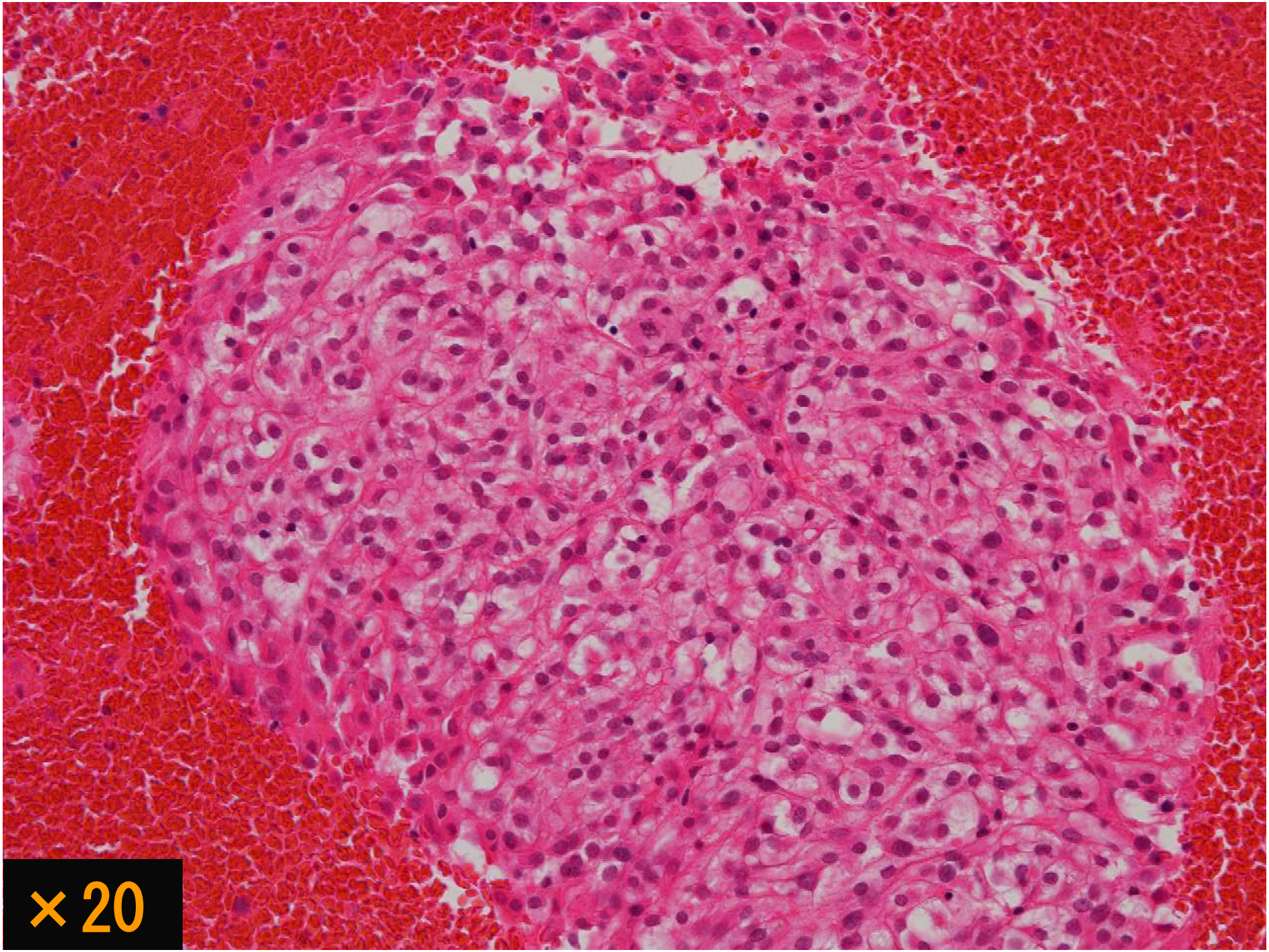
× 20

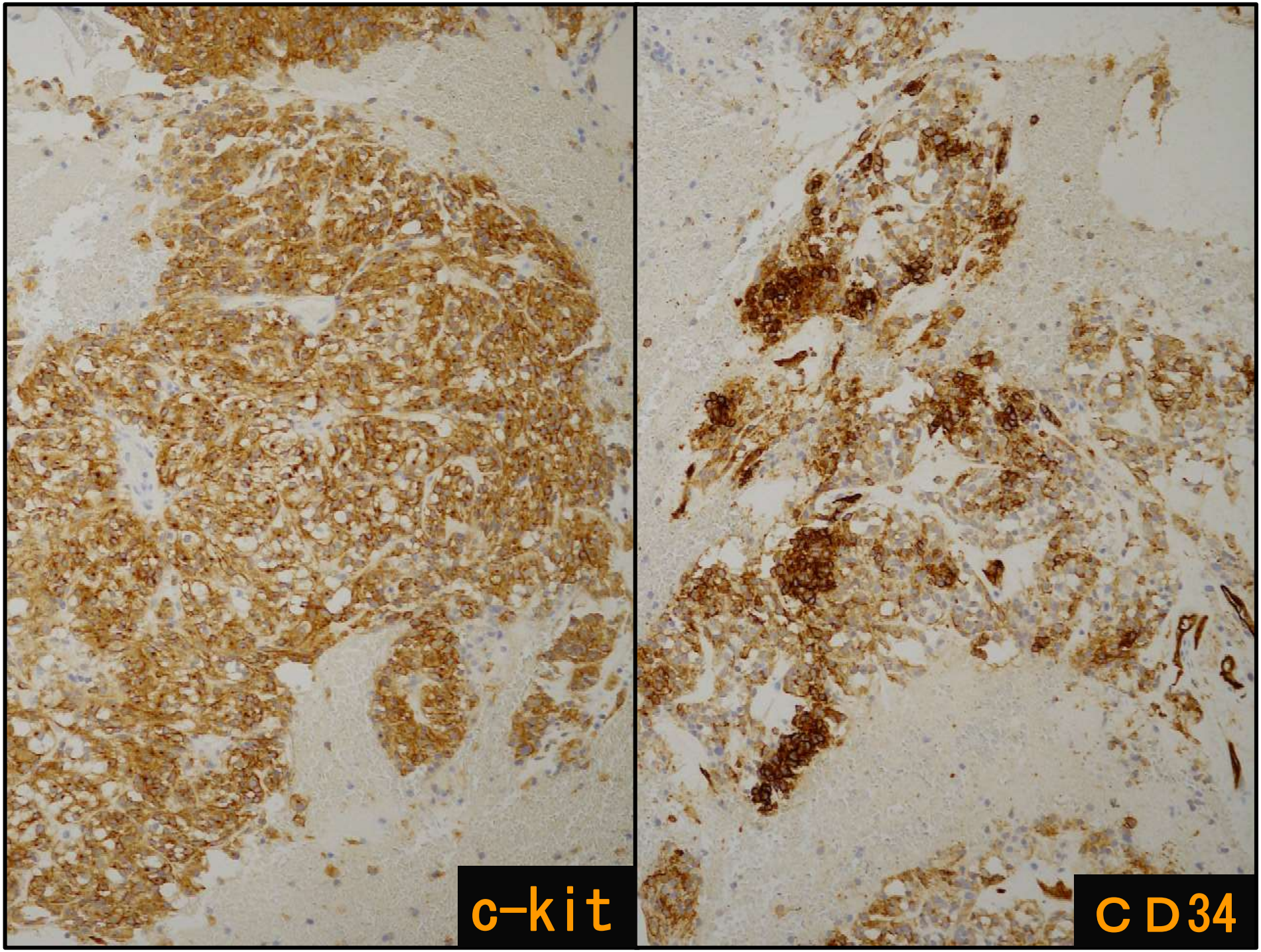
c-kit
CD34

最終診断

Gastrointestinal stromal tumor (GIST), epithelioid type

①悪性リンパ腫

②ＧＩＳＴ

③カルチノイド

④腺癌

⑤腺扁平上皮癌

ＧＩＳＴ

- ＧＩＳＴ（gastrointestinal stromal tumor：消化管間質腫瘍）は、消化管運動に関与するカハールの介在細胞由来と考えられる間葉系腫瘍である。

- 60代を中心に中高年に多く、性差を認めない。

- 発生部位は胃（50～70%）、十二指腸・小腸（20～30%）、大腸（約10%：ほとんどが直腸）、食道（～２%）である。

- ＧＩＳＴの約85%にc-kit遺伝子の変異があり、約10%にＰＤＧＦＲα遺伝子の変異が認められる。

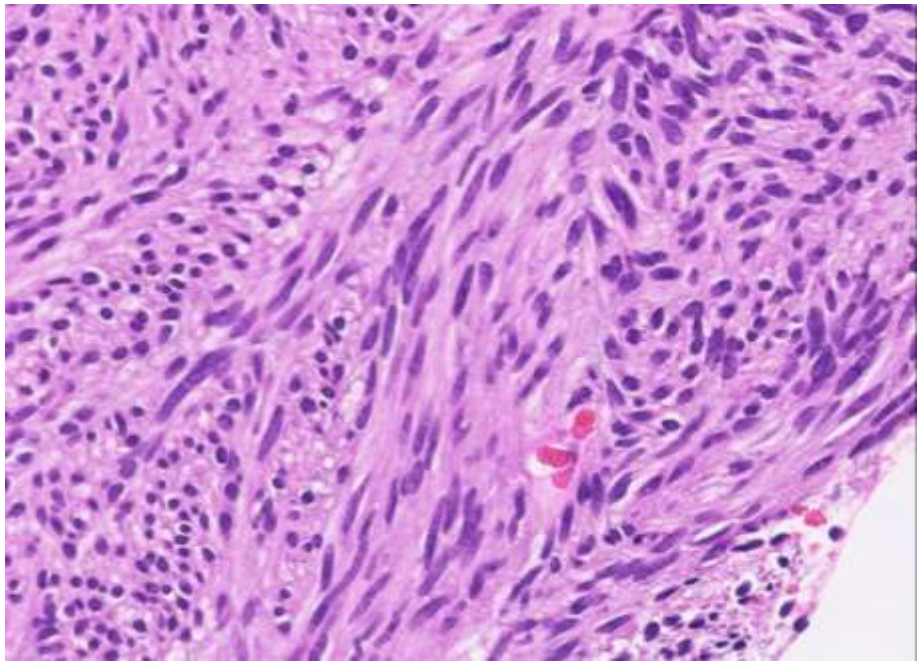

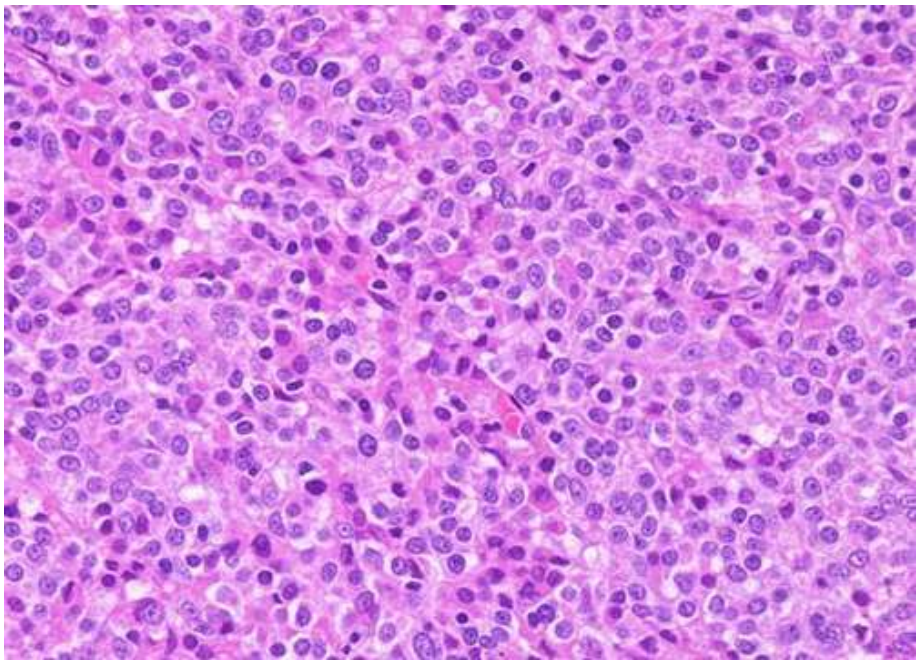

- 組織型は、紡錘形細胞型（60～70%）、類上皮型（20～ 30%）、混合型（～10%）がある。

- 平滑筋腫瘍や神経鞘腫、solitary fibtous tumor（ＳＦＴ）などと鑑別を要し、免疫染色による確認が必須である。

- リスク分類は、腫瘍径や核分裂像数などを用いて行われる。

類上皮型

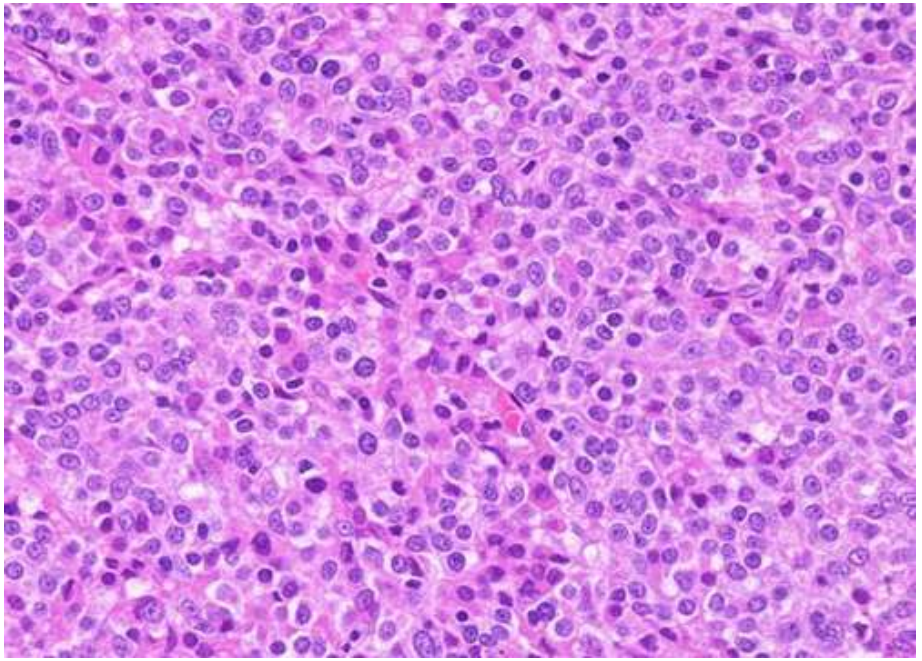

- 好酸性や淡明化した細胞質がみられ、核は円形で、上皮様や胞巣状の配列を示す。
- 類上皮型の場合、神経内分泌腫瘍や低分化型腺癌などと鑑別を要する場合がある。
- 免疫染色では、ｃ -kit陽性が一般的ではあるが、類上皮型の場合、 ｃ -kitの発現が減弱することがある。
  その場合、 ｃ -kitよりも感度・特異度が高いＤＯＧ1が診断に有用とされている。
- リンパ節転移の頻度が高く、低リスクに相当する大部分の症例でリンパ節、肝、腹膜に転移がみられる。

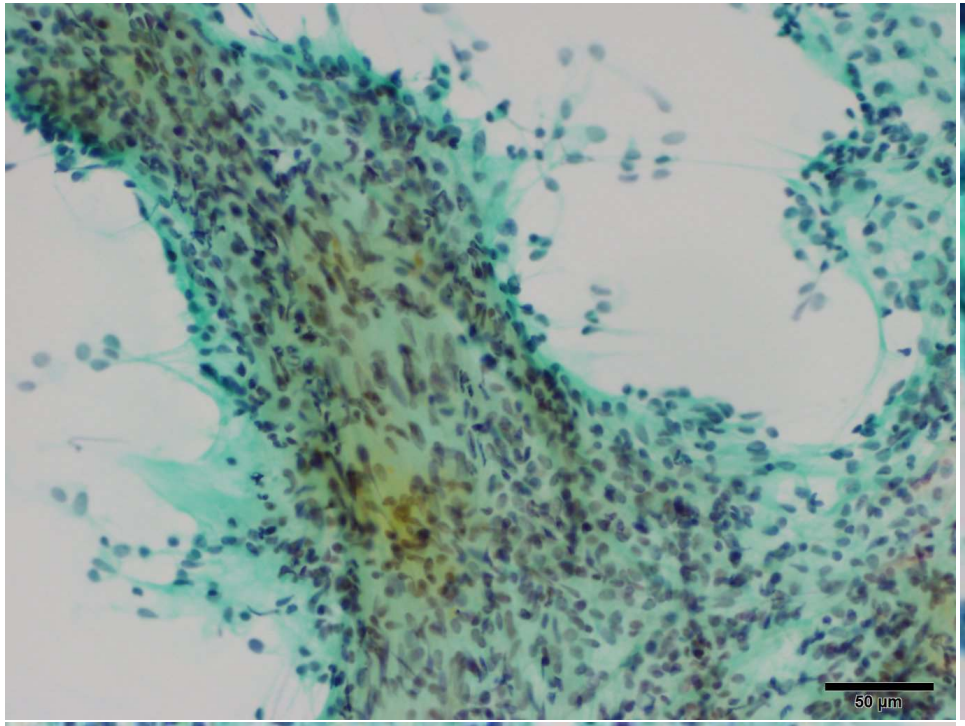

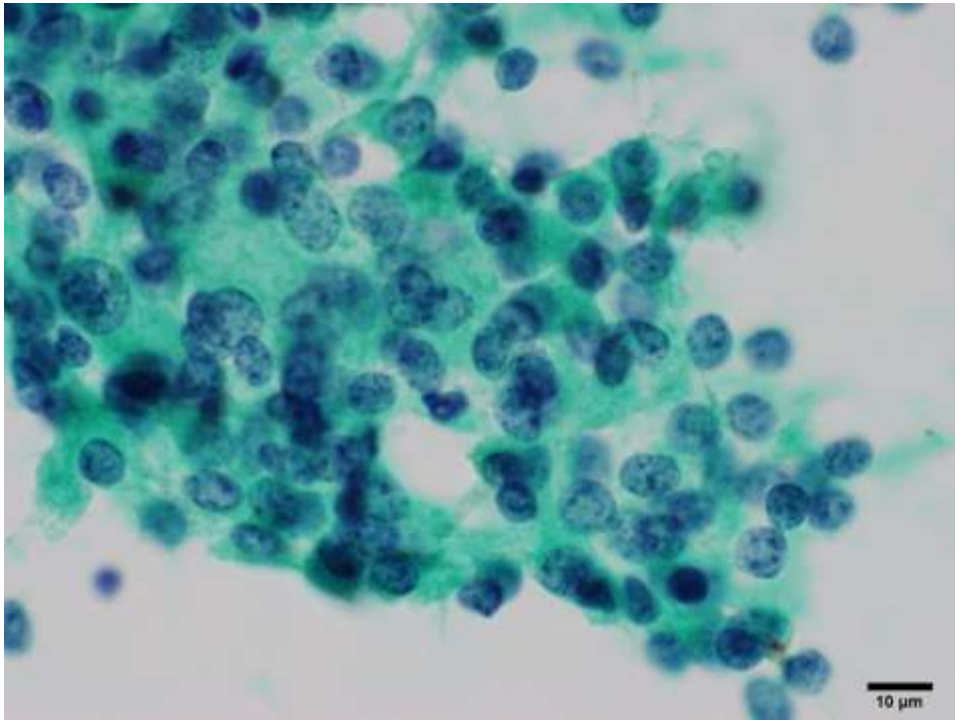

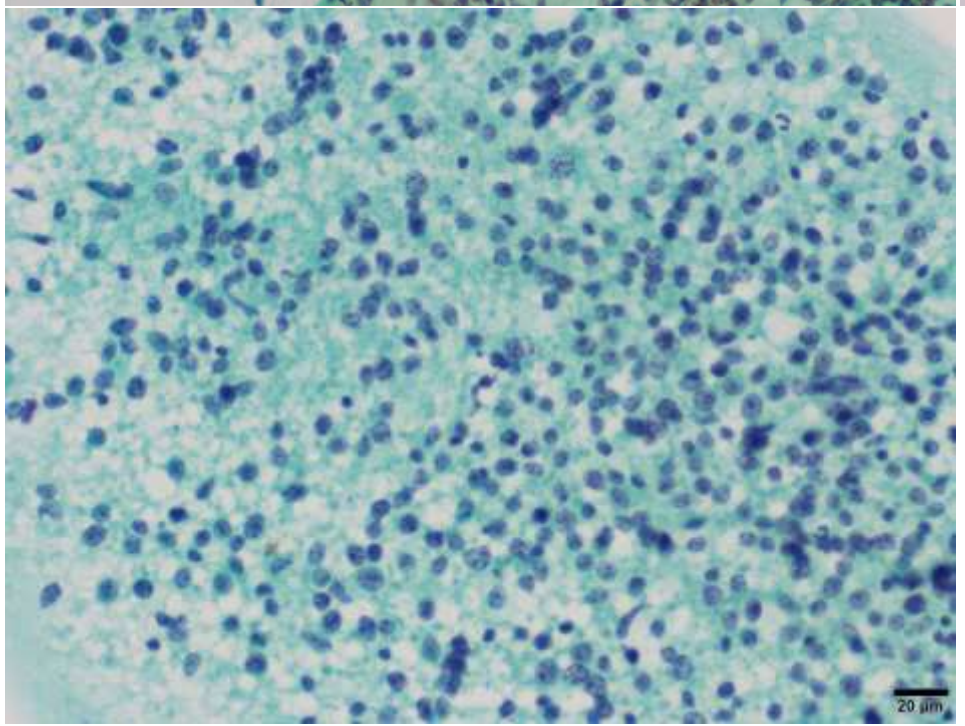

ＧＩＳＴ	神経内分泌腫瘍
悪性リンパ腫	

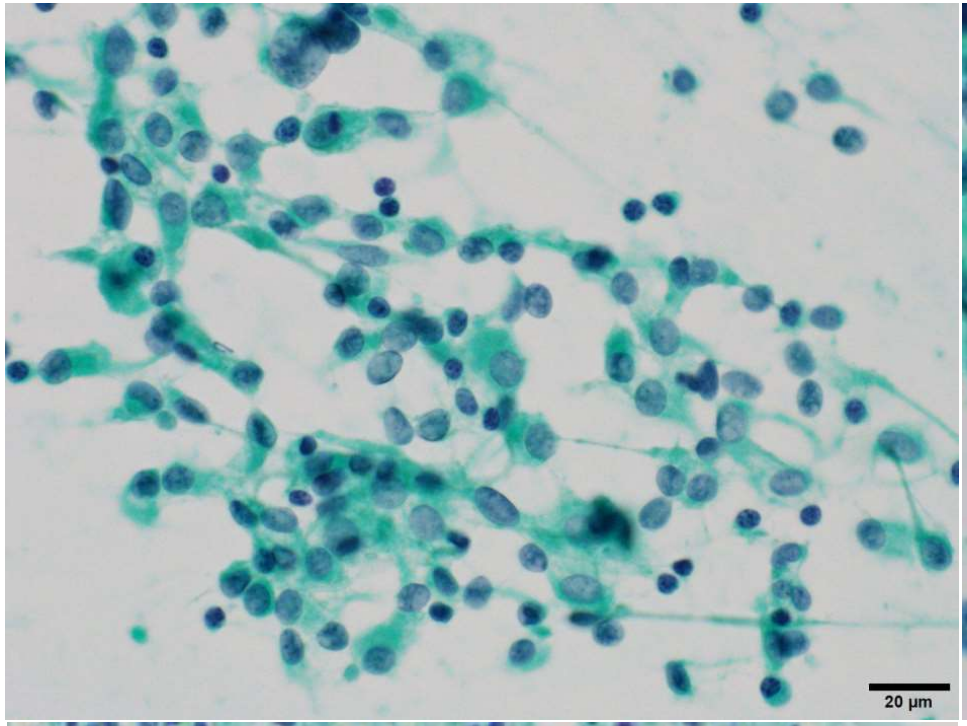

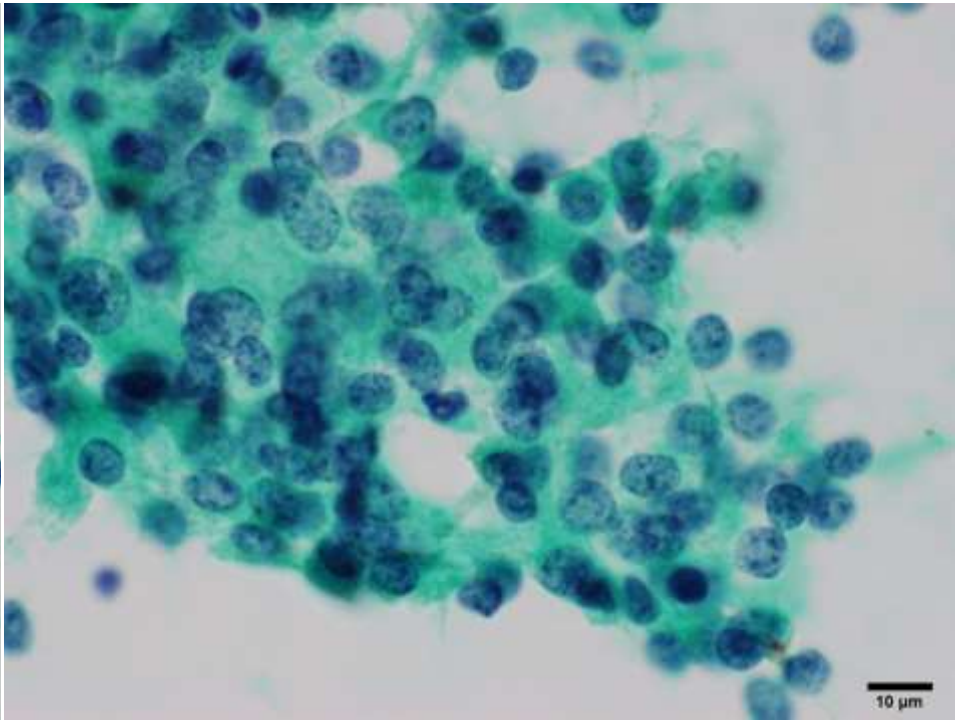

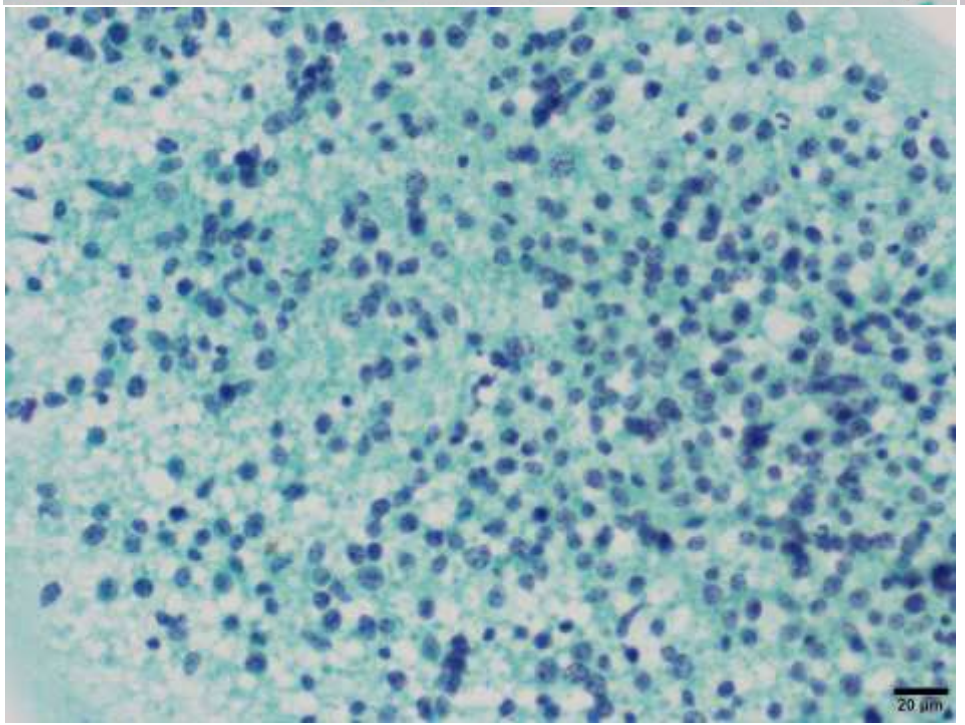

ＧＩＳＴ	神経内分泌腫瘍
悪性リンパ腫	

まとめ

- 類上皮型ＧＩＳＴは、低リスクに相当する場合でも転移が起こりやすく、類上皮型を示唆することは臨床的意義が高い。

- 腹腔内腫瘍で類円形細胞を主体とする細胞像を認めた場合、類上皮型ＧＩＳＴも念頭に置くことが重要である。