【症例】 10歳代　女性

【主訴】頸部リンパ節腫脹。圧痛なし。

【現病歴】右頸部リンパ節腫脹に気づき近医受診。
精査目的で当院に紹介、受診

【画像所見】 長径5cmの境界明瞭な楕円形腫瘤。
類表皮嚢胞が疑われる。

周囲に1cm大のリンパ節も数個見られ、上顎洞炎も疑われるため耳鼻科へ紹介。穿刺吸引細胞診施行。

その後、増大傾向あり。全摘術施行。

【検体】穿刺吸引細胞診標本と腫瘤捺印標本

初診時血液検査結果

血算			生化学		
WBC	6.35	X10^3/μL			
Baso			Alb	4.3	g/dL
Eosin			Na	140	
Seg			K	3.9	
Lymp			Cl	106	
Mono			Ca	10.5	mg/dL
RBC			BUN	9	
Hb	12.9	g/dL	Crea	0.47	mg/dL
Ht	38	%	**CRP**	0.08	mg/dL
Plt	254	X10^3/μL	T-Bil	0.6	mg/dL
			AST	19	U/L
			ALT	8	U/L

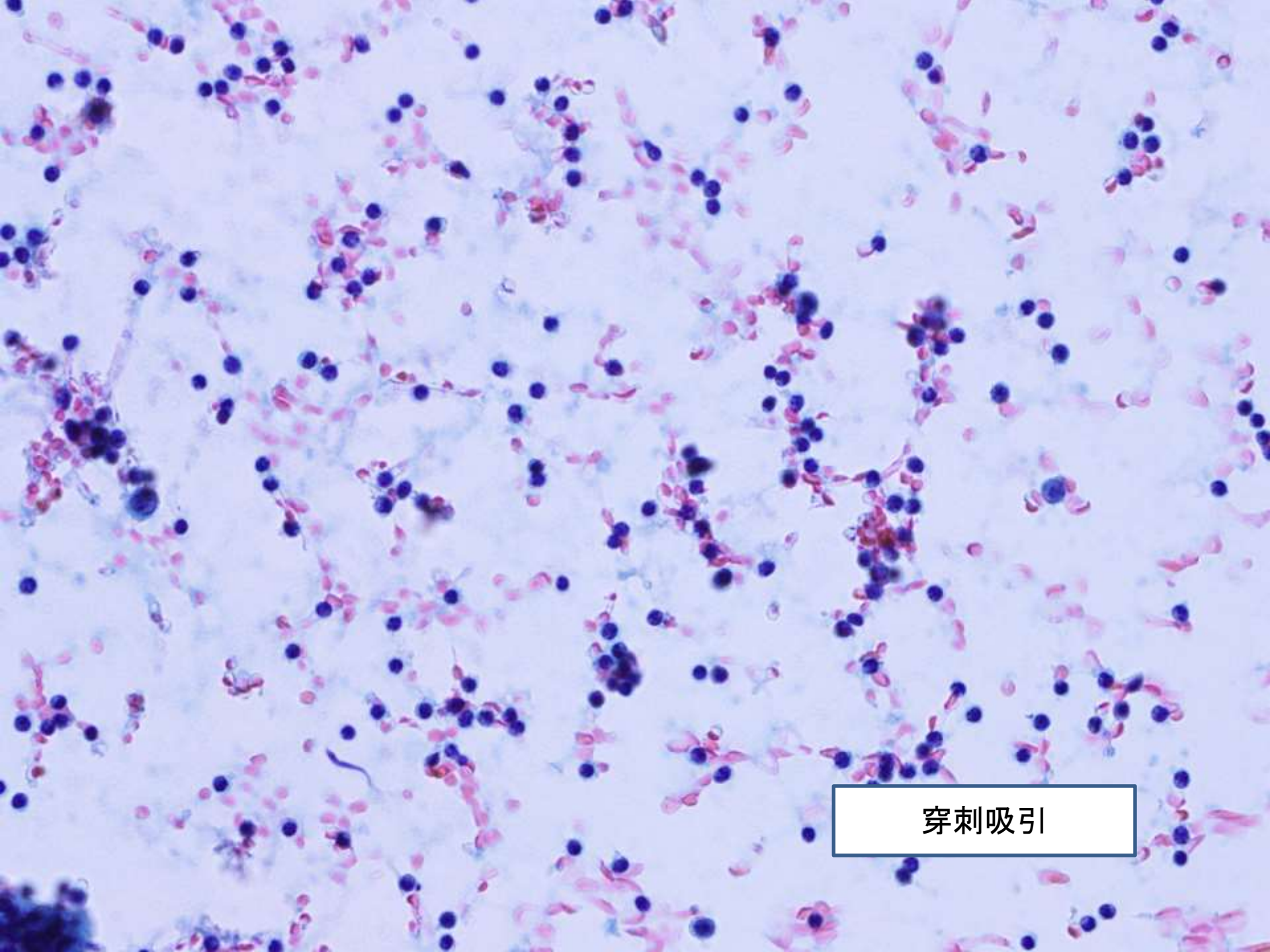
穿刺吸引

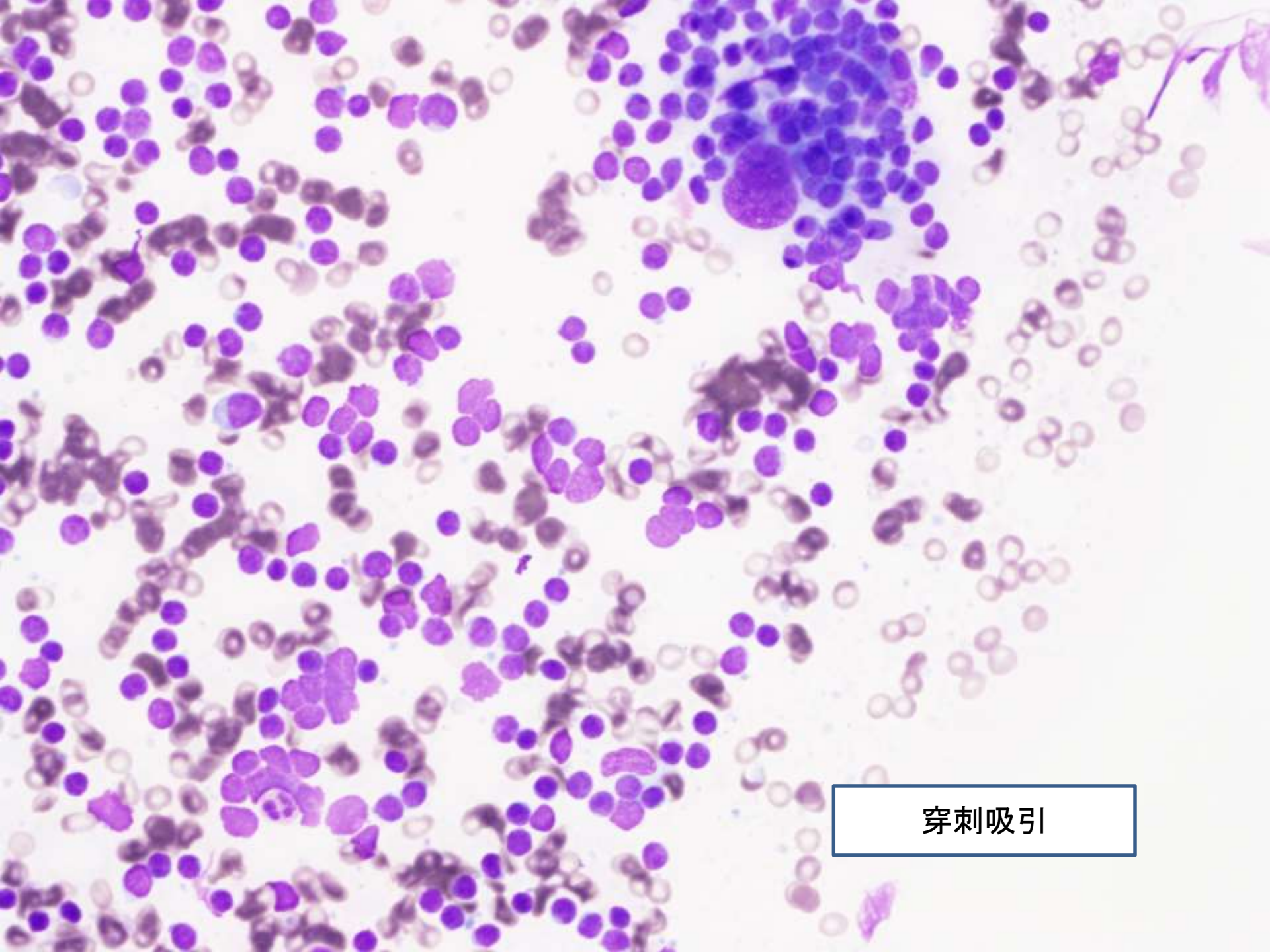
穿刺吸引

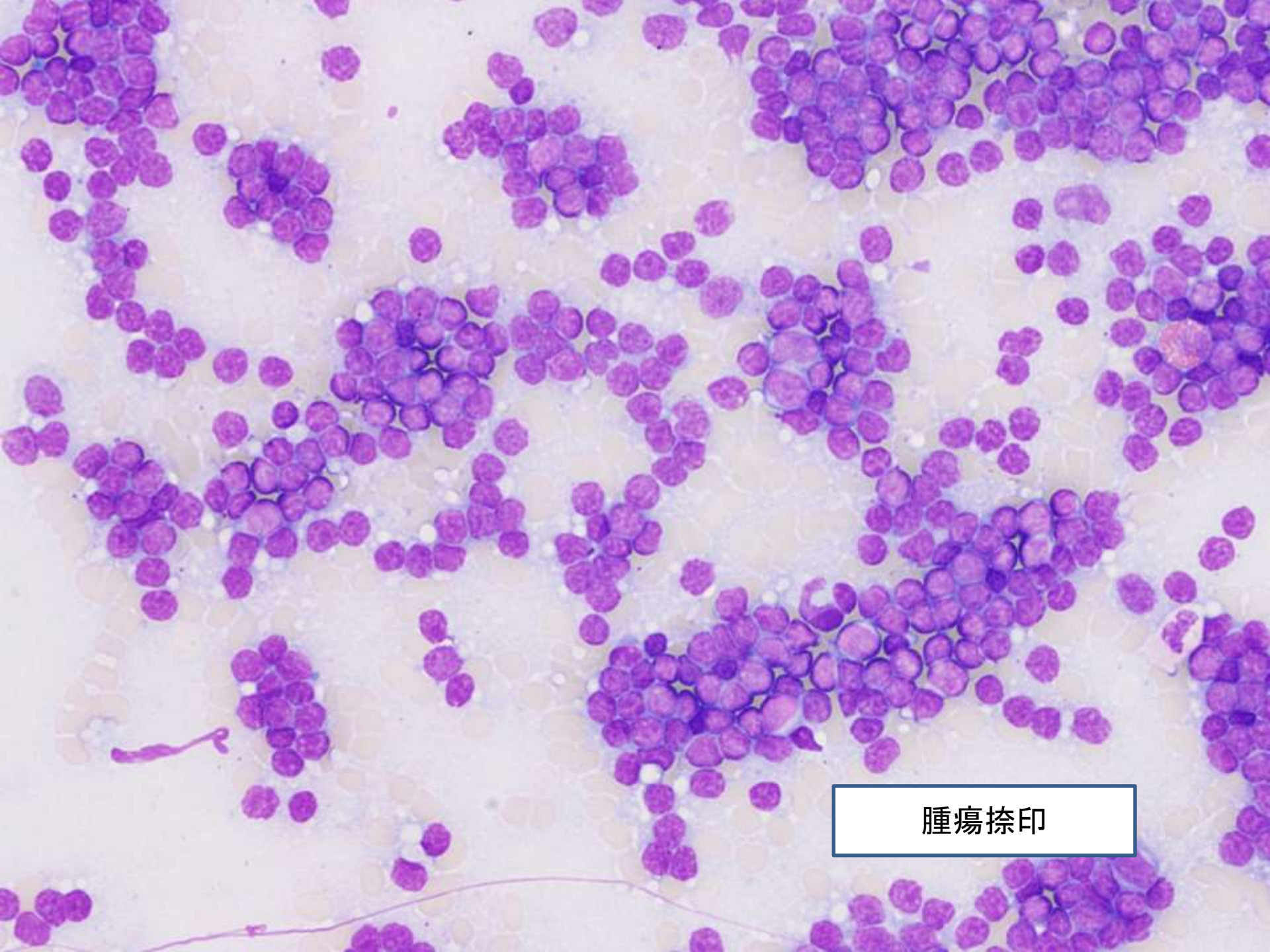
腫瘍捺印

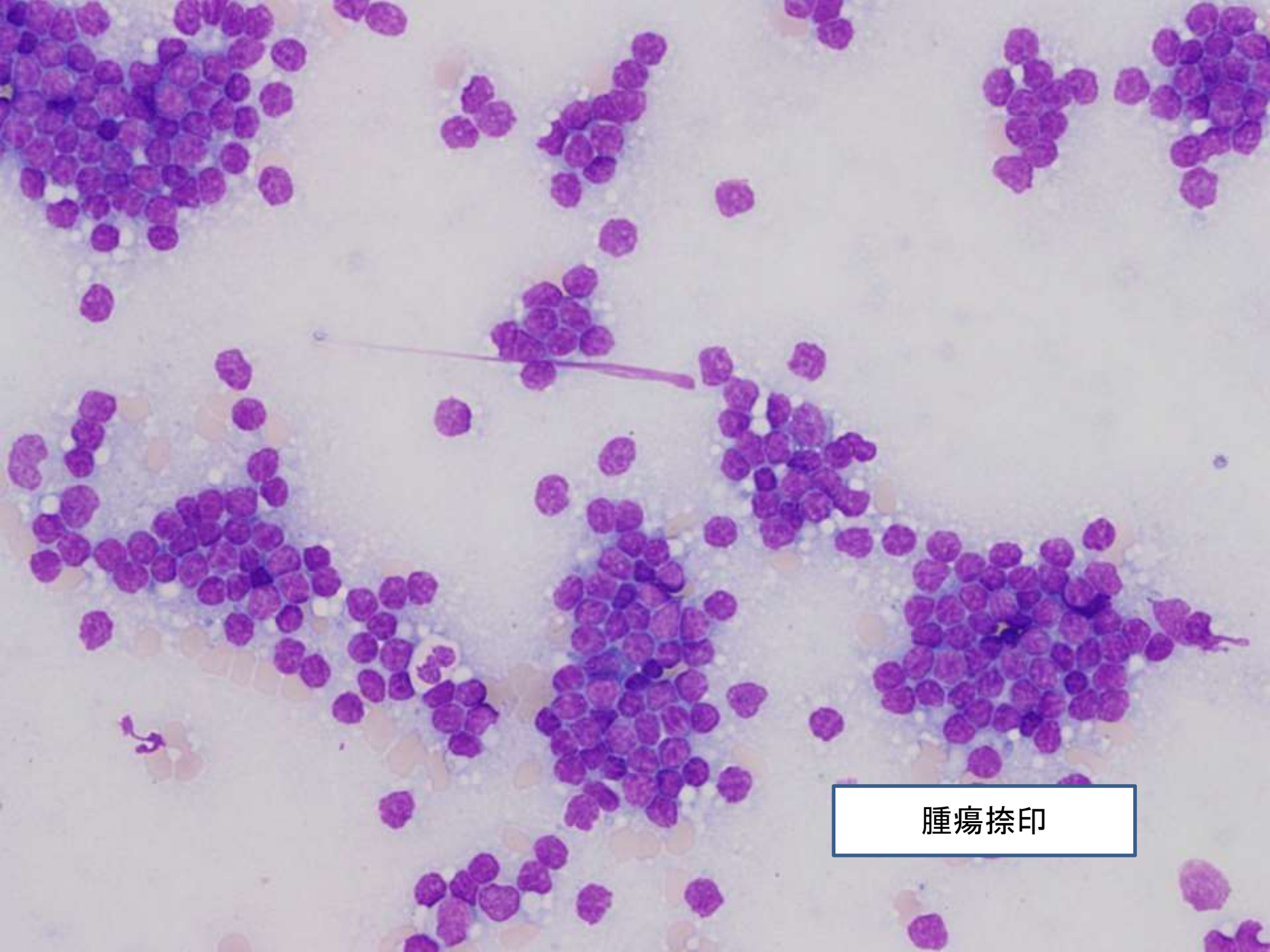
腫瘍捺印

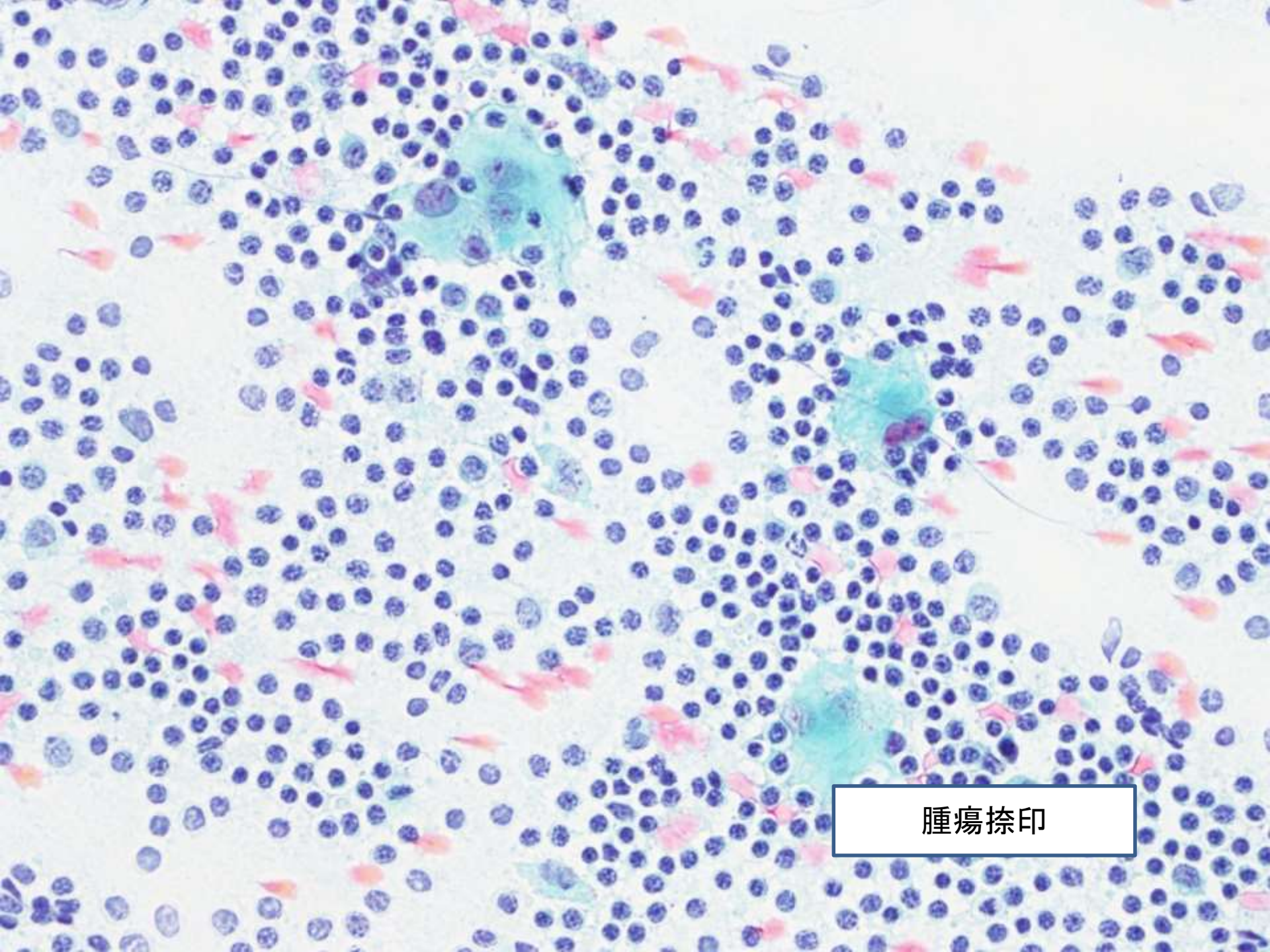
腫瘍捺印

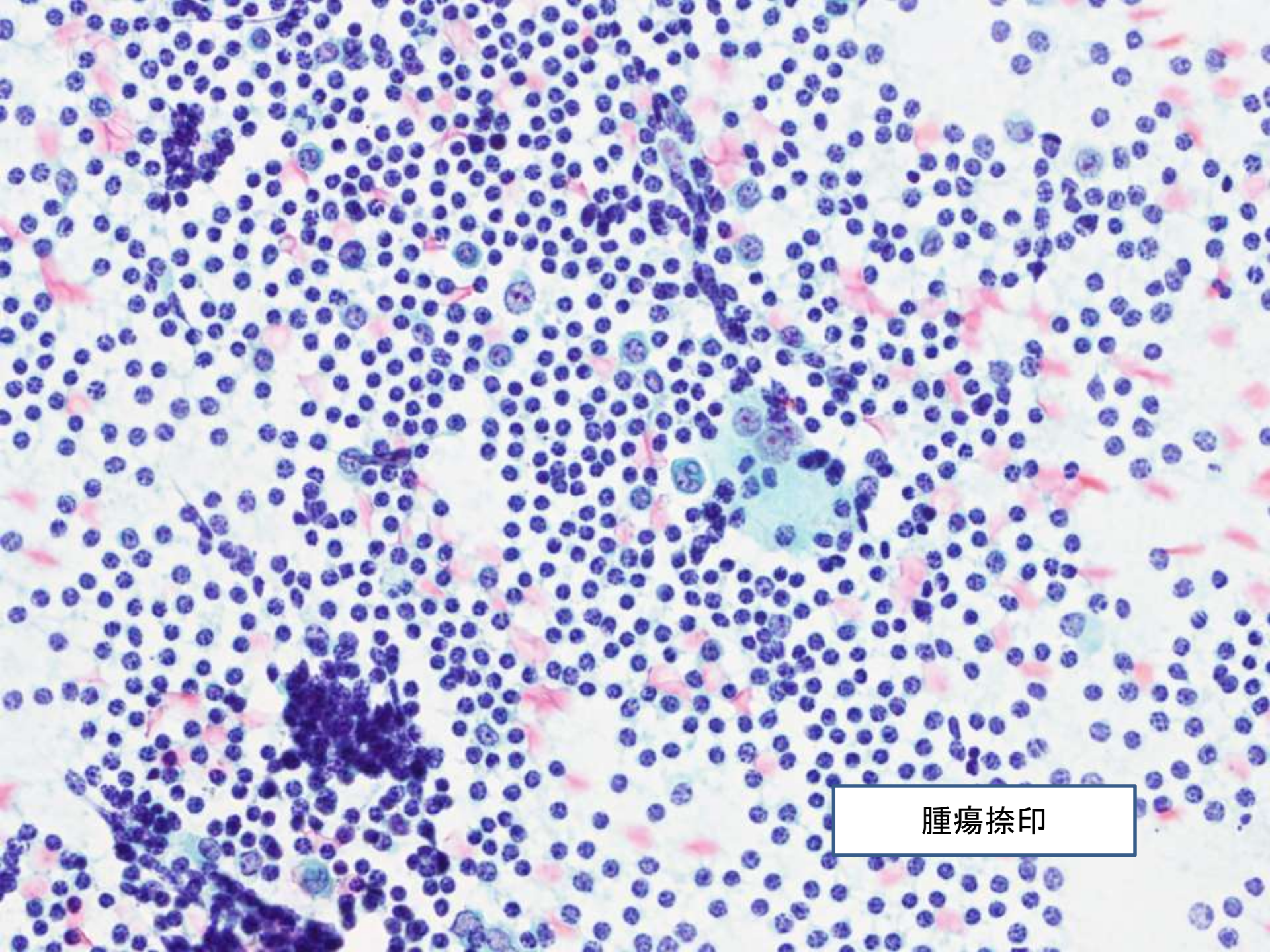
腫瘍捺印

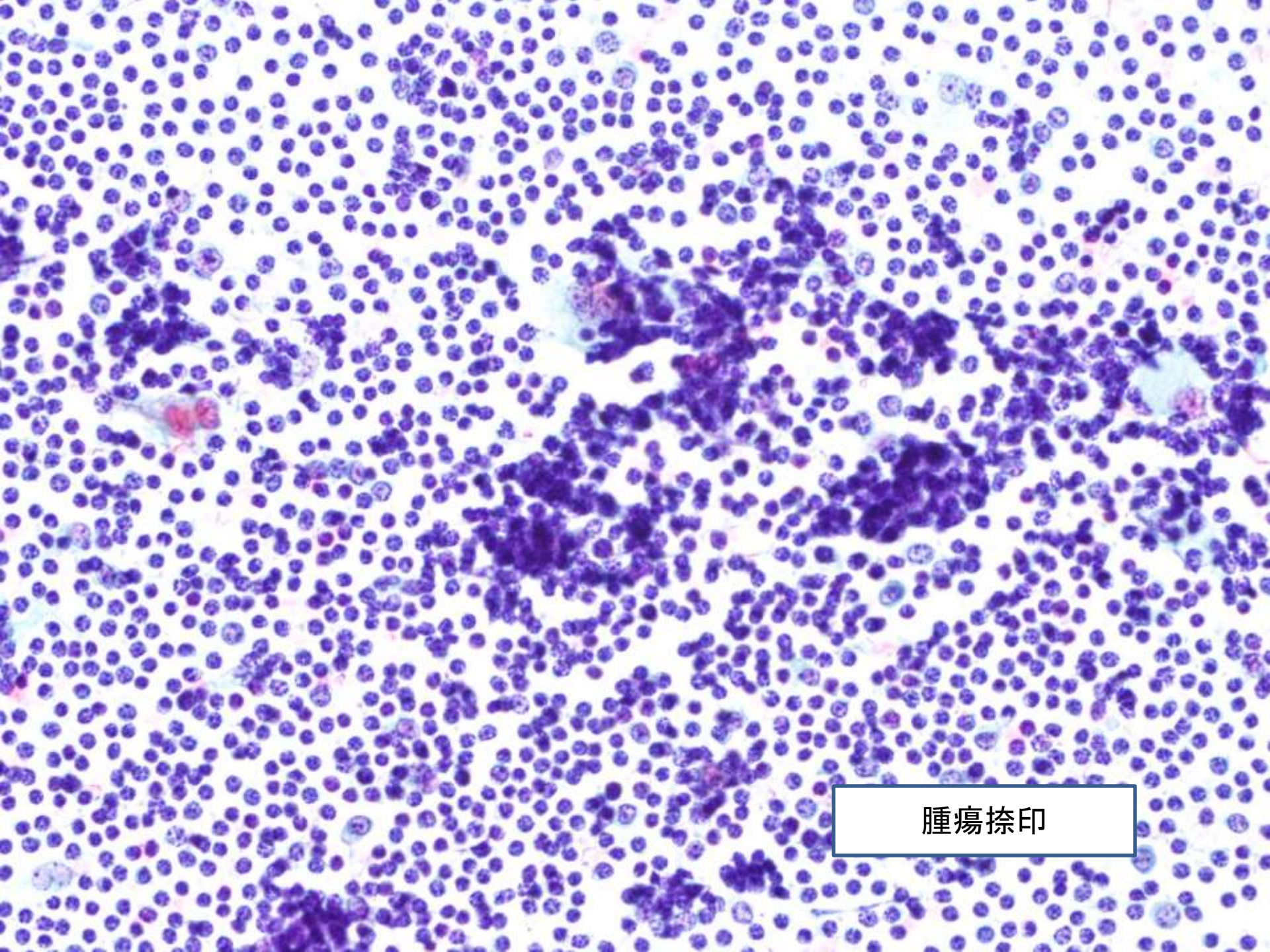
腫瘍捺印

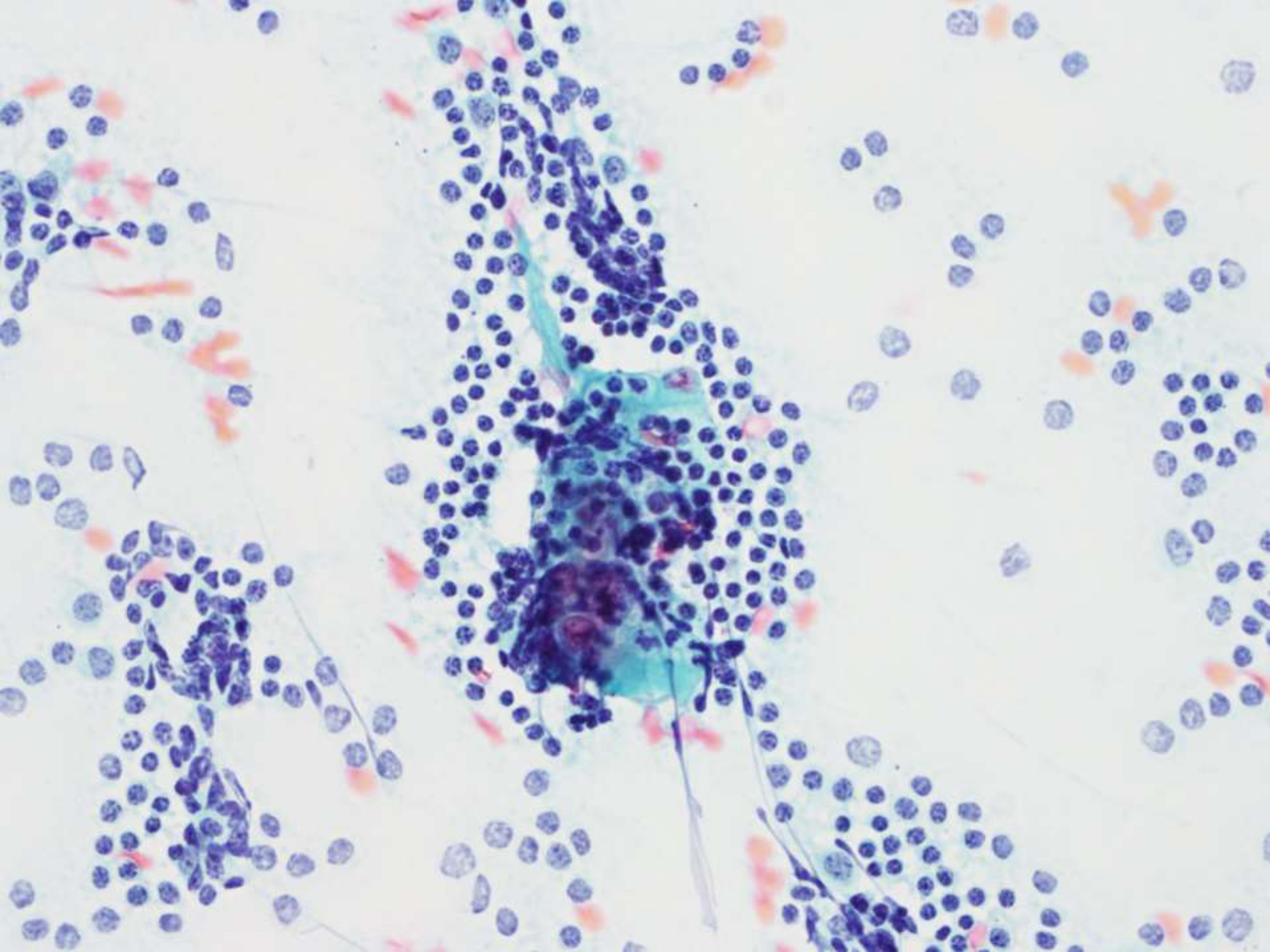

選択肢

選択肢

1：　悪性リンパ腫

2：　菊池病

3：　反応性リンパ濾胞過形成

4：　伝染性単核症

5：　その他

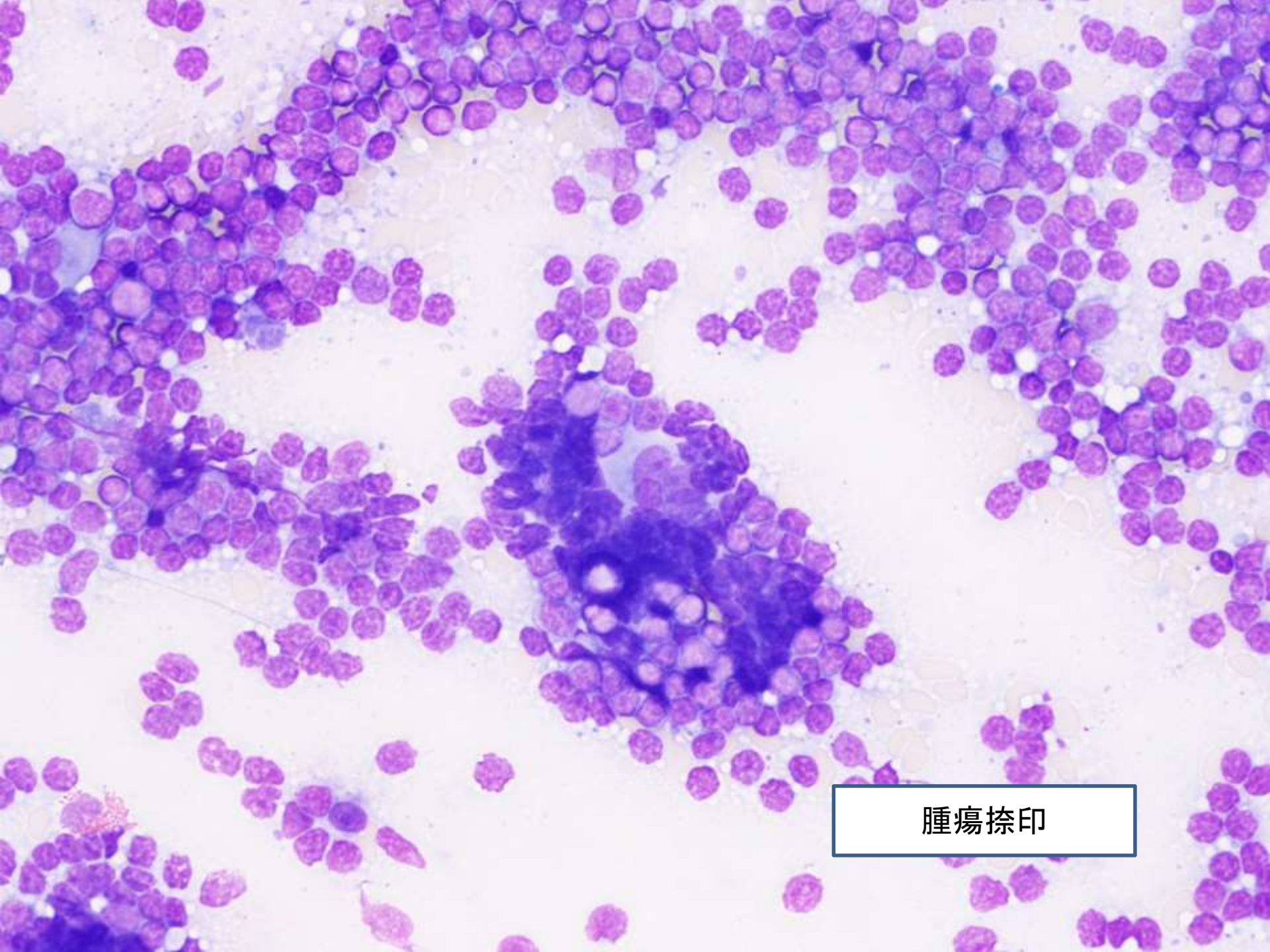
腫瘍捺印

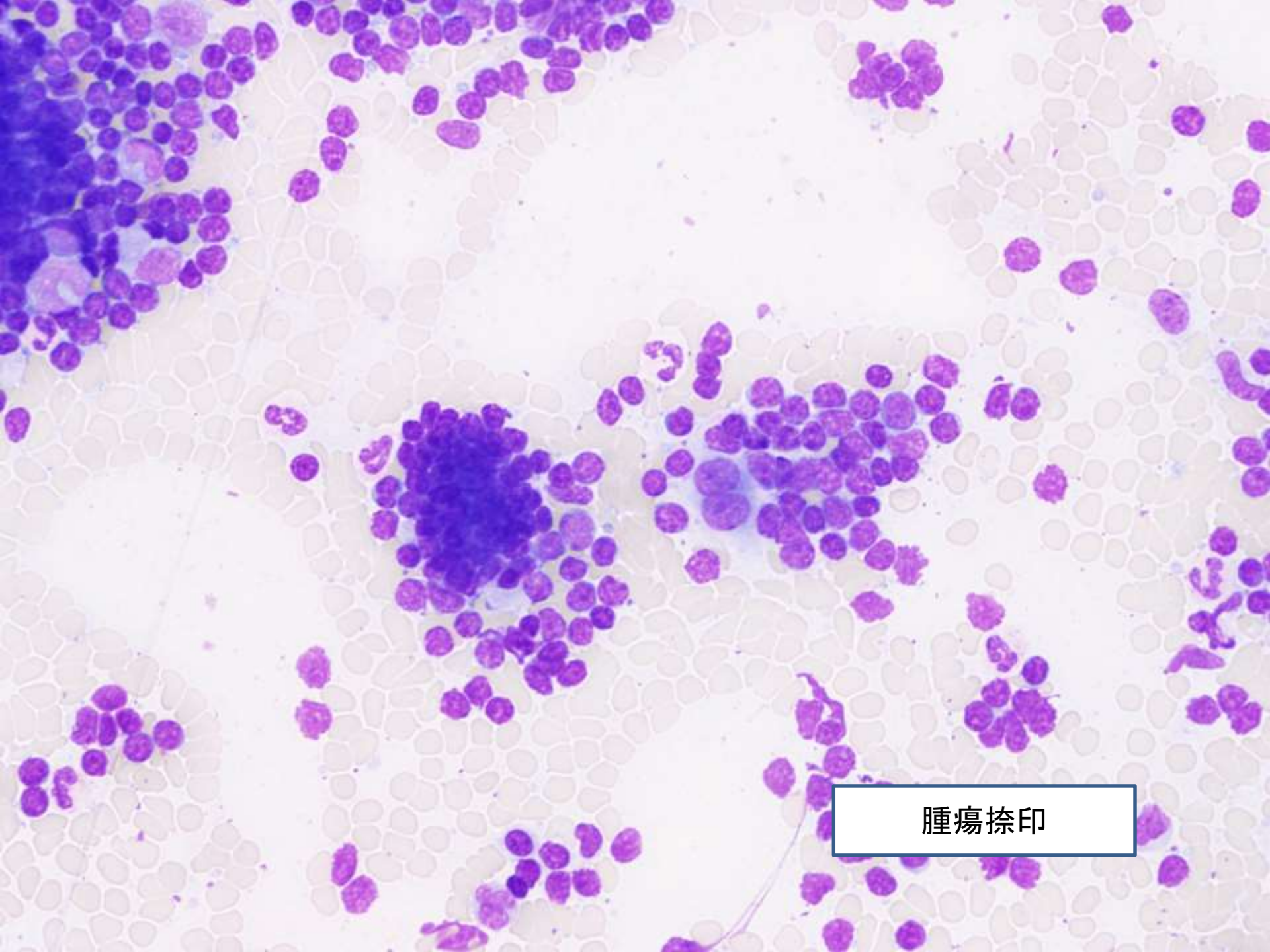
腫瘍捺印

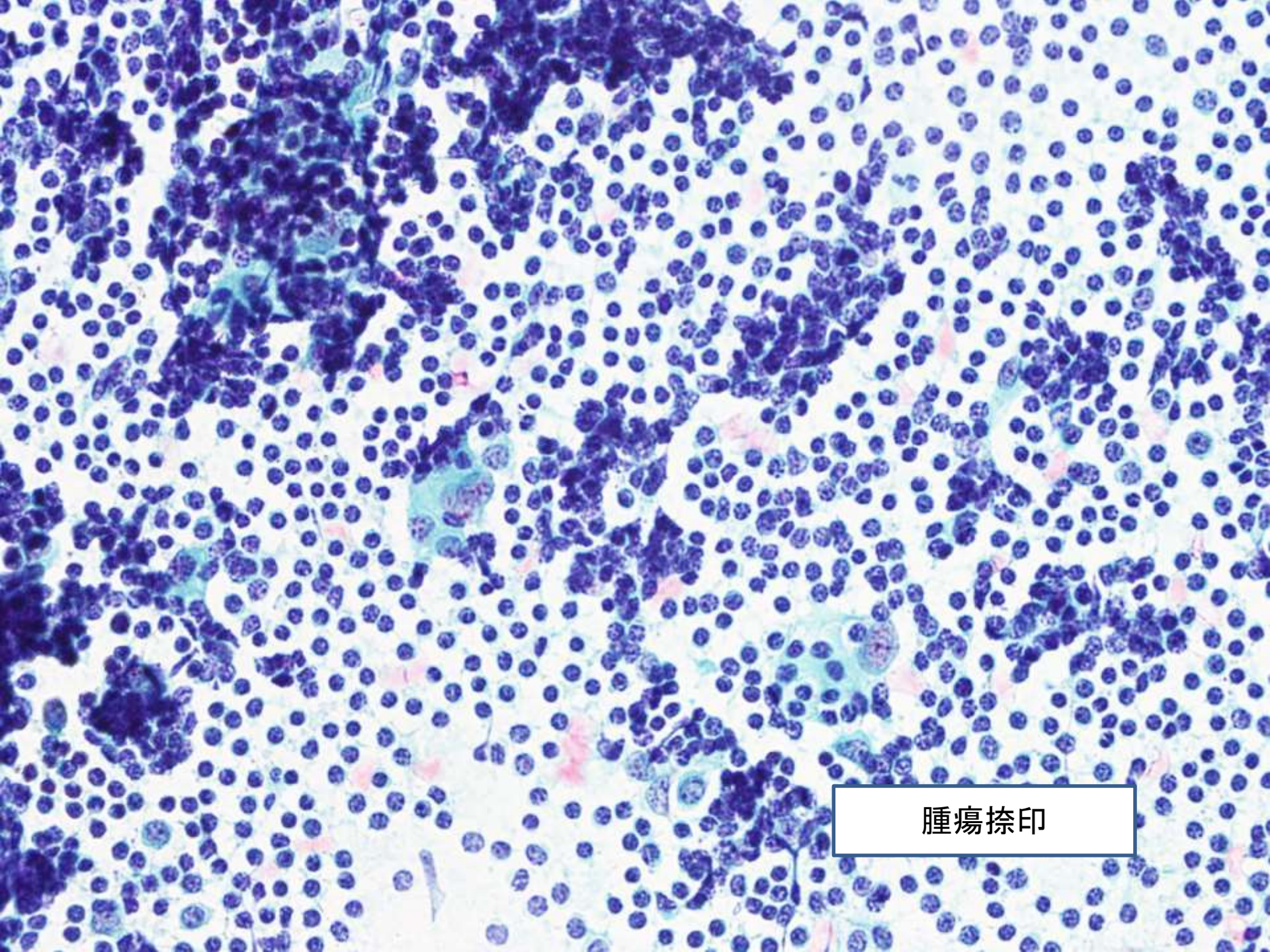
腫瘍捺印


5×3cm大の腫瘤



5×3cm大の腫瘤


割面


1
2
3
4
5
6
7
8
9
固定後

測定細胞数：15364個

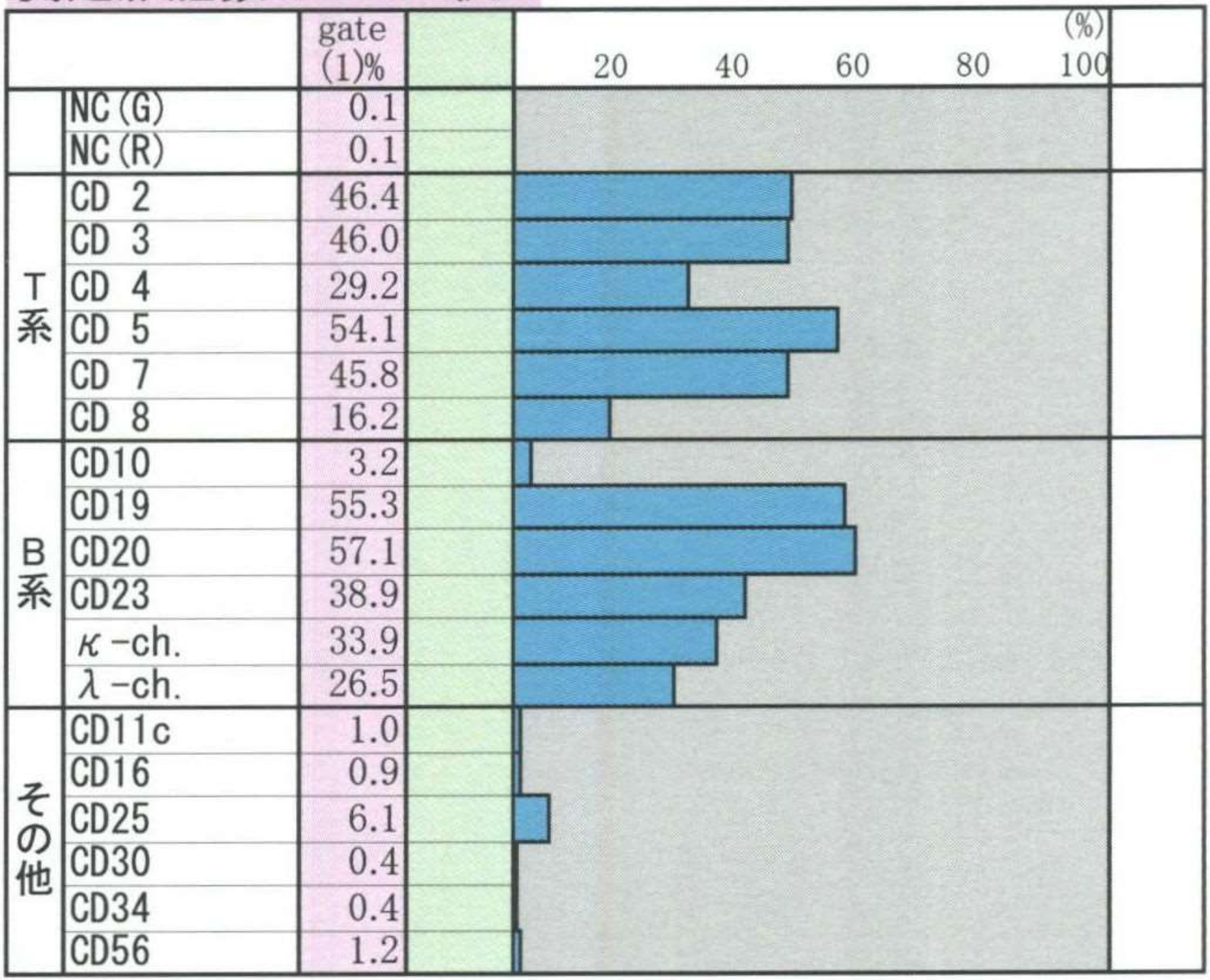

選択肢

選択肢

1：　悪性リンパ腫

2：　菊池病

3：　反応性リンパ濾胞過形成

4：　伝染性単核症

5：　その他

病理診断

Castleman　disease

（hyaline-Vascular　type：HV型）　most　likely

【所見】

・胚中心構造が萎縮ないし消失し。

・マントル帯の発達した濾胞様結節が多数散在。

・濾胞結節中心部に侵入した小血管の増生や血管壁の硝子化巣が混在。

・特異的肉芽腫形成や明らかな異型リンパ球による腫瘍性増殖はありません。

キャッスルマン病は１９５６年、アメリカの病理医・Castleman医師により報告された**非腫瘍性リンパ増殖性疾患**である。

HV型（hyarine　vascular　type）

病理学的に濾胞過形成と胚中心の萎縮、マントル帯の肥厚および硝子化した血管が特徴的である

PC型（Plasma　cell　type）

リンパ節の濾胞間にシート状に成熟した形質細胞が増生する

混合型（Mixed　type）HV型、PC型の両者が混在する。

Castleman病・**硝子血管型**（Castleman　disease、hyaline vascular　type）

【臨床像】リンパ節にも節外にも発生し、10数cmに達する限局性腫瘤を形成する。

鼠径、縦隔、後縦隔、後腹膜に好発。

症状としては圧迫症状以外のものは通常はない。

【組織像】

リンパ節では皮質から髄質にリンパ濾胞増生が見られ、胚中心の萎縮とマントル層の同心円状の過形成がみられる。

濾胞間には硝子化や細血管の増生もみられる。

限局性の腫瘤を形成することを特徴とする。

数cmから10cm以上の比較的大きなものまで見られる。

マントル帯の発達した濾胞様結節が多数認められ、濾胞間には硝子化した血管増生が目立つことが多い。

【細胞像】

胚中心細胞や胚中心芽細胞が著しく減少し異型的な濾胞樹状細胞を含む小さな胚中心に分枝した細血管が認められる。

濾胞樹状細胞は**ときに多核**であり核クロマチンは細顆粒状あるいは粗顆粒状であり、小型の核小体を有する。

細胞の辺縁は不明瞭である。背景にも多数の細血管がみられることがある。

核腫大した濾胞樹状細胞をHodgkin細胞のような異型リンパ球と混同しないように注意する。

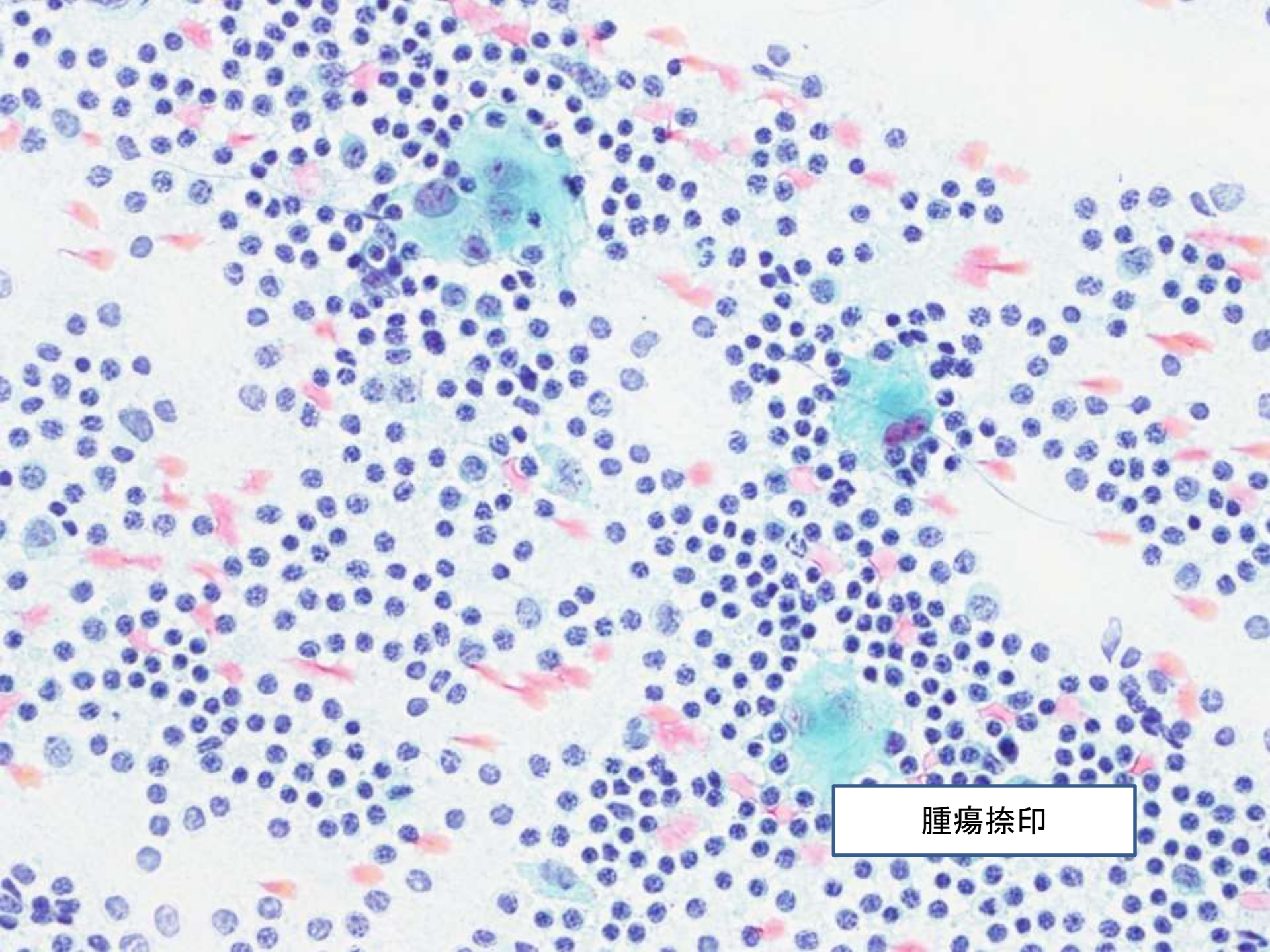
腫瘍捺印

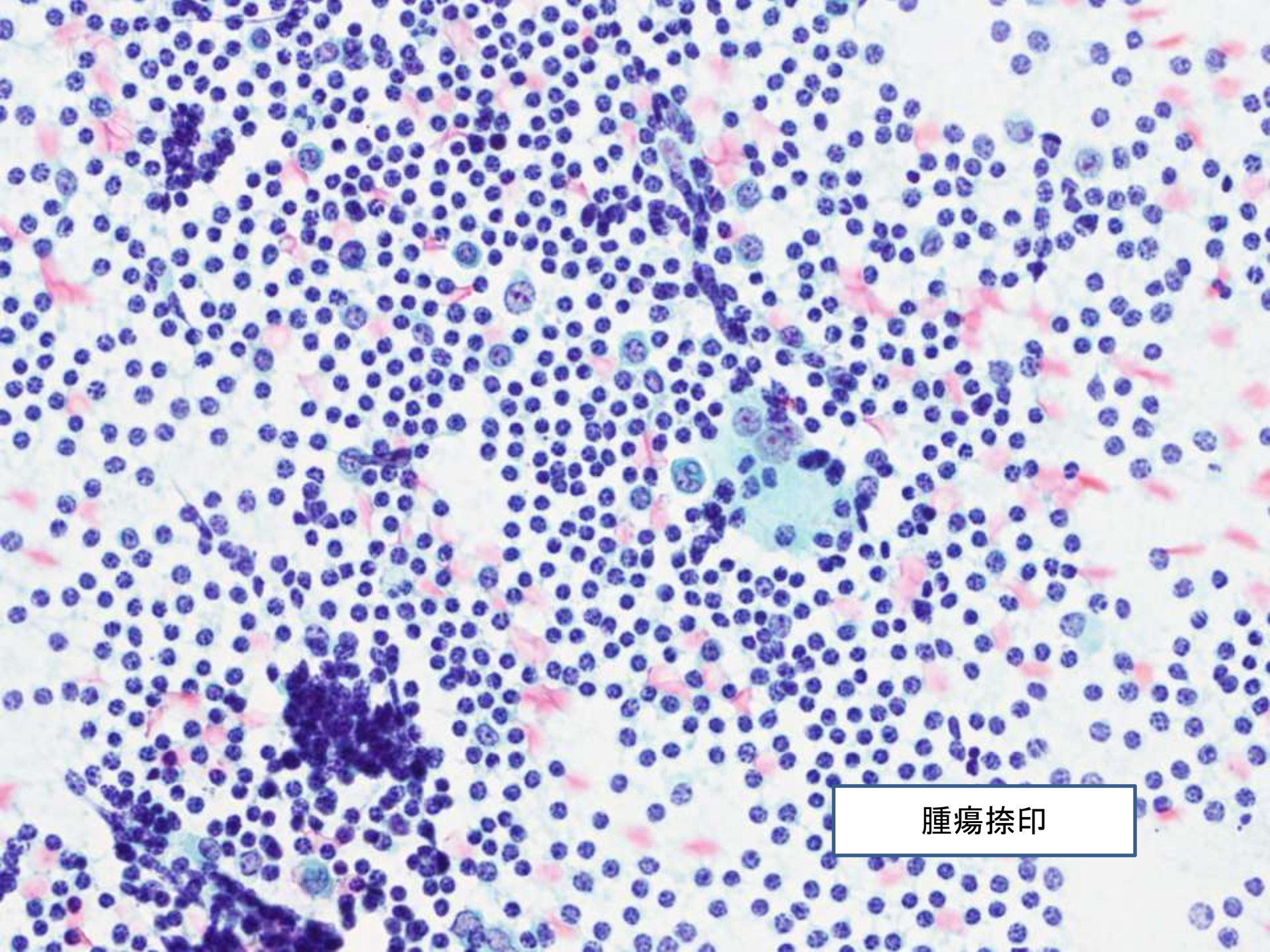
腫瘍捺印

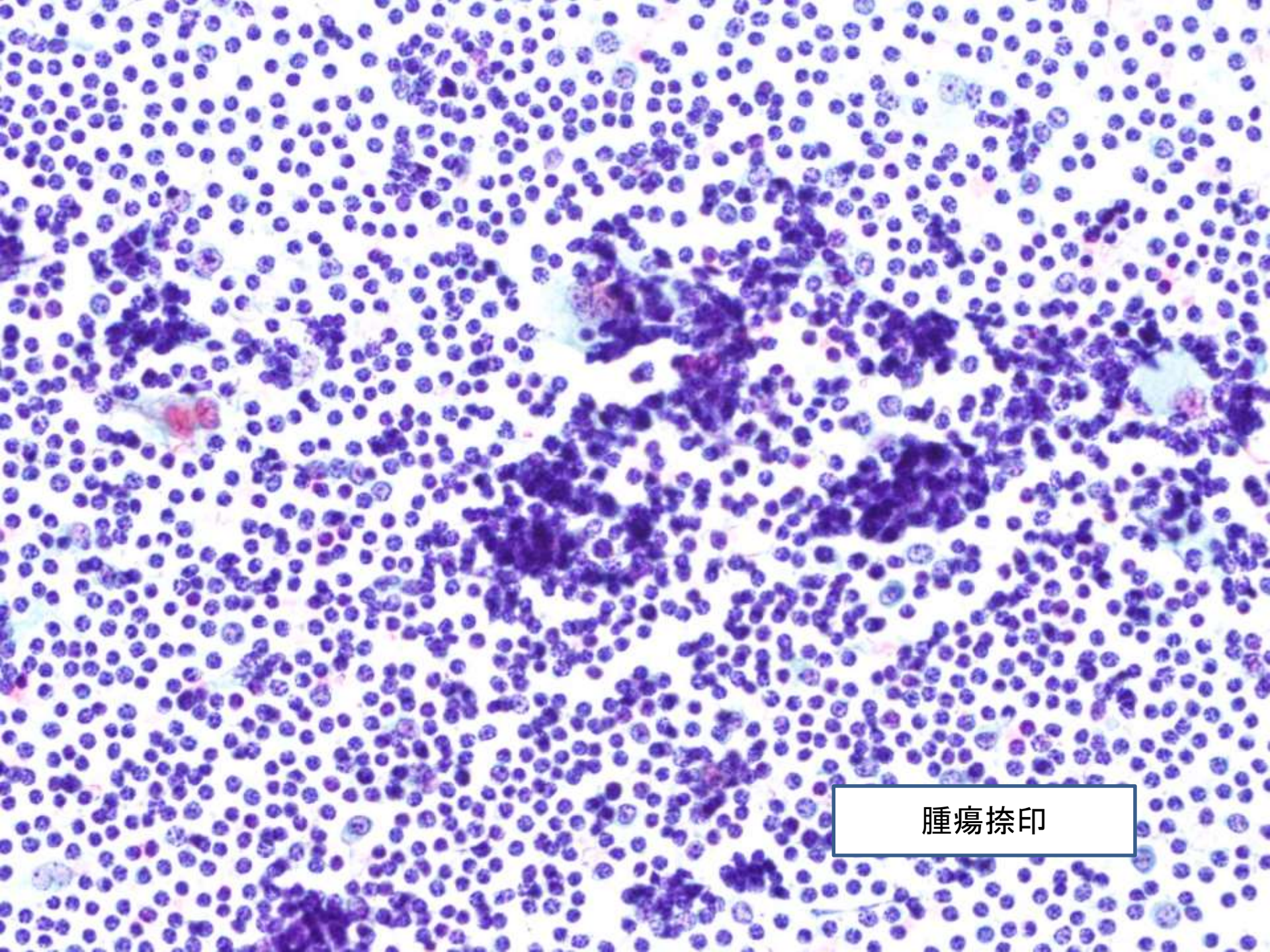
腫瘍捺印

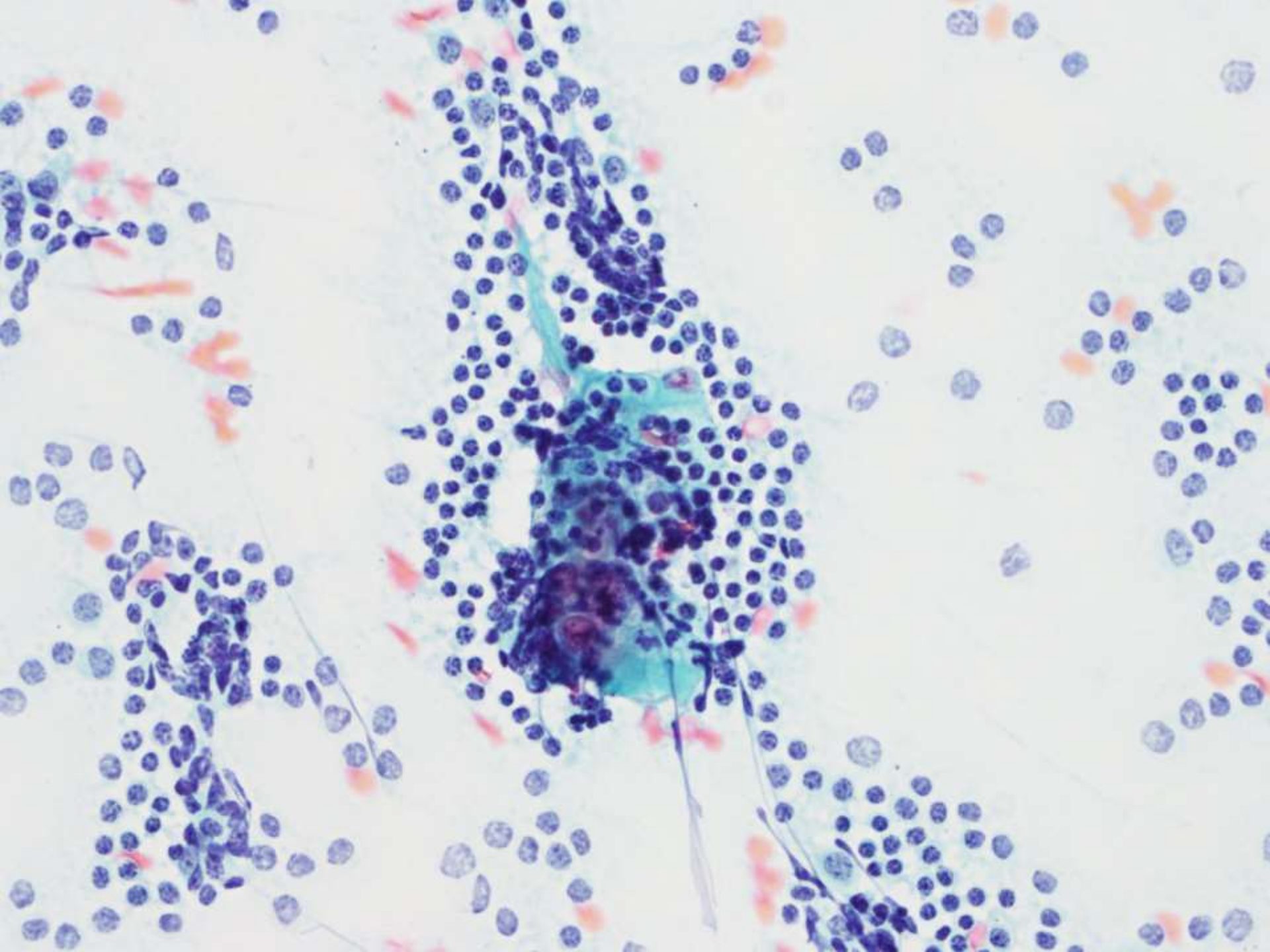

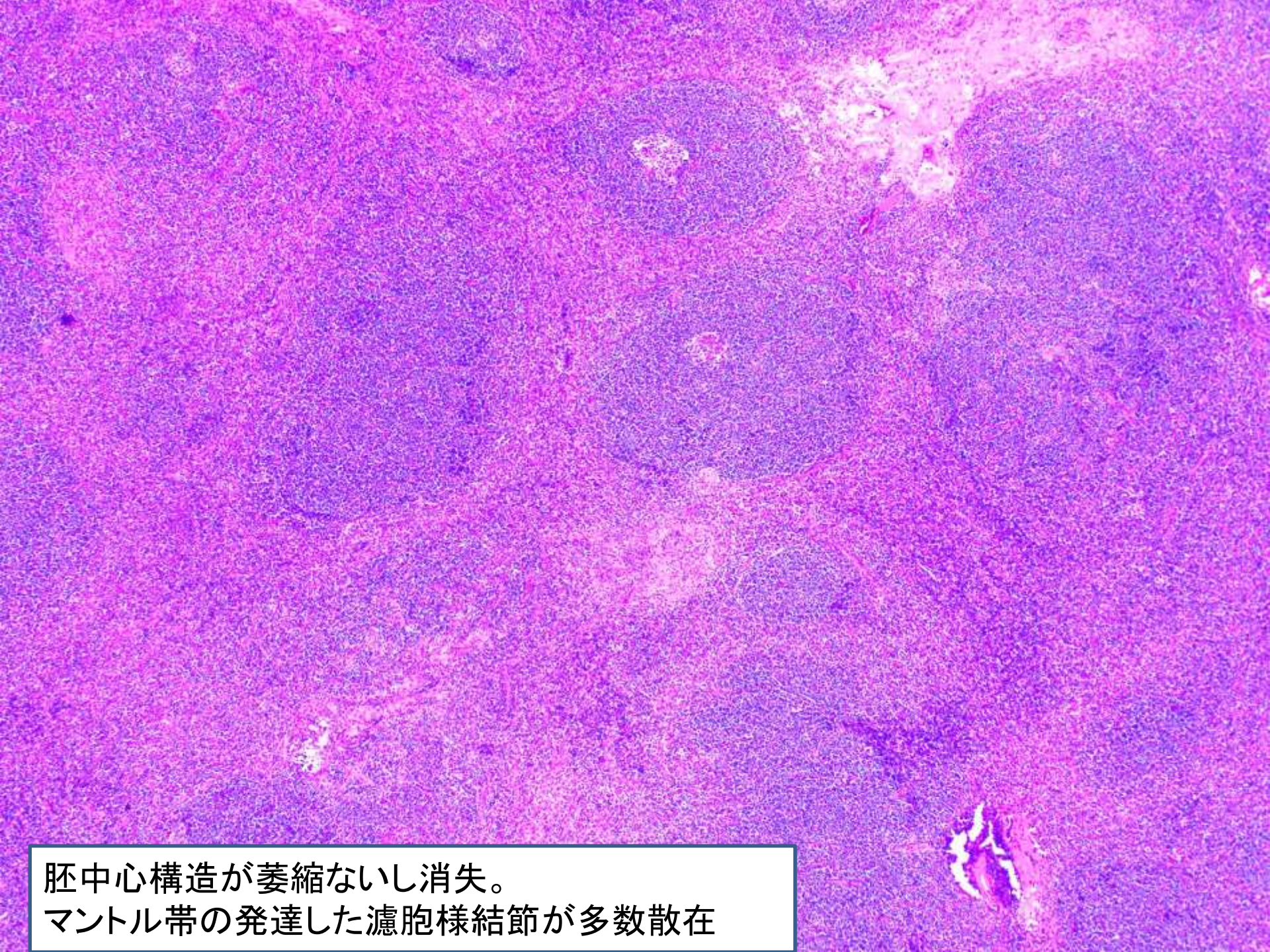

胚中心構造が萎縮ないし消失。
マントル帯の発達した濾胞様結節が多数散在

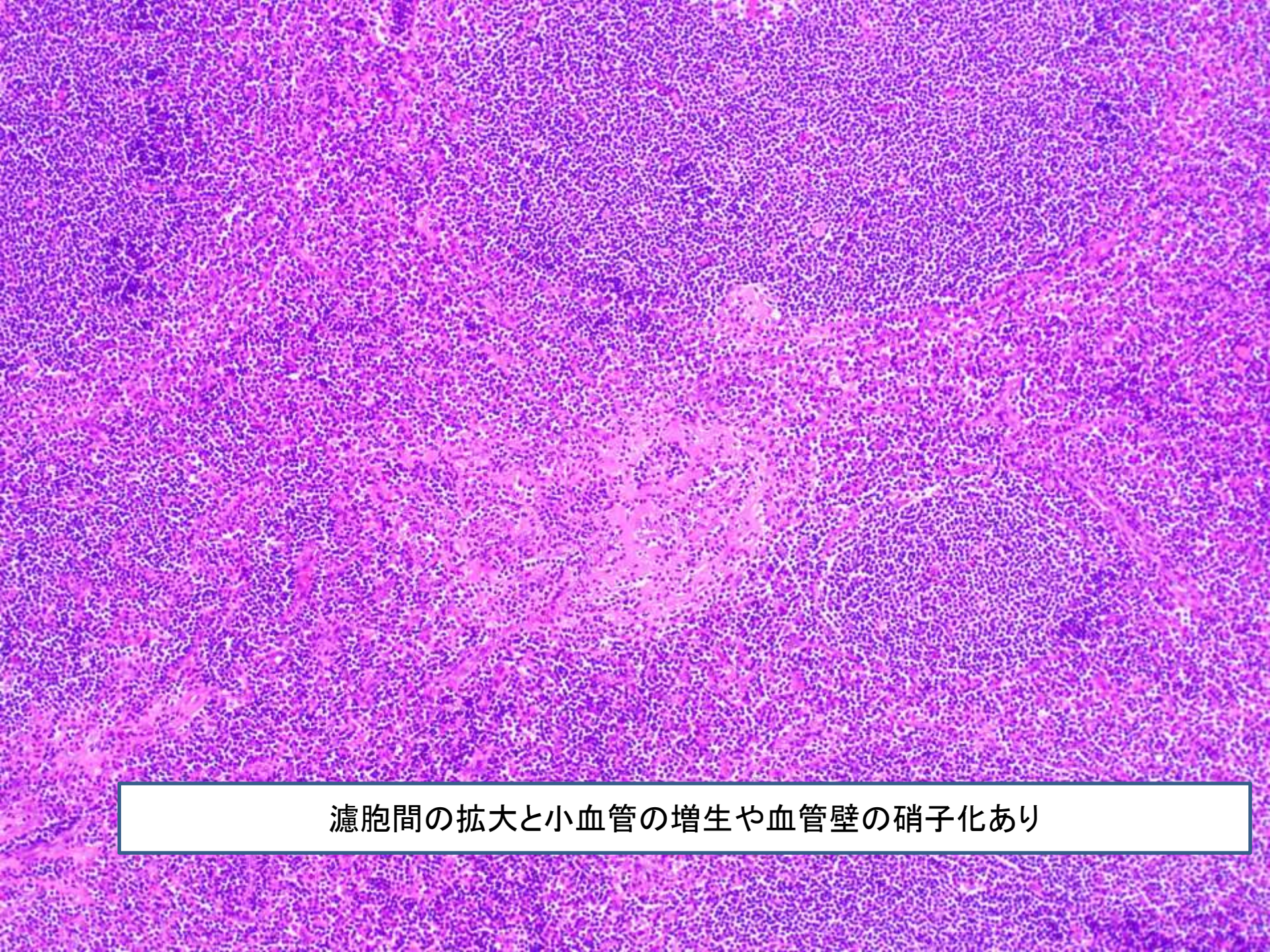

濾胞間の拡大と小血管の増生や血管壁の硝子化あり

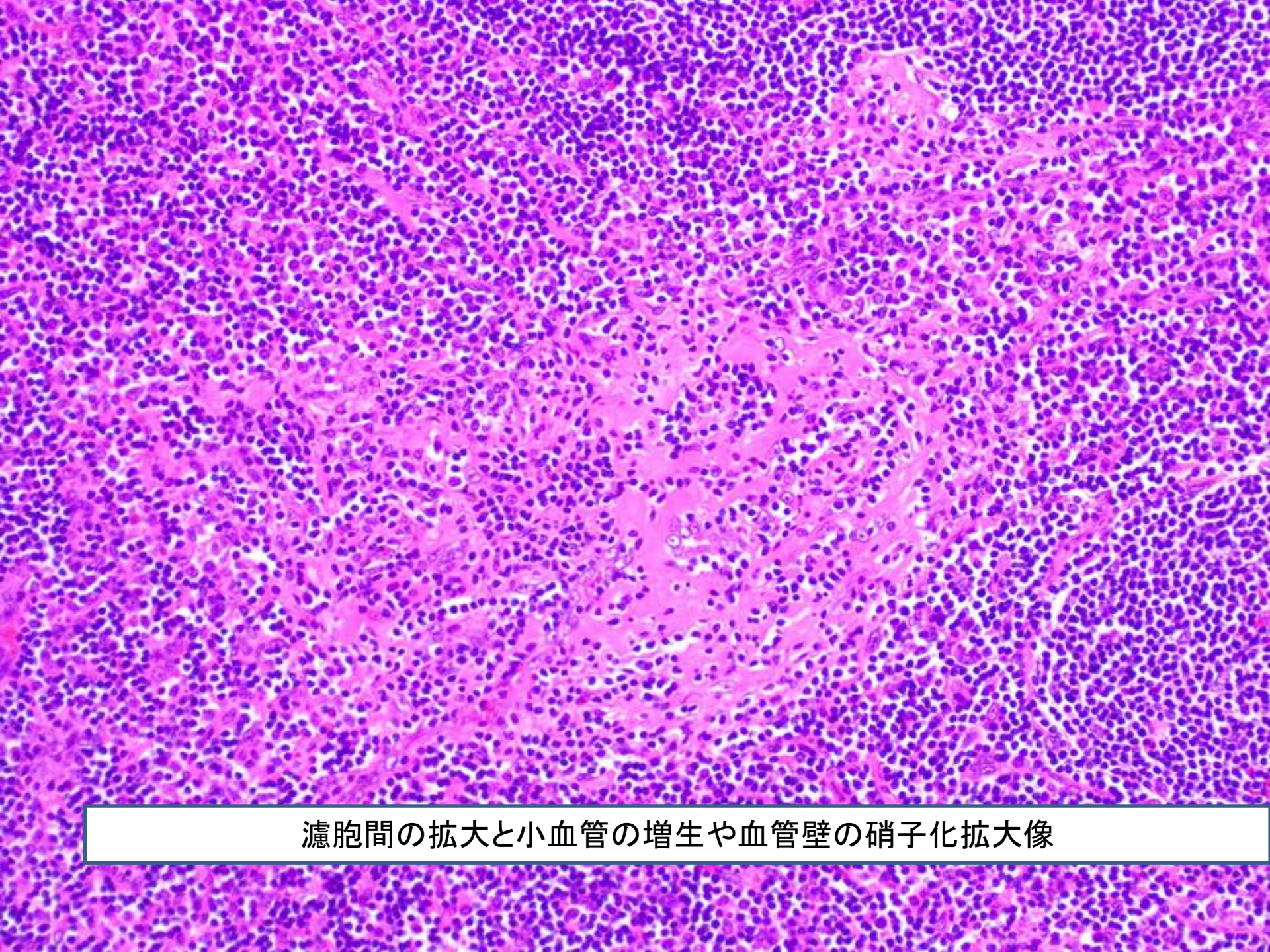

濾胞間の拡大と小血管の増生や血管壁の硝子化拡大像

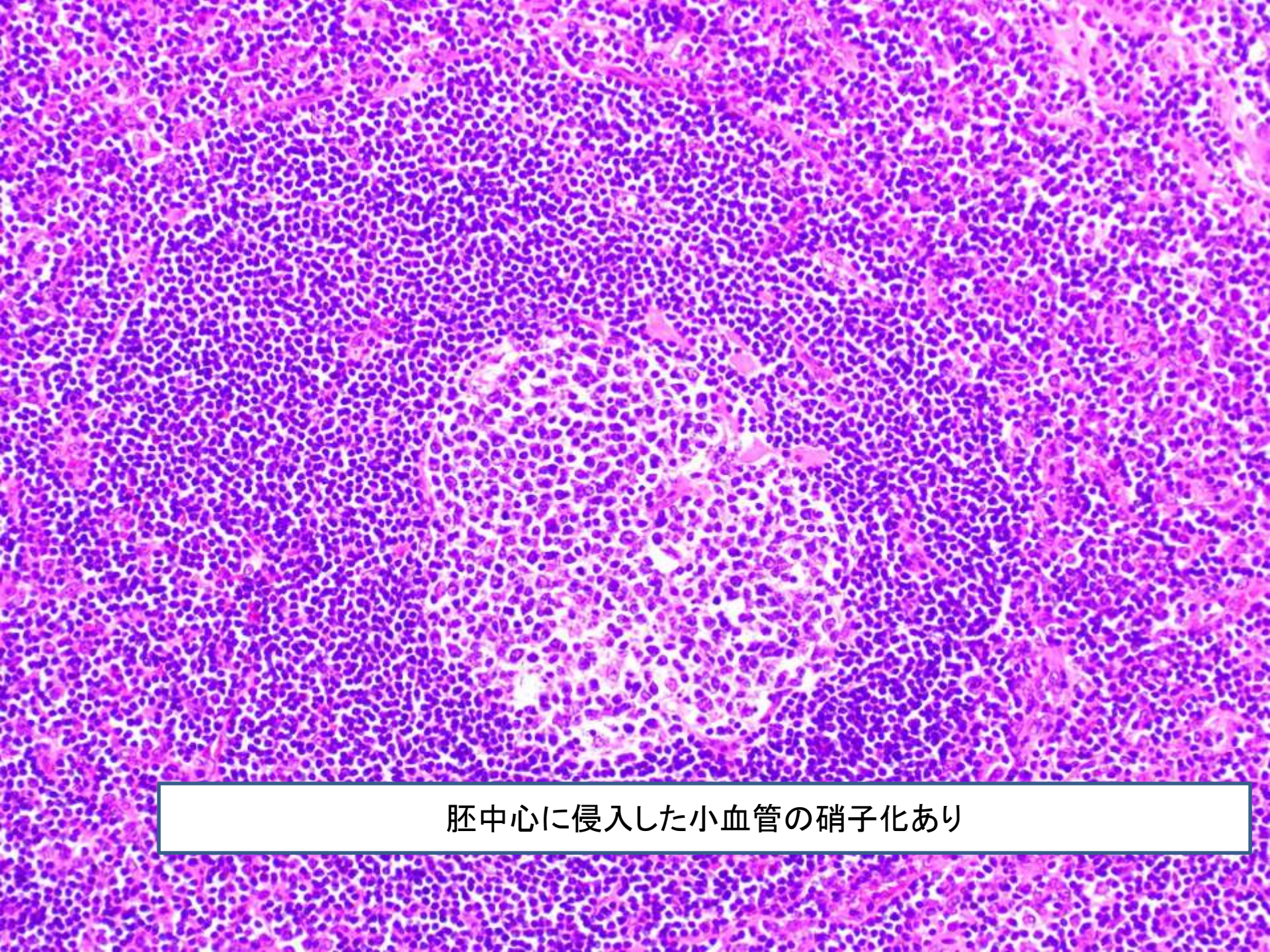
胚中心に侵入した小血管の硝子化あり

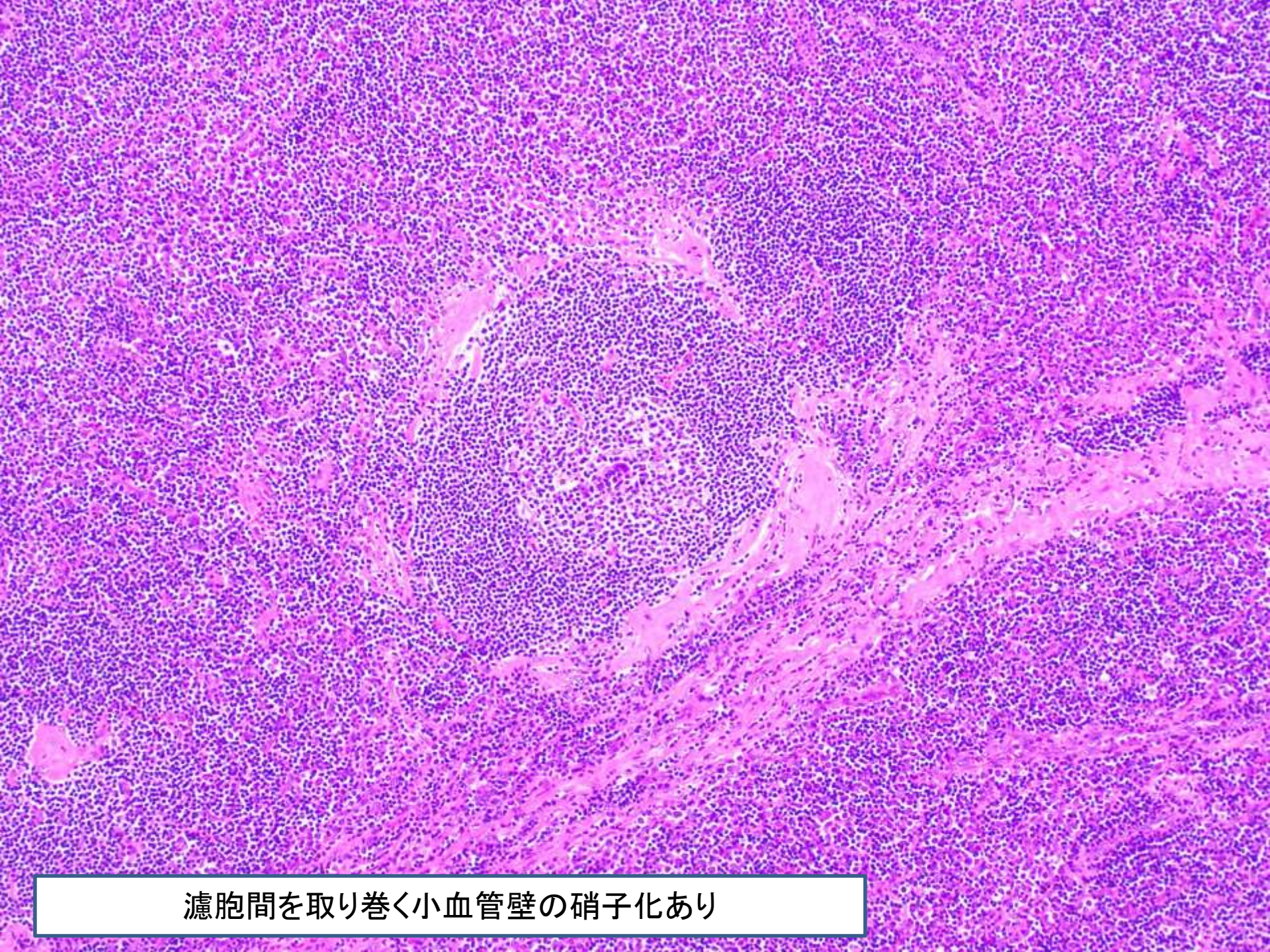
濾胞間を取り巻く小血管壁の硝子化あり

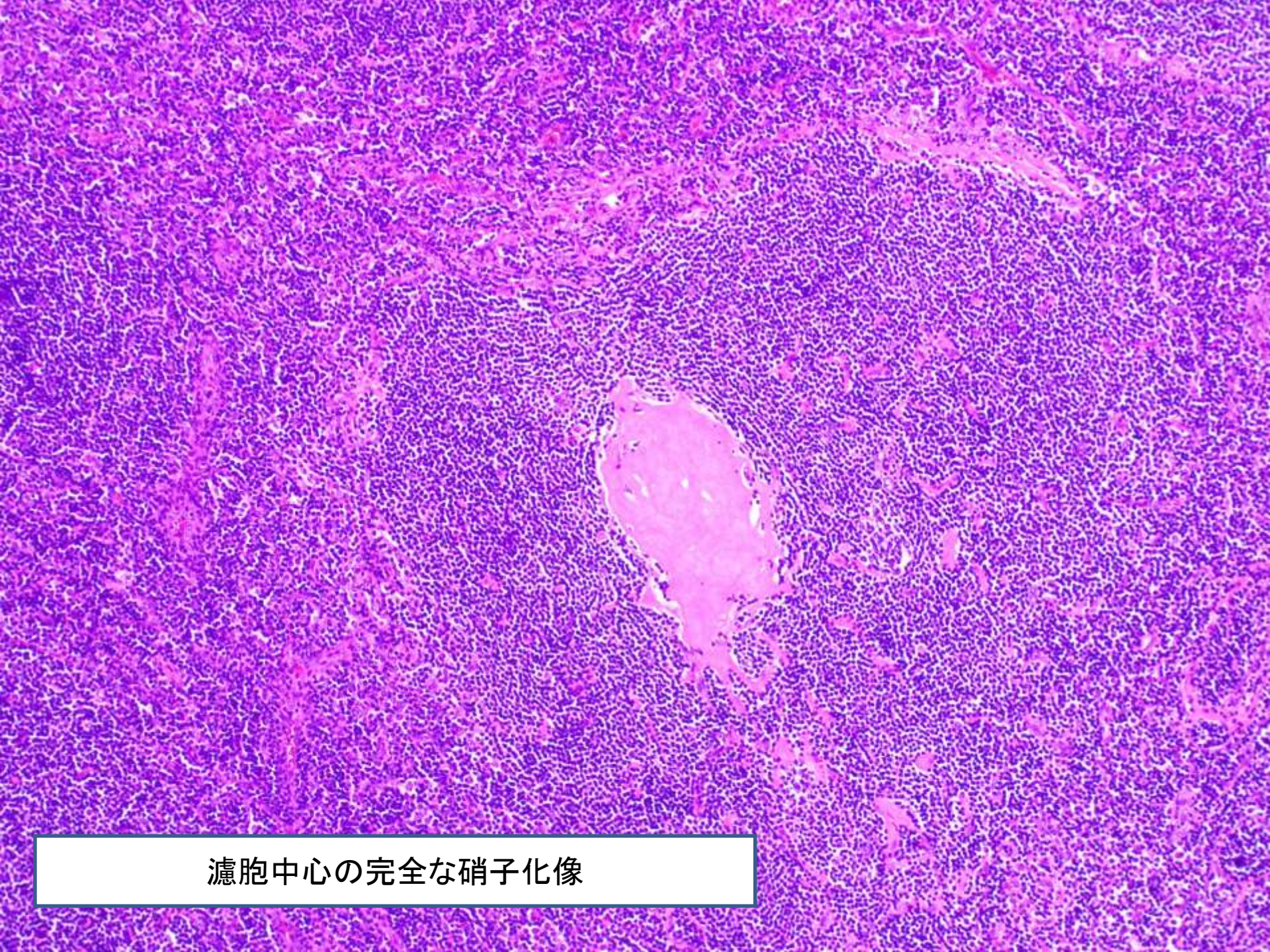

濾胞中心の完全な硝子化像

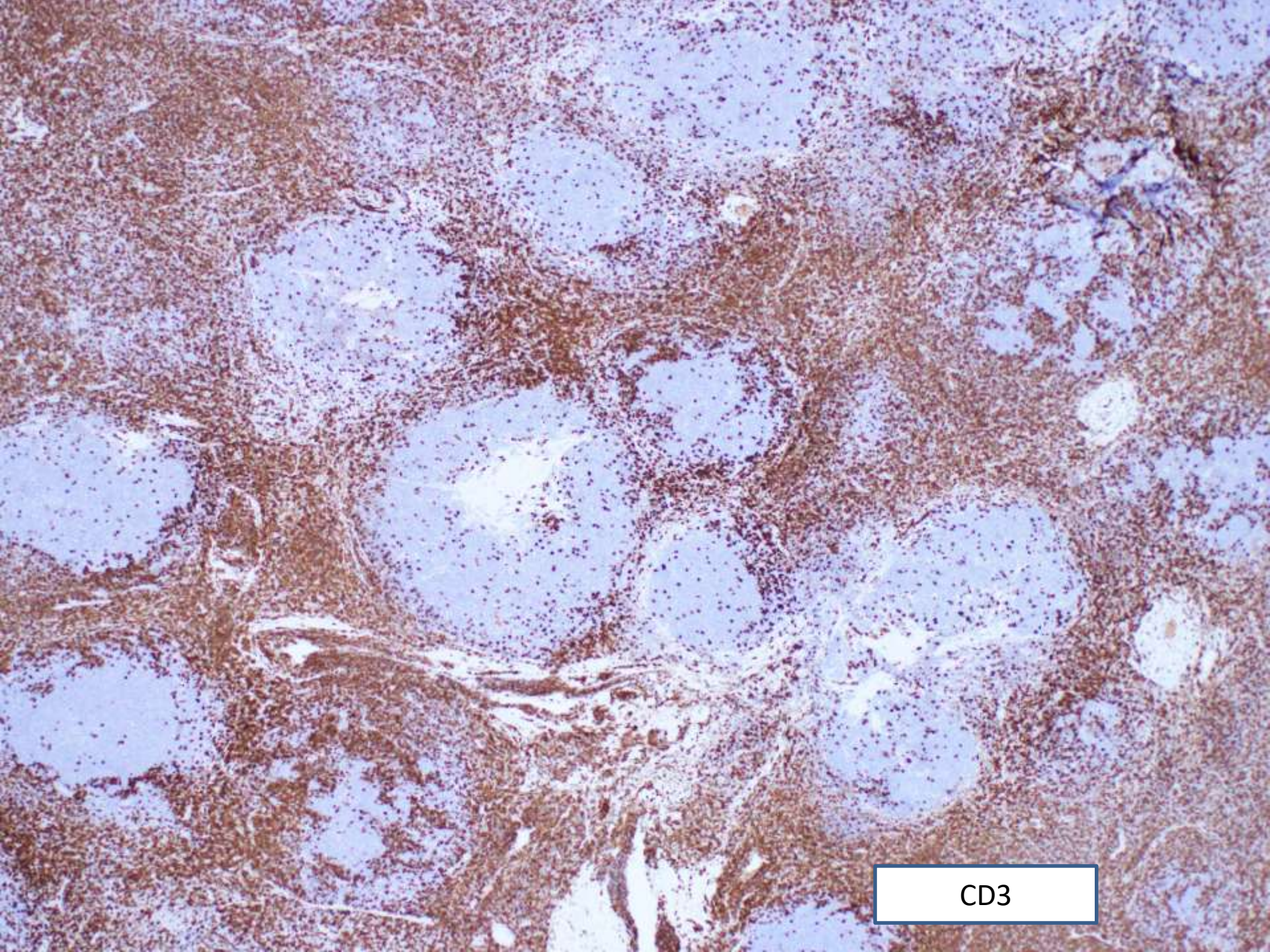
CD3

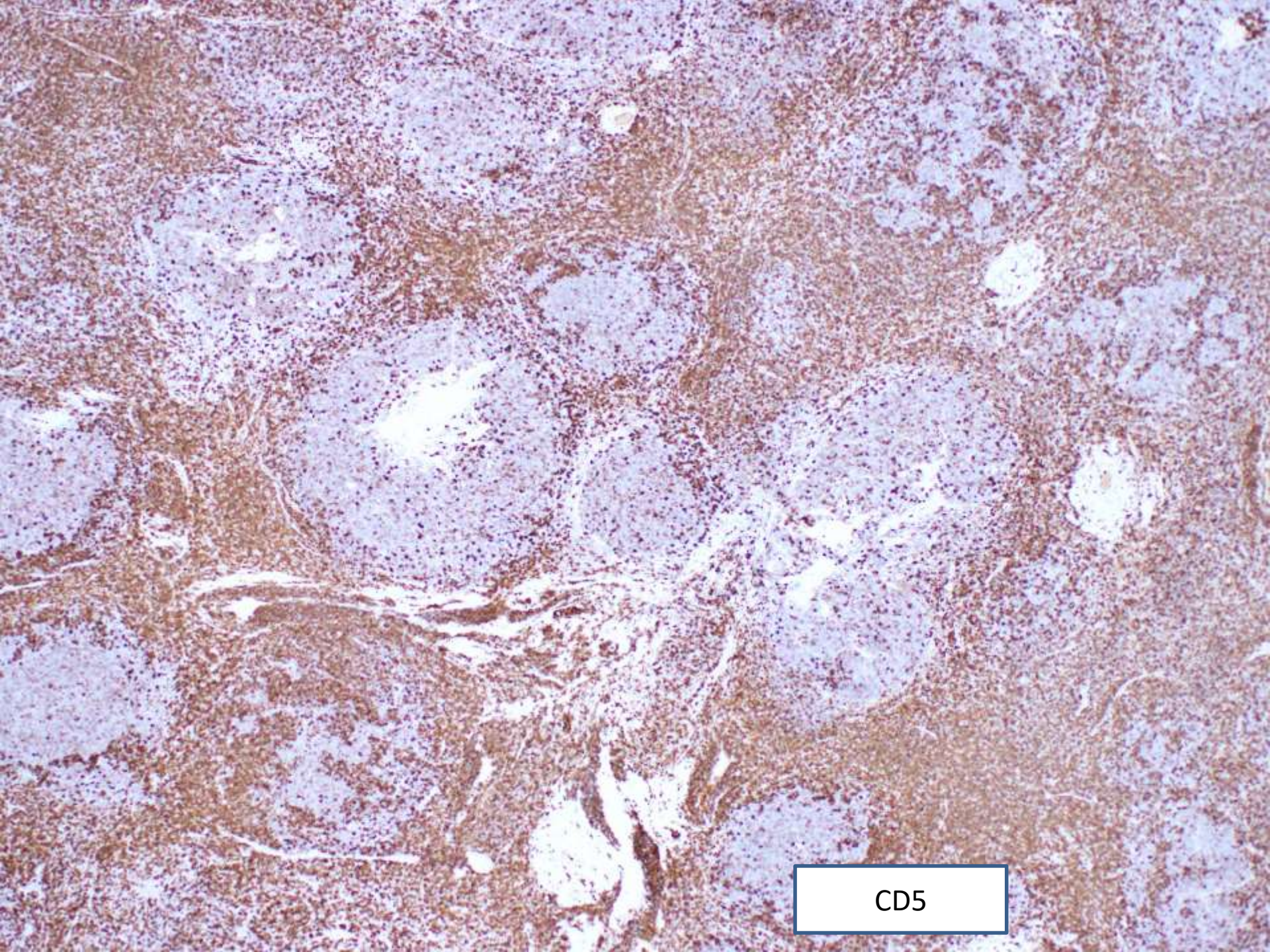
CD5

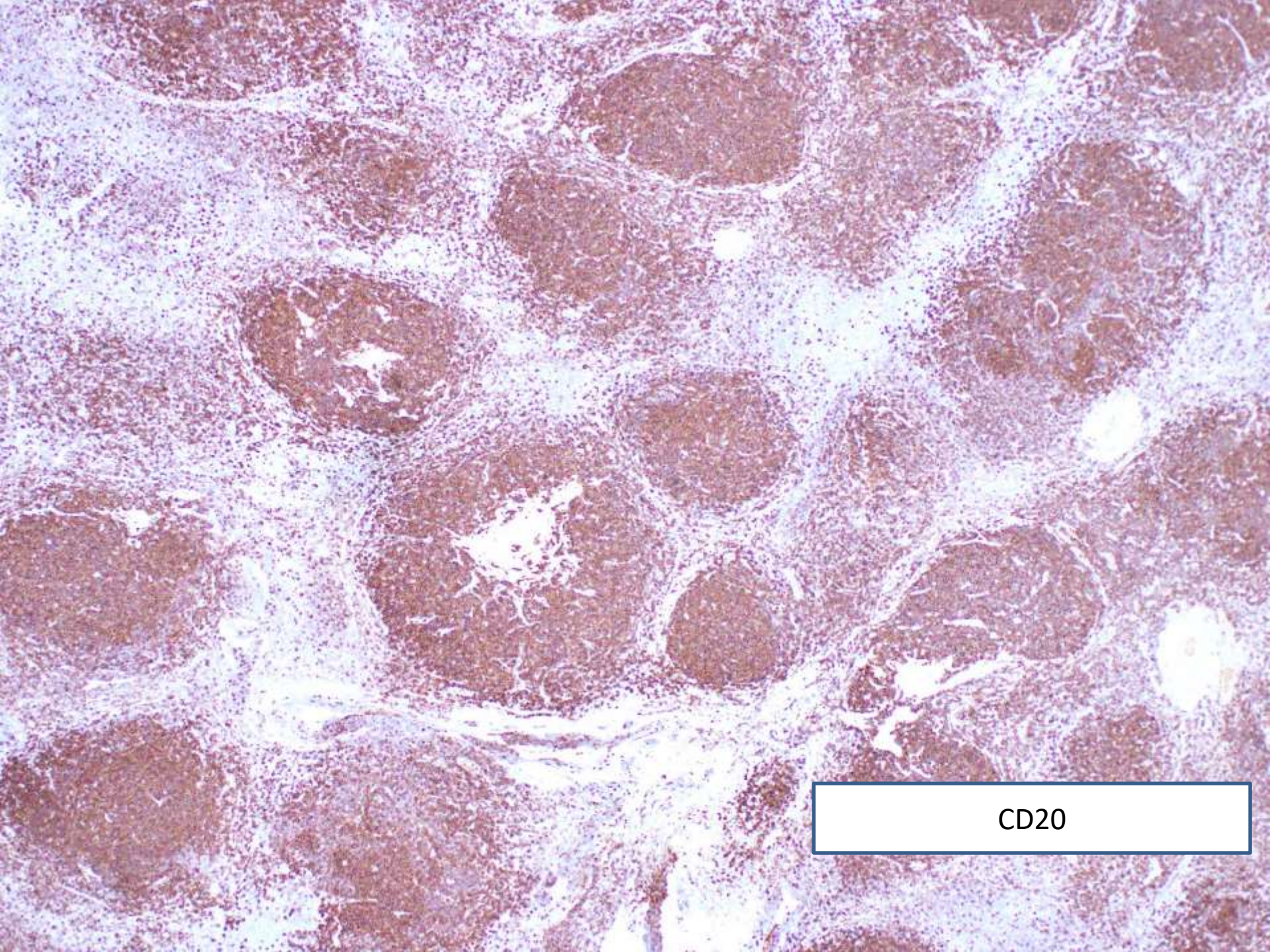
CD20

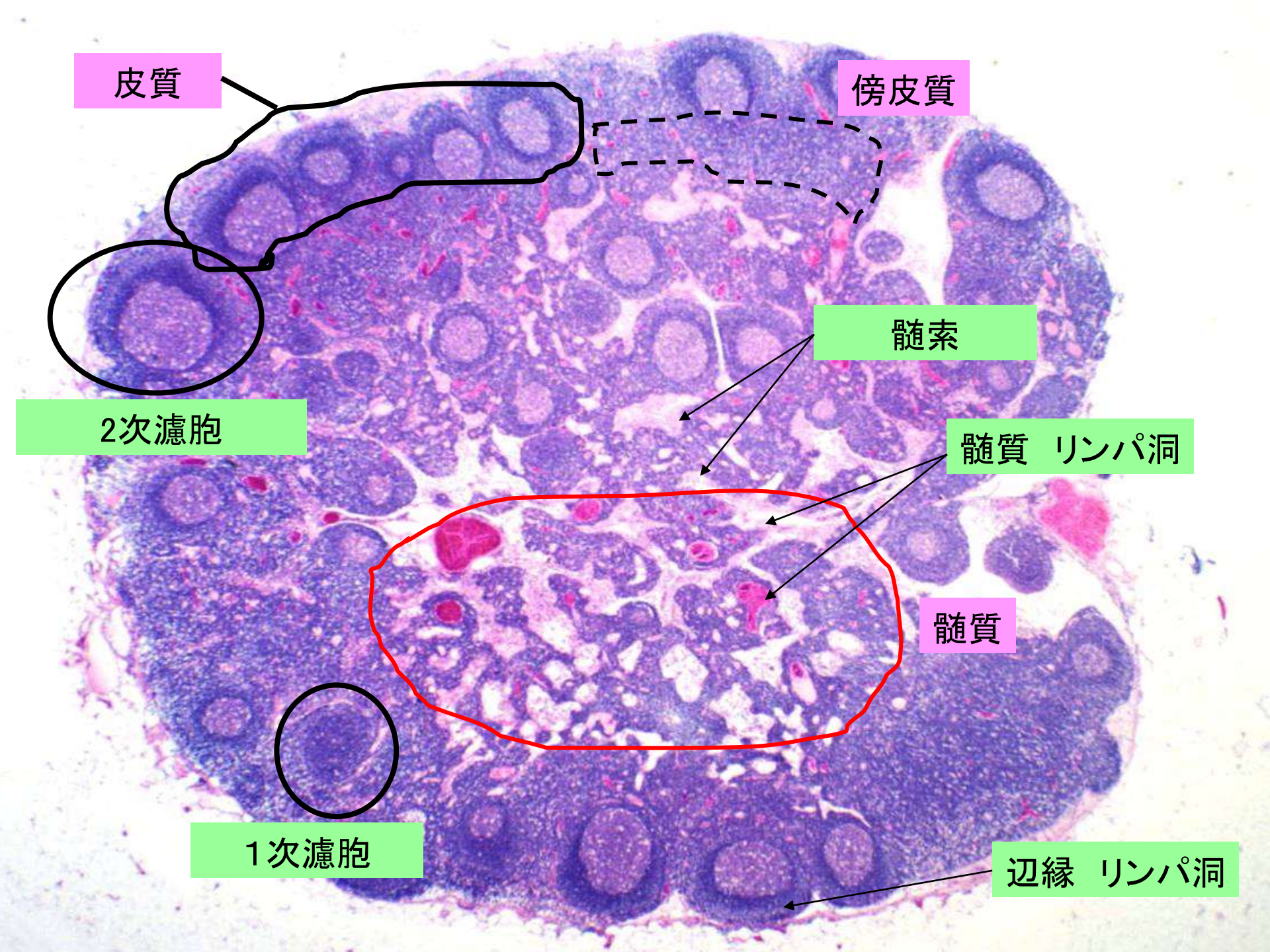
皮質
傍皮質
髄索
2次濾胞
髄質　リンパ洞
髄質
1次濾胞
辺縁　リンパ洞


リンパ節弱拡大像


CD79a

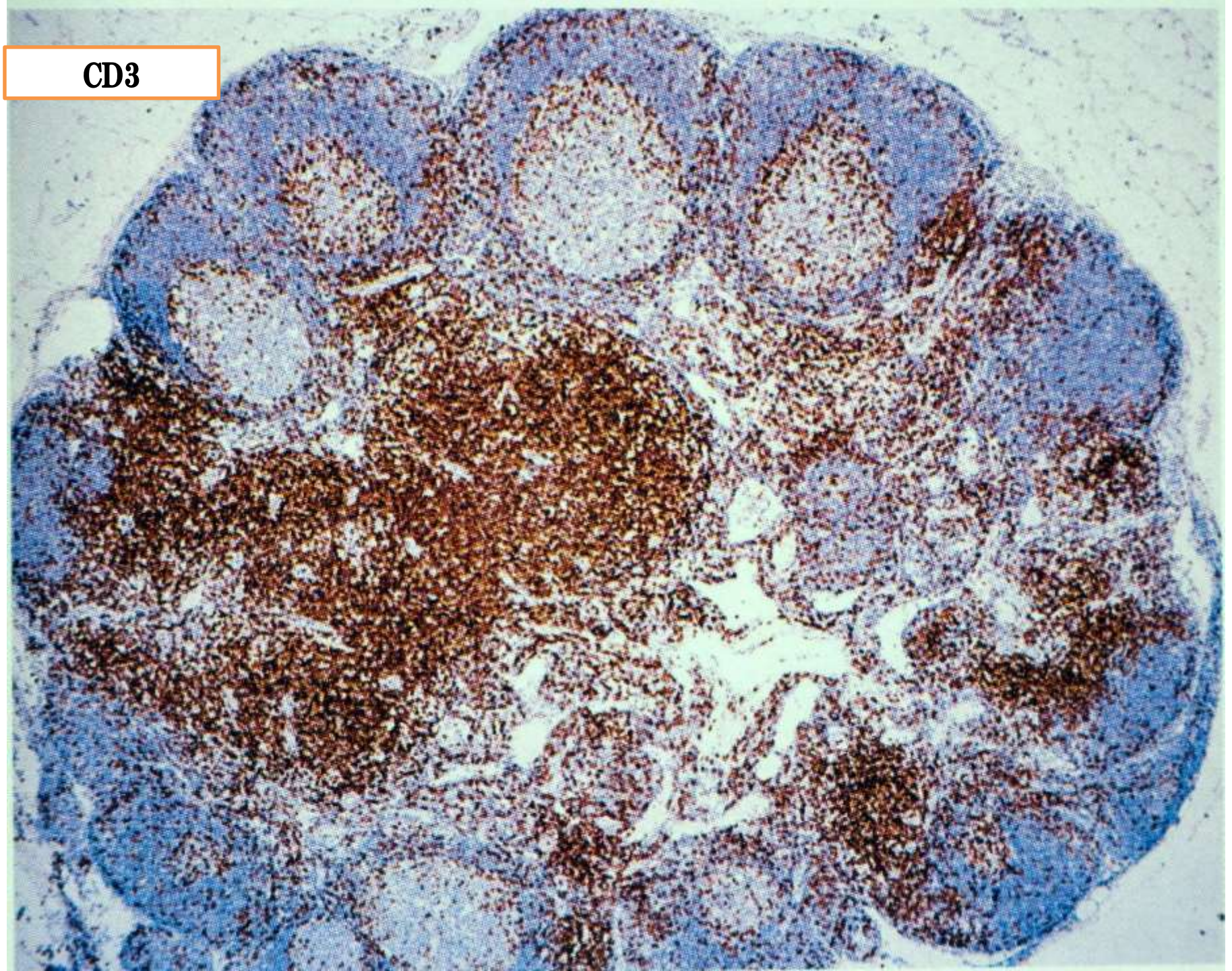
CD3

リンパ濾胞中拡大像

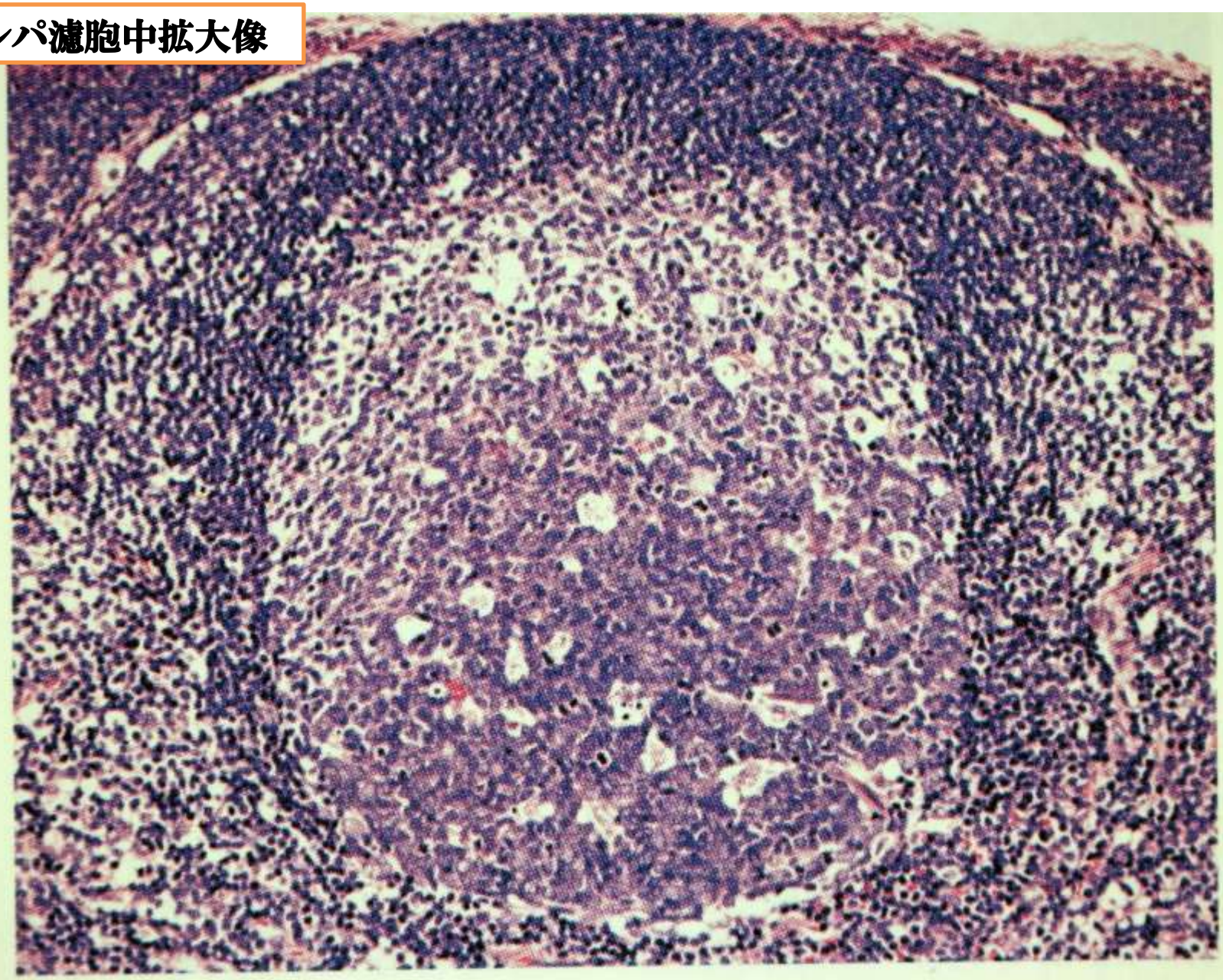

良性病変（84％）

1：反応性リンパ濾胞過形成
2：Castleman病
3：単球様B細胞
4：サルコイドーシス
5：菊池病
6：Piringerリンパ節炎
7：猫引っ掻き病
8結核性リンパ節炎
9：皮膚病性リンパ節症

良性病変（84％）

1：反応性リンパ濾胞過形成
2：Castleman病
3：単球様B細胞
4：サルコイドーシス
5：菊池病
6：Piringerリンパ節炎
7：猫引っ掻き病
8結核性リンパ節炎
9：皮膚病性リンパ節症

選択肢

選択肢

1：　悪性リンパ腫

2：　菊池病

3：　反応性リンパ濾胞過形成

4：　伝染性単核症

5：　Castleman病

悪性リンパ腫との鑑別

小型リンパ球が70～80％以上を占め、中型から大型のリンパ球が混在する
　　多彩な細胞像は反応性等の良性病変を疑う

異型リンパ球の単調な出現であれば悪性リンパ腫を疑う。

ただし成熟小リンパ球の出現が目立つリンパ腫も存在するので注意。

濾胞性リンパ腫：胚中心の拡大
ホジキンリンパ腫：大型のホジキン細胞や背景に好酸球、形質細胞をみる。
DLBCL：Tcell　rich　Bcell　Lymphoma

選択肢

選択肢

1：　悪性リンパ腫

2：　菊池病

3：　反応性リンパ濾胞過形成

4：　伝染性単核症

5：　Castleman病

5：菊池病（組織球性壊死性リンパ節炎）

原因不明の高熱とリンパ節腫脹をきたす。
治療と関係なく1 ～ 3 か月で治癒する良性のリンパ節疾患。
はっきりした原因は分かっていない。
比較的若年層に多い傾向にあり、特に 10 － 30 代の女性に多い
男女比は１：２－３。
ほとんどは痛みを伴い数個連なるリンパ節腫脹がみられる。
リンパ節は2ｃｍ以下で頸部のリンパ節が圧倒的に多い（80％以上）
白血球減少（4000以下）がみられる。
≪細胞像≫
大小のリンパ球と、　核崩壊産物を貪食した三日月状の核をもつ組織球を見る。好中球は認めない。
大型のリンパ球（T細胞）が目立つが主体は小リンパ球。

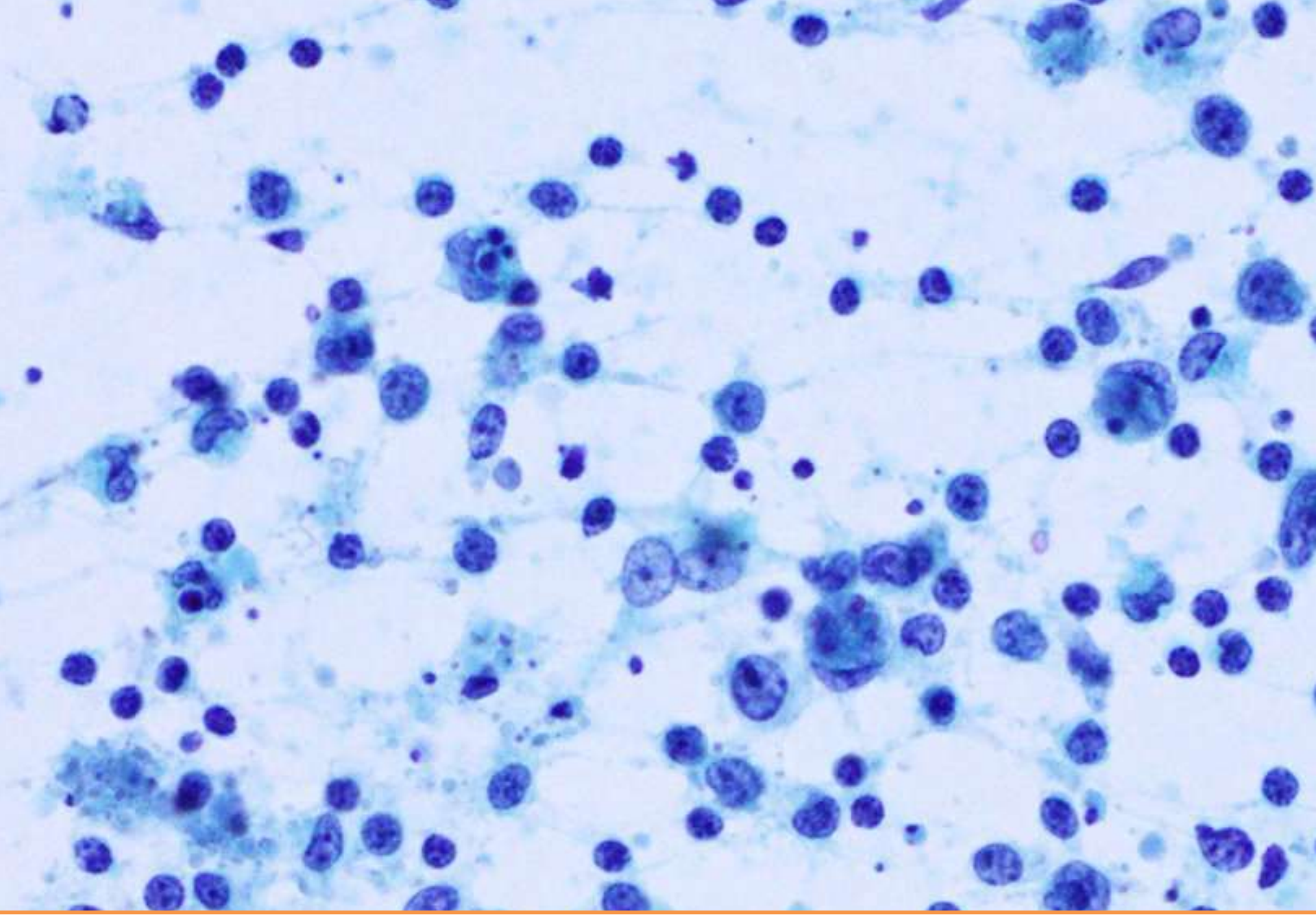

核崩壊産物を貪食した三日月状の核をもつ組織球を見る。好中球は認めない。

選択肢

選択肢

1：　悪性リンパ腫

2：　菊池病

3：　反応性リンパ濾胞過形成

4：　伝染性単核症

5：　Castleman病

1：反応性濾胞過形成reactive follicular hyperplasia

胚中心の過形成→濾胞性リンパ腫と鑑別を要する

小児や若年者ではごく普通に見られる病変。

ウイルス感染等の既往を有することが多い。

臨床的には痛みを伴い急速なリンパ節腫脹をきたすが限局的。

≪細胞像≫

濾胞周囲の小型リンパ球（約70～80％出現（T細胞 B細胞混在）

中型の胚中心細胞（centrocyte

大型の中心芽球（centroblast）

中型から大型の濾胞樹状細胞：

アポトーシス小体を貪食したマクロファージ（tingible body macrophage

Mitosis：多い（FLでは少ない）

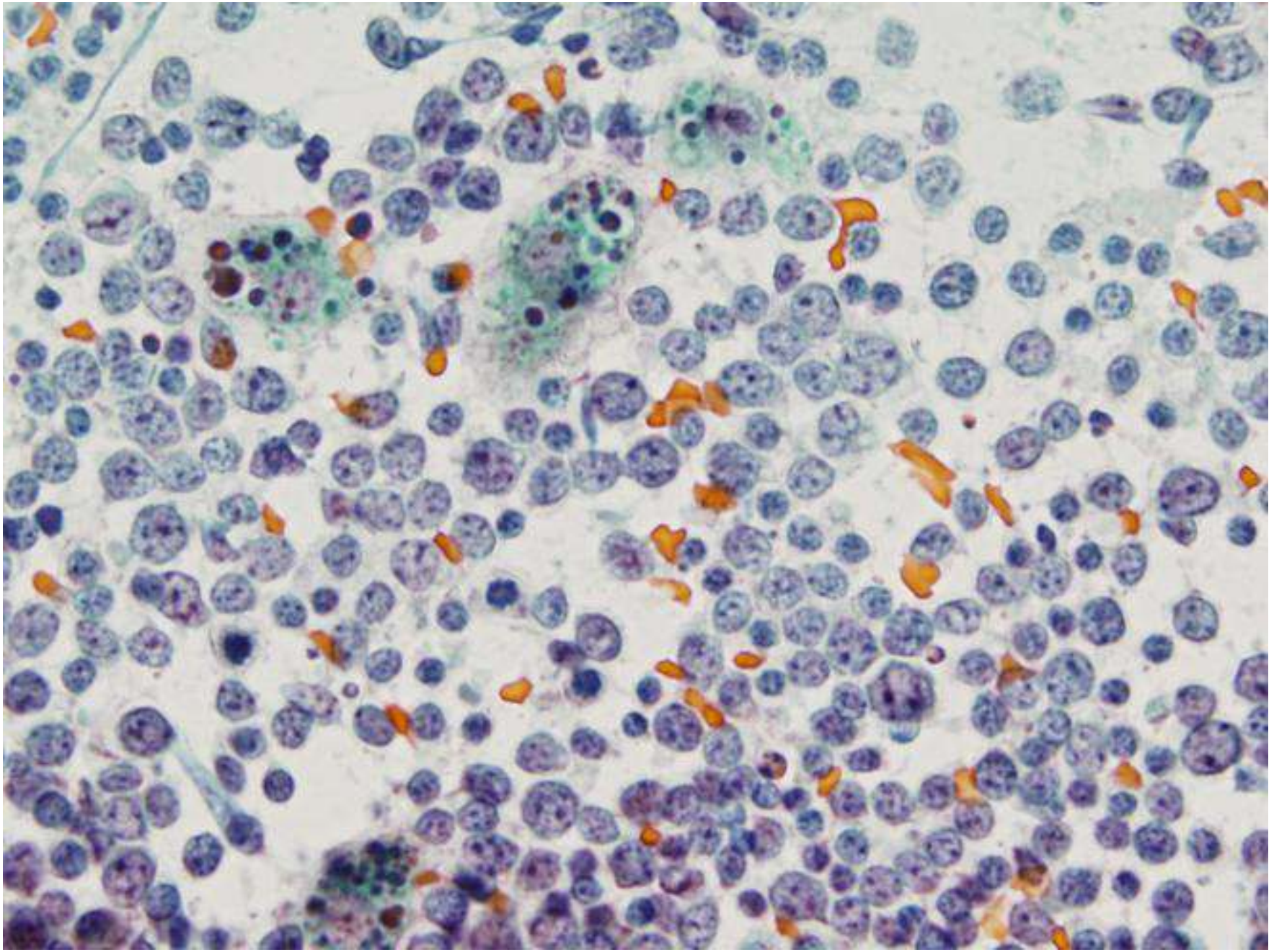

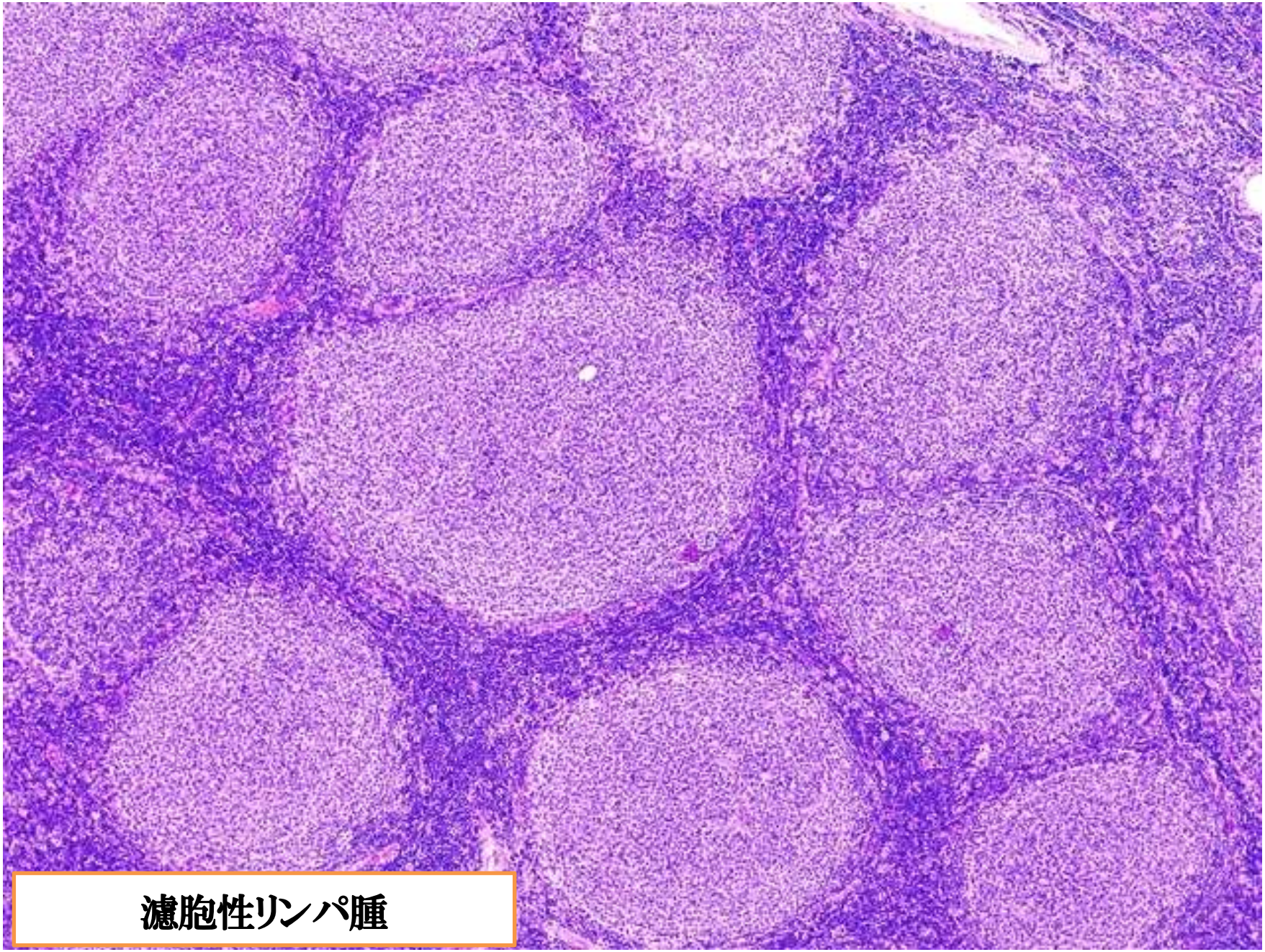

濾胞性リンパ腫

選択肢

選択肢

1：　悪性リンパ腫

2：　菊池病

3：　反応性リンパ濾胞過形成

4：　伝染性単核症

5：　Castleman病

伝染性単核症：
主として小児ないし若年者の疾患。
EBVの初感染により発熱、咽頭炎、全身性リンパ節腫脹、肝機能障害を特徴とする。
感染初期には末梢血中に異型リンパ球増加。
対症療法で2～4週間で軽快。

≪細胞像≫
淡明な広い細胞質を有する
好中球、形質細胞、組織球を伴う
反応性の多数のTリンパ球を背景に大型の異型Bリンパ球が散在性に出現。

伝染性単核症

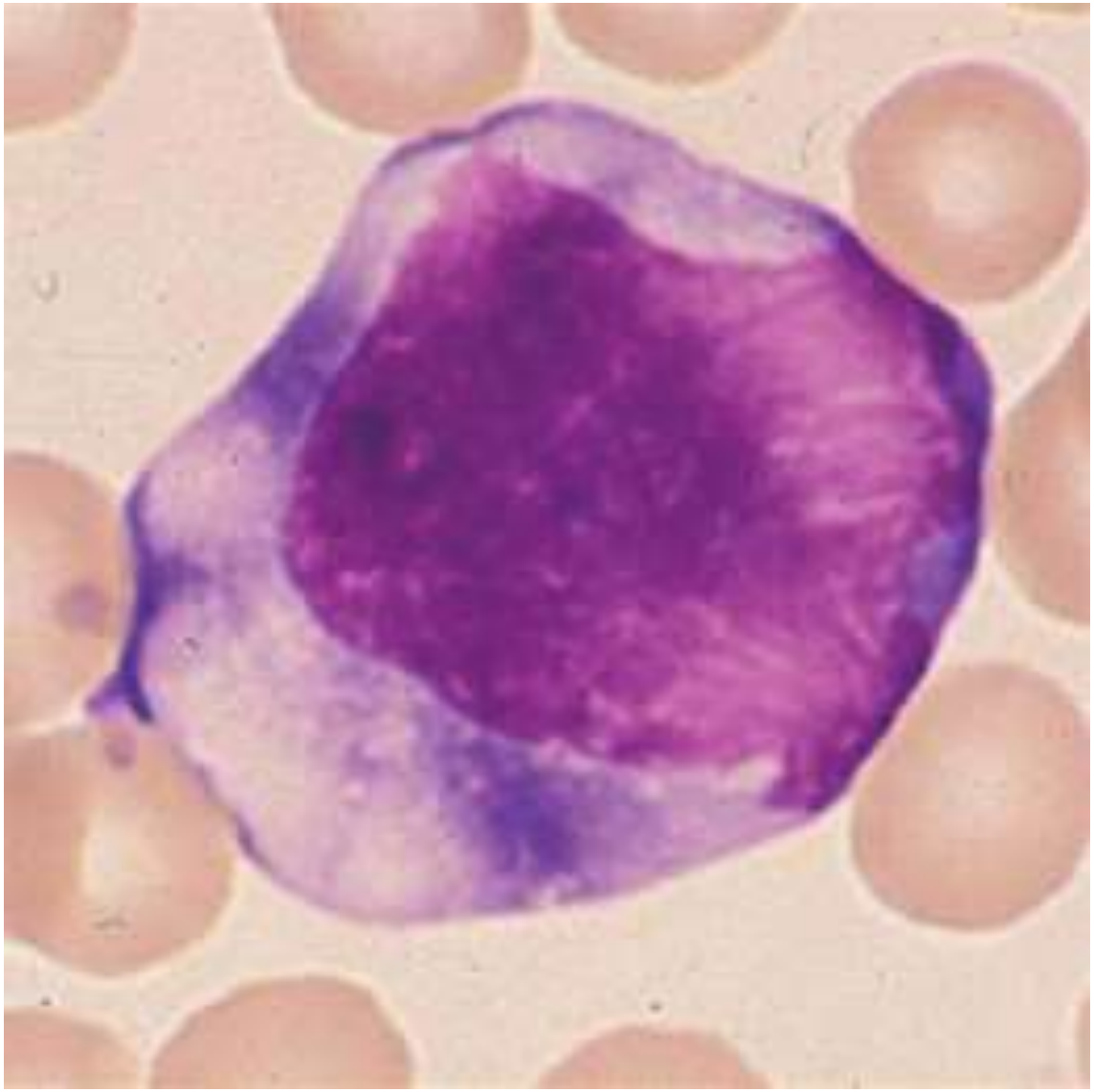

選択肢

選択肢

1：　悪性リンパ腫

2：　菊池病

3：　反応性リンパ濾胞過形成

4：　伝染性単核症

5：　その他（Castleman病）

5：Castleman病

非常に稀なリンパ増殖性疾患
血中　IL-6上昇
胚中心の萎縮とマントル層の同心円状の過形成
胚中心に細血管の侵入を見る。

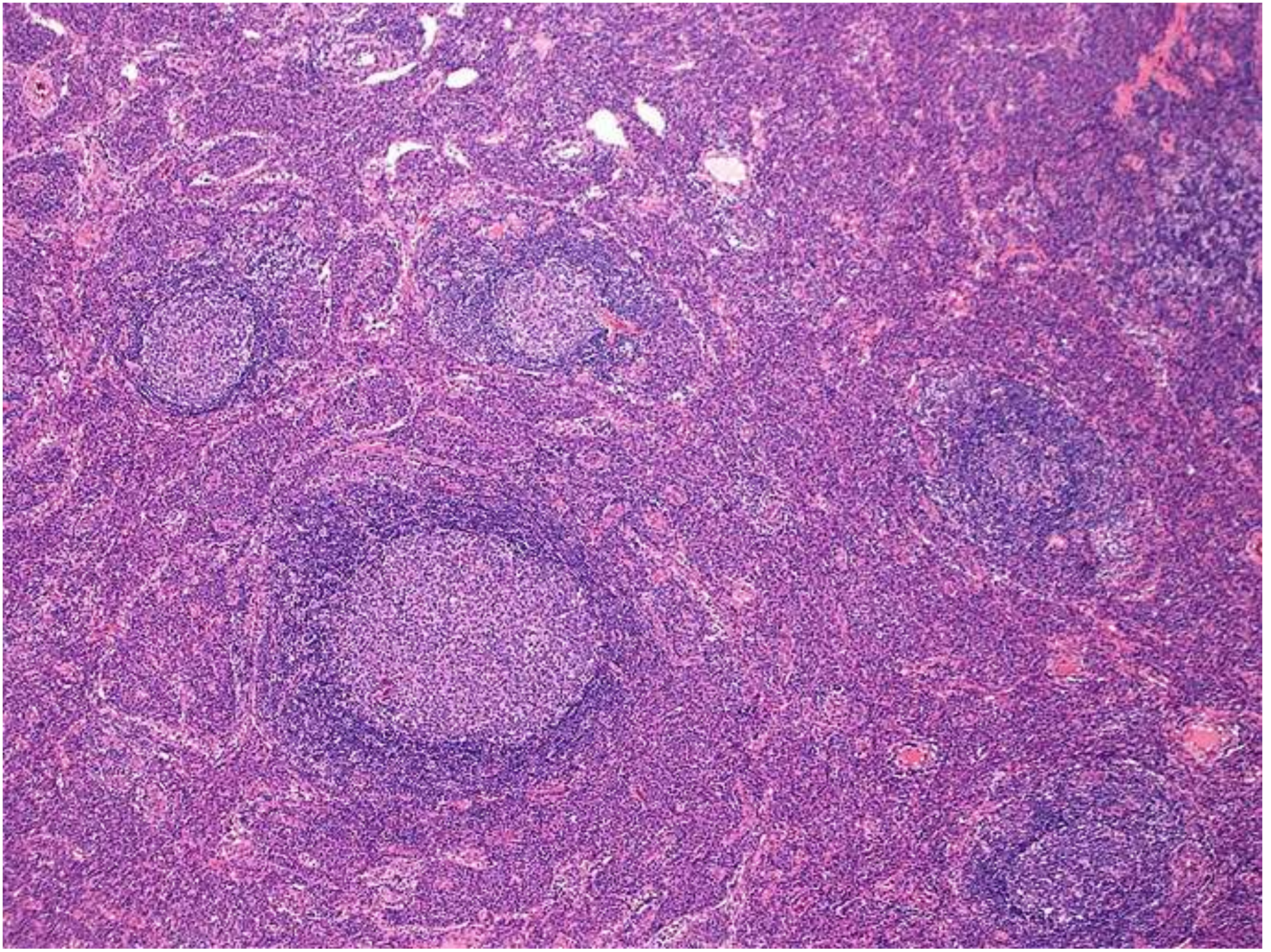

TAFRO症候群とは

リンパ節の組織像はキャッスルマン病と類似し、より重症で進行の早い新しい病気です。

未だキャッスルマン病の一部とする意見と別疾患とする意見で分かれています。

原因不明の全身性炎症性疾患で、国内の患者数は推計150人～200人とも言われていますが、現在症例の集積中で症例数は不明です。

TAFROとは、
Thrombocytopenia(血小板減少)
Anasarca(全身浮腫、胸腹水)
Fever(発熱)
Reticulin fibrosis(骨髄の細網線維化)、
Organomegaly(臓器腫大、肝脾腫、リンパ節腫大)
の頭文字をとって2010年に名付けられたものです。