症例　1

患者　　70代　女性

現病歴　　右乳房B領域尾側に18mmの腫瘤を指摘、経時的に増大傾向にて穿刺吸引細胞診を施行した。

既往歴　　2年前に胃体部癌にて腹腔鏡下幽門側胃切除術を施行した。

エコー画像

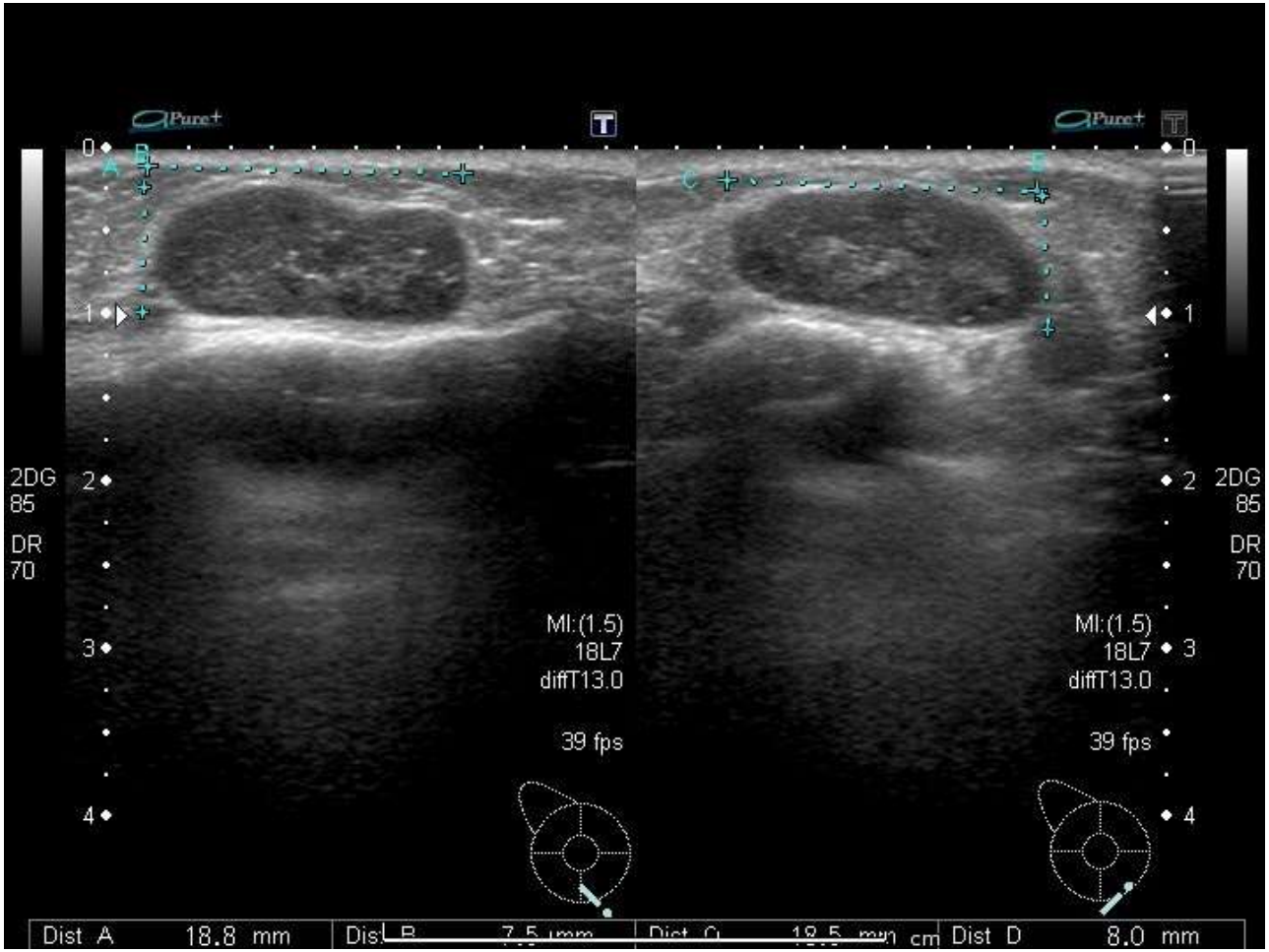

右B領域尾側に18×18×8mmの低エコー腫瘤を認める
境界明瞭平滑、楕円～やや分葉状、後方エコー増強

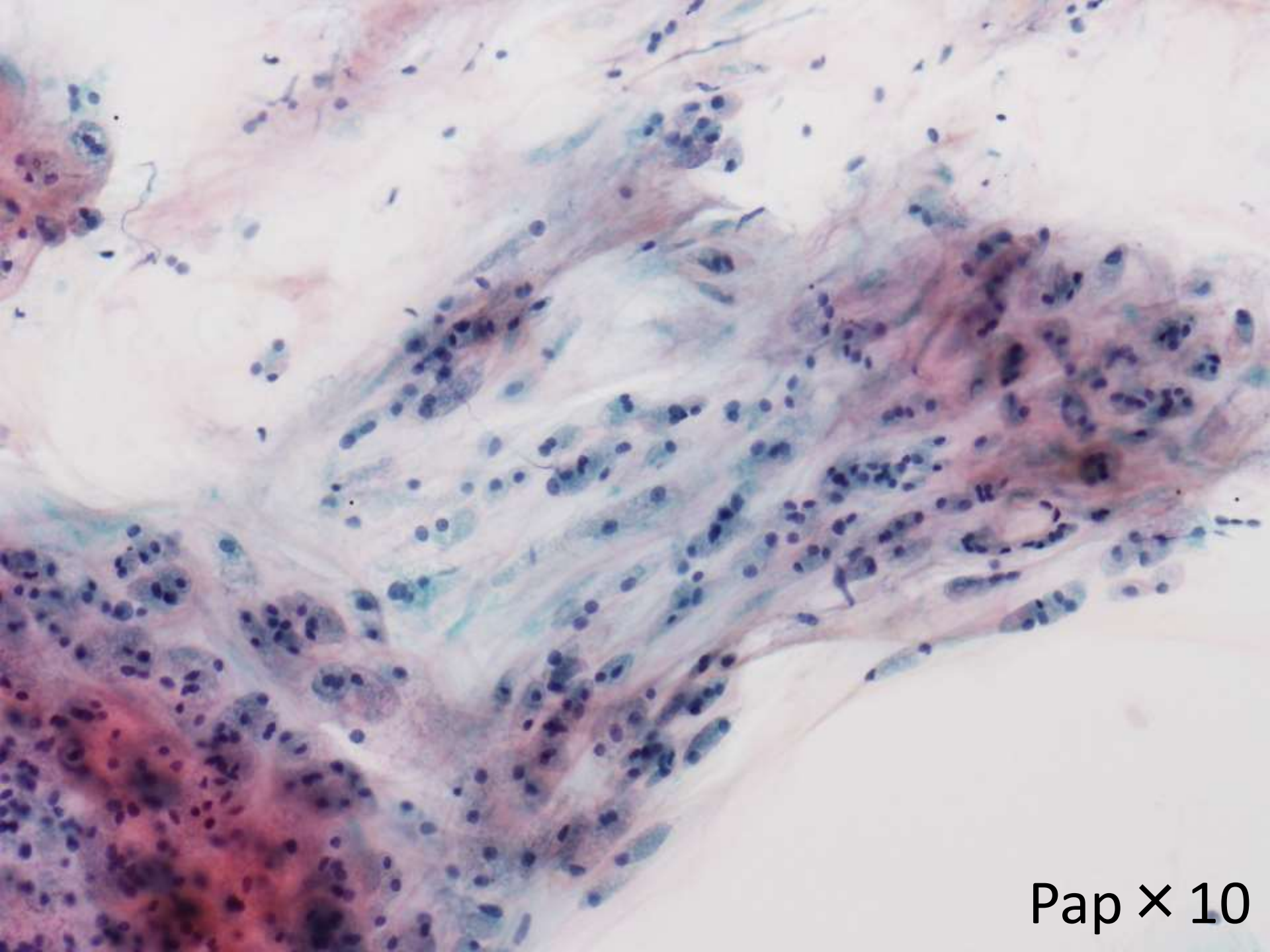
Pap × 10

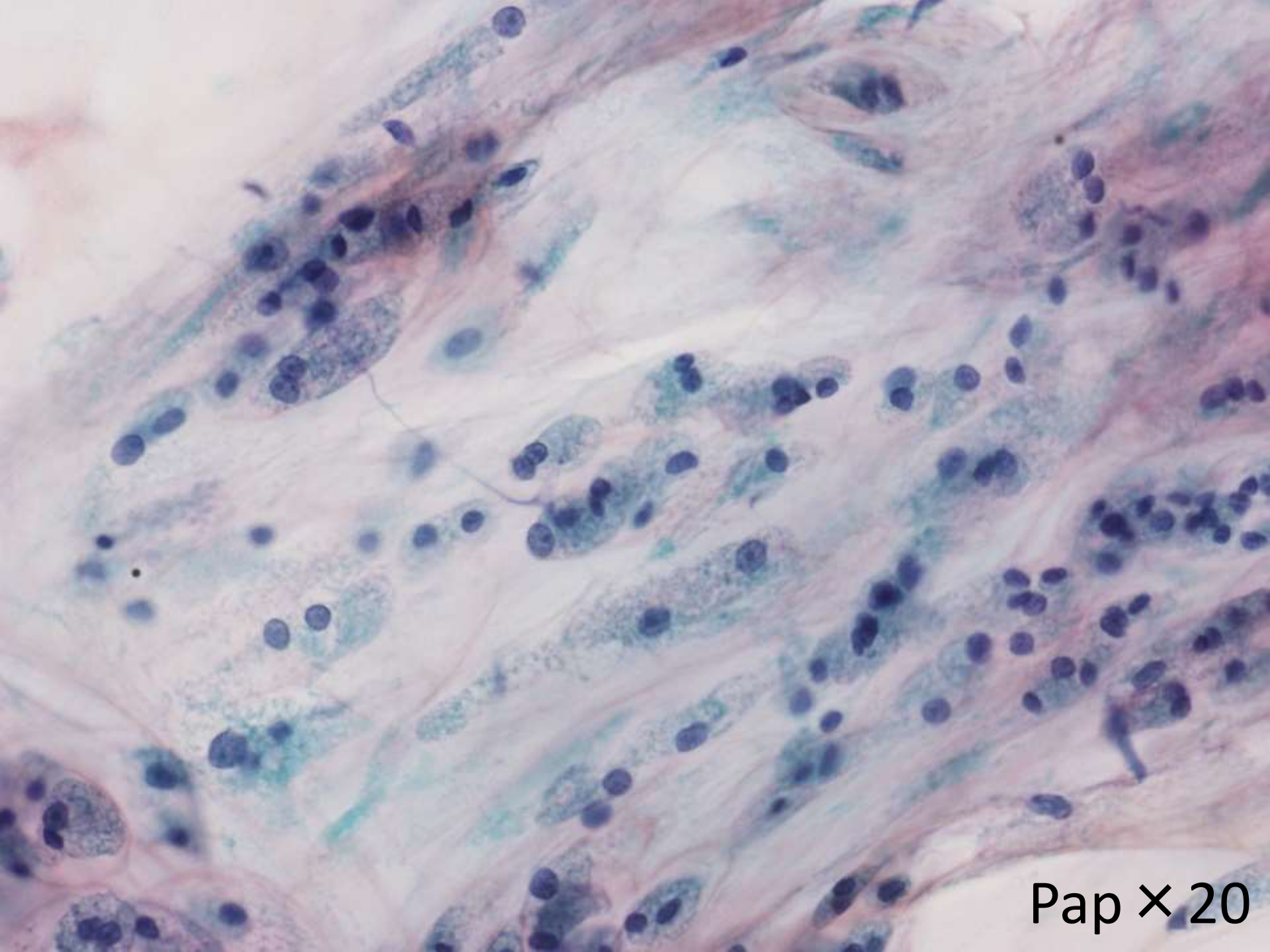
Pap × 20

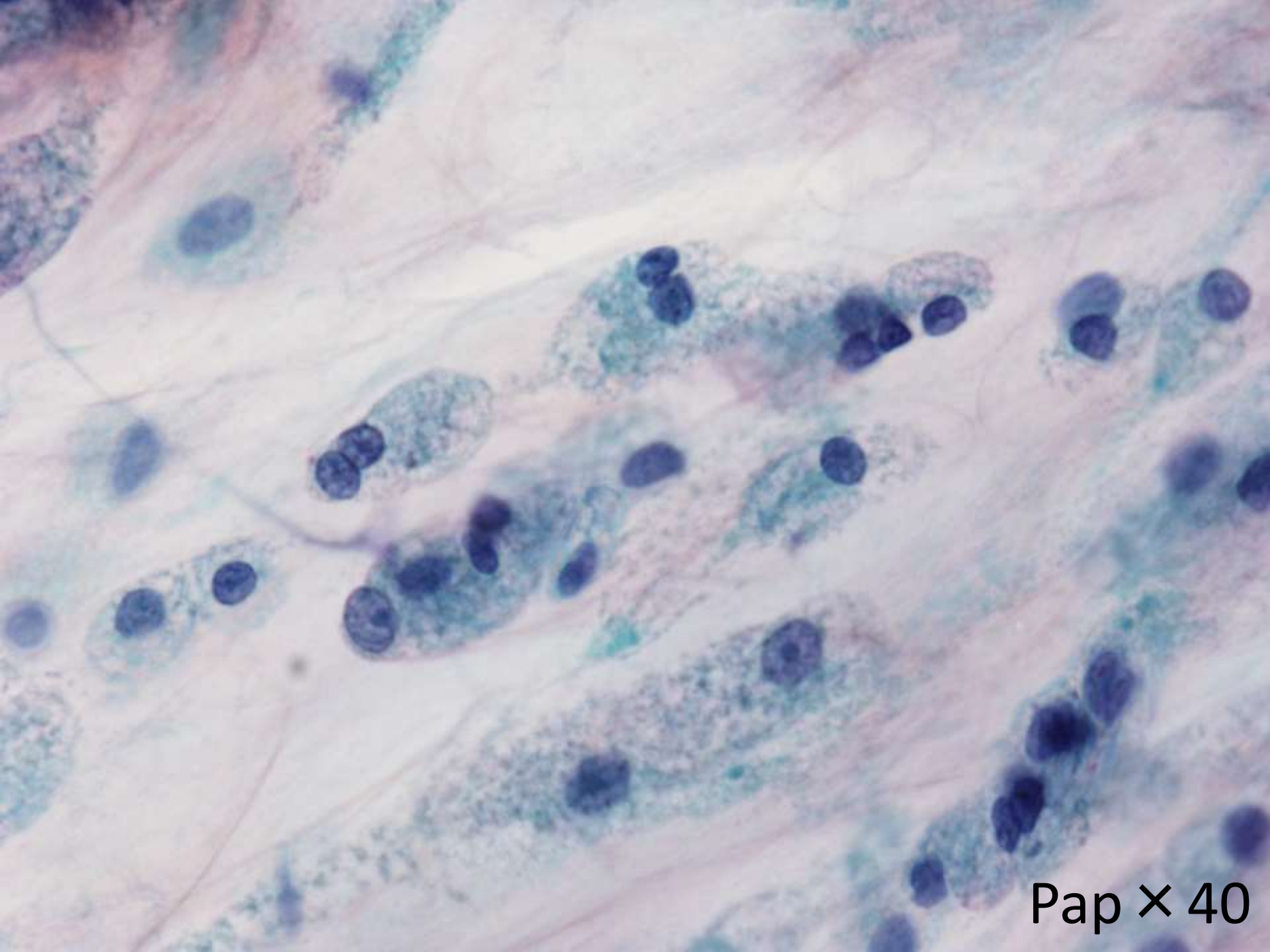
Pap × 40

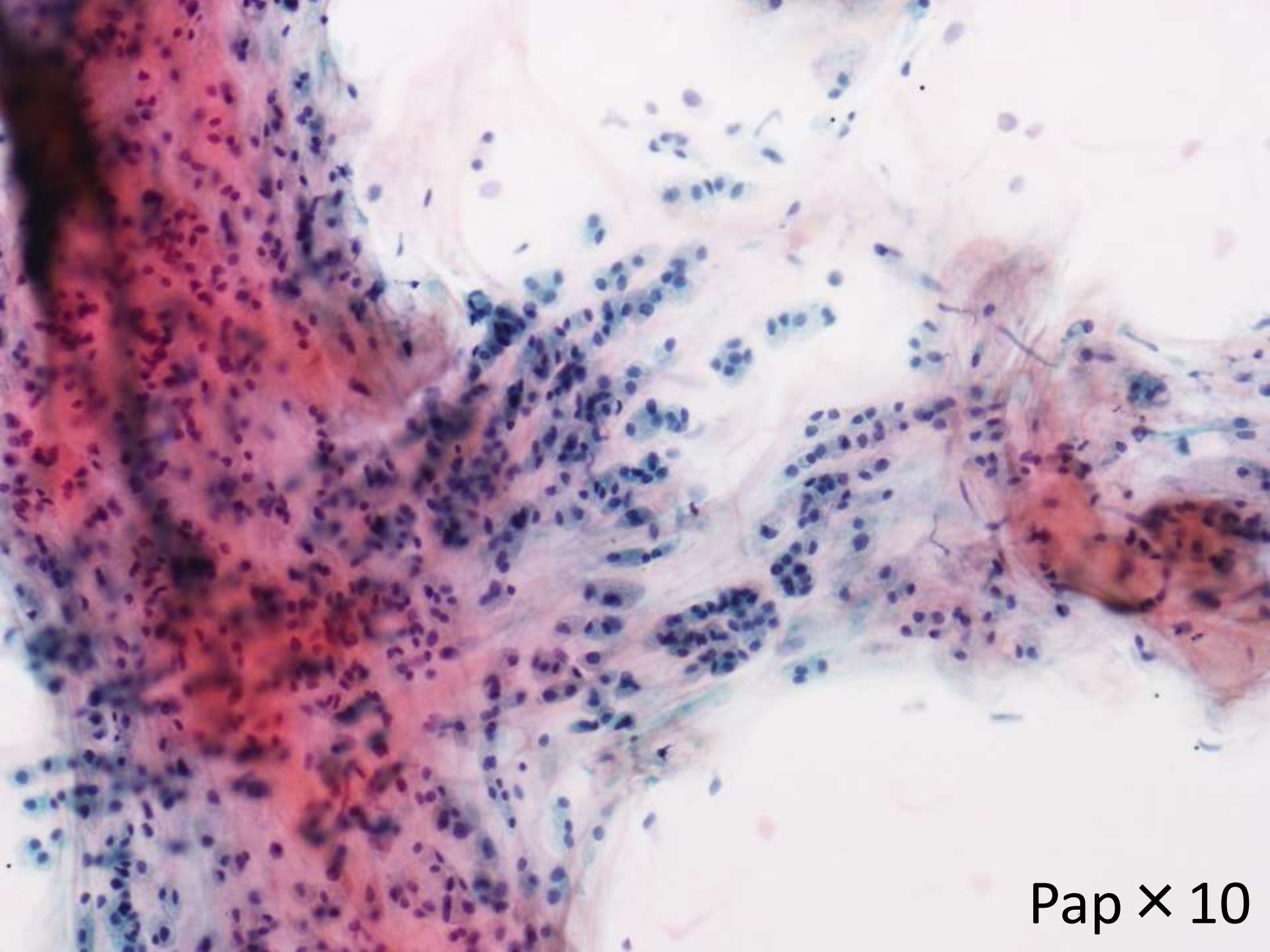
Pap × 10

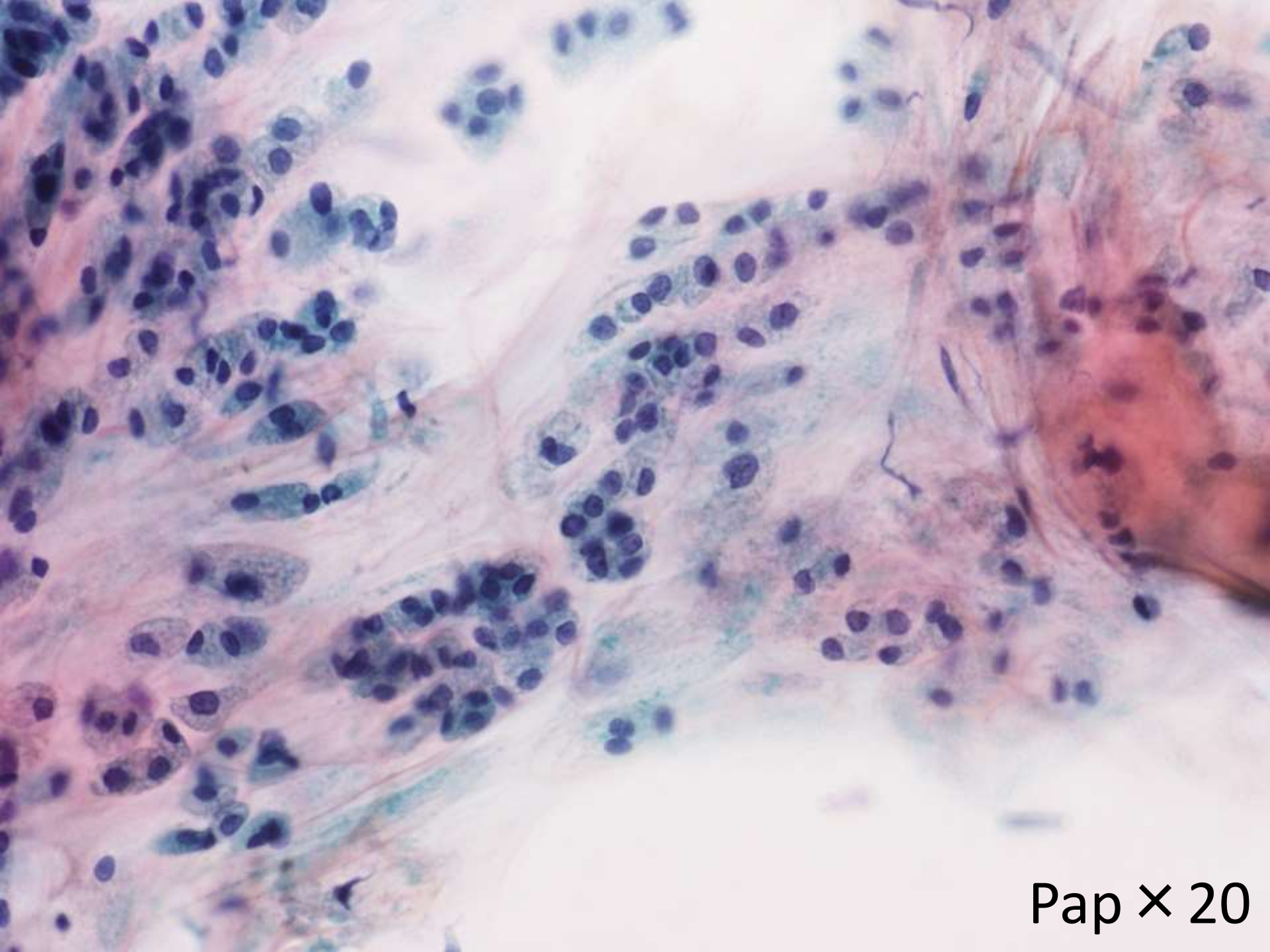
Pap × 20

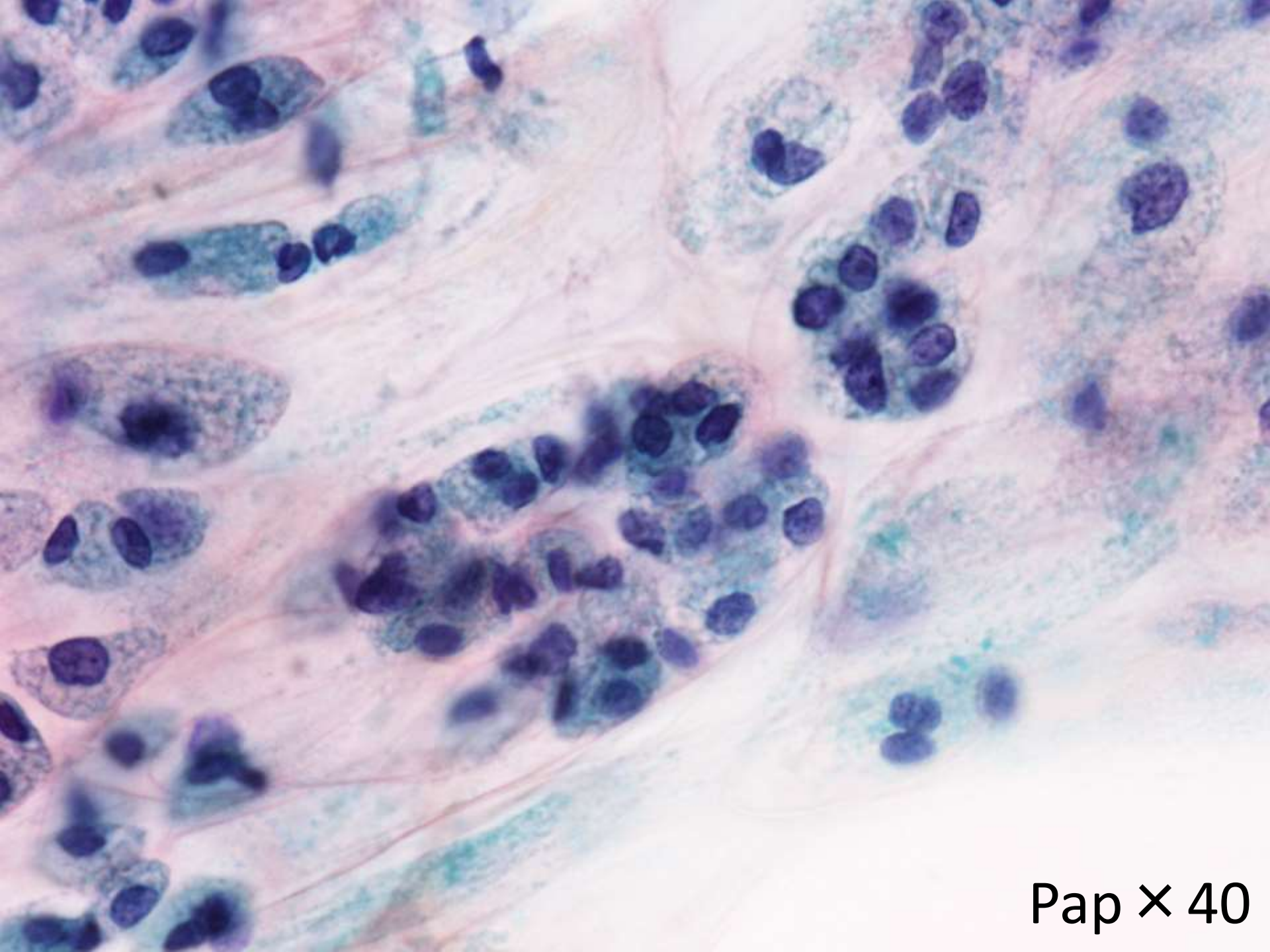
Pap × 40

右乳房腫瘤摘出術





26×18×19mmの内容は粘液様物質で充満した境界明瞭な腫瘤

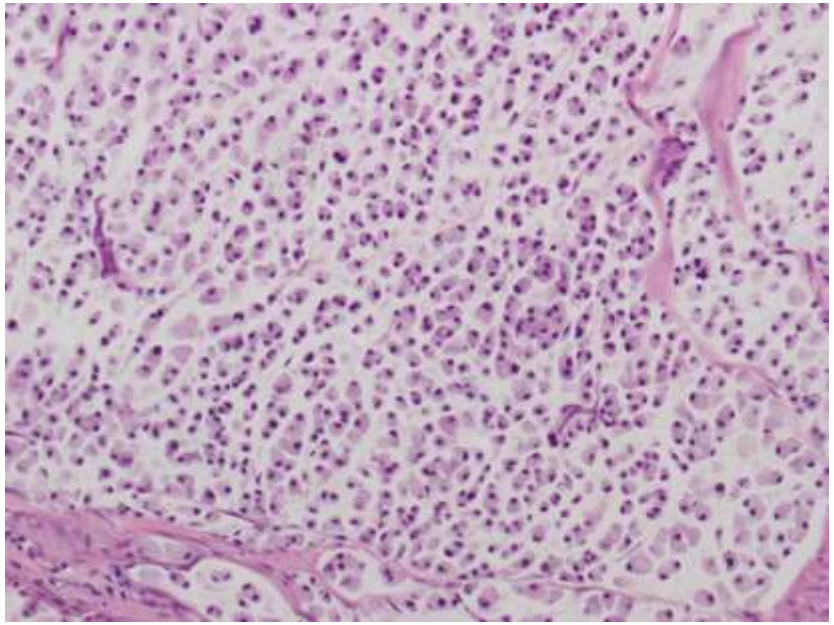

HE ×10

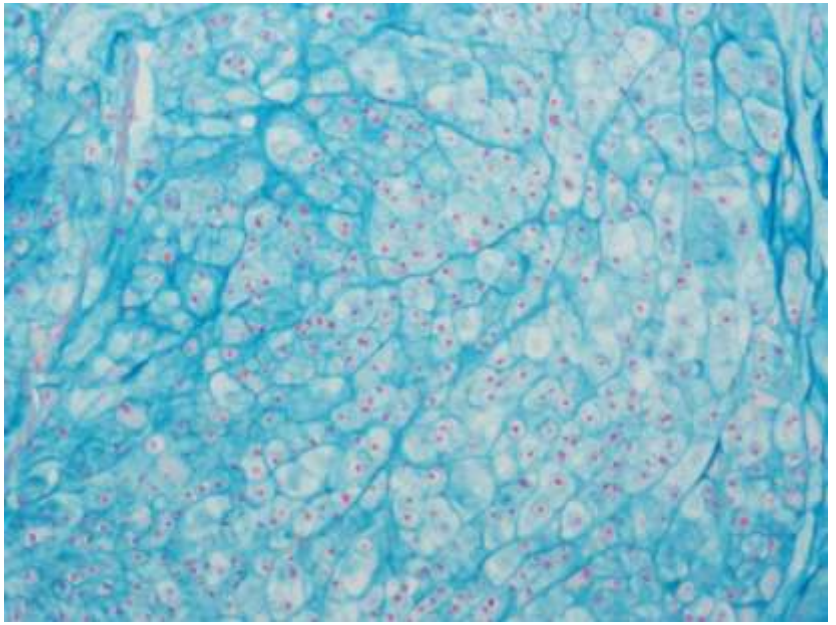

Alcian blue ×10

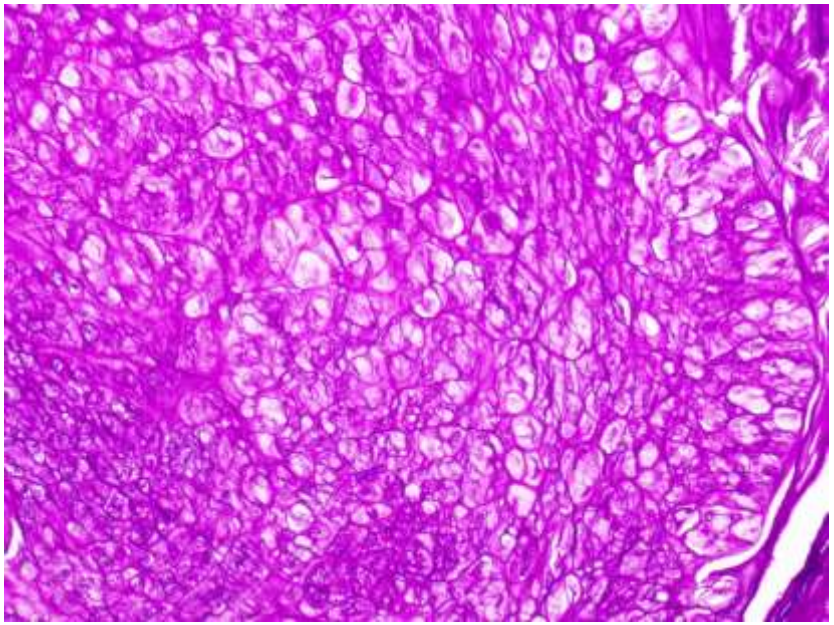

PAS ×10

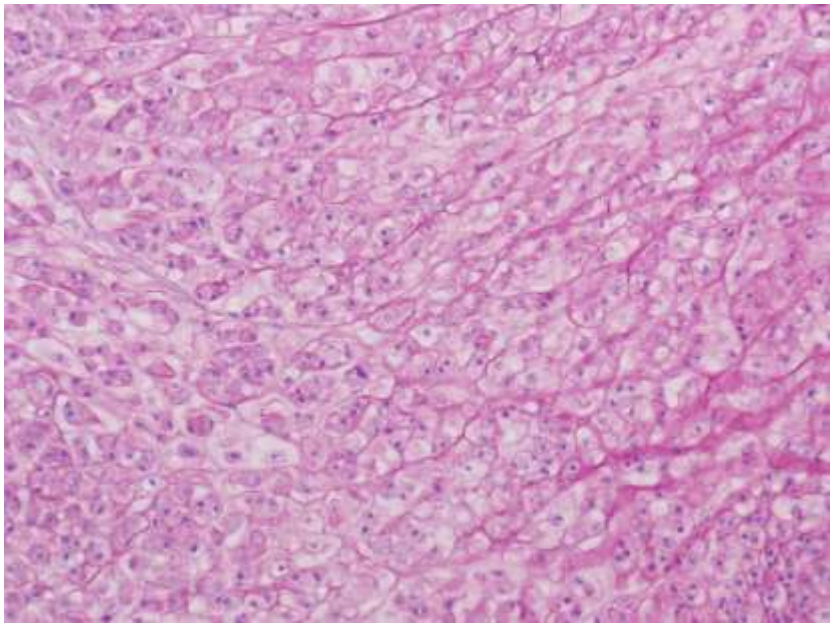

Mucicarmine ×10

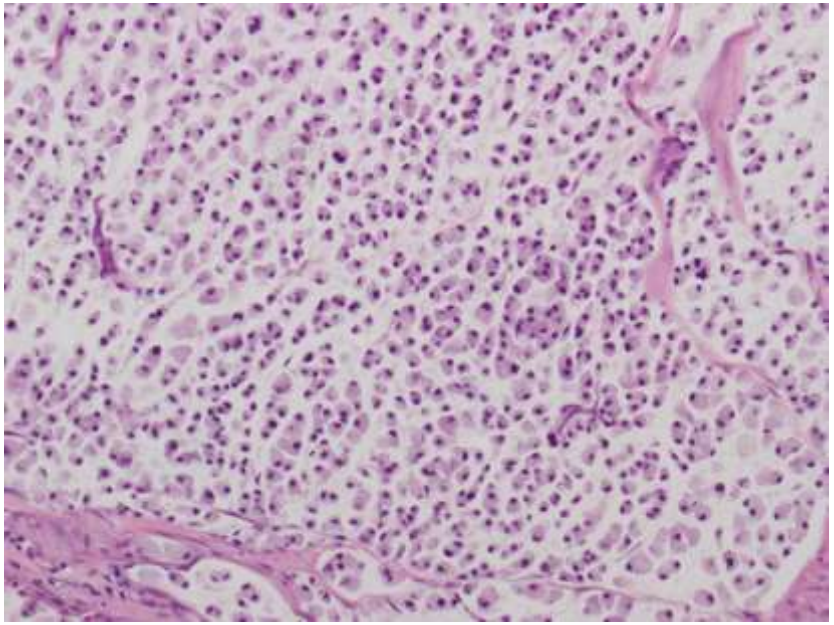

HE ×10

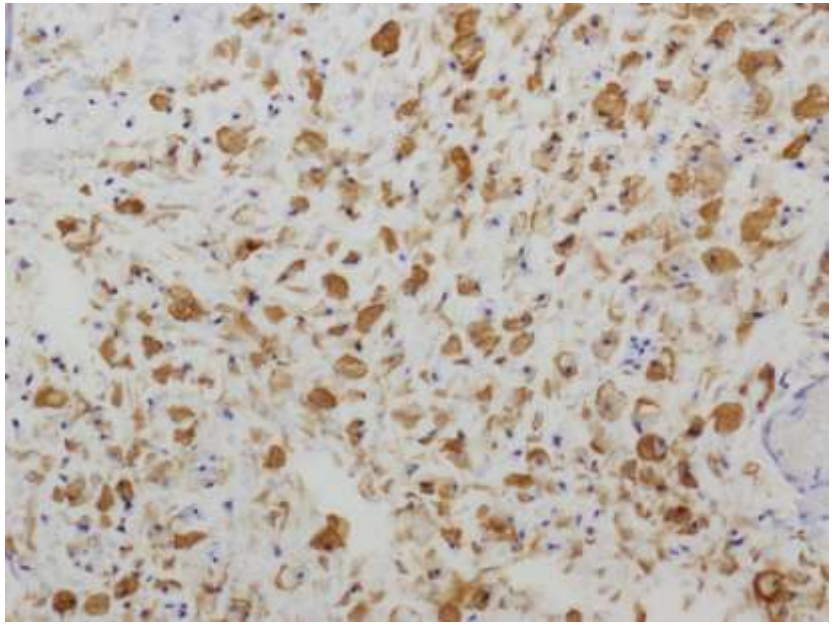

AE1/AE3 ×10

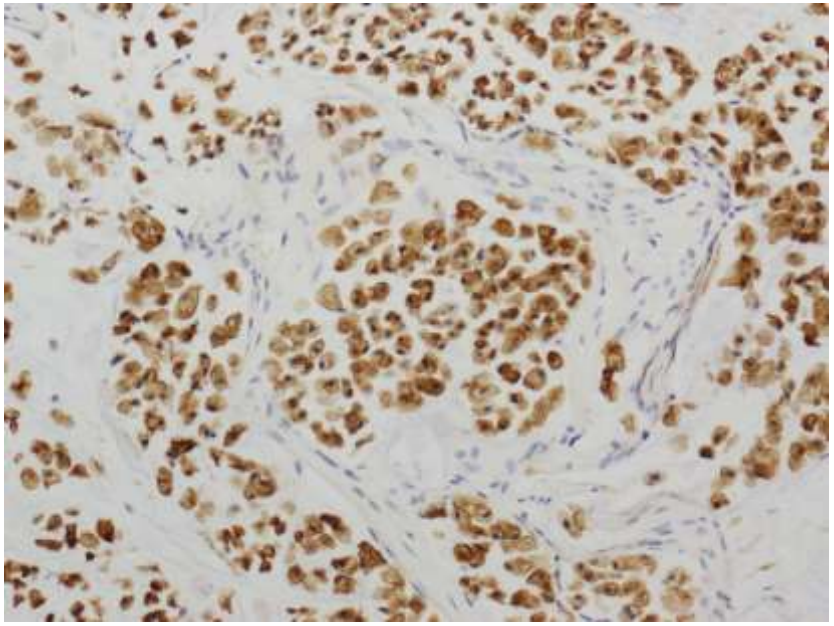

EMA ×10

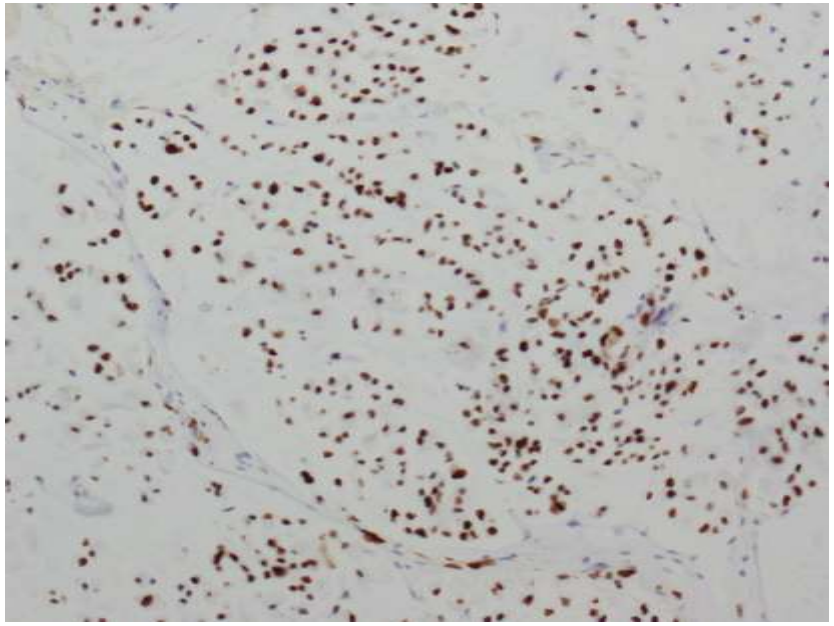

MIB-1 ×10

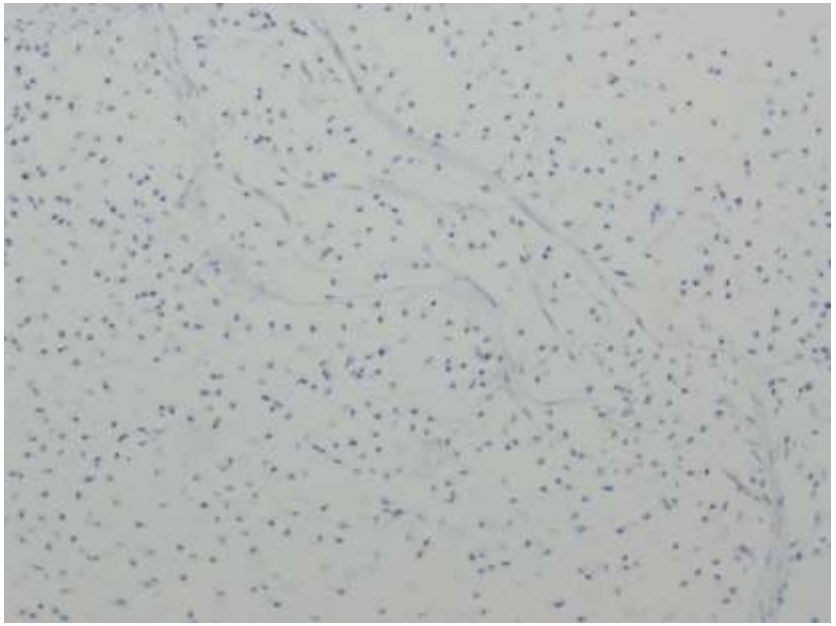

ER ×10

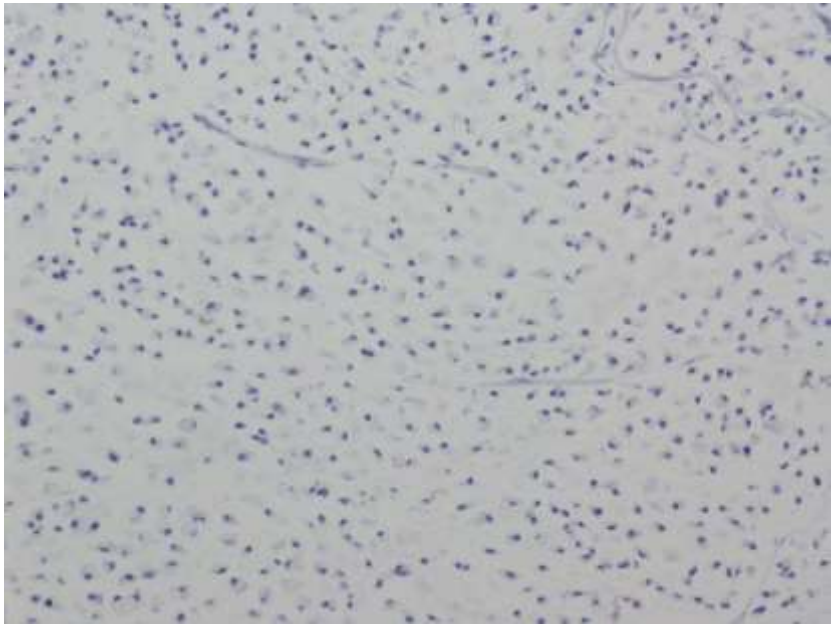

HER2 ×10

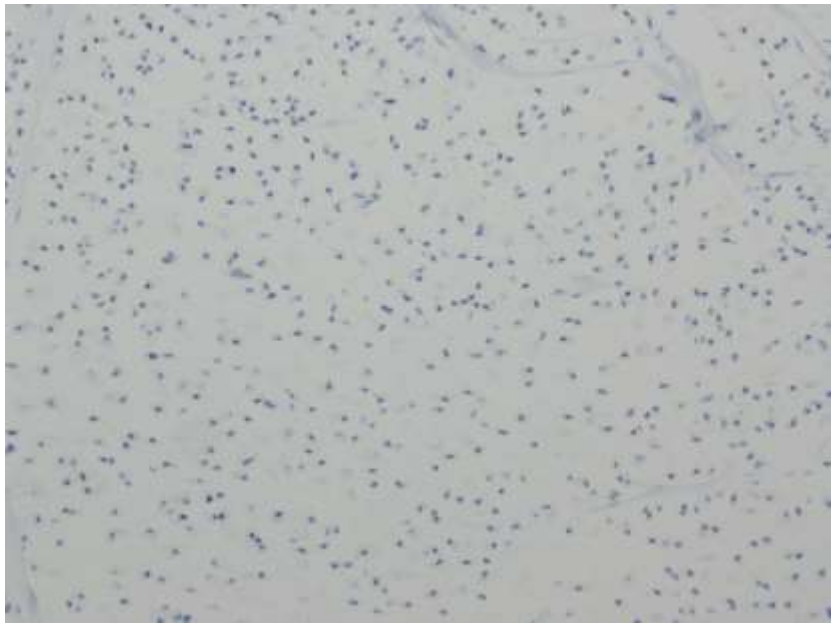

PgR ×10

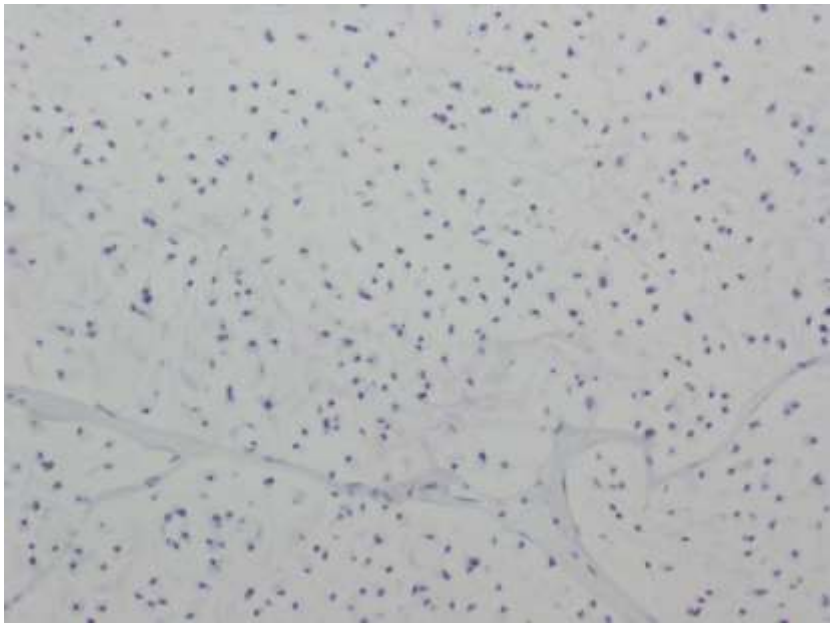

GCDFP-15 ×10

免疫組織化学染色

抗体名	染色結果
EMA	＋
AE1/AE3	＋
MIB-1	＋
ER	－
PgR	－
HER2	－
GCDFP-15	－

⇒　乳腺原発腫瘍の可能性否定

腹腔鏡下幽門部胃切除術





幽門前庭部に90×70mm　Type 2の進行癌

病理診断

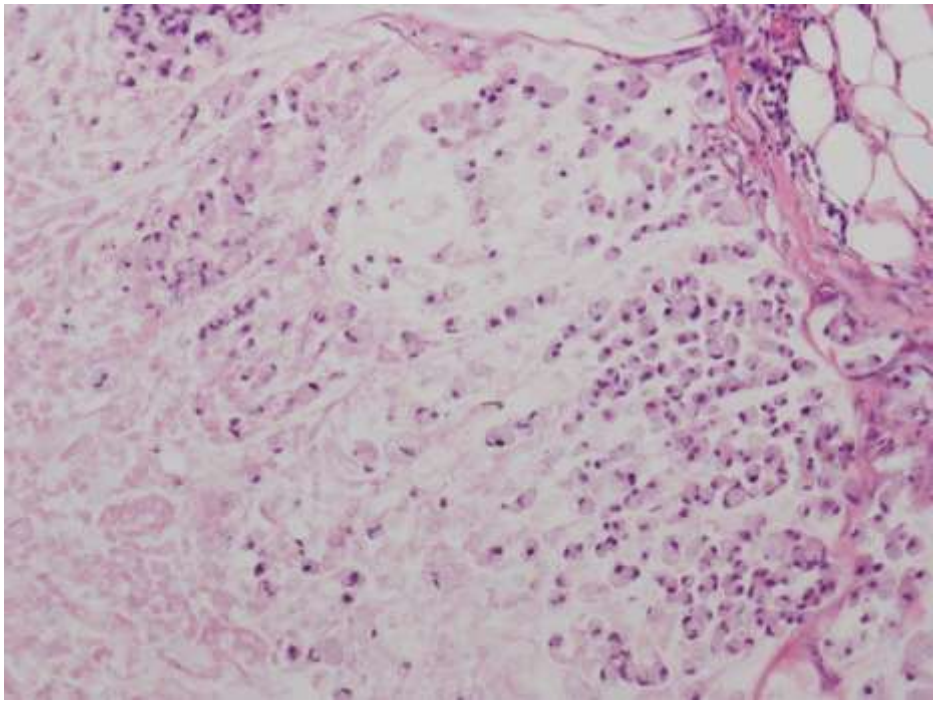

HE　×10

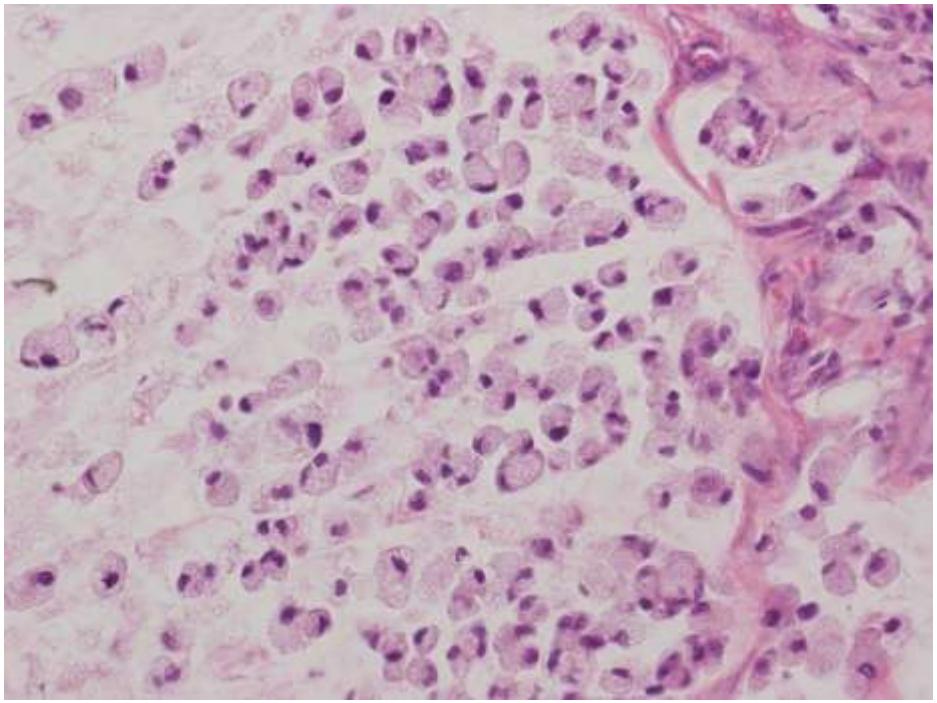

HE　×20

Adenocarcinoma（muc>sig）,Type 2,pT3（SS）,PN3a,Stage ⅢB

右乳房腫瘤

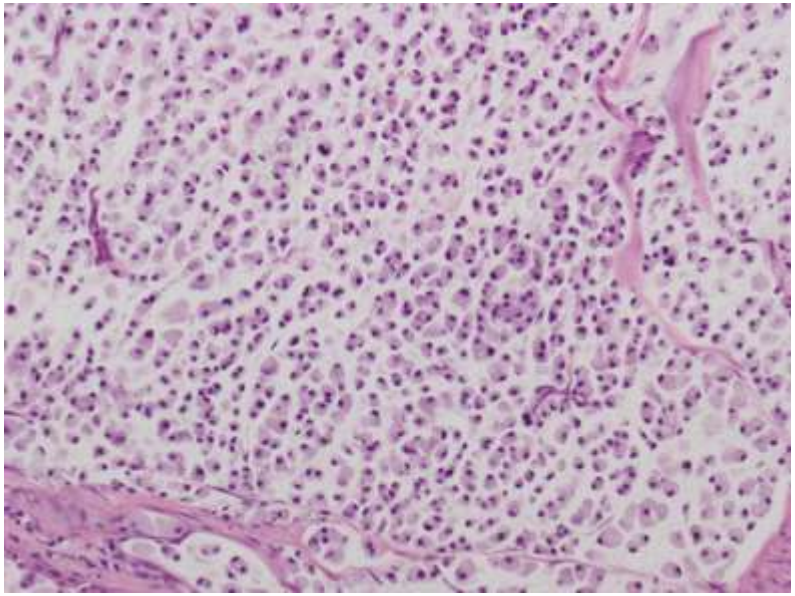

HE　×10

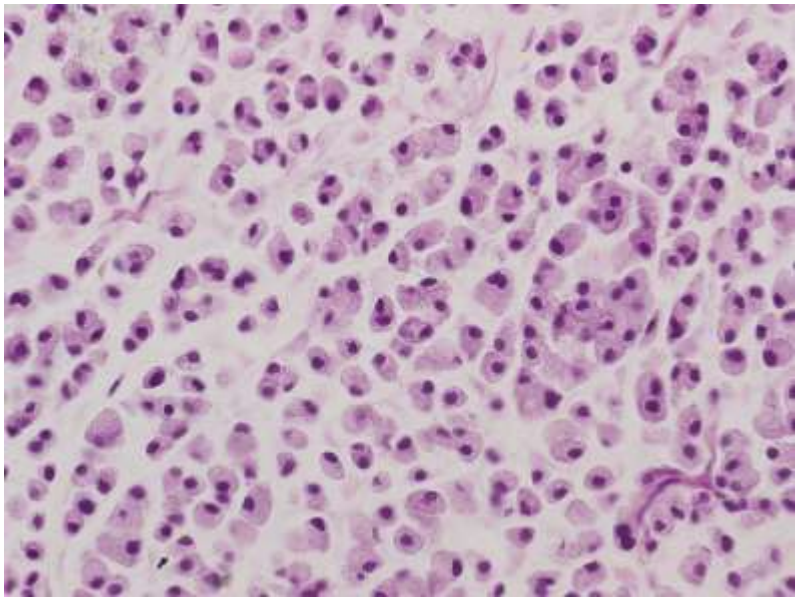

HE　×20

胃体部癌

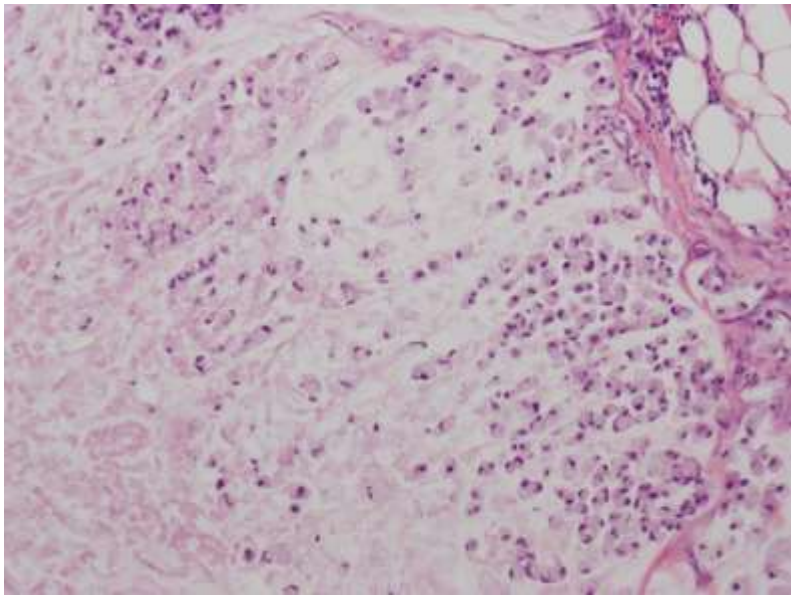

HE　×10

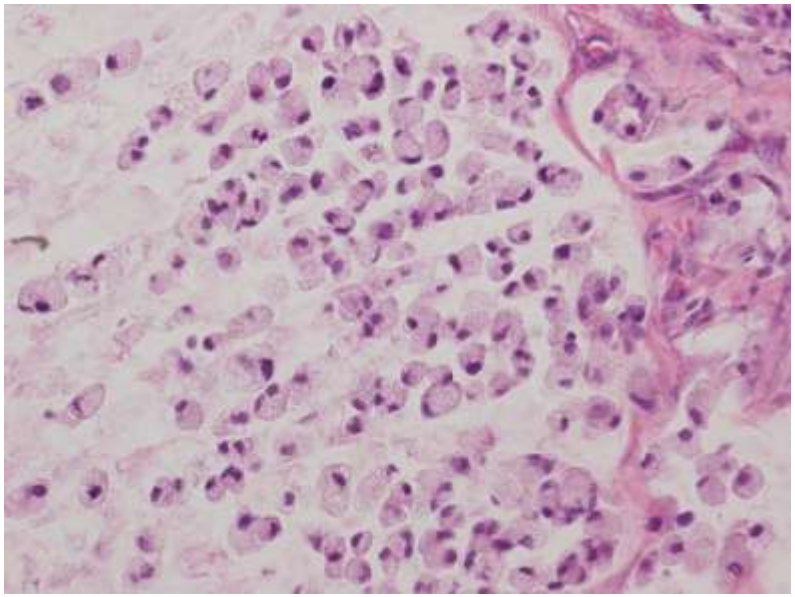

HE　×20

病理診断

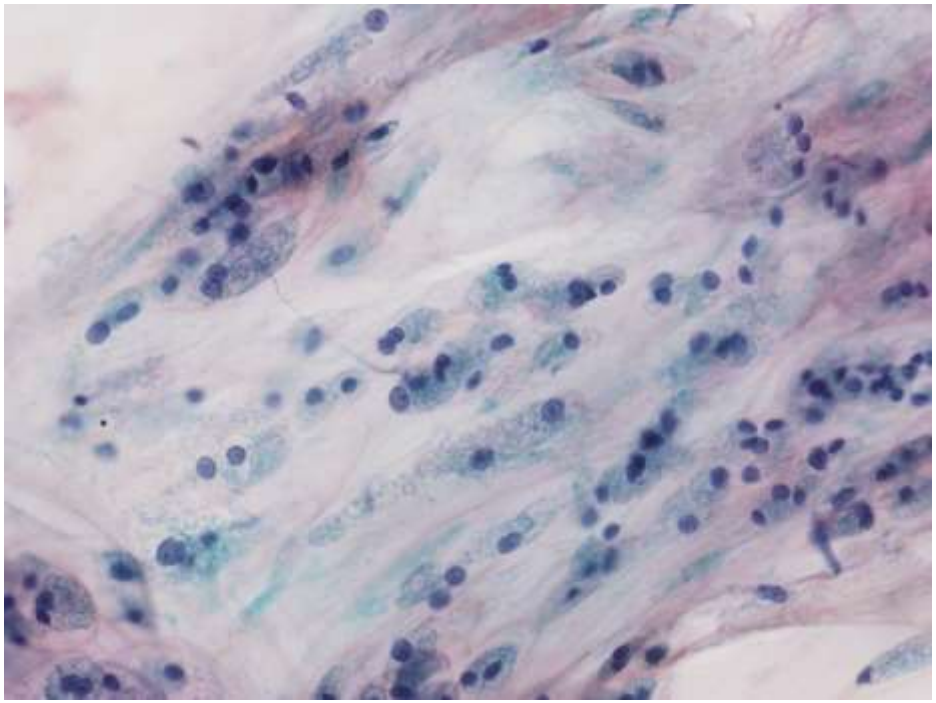

Pap　×20

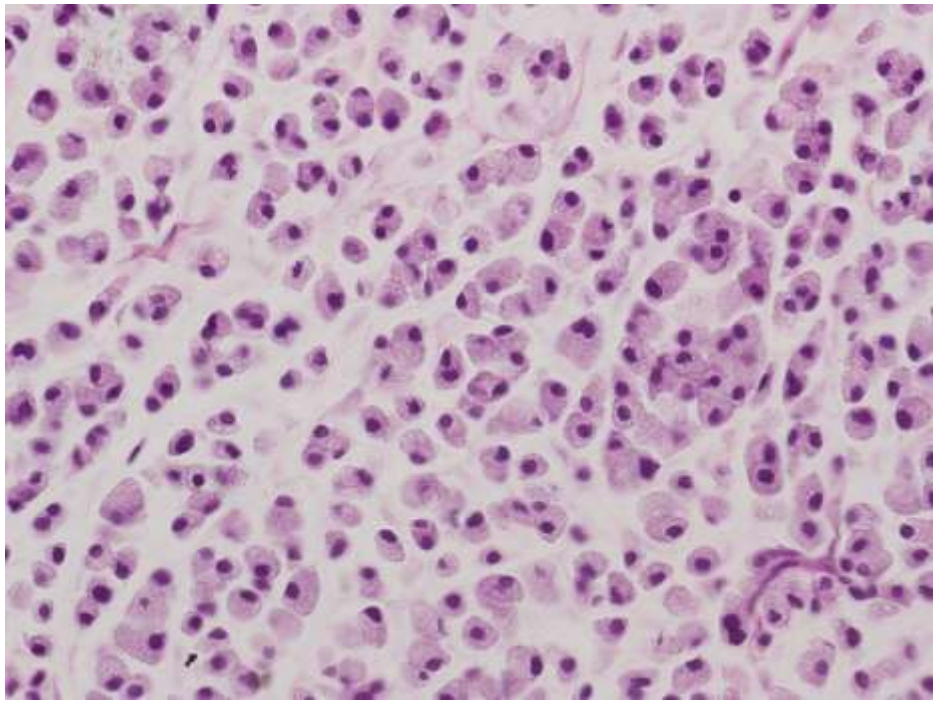

HE　×20

Skin metastasis of adenocarcinoma（muc）
consistent with metastasis of gastric cancer

解答

① 嚢胞（泡沫細胞の集簇）
② 顆粒細胞腫
③ 浸潤性乳管癌（硬性型）
④ 浸潤性小葉癌
⑤ 粘液癌（乳腺原発）
⑥ 粘液癌（胃癌の転移）
⑦ アポクリン癌

その他の鑑別

嚢胞（泡沫細胞の集簇）

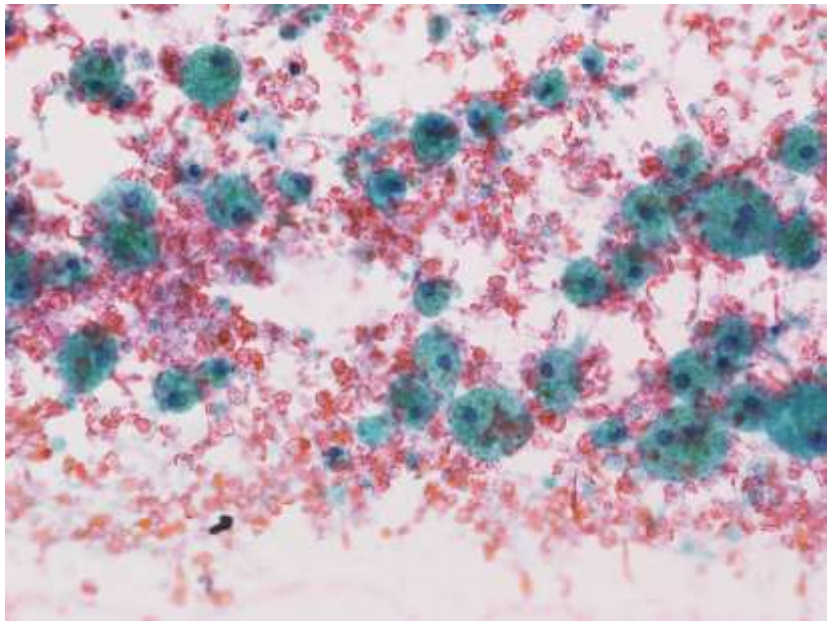

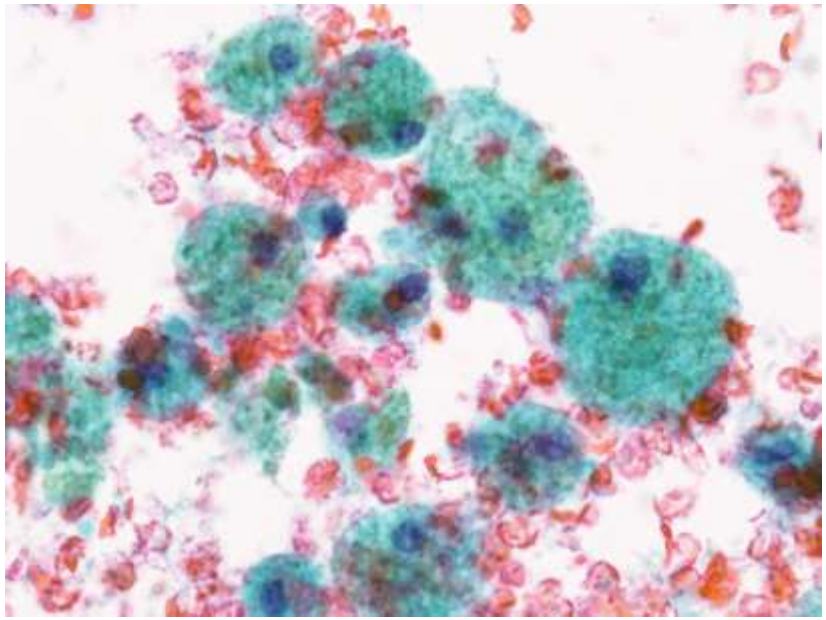

- 細胞結合性なし
- 細胞境界は比較的明瞭
- 核は小型類円形で偏在性
- 細胞質は豊富で、しばしばヘモジデリンを貪食

顆粒細胞腫

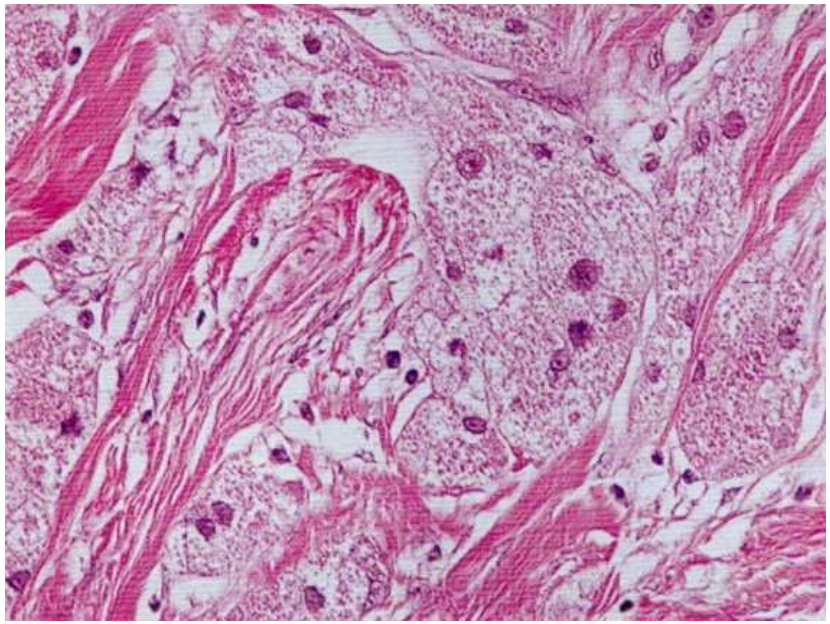

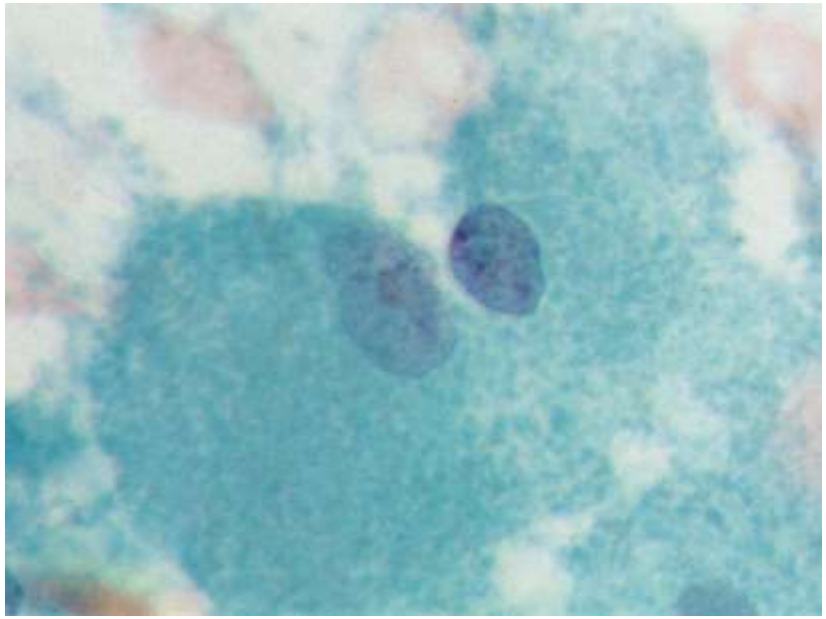

- 緩い結合性を示す合胞状小集塊
- 細胞境界は不明瞭
- 核は小型類円形で偏在性
- 細胞質は豊富で好酸性の顆粒

浸潤性乳管癌（硬性型）

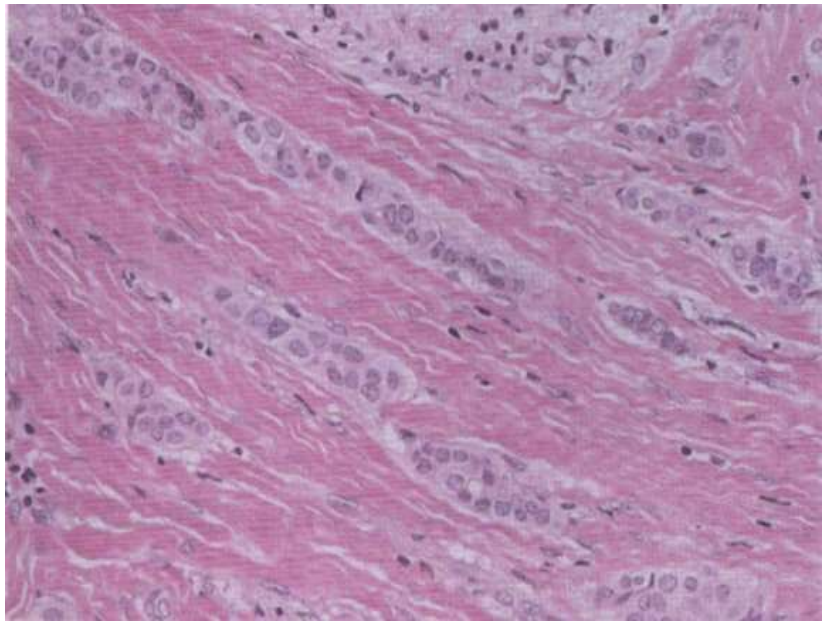

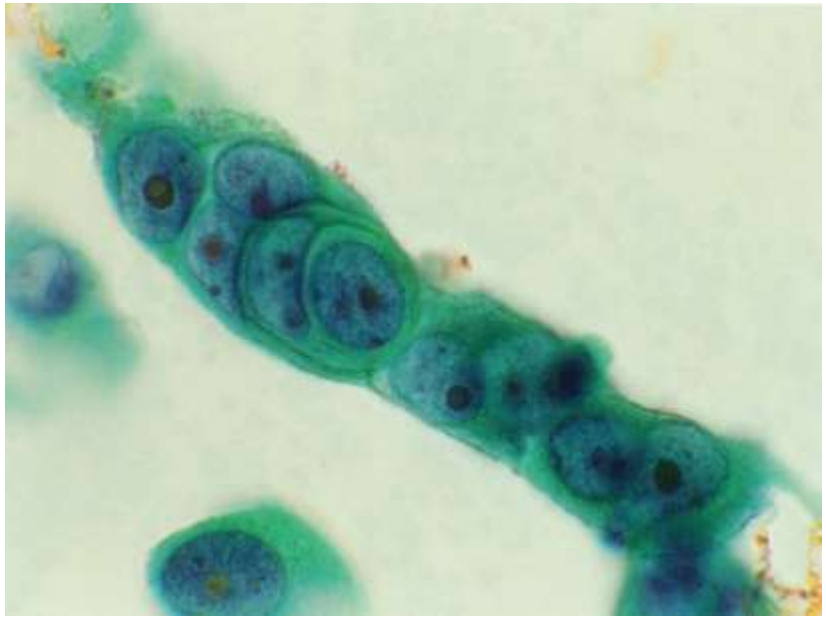

- 索状～線状の小集塊
- N/C比高く、核は楕円形～不整形
- 核は圧排され木目込み状
- ICLがしばしば観察される

浸潤性小葉癌

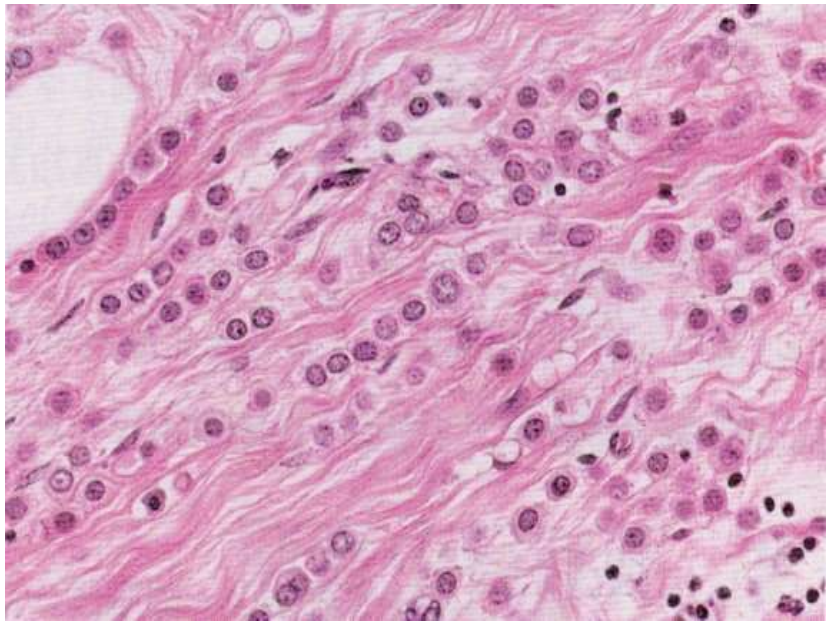

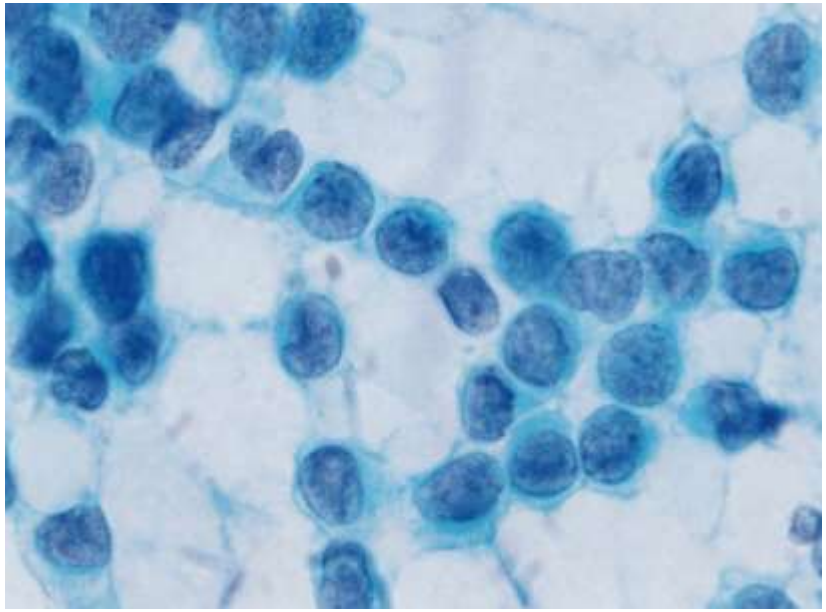

- 孤立散在性～線状配列 indian file
- N/C比高く、核は円形～楕円形
- ICLが高率に観察される

粘液癌

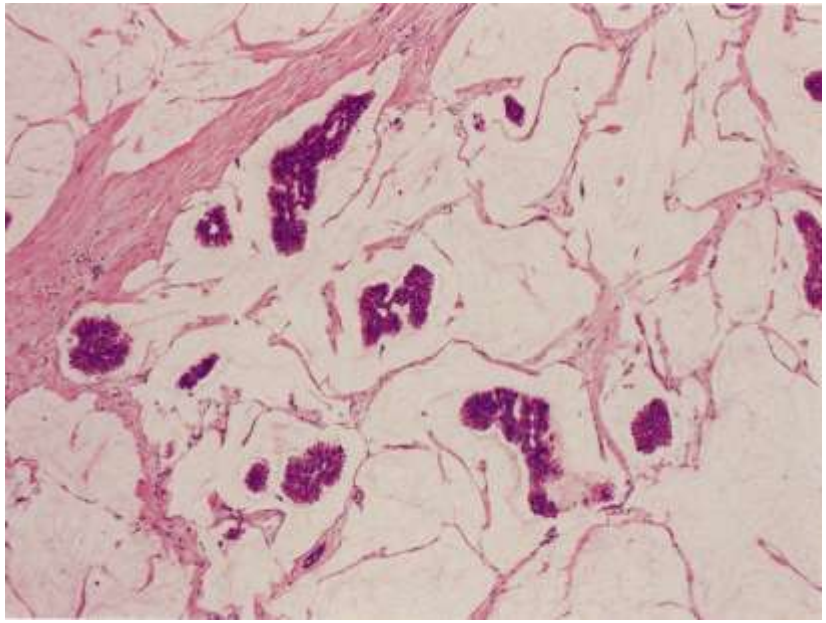

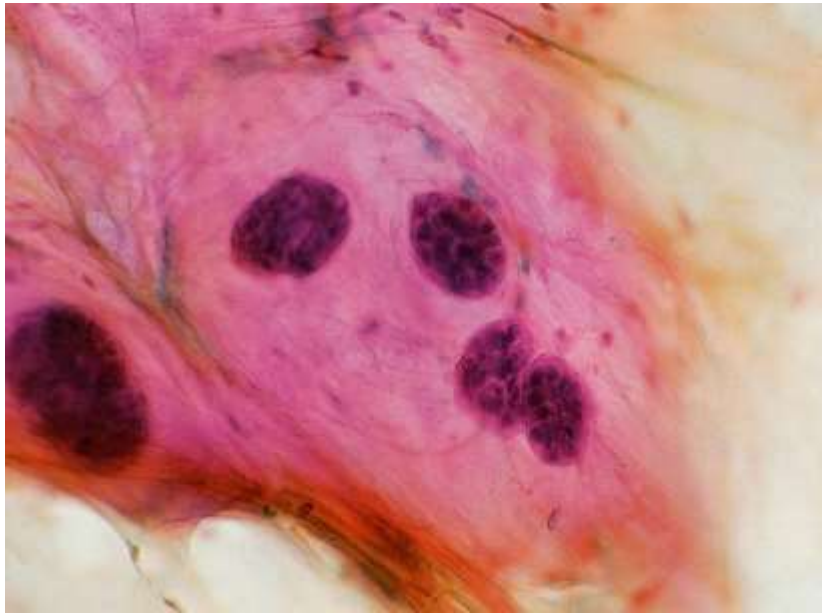

- 豊富な粘液の中に球状～乳頭状の細胞集団
- 腫瘍細胞の大きさは比較的揃っている
- 単個の腫瘍細胞を認めることは少ない（pure type）

アポクリン癌

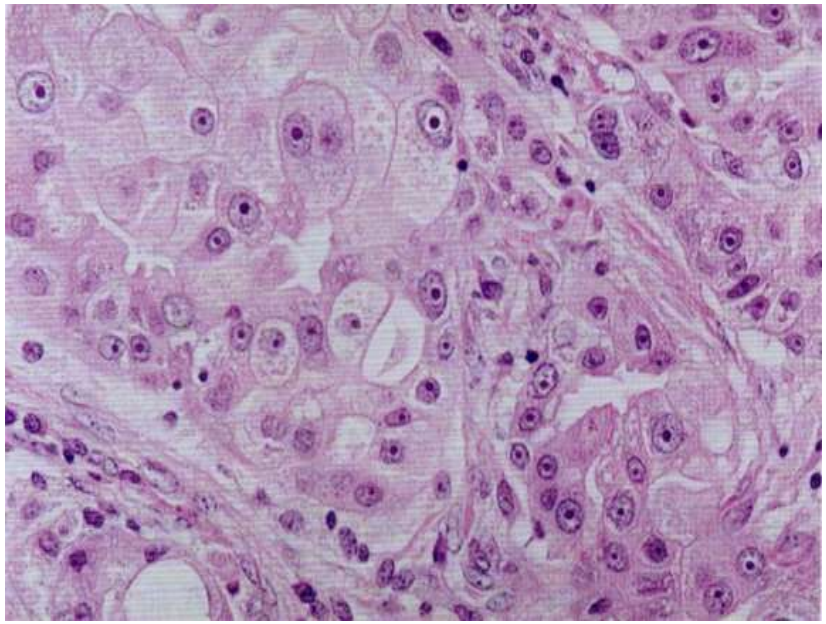

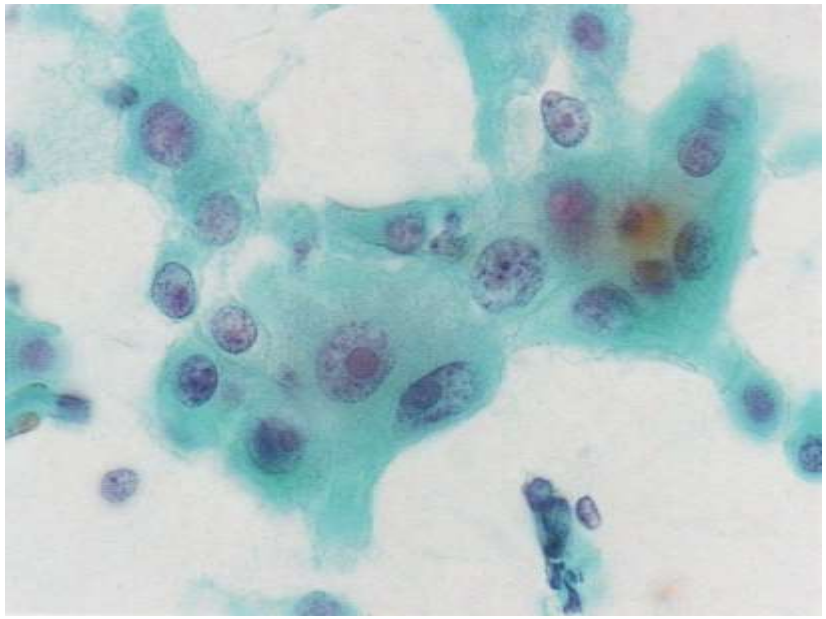

- 核の大小不同が目立ち、核間距離の不均等な平面的配列を示す集塊
- 細胞形態は多彩で、豊富な細胞質
- 細胞質内にアポクリン顆粒
- 円形～楕円形の大型核小体