令和元年　第４回症例検討会
症例２

2019年11月28日(木)

独立行政法人 労働者健康安全機構 熊本労災病院
川野 陽子

患者：50歳代 女性
【現病歴】他施設の乳がん検診マンモグラフィー検査にて左乳腺良性石灰化所見あり。
軽度の所見と判定。（不均一高濃度乳腺）
約1か月後、当院乳腺外来受診。

【超音波画像所見】左AC領域に40×28×17㎜大の低エコー腫瘤あり。不整形、境界不明瞭、内部不均一、血流（＋）、2㎜の石灰化（＋）
前方境界線の断裂なし。
浸潤性乳管癌が疑われた。

【検体】左乳腺AC領域 穿刺吸引。

マンモグラフィー（不均一高濃度乳腺）

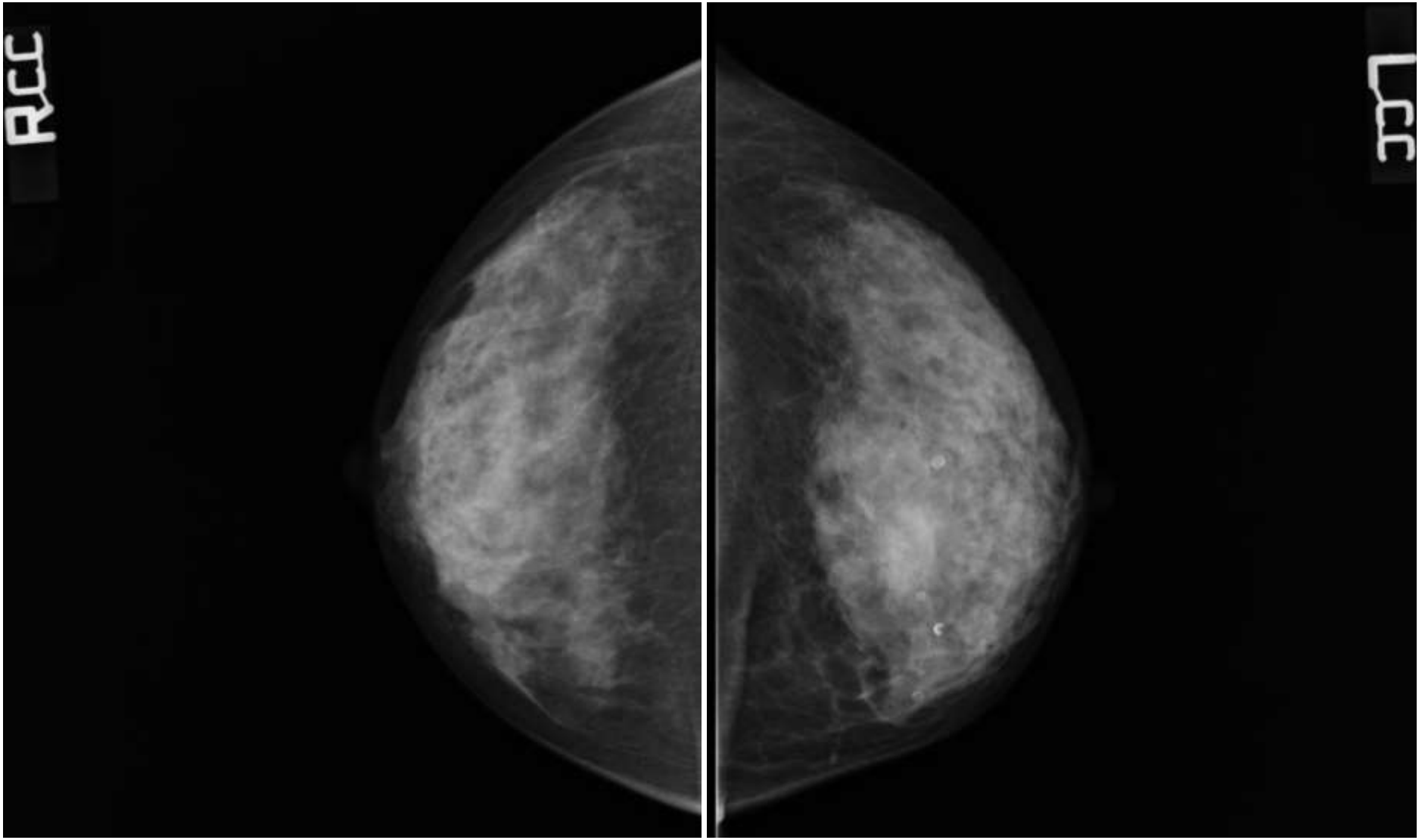

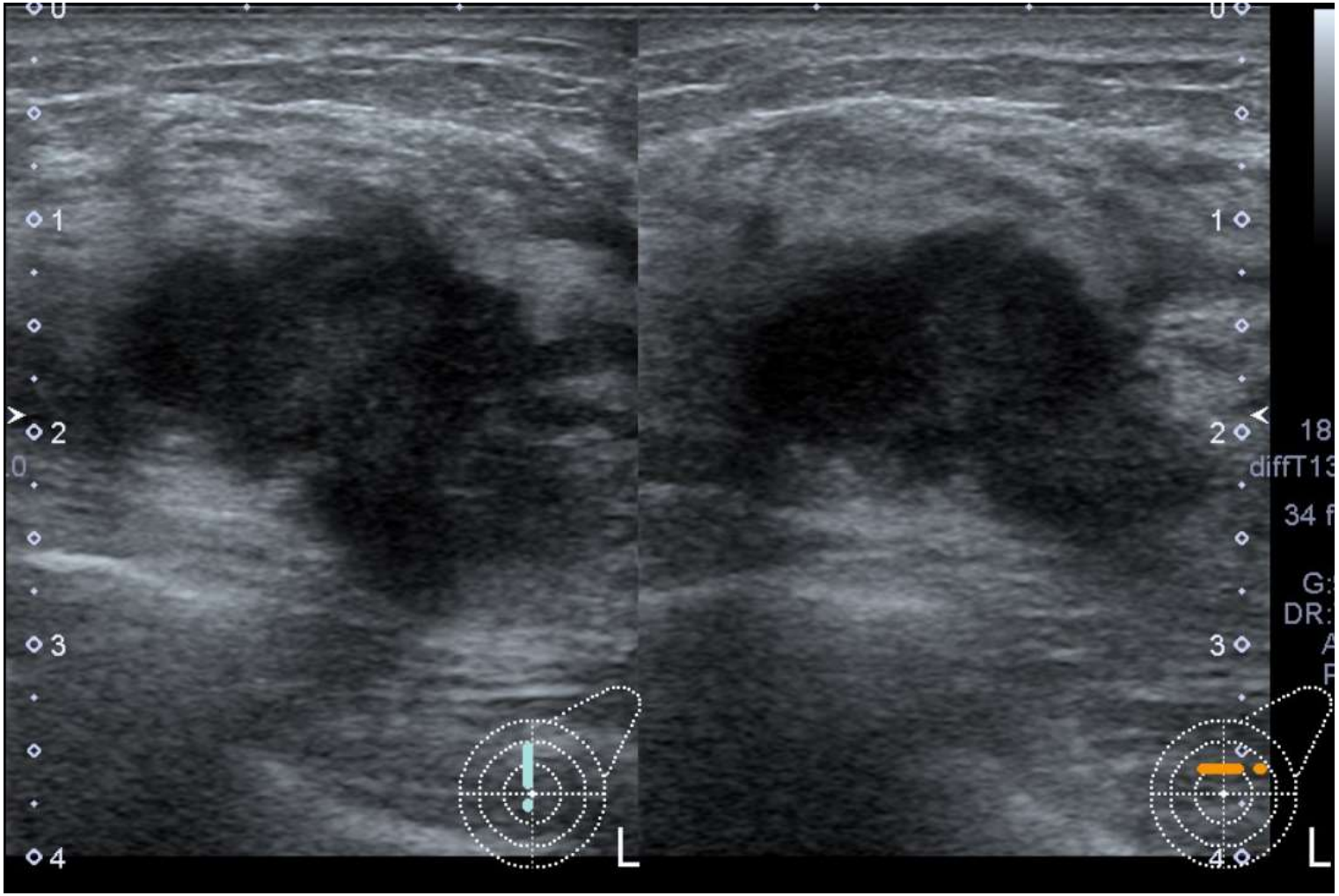

左AC領域に40×28×17㎜大の低エコー腫瘤あり。
不整形、境界不明瞭、内部不均一、血流（＋）、
2mmの石灰化（＋）、前方境界線の断裂なし。

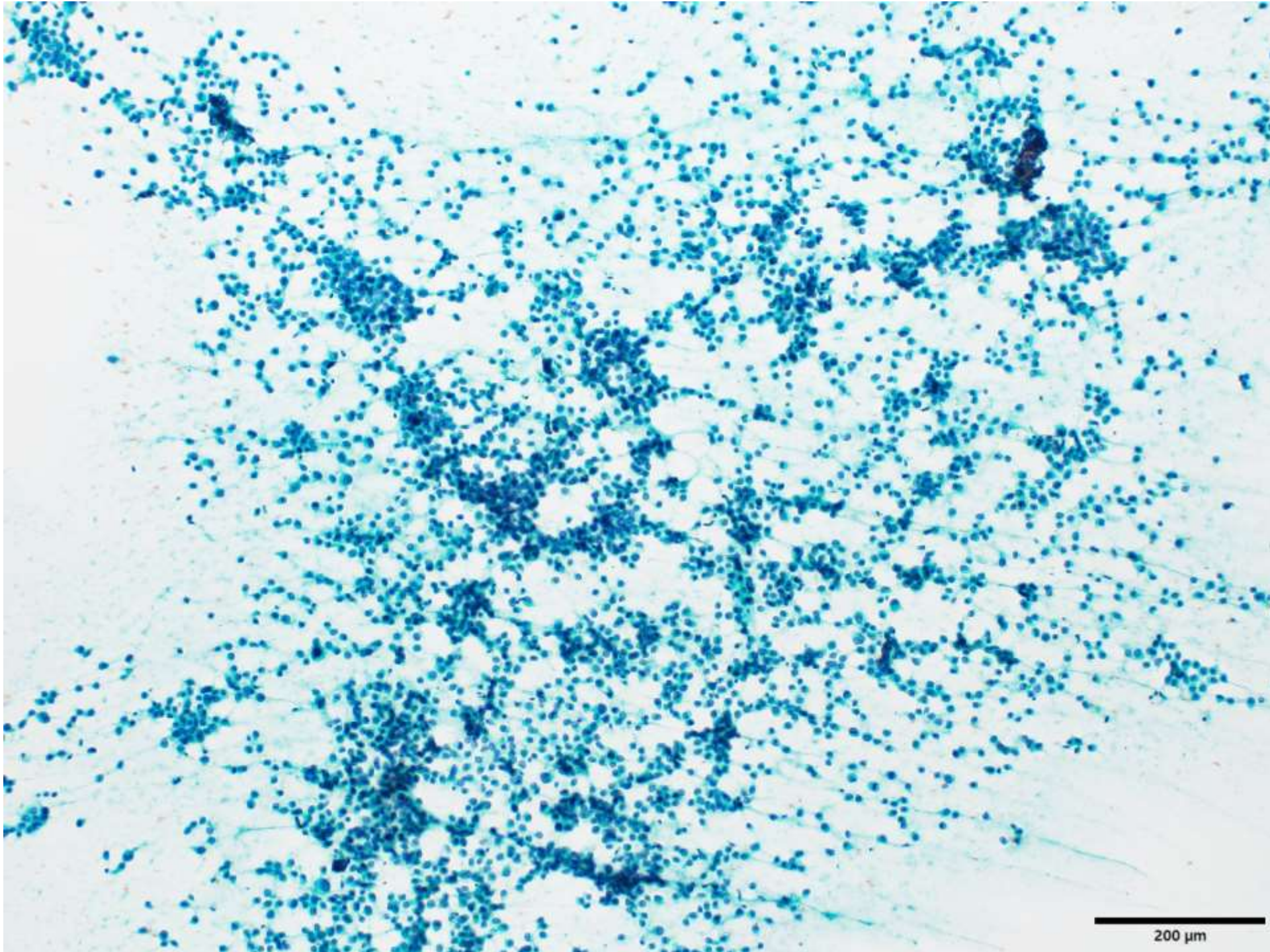
200 µm

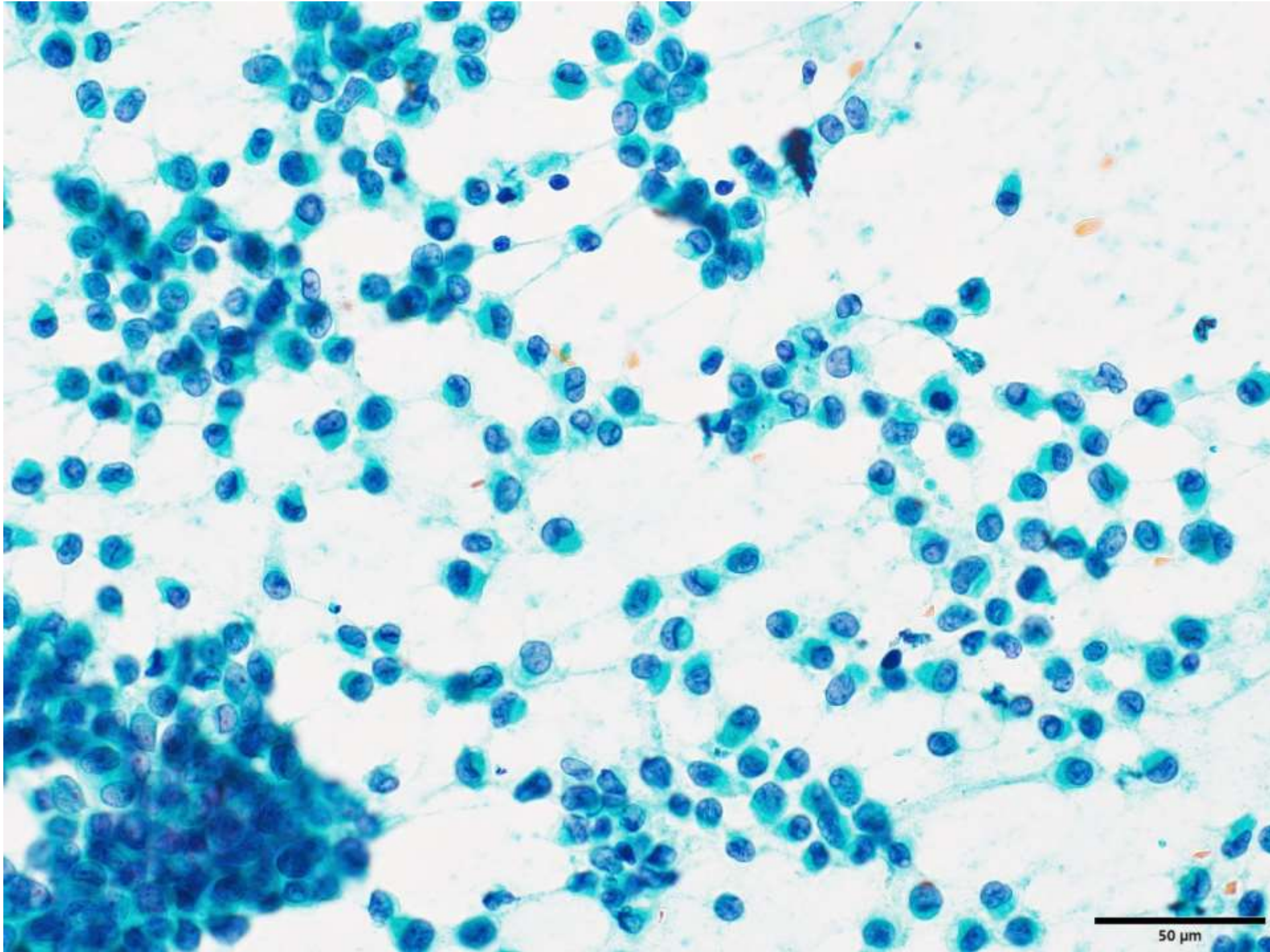
50 µm

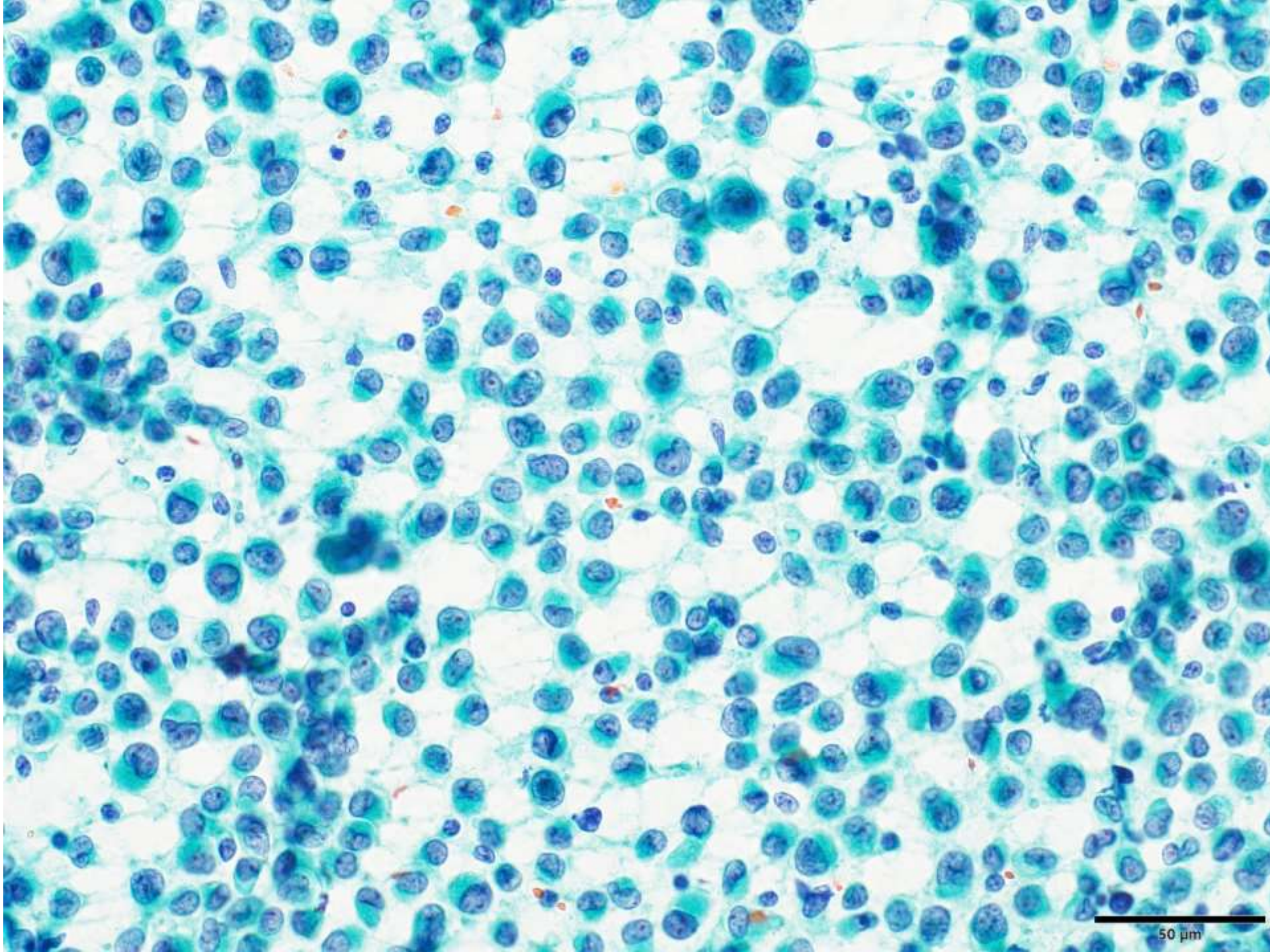
50 µm

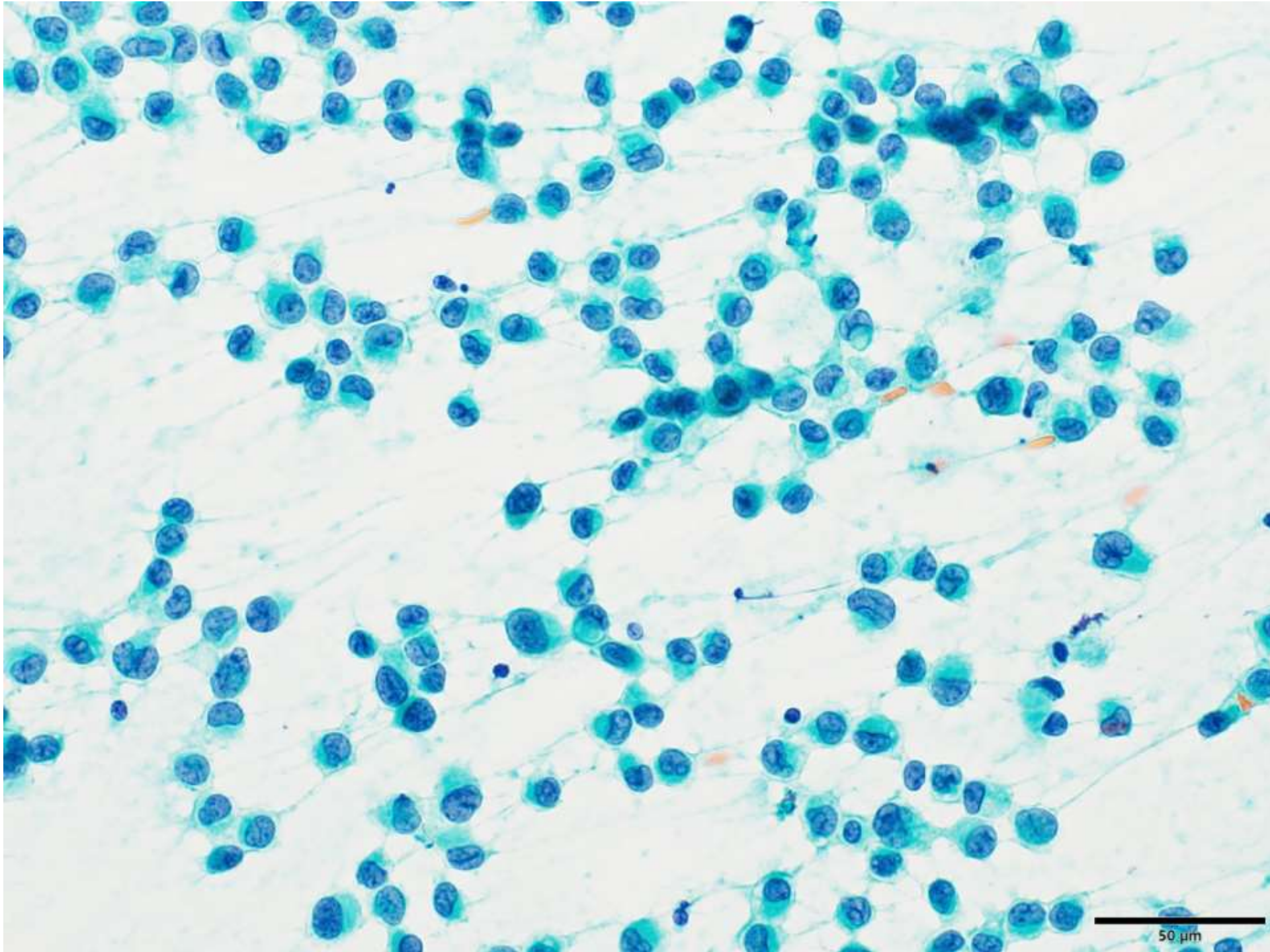
50 µm

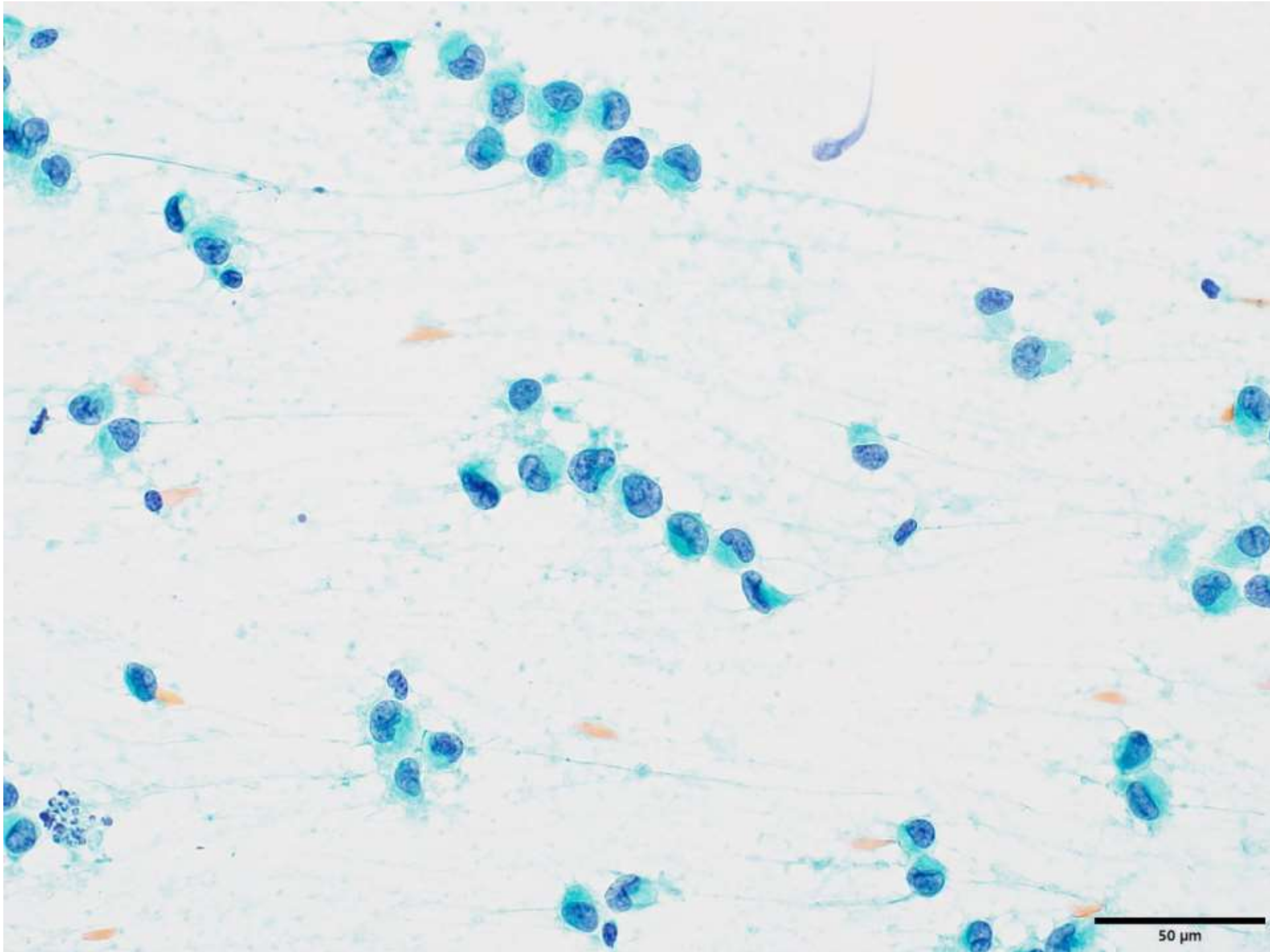
50 µm

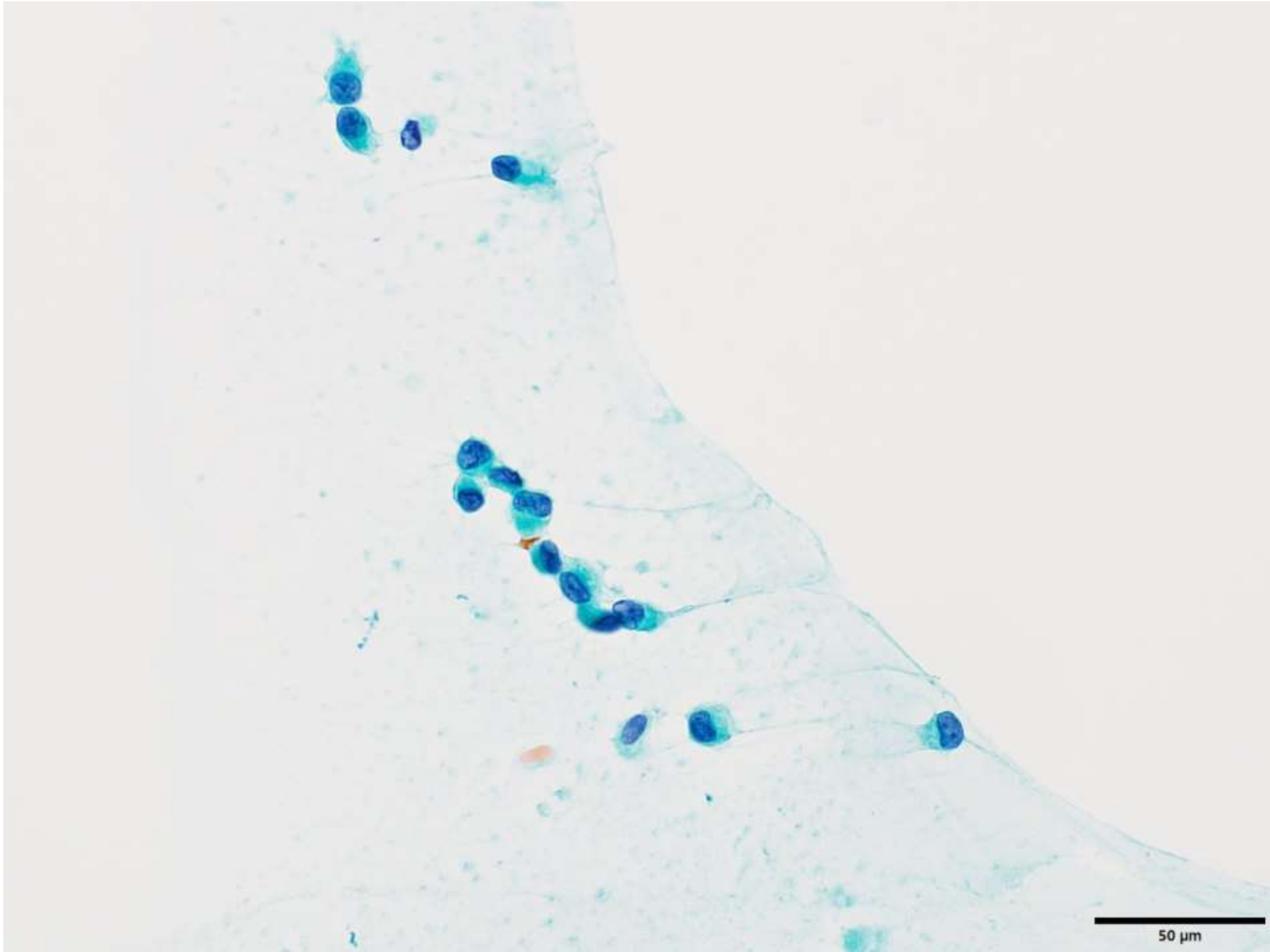
50 µm

〈選択肢〉

①浸潤性乳管癌,腺管形成型

②浸潤性乳管癌,充実型

③浸潤性乳管癌,硬性型

④浸潤性小葉癌

⑤アポクリン癌



八代妙見祭（11/23)
ユネスコ無形文化遺産　九州三大祭り

やつしろ全国花火競技大会
毎年10月に開催され,30万人が来場します。
北は秋田から南は鹿児島まで、全国の有名花火師30業者がその技を競う花火競技大会。
競技花火のほか、ミュージック花火や大玉連発花火などが堪能できます。





病理組織診断

Invasive lobular carcinoma,classic and alveolar type

Lt.CA,22×17mm,g,pT2,pN0(sn),M0,
pStage ⅡA,
nuclear grading Grade1(2+1=2),
histological gradeⅡ（3＋2＋1=6),
Ly0(D2-40),V0,margin(-),
ER90%,PgR70%,HER2(IHC)2+,MIB1 index31.8%

乳腺腫瘍の組織学的分類　　上皮性悪性腫瘍（乳癌取扱い規約第18版）

1.非浸潤癌 Noninvasive carcinoma
　a.非浸潤性乳管癌 Ductal carcinoma in situ
　b.非浸潤性小葉癌 Lobular carcinoma in situ
2.微小浸潤癌 Microinvasive carcinoma
3.浸潤癌 Invasive carcinoma
　a.浸潤性乳管癌 Invasive ductal carcinoma
　　（1） 腺管形成型 Tubule forming type
　　（2） 充実型 Solid type
　　（3） 硬性型 Scirrhous type
　　（4） その他 Other type
　b.特殊型
　　（1）浸潤性小葉癌 Invasive lobular carcinoma
　　（2）管状癌 Tubular carcinoma
　　（3）篩状癌 Invasive cribriform carcinoma
　　（4）粘液癌 Mucinous carcinoma
　　（5）髄様癌 Medullary carcinoma
　　（6）アポクリン癌 Apocrine carcinoma
　　（7）化生癌 Metaplastic carcinoma
　　（8）浸潤性微小乳頭癌 Invasive micropapillary carcinoma
　　（9）分泌癌 Secretory carcinoma
　　(10)腺様嚢胞癌 Adenoid cystic carcinoma
　　(11)その他　Others
4. Paget病 Paget’s disease

WHO組織型分類

Invasive lobular carcinoma

- Classic lobular carcinoma(古典型)
- Solid lobular carcinoma(充実型)
- Alveolar lobular carcinoma(胞巣型)
- Pleomorphic lobular carcinoma(多形型)
- Tubulolobular carcinoma(管状小葉型)
- Mixed lobular carcinoma(混合型)

左乳腺（乳房温存）マクロ画像
Lt.CA,22×17mm



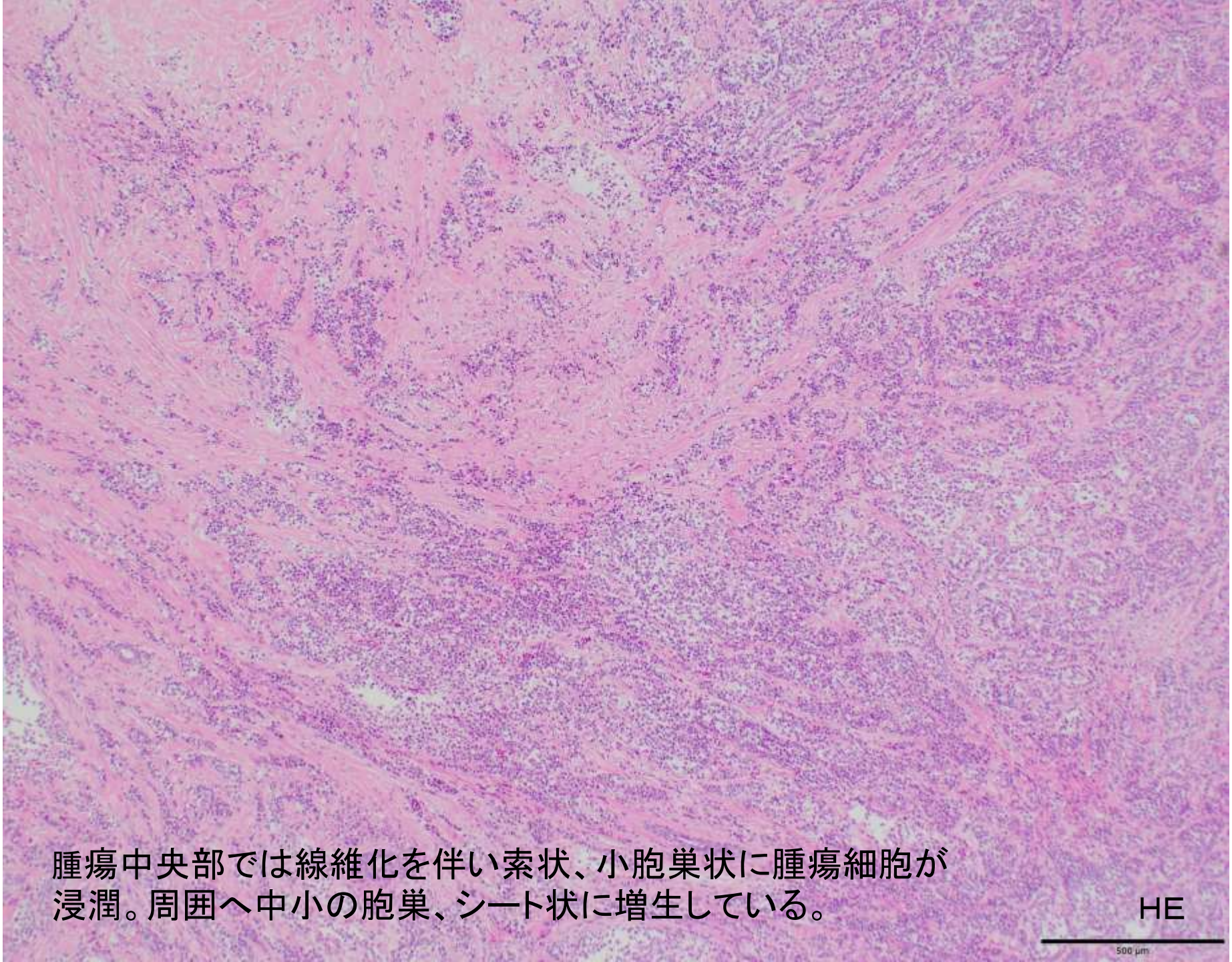

腫瘍中央部では線維化を伴い索状、小胞巣状に腫瘍細胞が浸潤。周囲へ中小の胞巣、シート状に増生している。

HE

500 µm

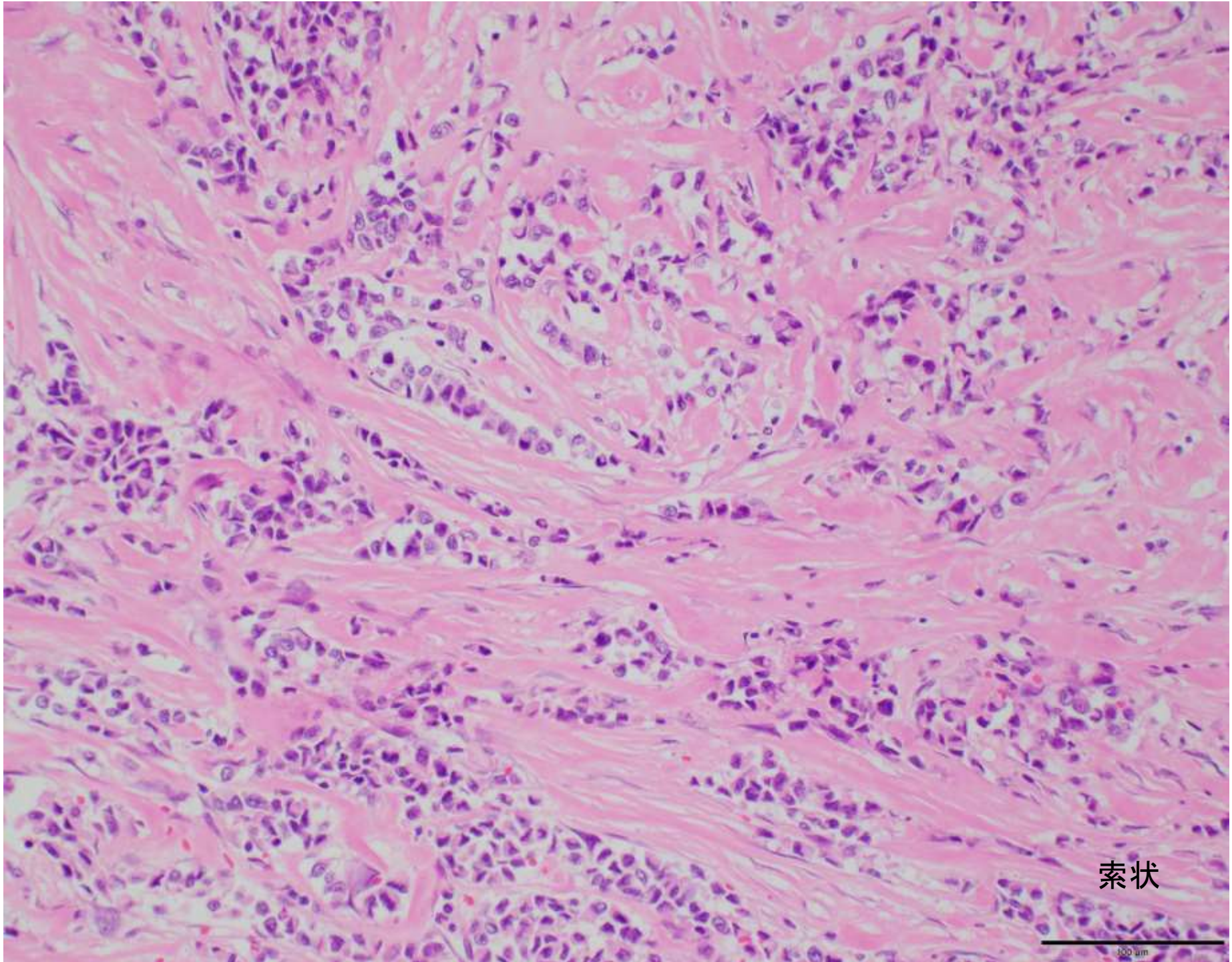
索状

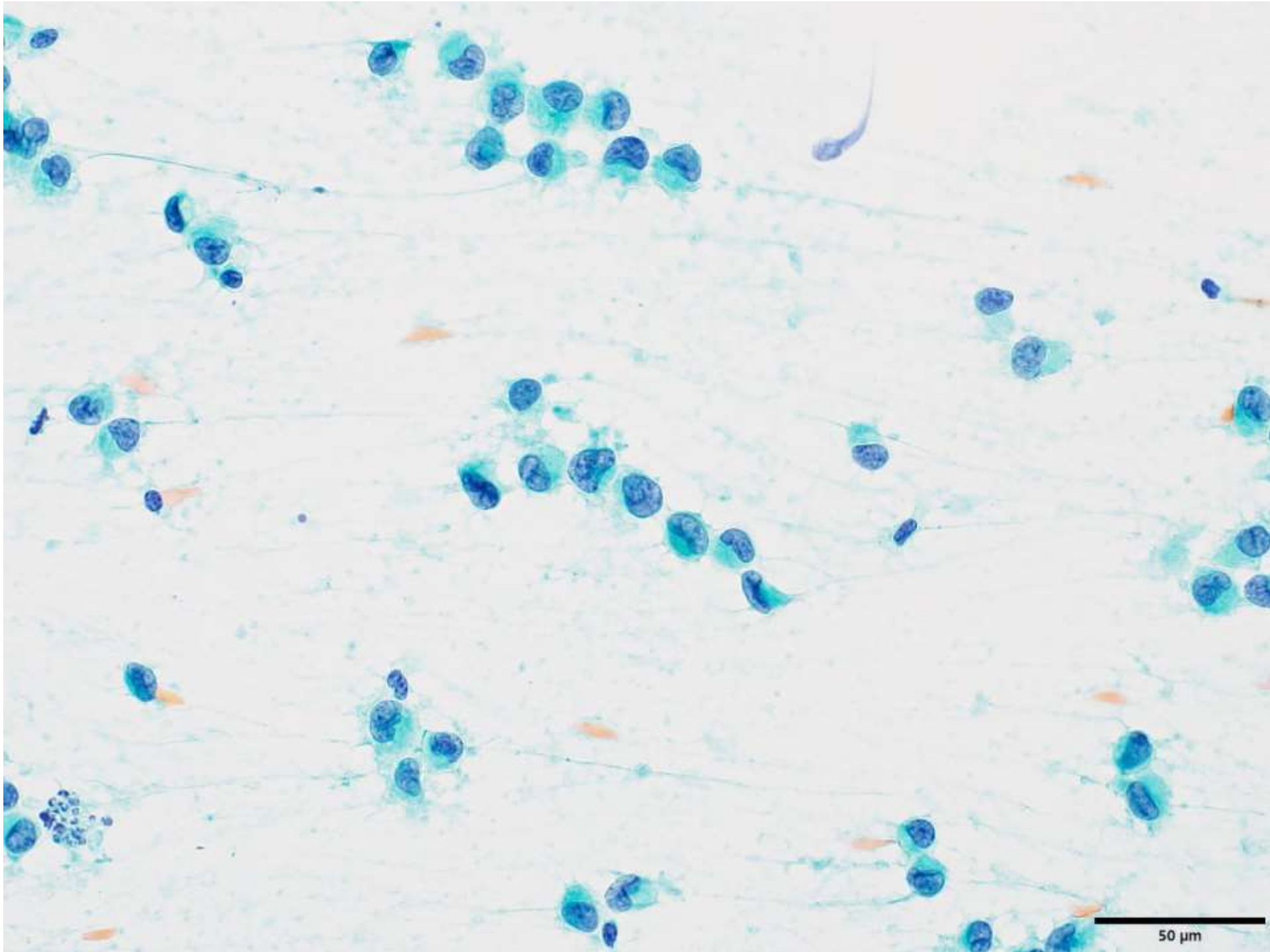
50 µm

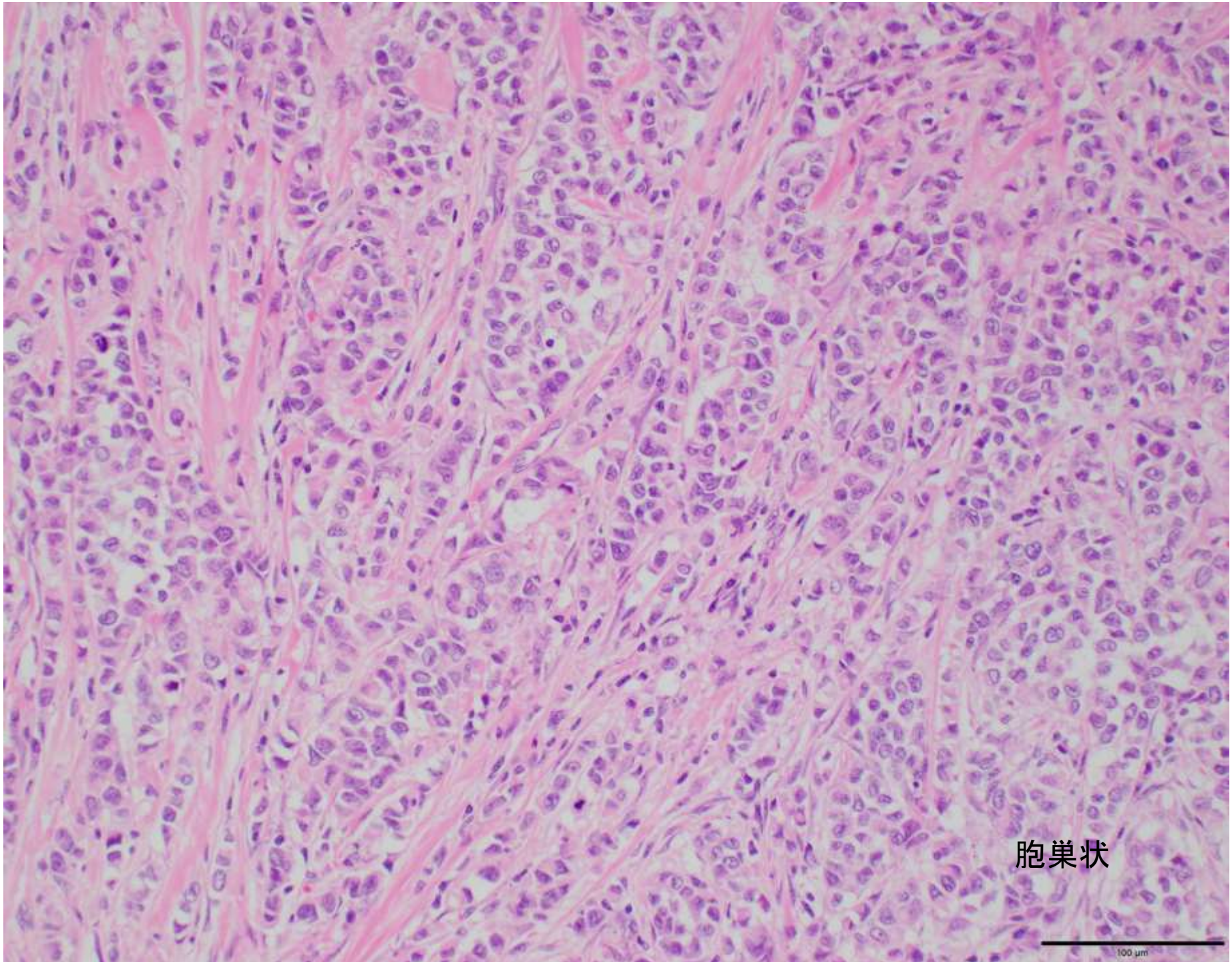
胞巢状
100 µm

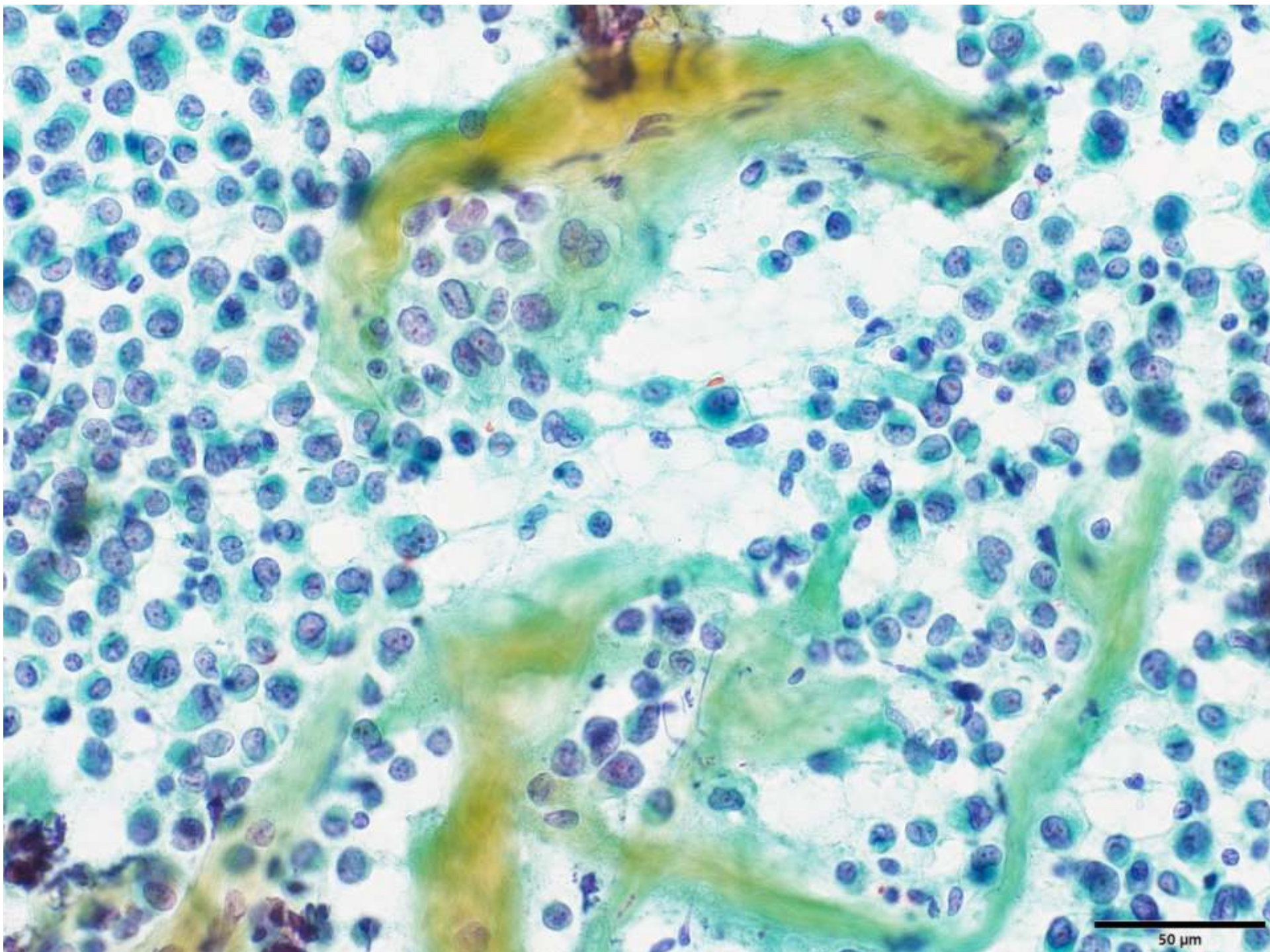
50 µm

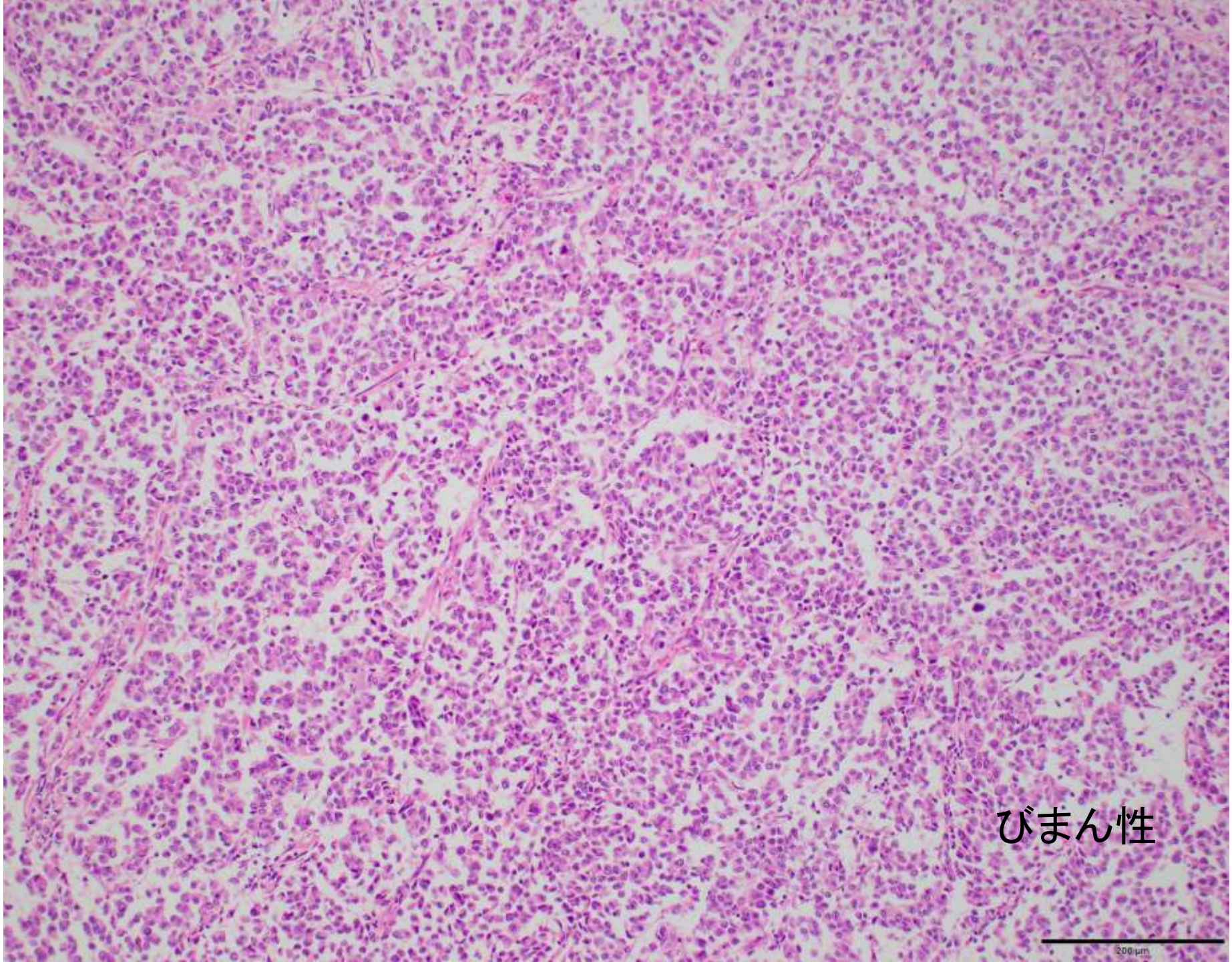
びまん性
200 µm

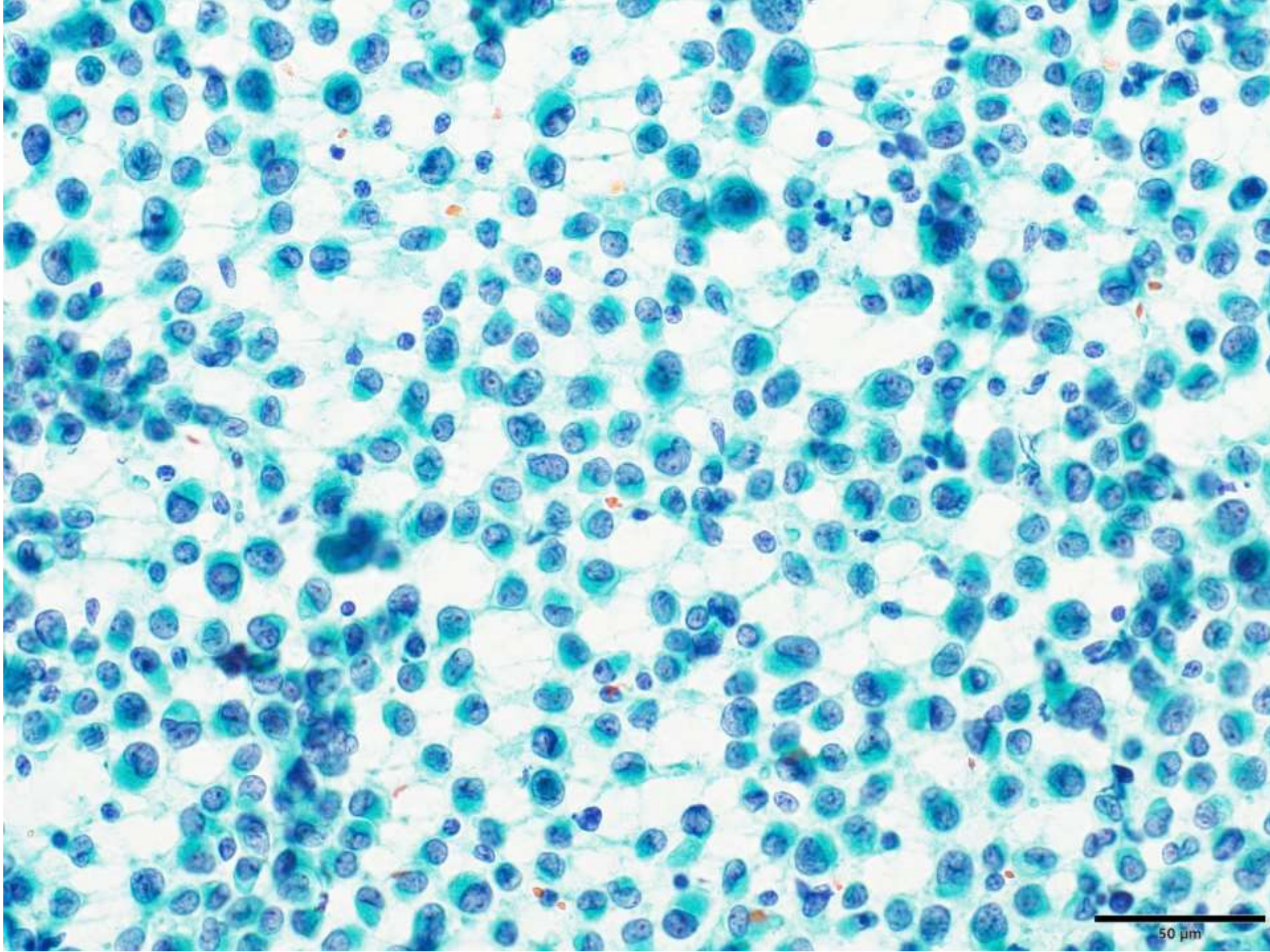
50 µm

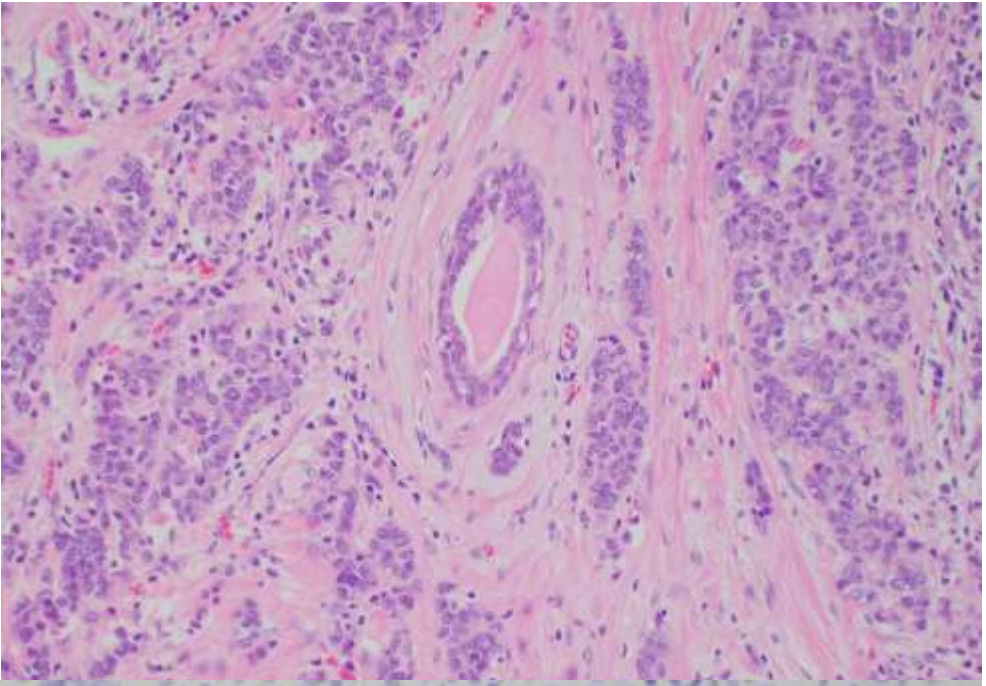

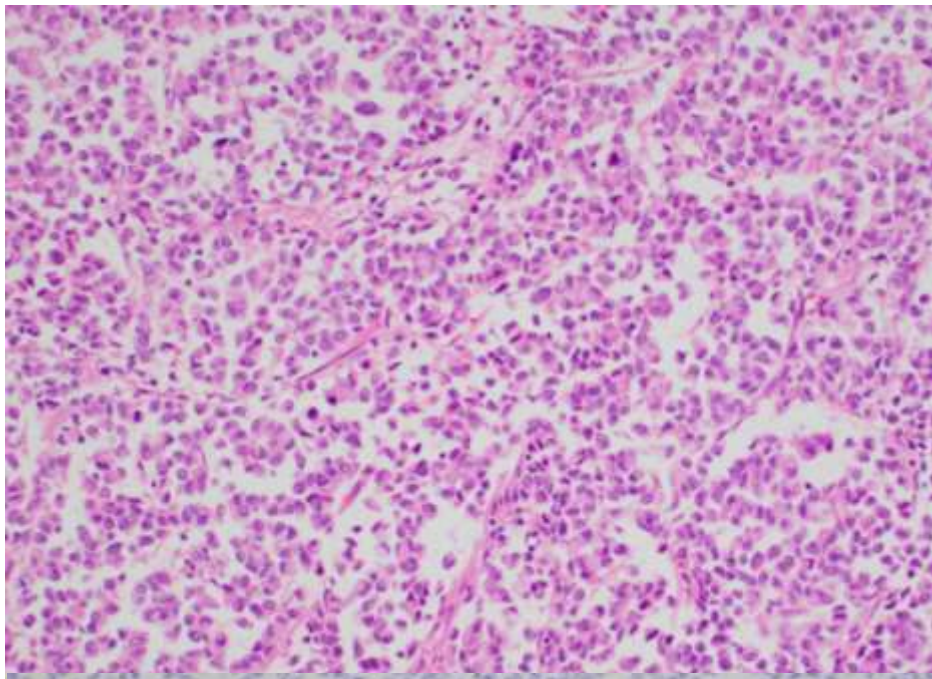

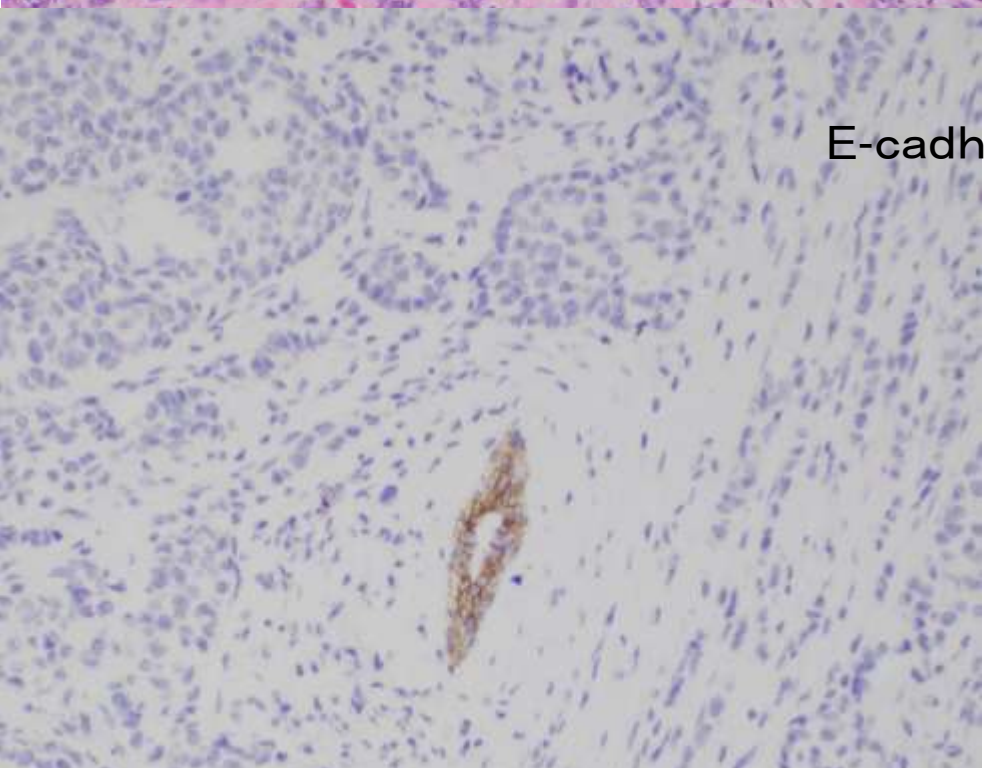

E-cadherin（－）

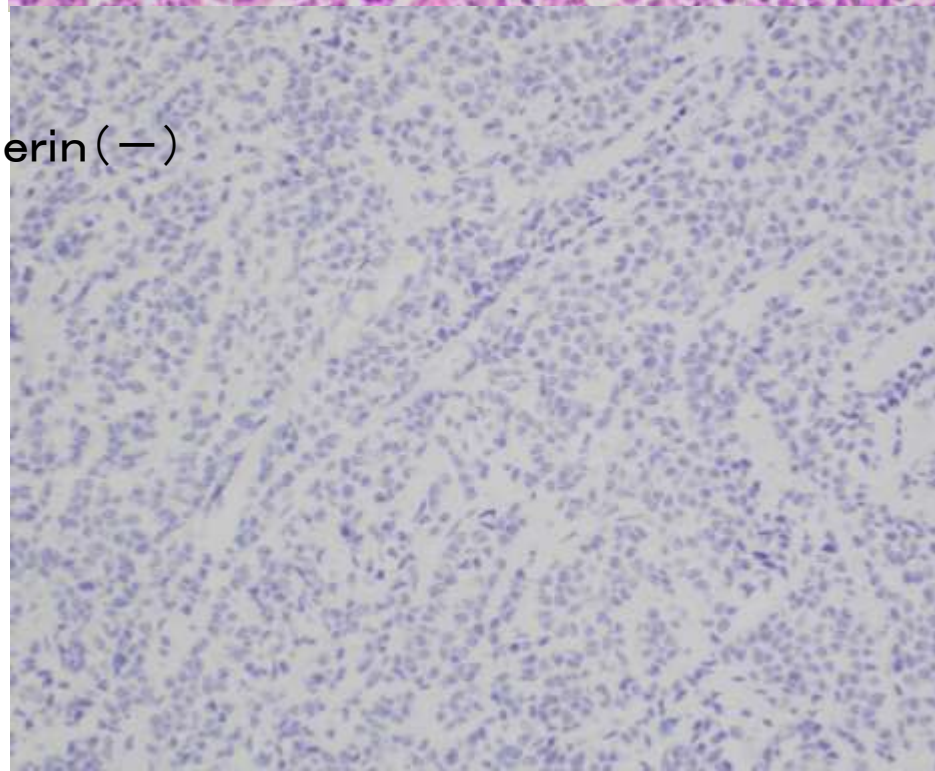

臨床像

・浸潤癌における発生頻度は全乳癌の5～15%
・発生年齢は通常型浸潤癌に比べやや高い（50歳以降で好発
・多中心性発生が多く、びまん性増殖パターンを呈するため、触診や画像診断、切除検体割面で大きさを同定することが困難なことが多い。
・しばしば両側発生（6～47%）。
・予後は、術後10年は通常型浸潤癌と同等あるいは良好。長期予後は浸潤性小葉癌の方が悪いとする報告もある。

浸潤性小葉癌の病理組織像

- 癌細胞は小型で結合性に乏しく、一列に並ぶか散在性に浸潤することが多い（古典型Classic type）（多くはこれ）。
- 癌細胞が充実性胞巣状を示すことはあるが、腺腔を形成することはほとんどない。
- 細胞質に粘液をもち、印環細胞の像をしめすこともある。
- 細胞異型が強く多形性をしめし、核分裂像の多いものもある（多形型）。
- 非浸潤性小葉癌の像をしめす小葉内病変を伴うことが多い。
- 間質反応や背景乳腺の構築の乱れがみられないことも多く、しばしば正常乳管周囲を取り囲むような同心円状配列を示す。
- 核は円形あるいは核縁の切れ込みを有する楕円形で、細胞膜は薄く、しばしば内部に粘液を容れたICLを有する。
- 多くの浸潤性小葉癌は、E-cadherinの免疫組織化学により細胞膜発現が消失する。
- 典型例では核分裂像はみられない。

浸潤性乳管癌 ,腺管形成型

VS

浸潤性小葉癌

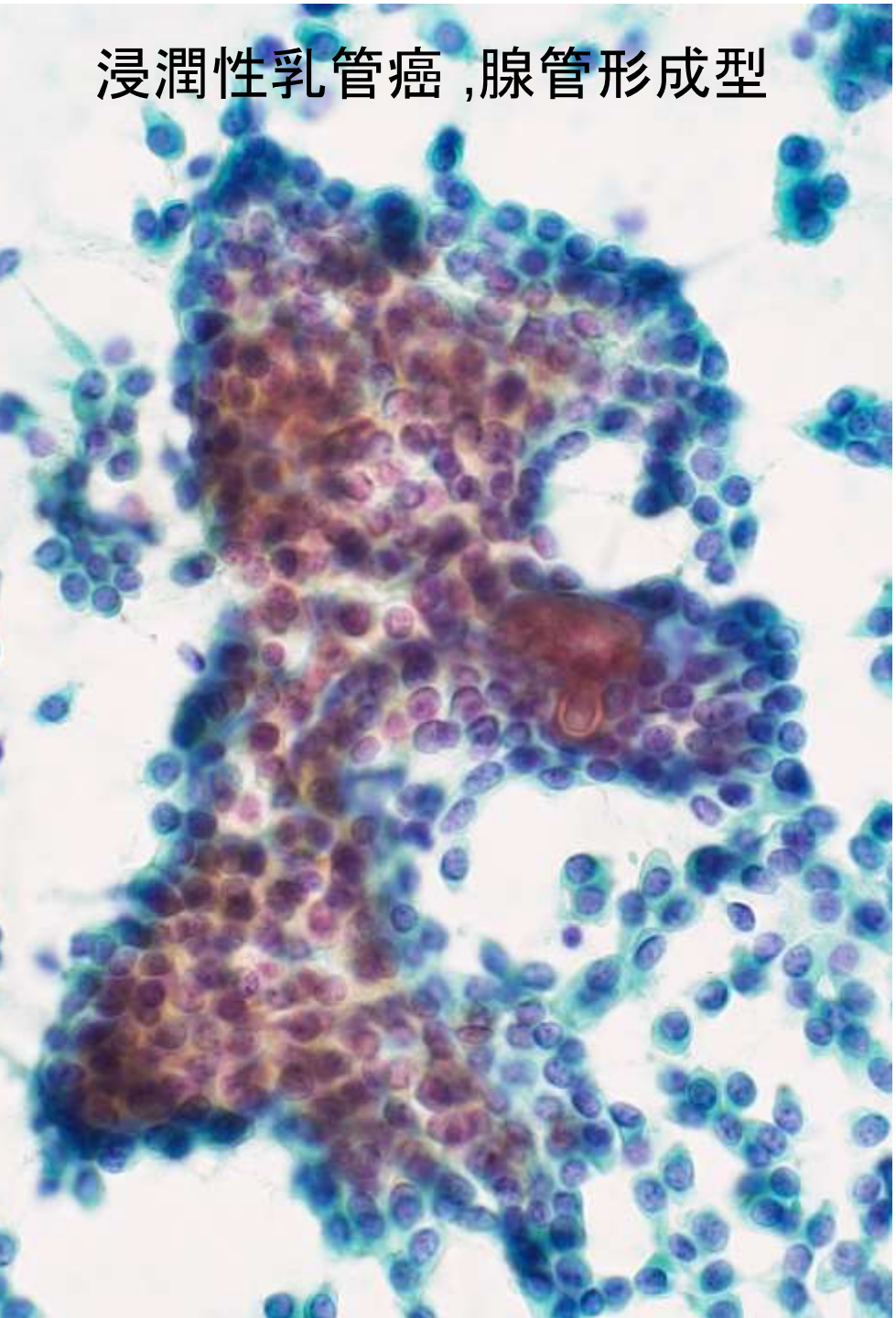
浸潤性乳管癌 ,腺管形成型

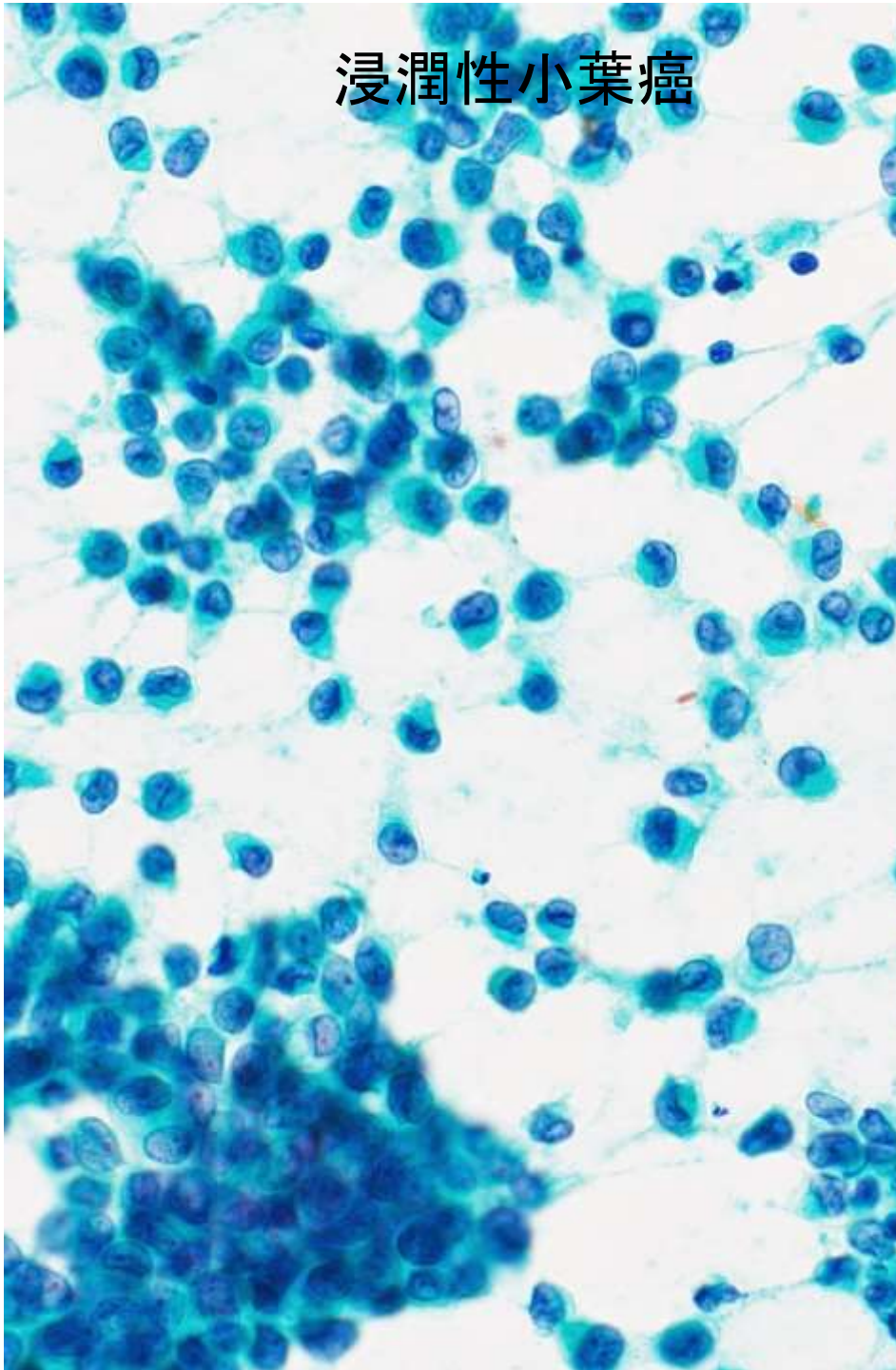
浸潤性小葉癌

浸潤性乳管癌 ,充実型

VS

浸潤性小葉癌

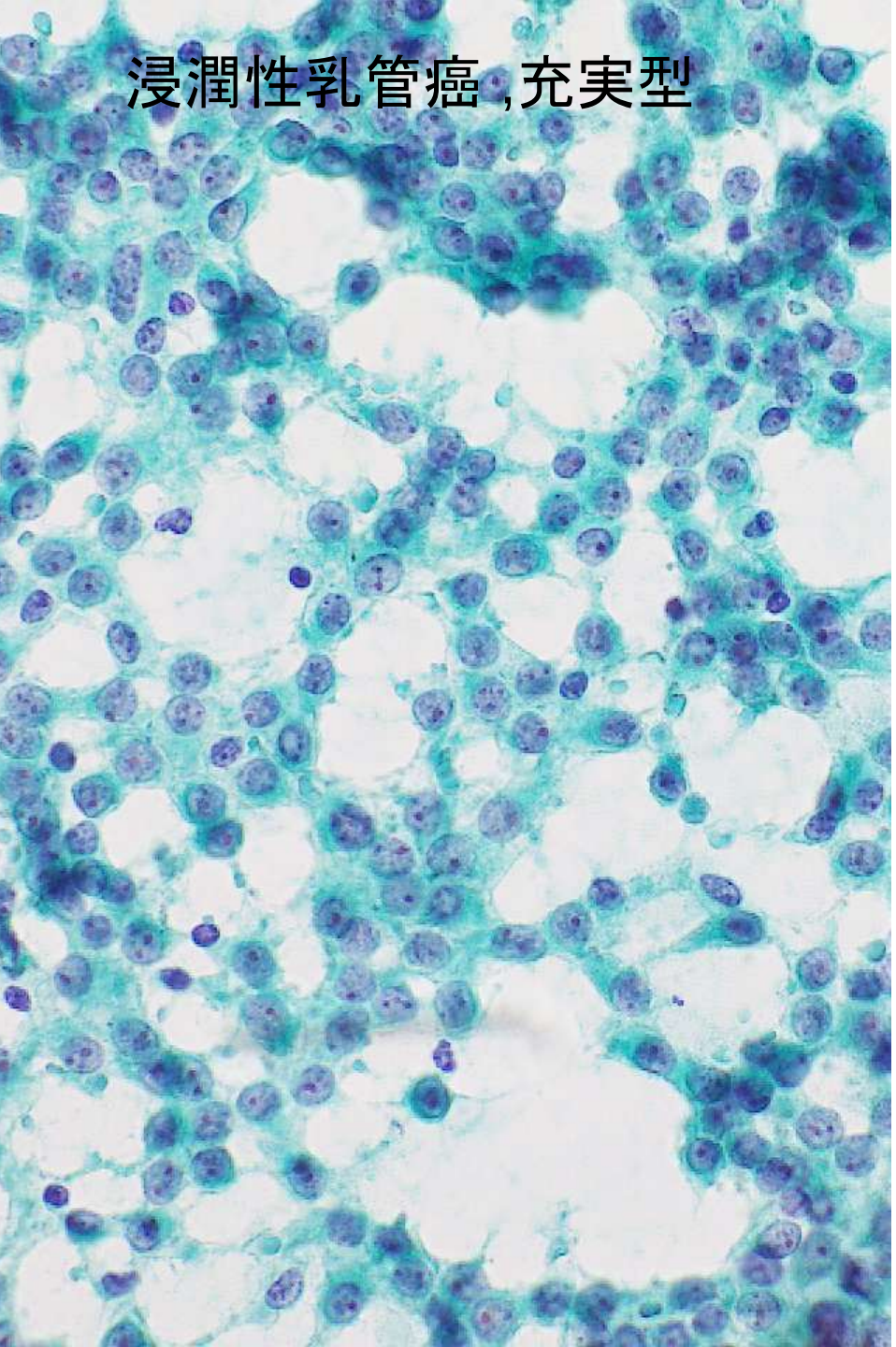
浸潤性乳管癌,充実型

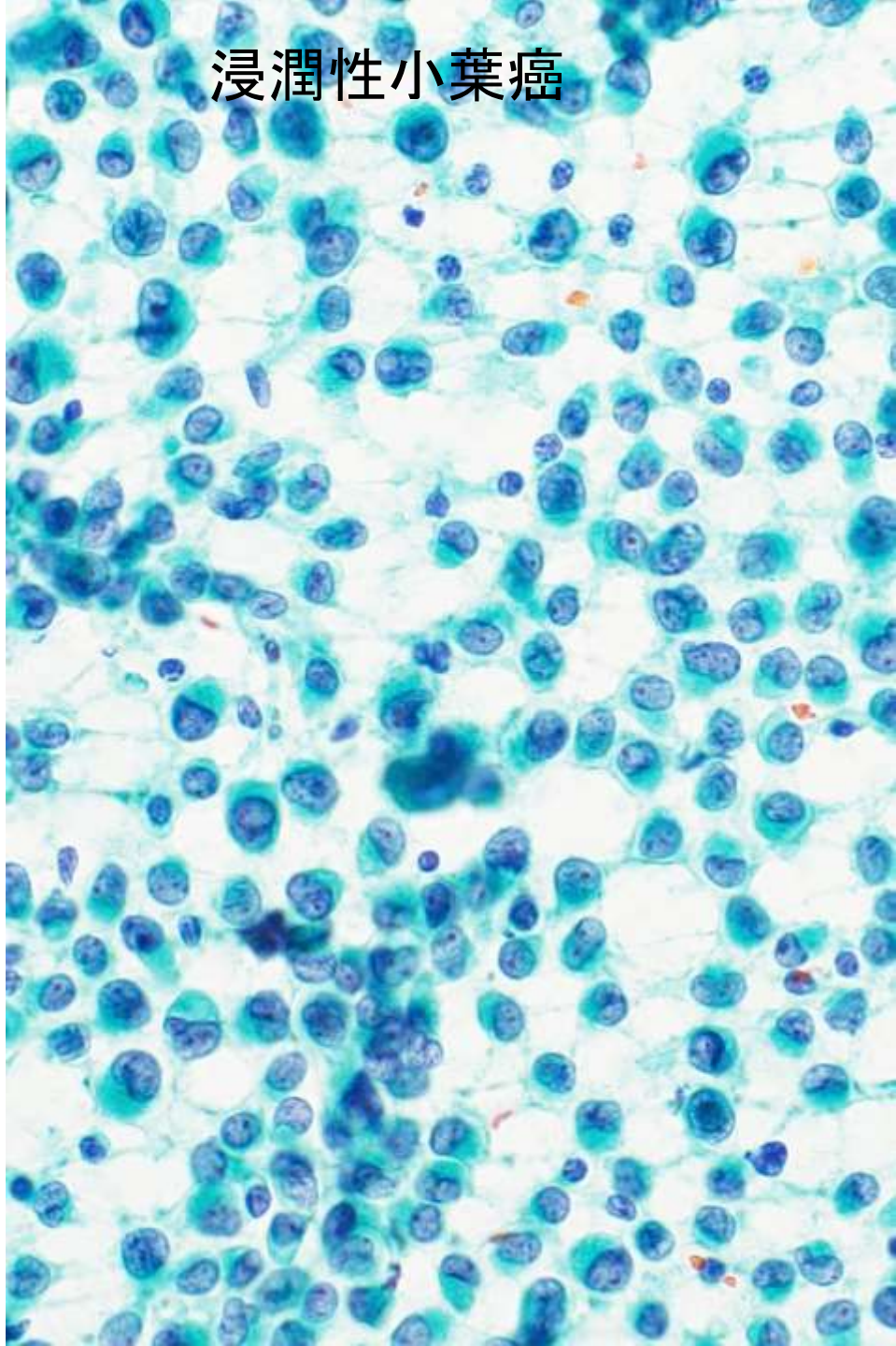
浸潤性小葉癌

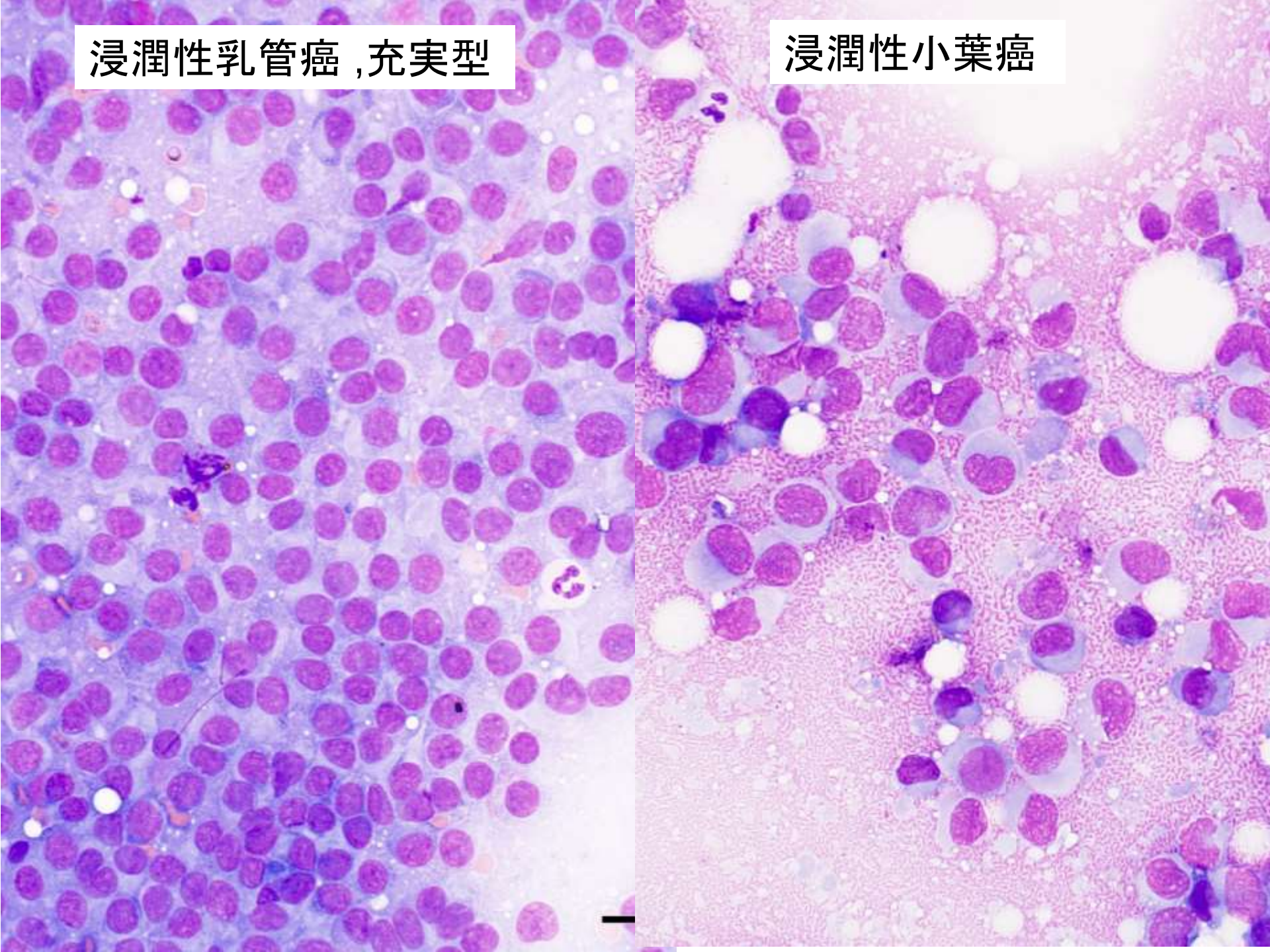
浸潤性乳管癌 ,充実型
浸潤性小葉癌

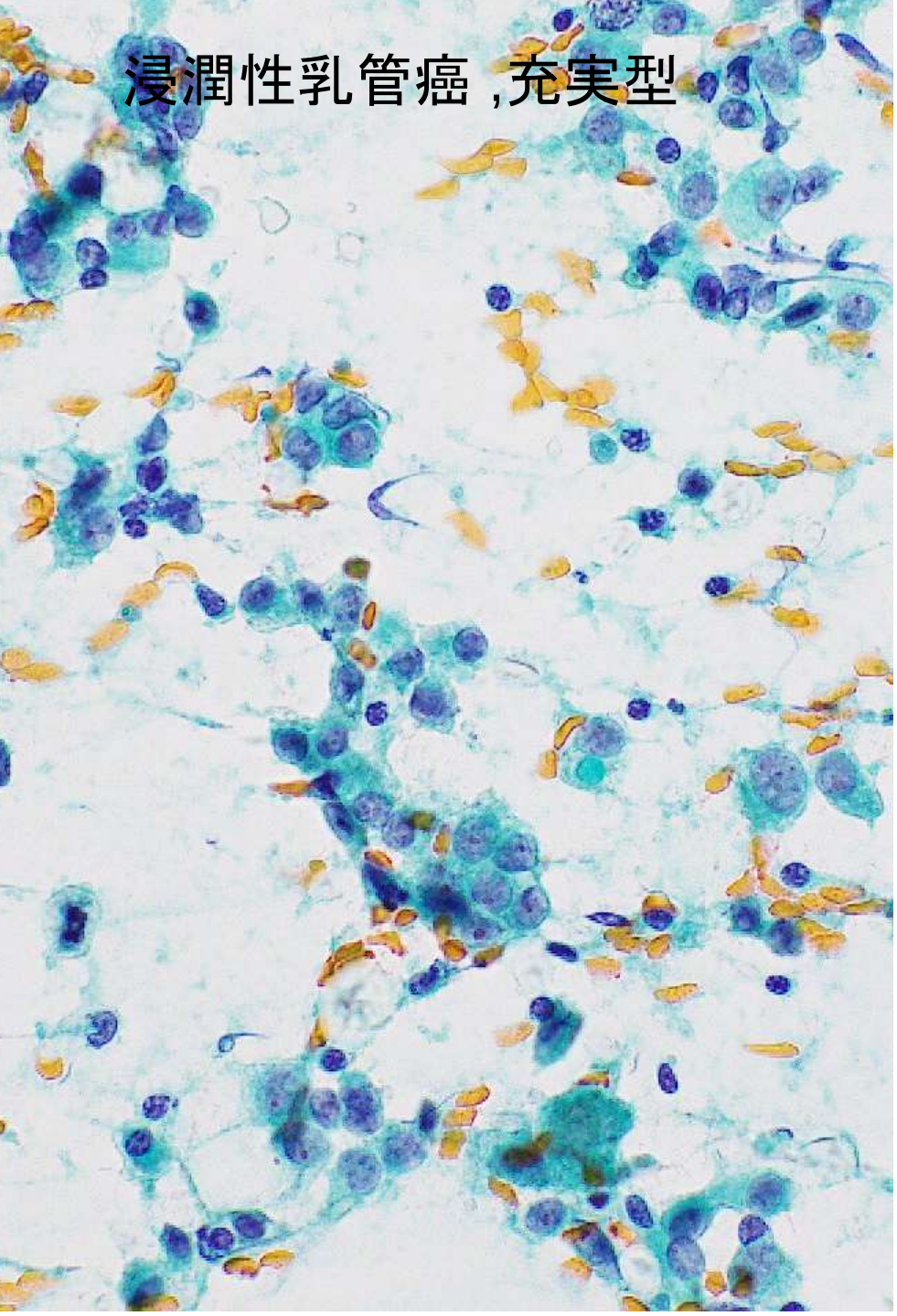
浸潤性乳管癌，充実型

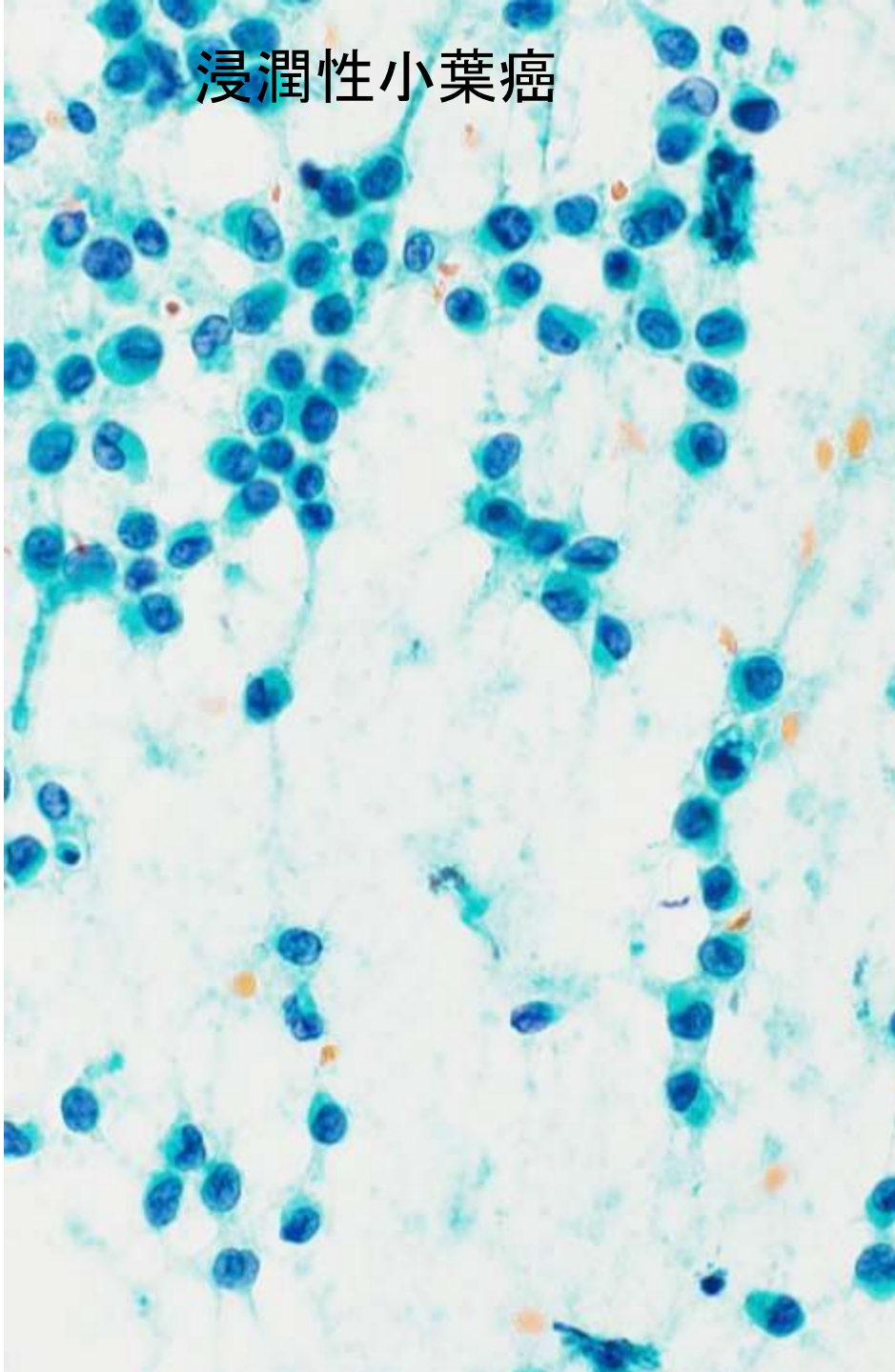
浸潤性小葉癌

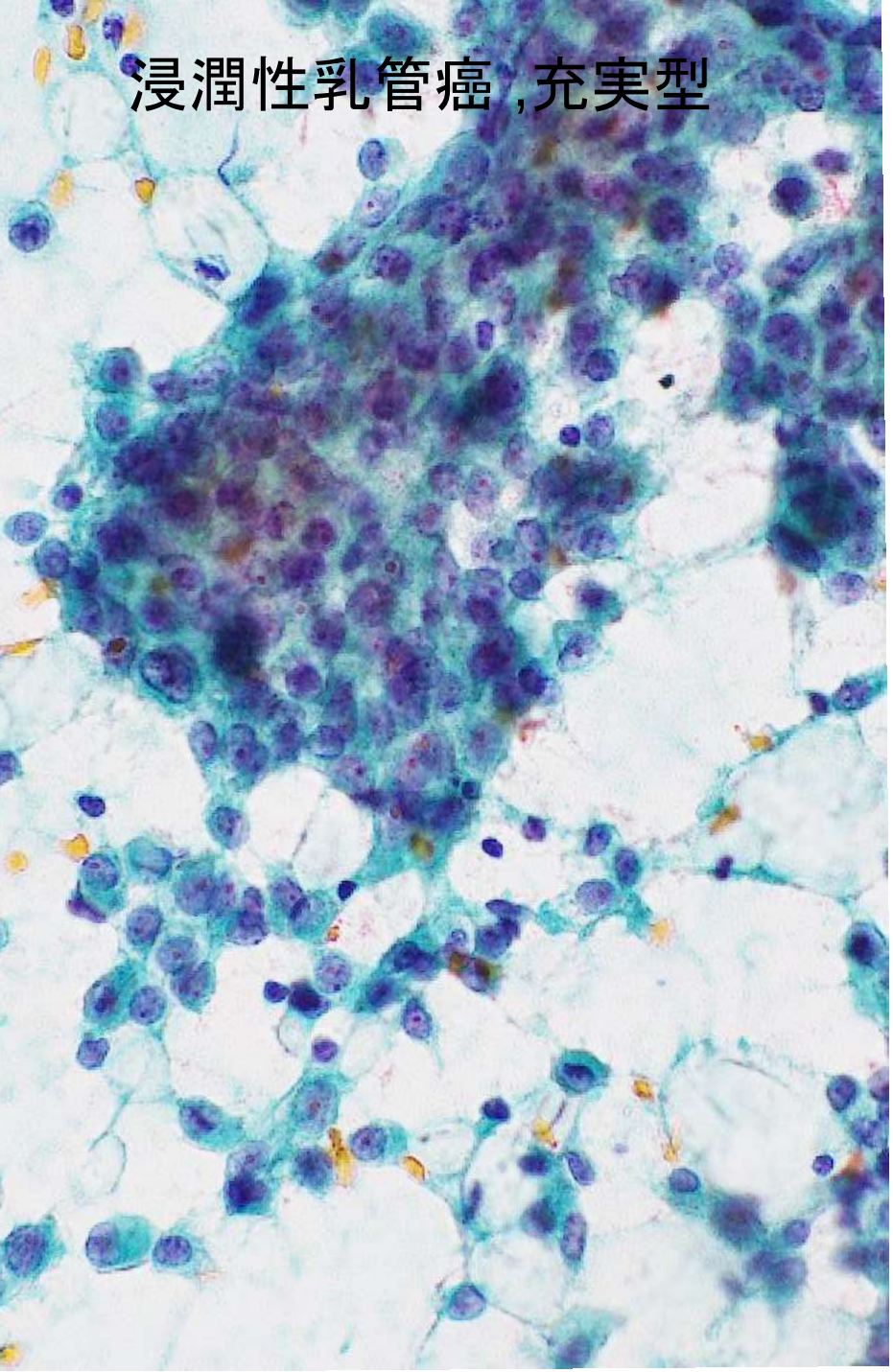
浸潤性乳管癌，充実型

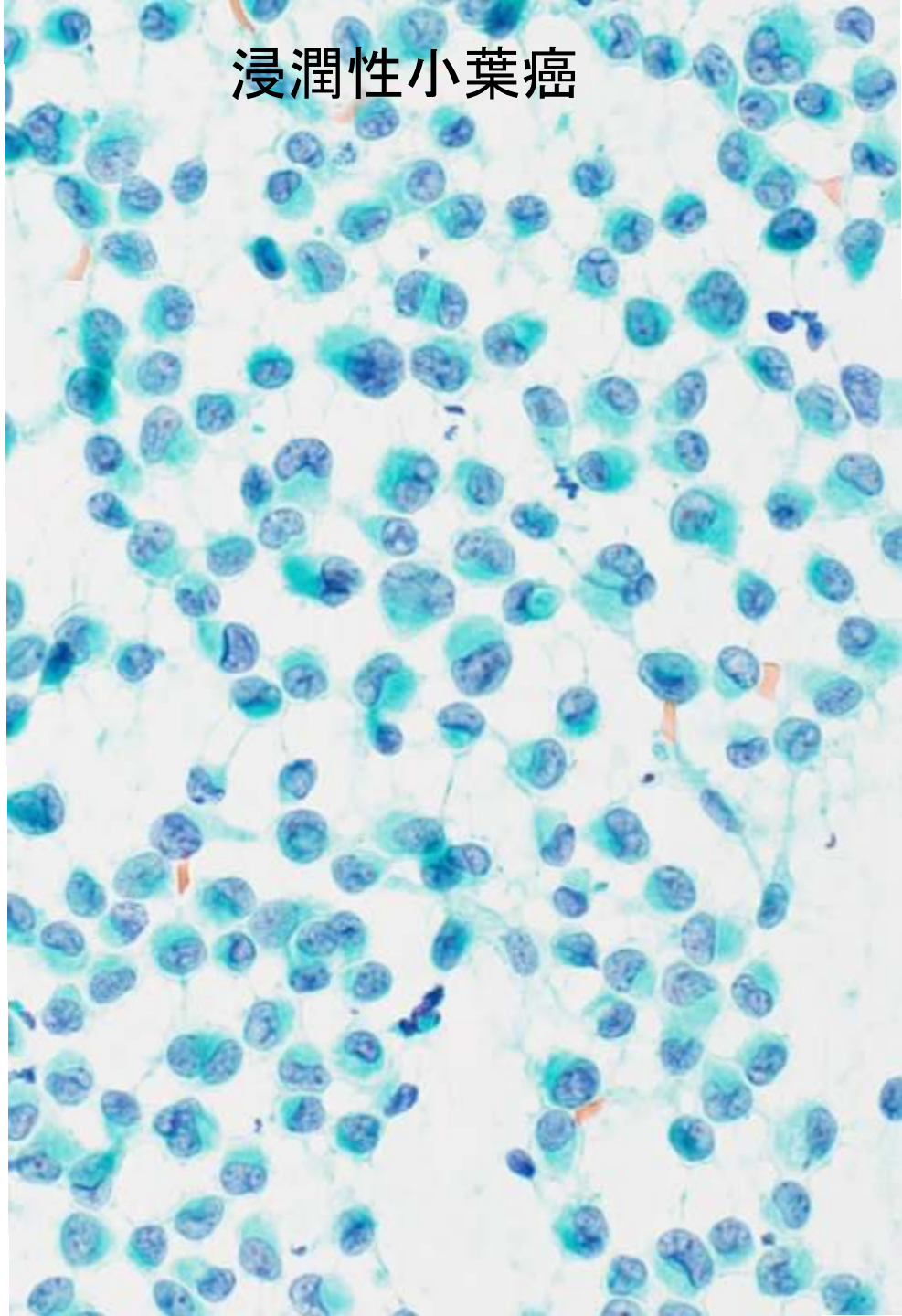
浸潤性小葉癌

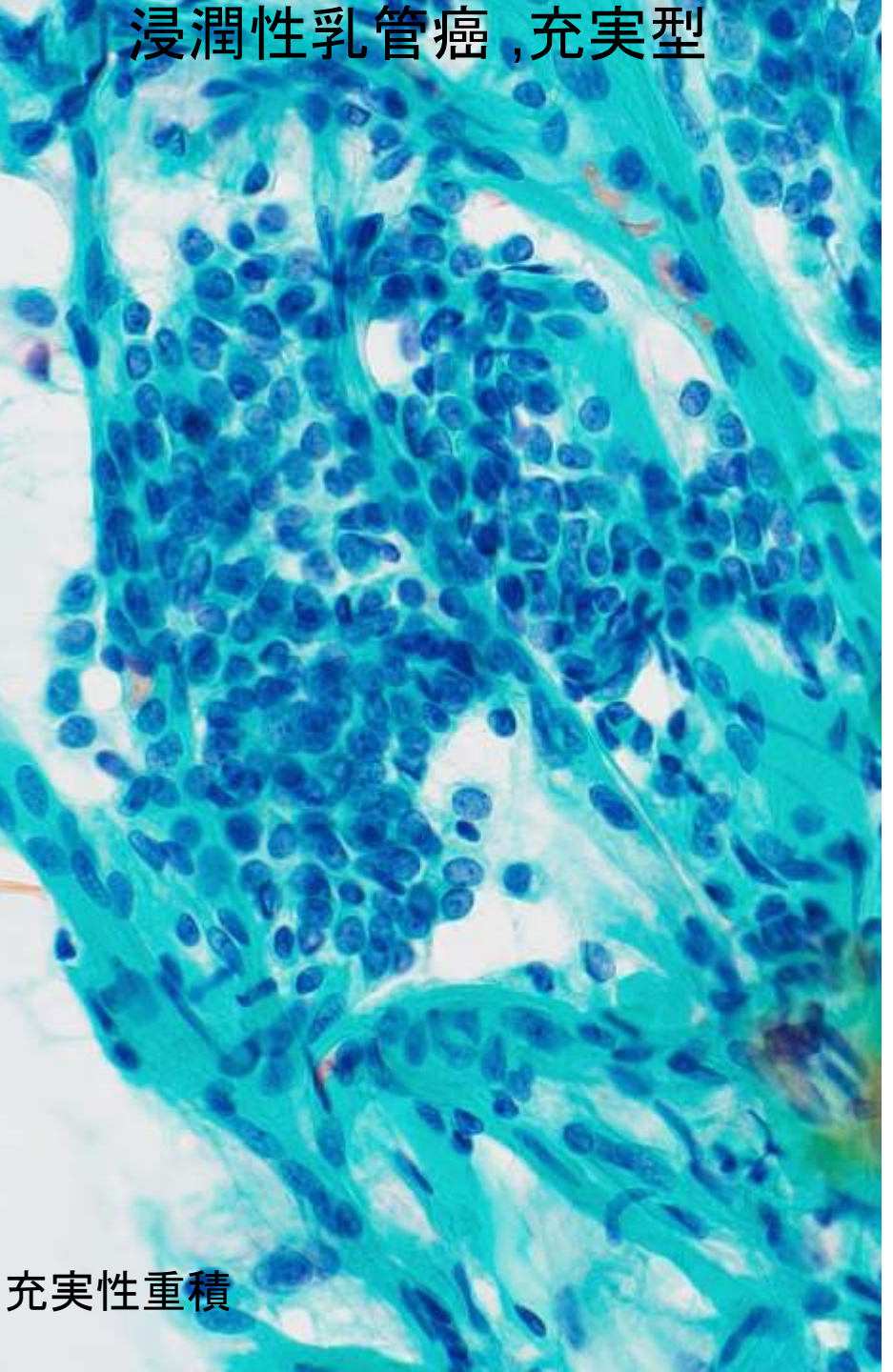
浸潤性乳管癌，充実型
充実性重積

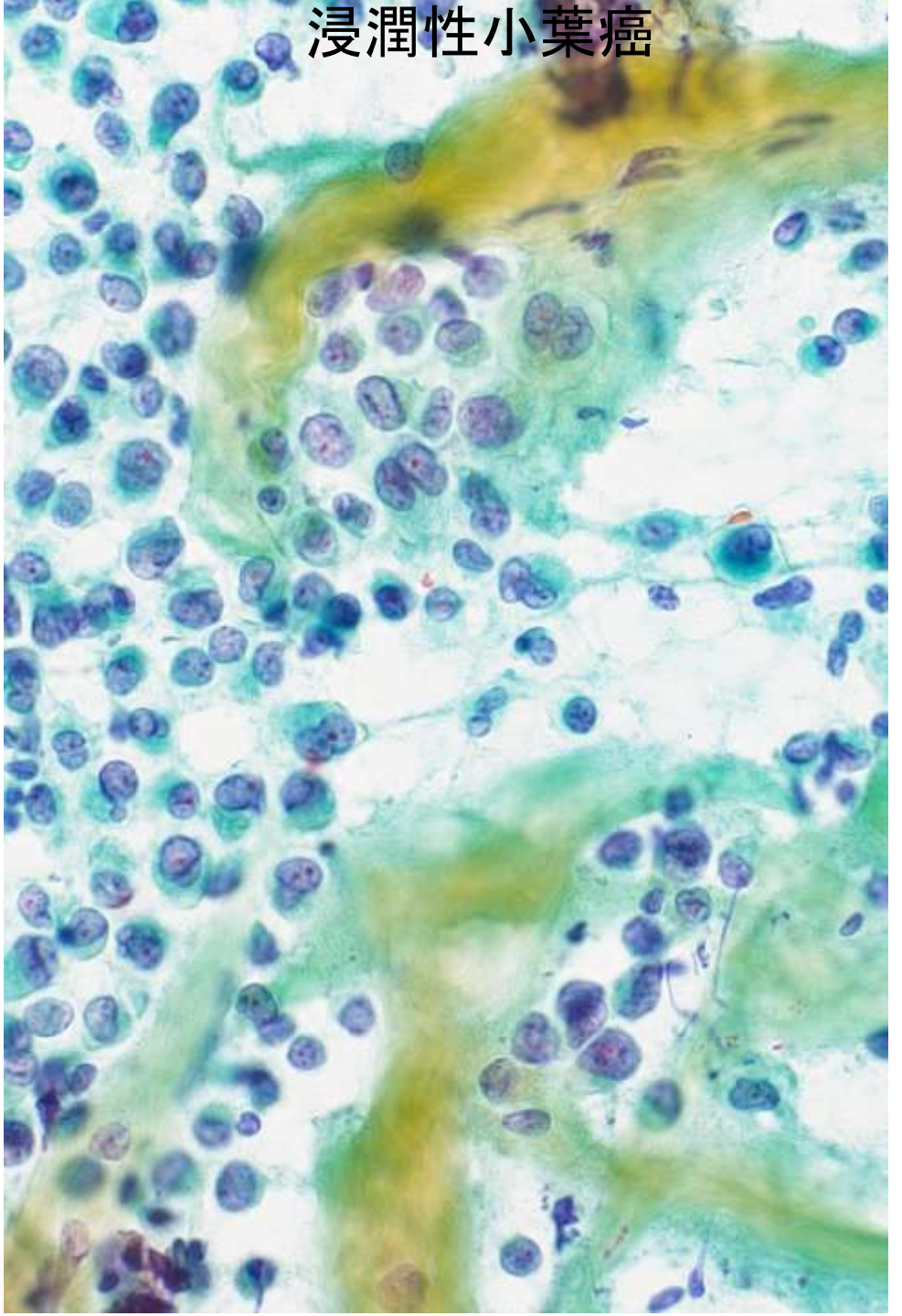
浸潤性小葉癌

浸潤性乳管癌 ,硬性型

VS

浸潤性小葉癌

浸潤性乳管癌 ,硬性型

浸潤性小葉癌



直線状の線状配列

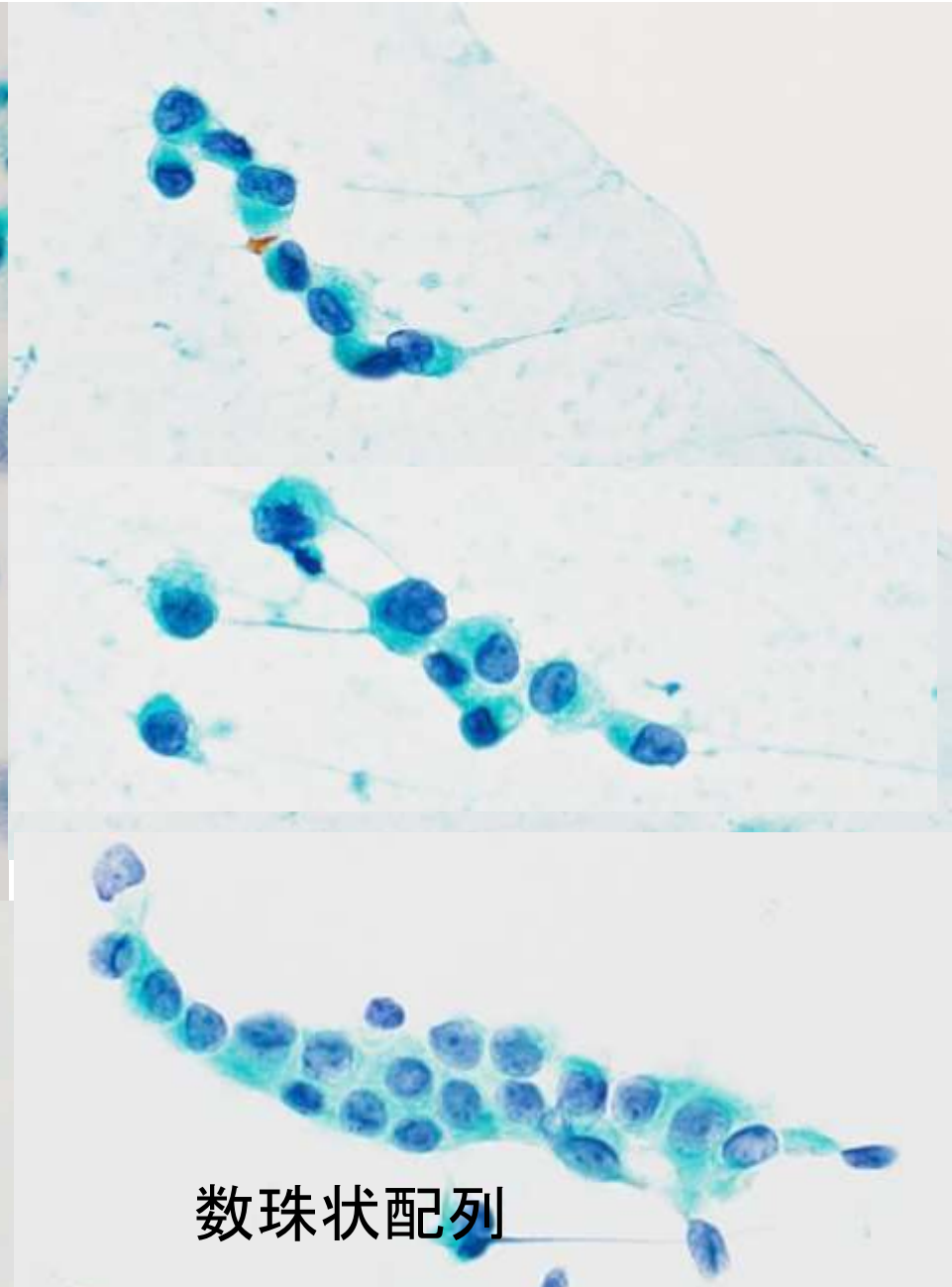

数珠状配列

浸潤性乳管癌 ,硬性型

（間質結合織の器質化～硬化）

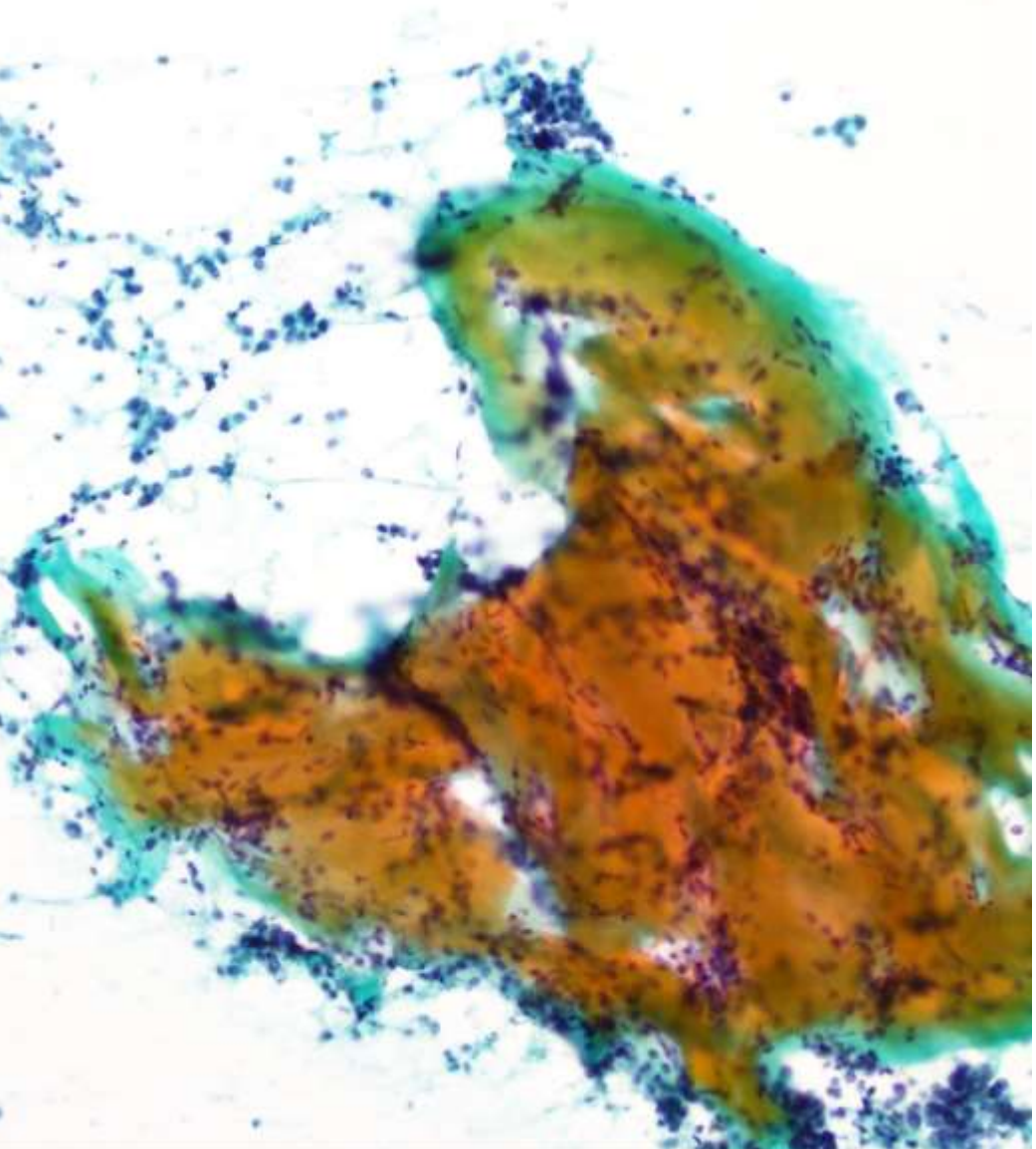

浸潤性小葉癌

（比較的疎な間質結合織）

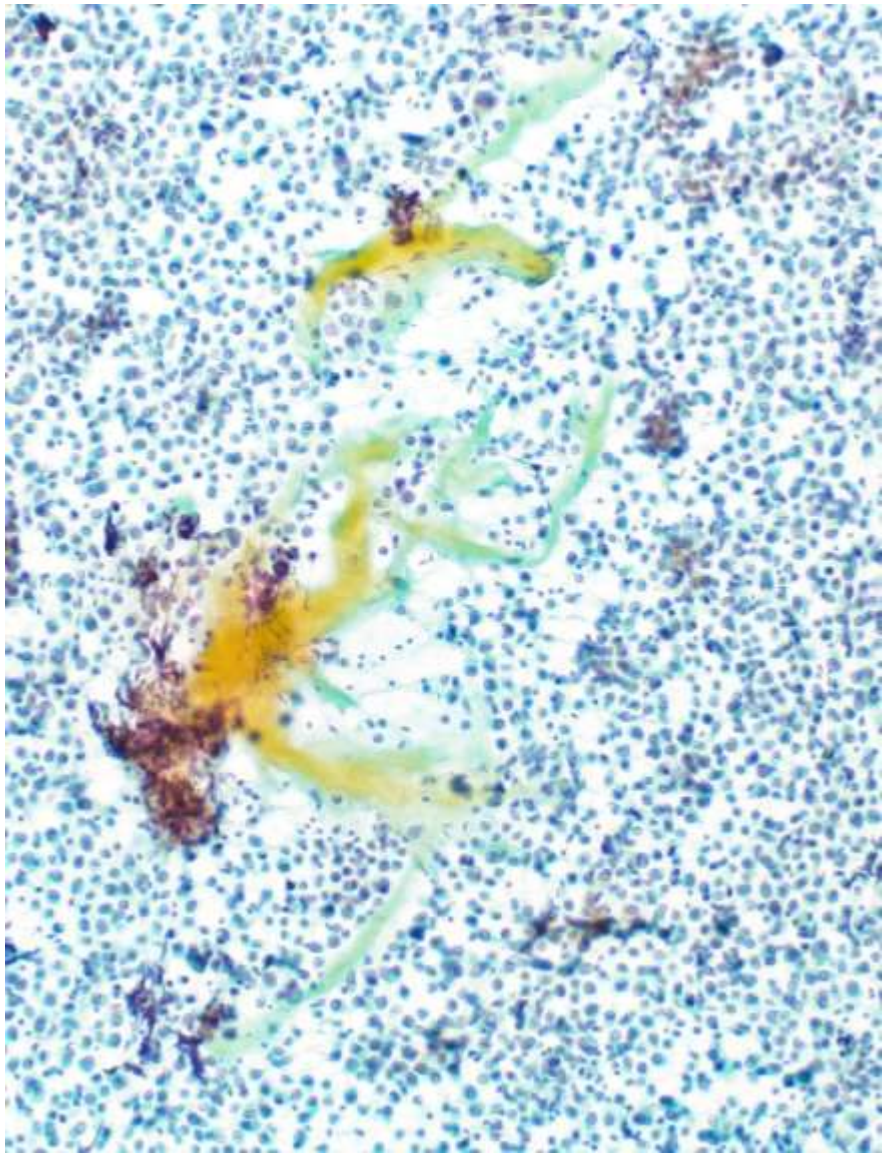

アポクリン癌

VS

浸潤性小葉癌

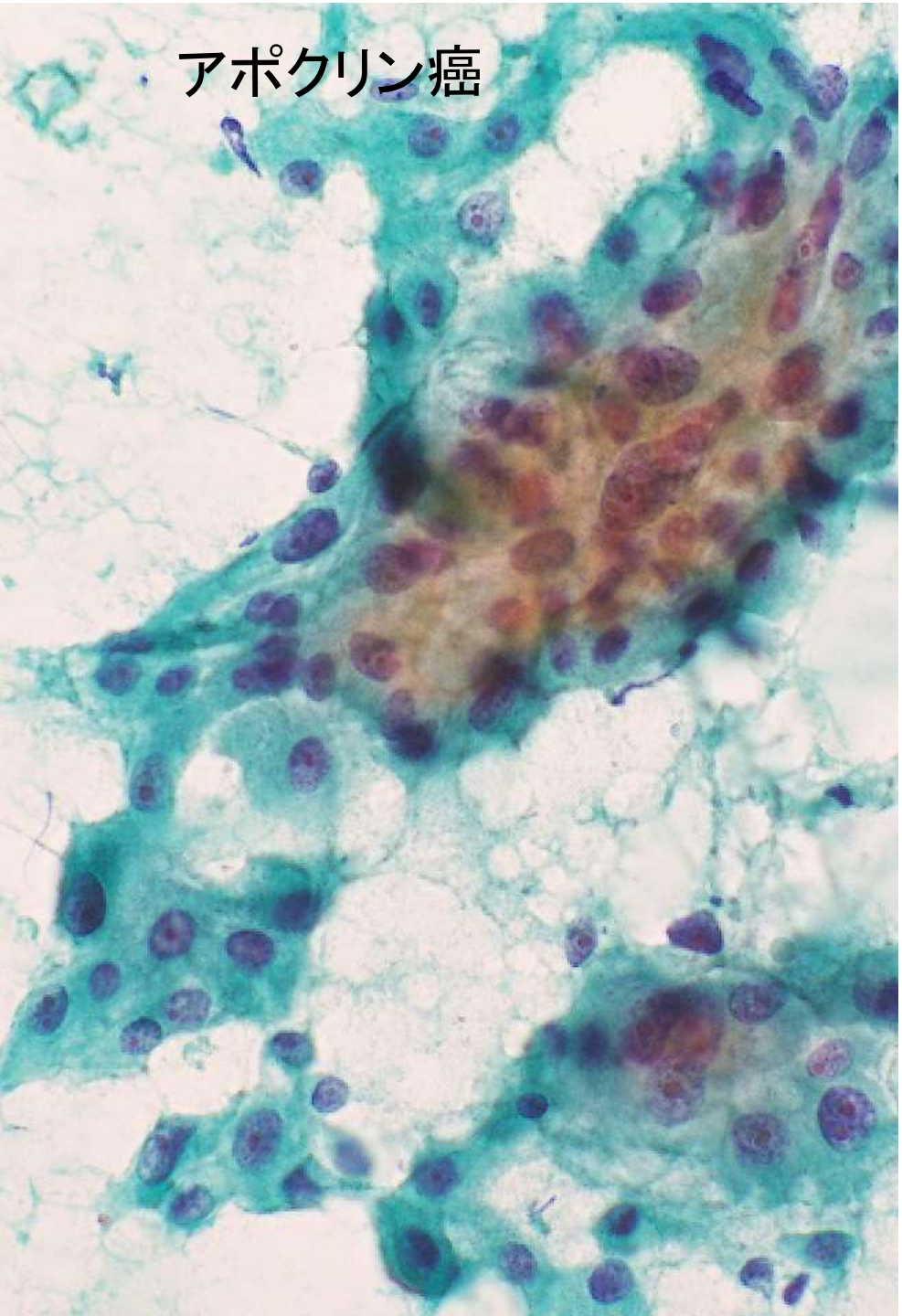
アポクリン癌

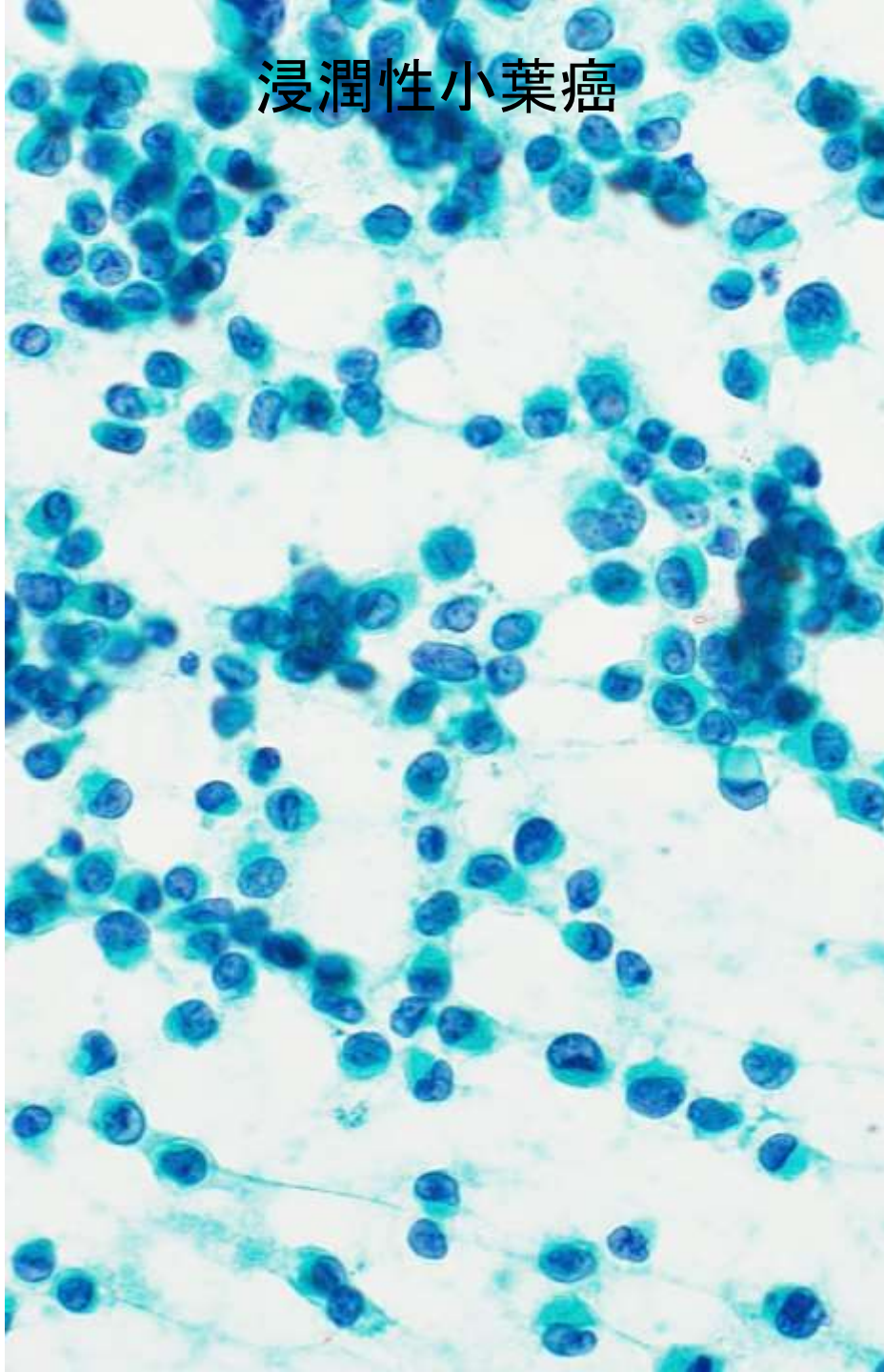
浸潤性小葉癌

浸潤性小葉癌の細胞像

- 古典型の浸潤性小葉癌では、採取される細胞量が少なく、腫瘍細胞は小型で異型に乏しい。
- 充実型や胞巣型では、採取される細胞量が豊富なことがある。出現パターンや細胞像を十分認識しておくとともに、画像所見と対比して考えることが大切。
- 組織像を反映して孤立散在性から線状配列を呈する。この線状配列を示す部分では、細胞の核間距離はほぼ均等で、細胞境界はやや不明瞭となり、連続する細胞辺縁が丸みを帯びた数珠状配列(rosary-like appearance)を示す。
- 腫瘍細胞は小型円形から類円形で、核の切れ込みを有する場合や、しばしば偏在性を示す。N/C比は高いが細胞異型に乏しく大小不同は目立たないことが多い。
- 細胞質内小腺腔（ICL）を認める。