症　例

【患者】80代，男性

【既往歴】高血圧，尿酸血症

【現病歴】血尿のため近医で造影ＣＴを施行し，腎結石を指摘されていた．下腹部痛を自覚し救急外来を受診され，ＣＴで右腎盂に腫瘤性病変を認めた．腎癌または腎盂癌が疑われ尿細胞診を提出された．

【検体】自然尿（ＬＢＣ標本，Pap染色）

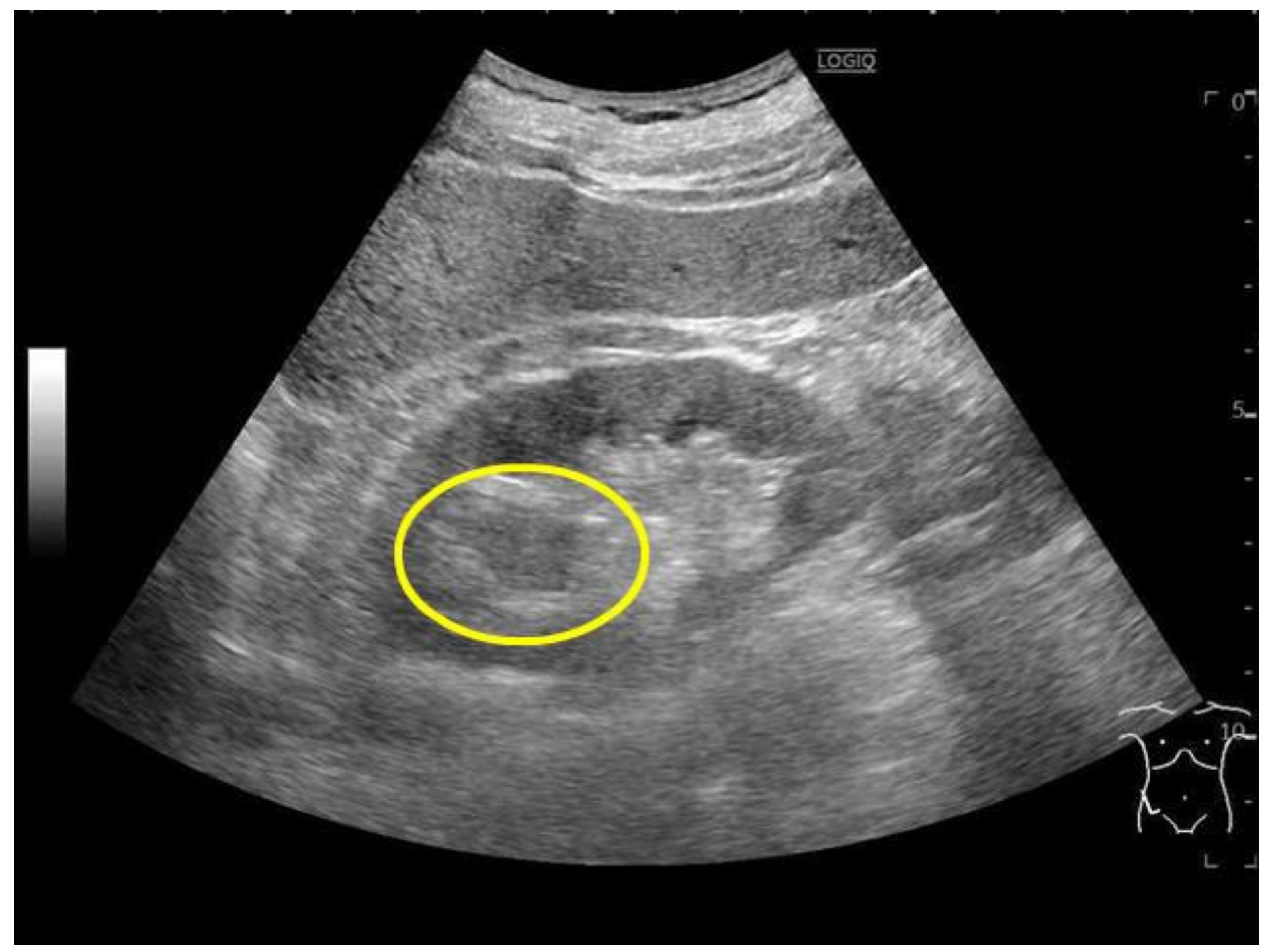
LOGIQ
0
5
10

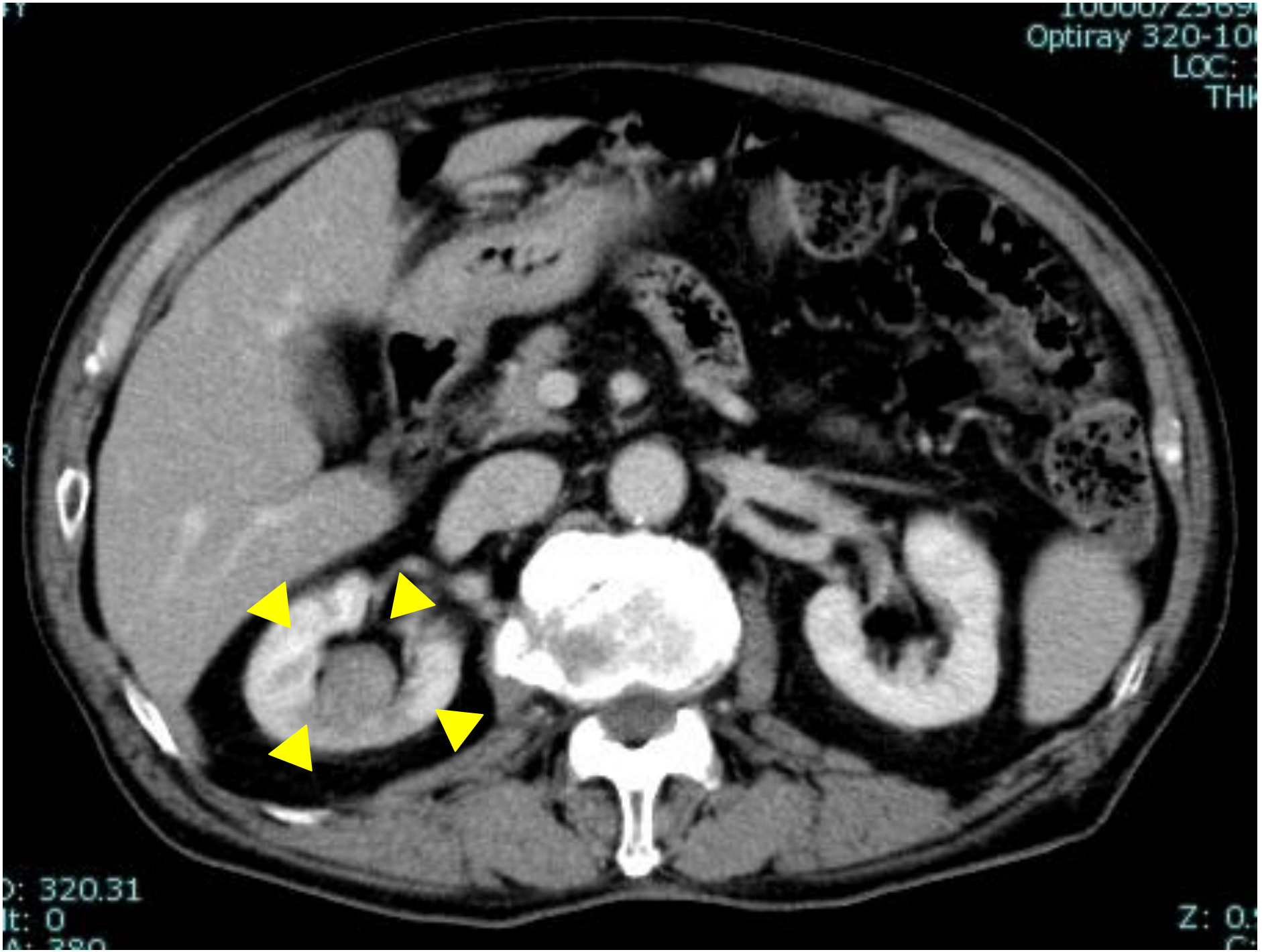
Optiray 320-10
LOC:
THK
320.31
Z:

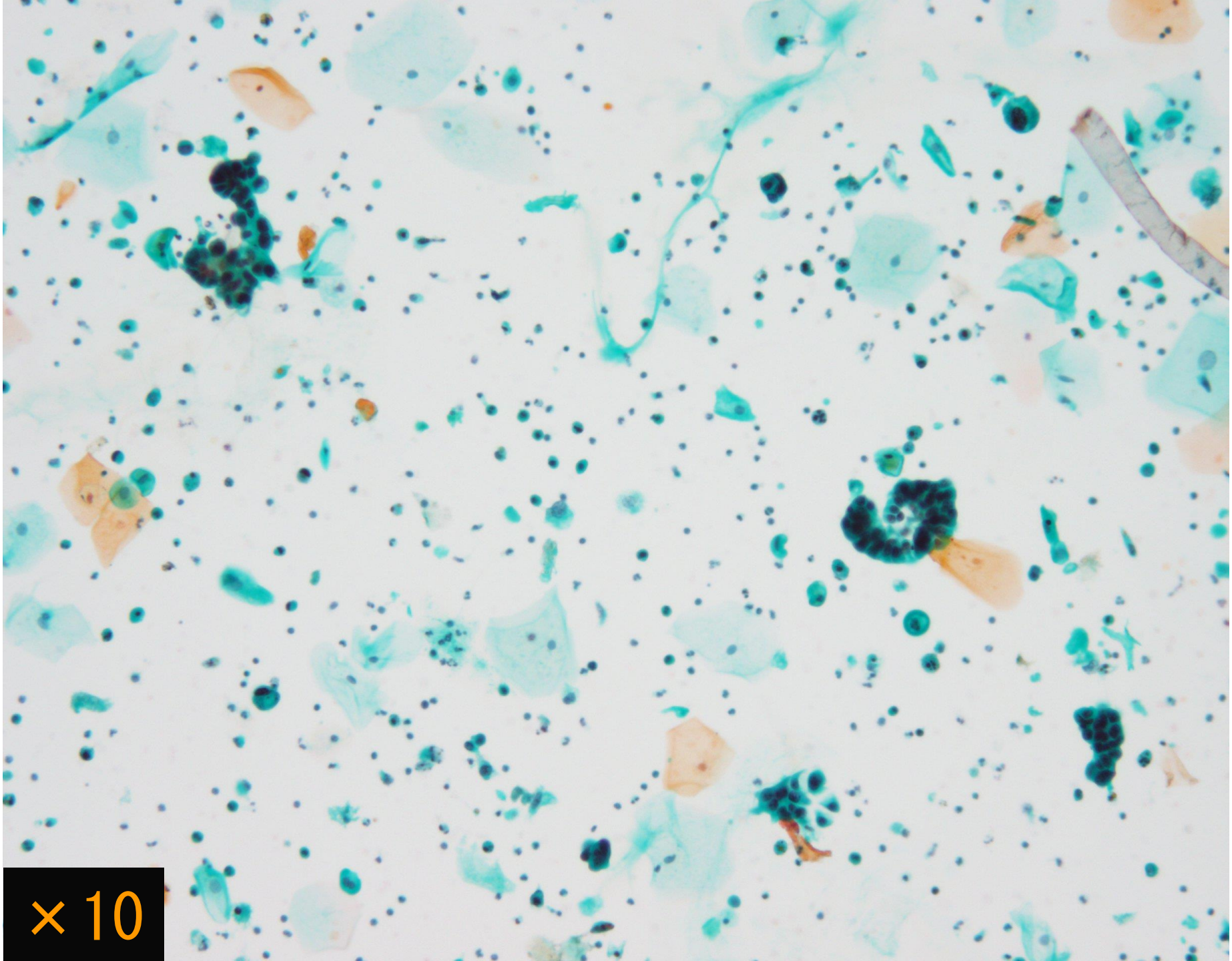
×10

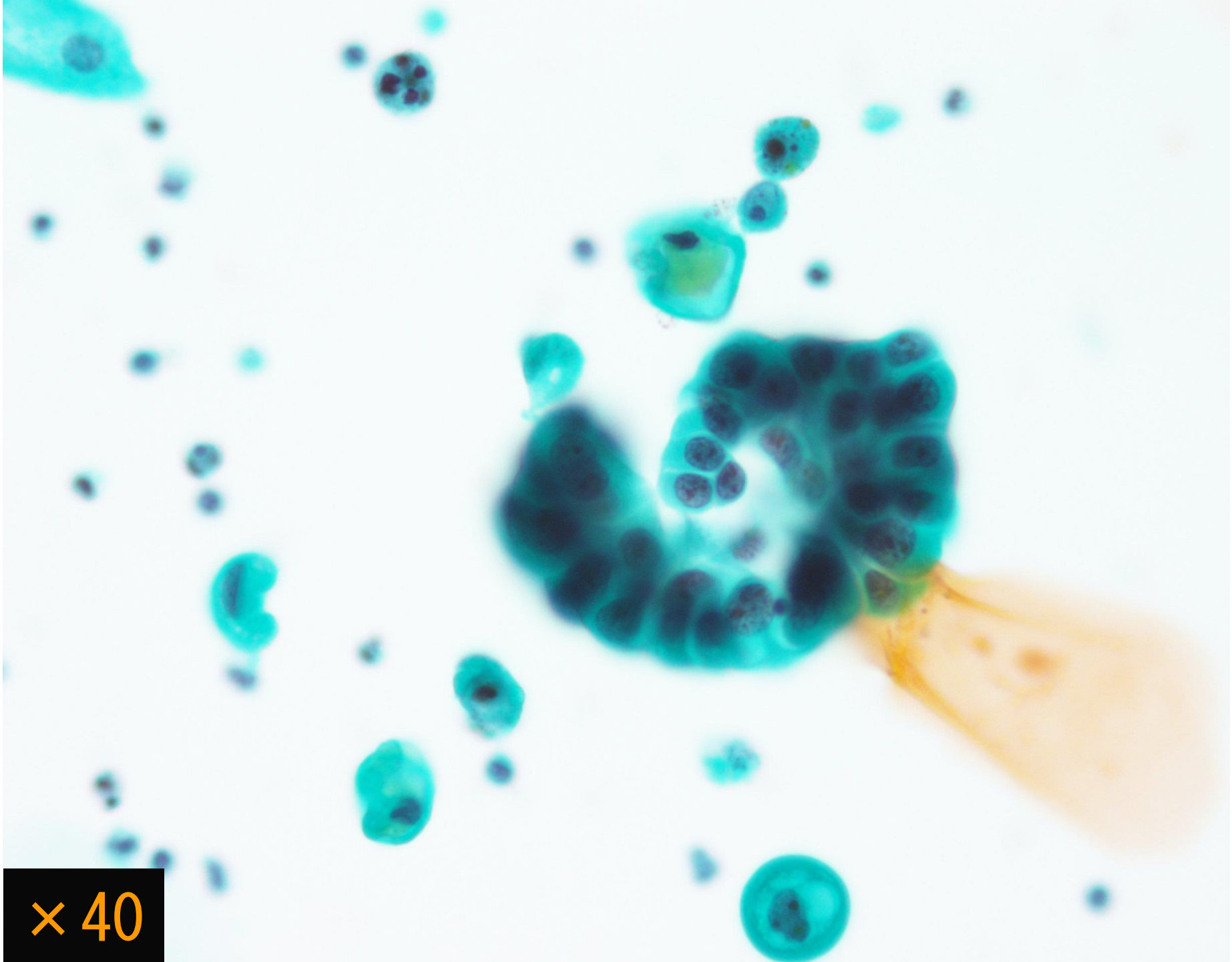
× 40

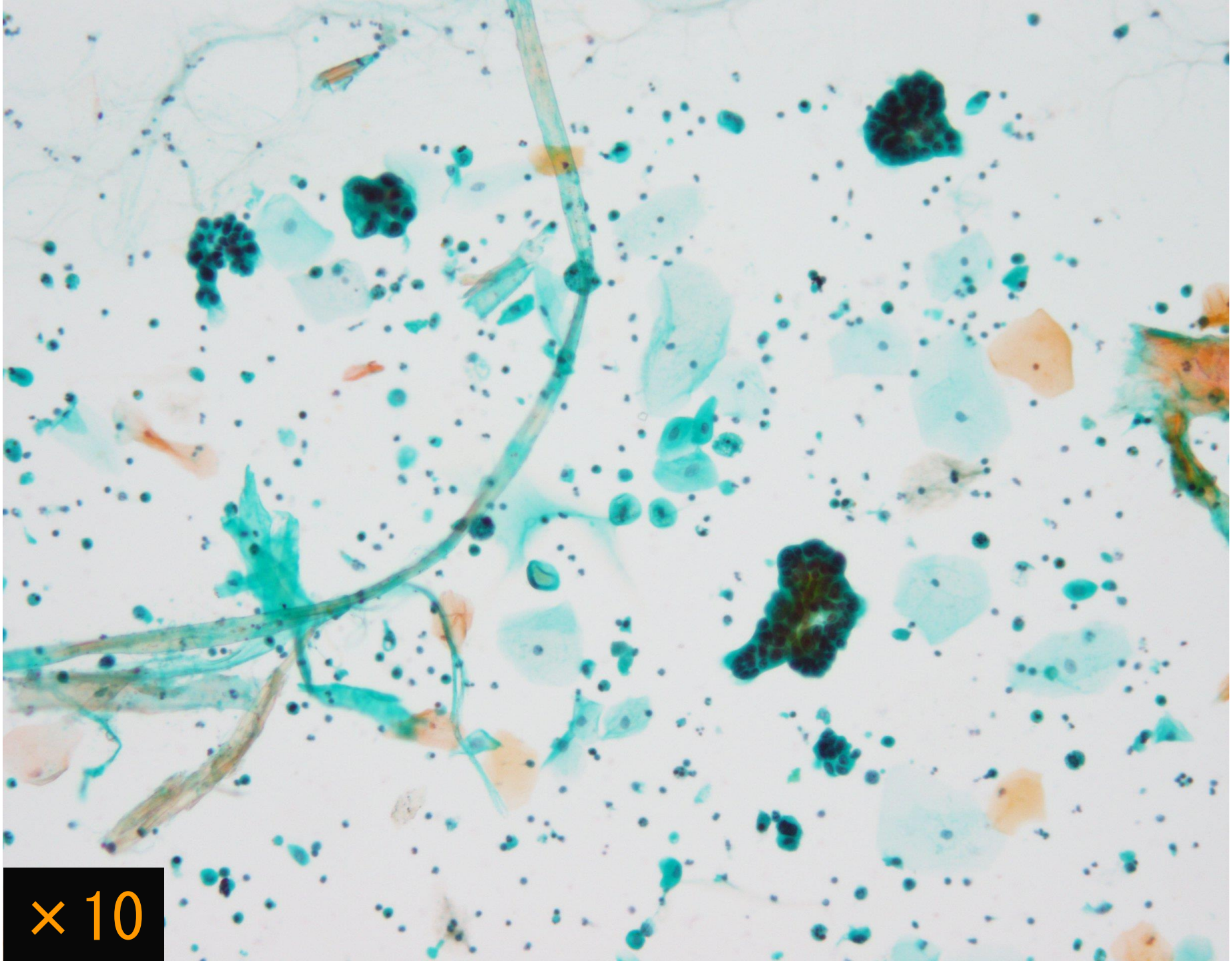
×10

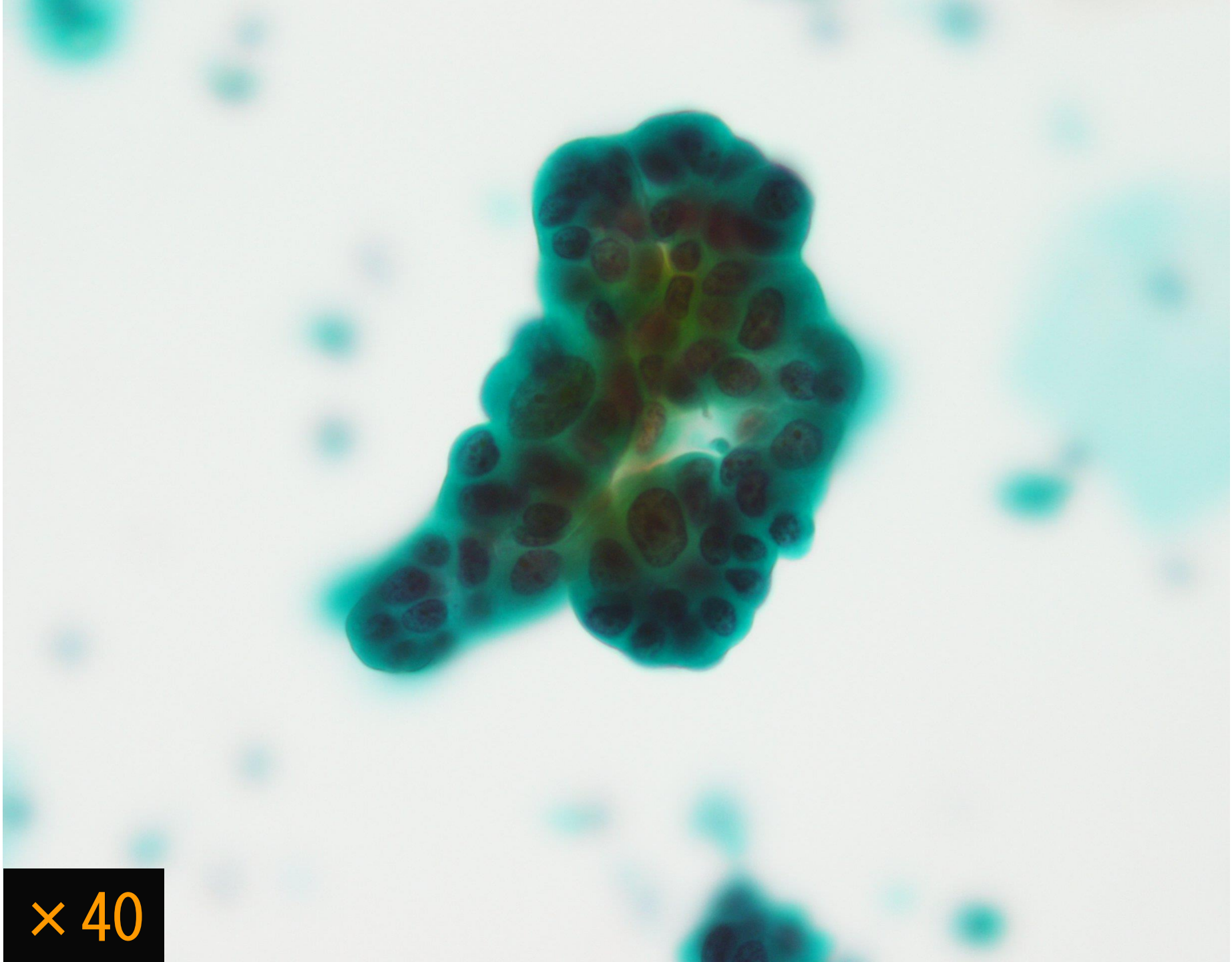
×40


×40

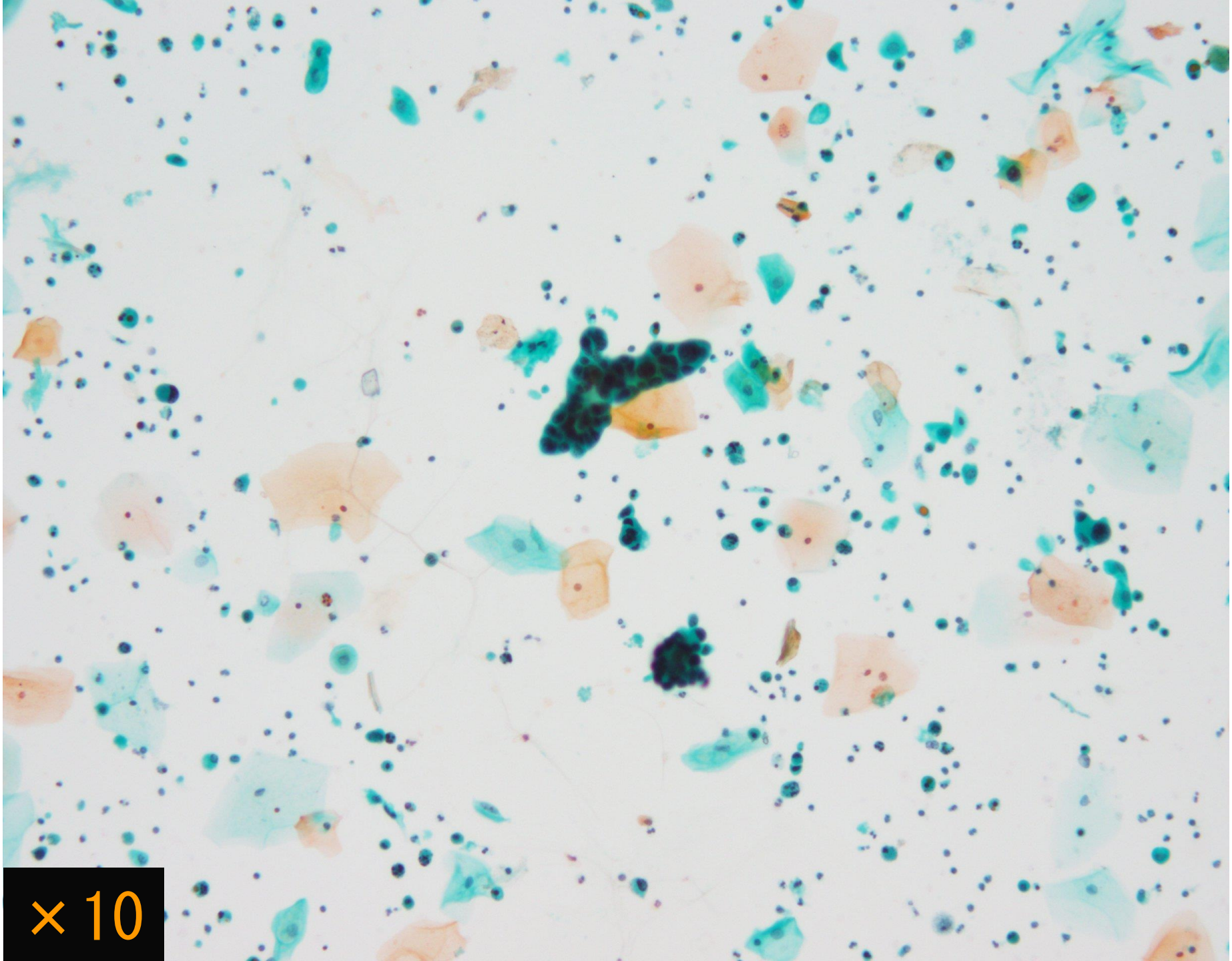
×10

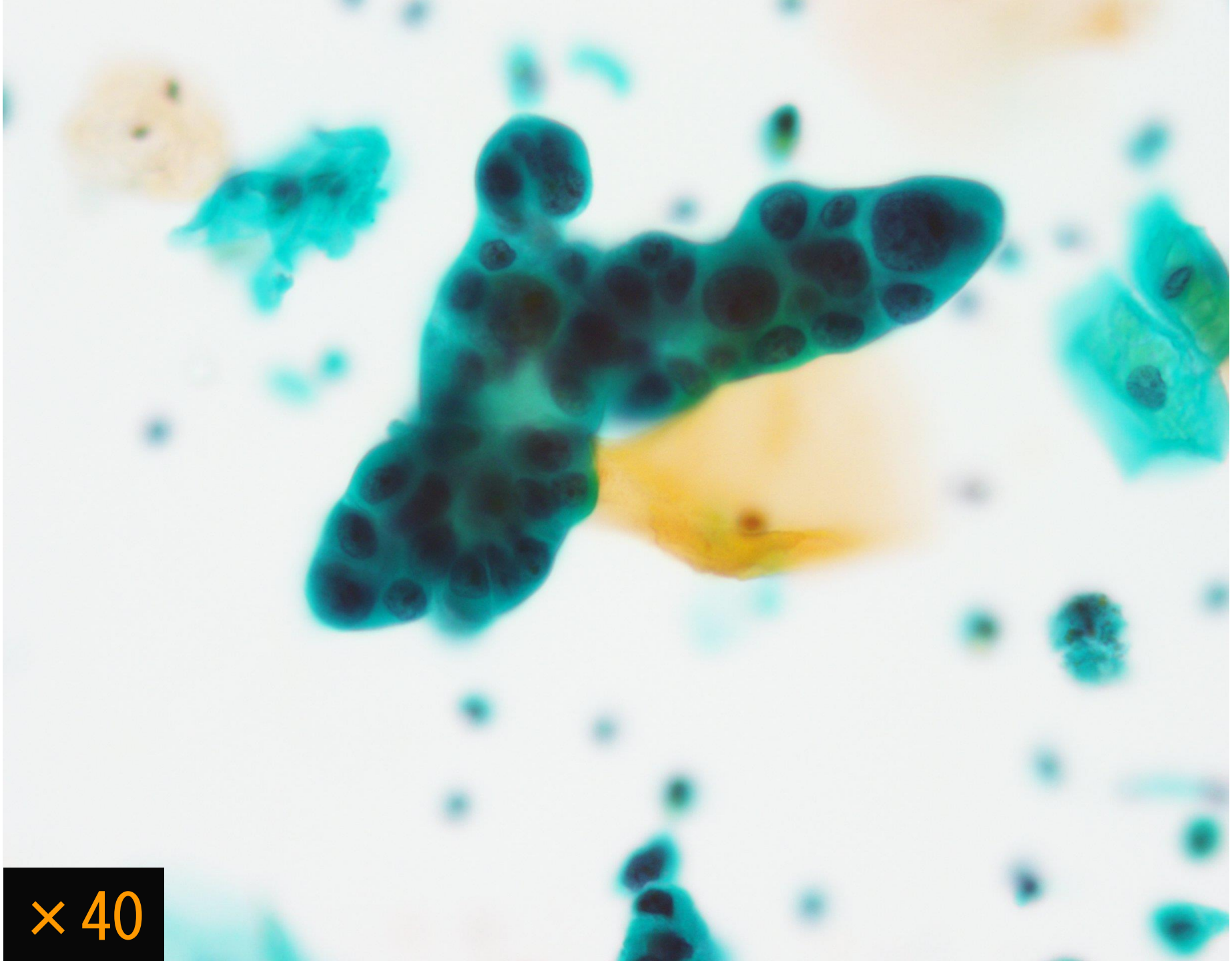
× 40

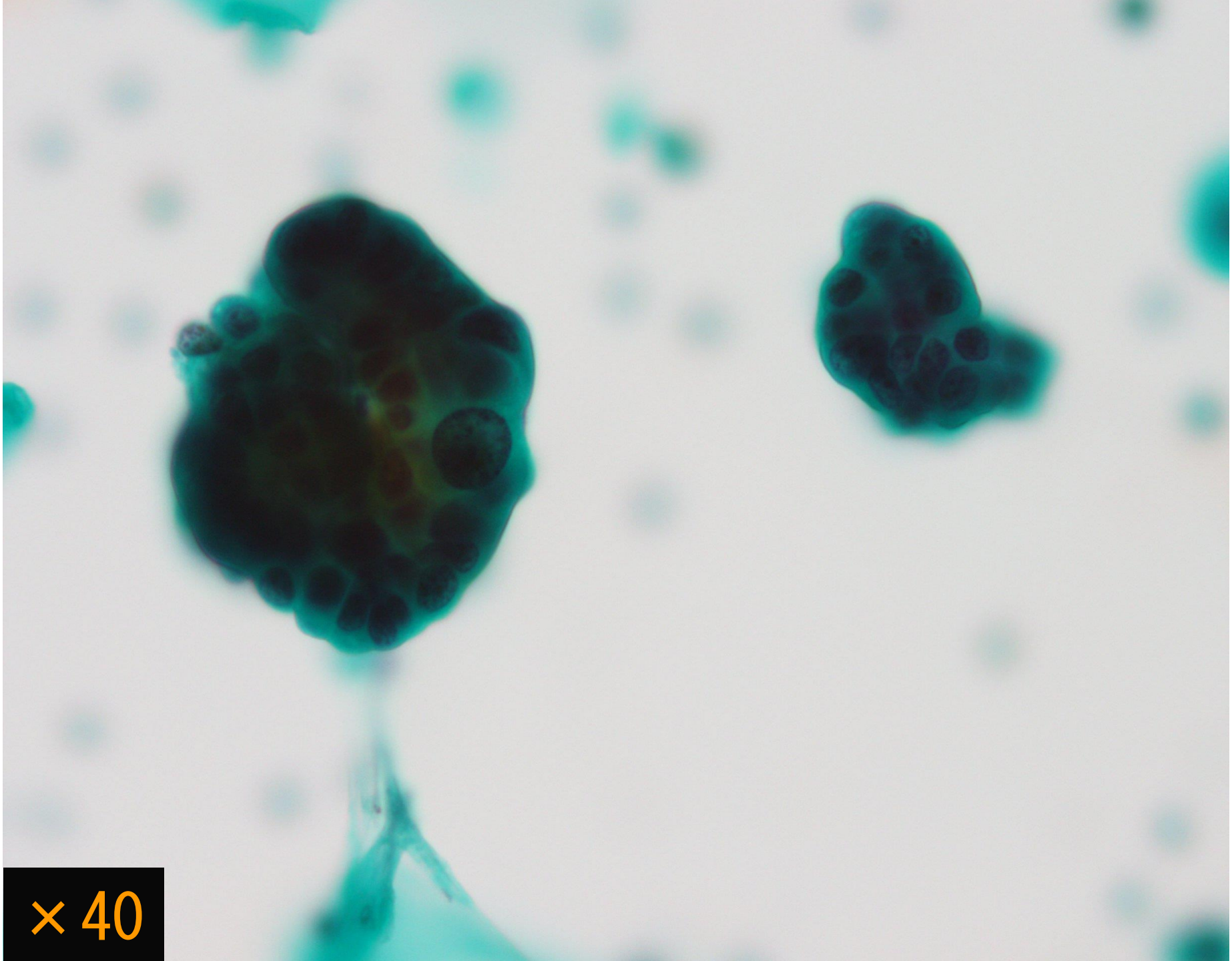
× 40

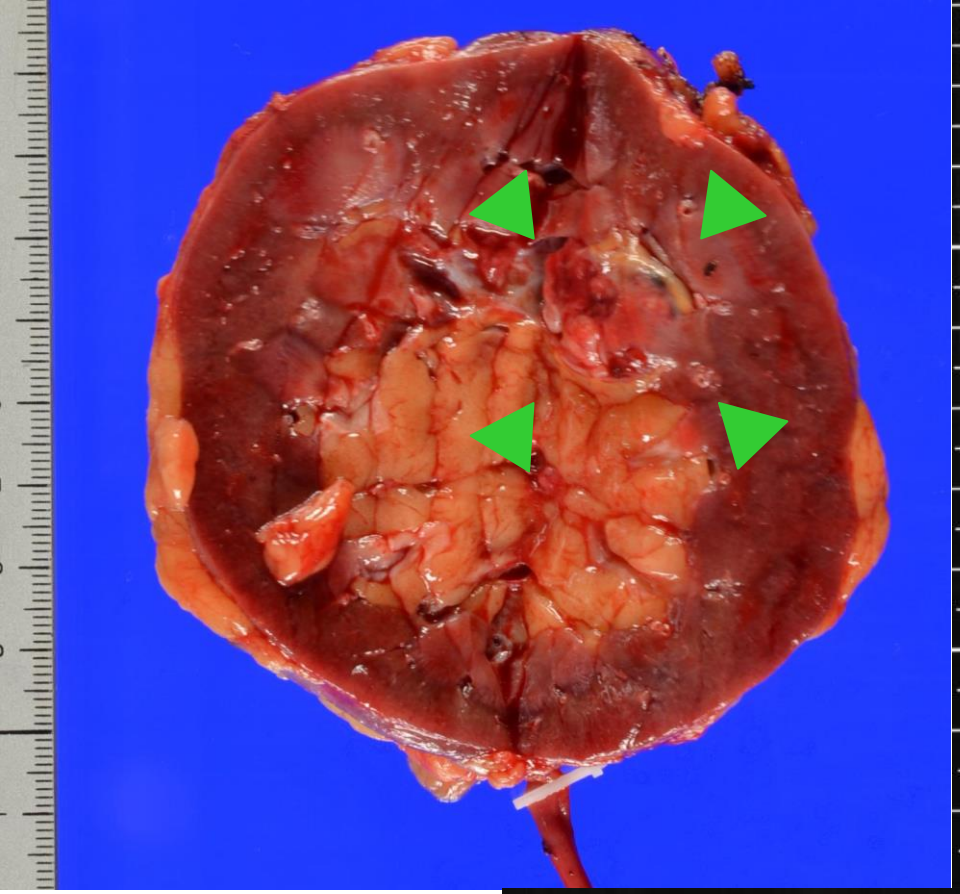

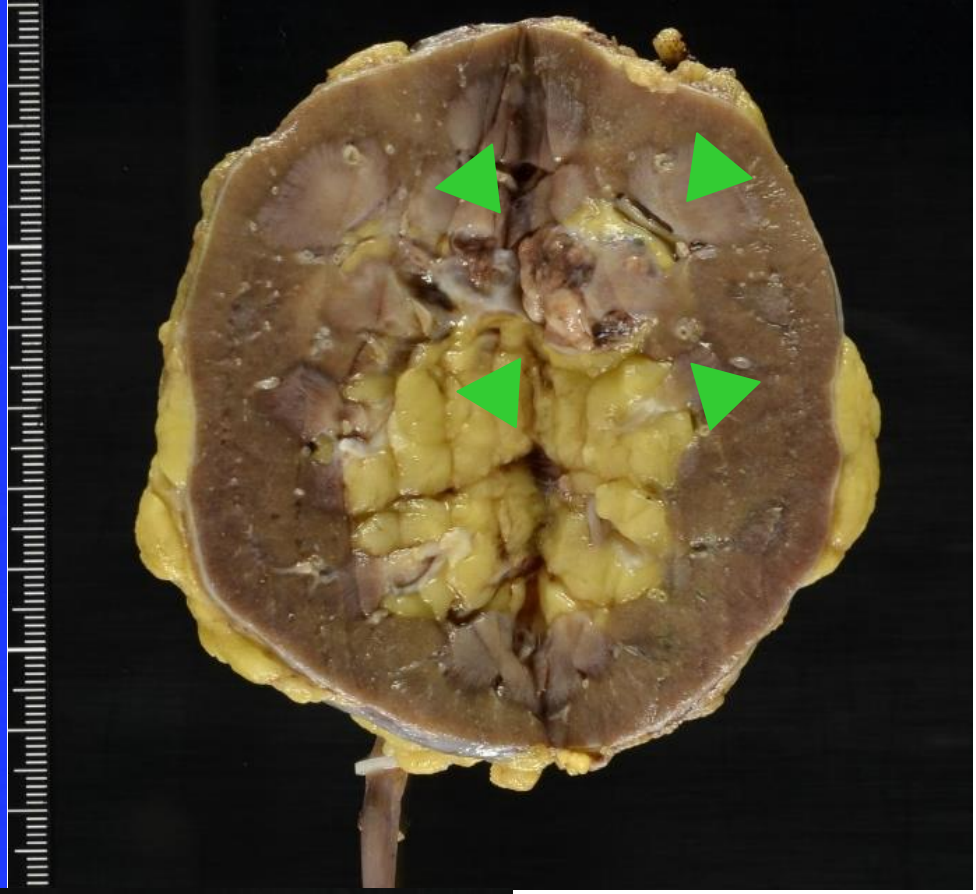



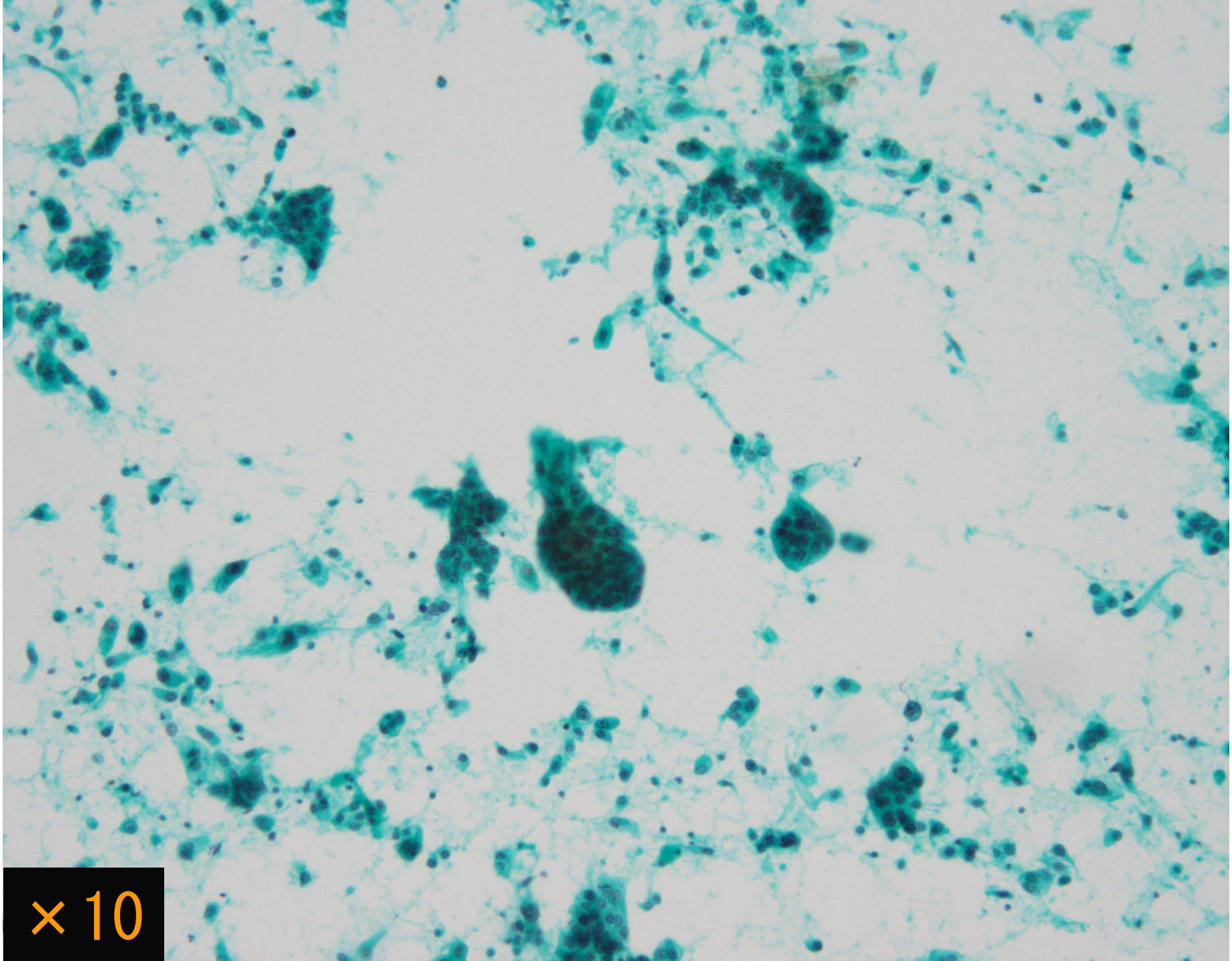
×10

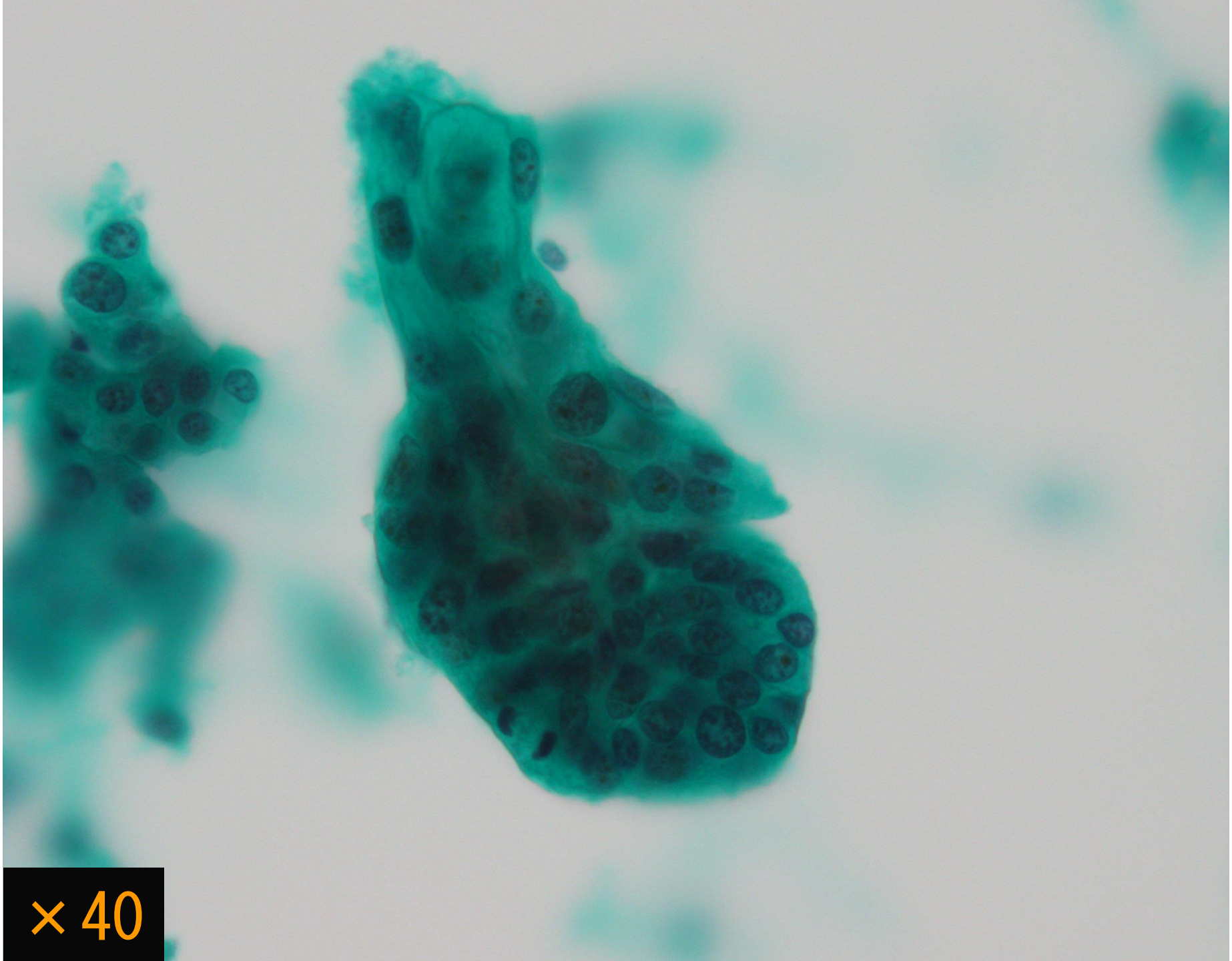
×40

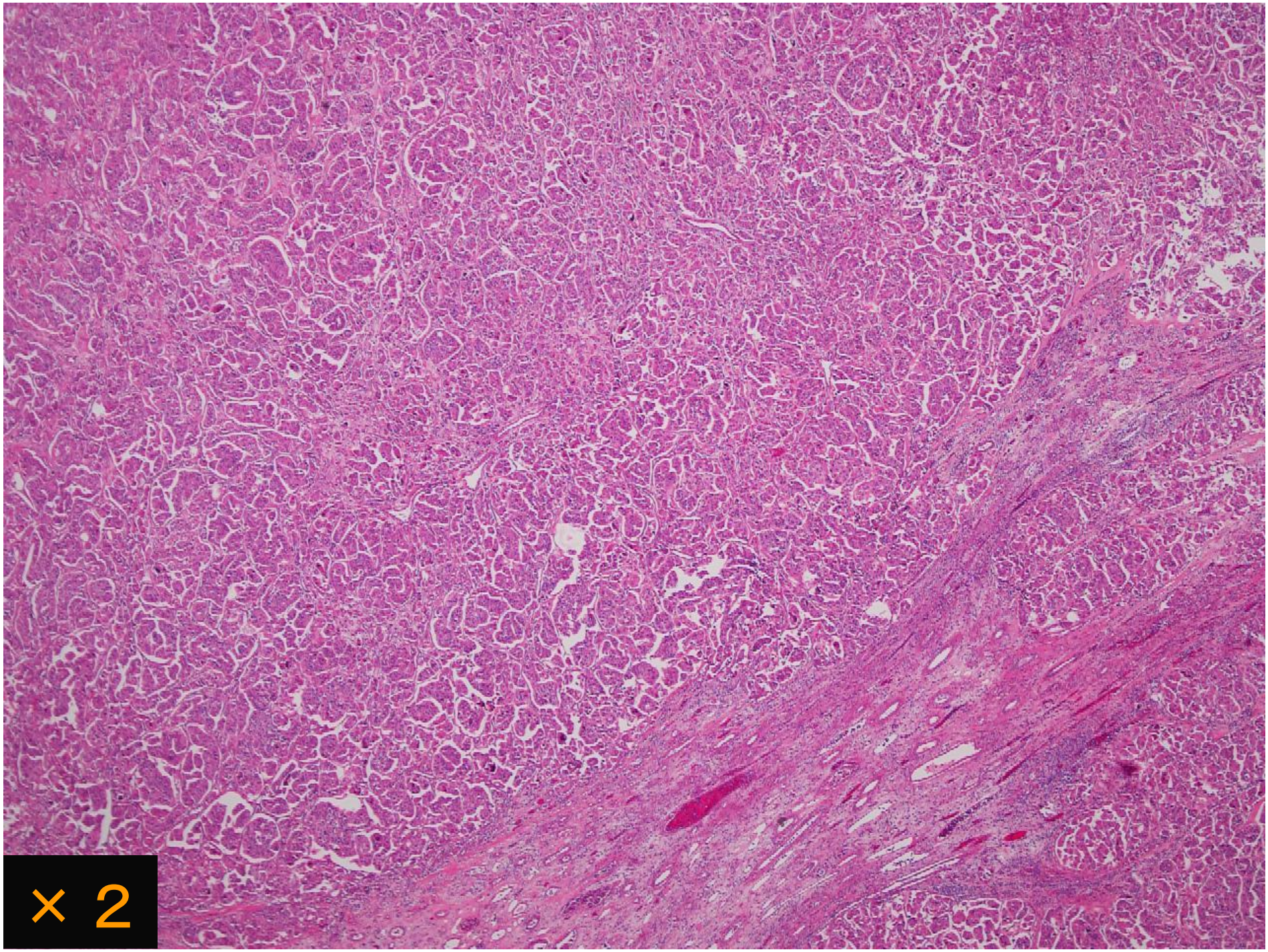
× 2

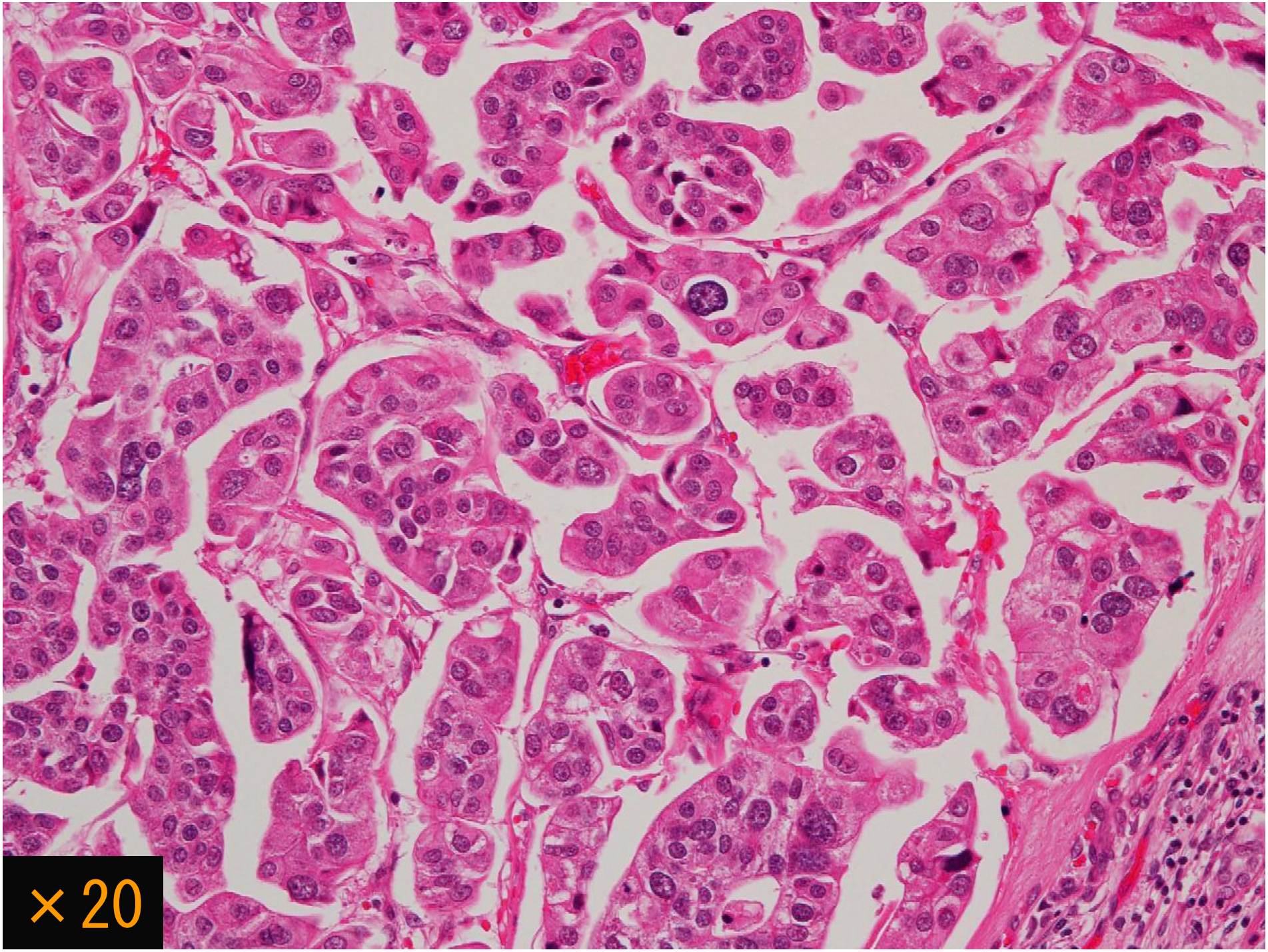
× 20

高異型度尿路上皮癌

腺上皮への分化を示す
尿路上皮癌

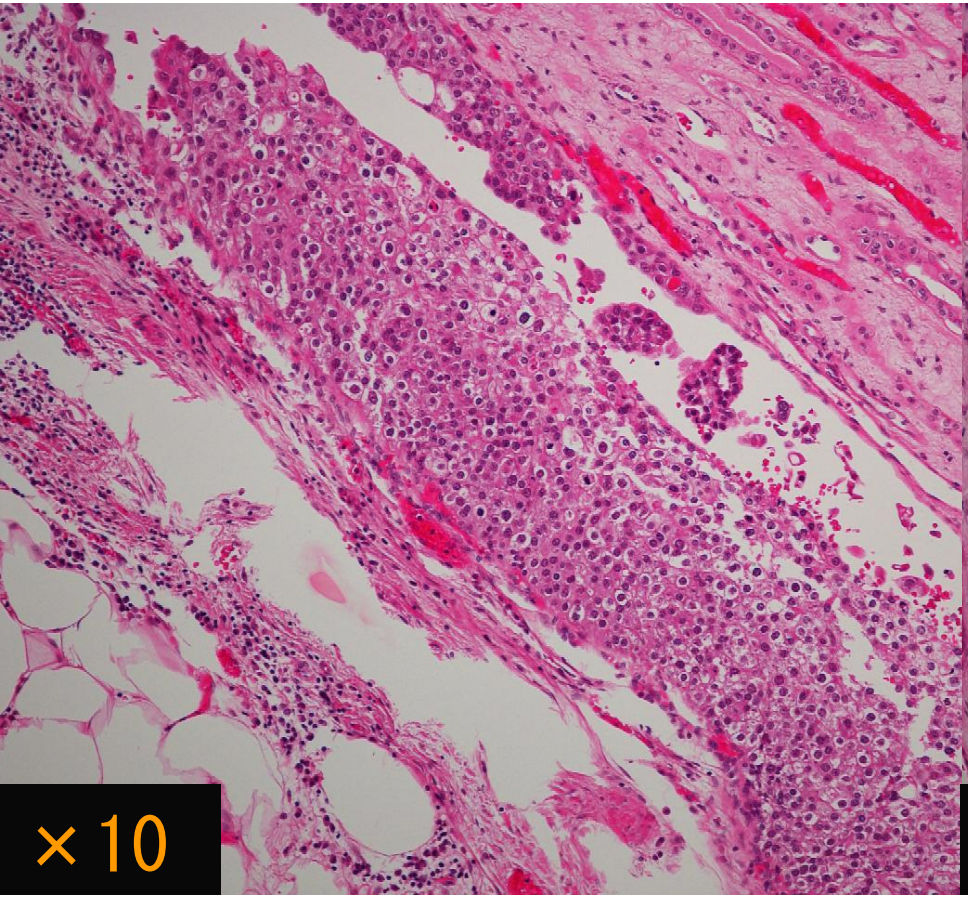

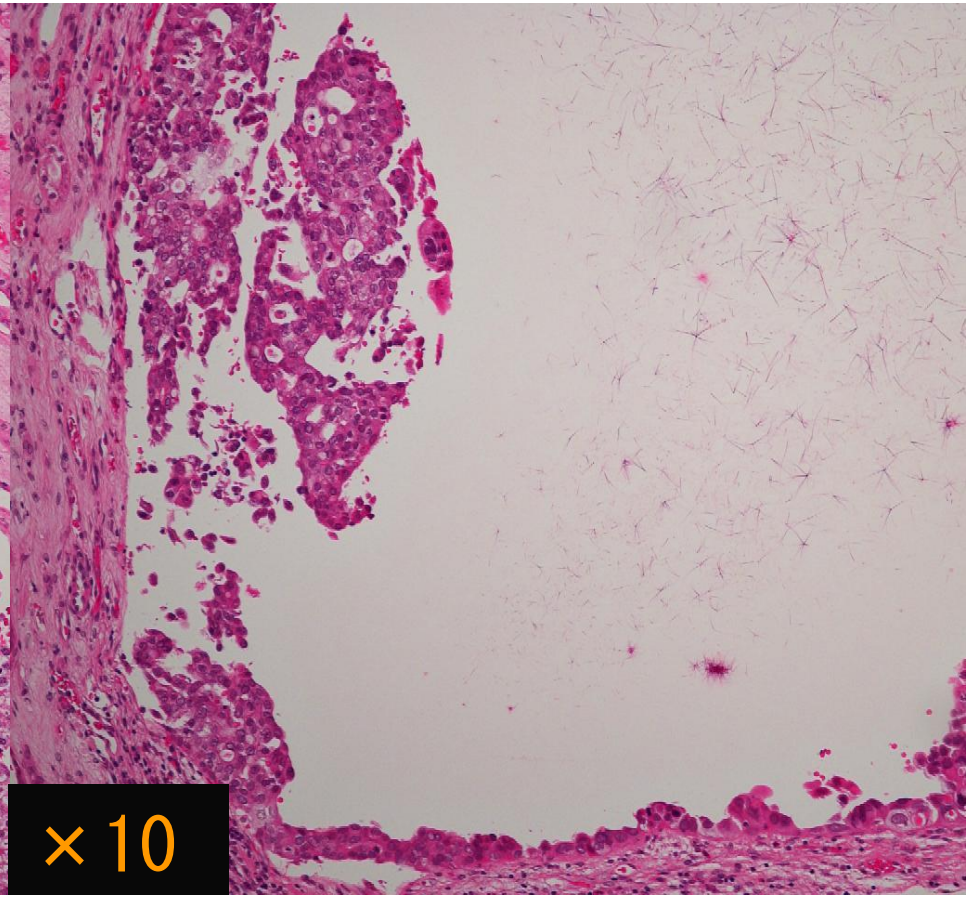

最終病理診断

Urothelial carcinoma
with glandular differentiation（５％）
and micropapillary component (80％)

腺上皮への分化を伴う微小乳頭型尿路上皮癌

①良性異型尿路上皮細胞

②尿路上皮癌

③小細胞癌

④前立腺癌

⑤扁平上皮癌

⑥悪性リンパ腫

⑦大腸癌膀胱浸潤

ＷＨＯ分類（2022）

〈浸潤性尿路上皮癌〉

- 扁平上皮への分化を伴う浸潤性尿路上皮癌
- 腺上皮への分化を伴う浸潤性尿路上皮癌
- 栄養膜細胞への分化を伴う浸潤性尿路上皮癌

組織分化

- 微小乳頭型
- 胞巣型
- 微小嚢胞状，管状型
- 大型胞巣型
- 形質細胞様型
- 肉腫様型
- 脂肪細胞型
- リンパ上皮腫様型
- 明細胞型
- 巨細胞型
- 低分化型

組織亜型

微小乳頭型尿路上皮癌

- 卵巣の漿液性腺癌に類似した微小乳頭状構造を特徴とする浸潤性尿路上皮癌である.

- 尿路悪性腫瘍の約１％を占めるまれな亜型で,男女比は５：１と男性に多く，高齢者に多い.

- 臨床的に高率にリンパ節や他臓器に転移をきたし，通常型尿路上皮癌に比べて予後不良である.

微小乳頭型尿路上皮癌

- 細胞診では通常型尿路上皮癌と鑑別困難であることが多い.

- 細胞学的特徴は,

  ①類円形の偏在核を有する細胞が20～50個で集塊を形成する.

  ②比較的均一な大きさの球状（まりも状）集塊が多数みられる.

  ③“inside-out pattern”を示す集塊がみられることがある.

  ④細胞質にしばしば空胞がみられる.

  ⑤核異型は強く，小型核小体のみられる粗顆粒状に増量した核クロマチンを有する.

良性異型尿路上皮細胞

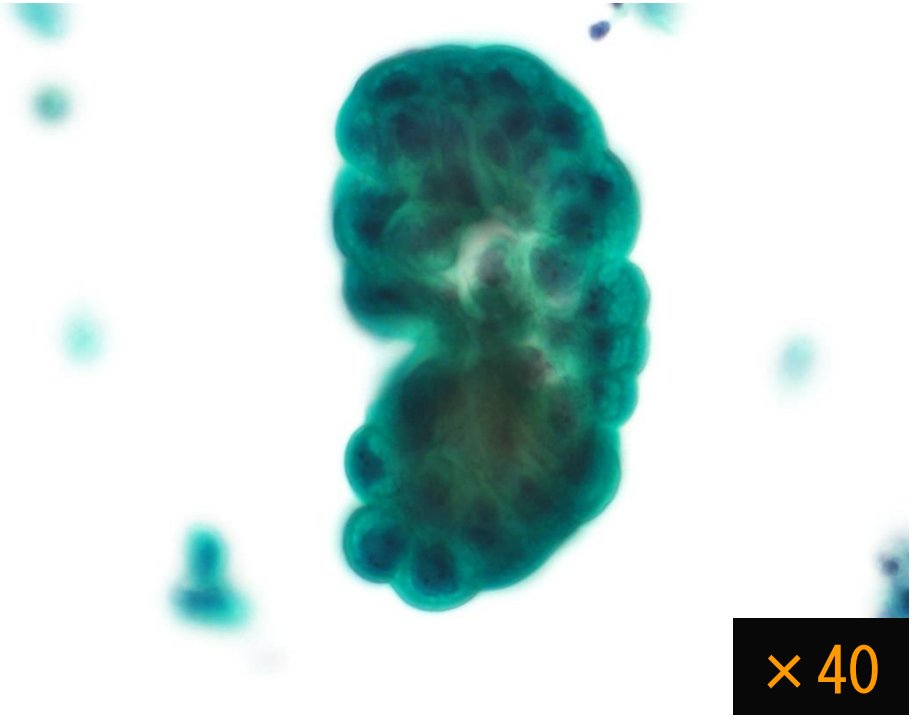

- 核が腫大し，核小体は目立つが，核クロマチンの増量を認めない.
- 核形不整や重積性がない.

微小乳頭型尿路上皮癌

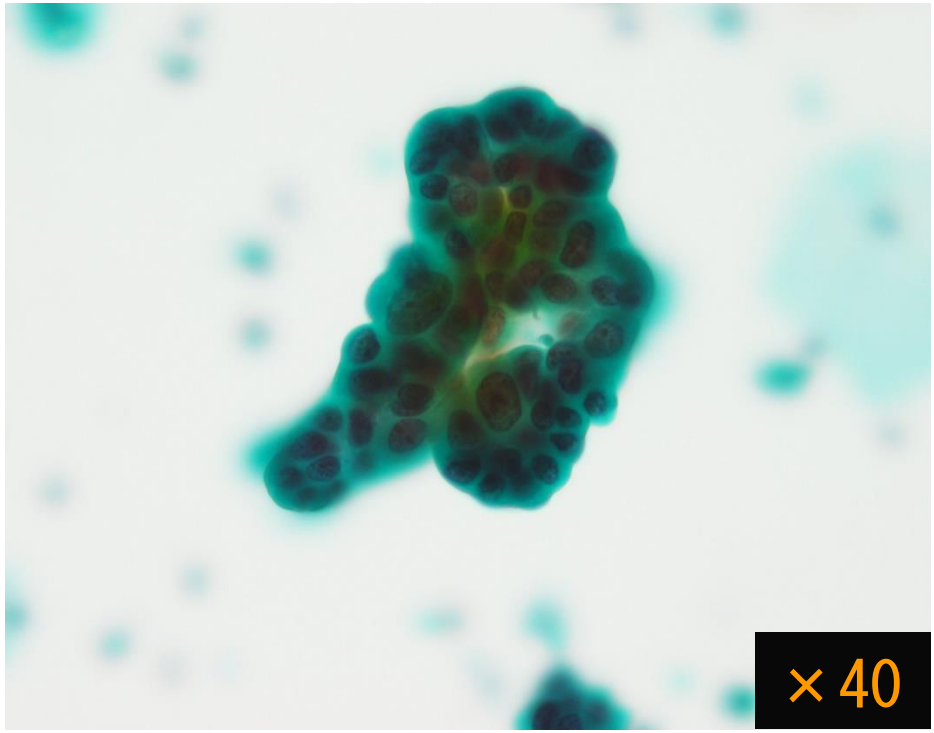

- 核クロマチンの増量を認める.
- 核異型や重積性を認める.

小細胞癌

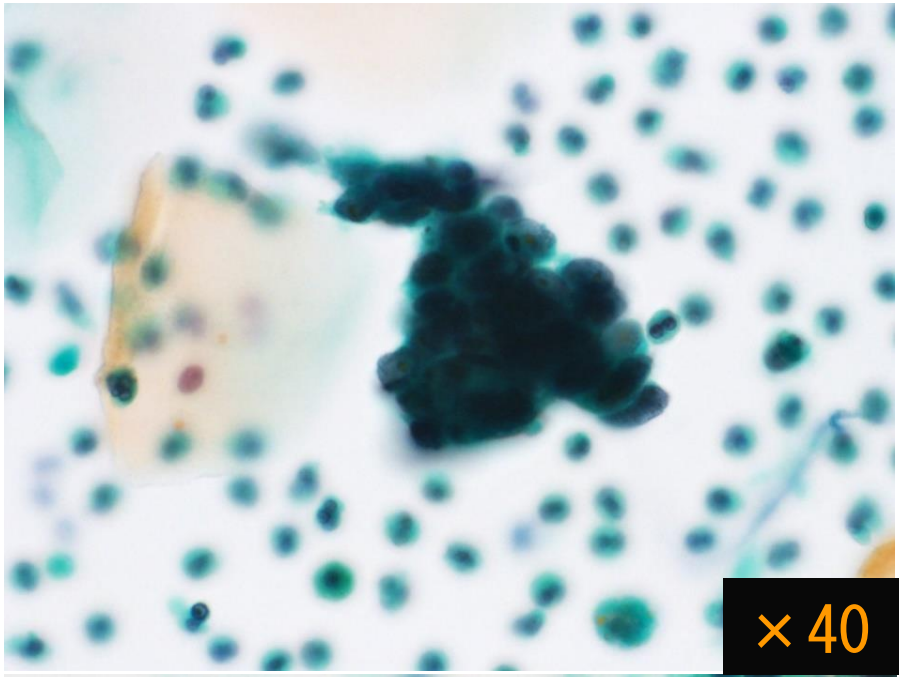

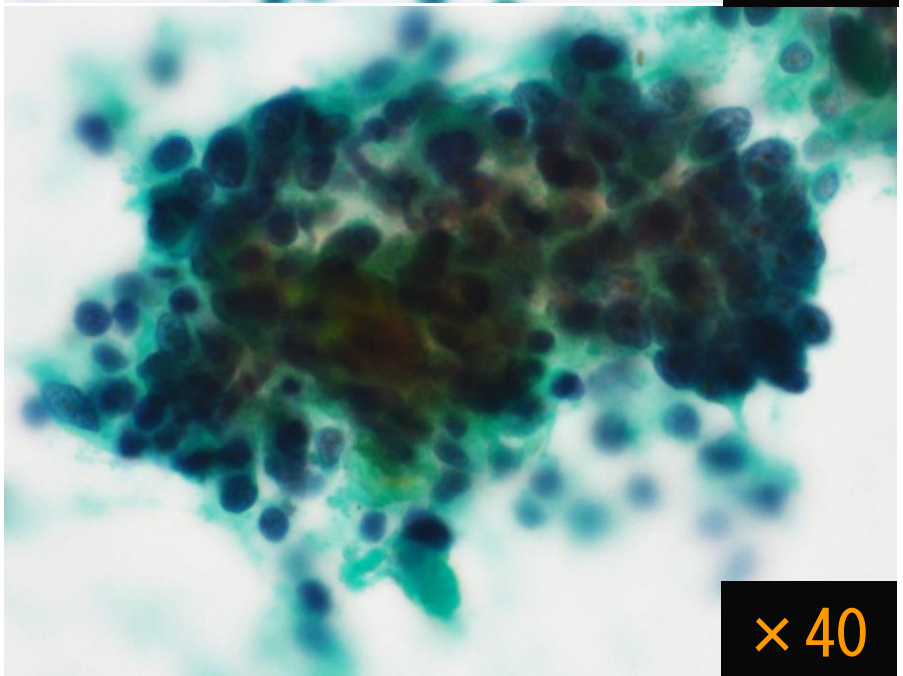

微小乳頭型尿路上皮癌

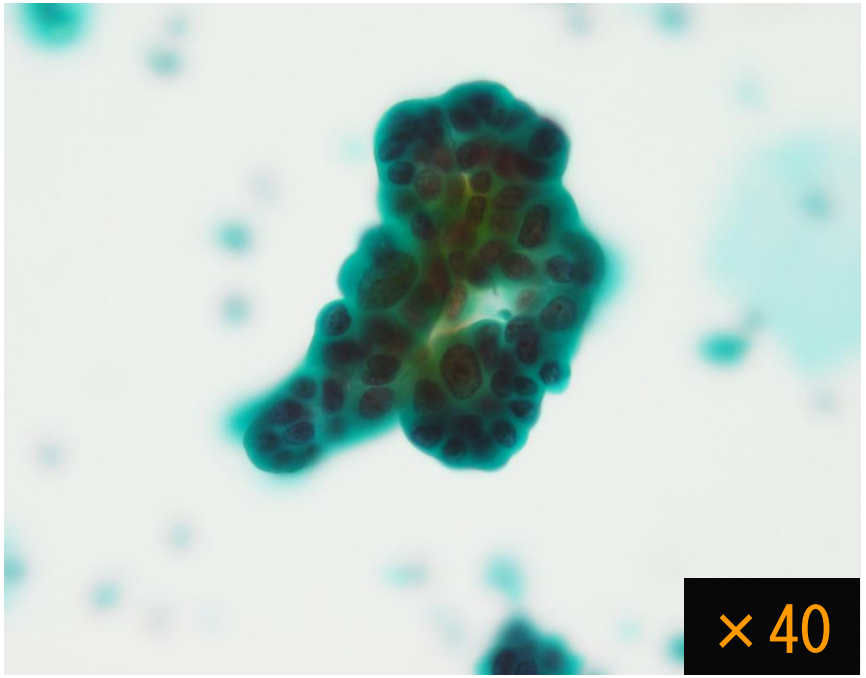

前立腺癌

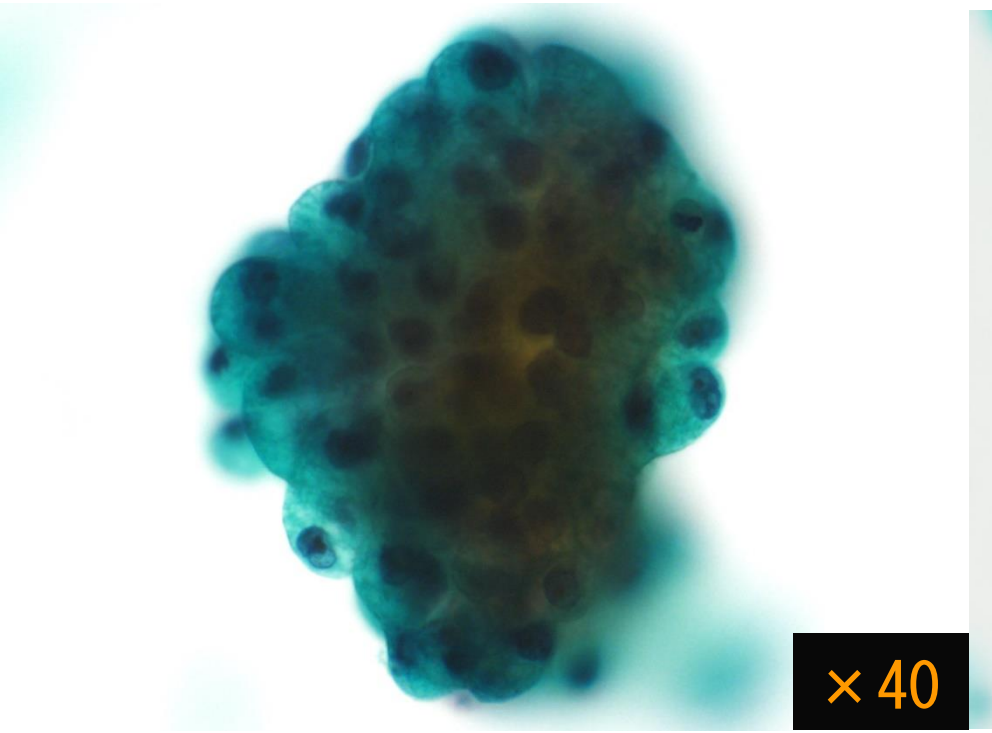

- 核小体の目立つ小型で均一な細胞.
- 核偏在性で腺房状配列を示す.
- 淡明で境界明瞭な細胞質がみられる.

微小乳頭型尿路上皮癌

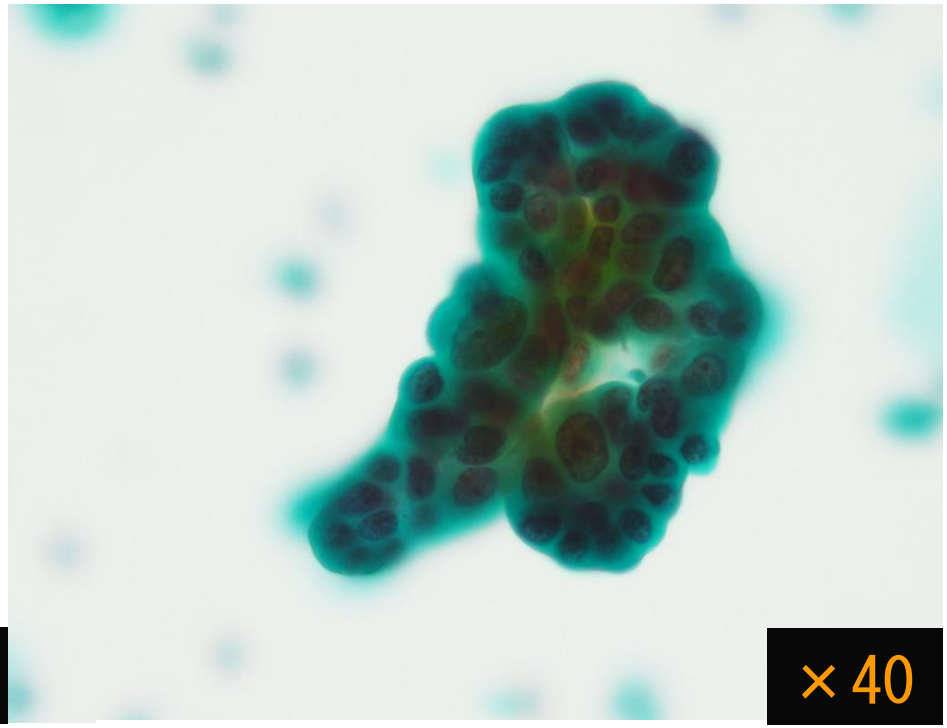

- 核小体の目立つ小型で均一な細胞.
- “inside-out pattern”を示す.
- 厚みのある細胞質がみられる.

扁平上皮癌

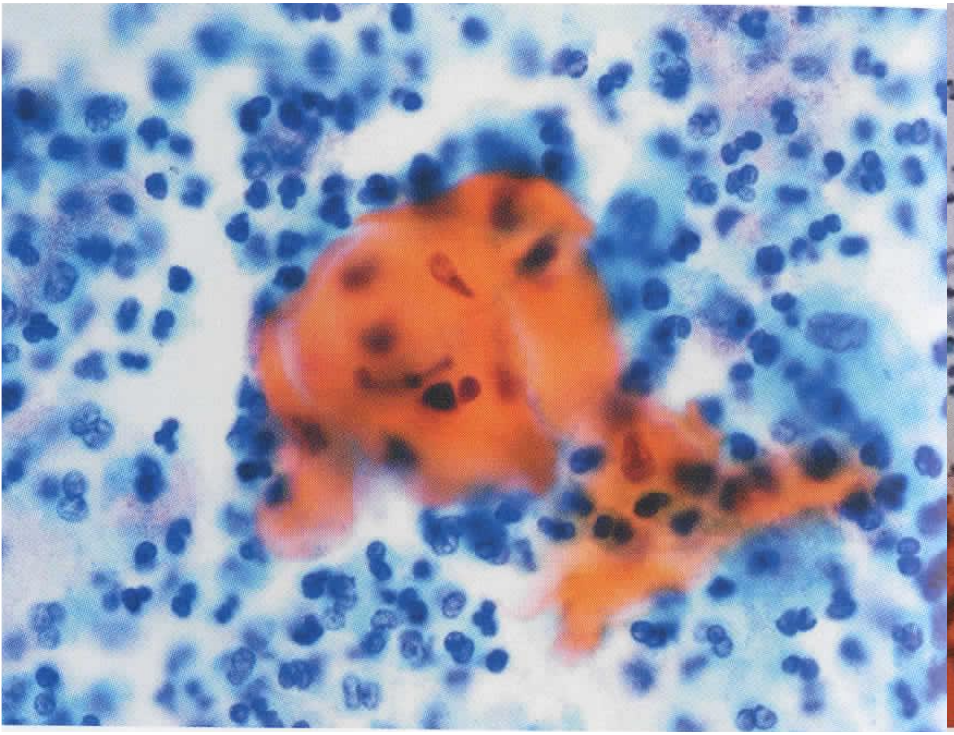

腫瘍病理鑑別診断アトラスから引用

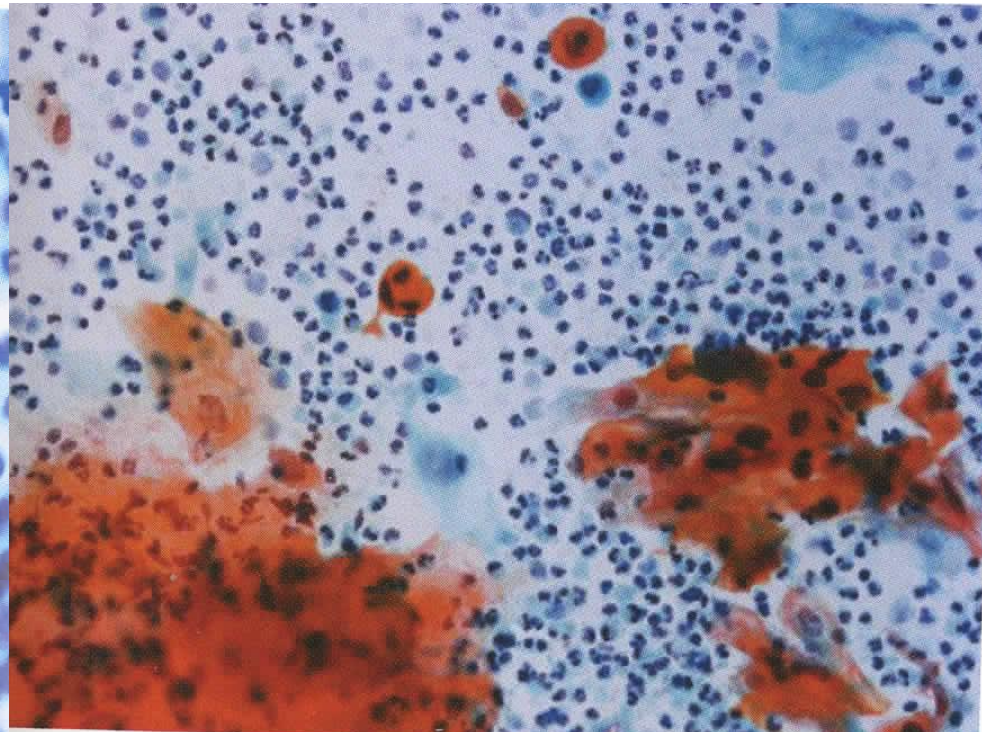

腫瘍病理鑑別診断アトラスから引用

- 角化細胞は，類円形や紡錘形を示す.
- 非角化細胞では，核が細胞質の中央に位置する.

悪性リンパ腫

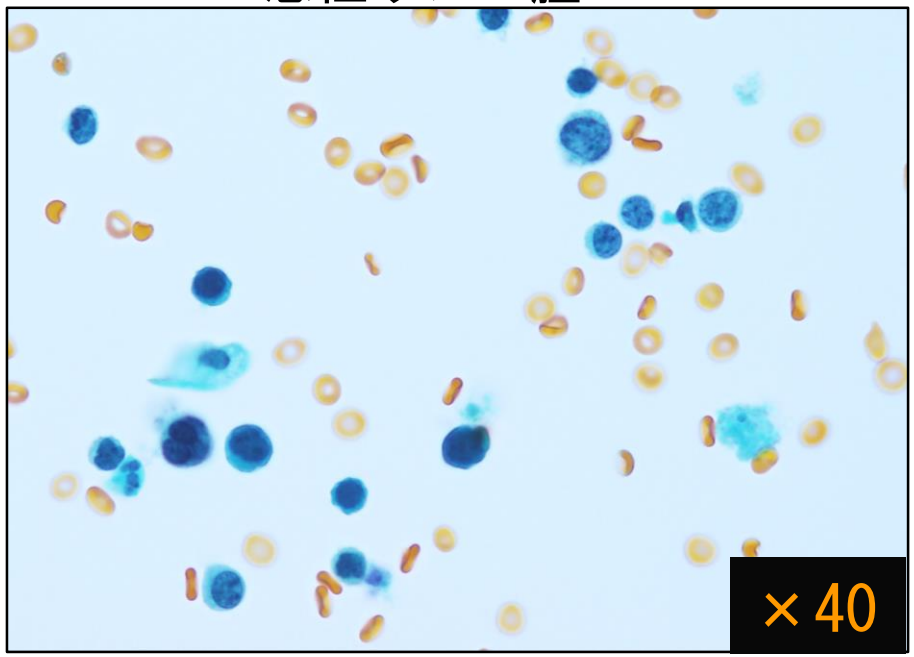

May-Giemsa染色（×40）

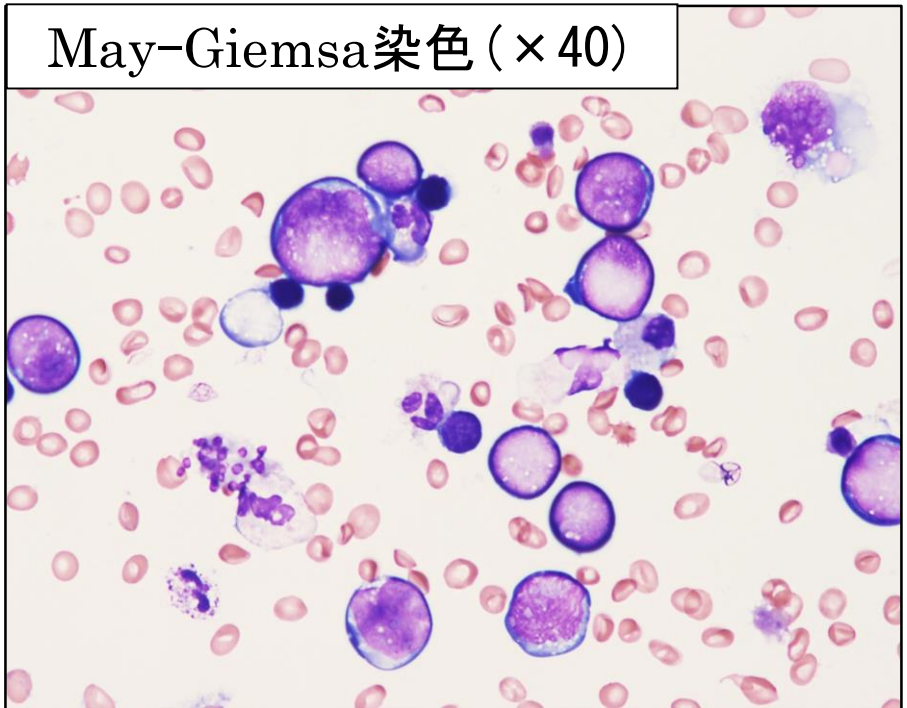

微小乳頭型尿路上皮癌

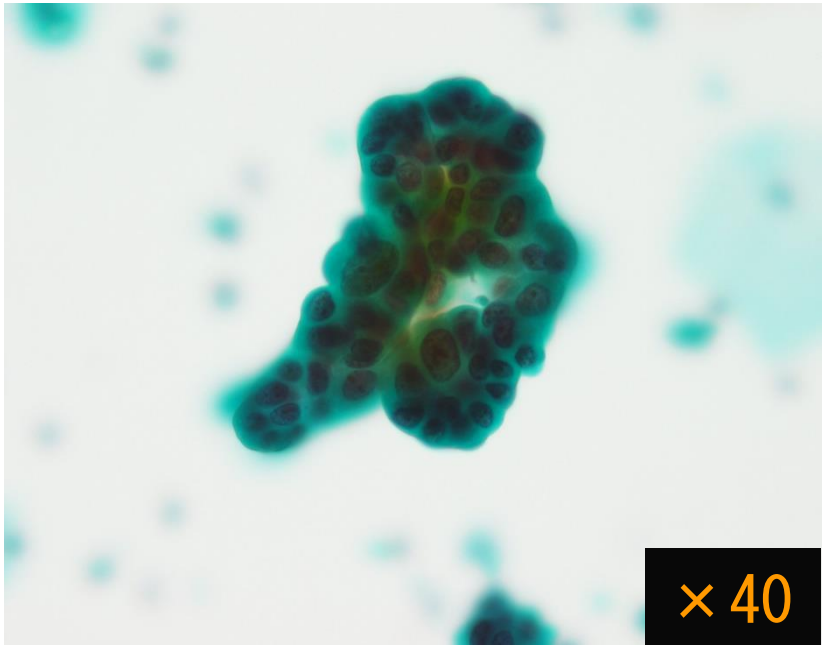

大腸癌膀胱浸潤

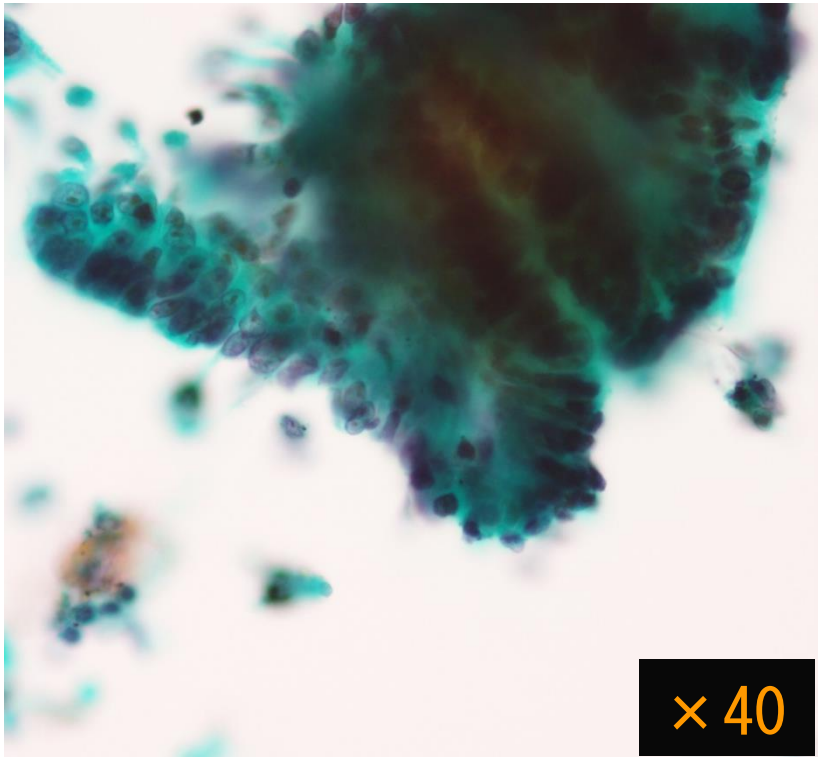

- 高度な壊死性背景
- 柵状配列
- 核は楕円形または長円形
- 細顆粒状の核クロマチン

微小乳頭型尿路上皮癌

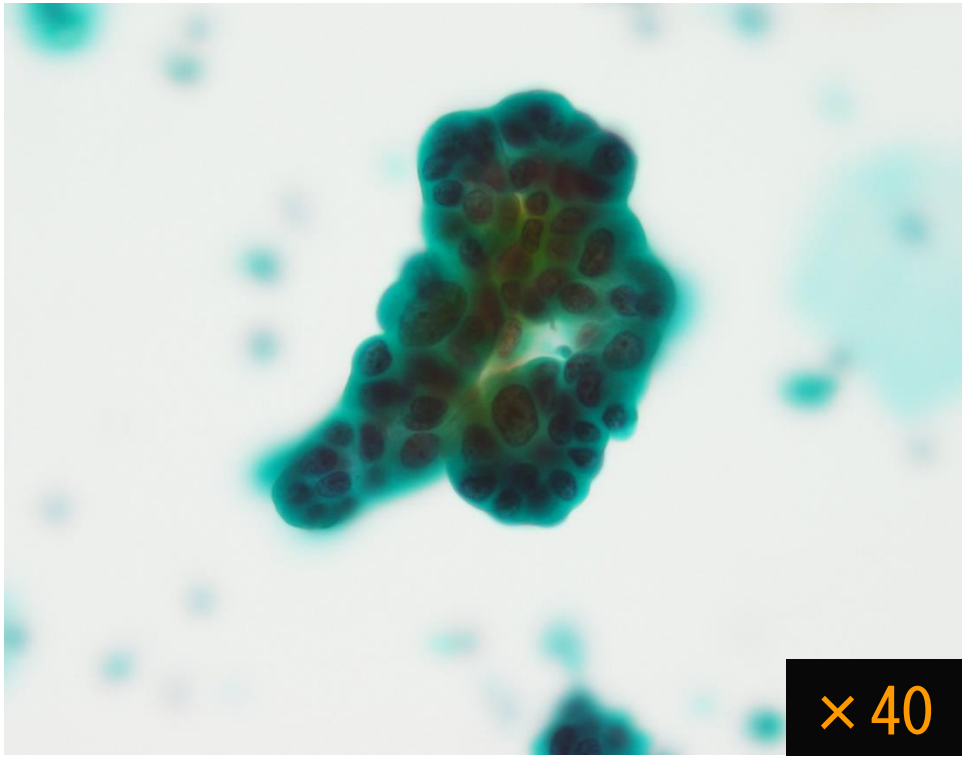

- 壊死性背景
- “inside-out pattern”を示す.
- 核は類円形
- 粗顆粒状の核クロマチン

まとめ

- 今回の症例は，発生頻度約１％とまれな微小乳頭型尿路上皮癌であった.
- 細胞像では，通常型尿路上皮癌との鑑別が困難で，亜型を推定することができなかった.
- 悪性度が高く，予後不良な亜型であるため，細胞所見をよく理解し，迅速に報告することが重要である.