2024年9月26日

令和６年度　第２回細胞診症例検討会

くまもと乳腺・胃腸外科病院
山崎　芳満

症例１

年齢・性別：70歳代・女性

既往歴：特記事項なし

臨床所見：2023年9月、右乳房にしこりを自覚して受診。
MMGにて右中部内側にカテゴリー5、USにて
右A区域にカテゴリー5の腫瘤を指摘された。
同年11月、右乳房部分切除術＋右腋窩郭清術が
施行された。

検体：手術摘出組織の穿刺吸引細胞診

マンモグラフィー所見

MLO

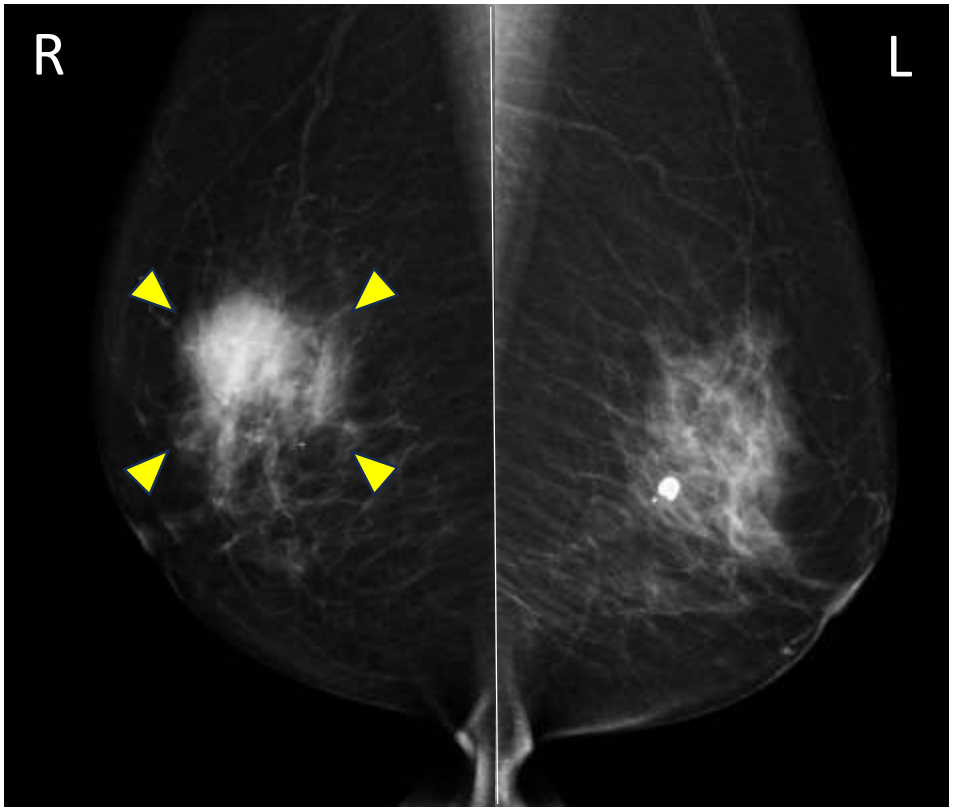

CC

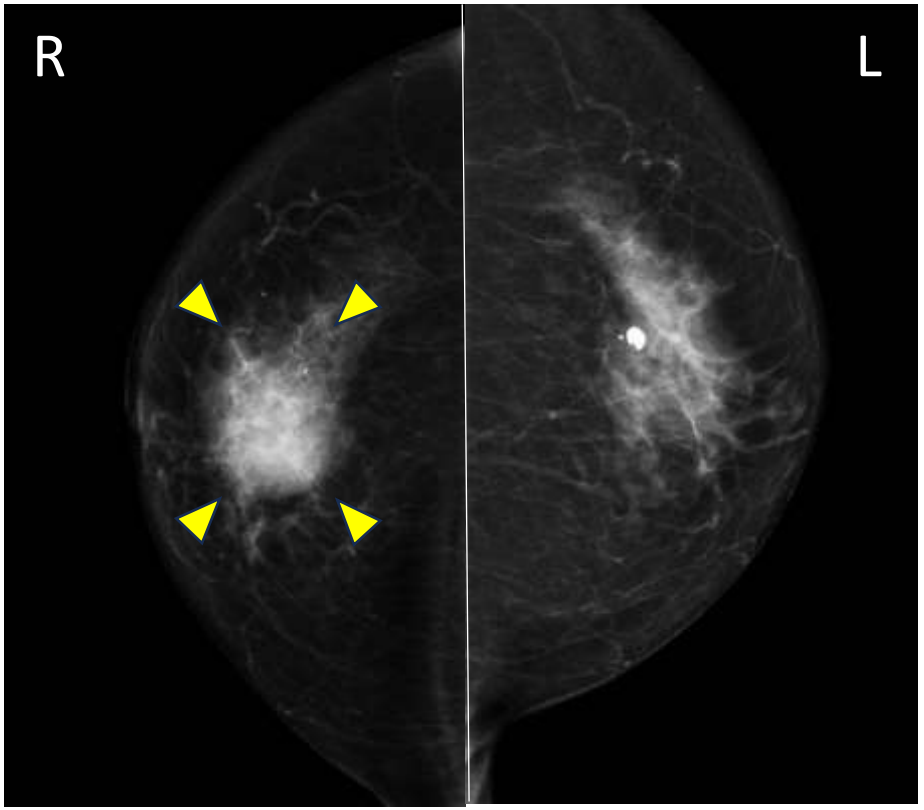

右中部内側に微細分葉状、高濃度の円形～楕円形腫瘤を指摘

超音波所見

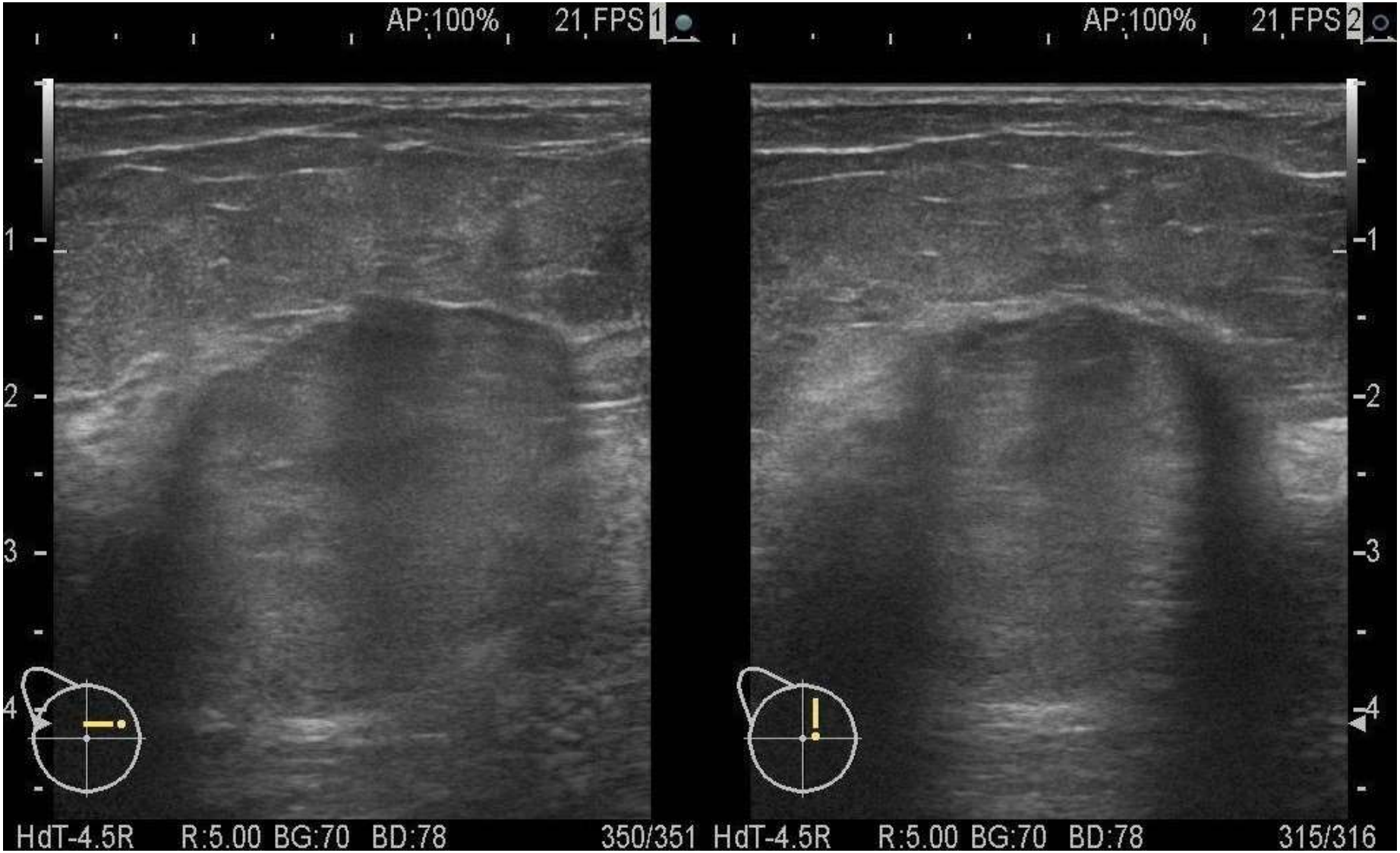

右A区域に30×24×24mmの内部不均質、後方エコー増強を伴う等エコー腫瘤を指摘

穿刺吸引細胞診

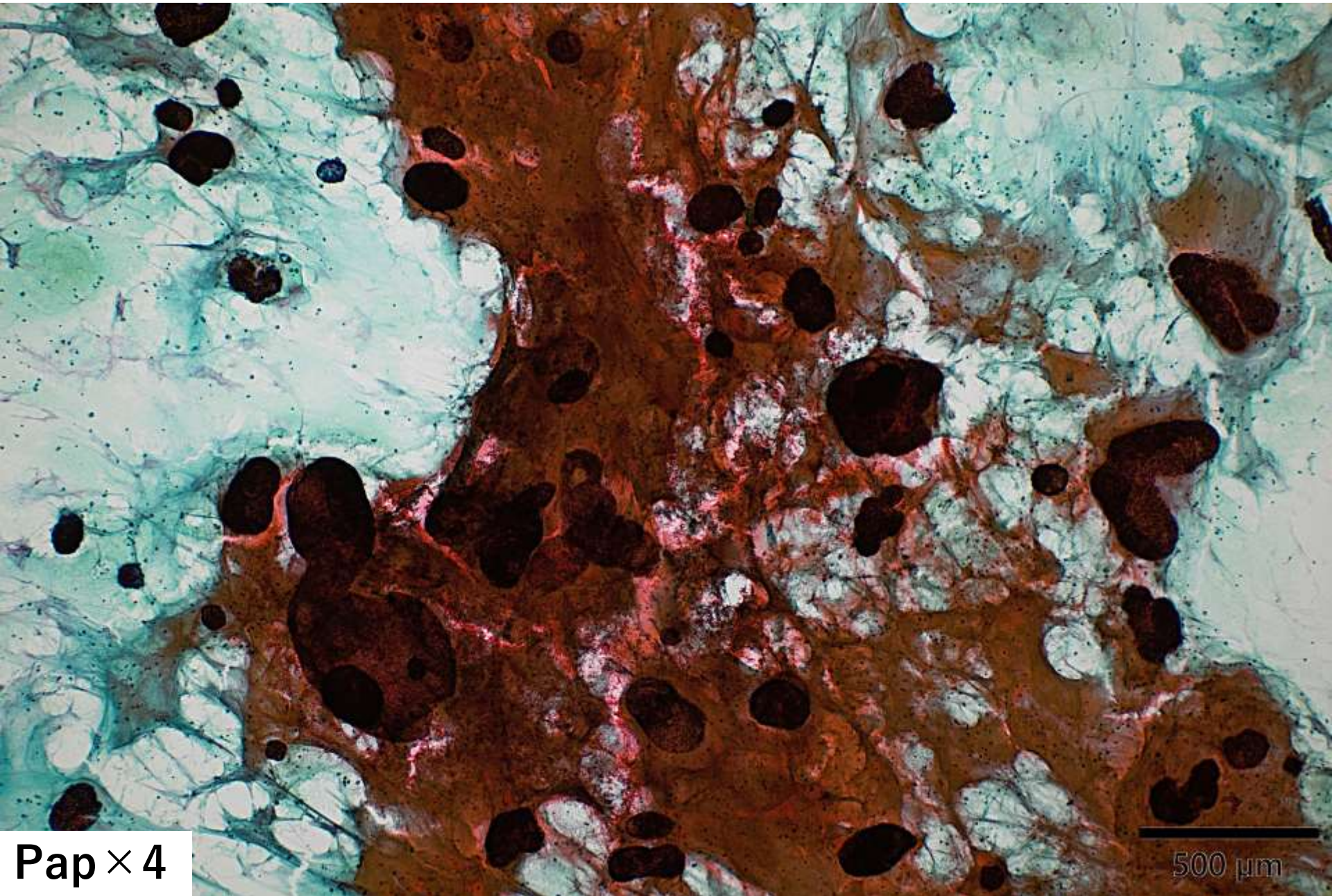

Pap×4

穿刺吸引細胞診

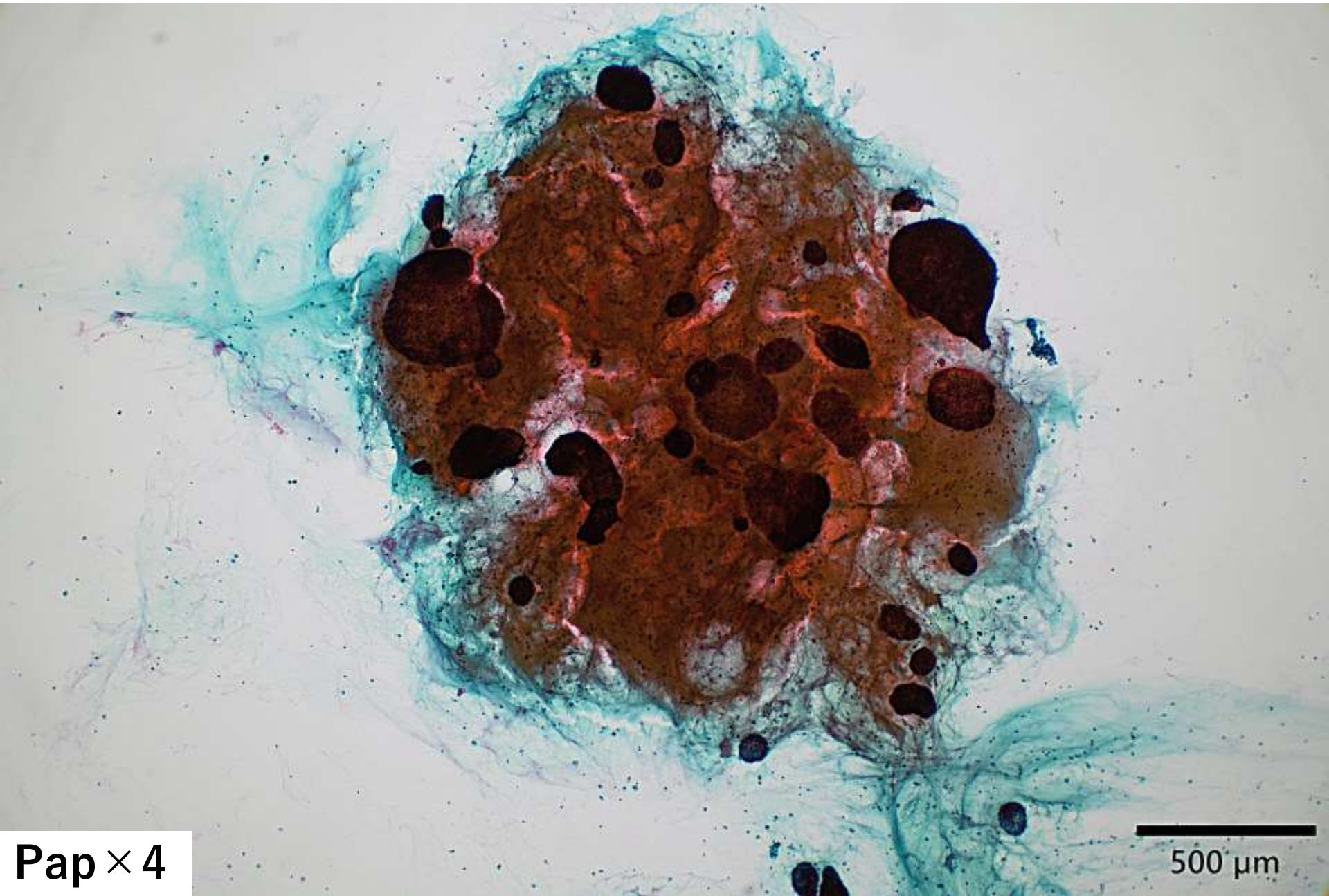

Pap×4

穿刺吸引細胞診

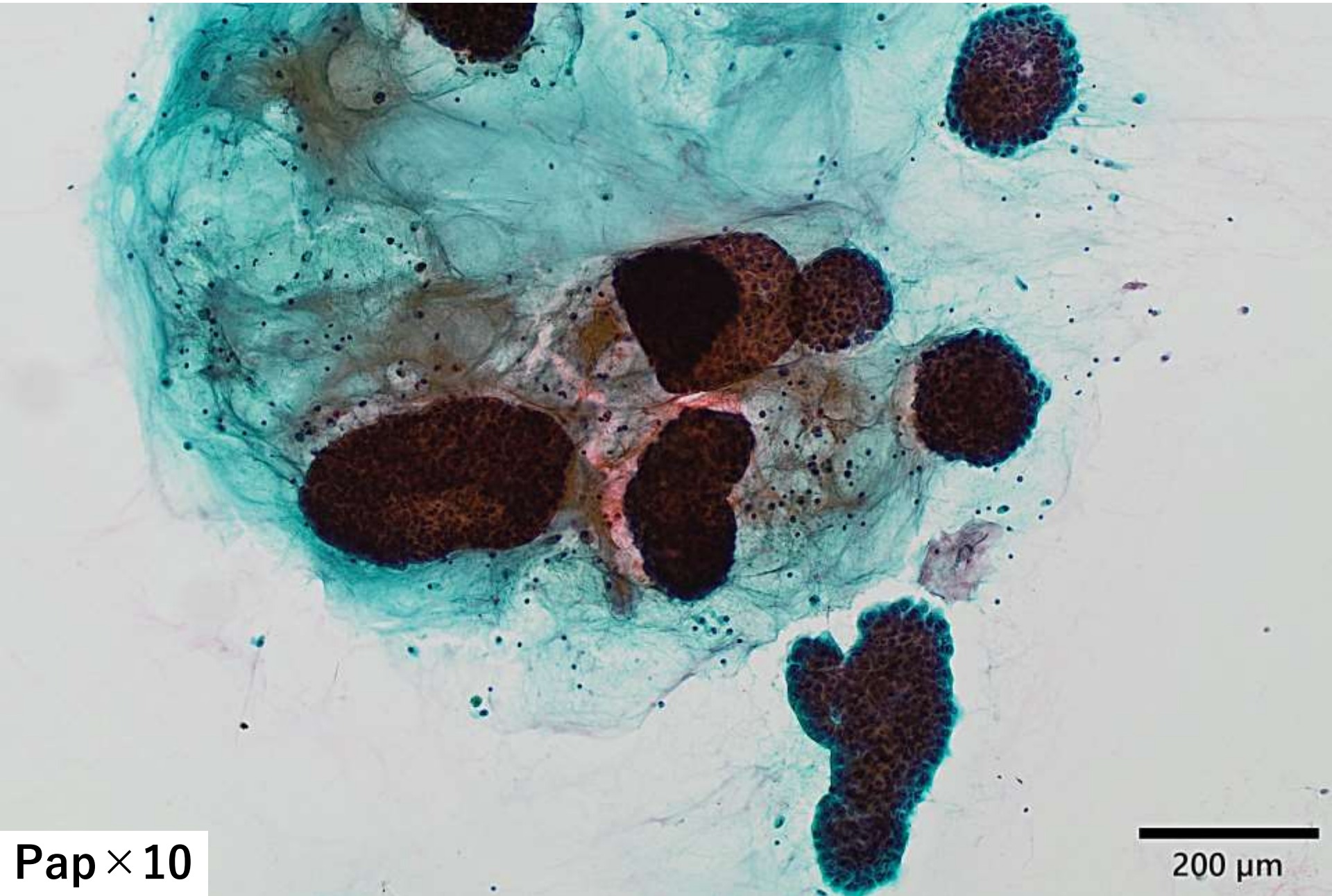

穿刺吸引細胞診

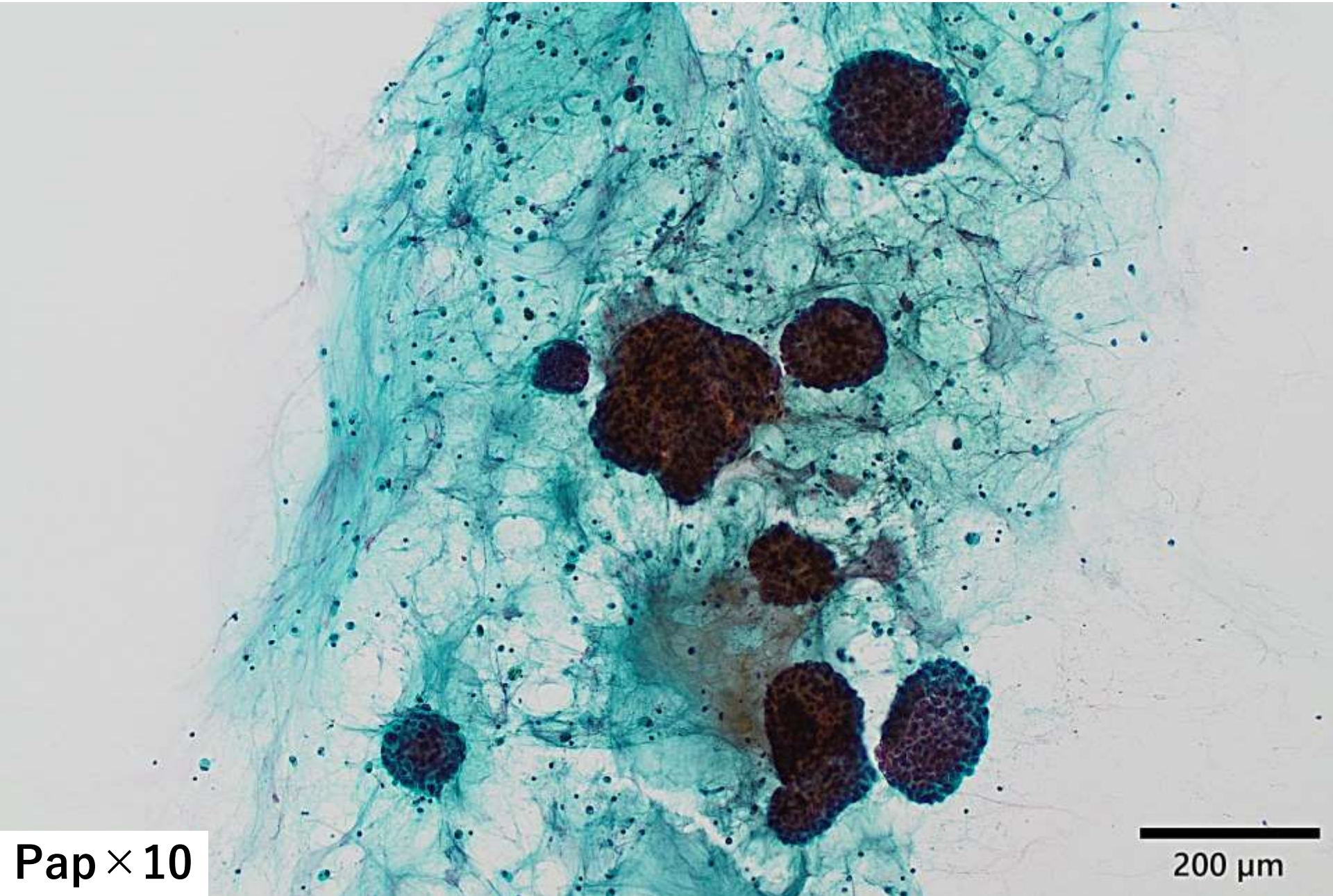

穿刺吸引細胞診

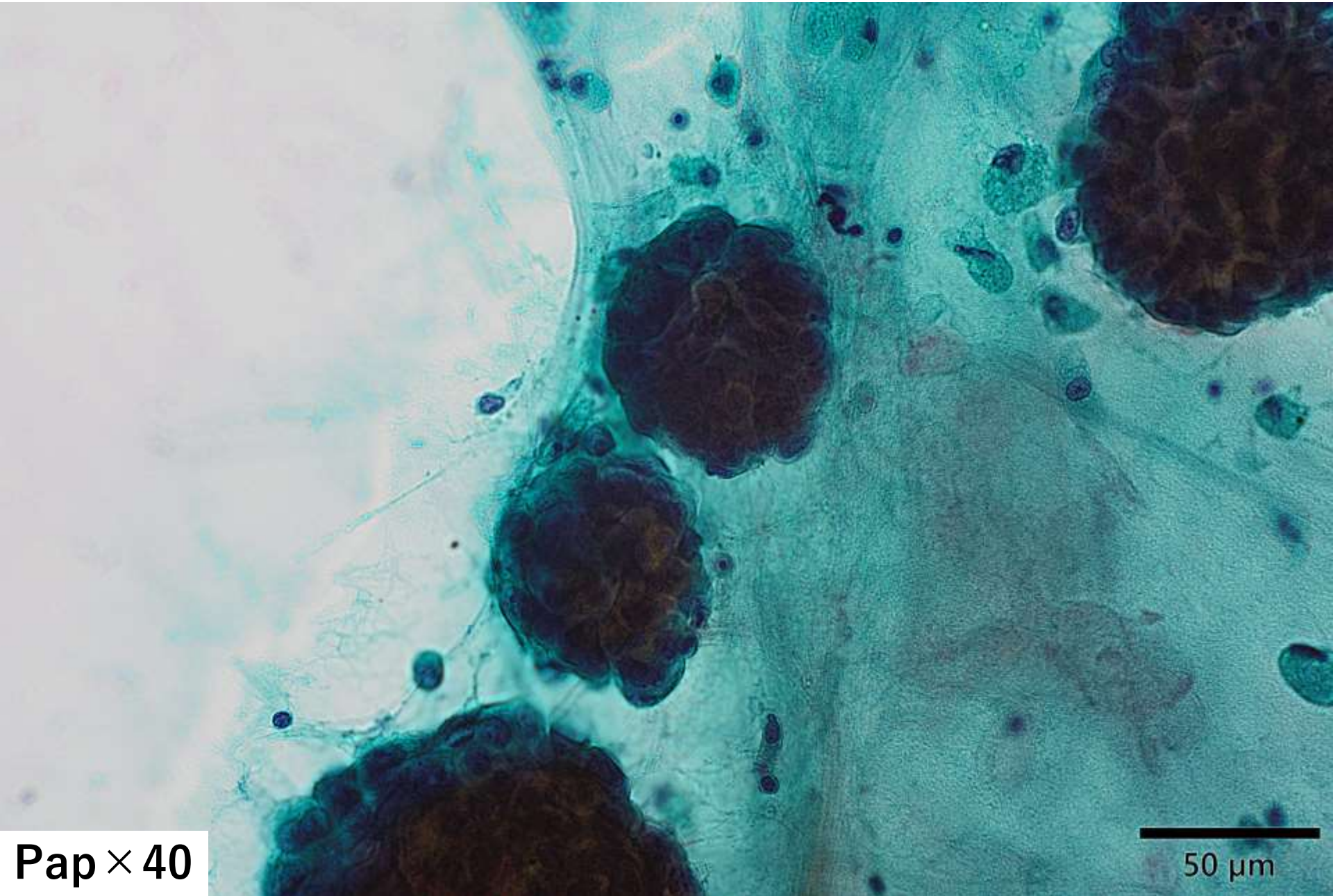

Pap×40

穿刺吸引細胞診

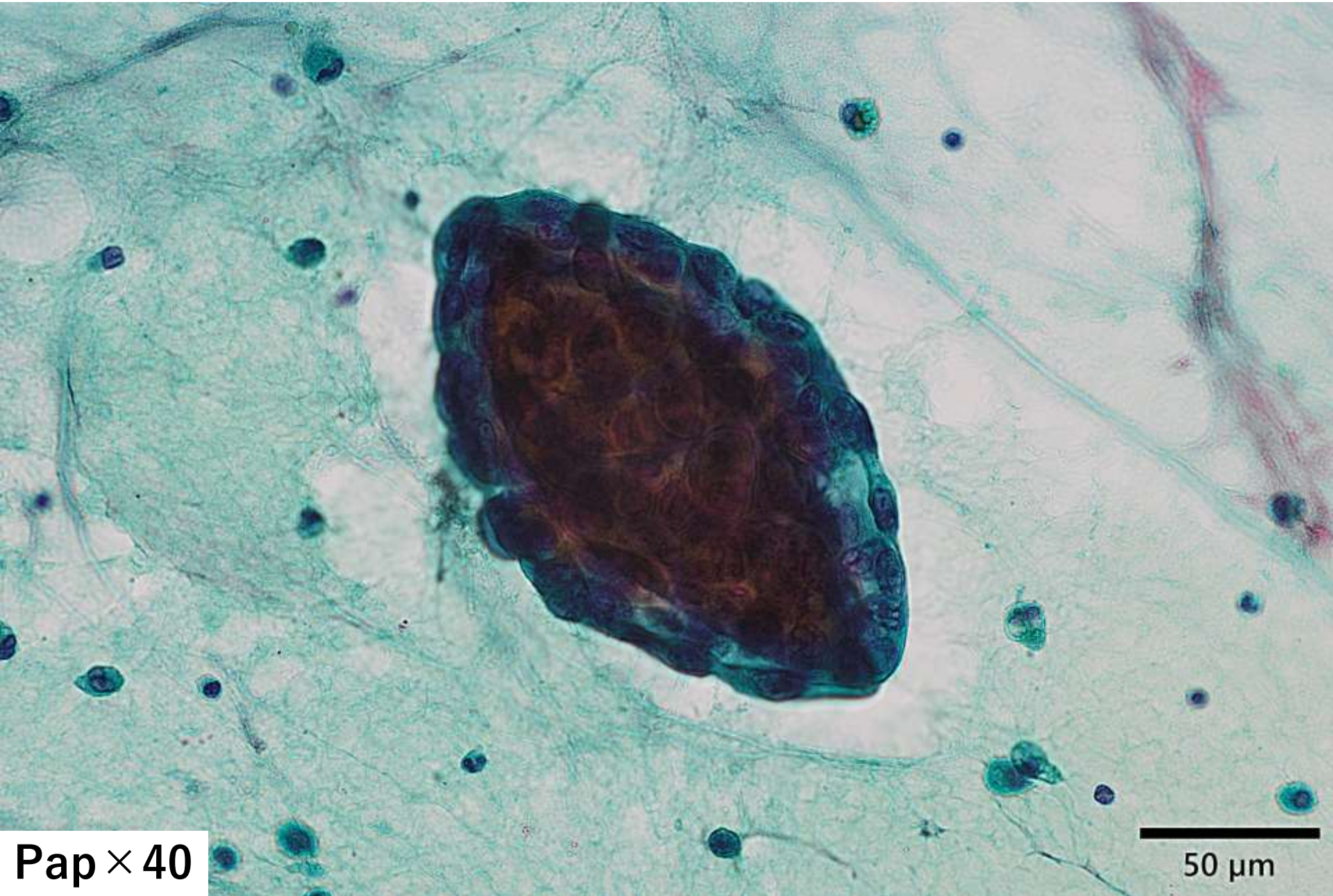

穿刺吸引細胞診

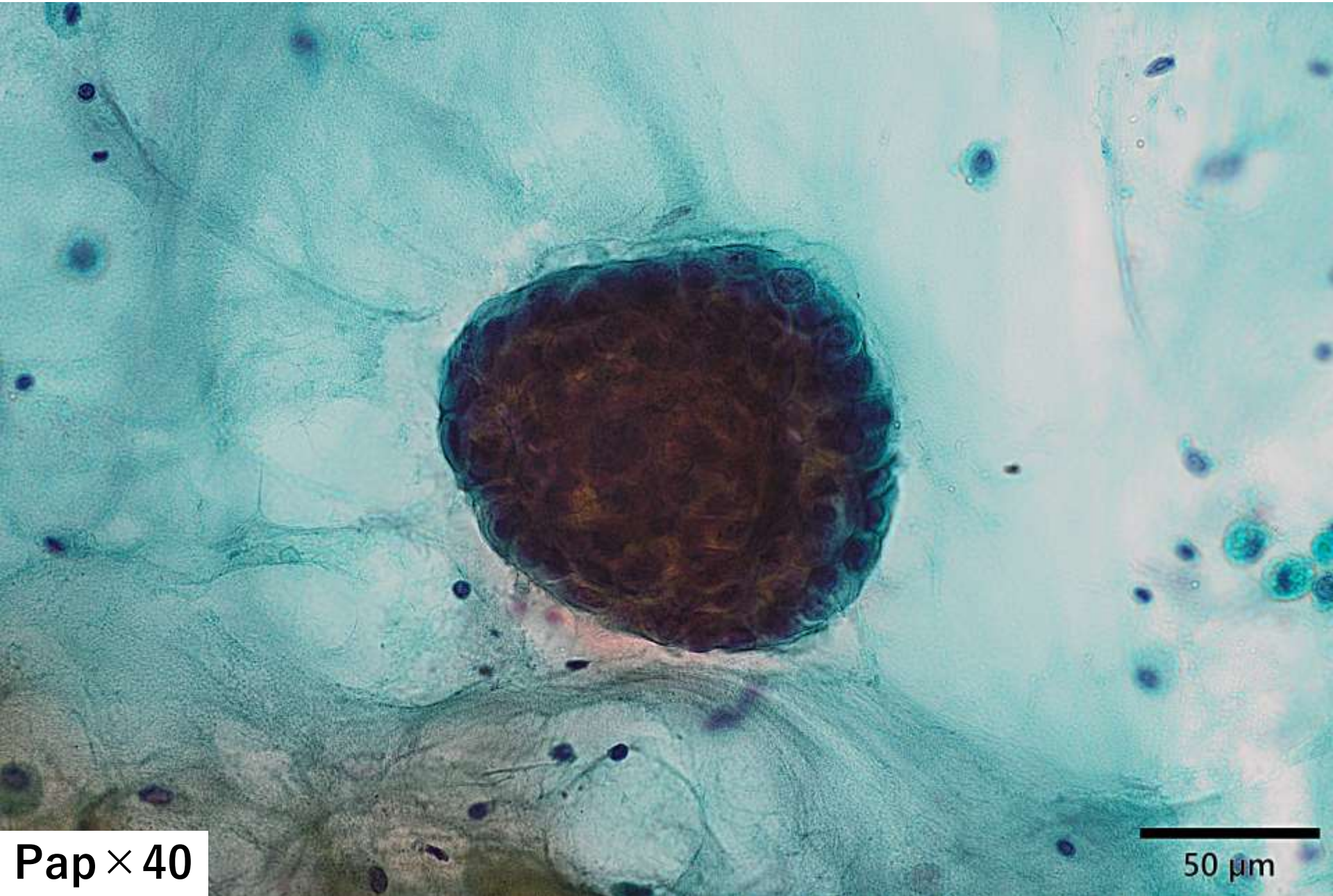

穿刺吸引細胞診

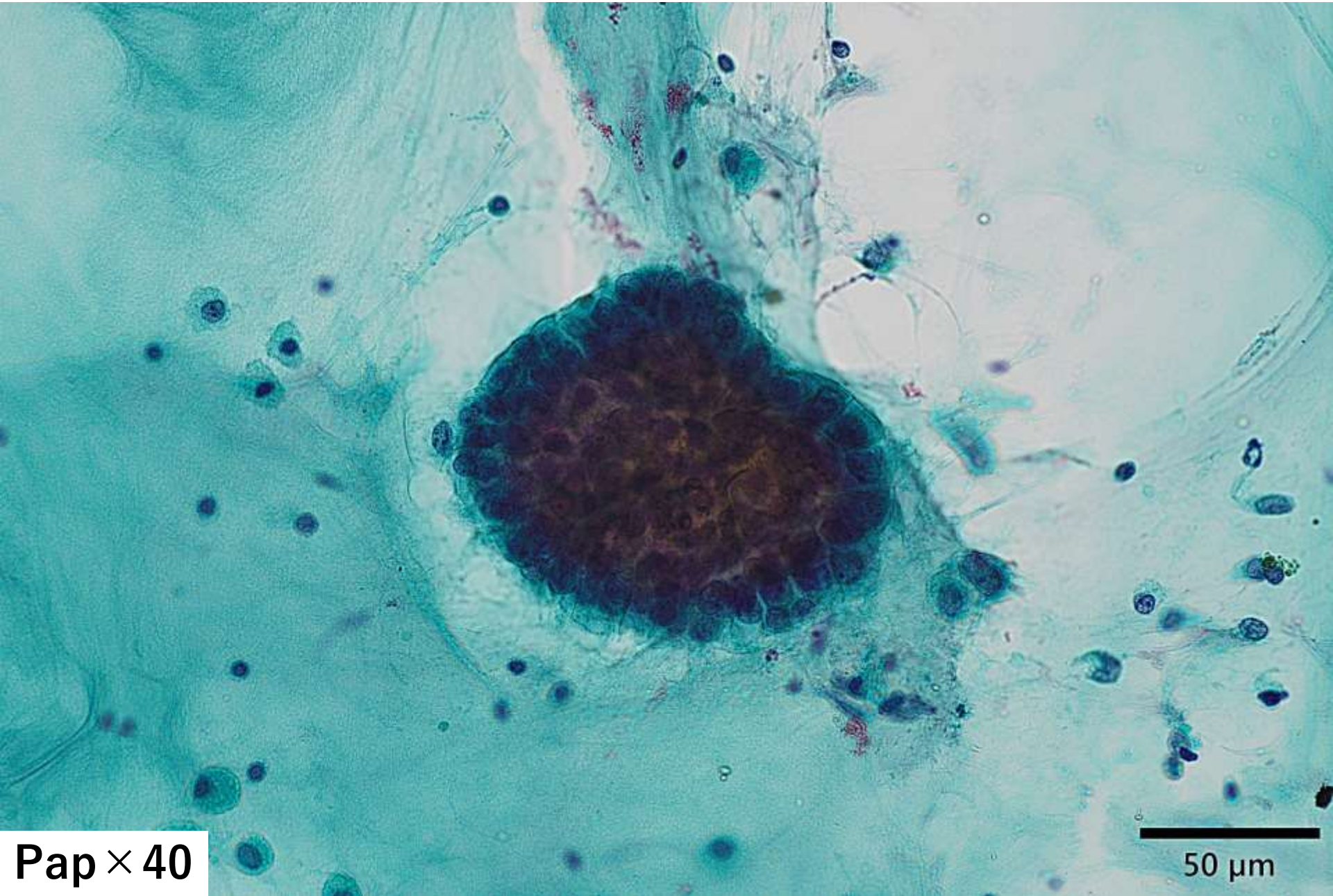

Pap×40

CNB組織所見

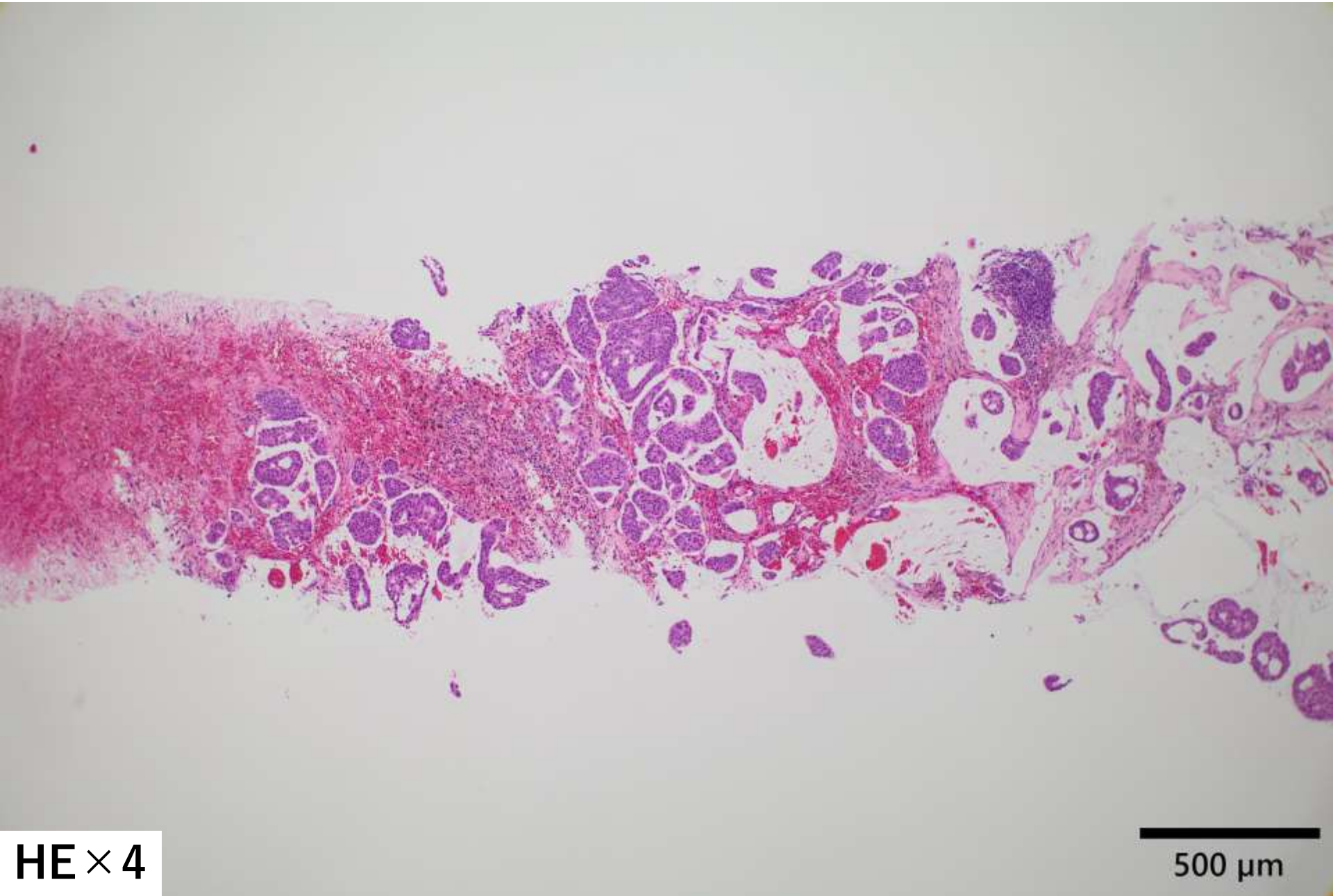

CNB組織所見

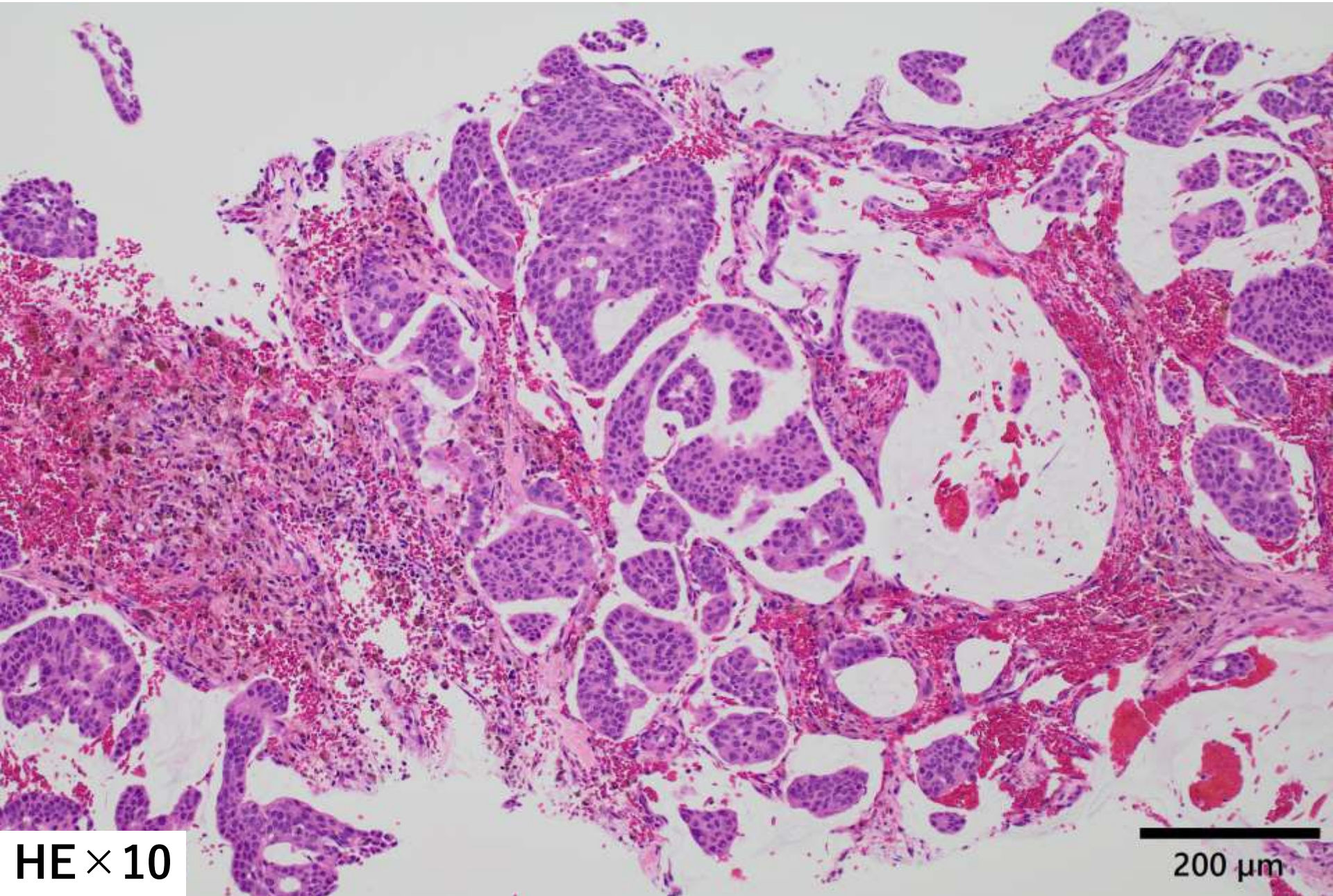

CNB組織所見

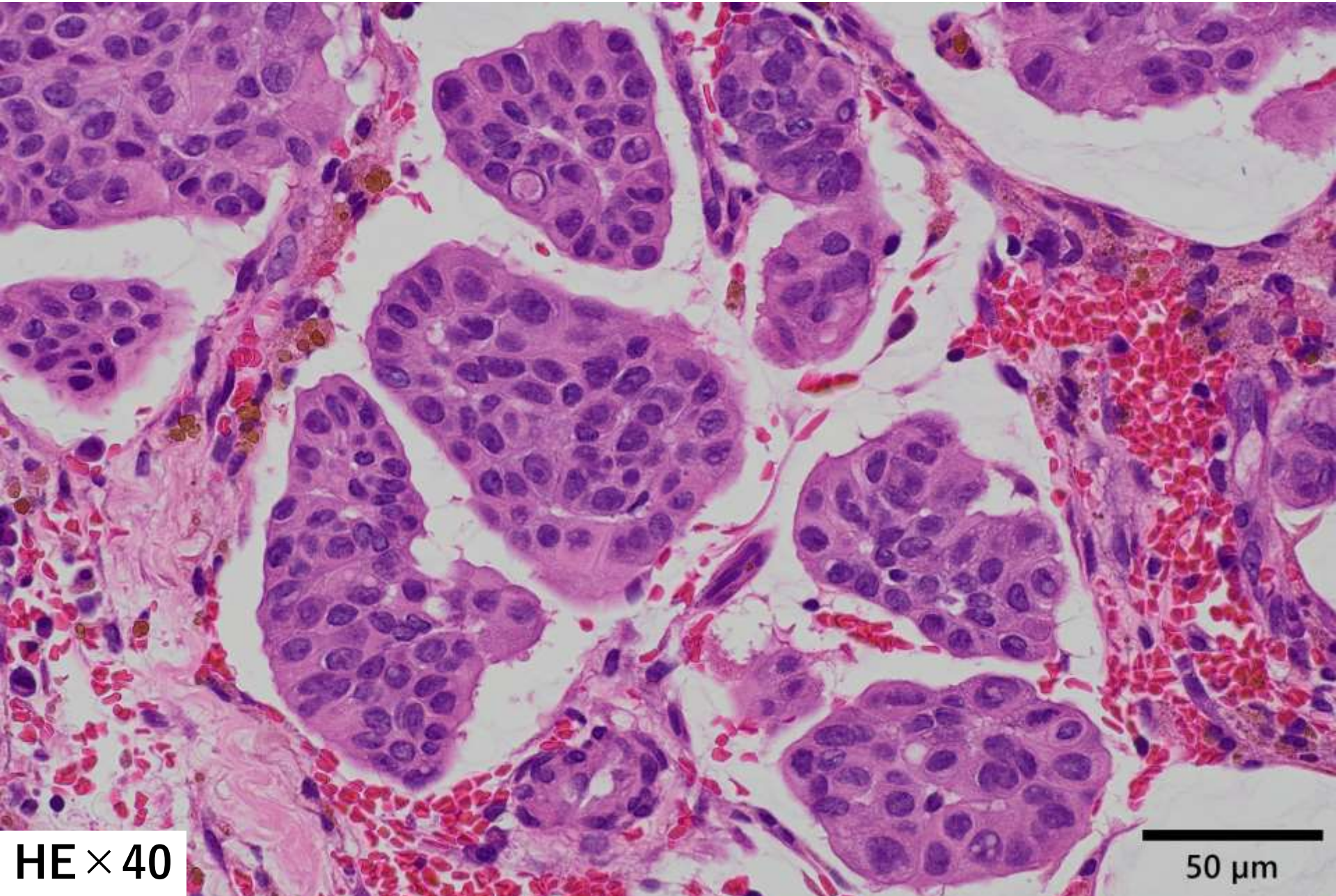

バイオマーカー

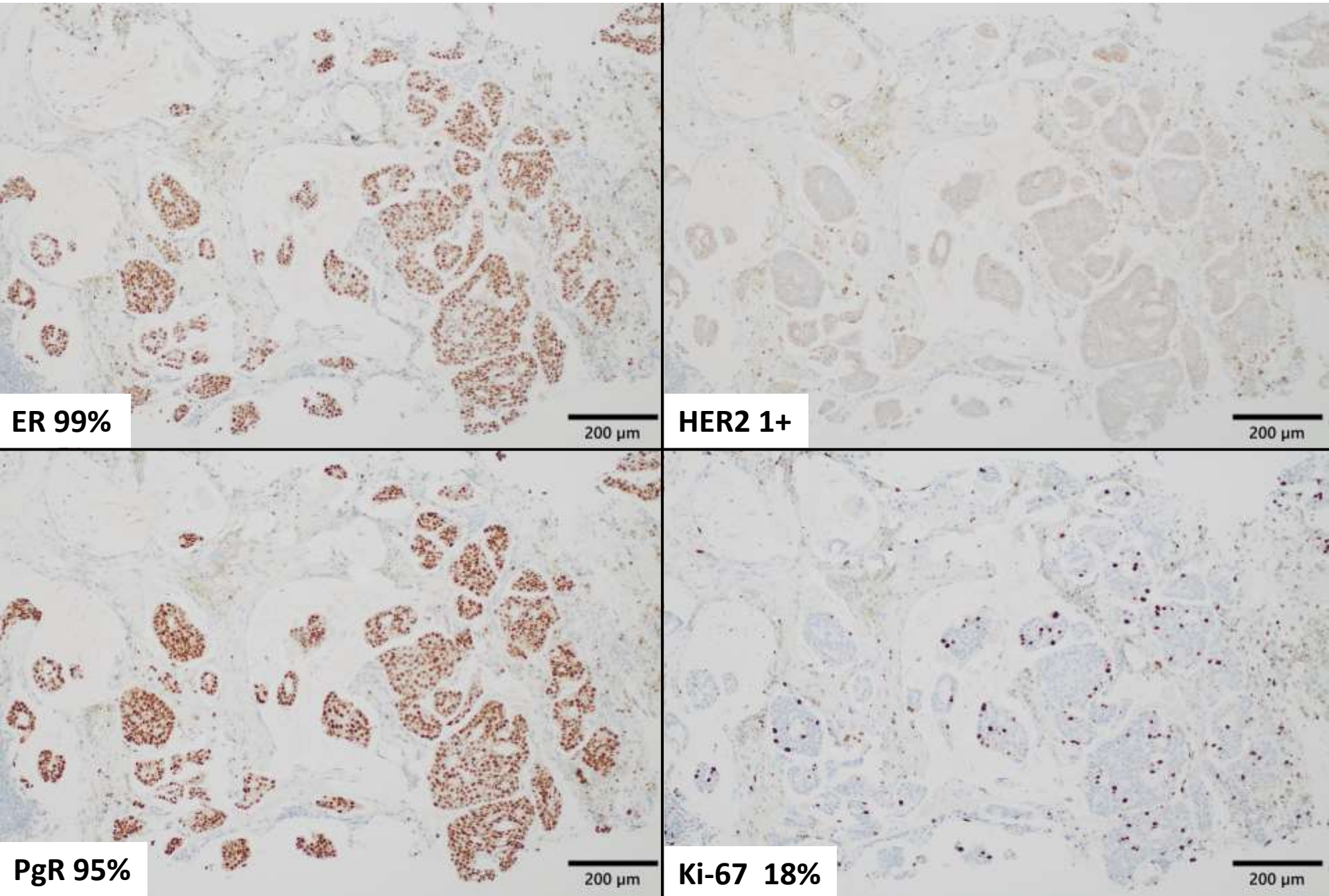

病理診断

Mucinous carcinoma, micropapillary variant
NG:1, HG:I

ER 99%, PgR 95%, HER2 score 1+, Ki-67 18%

Luminal A type

解答

選択肢　１．線維腺腫
２．浸潤性乳管癌（腺管形成型）
３．粘液癌（type A）
４．粘液癌（type B）
５．粘液癌（micropapillary variant）
６．浸潤性微小乳頭癌
７．充実乳頭癌

手術検体肉眼像

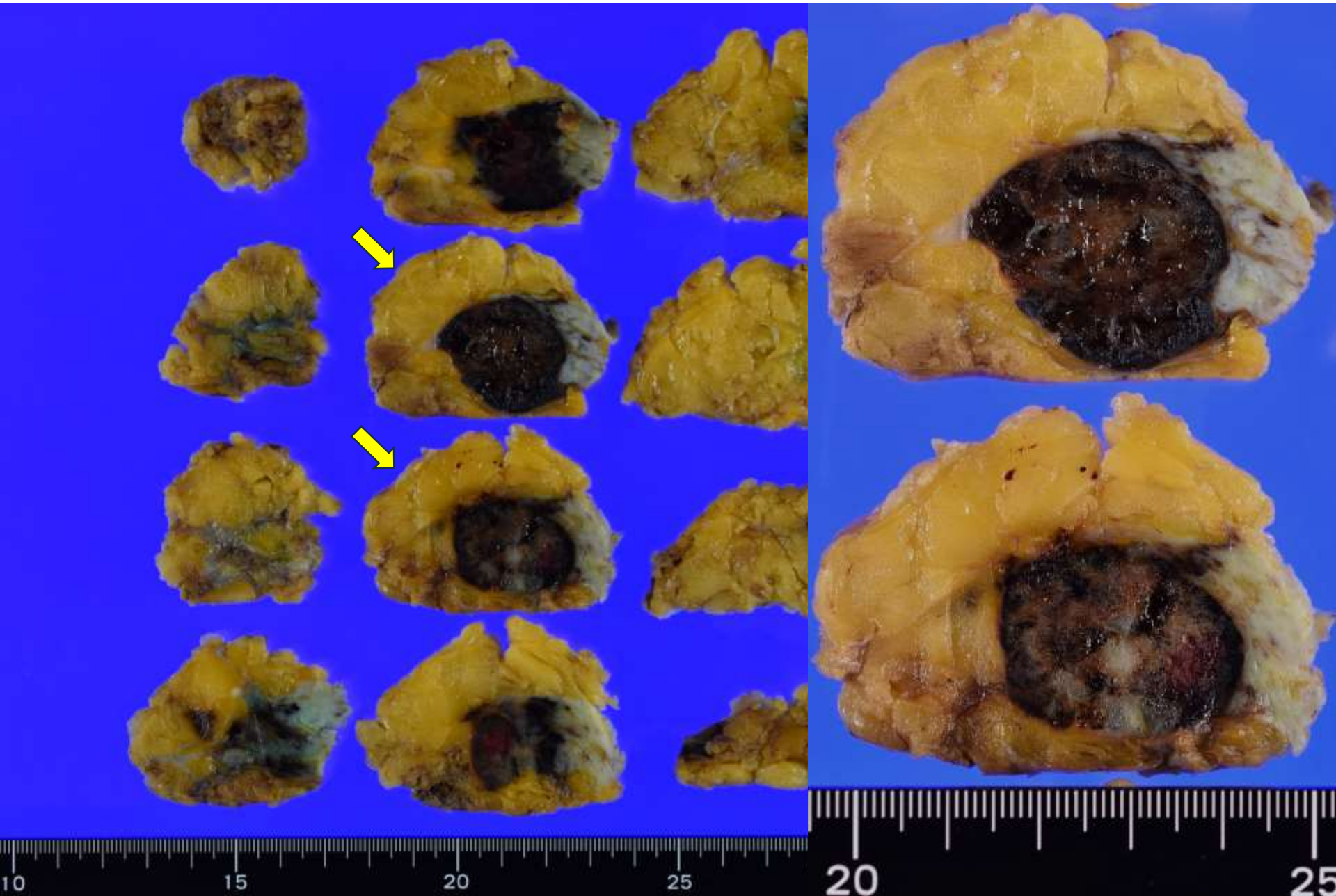

手術検体組織所見

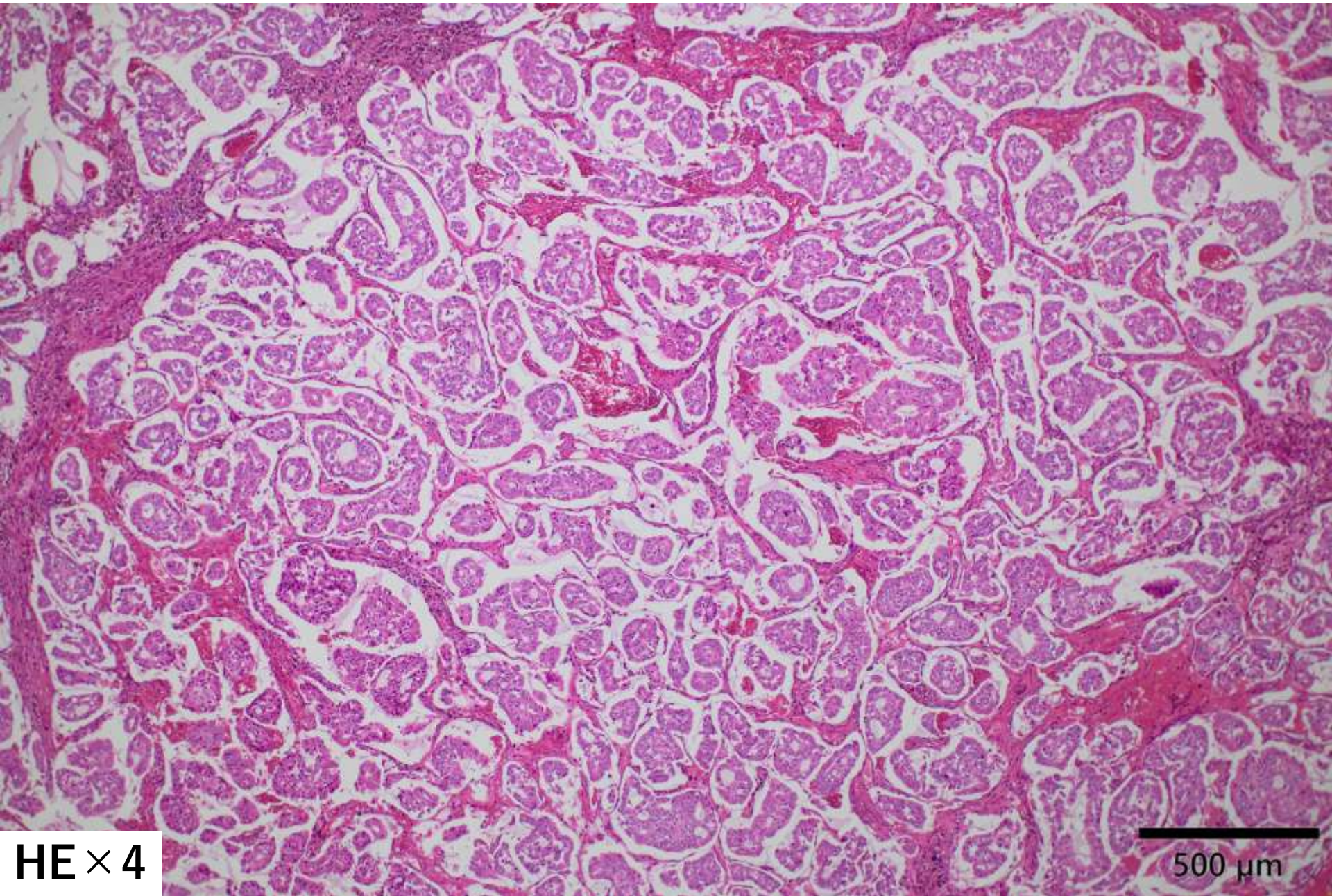

手術検体組織所見

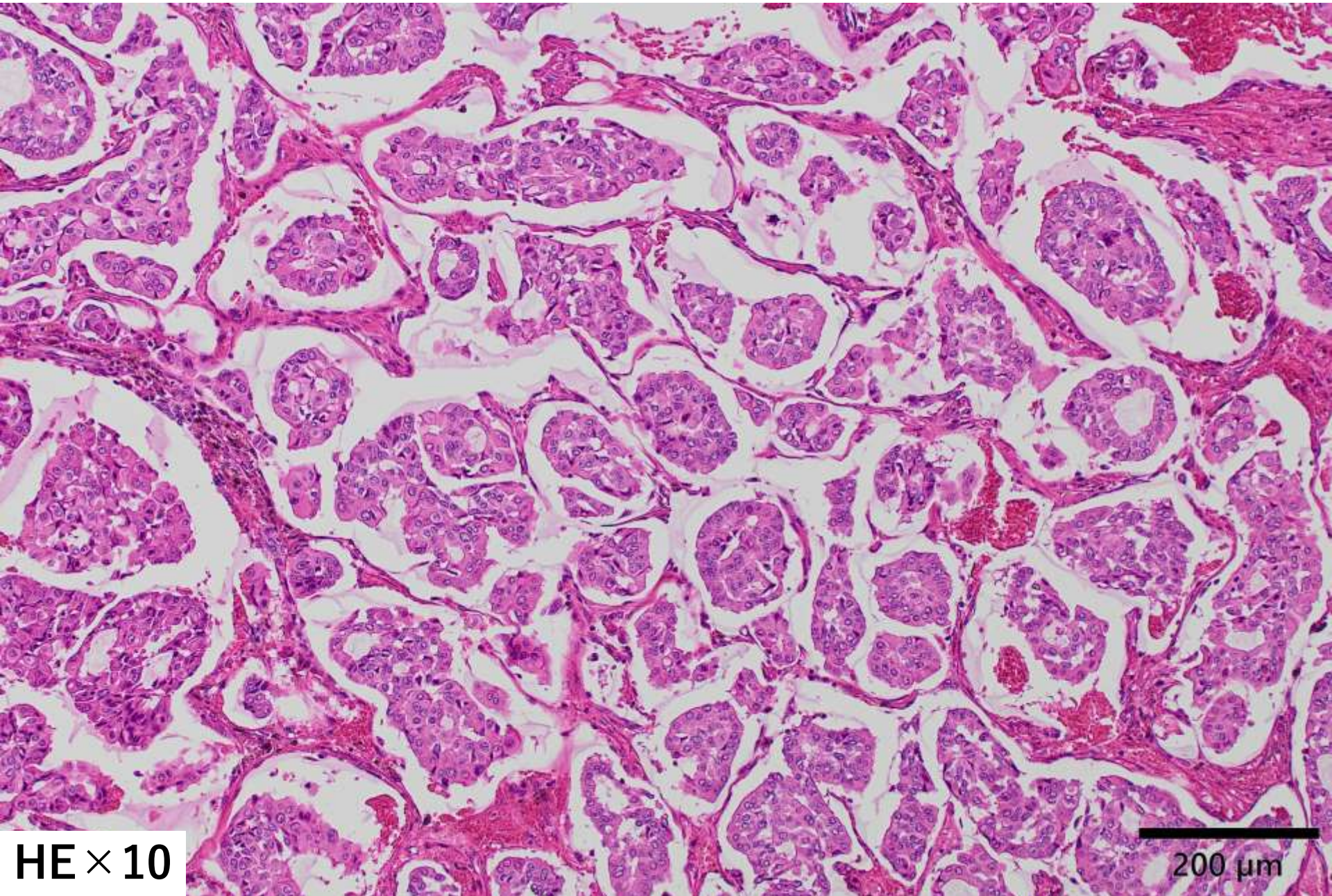

手術検体組織所見

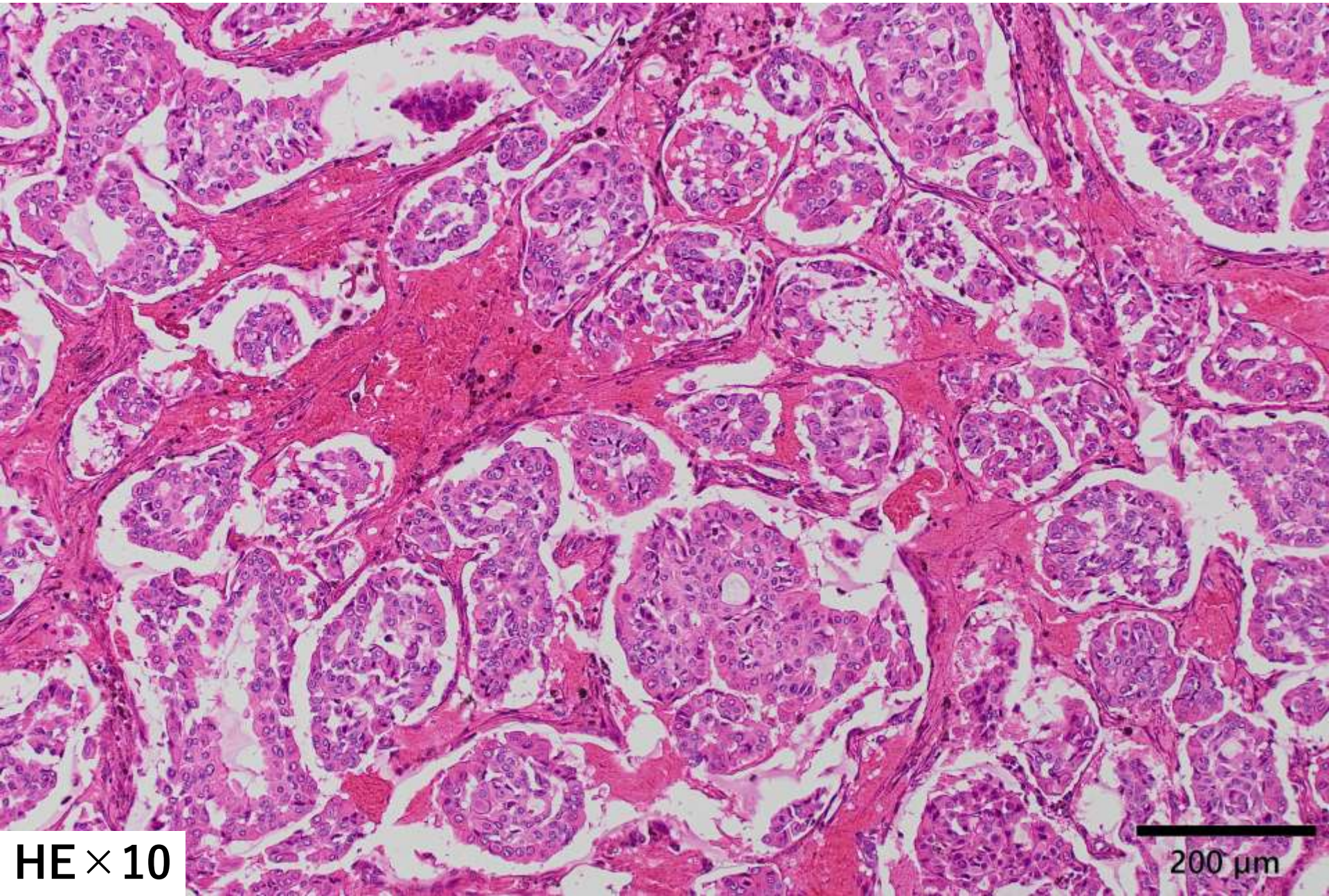

手術検体組織所見

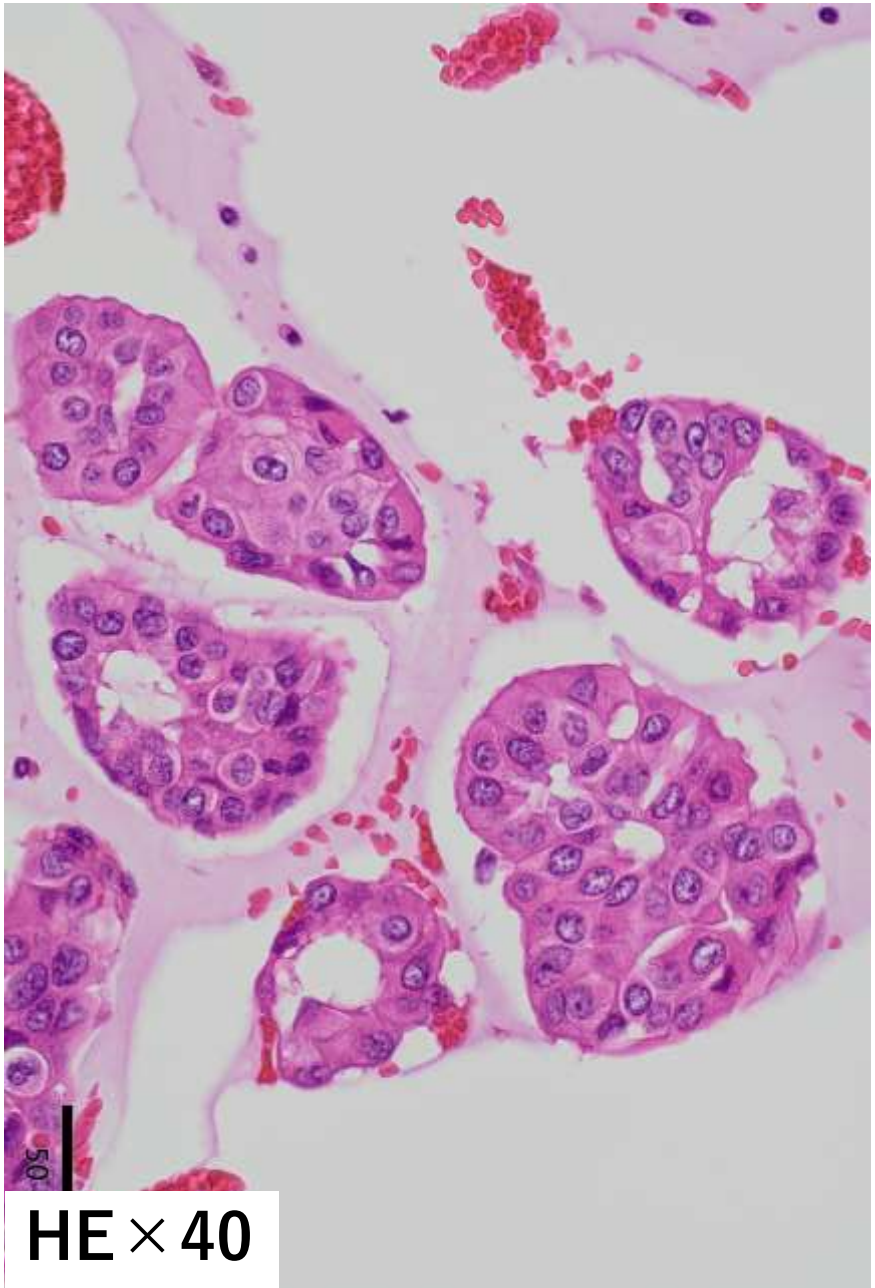

HE×40

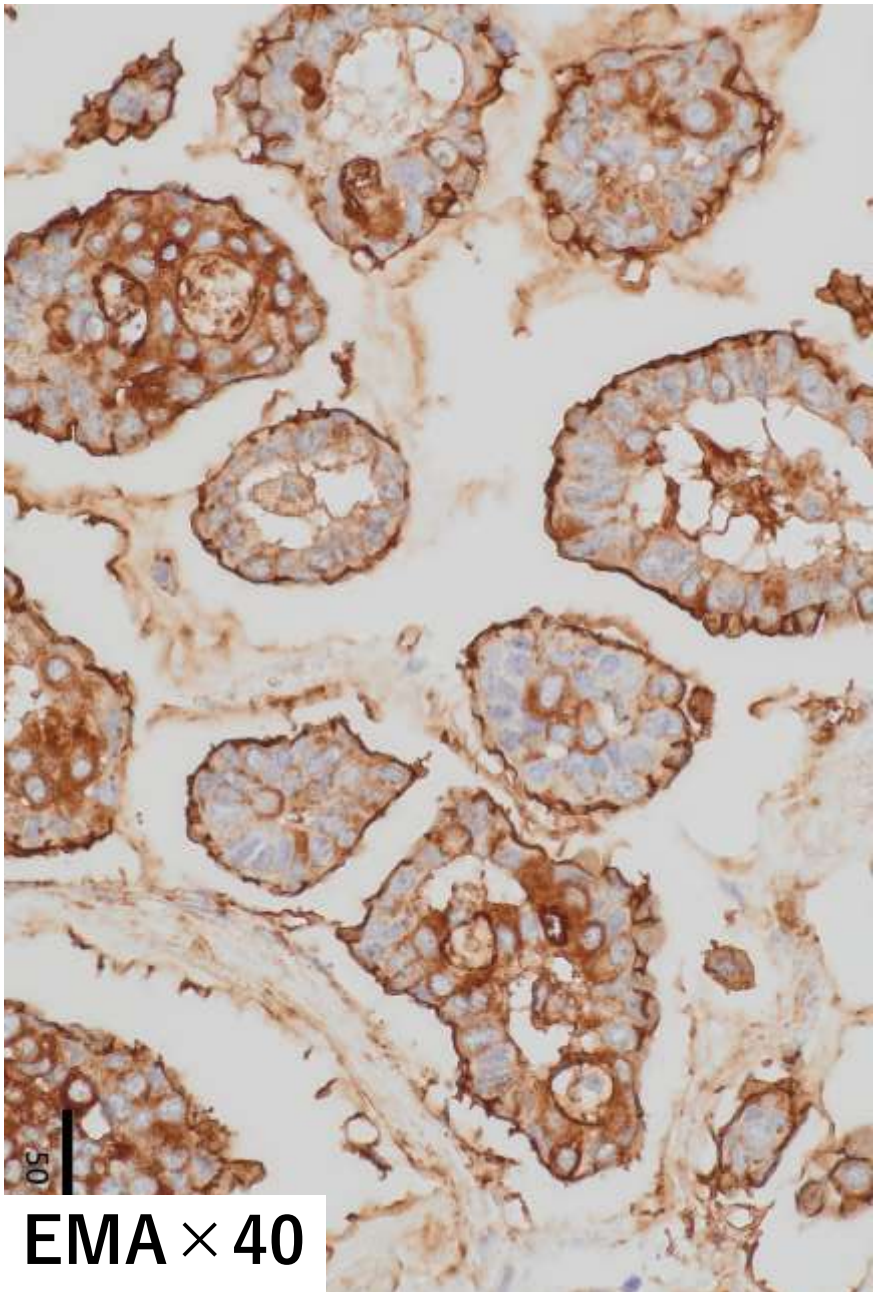

EMA×40

手術検体組織所見

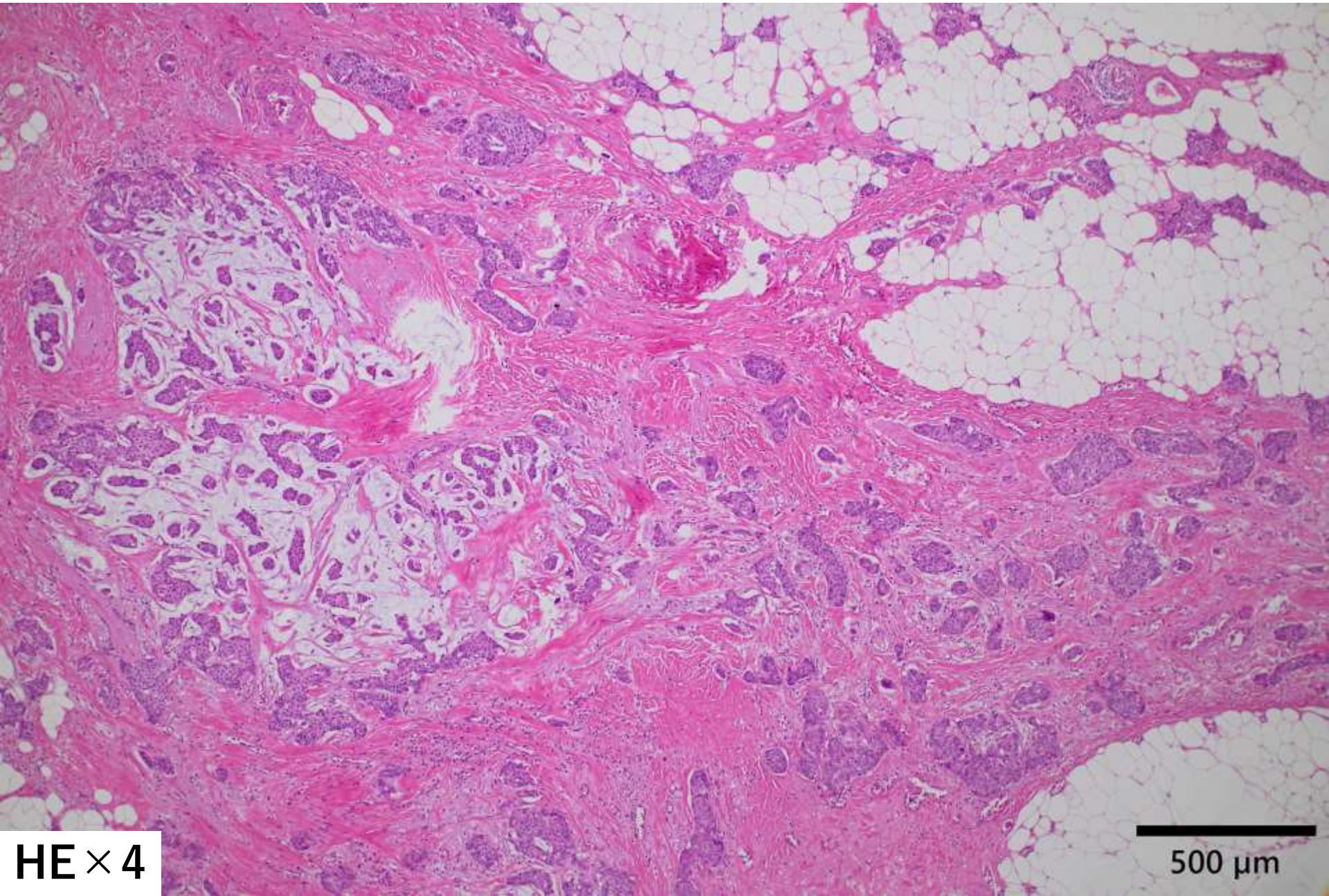

手術検体組織所見

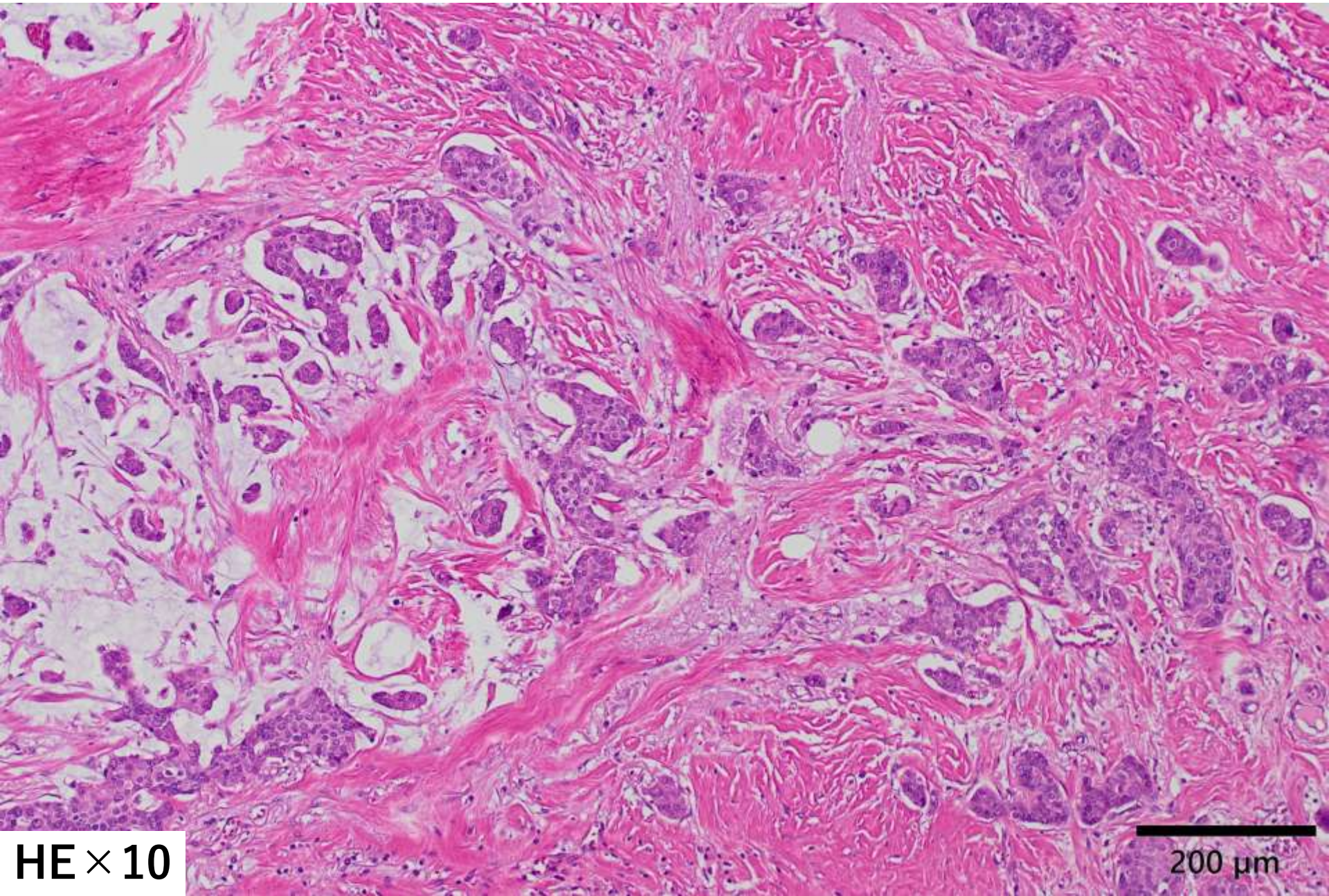

手術検体組織所見

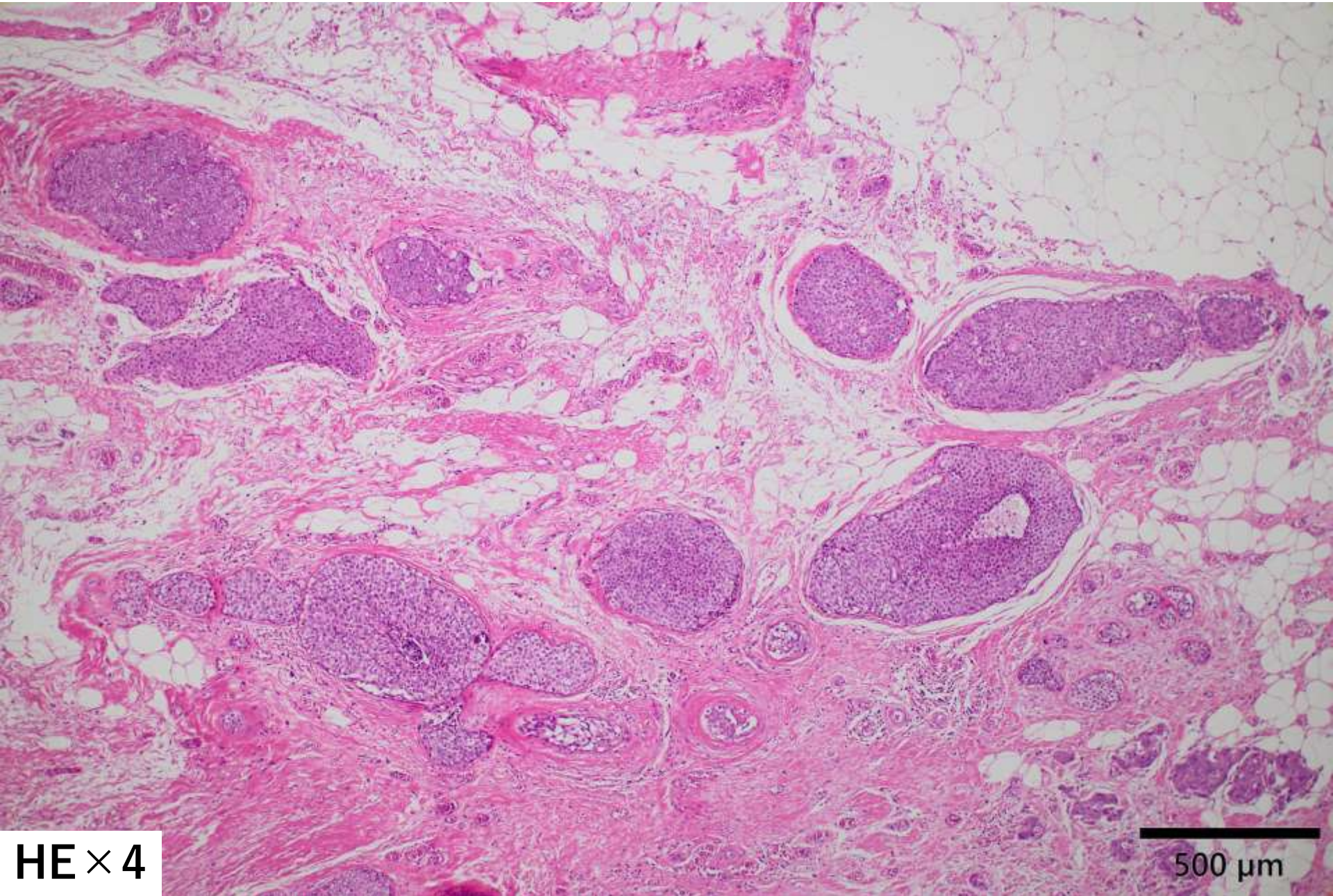

手術検体組織所見

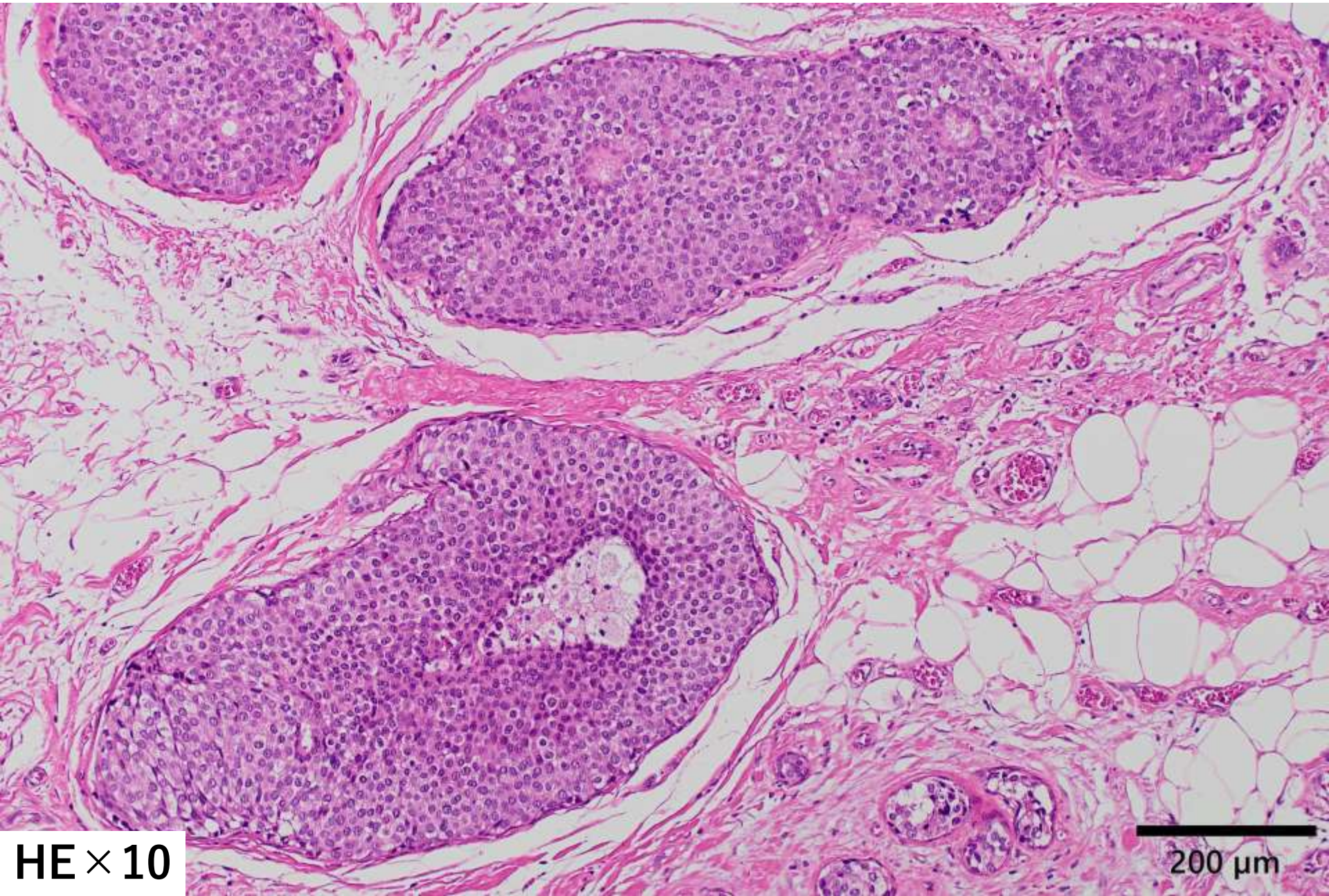

センチネルリンパ節捺印細胞診

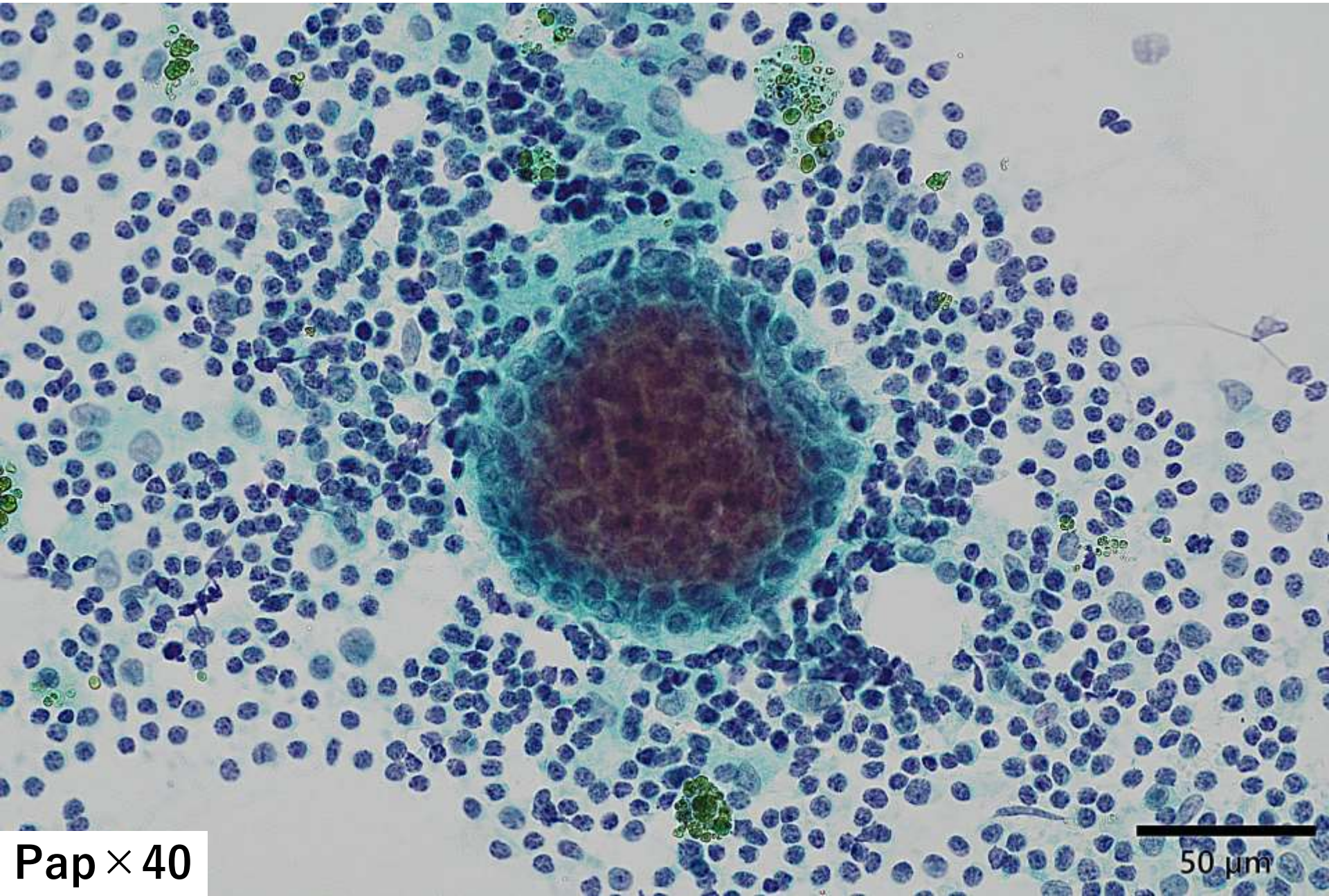

Pap×40

最終病理診断

Mucinous carcinoma, mixed type
(Mucinous carcinoma, micropapillary variant + IDC)
pT2, Ly1, V0, ductal spread (extensive), NG:3, HG:II

Axillary nodes (sentinel + dissection) : total n (3/13), pN1a

Mucinous carcinoma, micropapillary variant

（微小乳頭成分はpure type MCの20～66.6%に認められる。）

- MC, micropapillary variant は若年に多い（平均年齢46歳）。
  pure type MCは57歳、IMPCは54歳。

- pure type MCと比較して、50%以上の微小乳頭成分を伴う場合は核グレード、組織学的グレードが高い。
  また、リンパ管侵襲、リンパ節転移の頻度が高い。

- MC, micropapillary variantの予後はpure type MCとIMPCの中間で、予後が悪いといわれている。

- どこからをmicropapillary variantとするかの定義ははっきりしていない。

- 術後薬物療法としてホルモン療法と化学療法が併用されることが多い。

臨床病理学的事項

	核グレード			リンパ転移	局所再発	遠隔転移
	1	2	3			
Pure MC	77.8%	21.7%	0.5%	3.8%	–	–
Micropapillary component (>50%)	75.4%	20.9%	3.7%	35.1%	5.2%	9%
IMPC	5%	78.6%	16.4%	80.8%	12.1%	38.4%

Rosen’s Breast Pathology Fifth Edition より引用

その他の組織型との鑑別

線維腺腫　Fibroadenoma

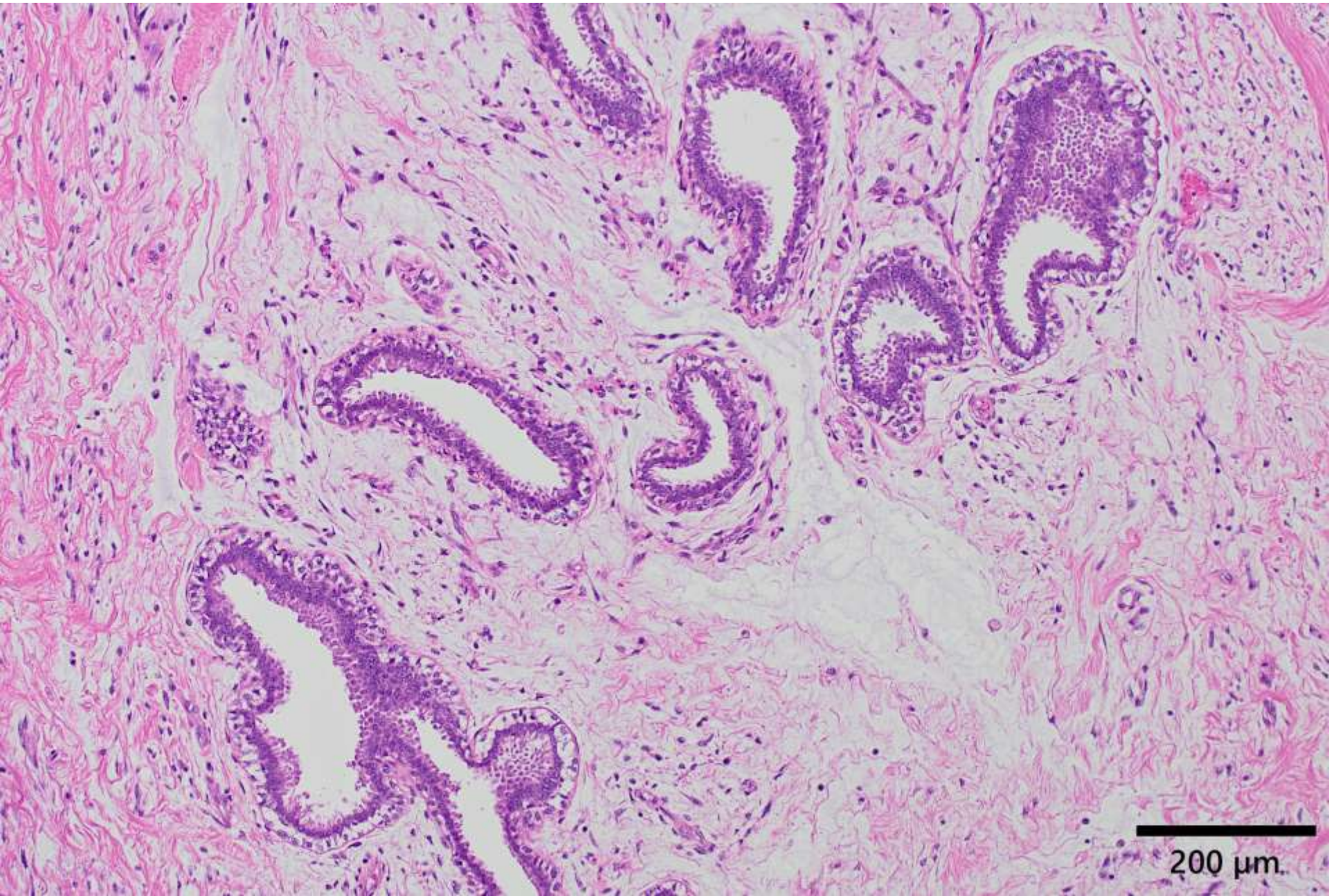

本症例

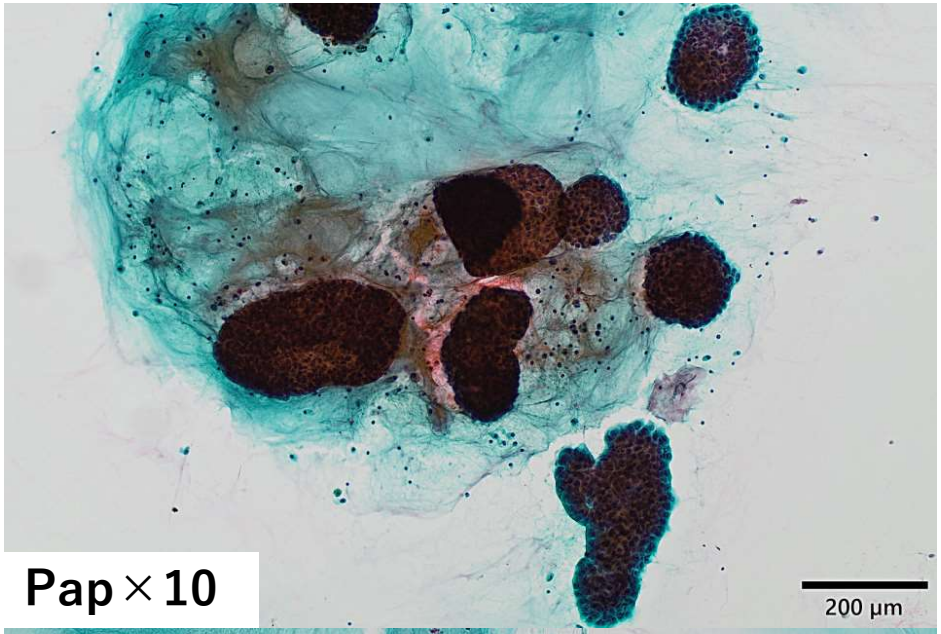



線維腺腫

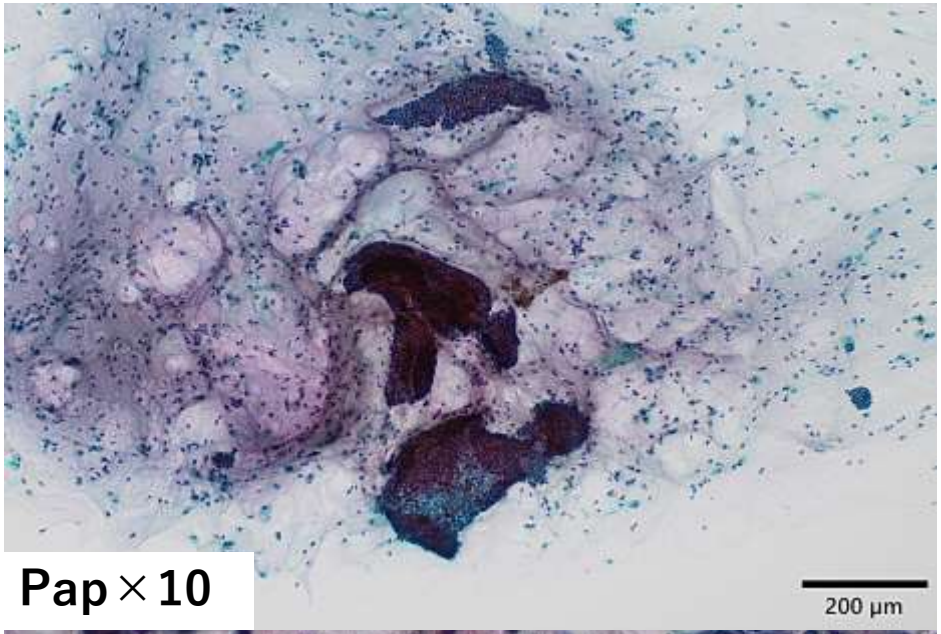

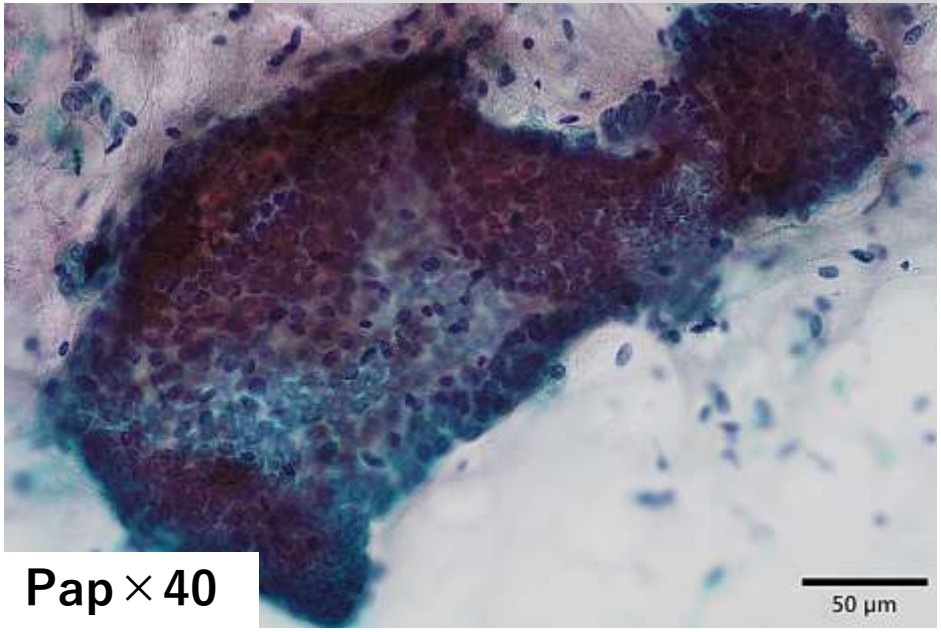

浸潤性乳管癌（腺管形成型）IDC, tubule forming type

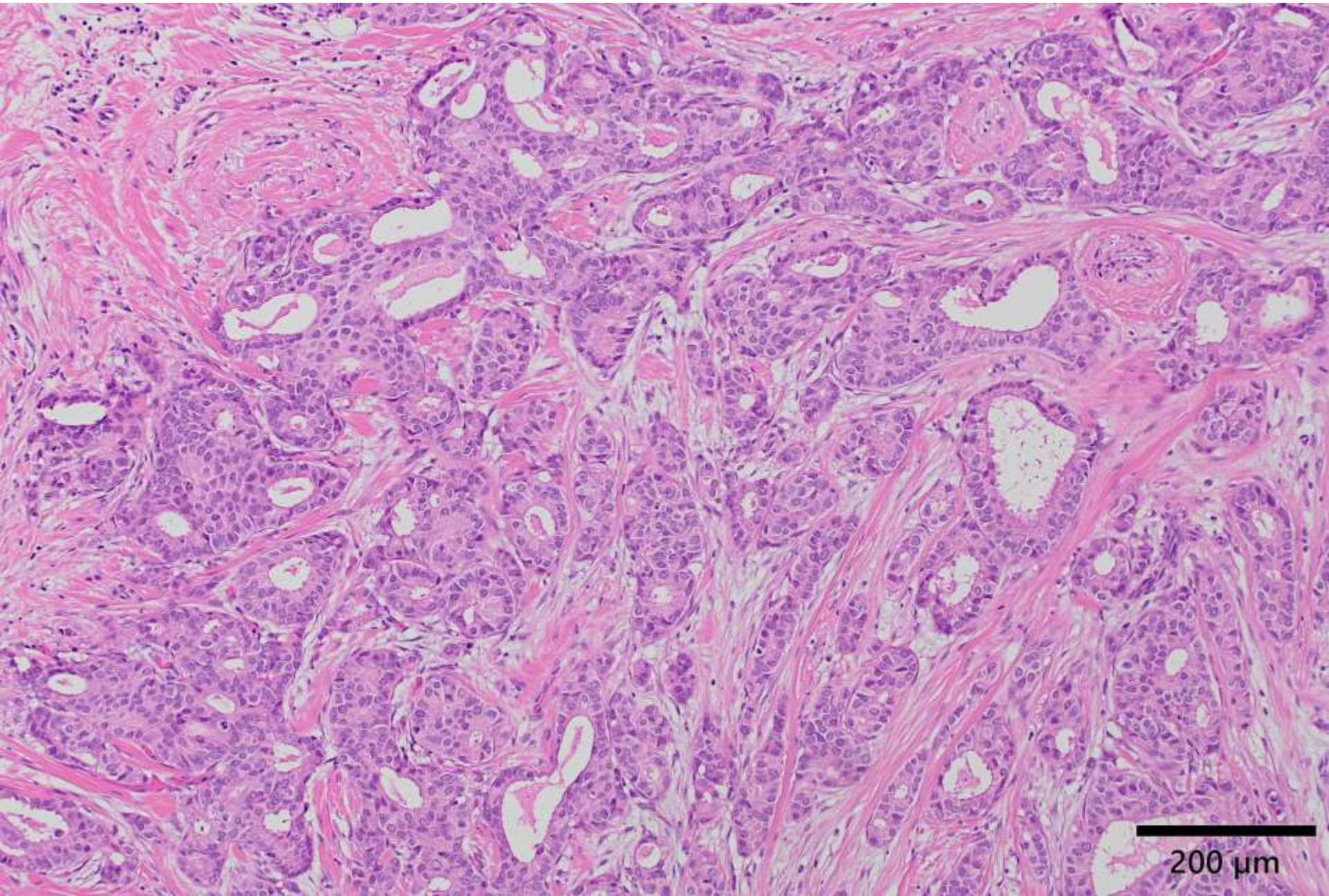

本症例

浸潤性乳管癌（腺管形成型）

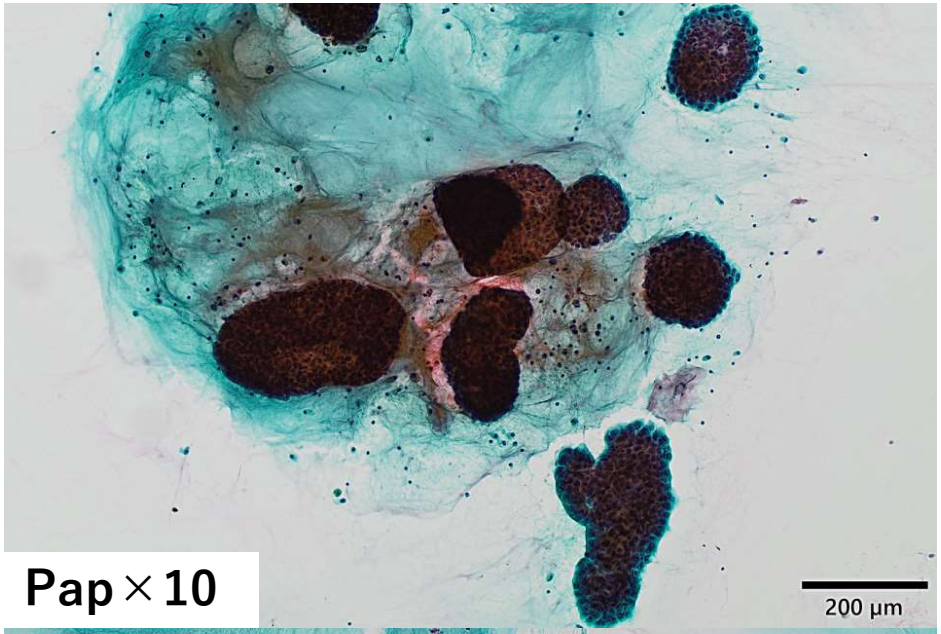

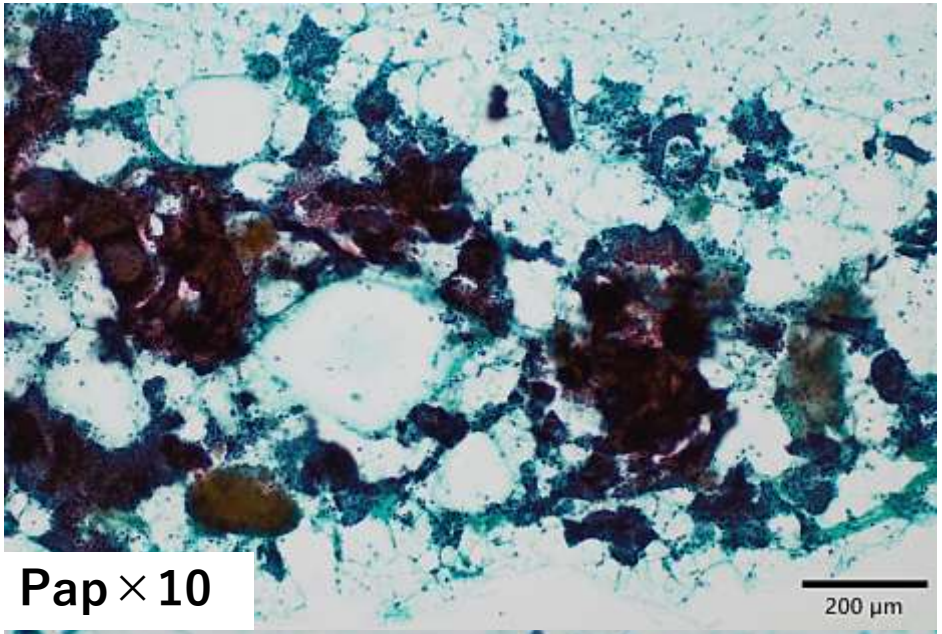



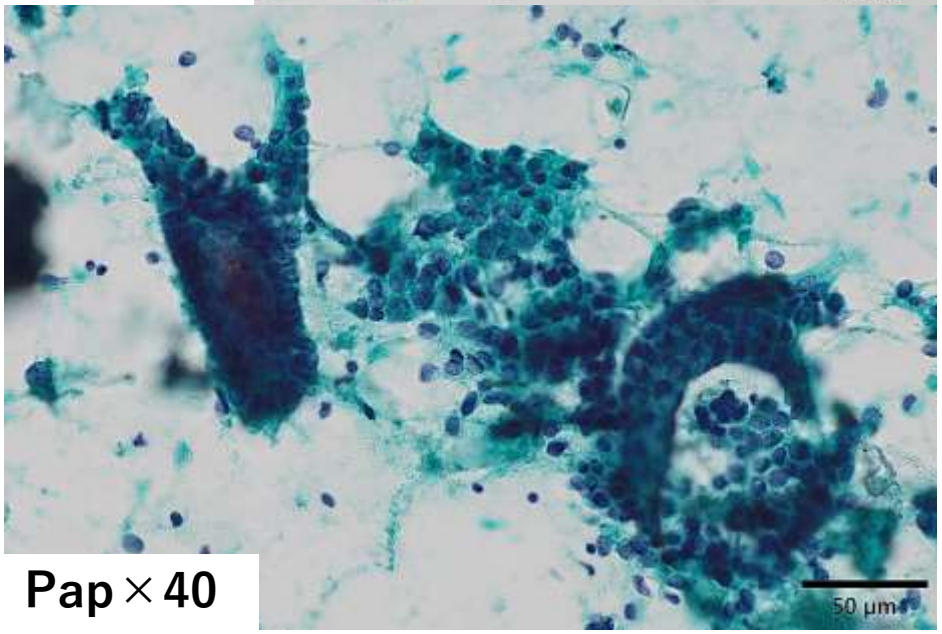

粘液癌（type A） Mucinous carcinoma, type A

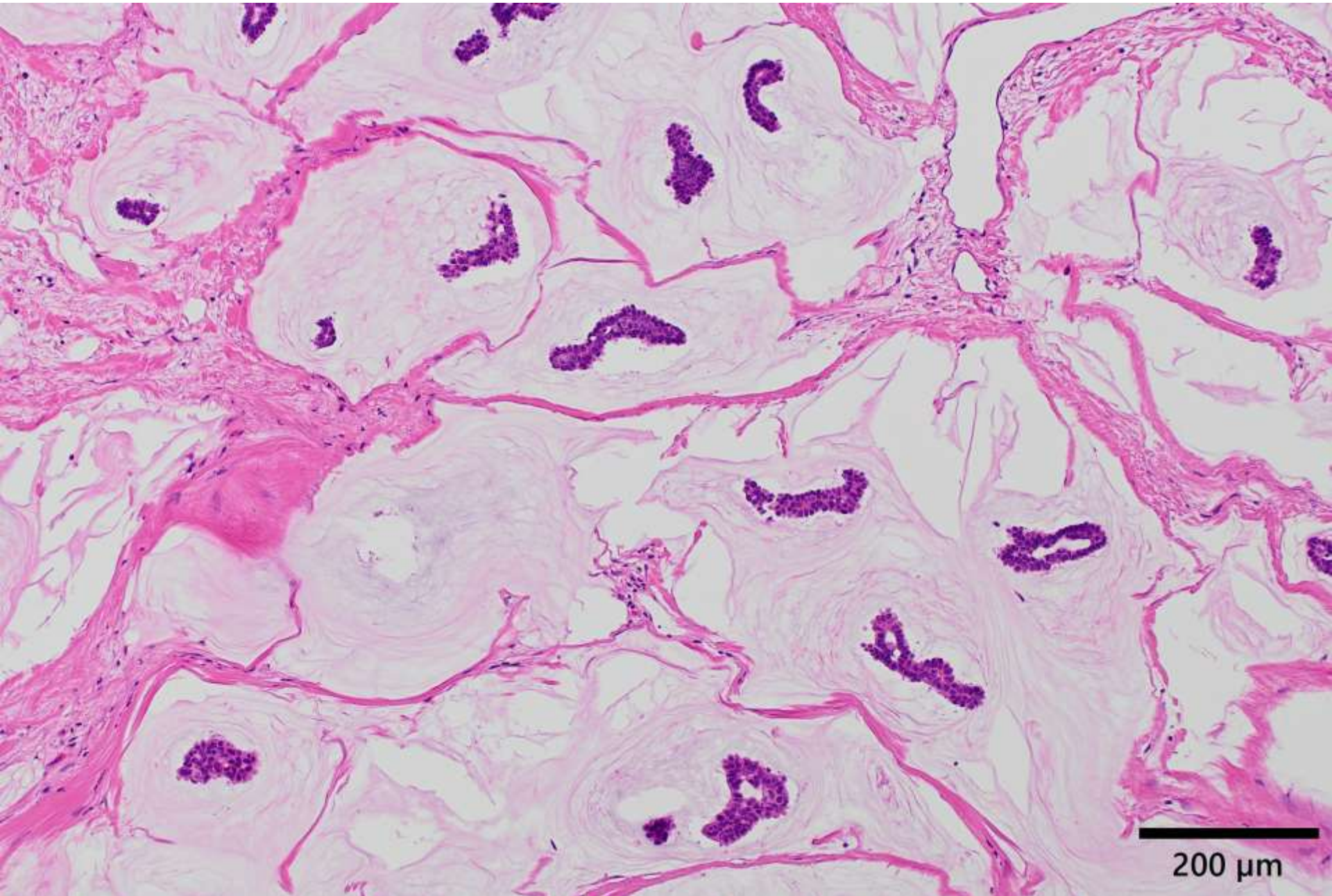

本症例

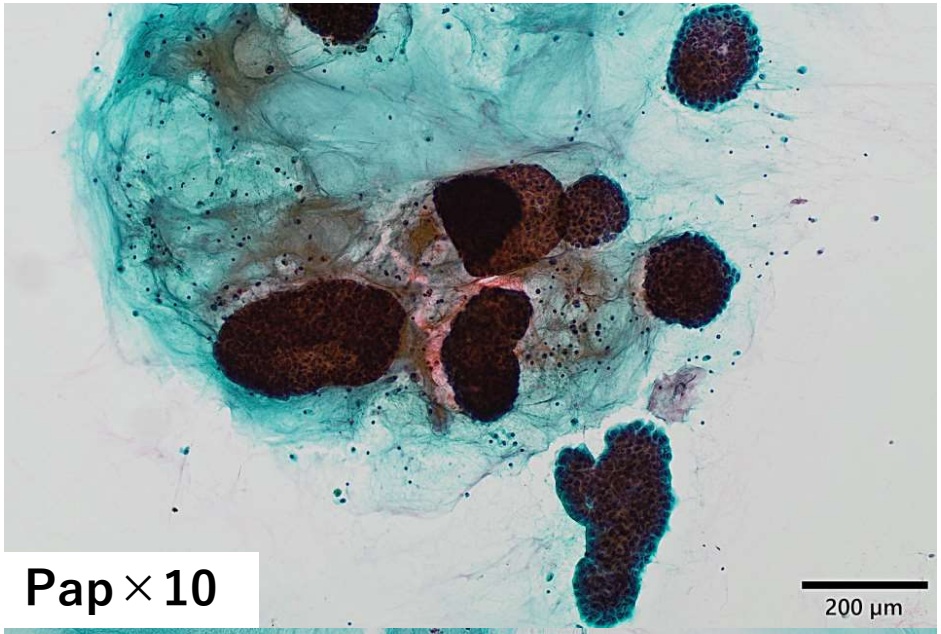



粘液癌（type A）

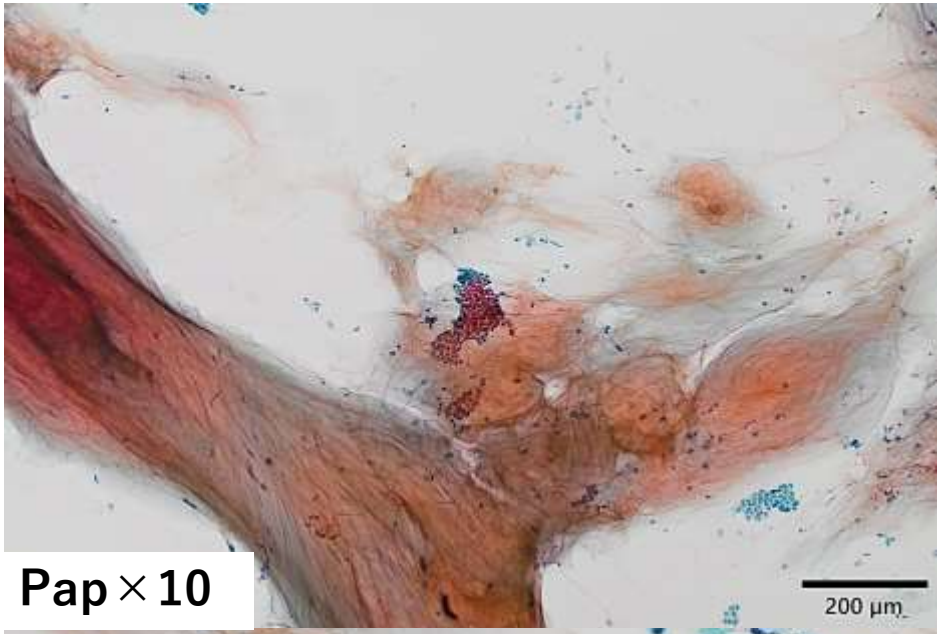

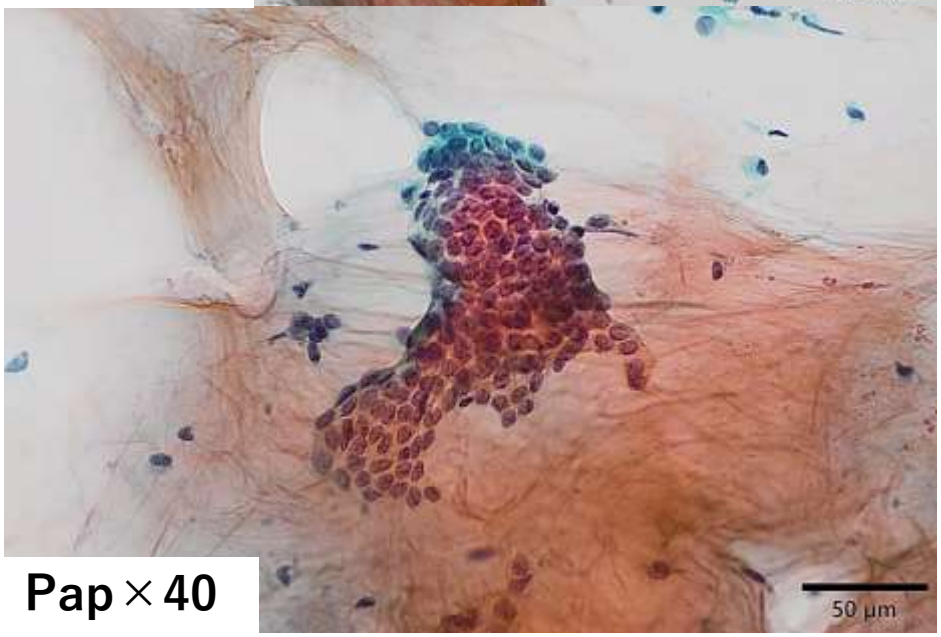

粘液癌（type B） Mucinous carcinoma, type B

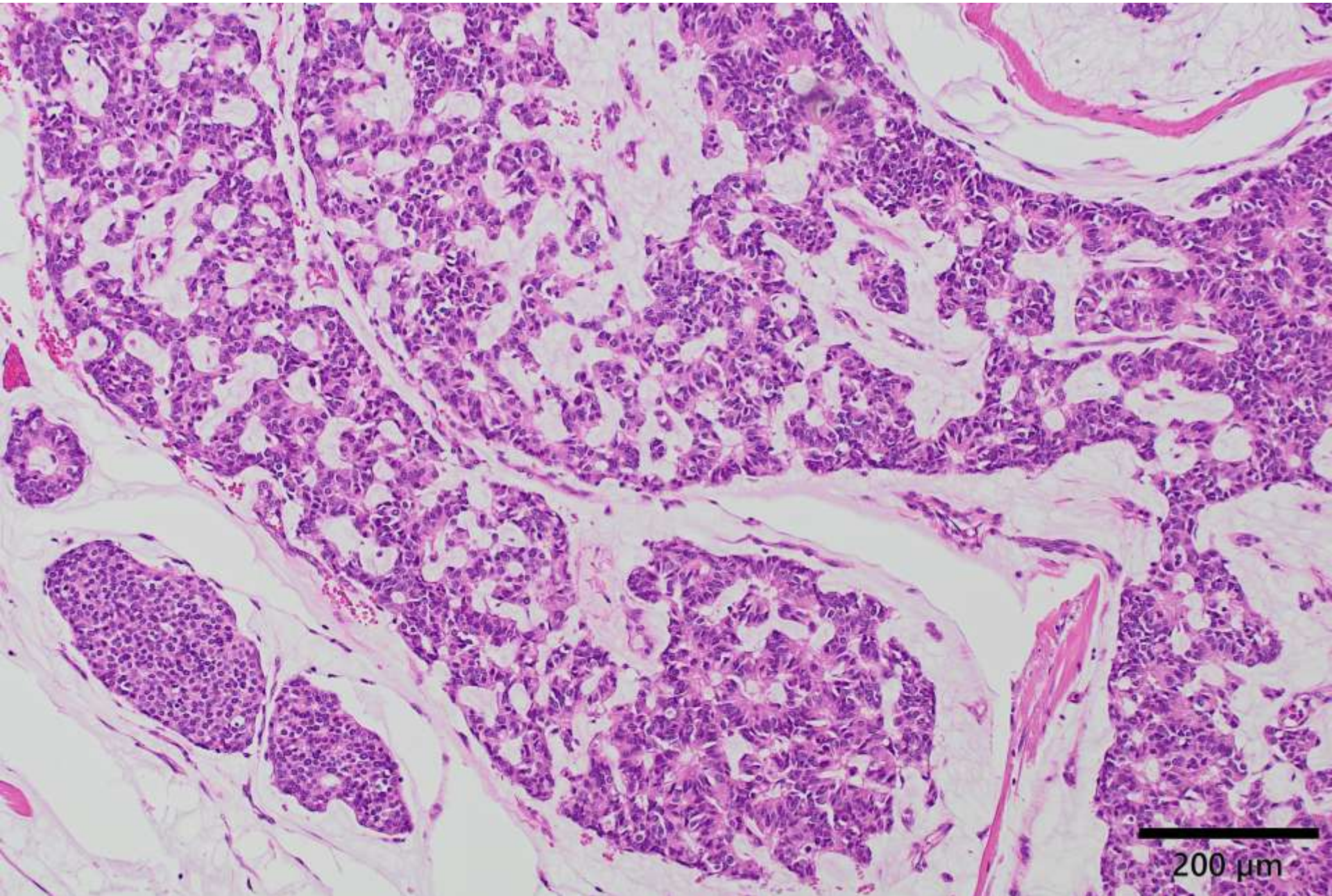

本症例

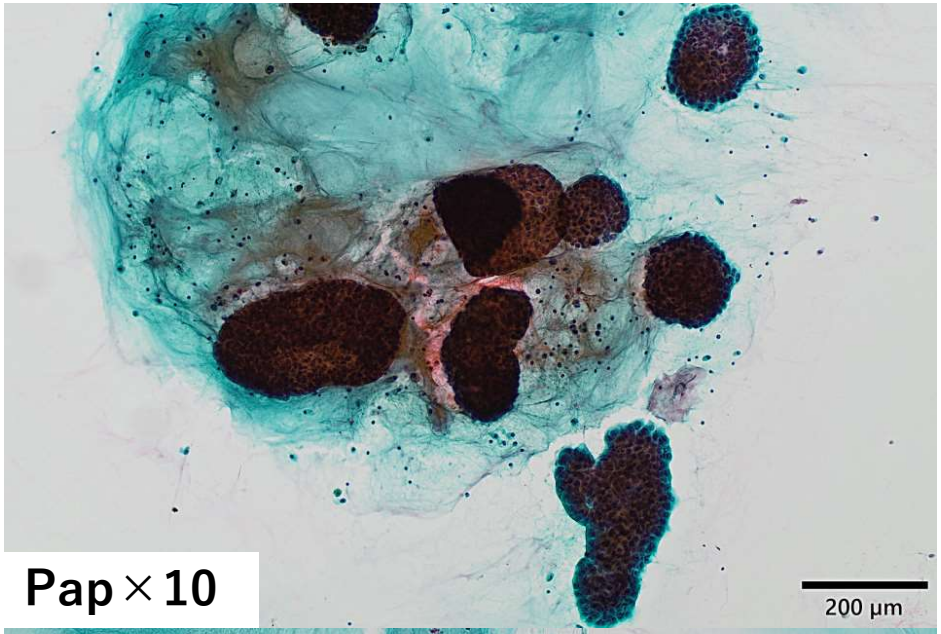

Pap×10



Pap×40

粘液癌（type B）

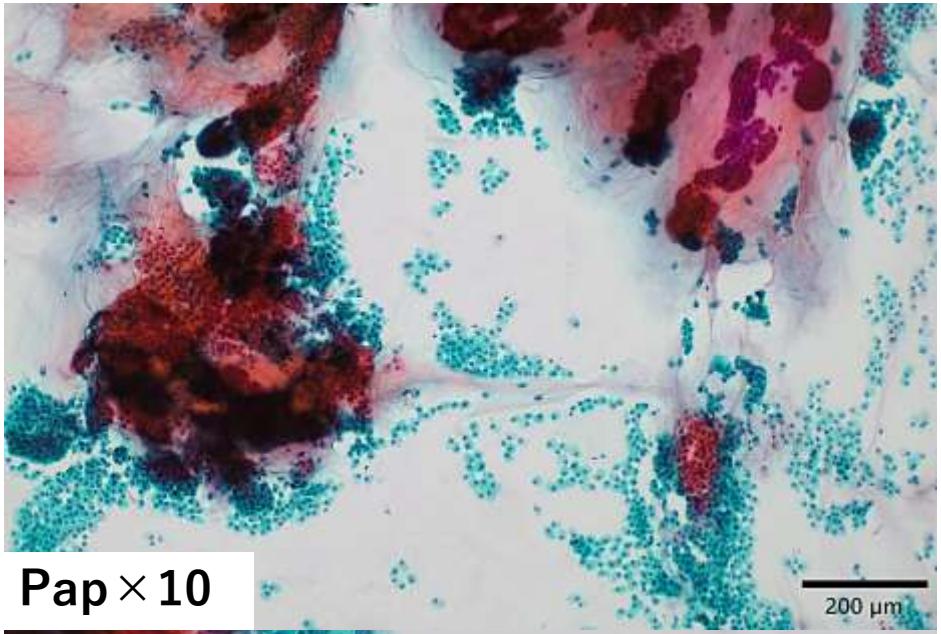

Pap×10

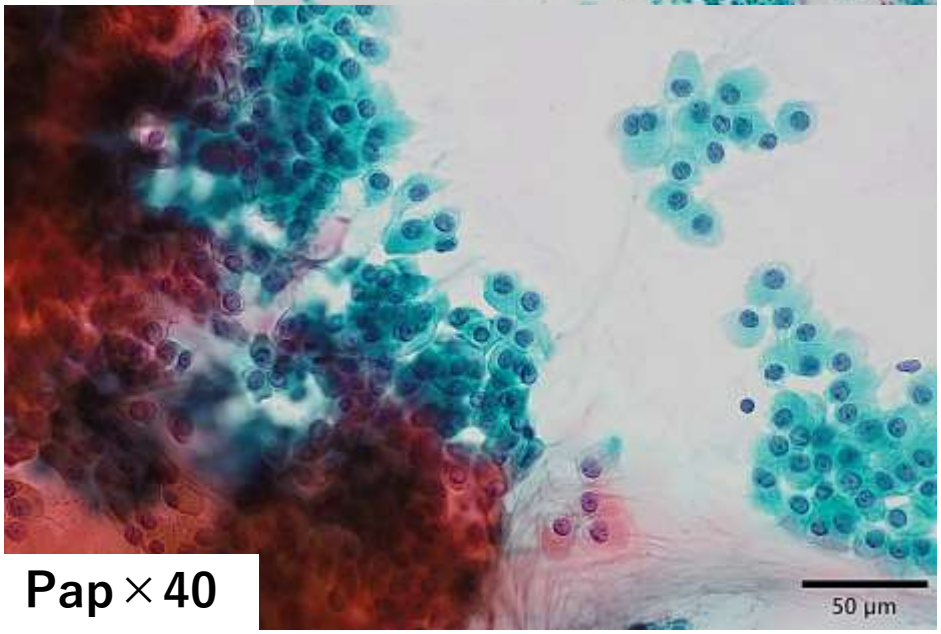

Pap×40

浸潤性微小乳頭癌　Invasive micropapillary carcinoma

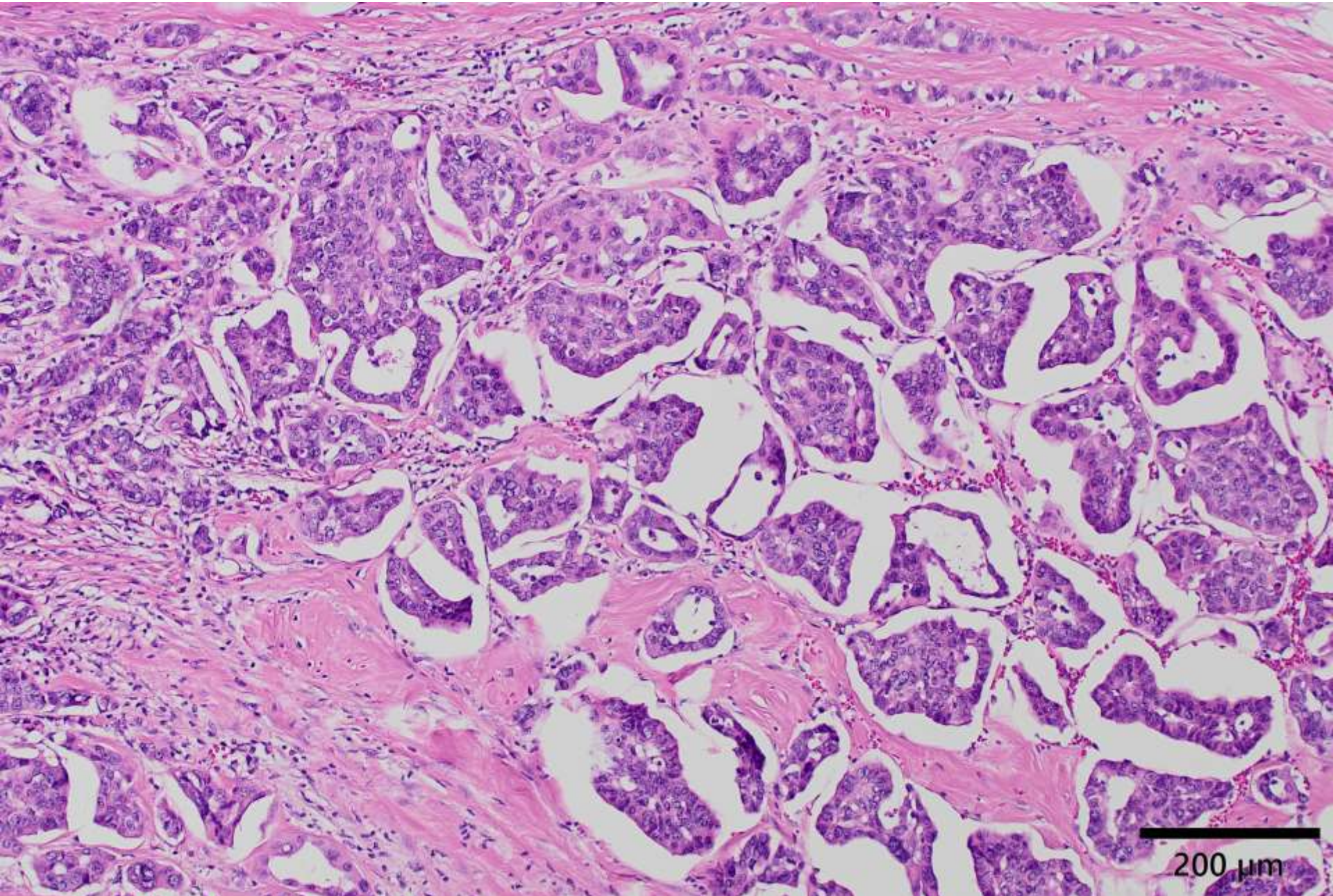

本症例

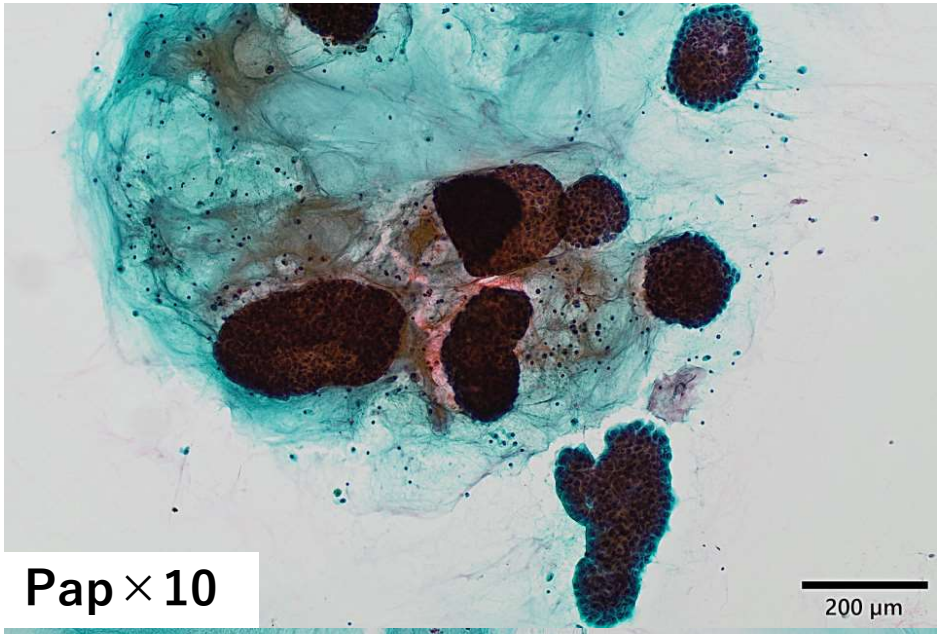



浸潤性微小乳頭癌

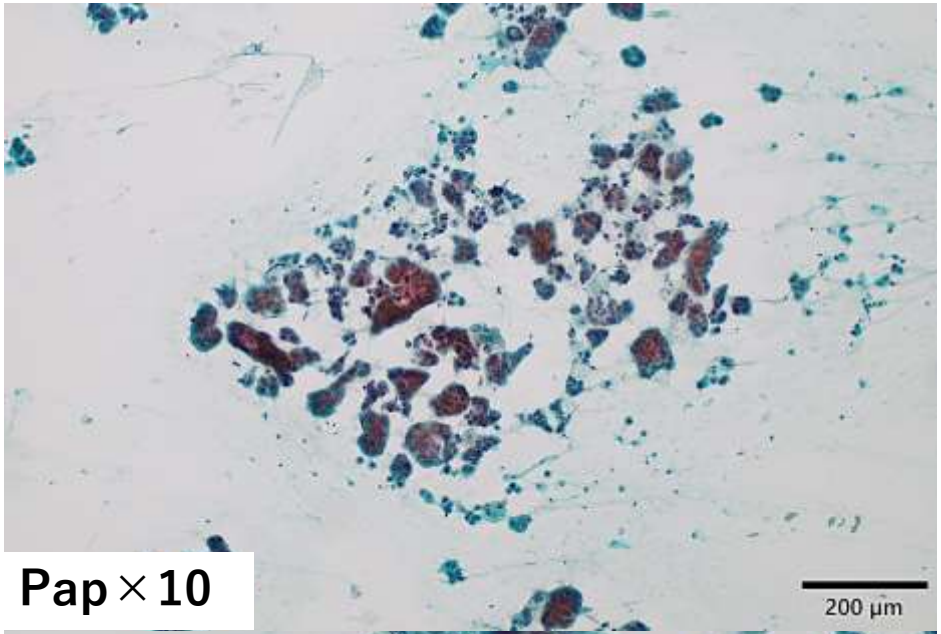

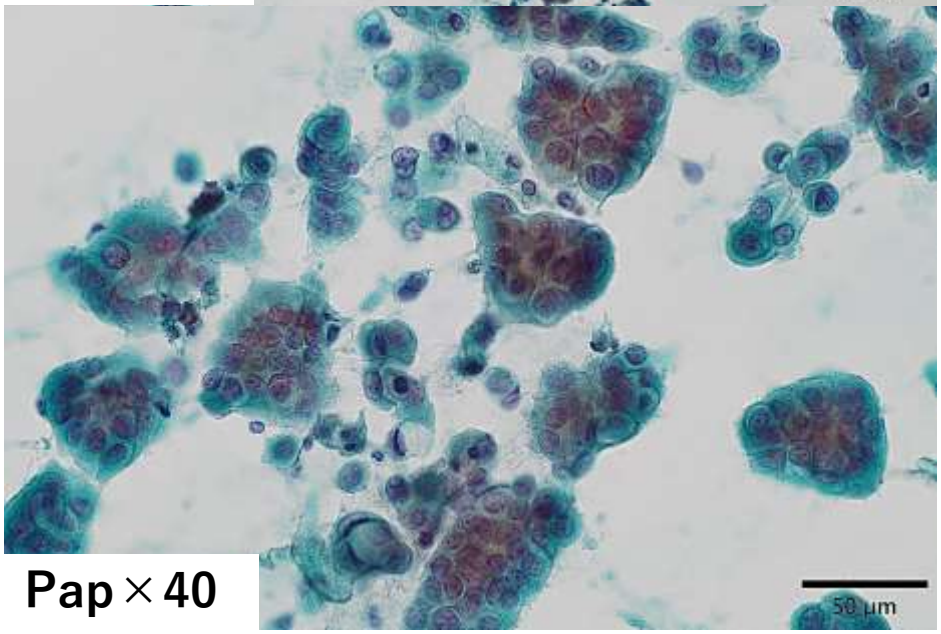

充実乳頭癌　Solid papillary carcinoma

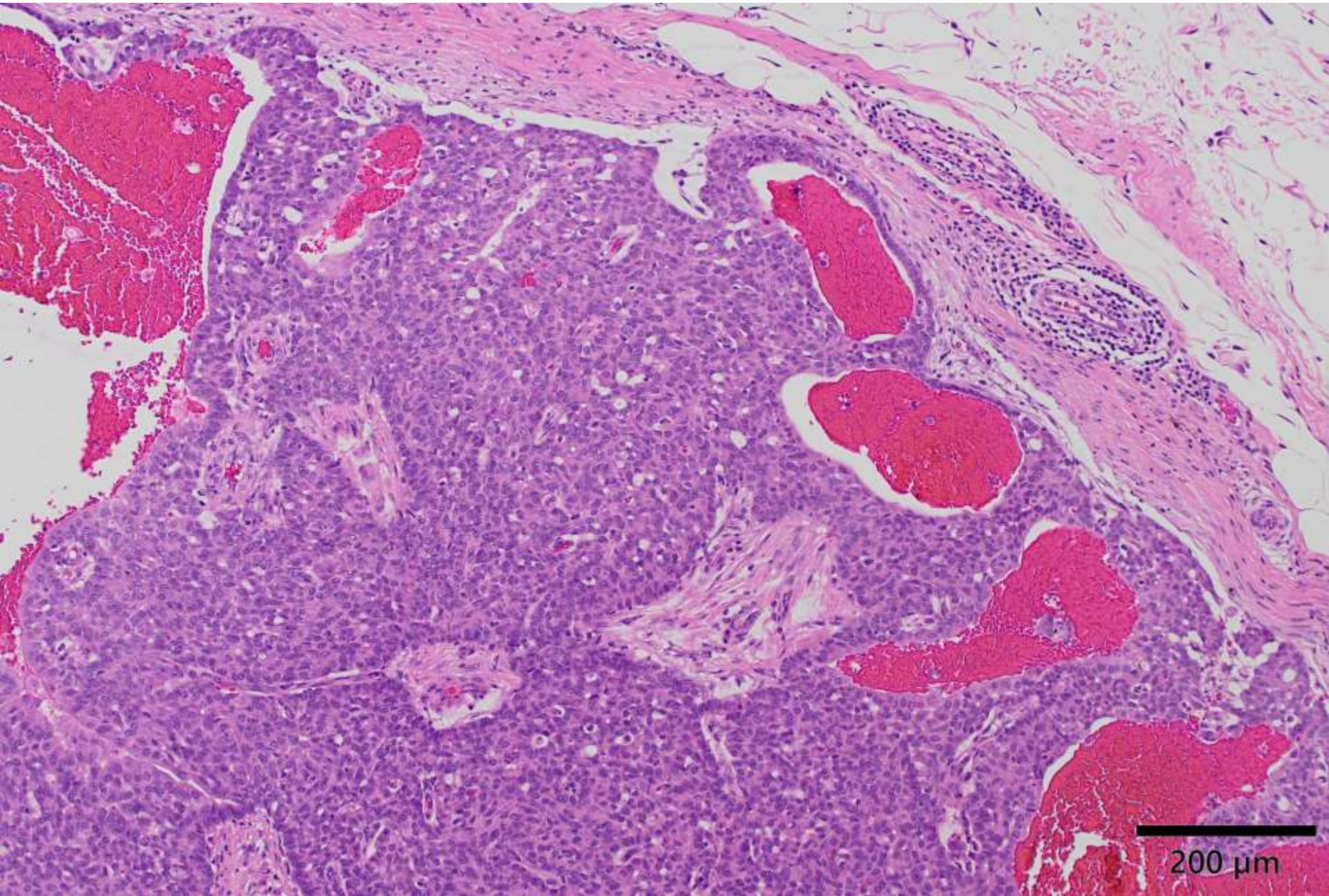

本症例

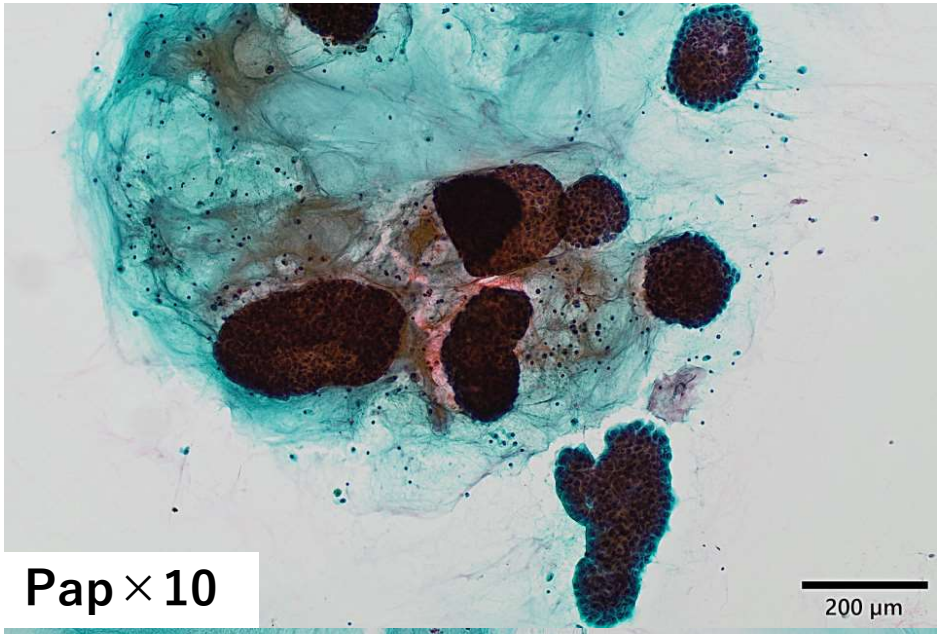

Pap×10



Pap×40

充実乳頭癌

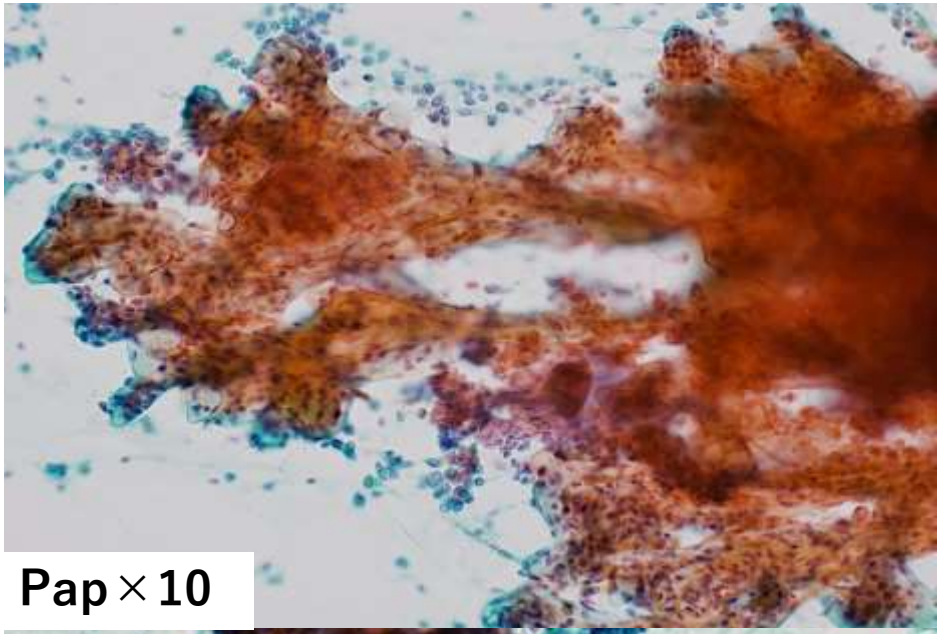

Pap×10

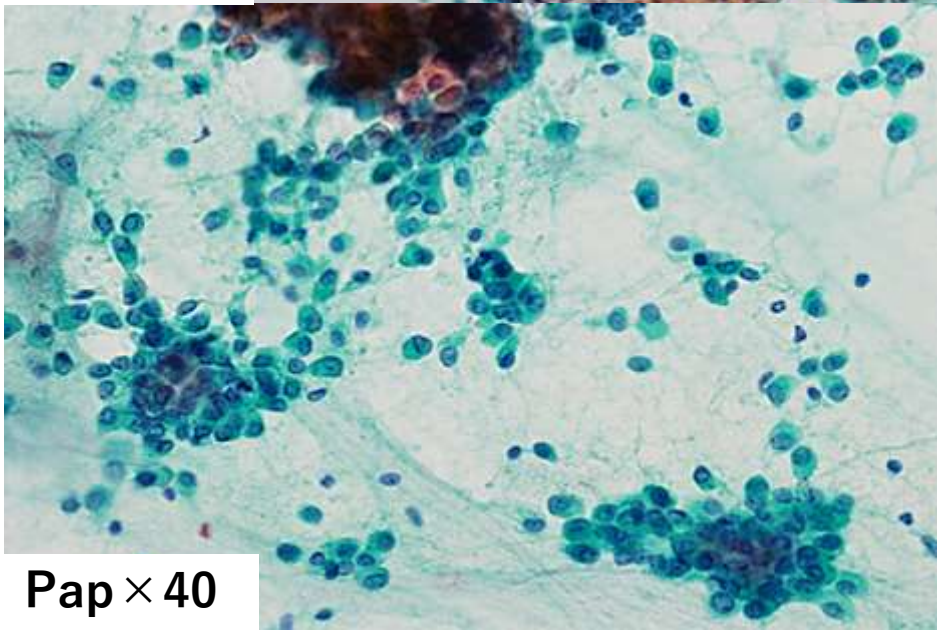

Pap×40

参考文献

乳癌取扱い規約　第18版

腫瘍病理鑑別アトラス　乳癌　第3版

WHO Classification of Tumours 5th Edition Breast Tumours

Rosen’s Breast Pathology Fifth Edition

AFIP Tumors of the Mammary Gland