第1回症例検討会

（症例2）

【患者】60歳代　女性

【既往歴】　高血圧

【現病歴】　人間ドックにて、尿潜血、右腎結石を指摘され当院受診
経尿道的尿管結石砕石術（TUL）を施行した。
尿管鏡にて、腎盂内を観察していたところ、中腎杯に石灰化を伴う腫瘍性病変を認めたため
生検を施行し分腎尿が採取された。

【材料】　右分腎尿

【選択肢】

1．尿路上皮細胞
2．尿細管上皮細胞
3．尿路上皮癌
4．腺癌
5．扁平上皮癌
6．腎細胞癌

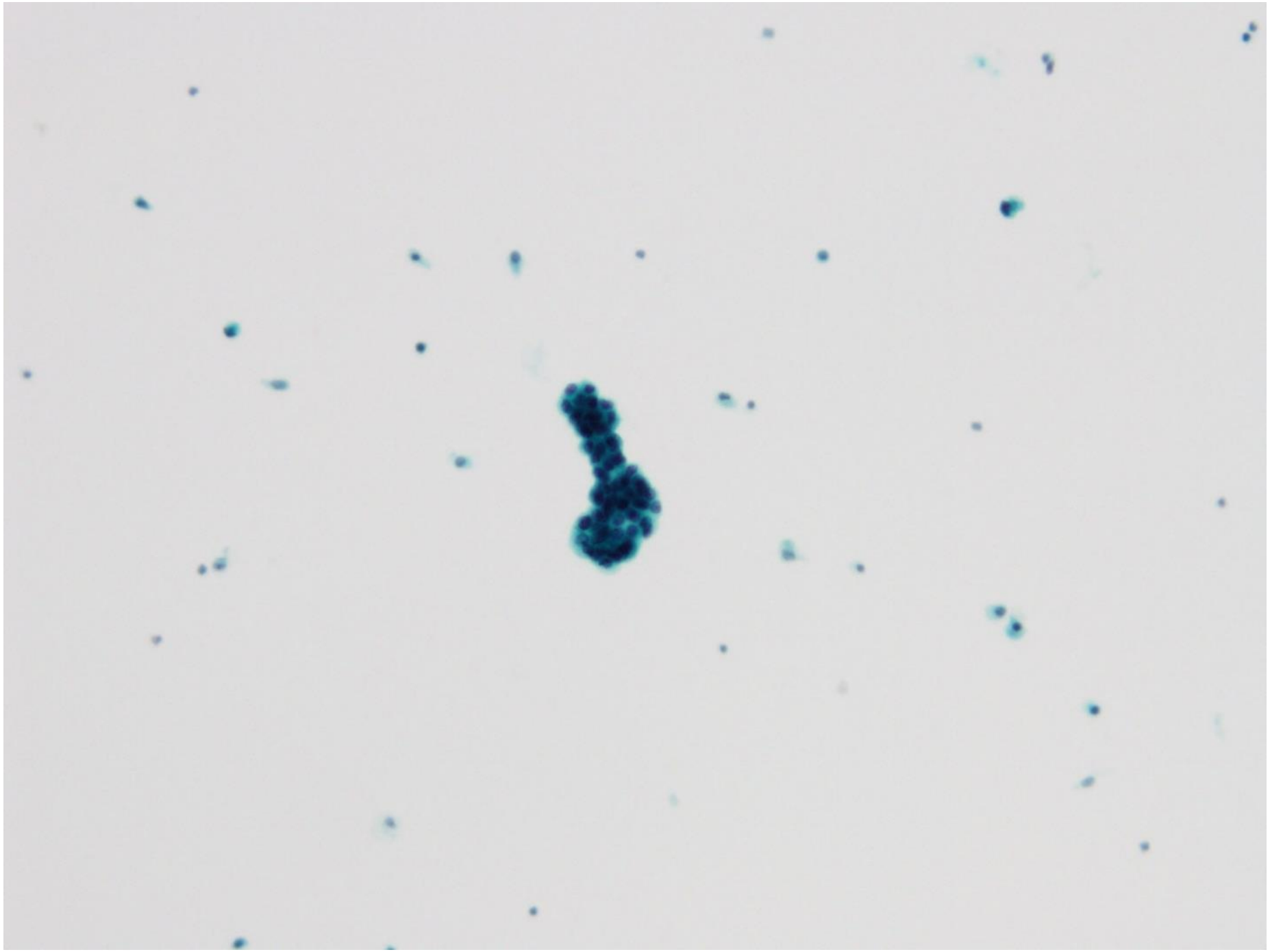

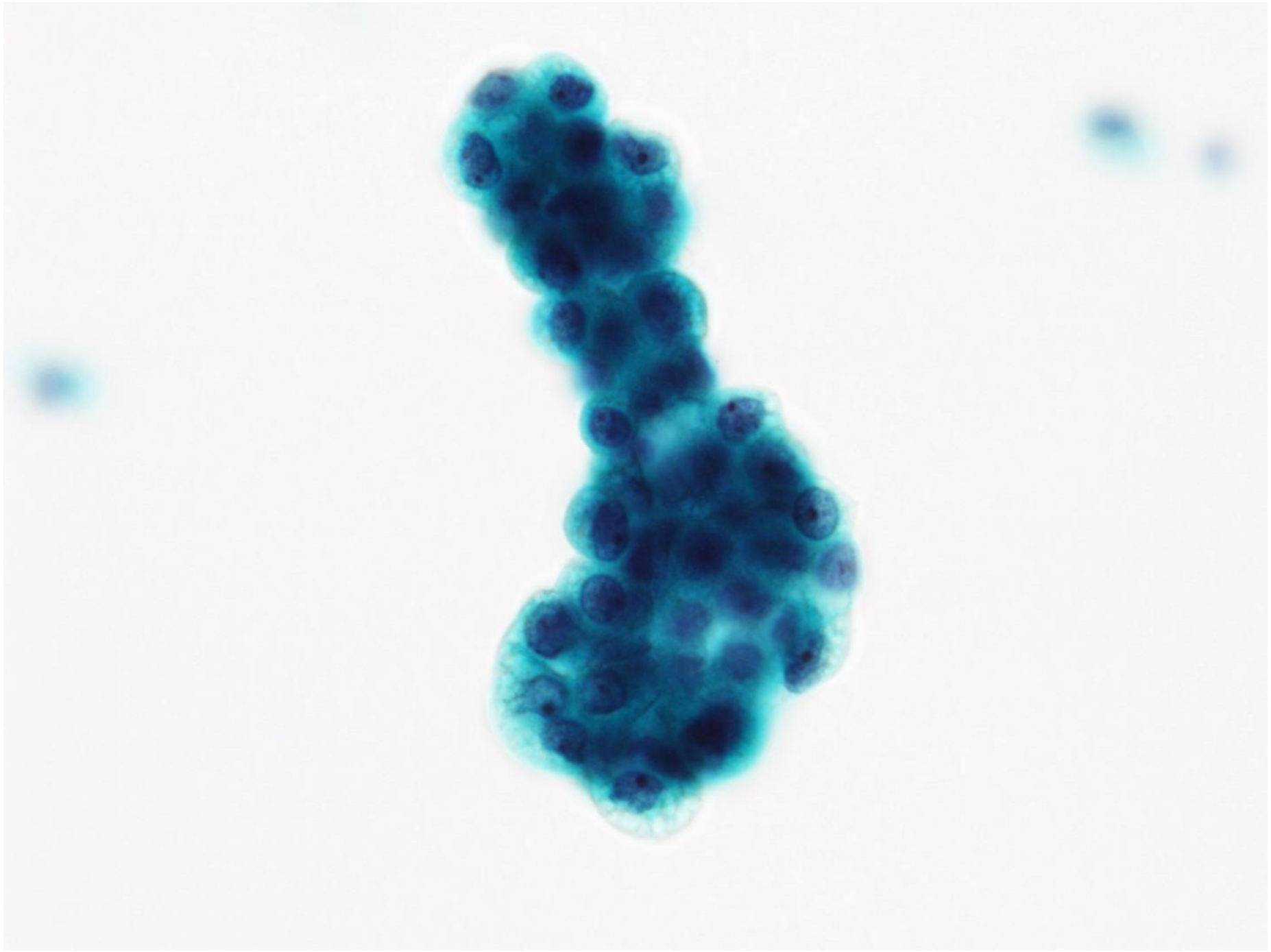

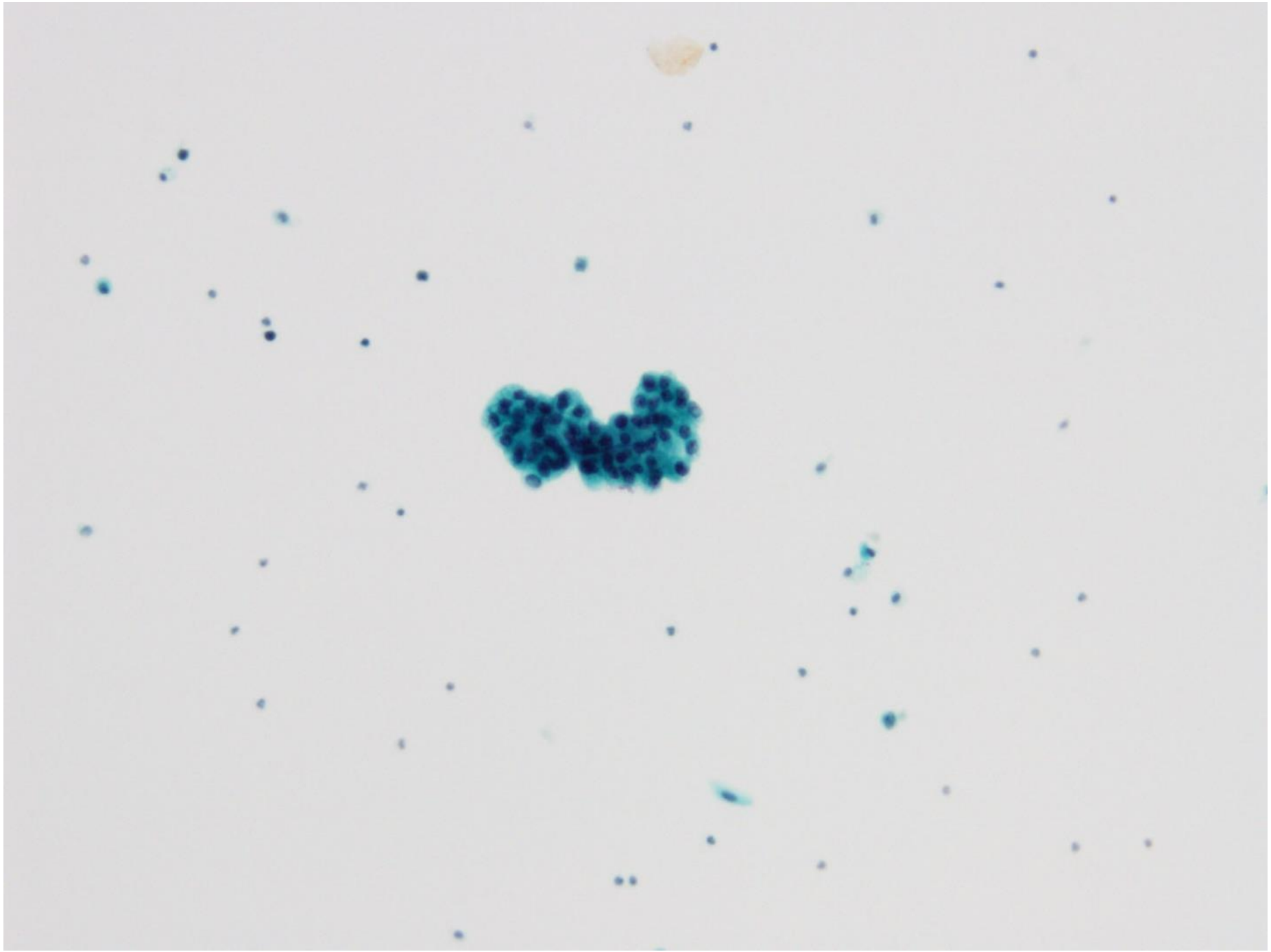

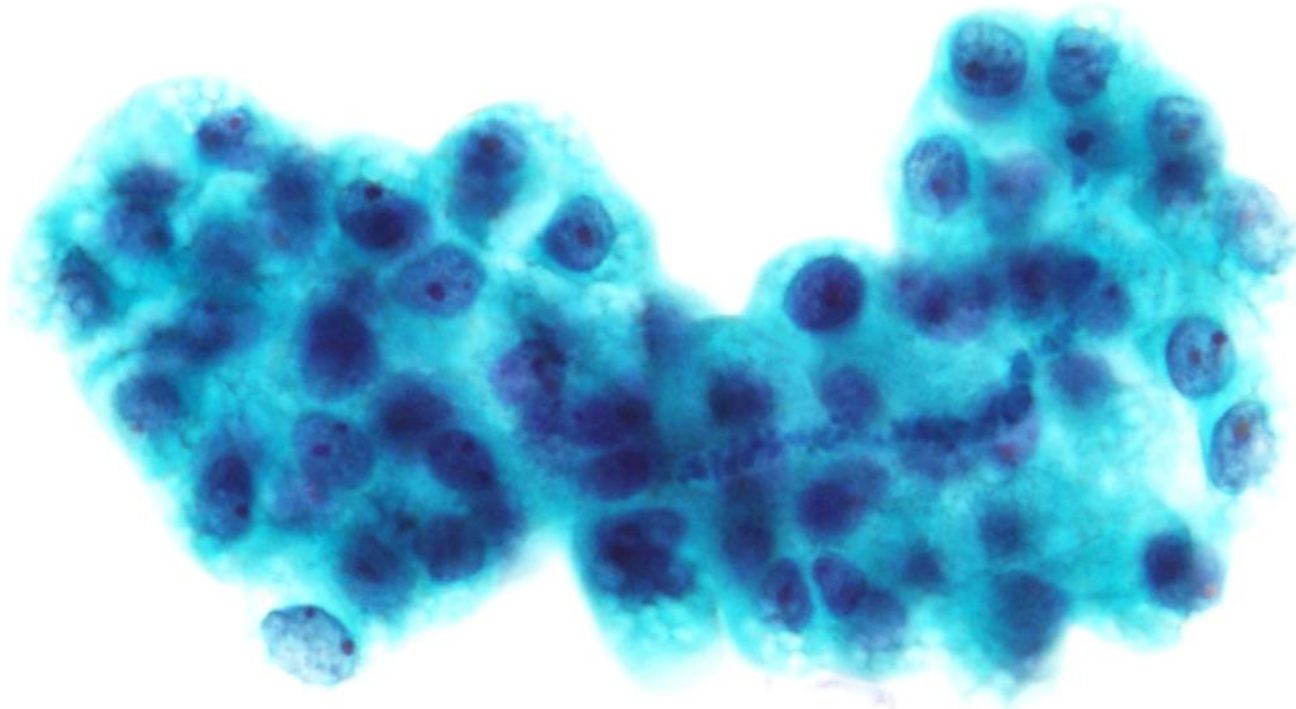

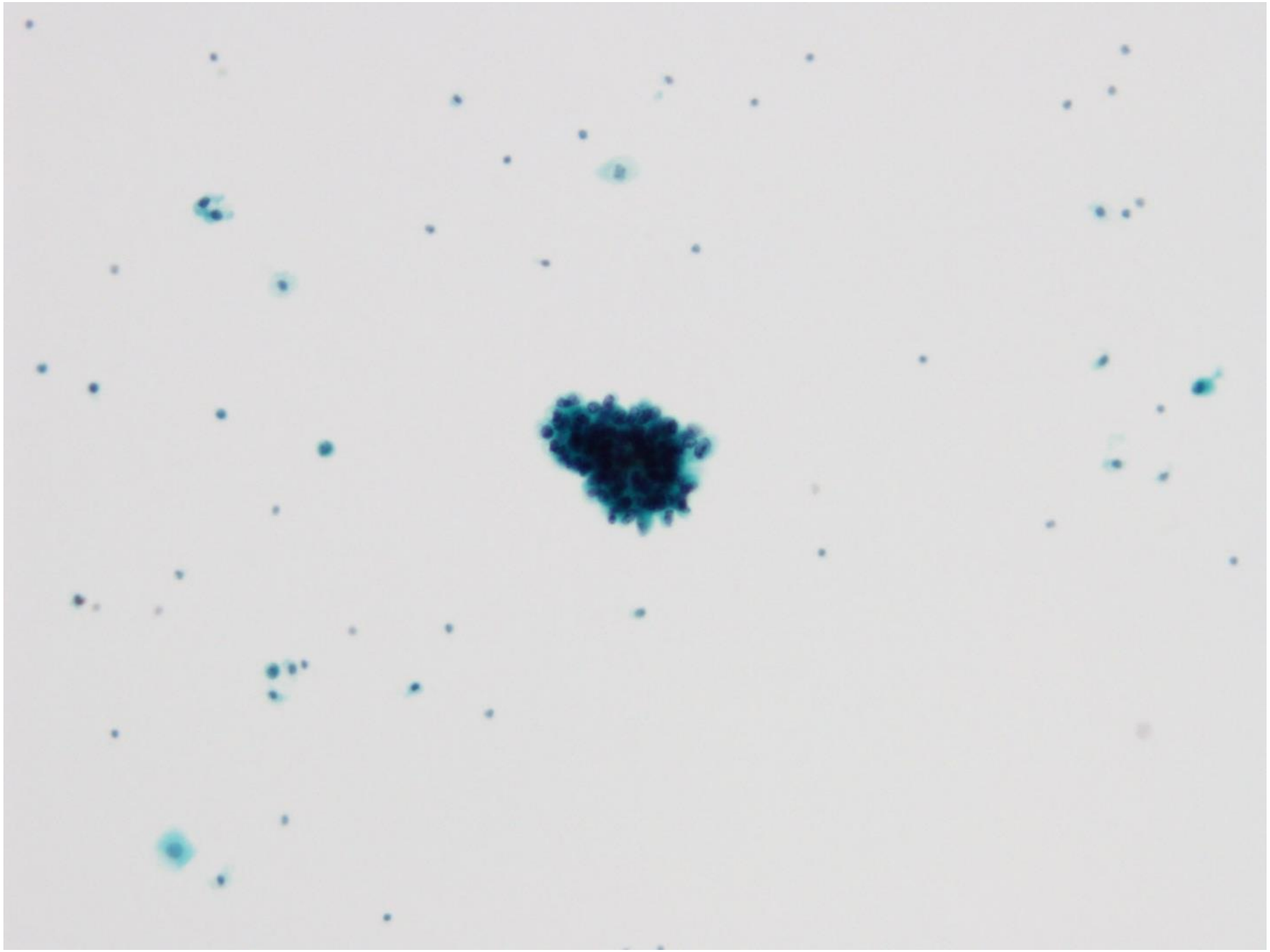

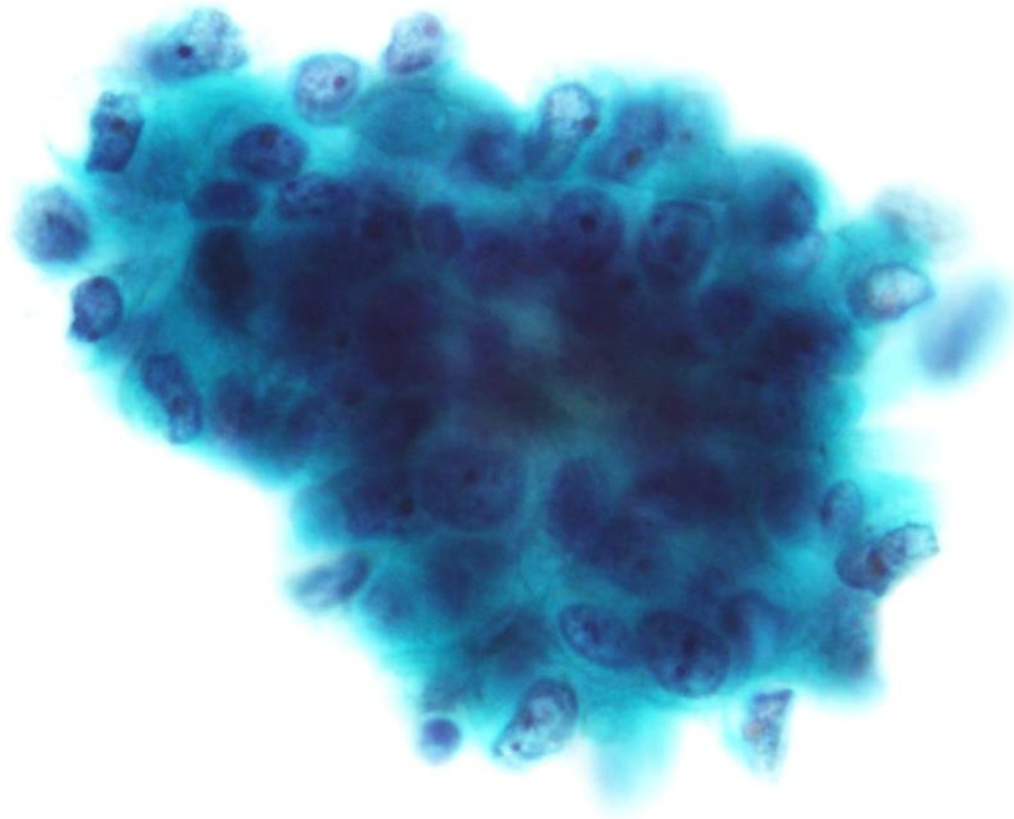

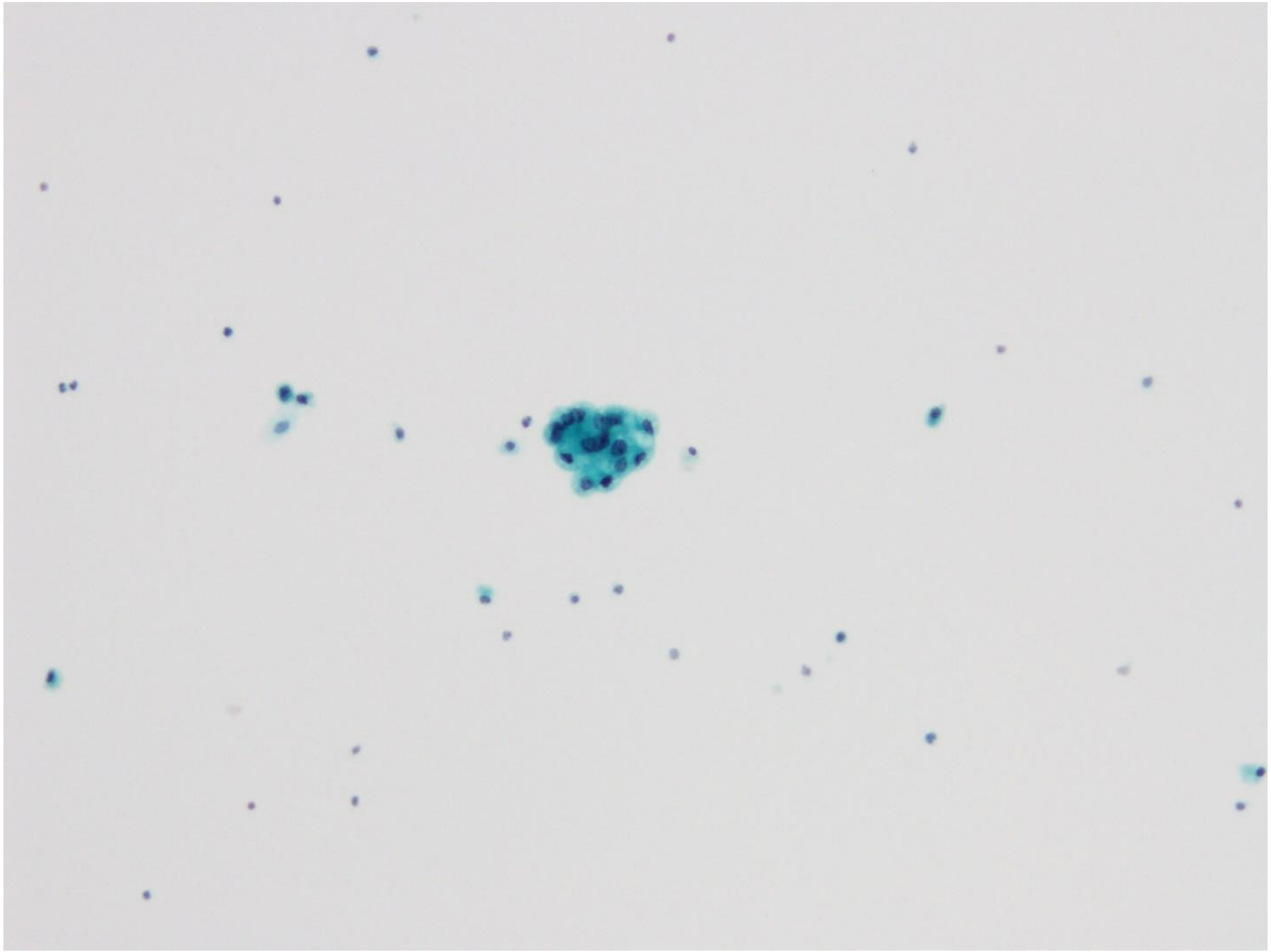

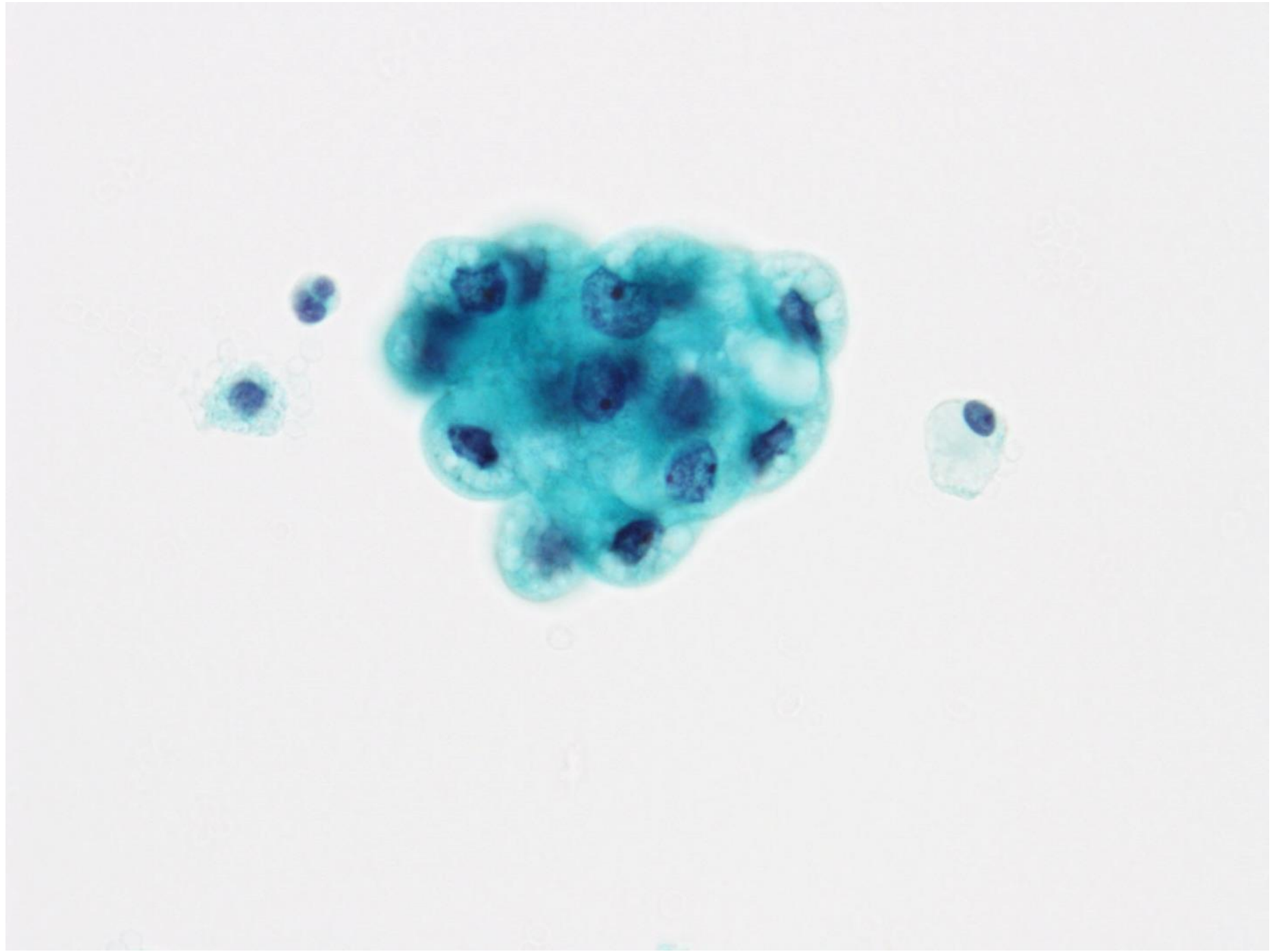

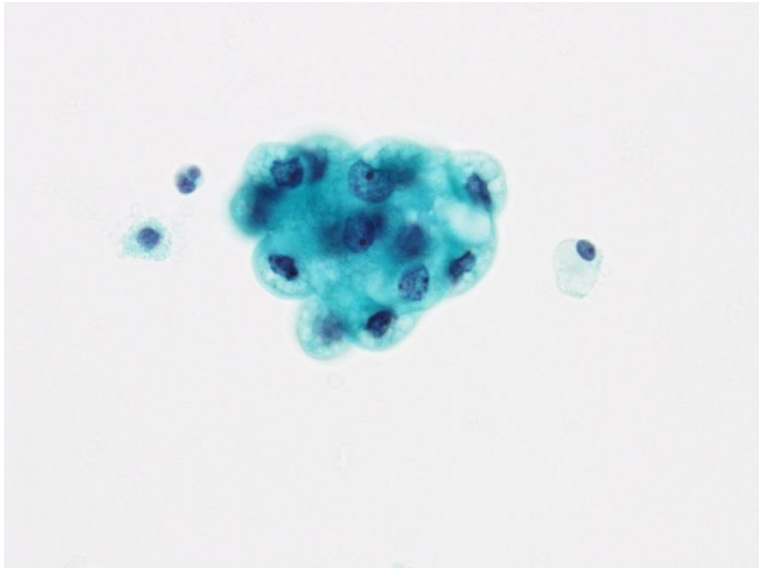

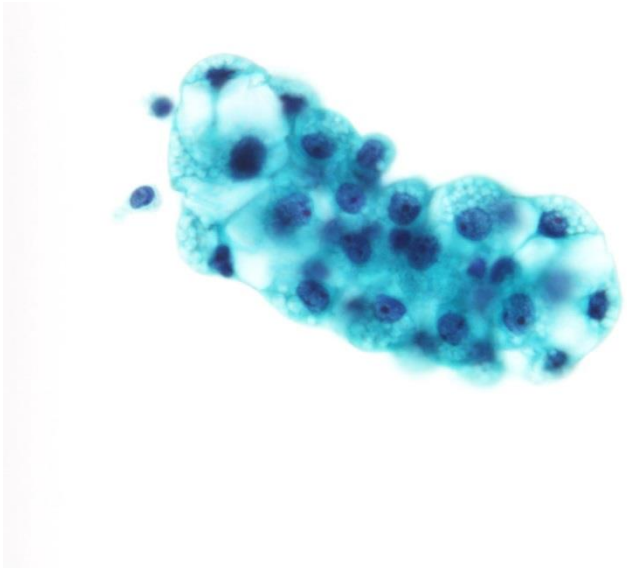

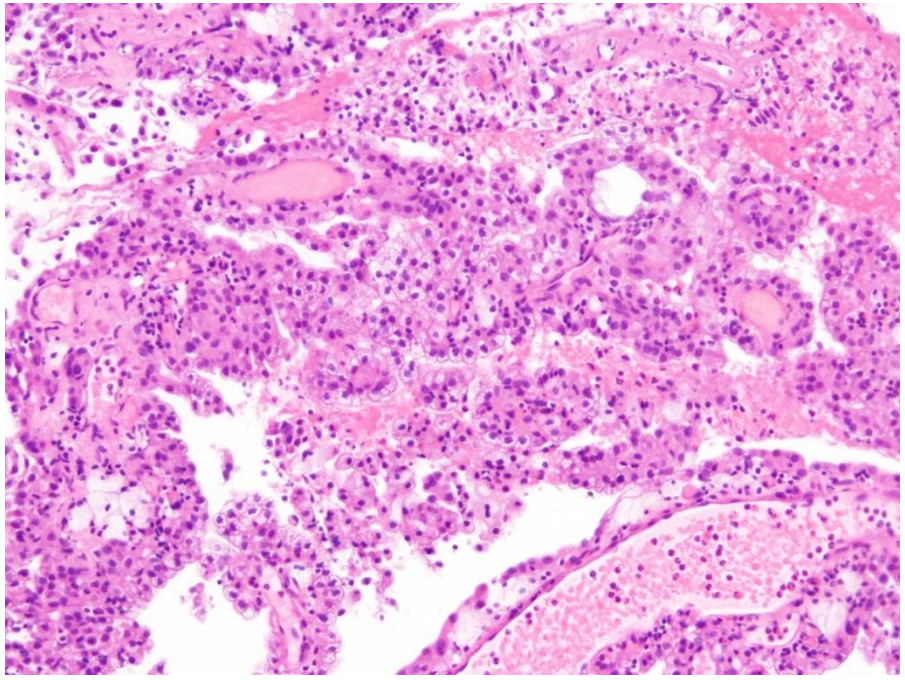

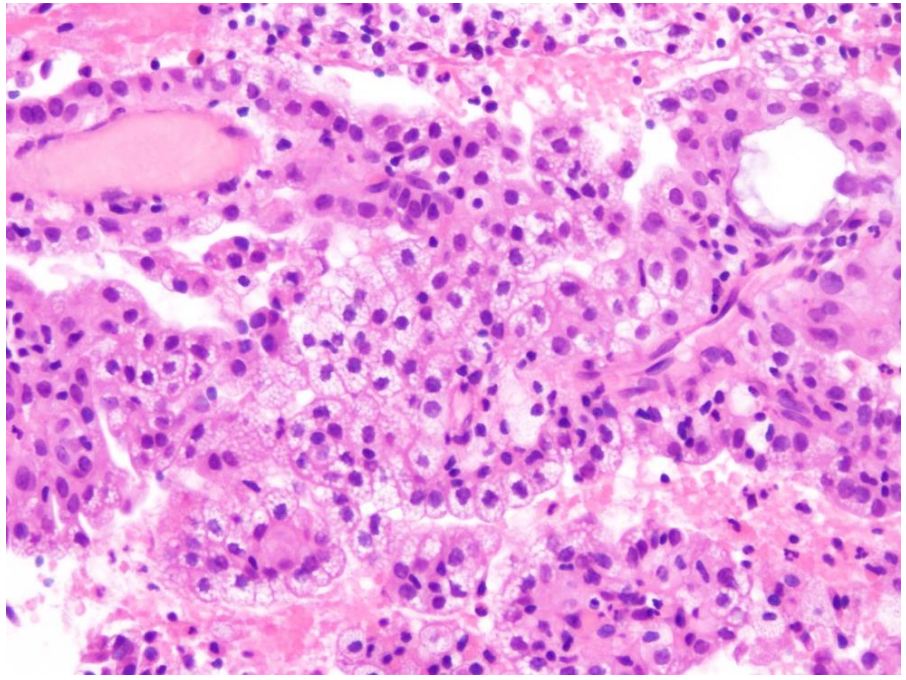

AE1/AE3（+）

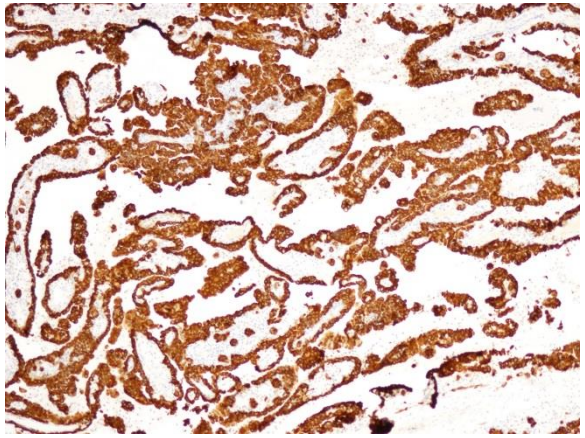

AMACR（+）（陽性率50%）

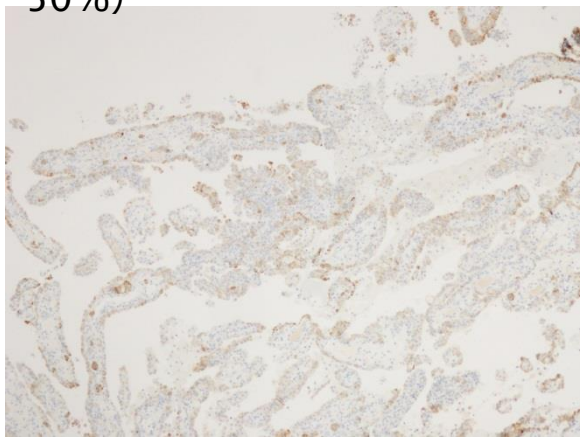

CK7（+）

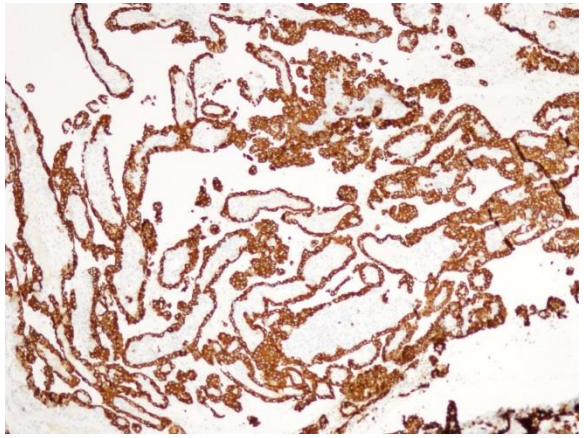

CK20（-）

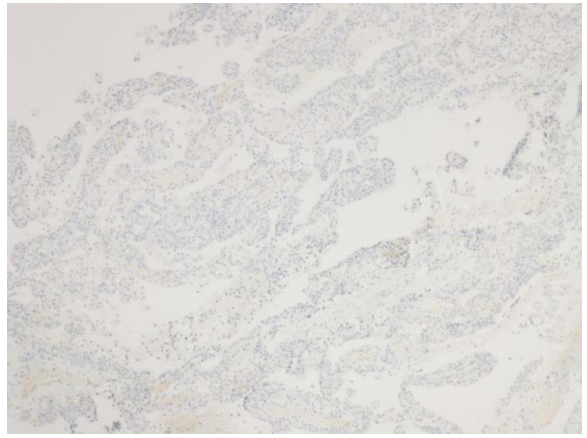

CK5/6（-）

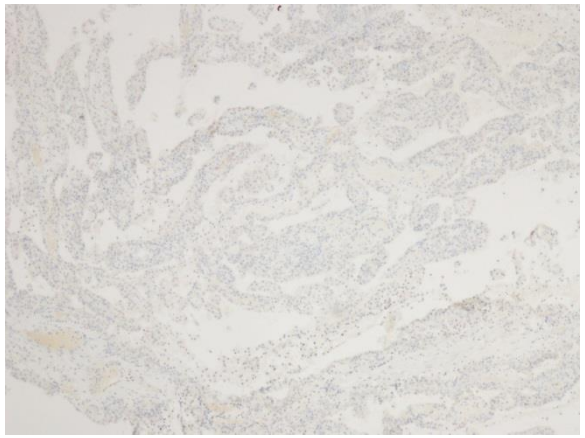

p63（-）

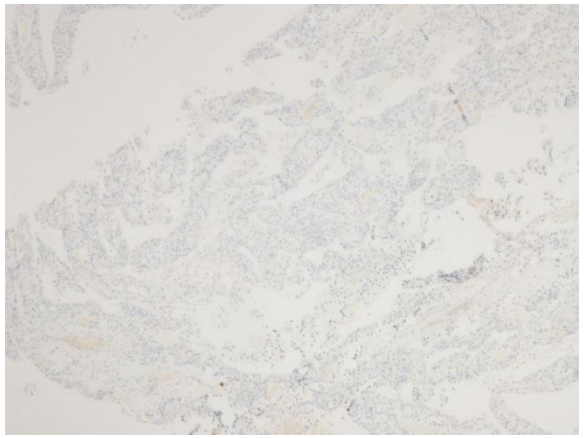

34βE12（+）

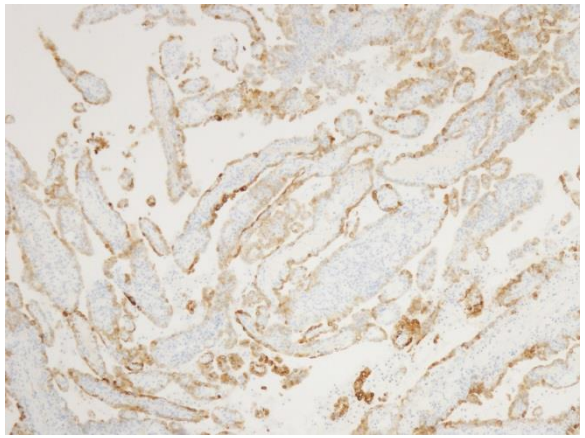

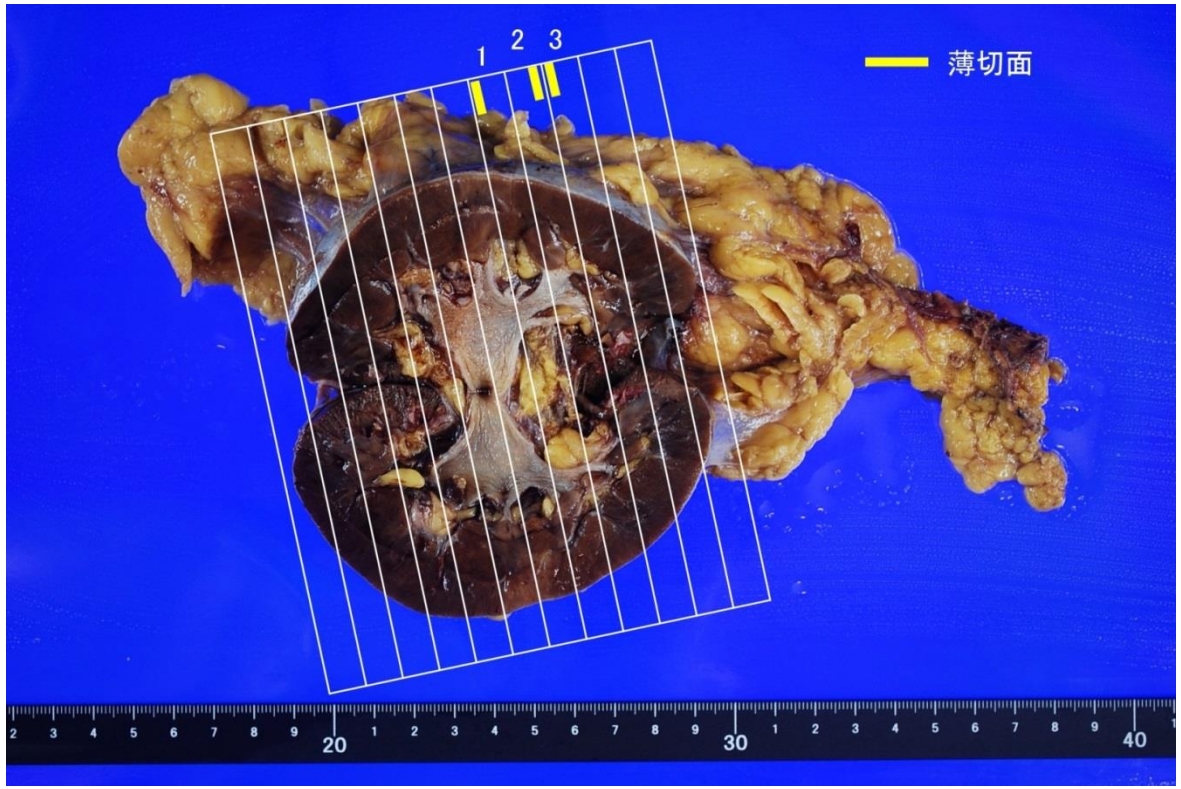
1
2
3
薄切面

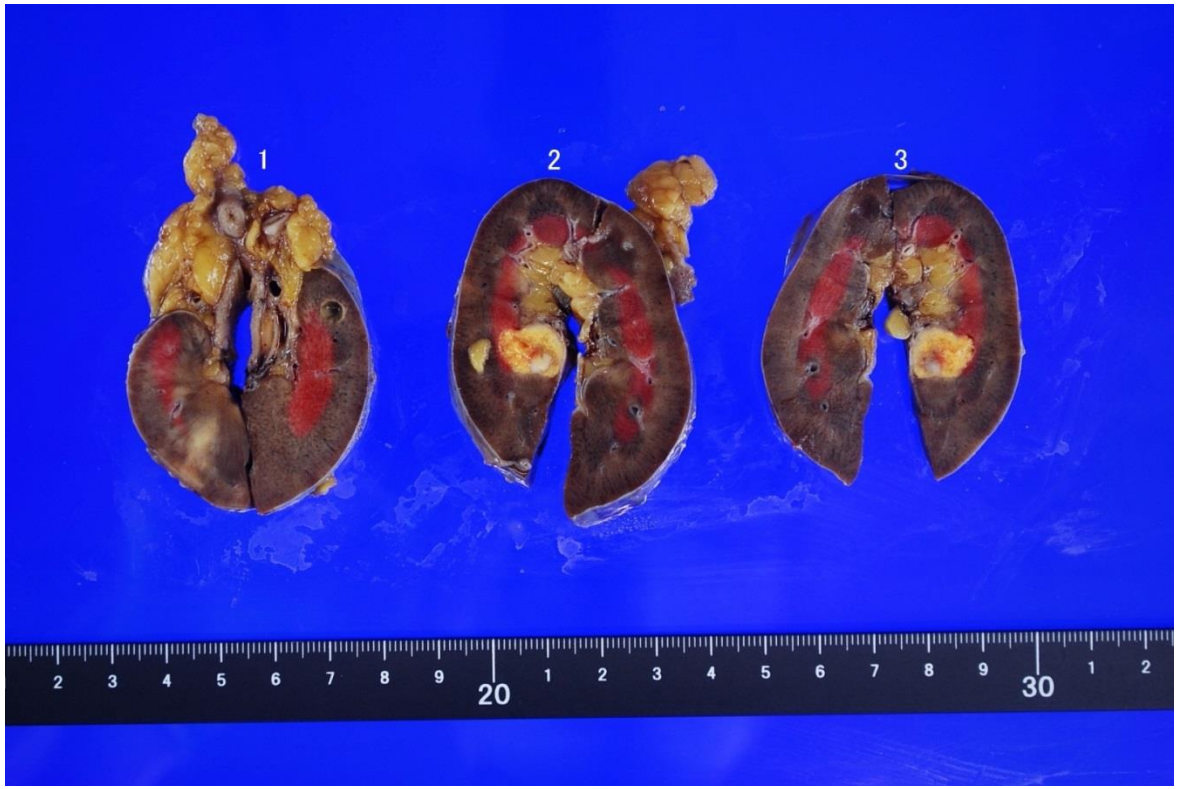
1
2
3

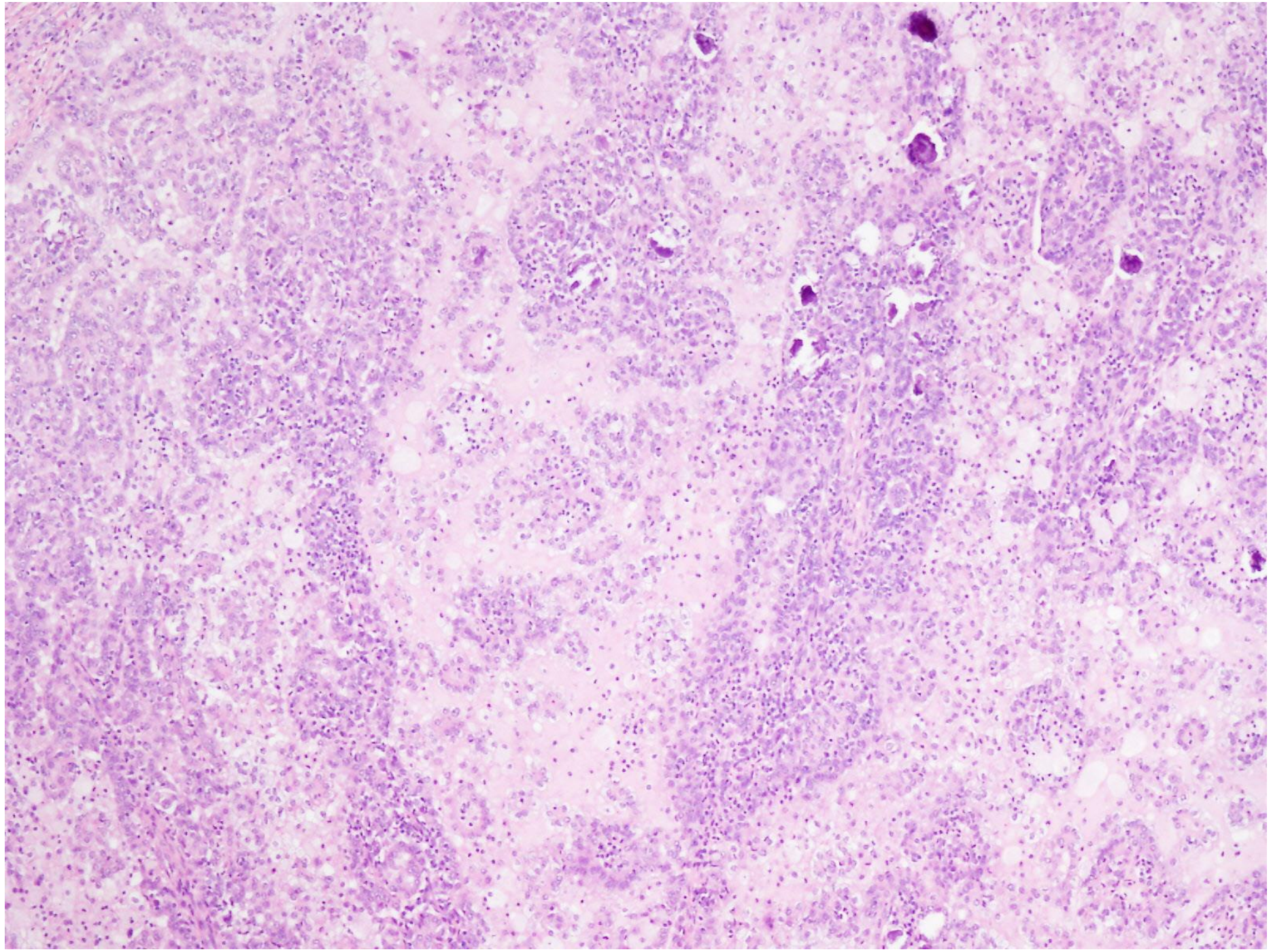

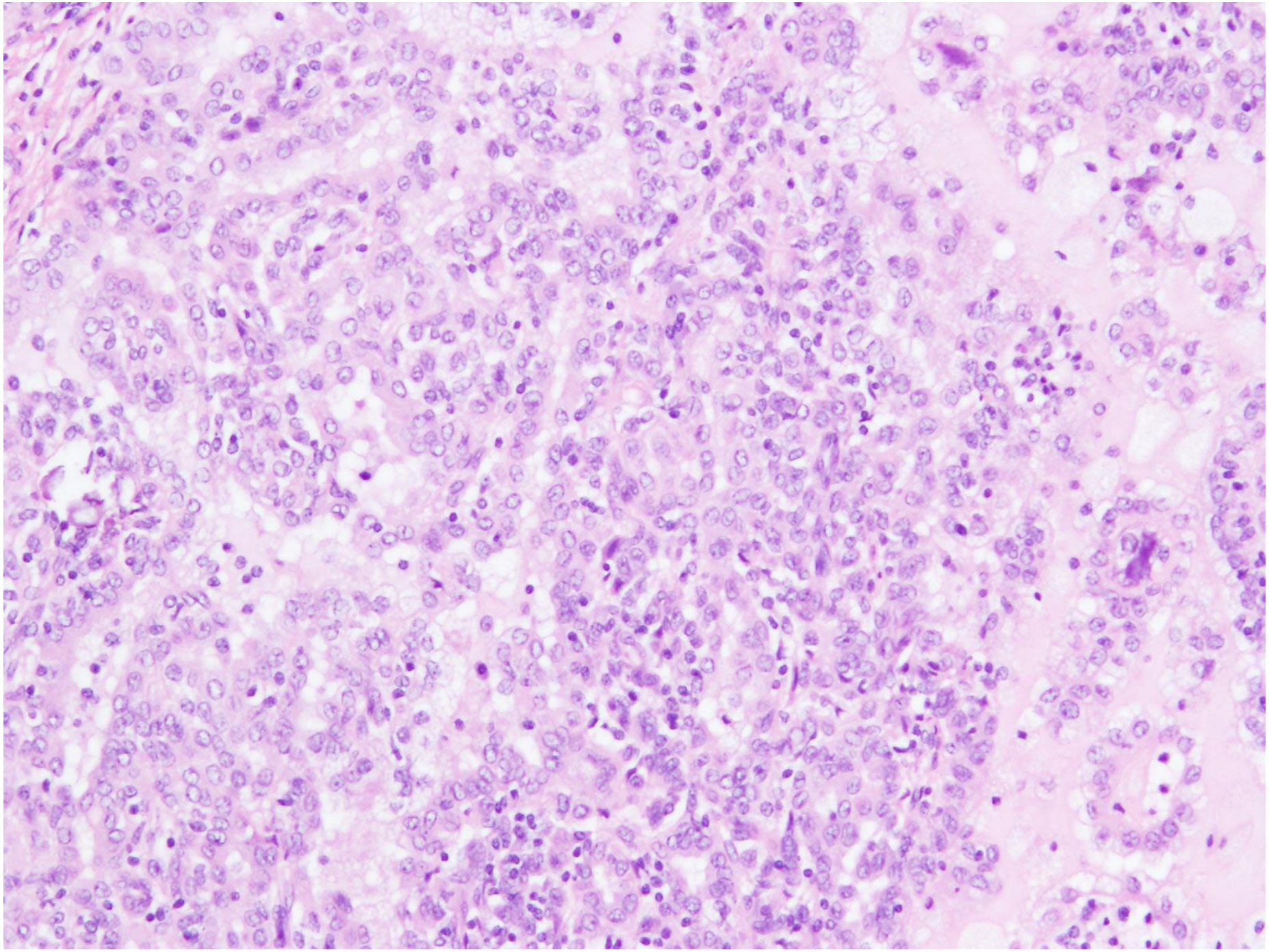

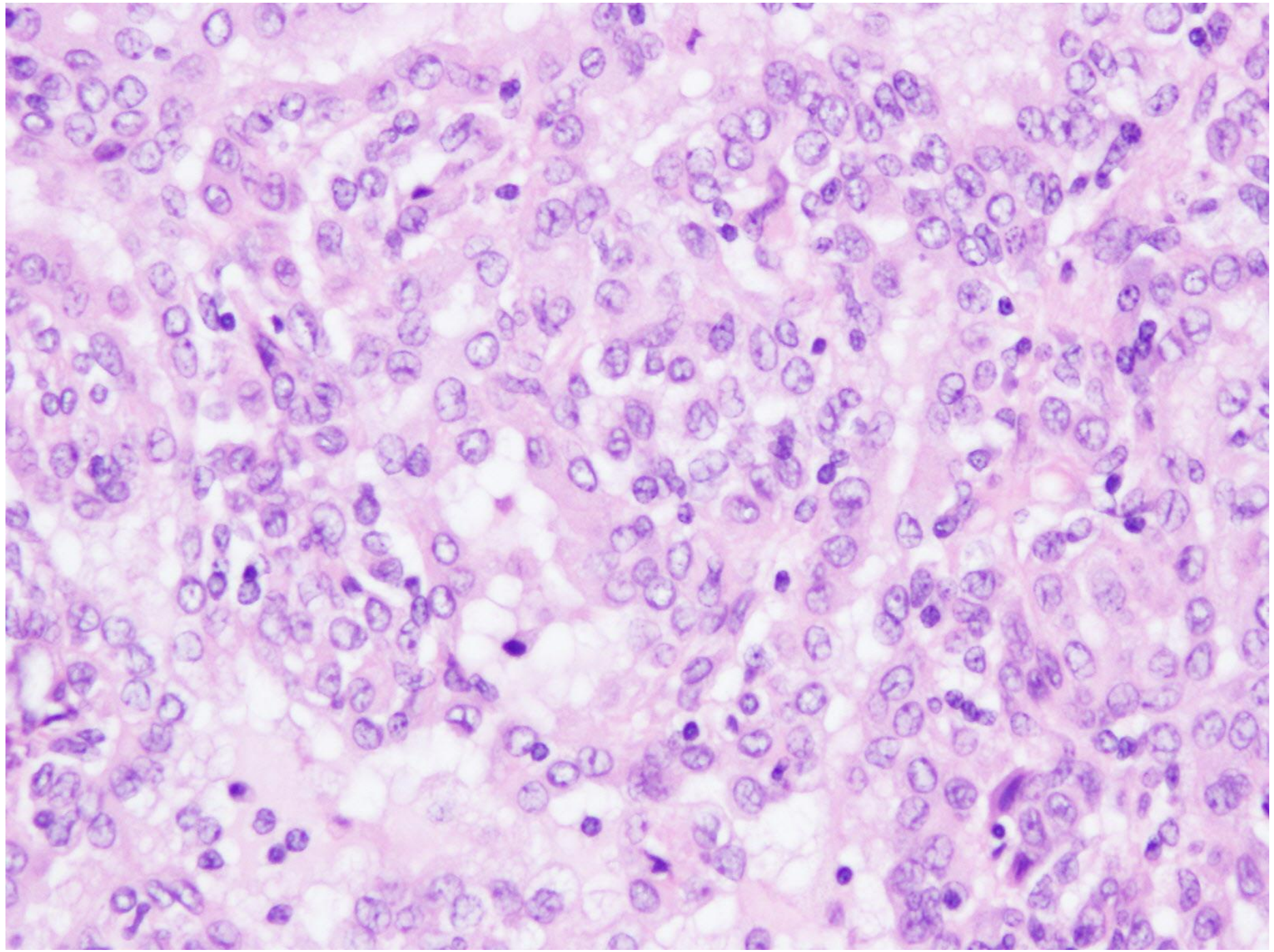

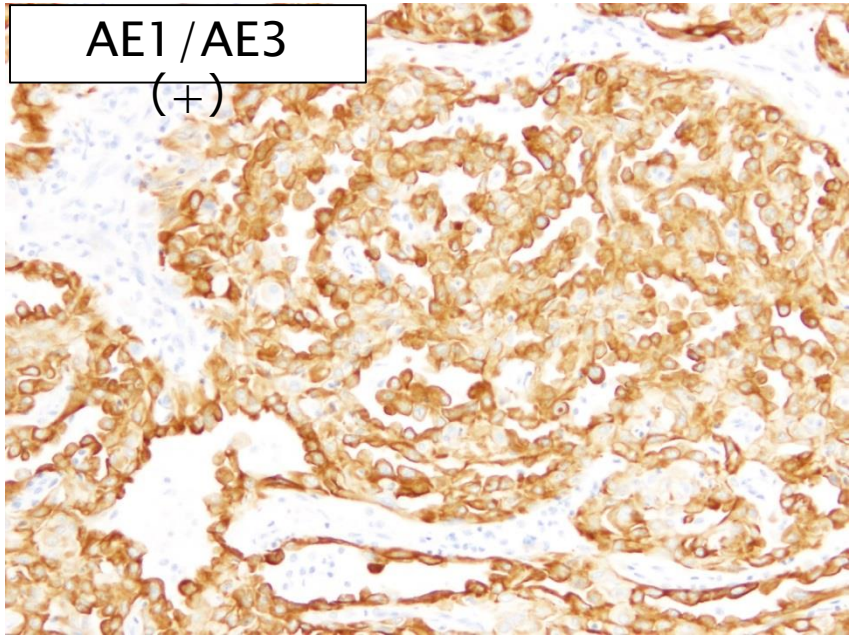
AE1/AE3
（+）

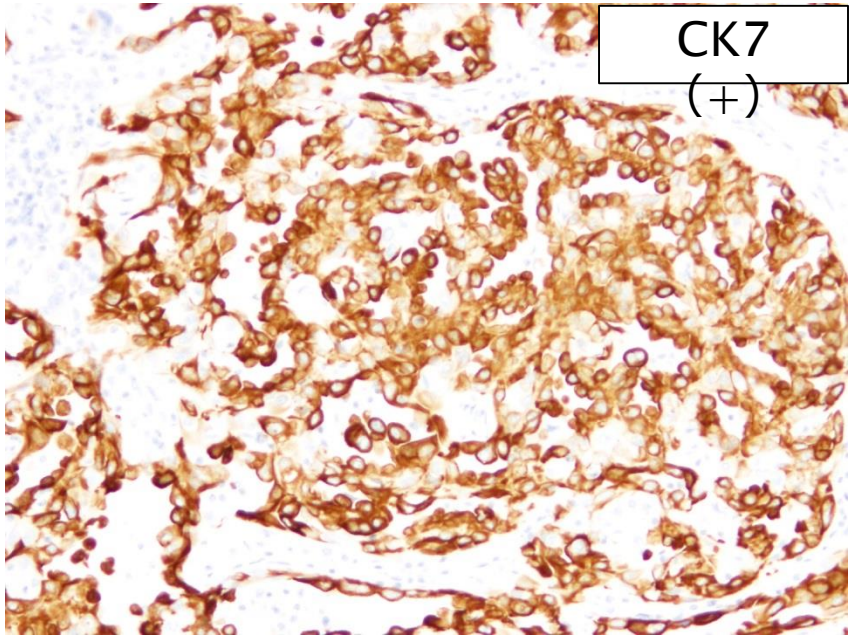
CK7
（+）

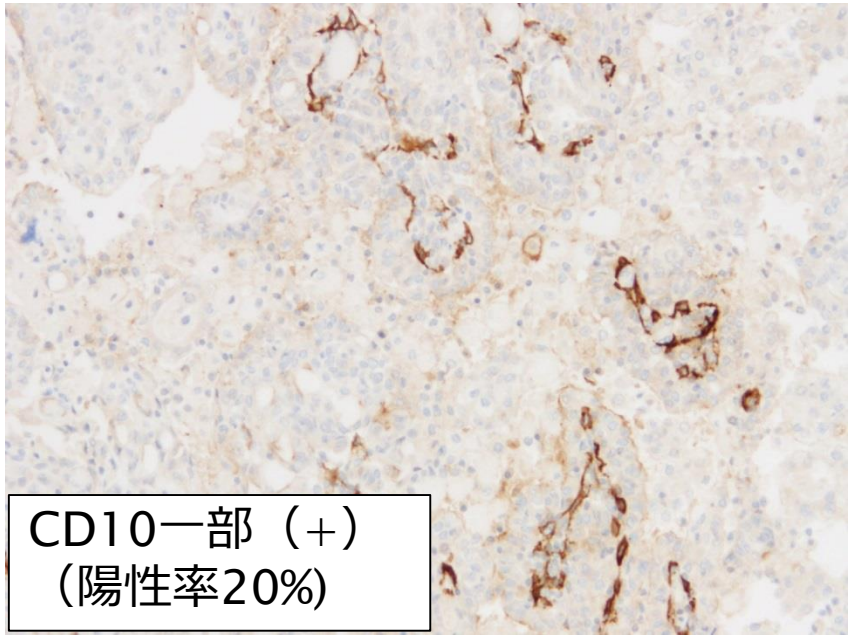
CD10一部（+）
（陽性率20%）

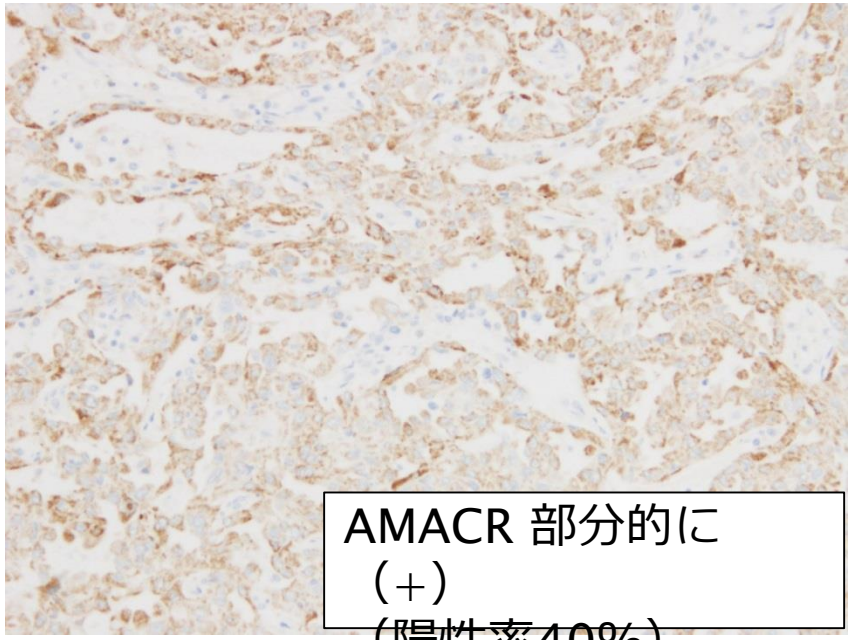
AMACR 部分的に
（+）
（陽性率40%）

Papillaly renal cell carcinoma

1型乳頭状腎細胞癌

乳頭状腎細胞癌（Papillary renal cell carcinoma)

◆ 全腎細胞癌の10～15%を占める比較的まれな腫瘍です。

◆ 線維血管性間質を有する乳頭状や管状乳頭状構築を主体とする、腎尿細管由来の腎細胞癌です。

◆ 肉眼的には境界明瞭な腫瘤を形成し、偽被膜を伴うこともあり、出血、壊死、嚢胞形成もしばしばみられます。

◆ 組織学的には、腫瘍細胞が繊維血管性間質を軸として乳頭状増殖を示し、間質には泡沫細胞の集簇、砂粒体、硝子化を認めることがあります。

◆ 核異型度や細胞質の多寡、核の偽重層化などの所見から1型、2型に分類され、核異型が軽度で細胞質が乏しい腫瘍細胞からなる場合は1型、核異型が高度で豊富な好酸性細胞質を有する腫瘍細胞からなる場合を2型に分類されますが、いずれにも分類されない腫瘍も存在します。

◆ 免疫組織化学染色でAMACR陽性、CK7陽性を示すことが多いですが、2型ではCK7陰性のこともあります。

腎細胞癌

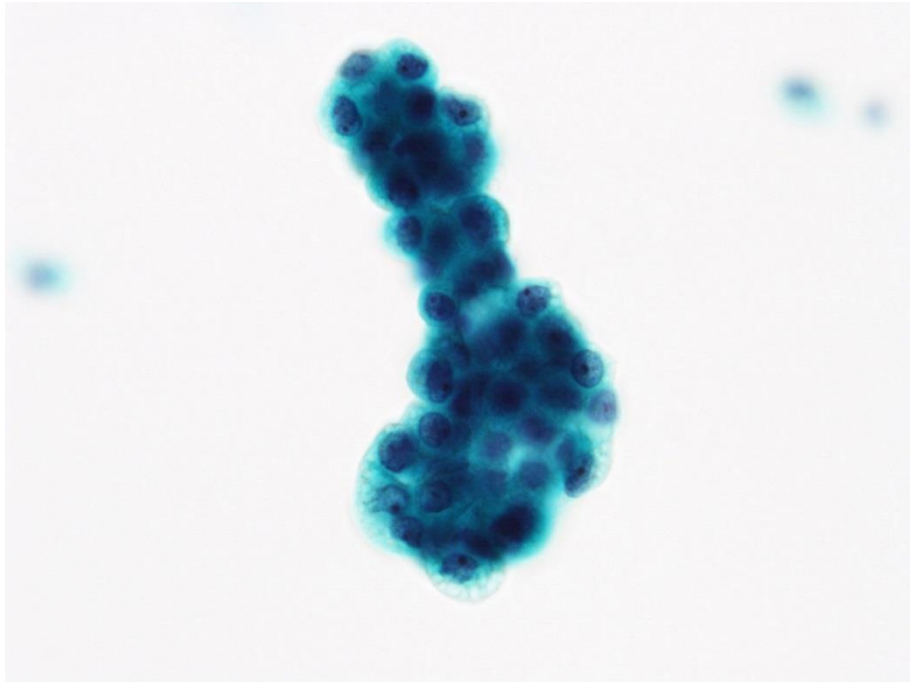

尿路上皮細胞

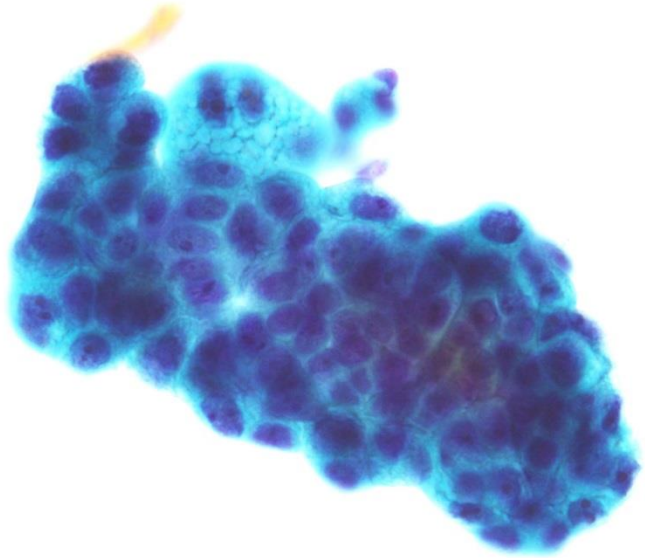

腎細胞癌

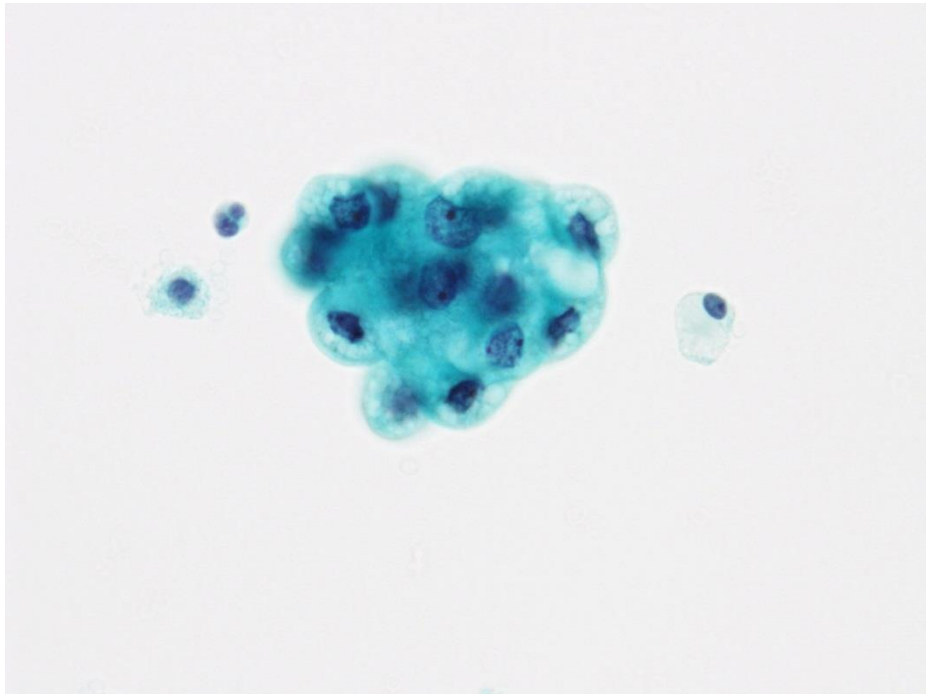

尿細管上皮細胞

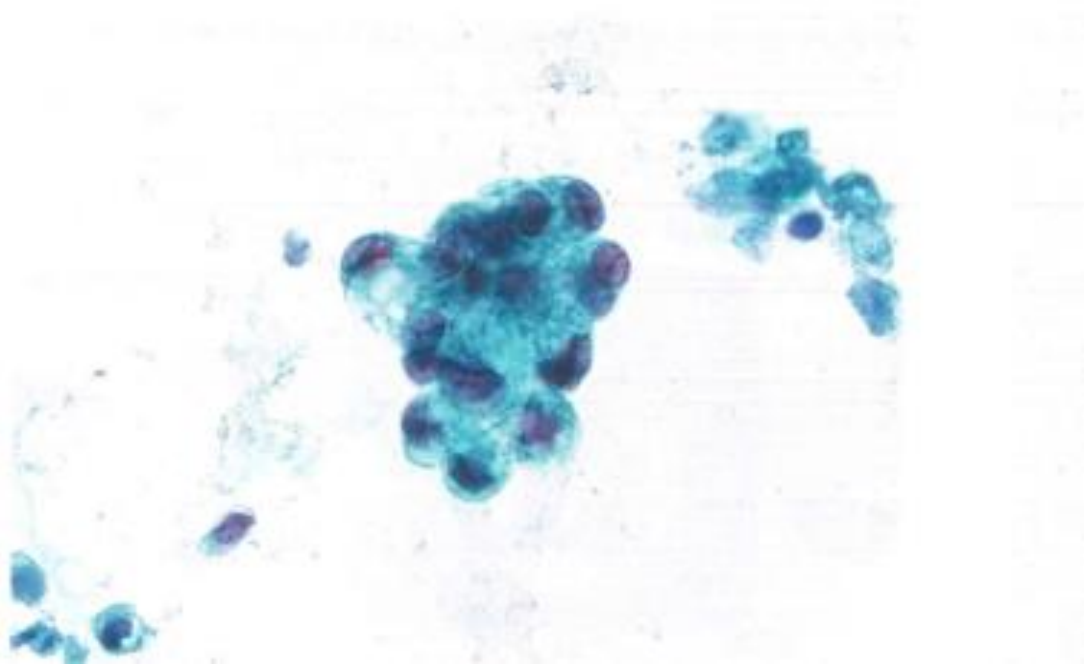

腎細胞癌

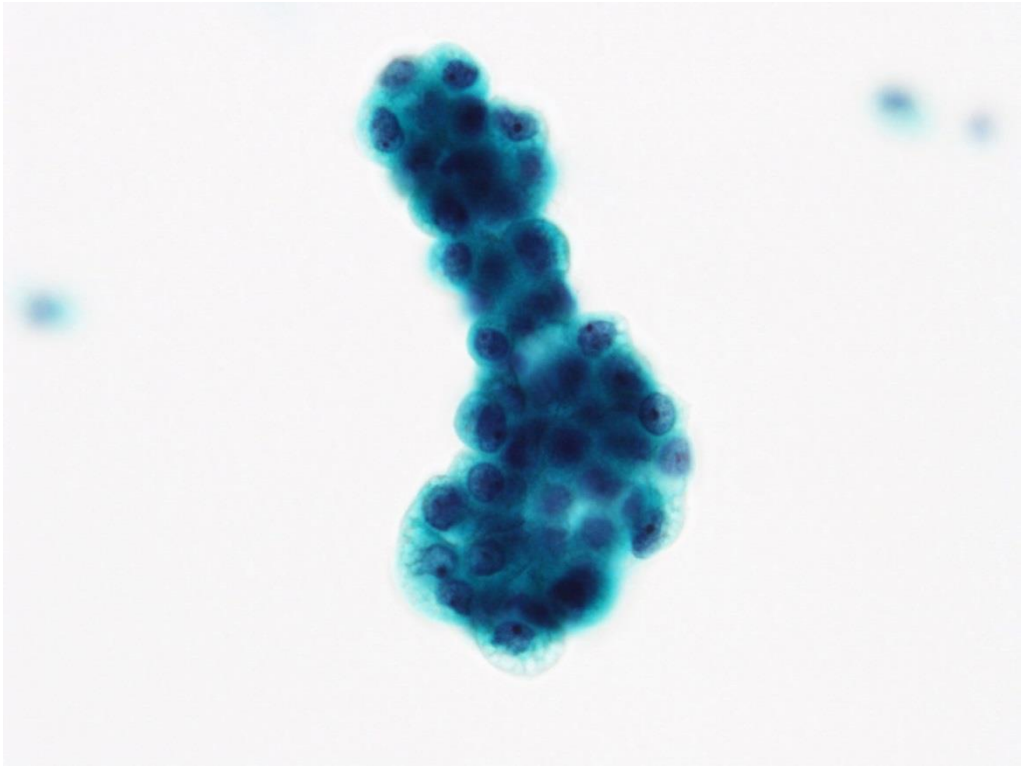

尿路上皮癌

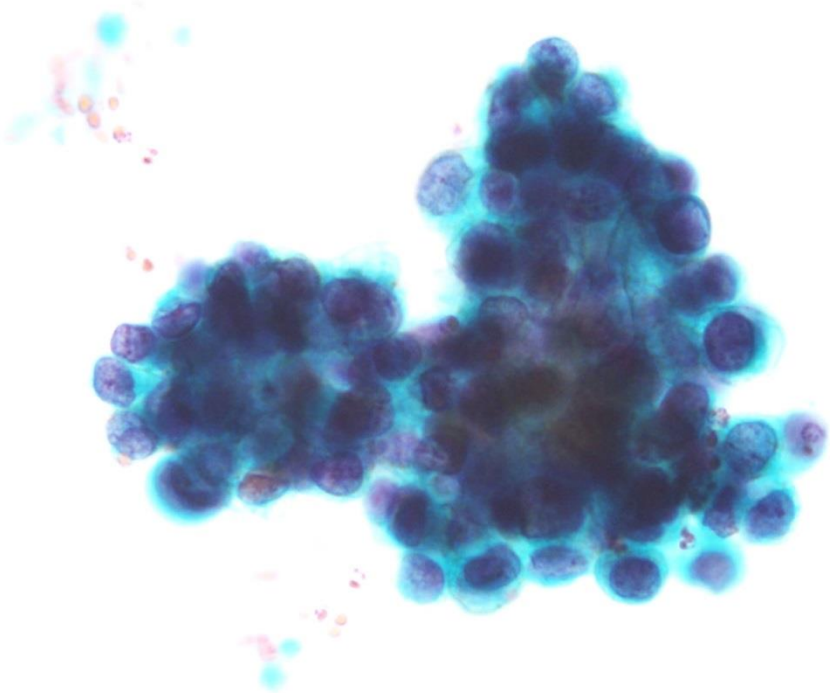

腎細胞癌

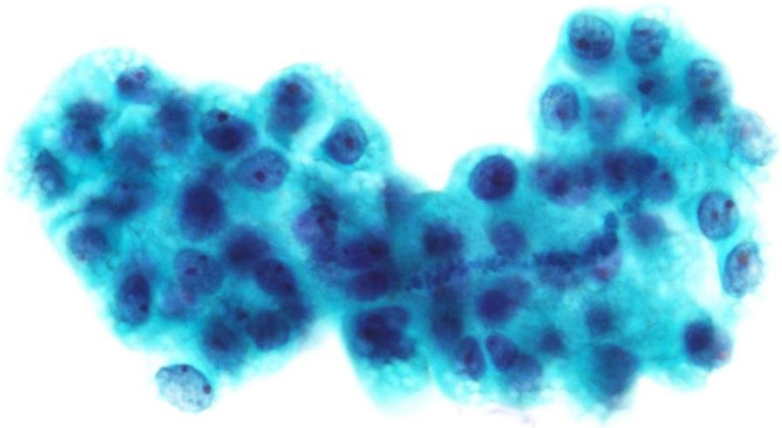

腺癌

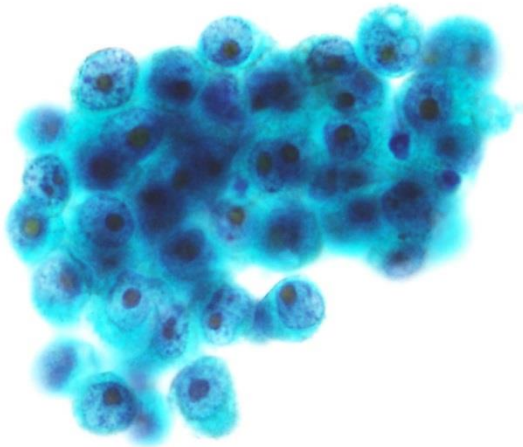

腎細胞癌

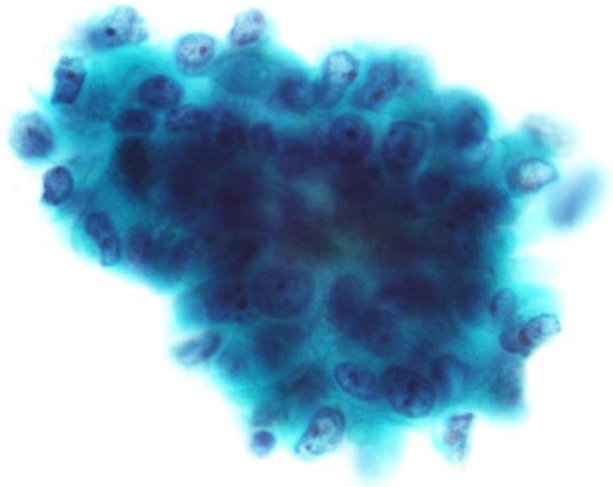

扁平上皮癌

