症　例

【患者】60歳代，男性

【採取部位】膵腫瘍

【採取方法】ＥＵＳ－ＦＮＡ（超音波内視鏡下膵穿刺）

【現病歴】画像検査で膵頭部に腫瘍を認めた．
ＣＥＡ，ＣＡ19-9，ＤＵＰＡＮ-2，
ＳＰＡＮ-1は正常範囲であった．膵癌，転移性膵腫瘍が疑われ，ＥＵＳ－ＦＮＡが施行された．

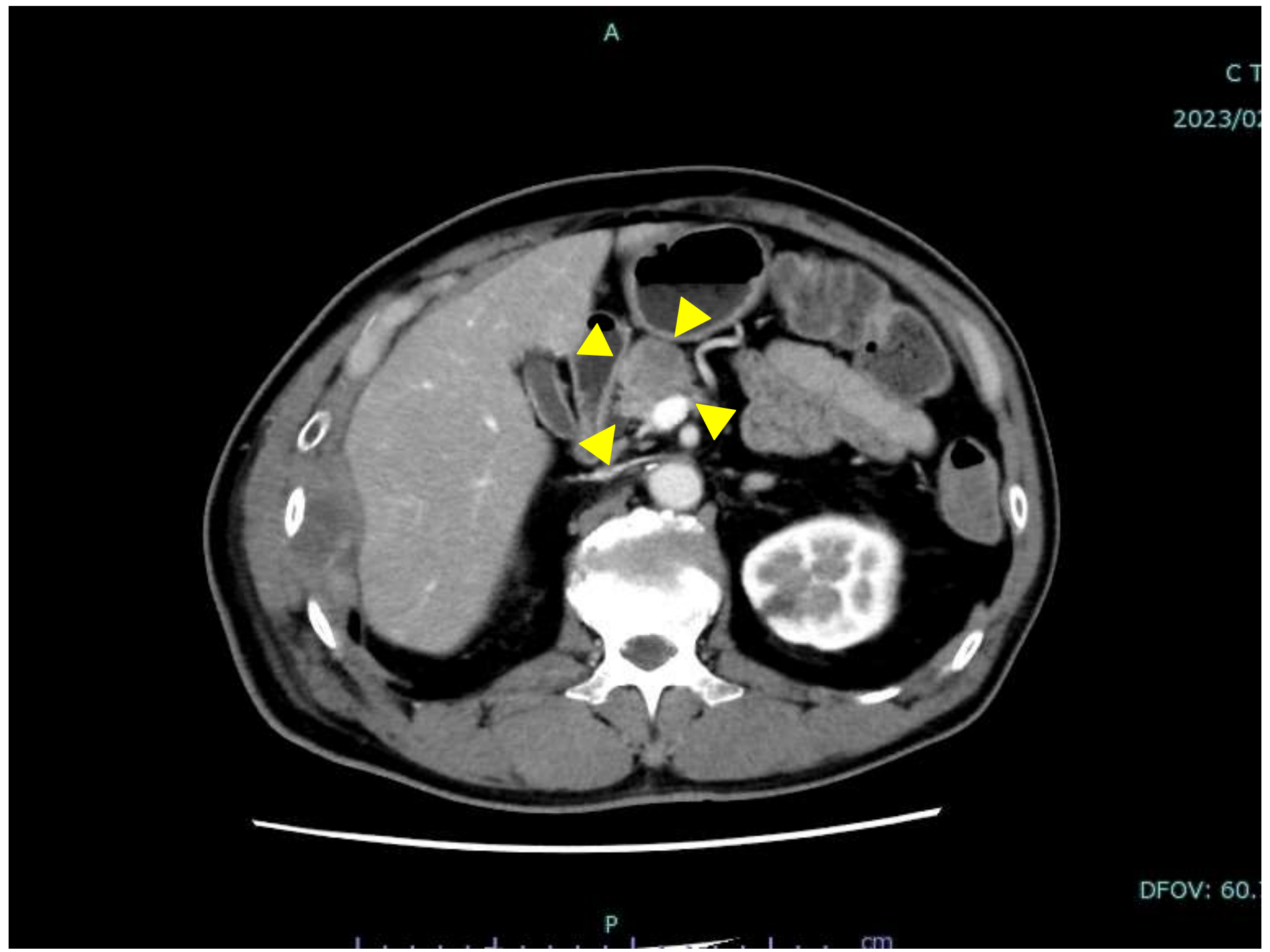
A
C T
2023/0
DFOV: 60.
P
cm

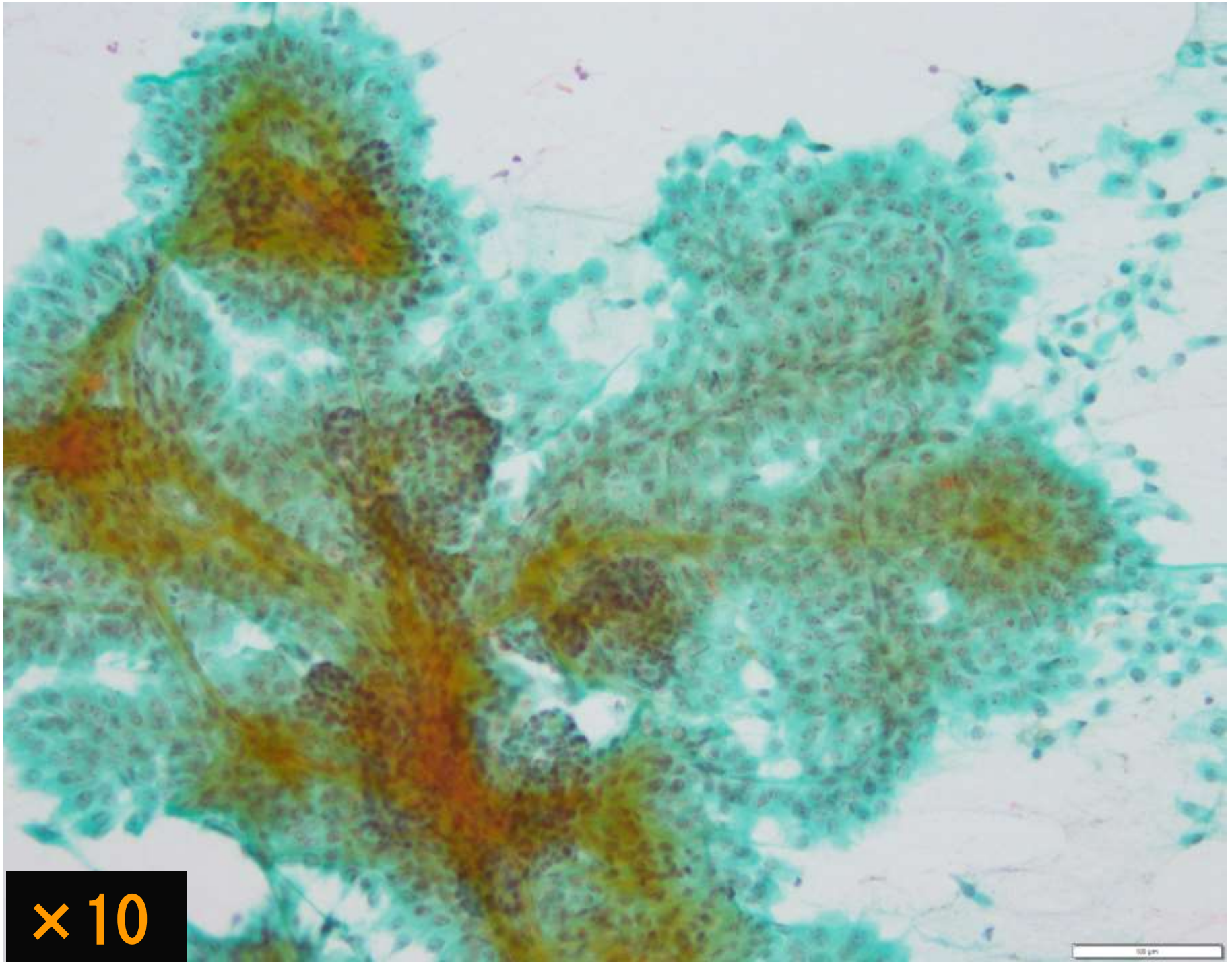
×10

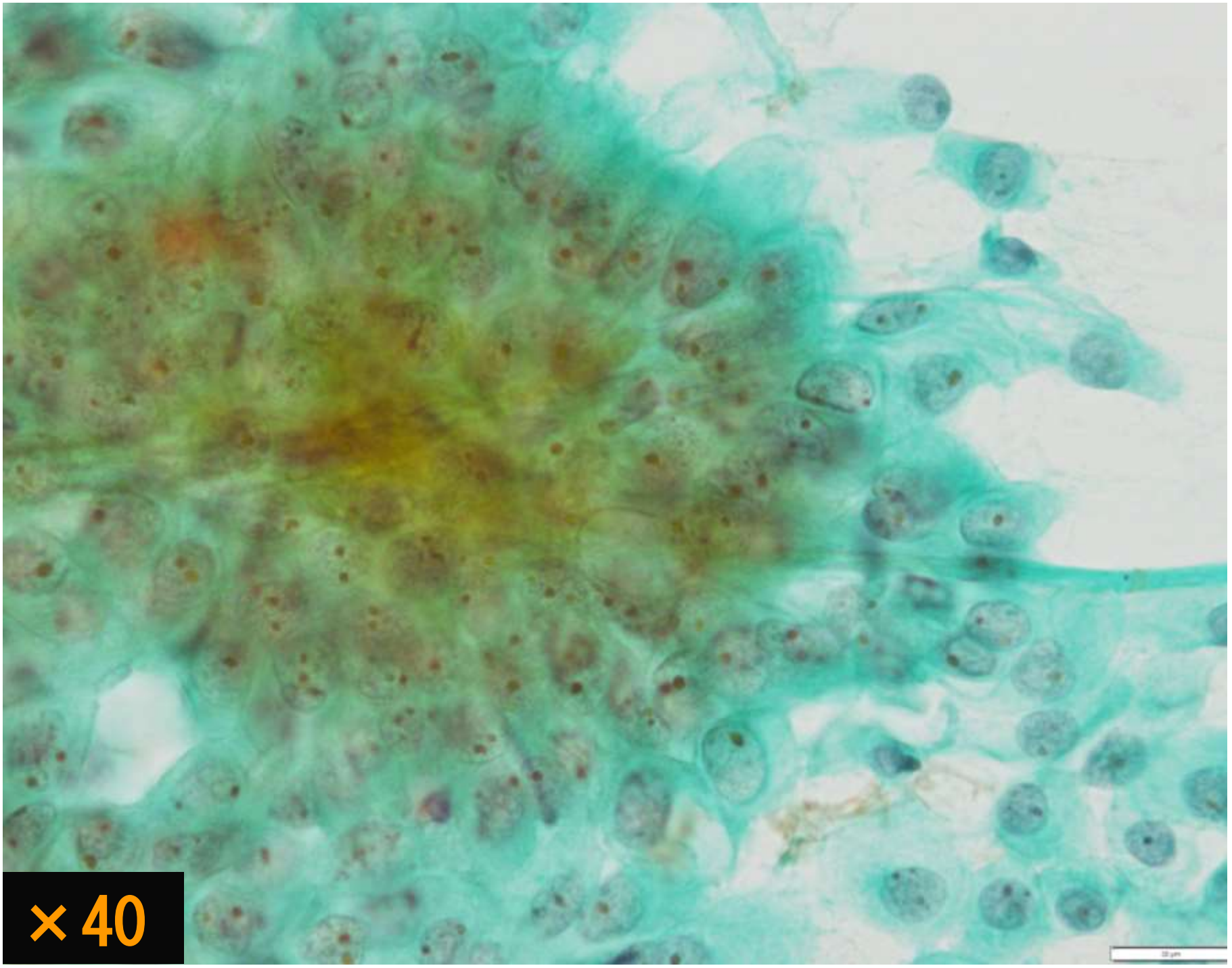
×40

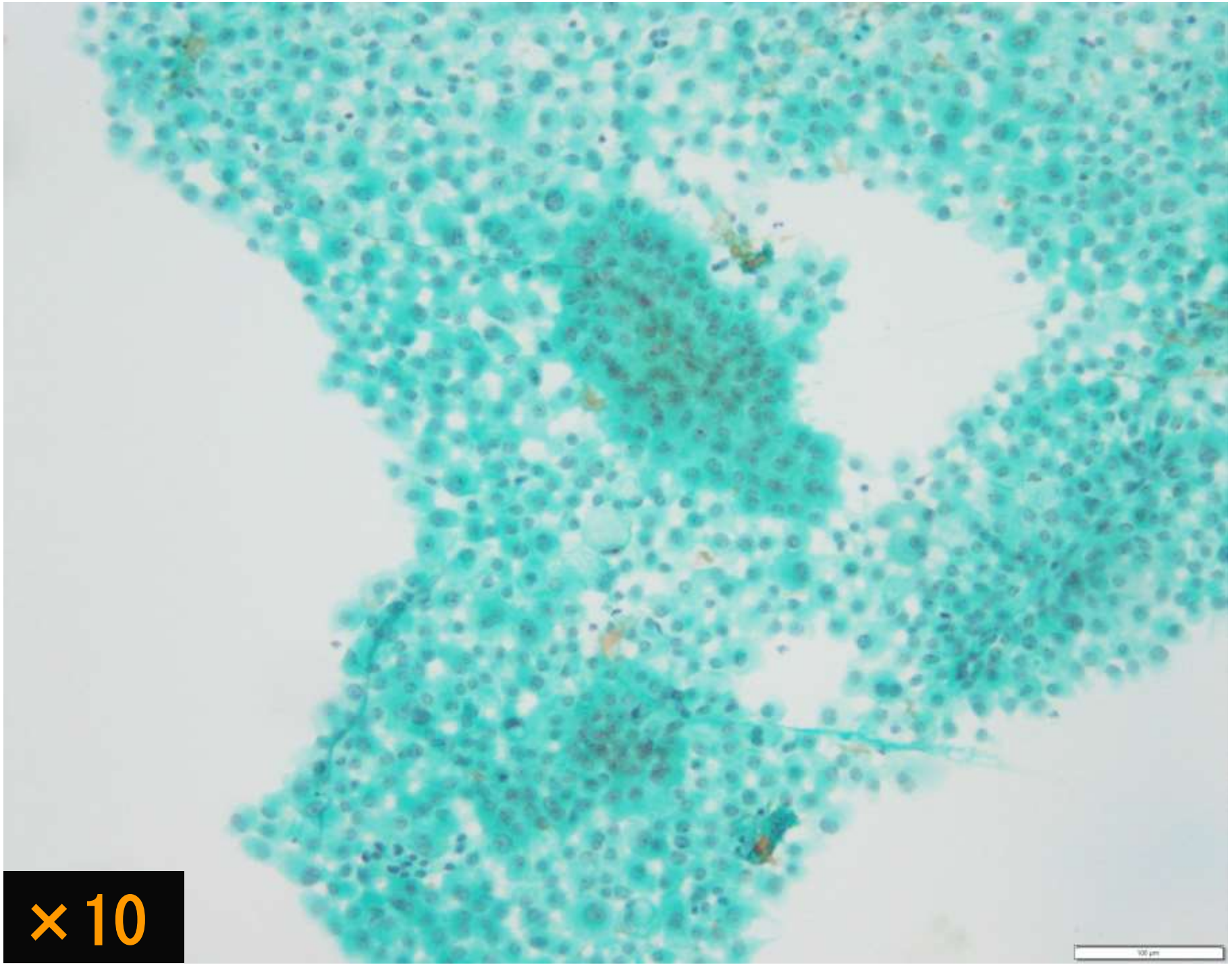
×10

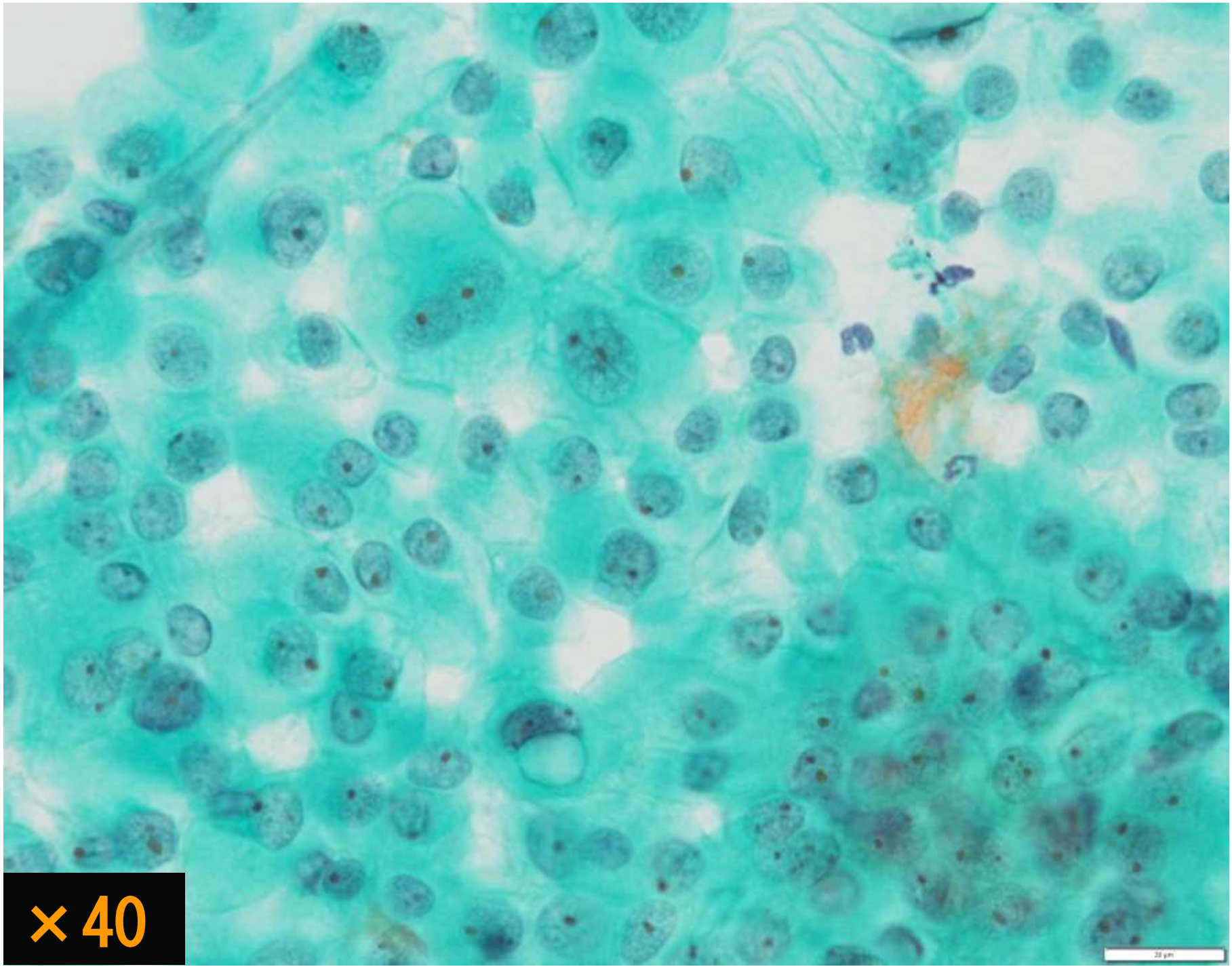
×40

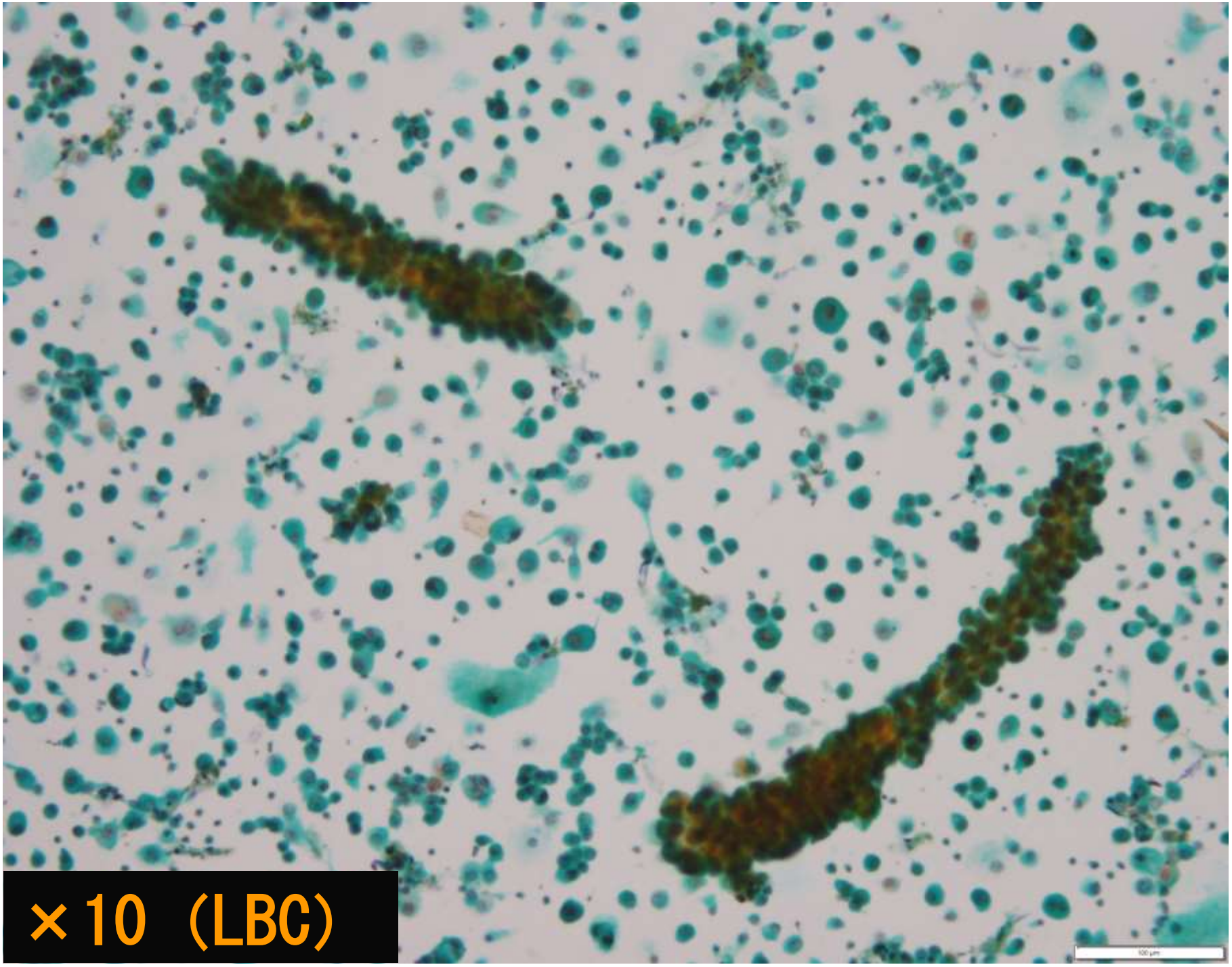
×10 (LBC)

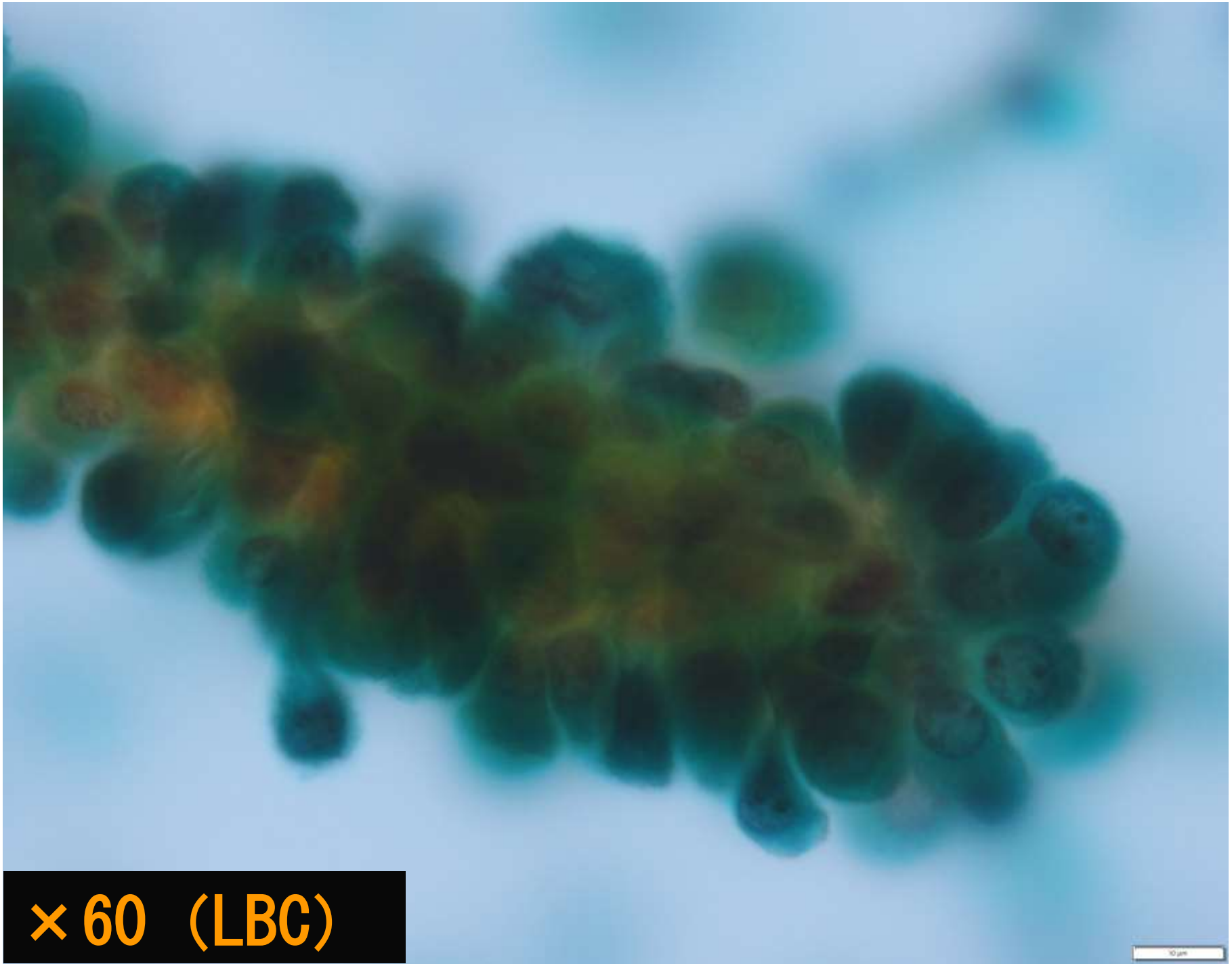
×60 (LBC)

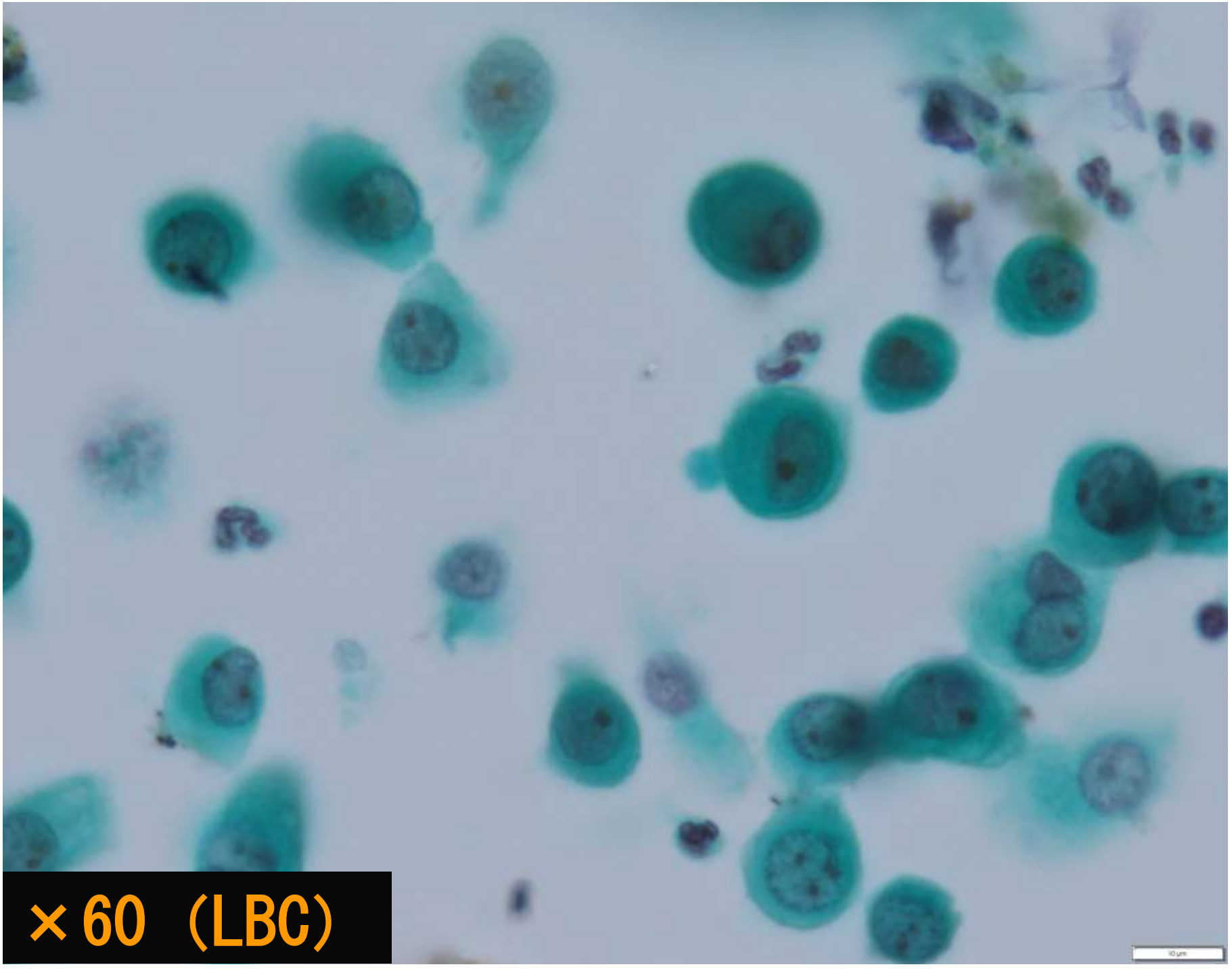
×60 (LBC)

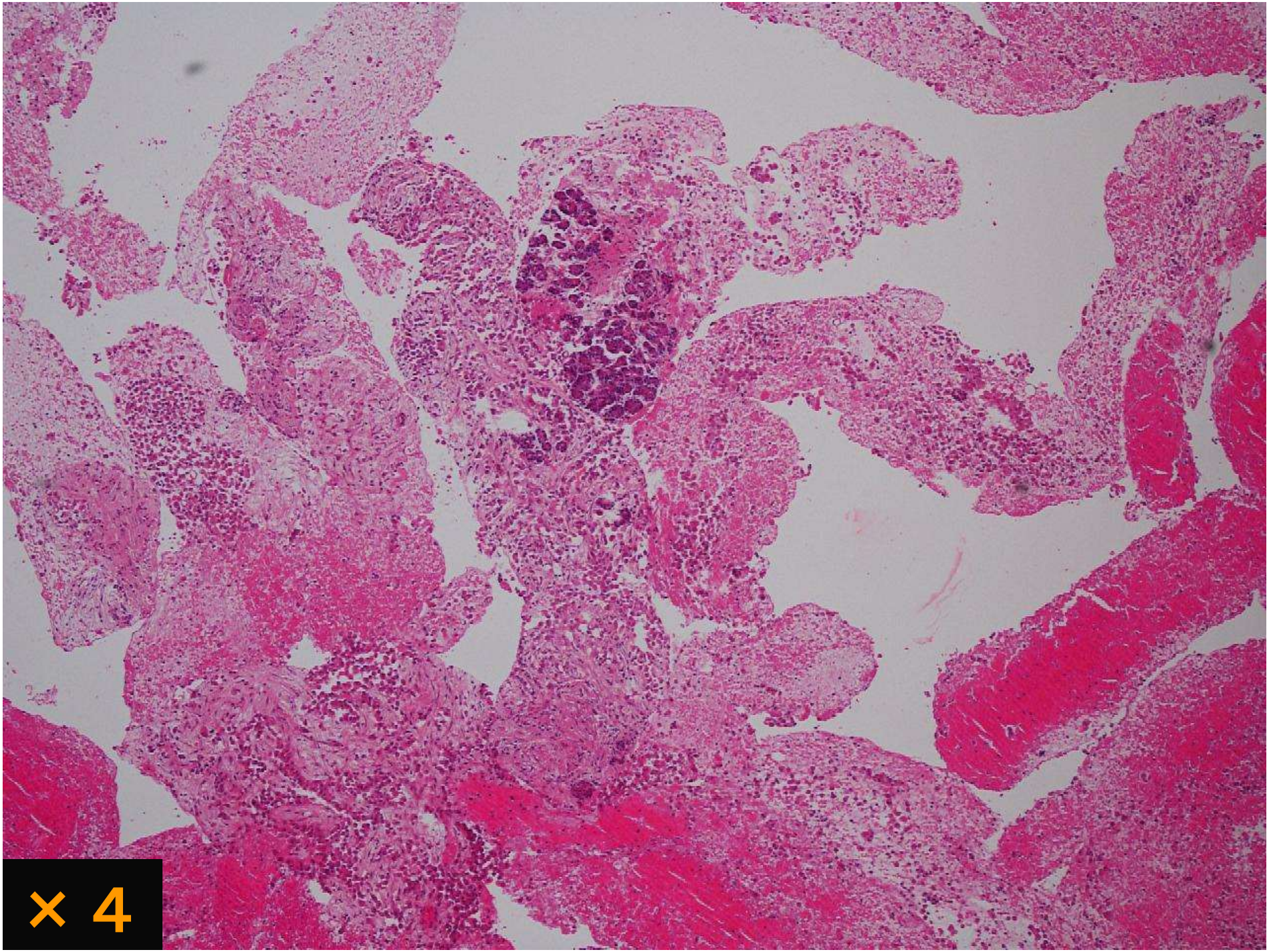
× 4

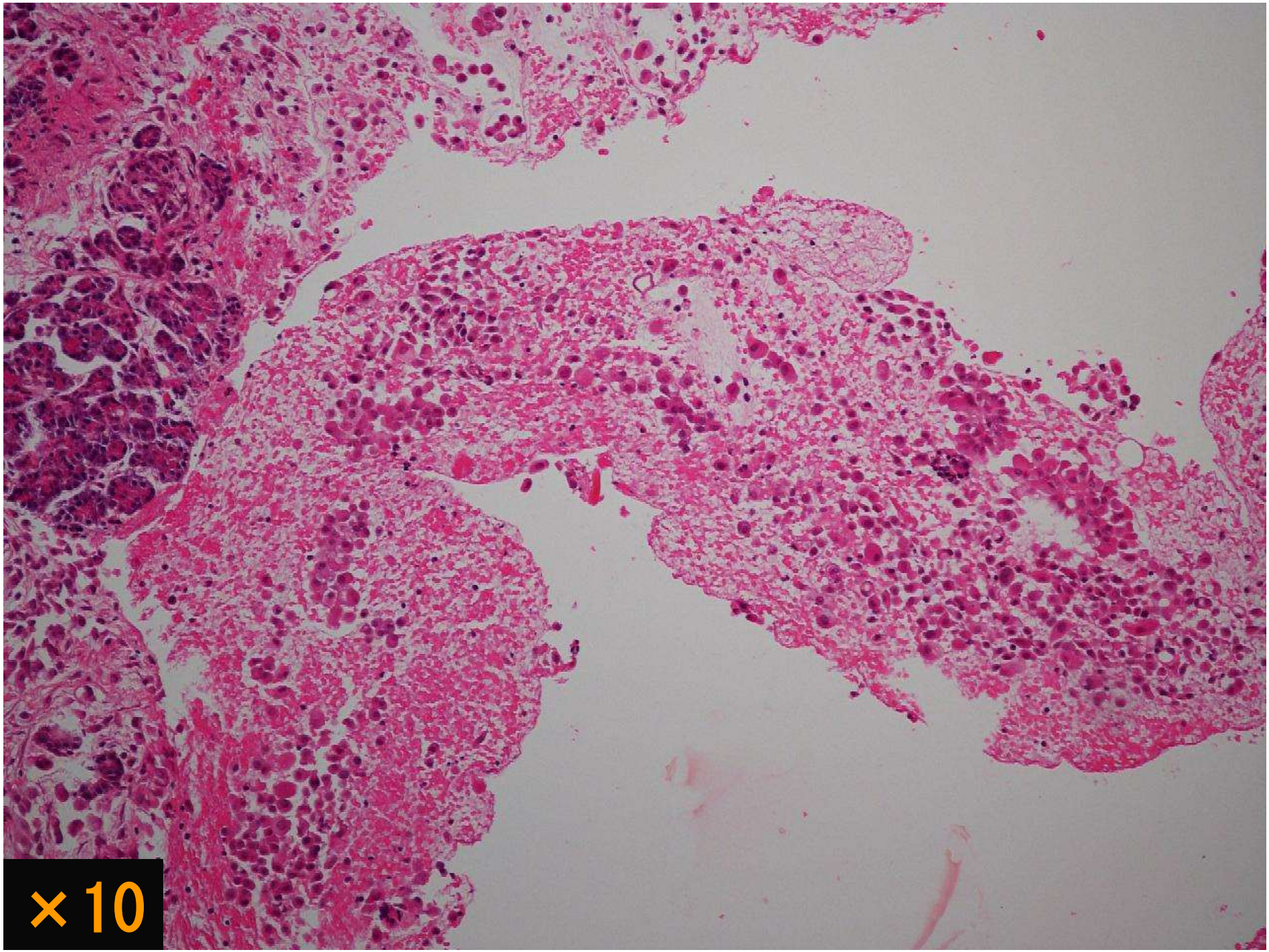
×10

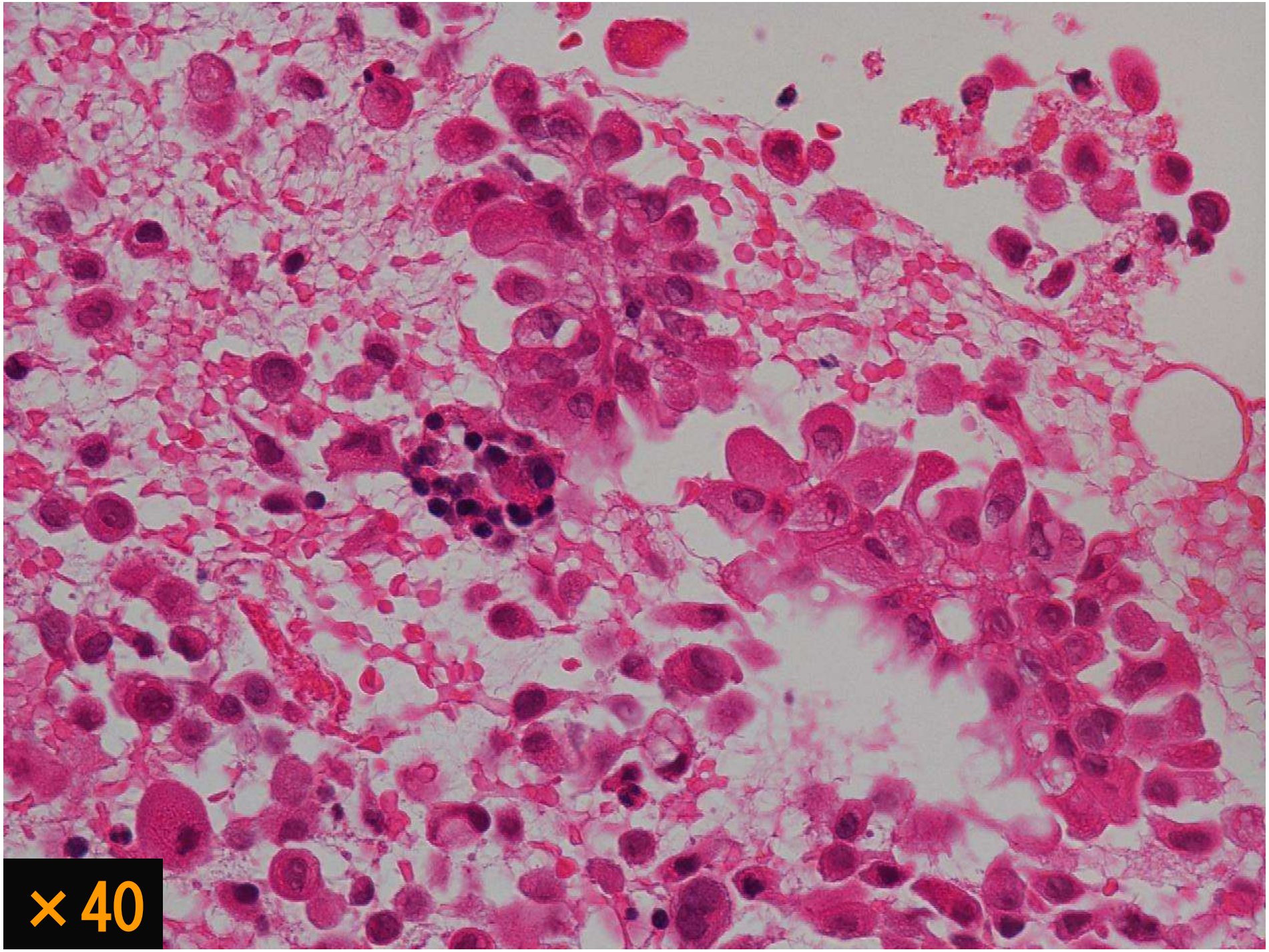
×40

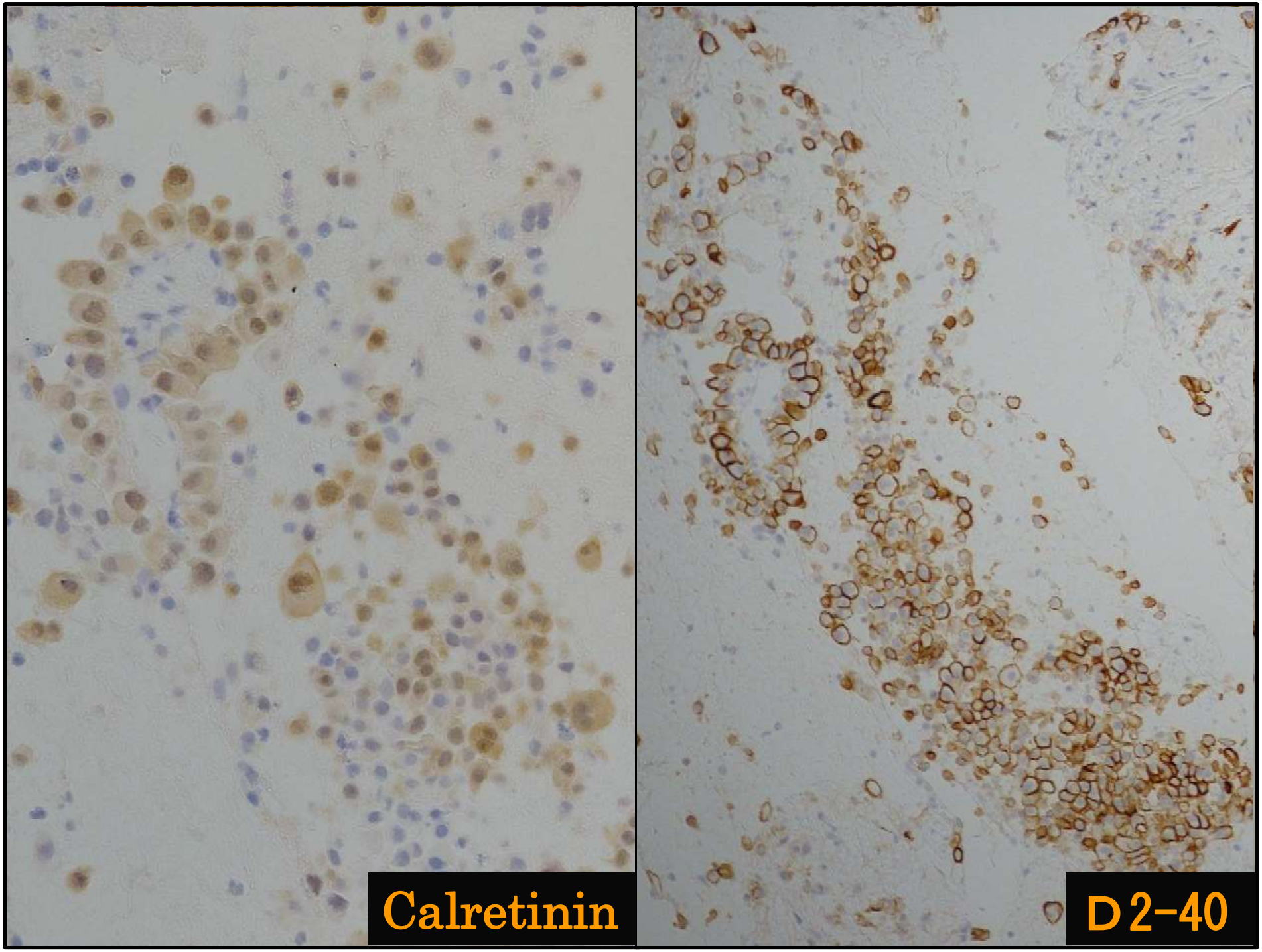
Calretinin
D2-40

最終診断

Metastatic mesothelioma
中皮腫の膵転移

①腺房細胞癌

②神経内分泌腫瘍

③充実性偽乳頭状腫瘍

④通常型膵管癌

⑤退形成性膵管癌

⑥転移性膵腫瘍（中皮腫）

転移性膵腫瘍

- 転移性膵腫瘍は膵悪性腫瘍全体の２％に満たない.
- 原発巣として腎細胞癌，大腸癌，悪性黒色腫，乳癌，肺癌からの転移が多いとされており，胸膜中皮腫の膵転移は極めてまれである.
- 膵への転移の経路として，近接臓器からの直接浸潤，リンパ行性，血行性，播種性病変によるものなどが推測されている.

上皮様中皮腫

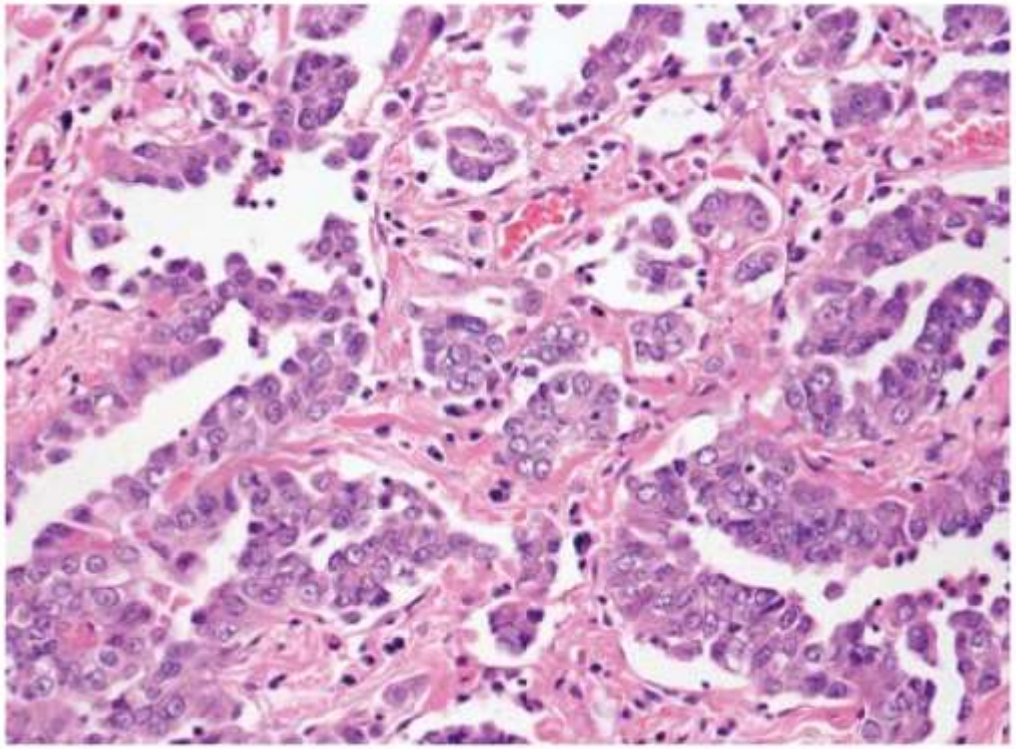

中皮腫瘍取扱い規約第2版より引用

- 類円形の上皮様細胞の増殖からなり，細胞異型は目立たないことが多い.
- 上皮様中皮腫に関しては核異型度，核分裂像の数，壊死の有無に基づいてグレード分類を行うことが提唱されている.
- 鑑別すべき疾患として，癌腫の浸潤・転移，反応性中皮過形成，悪性リンパ腫などが挙げられ，鑑別には免疫染色やＦＩＳＨ法が有用である.

胸膜腫瘍
びまん性中皮腫

- 胸膜，腹膜などの漿膜に沿って広がる，中皮への分化を示す悪性腫瘍である.
- 上皮様中皮腫，肉腫様中皮腫、二相性中皮腫に分類される.
- 胸膜中皮腫は進行すると肺を鎧状に取り囲むような増殖パターンを示す.
- さらに胸壁や肺実質，心嚢，横隔膜へ直接浸潤する．リンパ節転移を認めることもある.

中皮腫瘍取扱い規約
第１版

- 悪性中皮腫

びまん性悪性中皮腫

　上皮型中皮腫

　肉腫型中皮腫

　二相型中皮腫

限局性悪性中皮腫

- 高分化乳頭状中皮腫

⋮

中皮腫瘍取扱い規約
第２版

- 中皮腫

びまん性中皮腫

　上皮**様**中皮腫

　肉腫**様**中皮腫

　二相**性**中皮腫

限局性中皮腫

- 高分化乳頭状中皮**腫瘍**

⋮

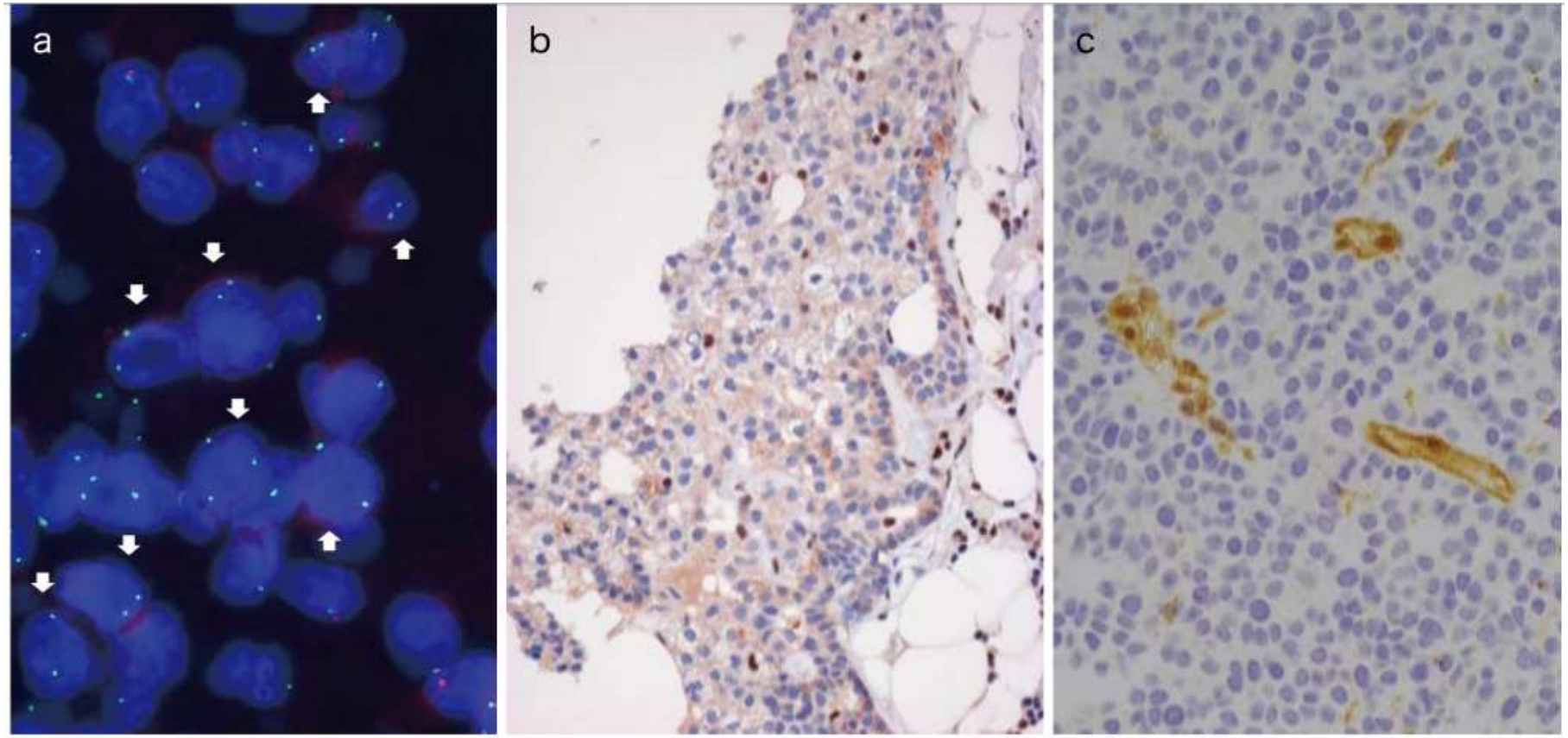

図 20. *CDKN2A* ホモ接合性欠失，BAP1 消失，MTAP 消失

a. ＦＩＳＨ によるＣＤＫＮ2Ａのホモ接合性欠失

b. ＢＡＰ1消失の免疫組織化学的染色像

c. ＭＴＡＰ消失の免疫組織化学的染色像

中皮腫瘍取扱い規約第2版から

中皮腫の細胞所見

1. 背景の粘液様物質（ヒアルロン酸）
2. 多数の中皮細胞の出現（孤立散在性，球状・乳頭状細胞集塊）
3. Collagenous stromaを有する細胞集塊
4. 相互封入像およびhump様細胞質突起を有する鋳型細胞
5. 窓形成および細胞相接所見
6. ２核以上の多核細胞の出現率増加
7. 細胞質辺縁の不明瞭化
8. 細胞質の重厚感
9. オレンジＧ好性細胞
10. 細胞の大型化（リンパ球の６倍以上）
11. 核の腫大（リンパ球の４倍以上）

中皮腫の細胞所見

1. 背景の粘液様物質（ヒアルロン酸）
2. 多数の中皮細胞の出現（孤立散在性，球状・乳頭状細胞集塊）
3. Collagenous stromaを有する細胞集塊
4. 相互封入像およびhump様細胞質突起を有する鋳型細胞
5. 窓形成および細胞相接所見
6. ２核以上の多核細胞の出現率増加
7. 細胞質辺縁の不明瞭化
8. 細胞質の重厚感
9. オレンジＧ好性細胞
10. 細胞の大型化（リンパ球の６倍以上）
11. 核の腫大（リンパ球の４倍以上）

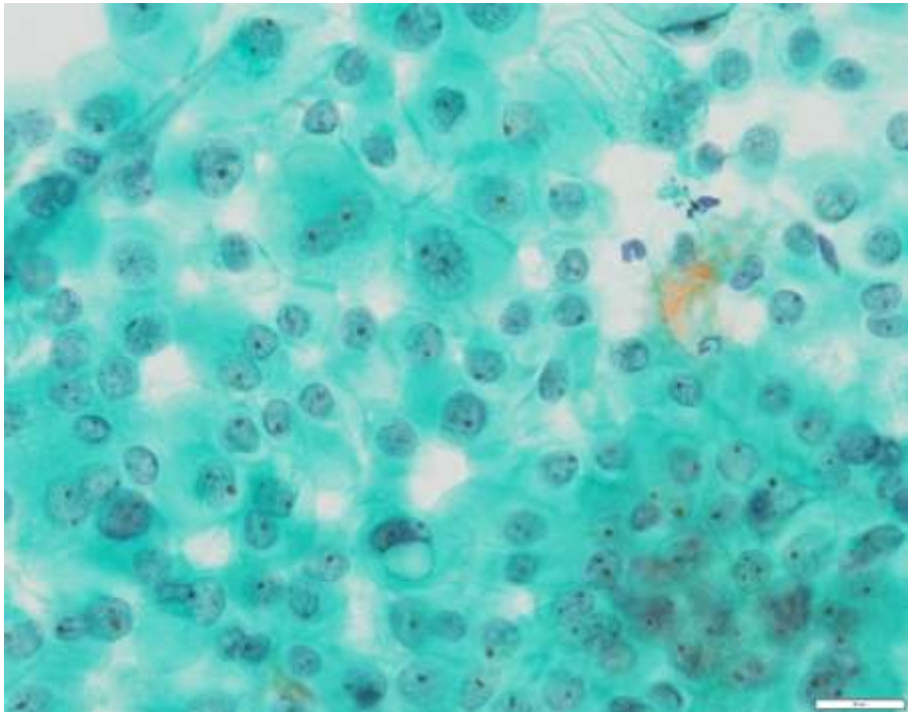

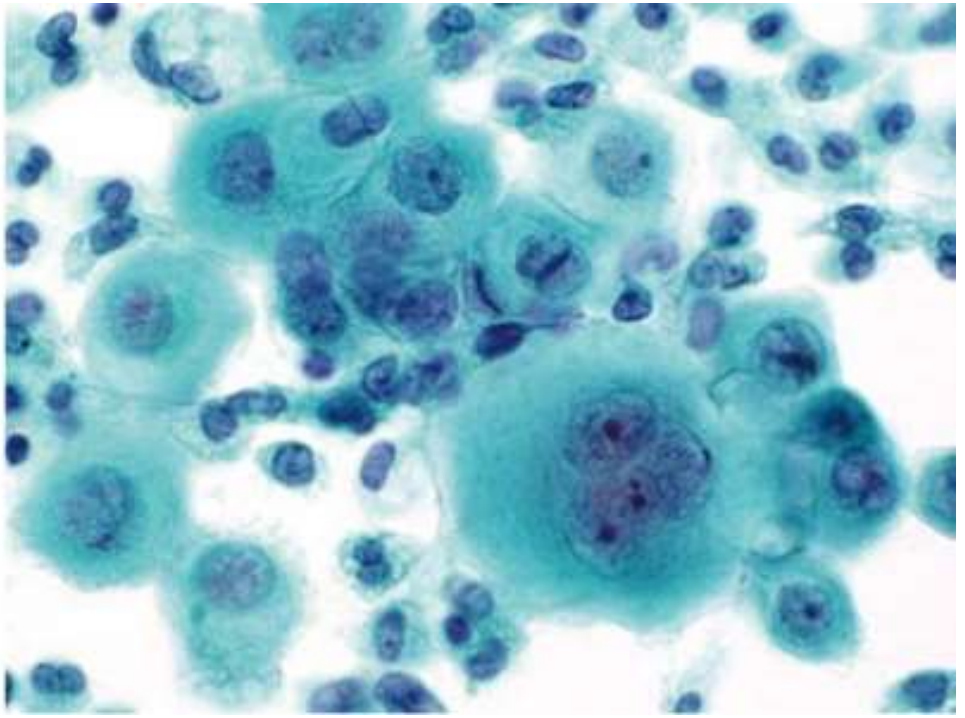

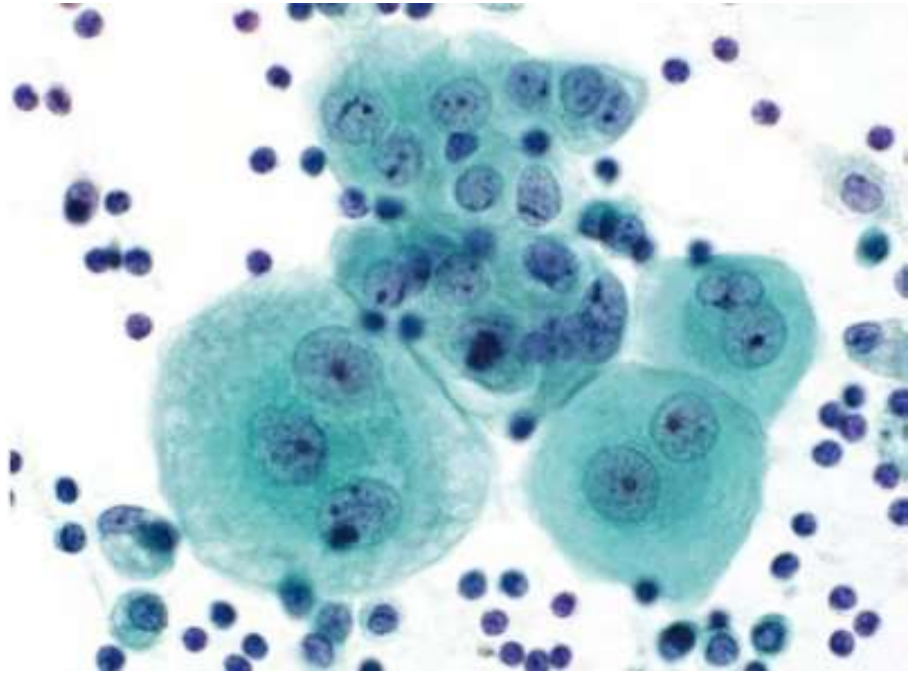

中皮腫（本症例）	中皮腫（胸水）
中皮腫（胸水）	

中皮腫瘍取扱い規約第2版より引用

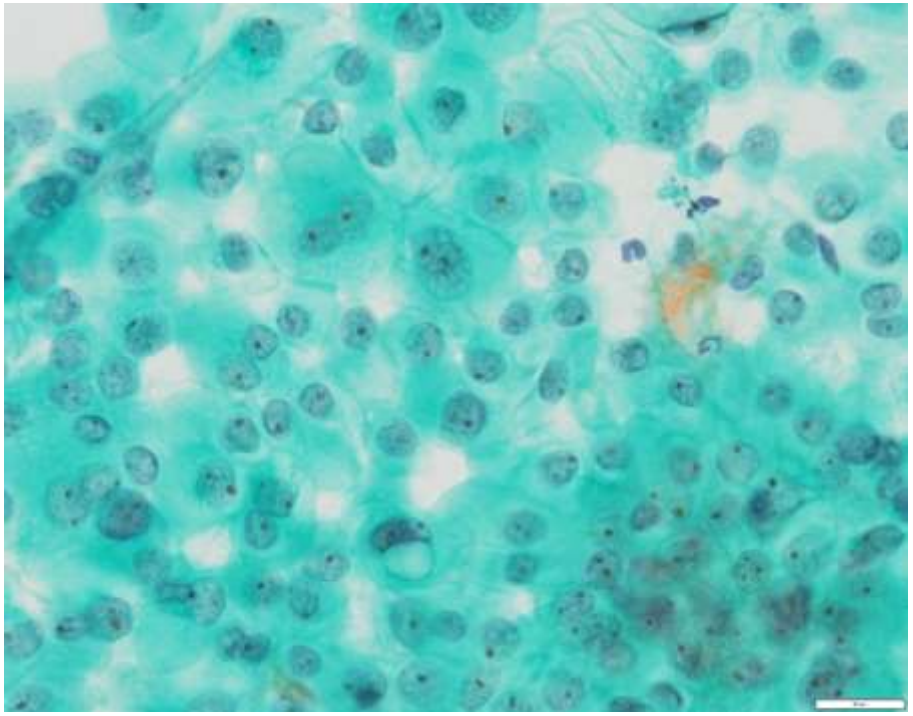

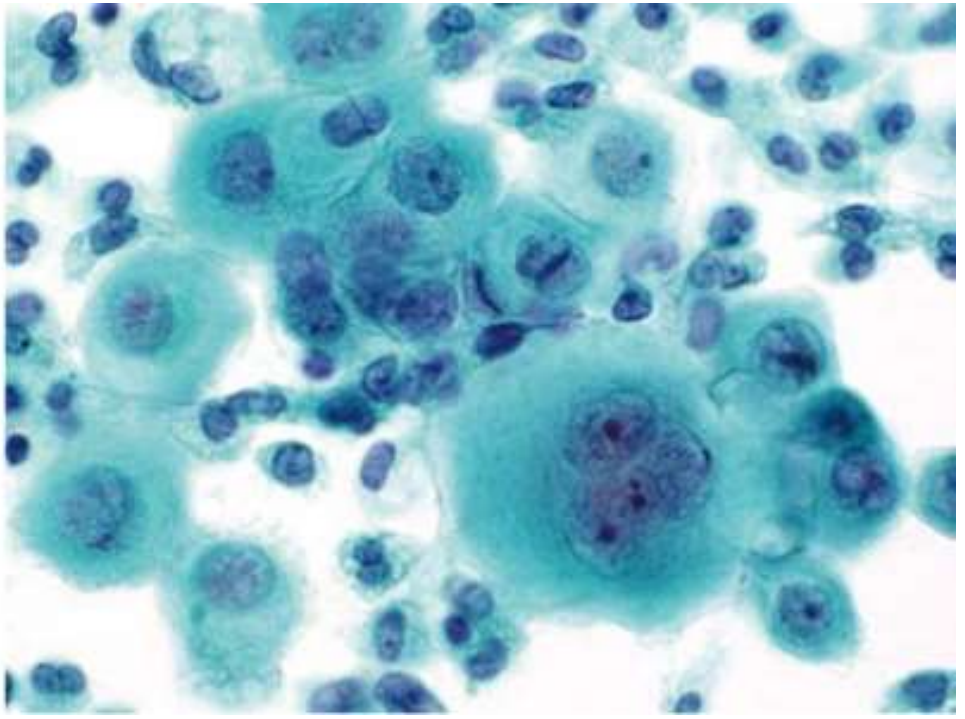

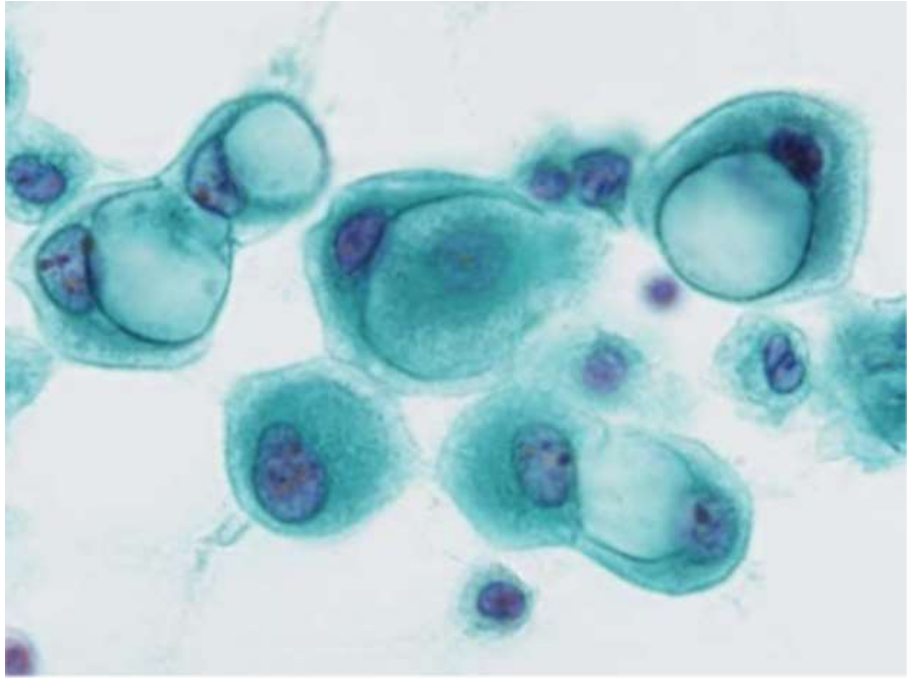

中皮腫（本症例）	中皮腫（胸水）
中皮腫（胸水）	

中皮腫瘍取扱い規約第2版より引用

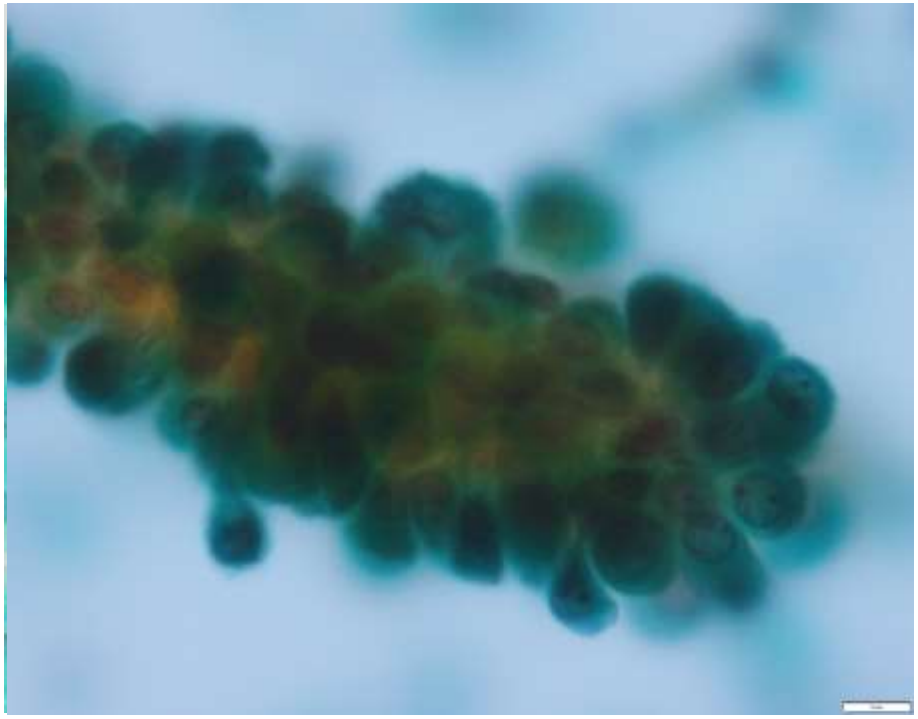

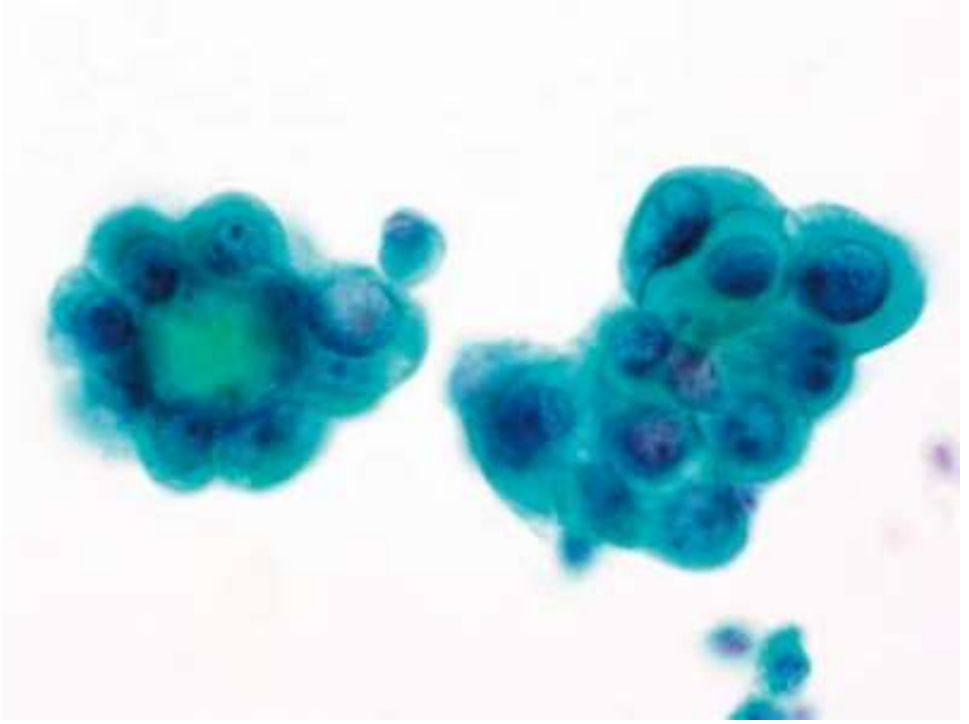

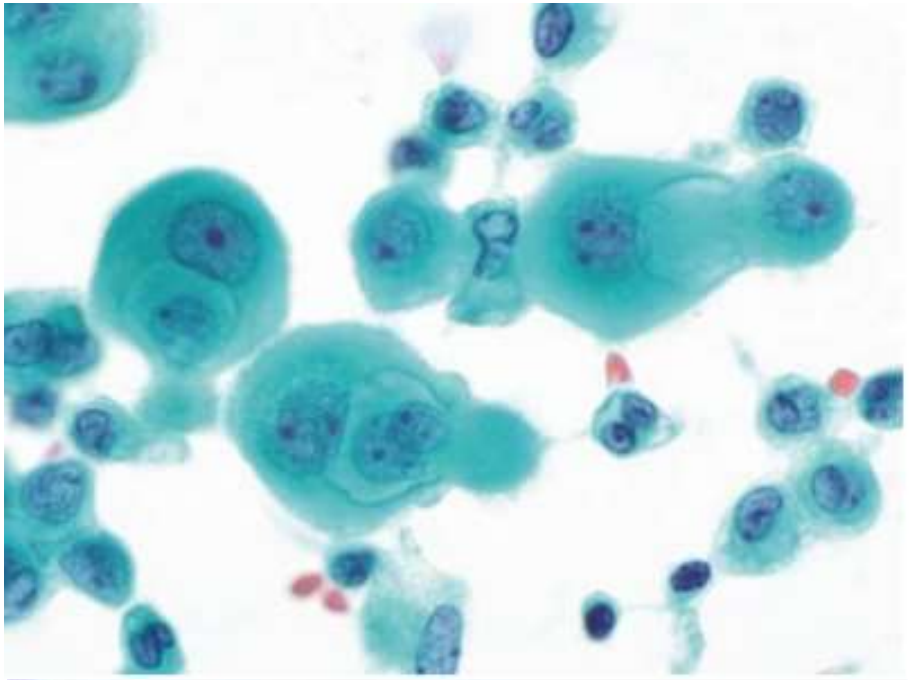

中皮腫（本症例）	中皮腫（胸水）
中皮腫（胸水）	

中皮腫瘍取扱い規約第2版より引用

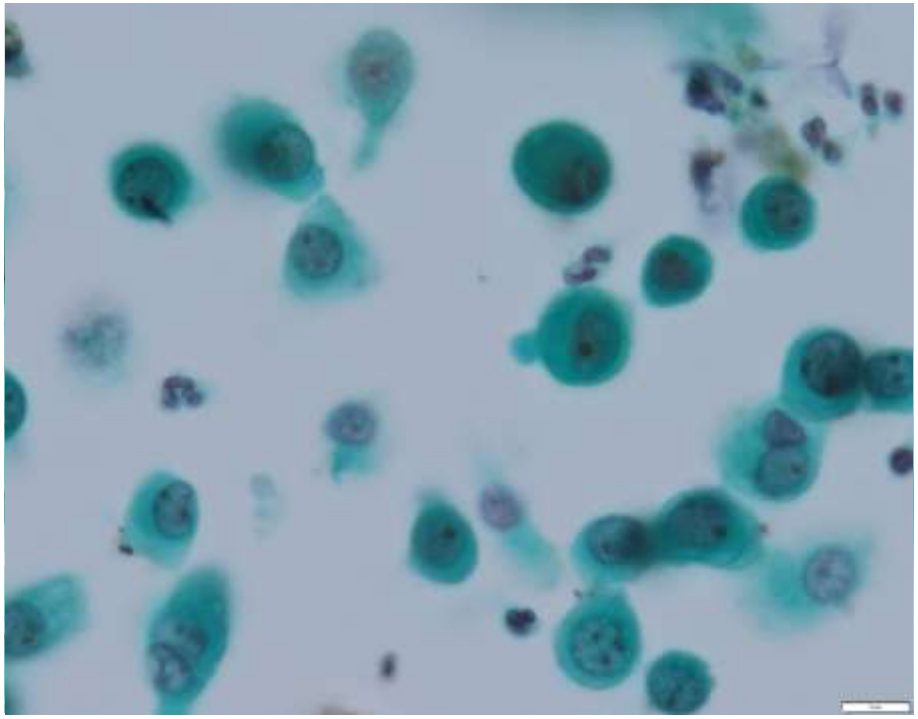

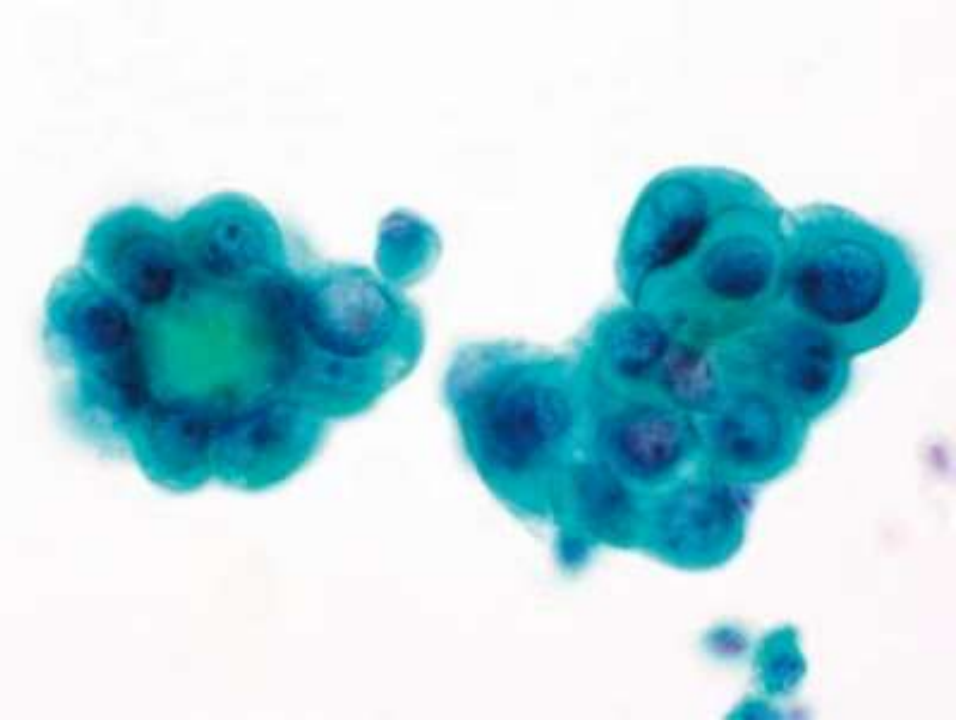

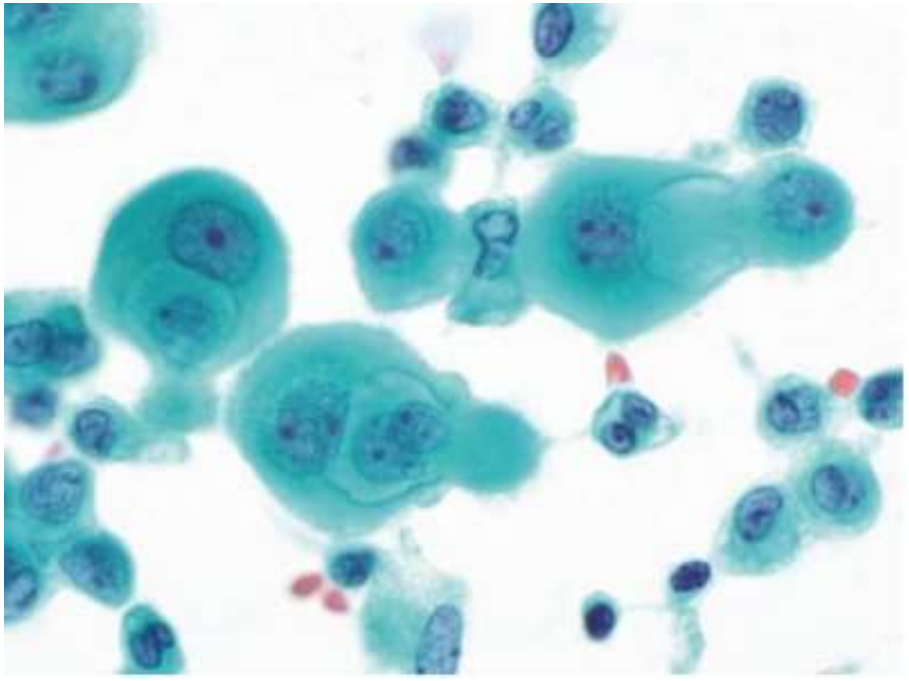

中皮腫（本症例）	中皮腫（胸水）
中皮腫（胸水）	

中皮腫瘍取扱い規約第2版より引用

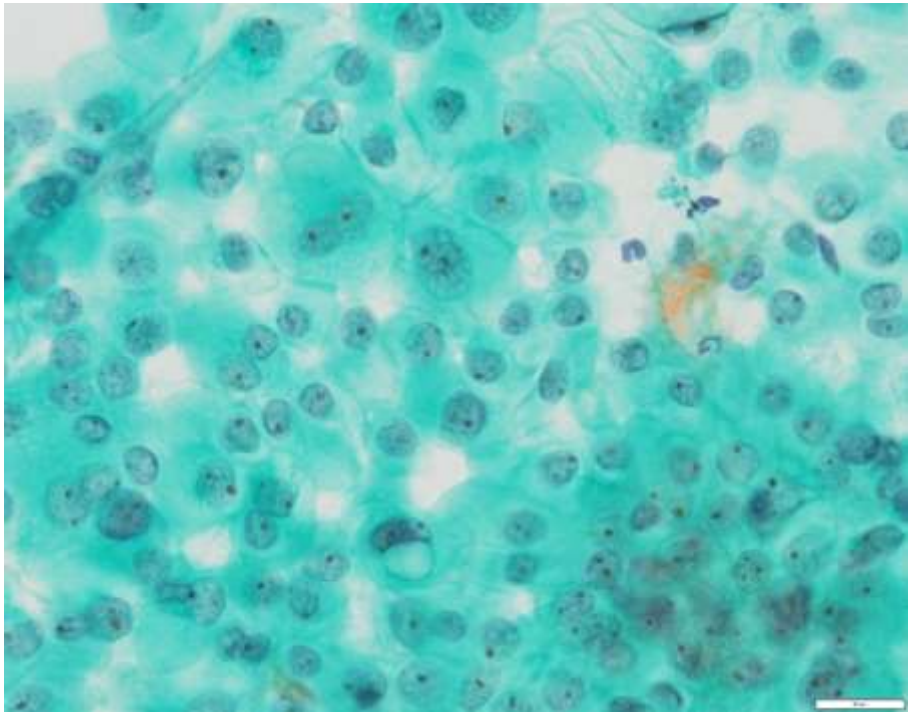

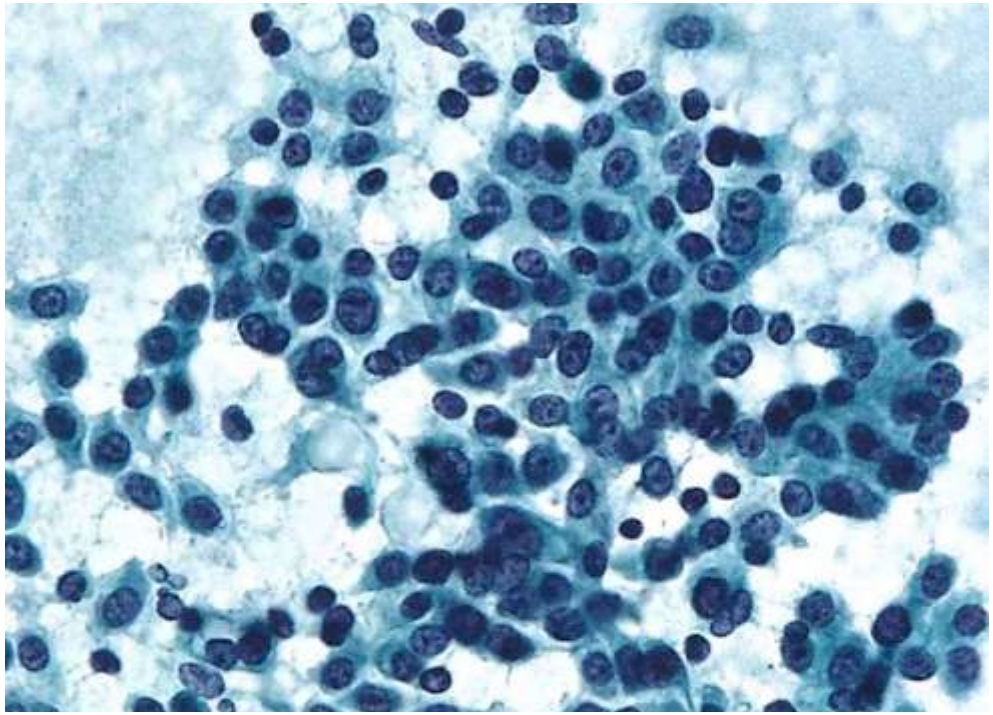

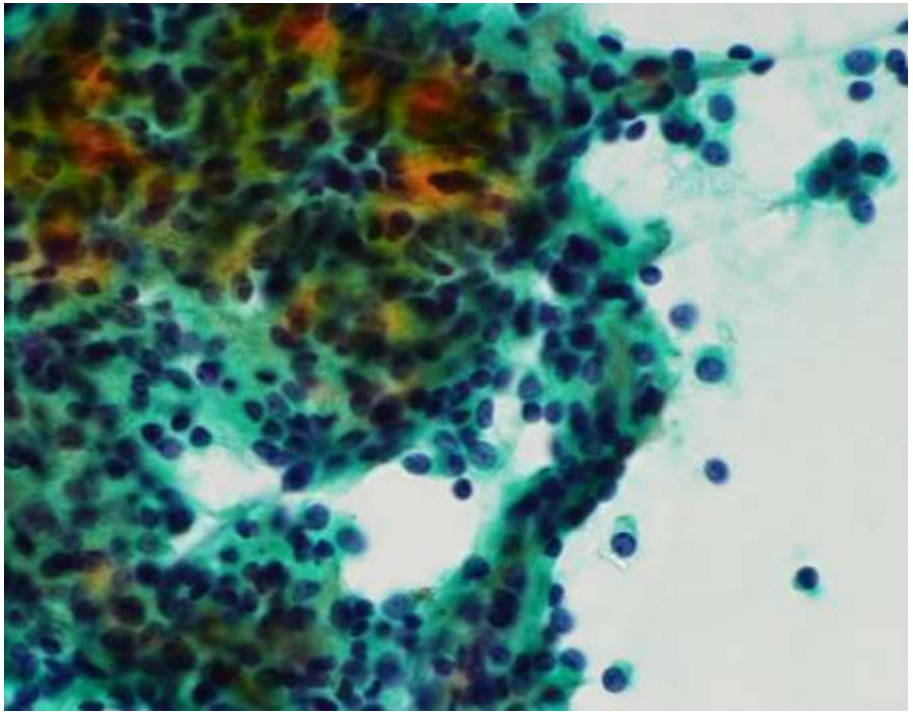

細胞診ガイドラインより引用

中皮腫	腺房細胞癌
神経内分泌腫瘍	

中皮腫

充実性偽乳頭状腫瘍

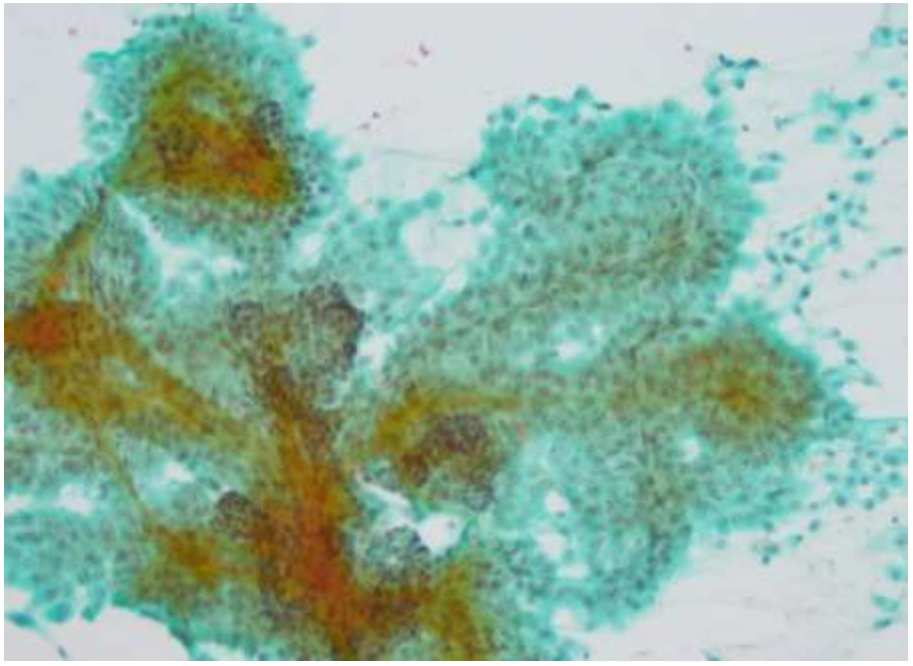

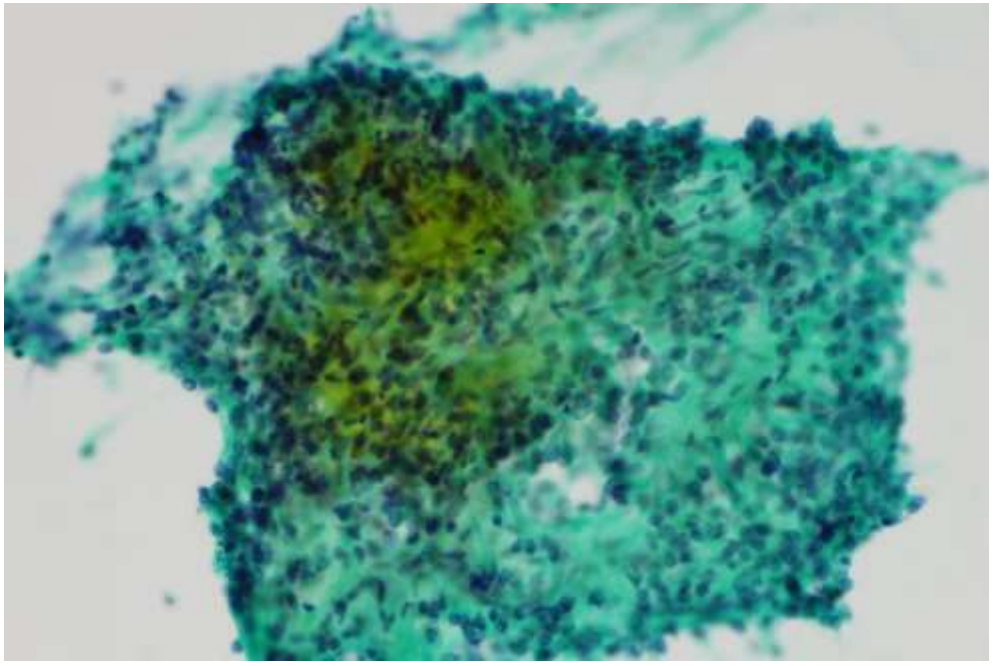

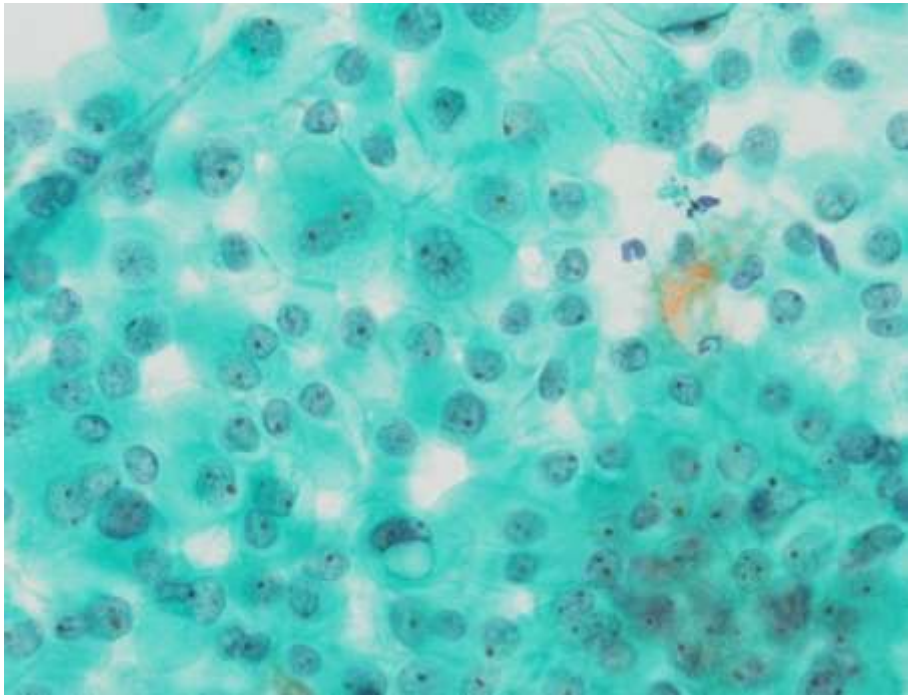

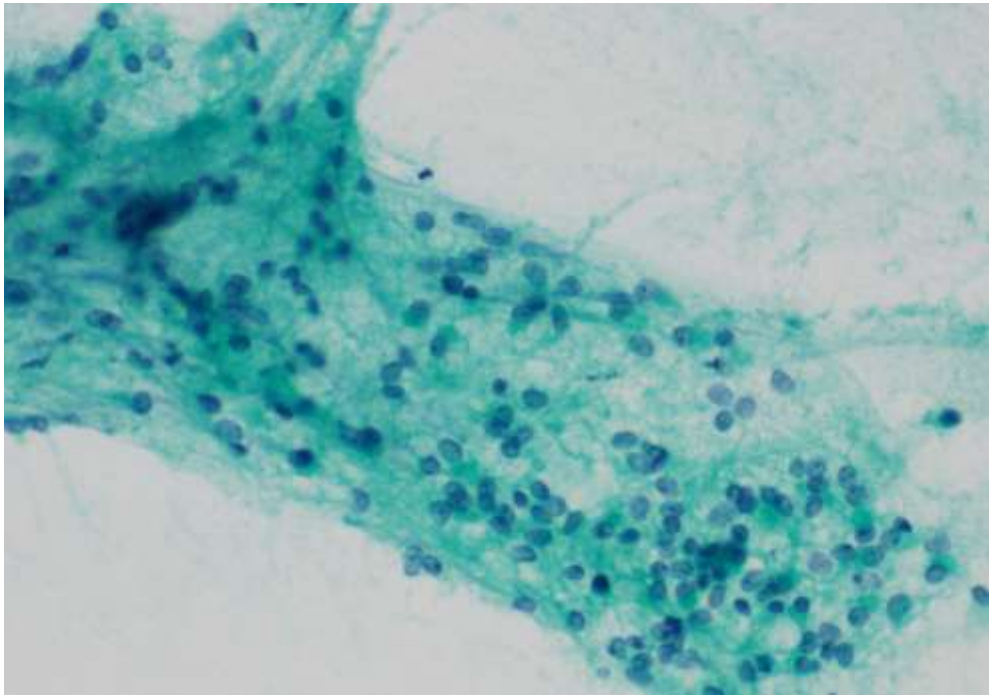

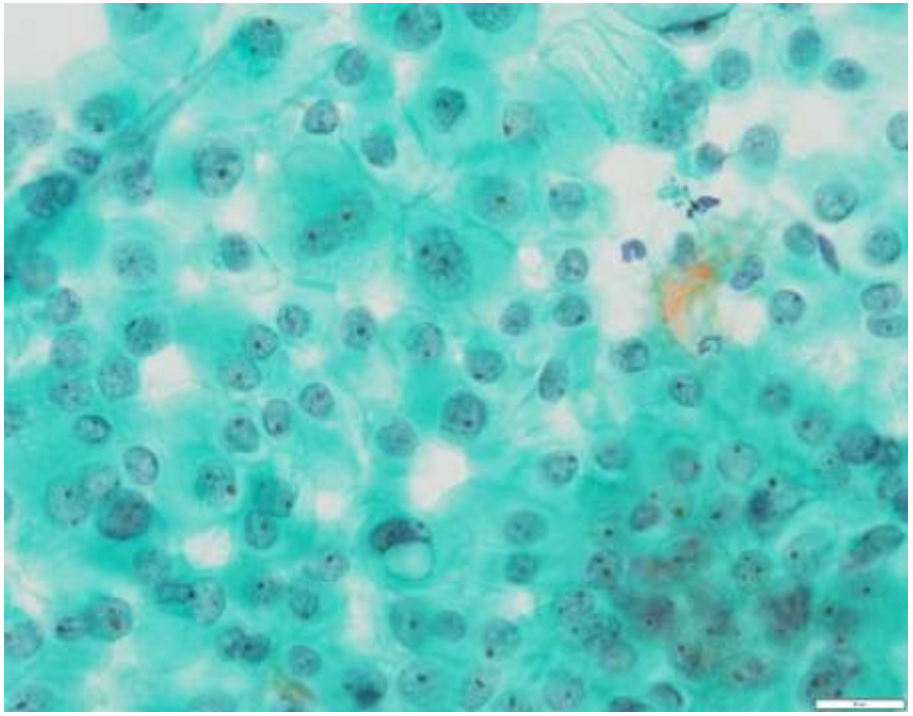

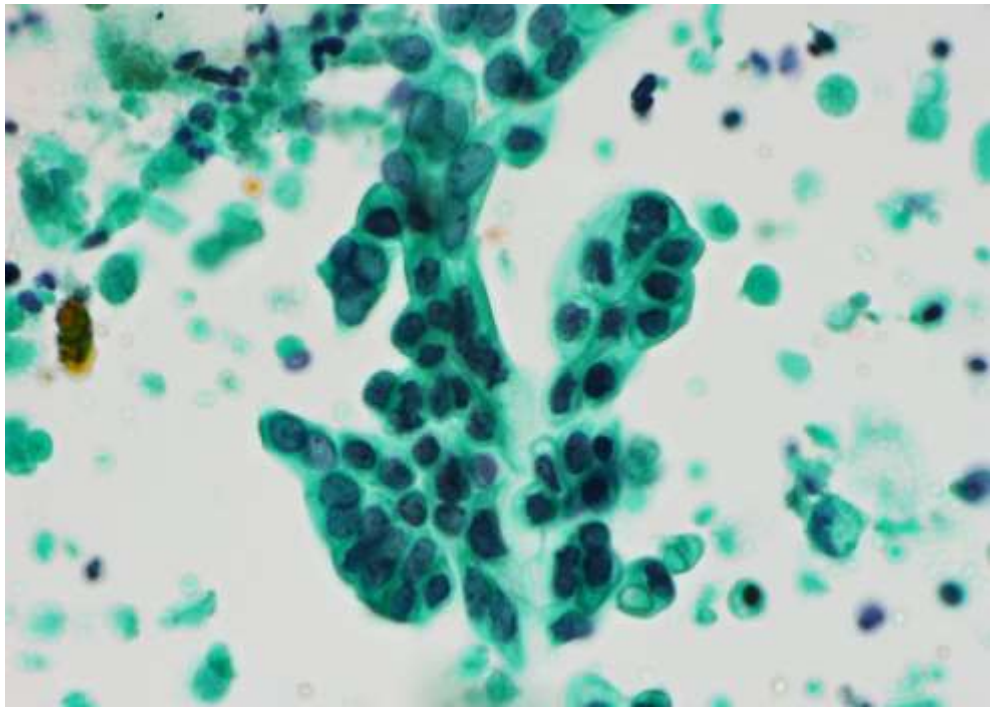

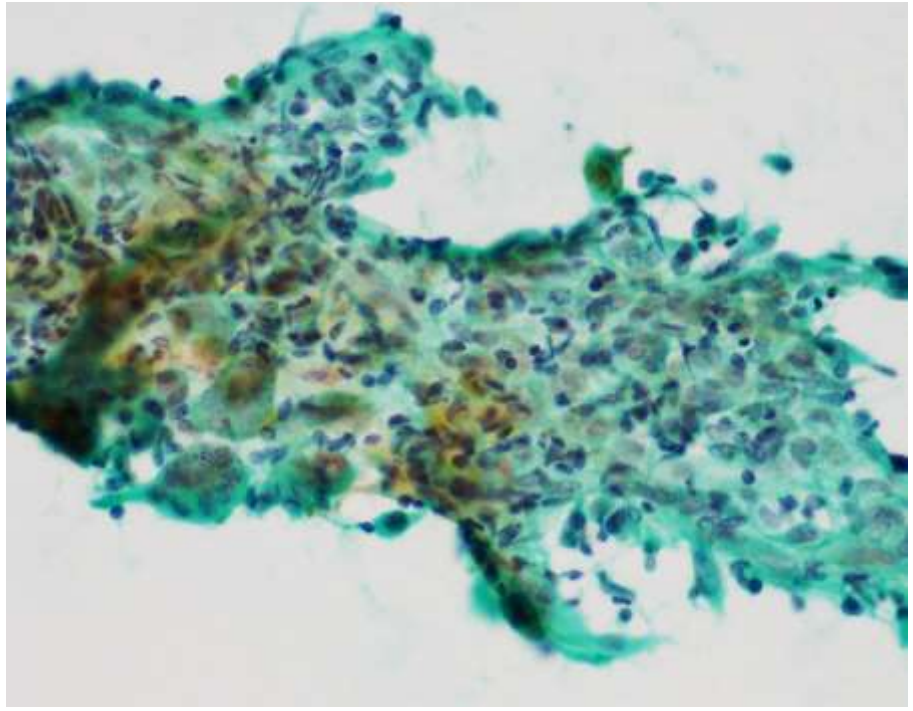

中皮腫	通常型膵管癌
退形成性膵管癌	

まとめ

- 今回，中皮腫の膵転移というまれな症例を経験した.
- 膵腫瘍を診断する場合には，転移性膵腫瘍の可能性も考慮する必要がある.
- 原発巣の病型により転移性膵腫瘍の治療や予後が異なるので，治療方針の決定にあたってはＥＵＳ−ＦＮＡによる病理組織学的診断が重要な役割を担うと考えられる.