症例

症例

患者　70代　女性

現病歴

他院で左乳腺腫瘍をフォローしていたが、この10年間通院が途絶えていた。
自己触診上、増大傾向を認めたため当院受診。
エコー検査で左乳房に35×30㎜のcystic tumorを認めFNACを実施した。
暗赤色調の液体が吸引された。

採取部位　乳腺

採取方法　穿刺吸引

エコー所見


Precision
A Pure+
3.6
MI
(1.6)
i18LX5
d18.3i
10 fps
Qscan
G:80
DR:65
DF 4
CG:42
F:2
L
32

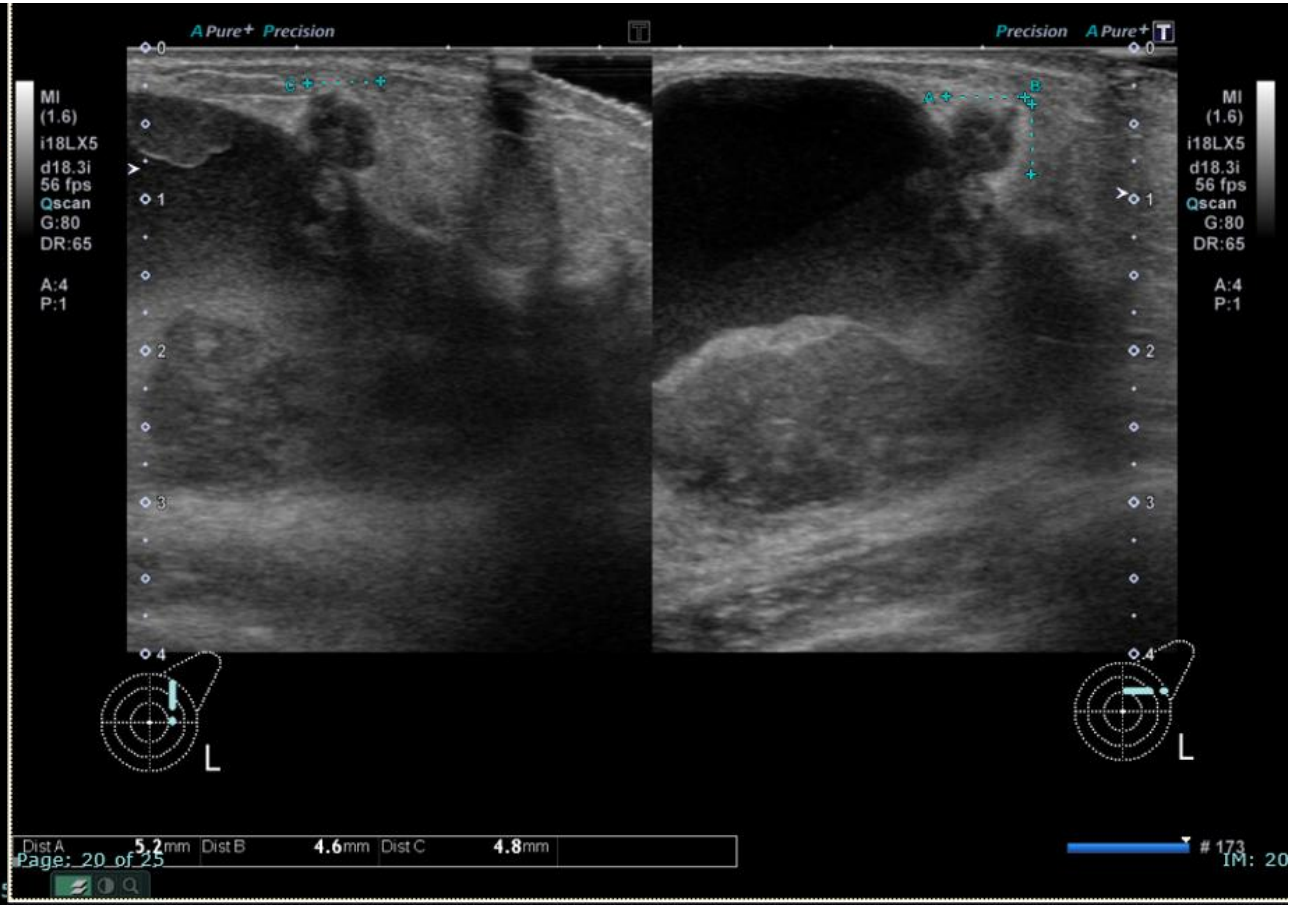
A Pure+ Precision
Precision A Pure+
MI
(1.6)
i18LX5
d18.3i
56 fps
Qscan
G:80
DR:65
A:4
P:1
L
Dist A 5.2mm Dist B 4.6mm Dist C 4.8mm
173

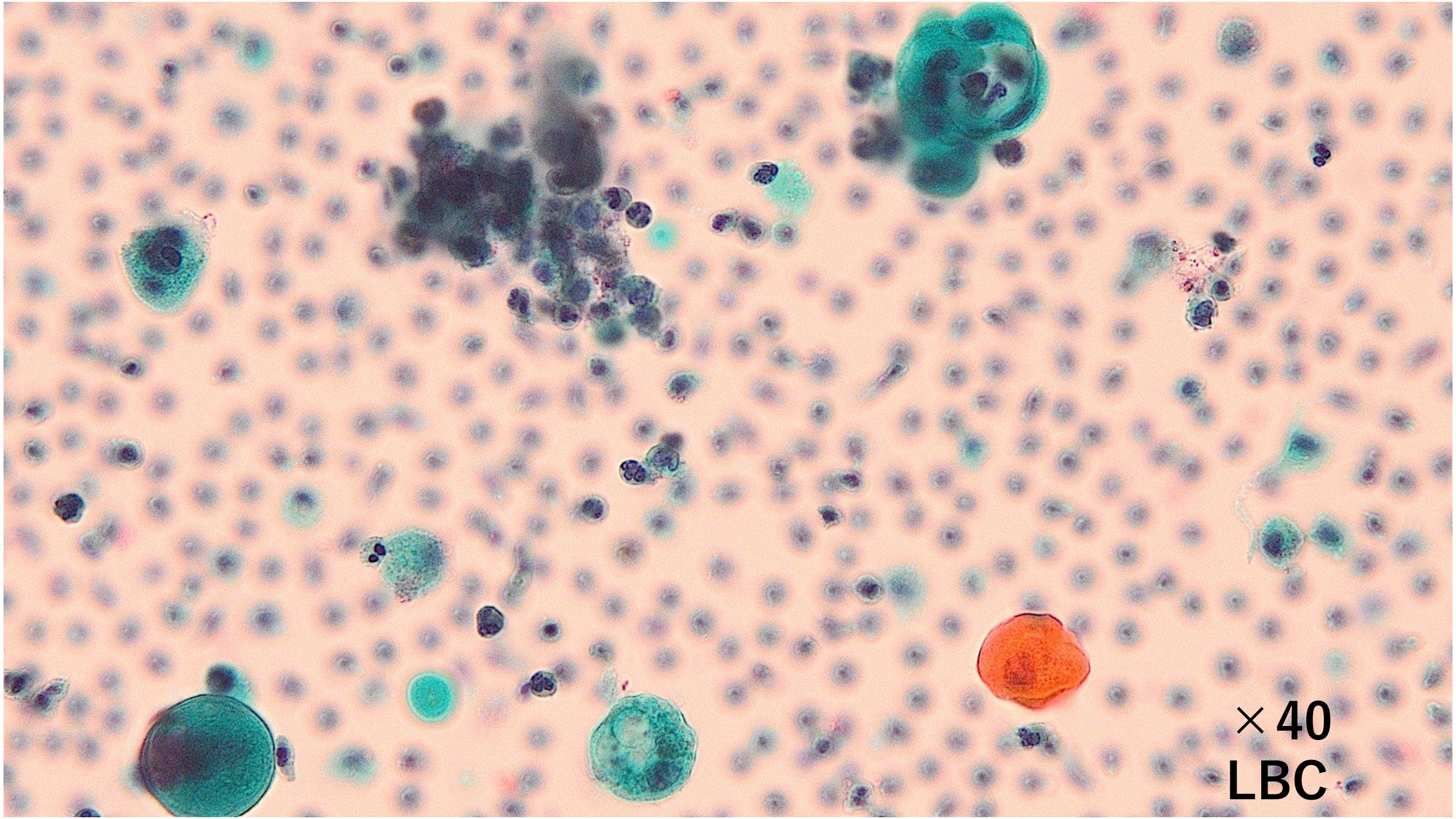
×40
LBC

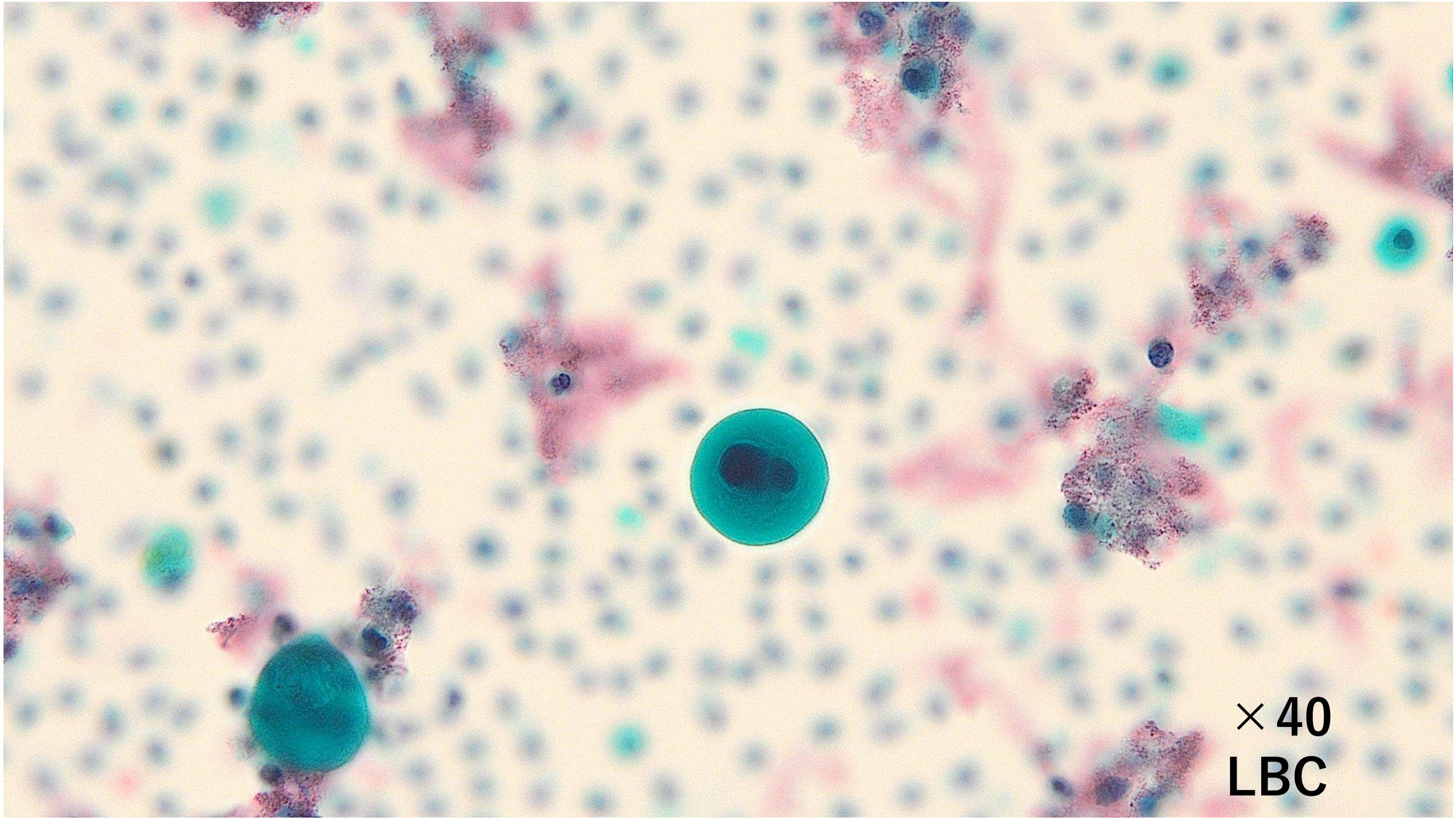
×40
LBC

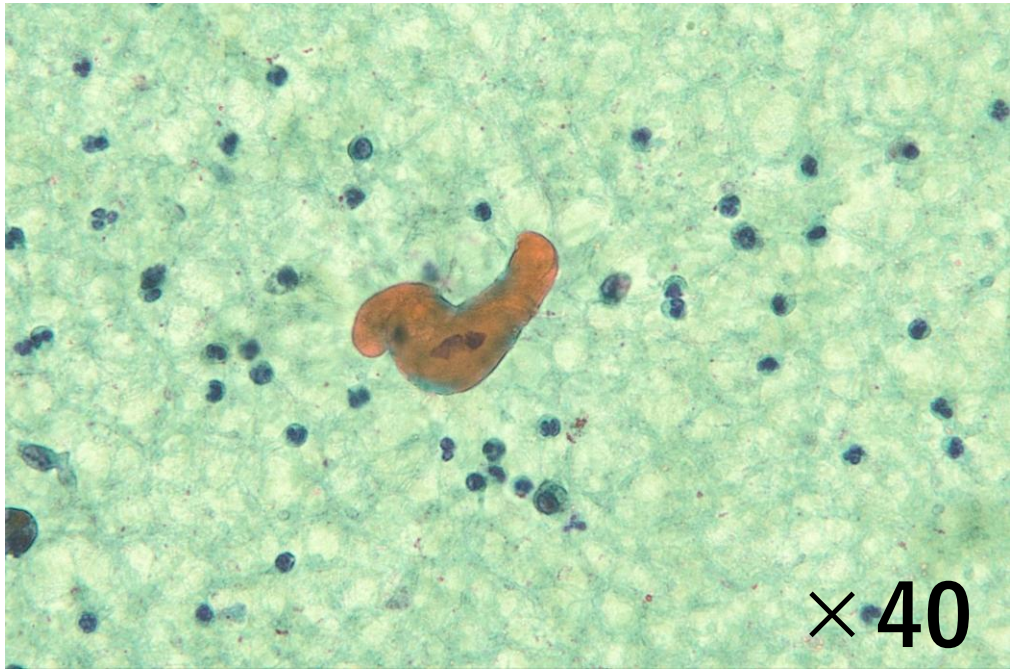
×40

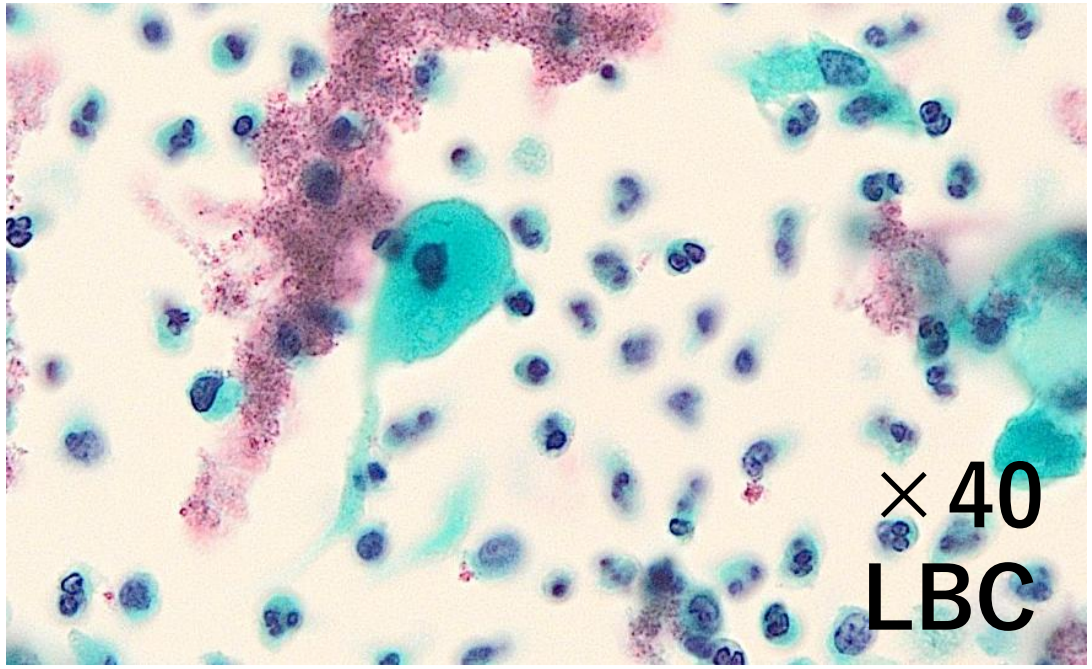
×40
LBC

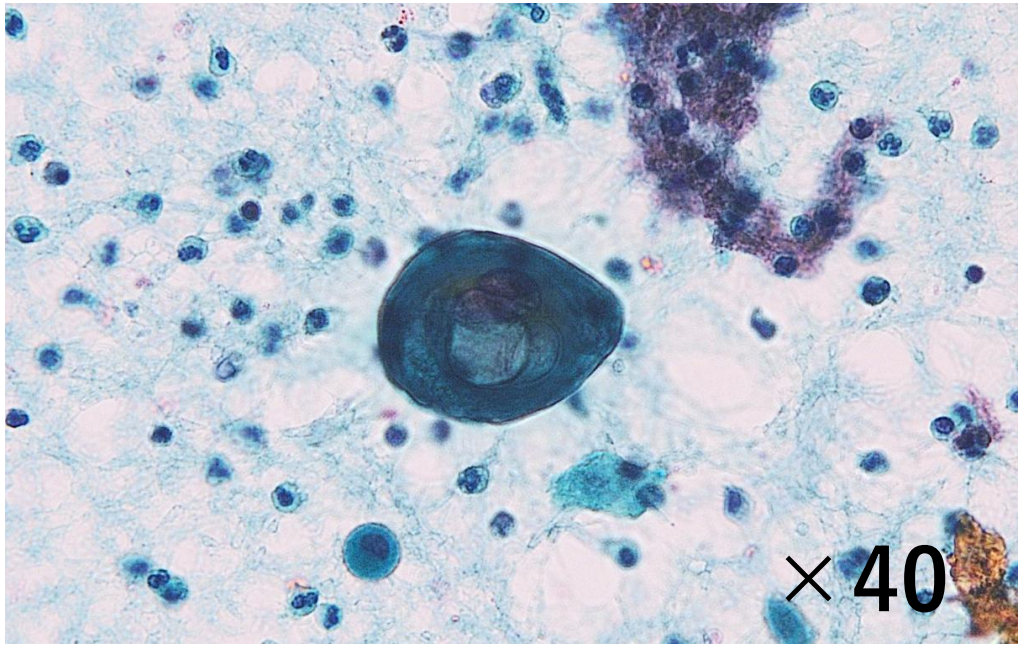
×40

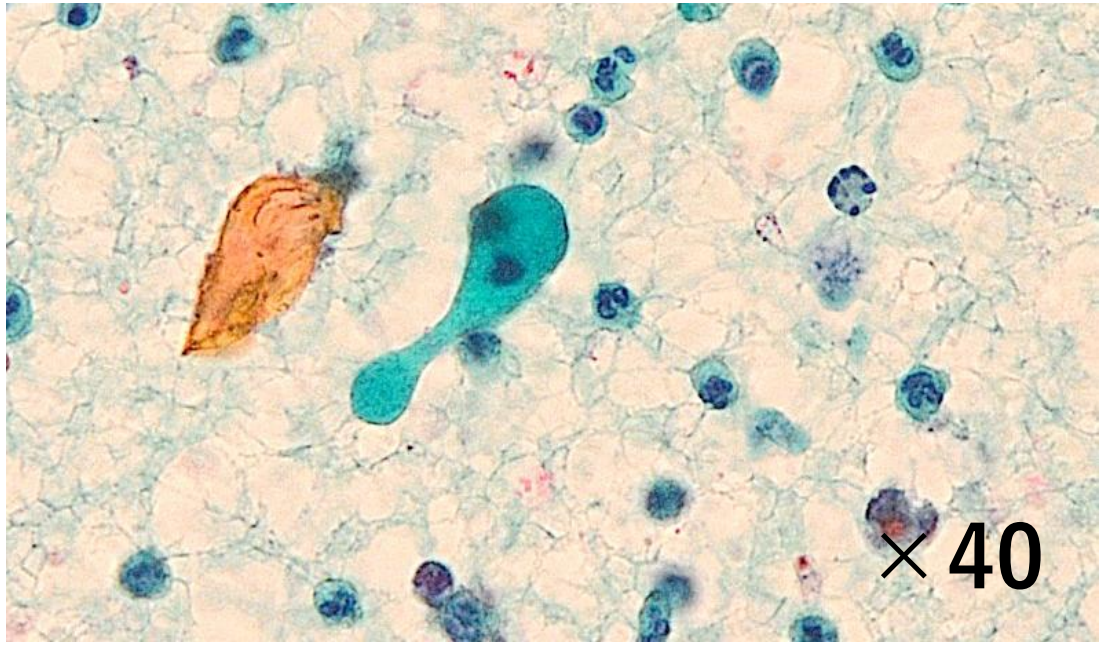
×40

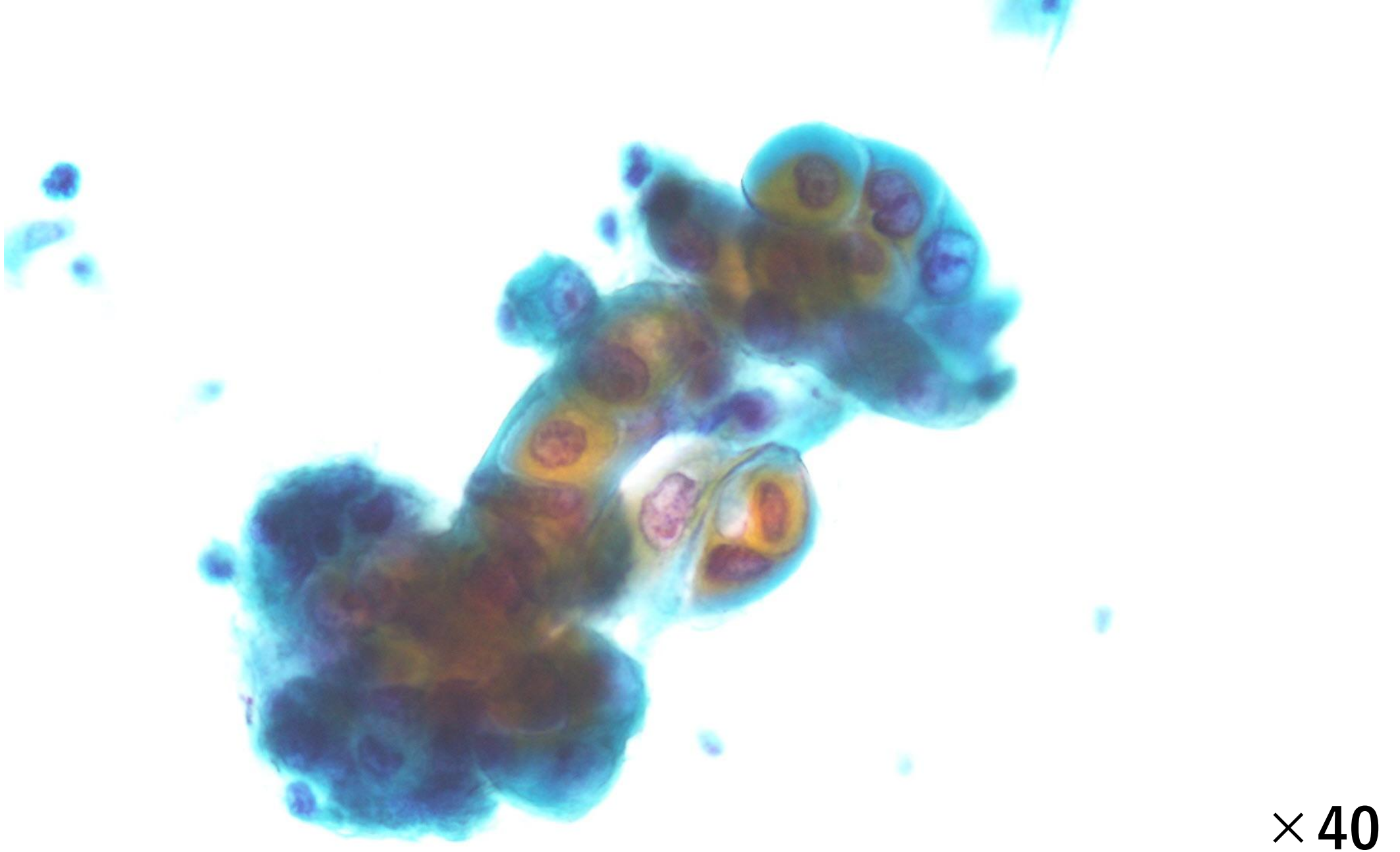
×40

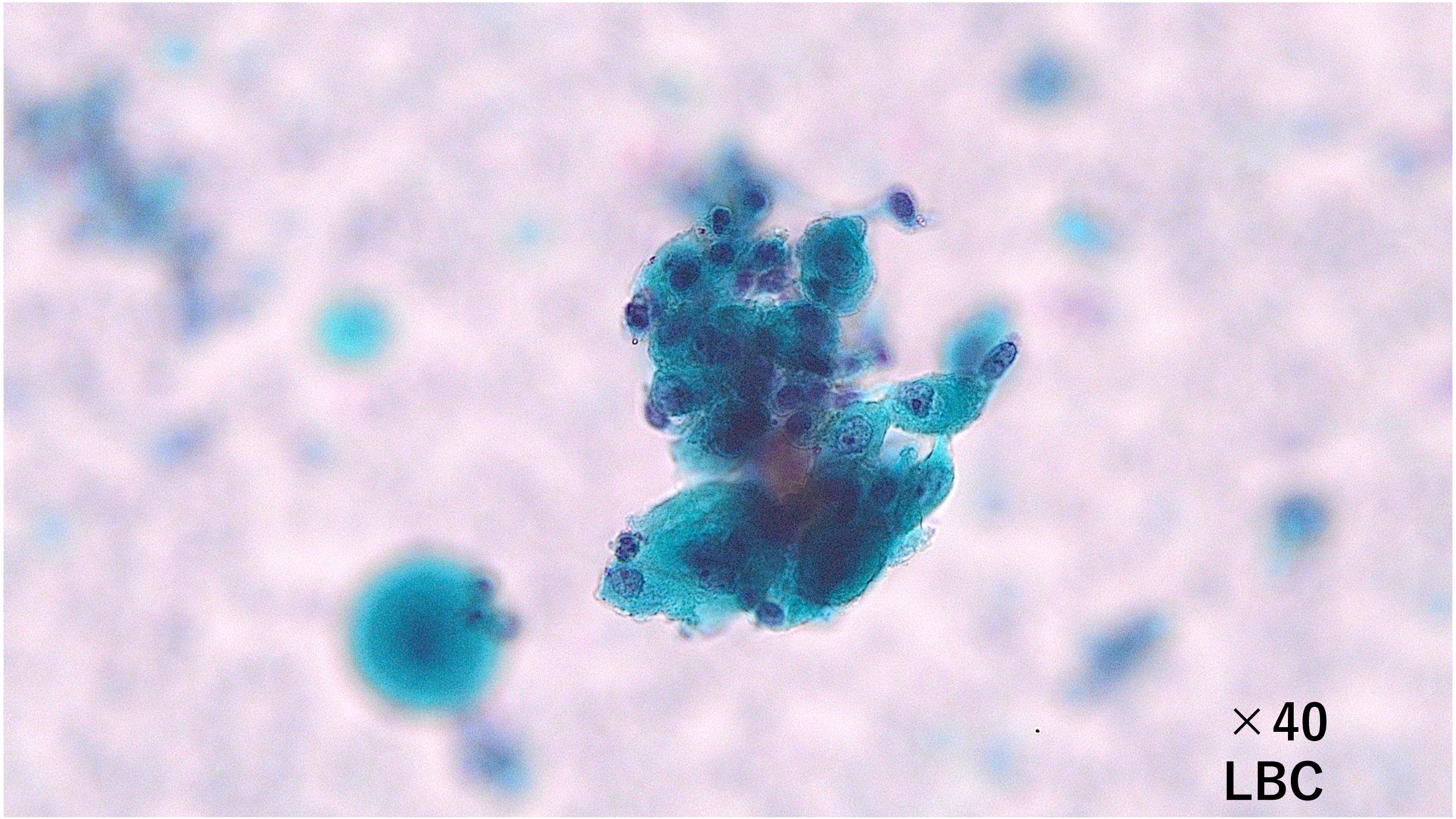
×40
LBC

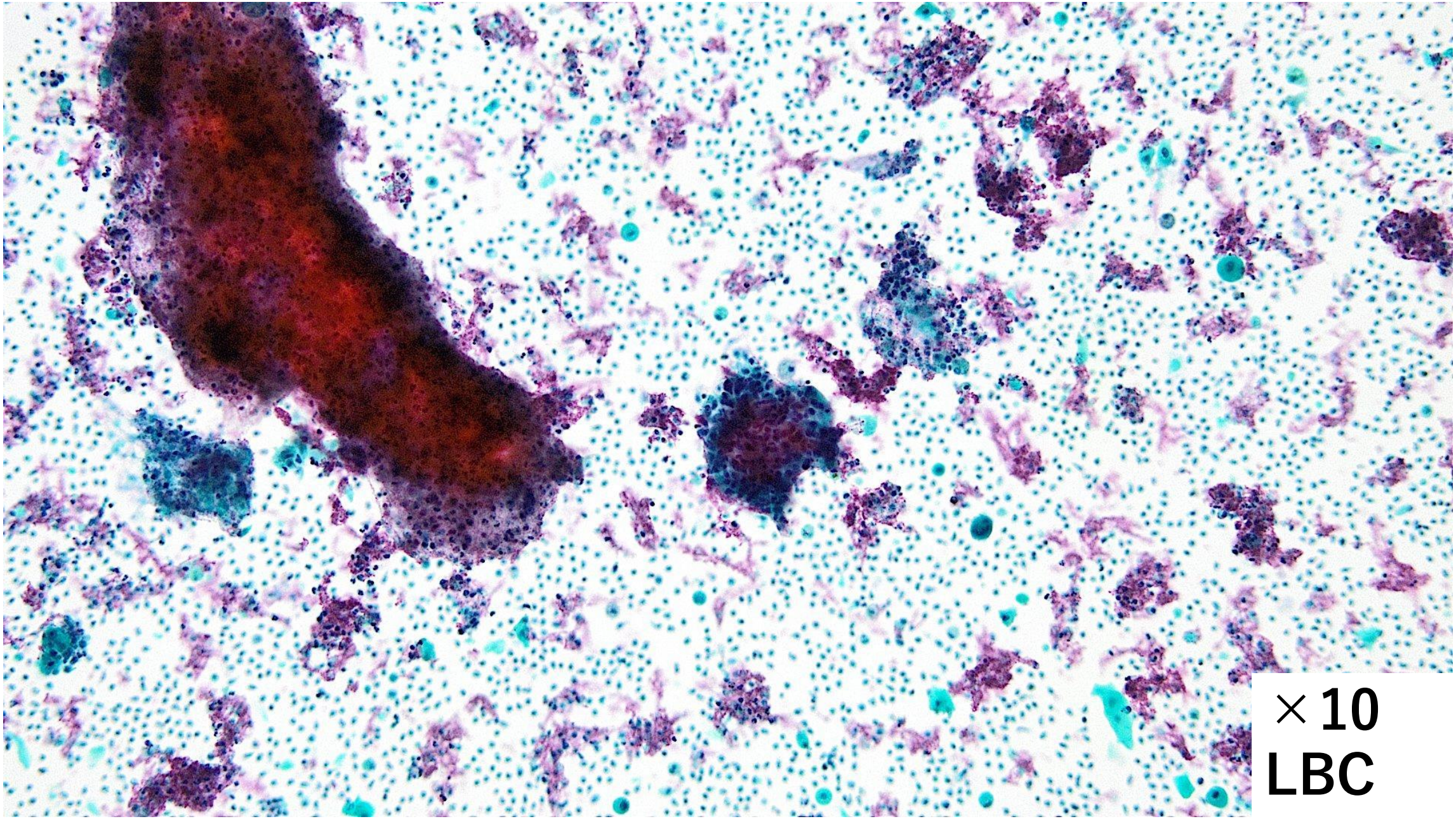
×10
LBC

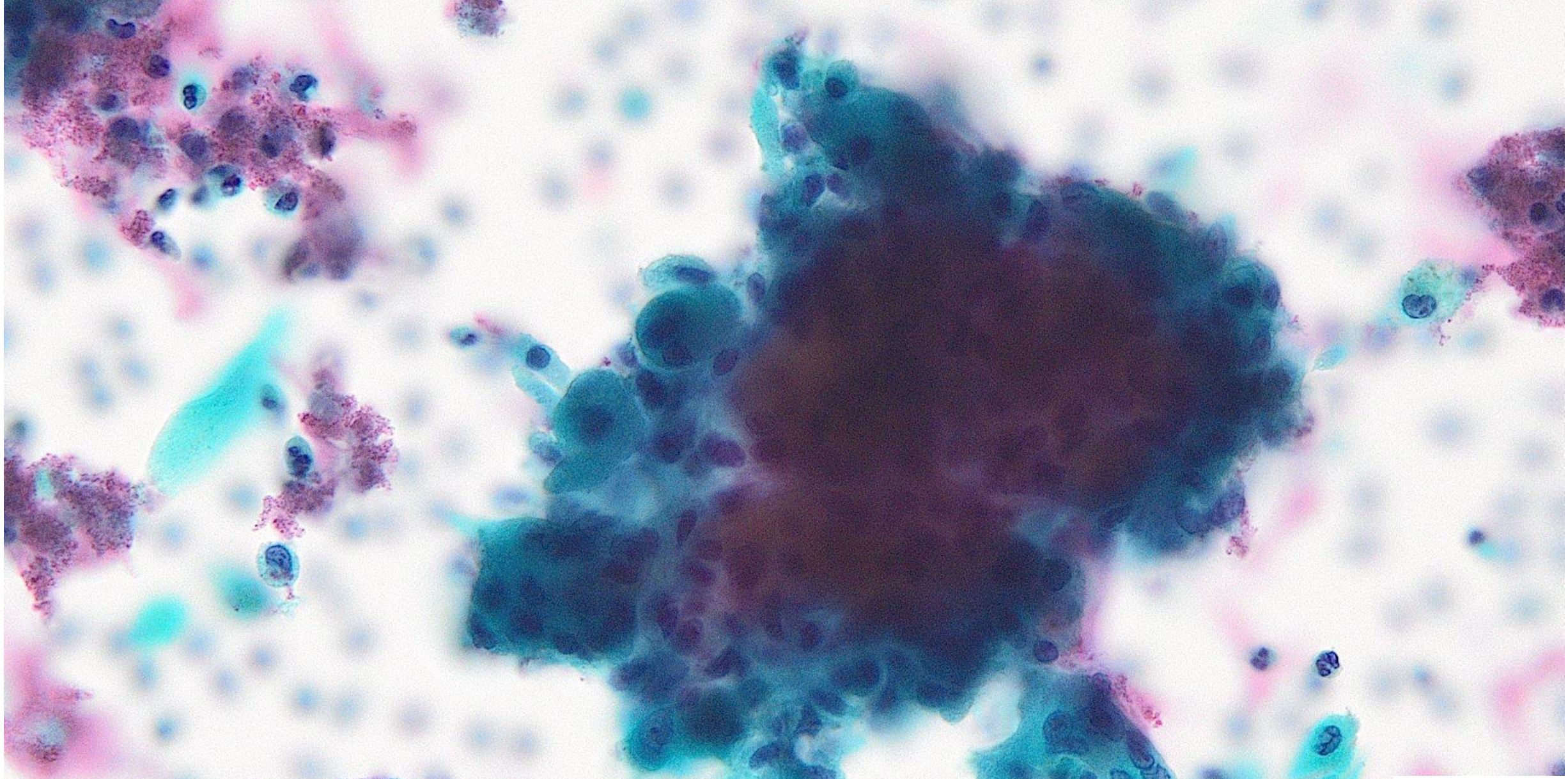
×40
LBC

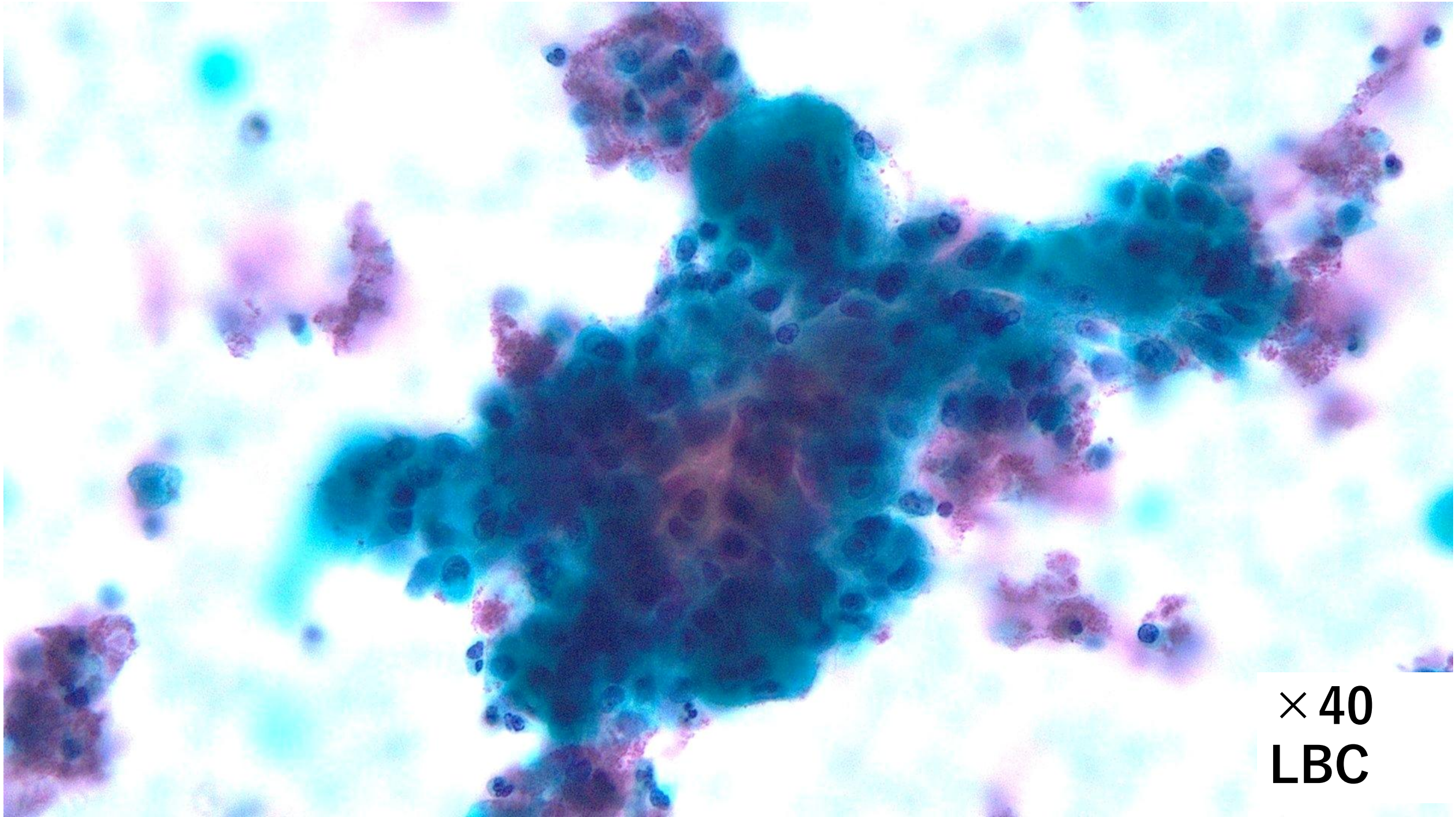
×40
LBC

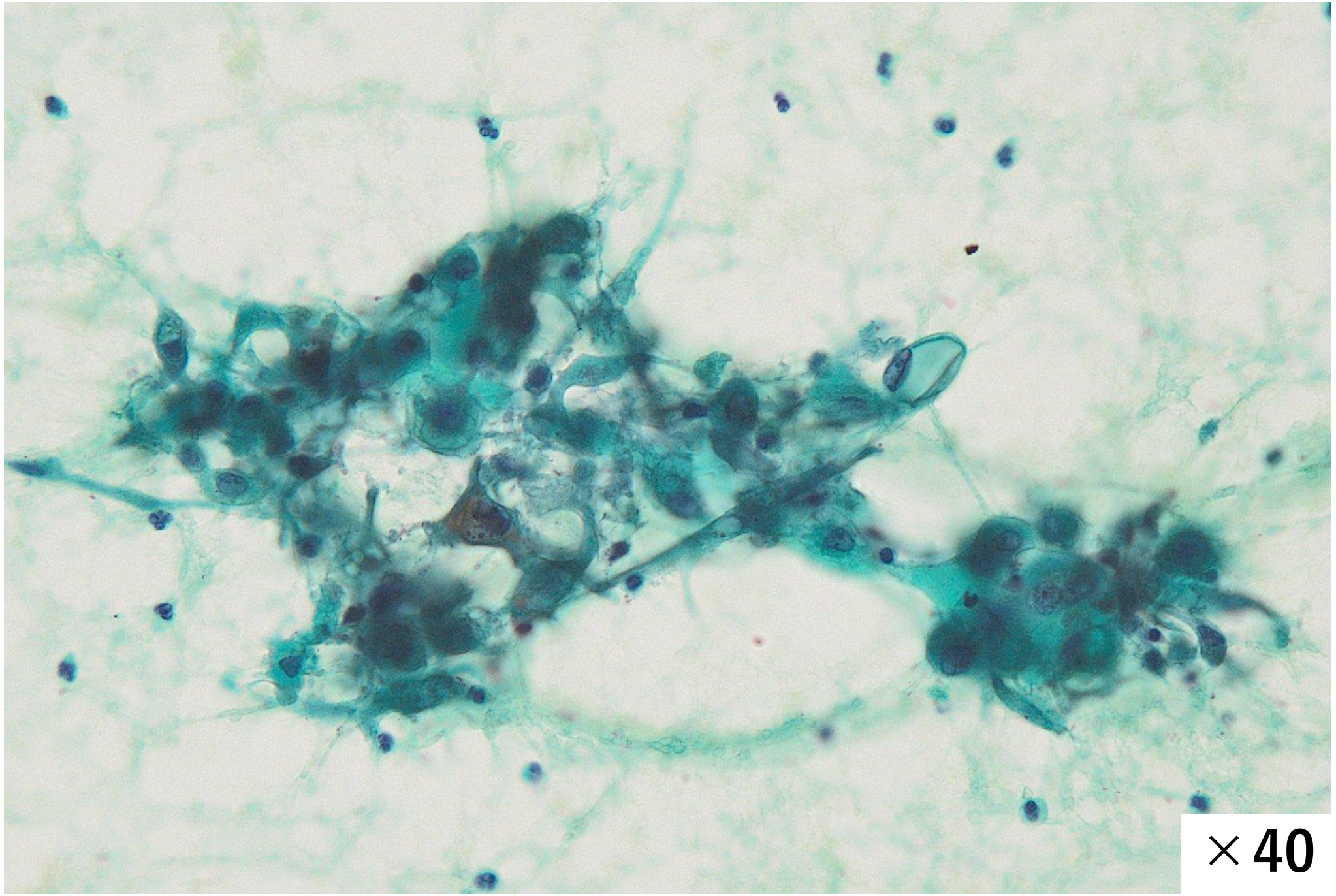
×40

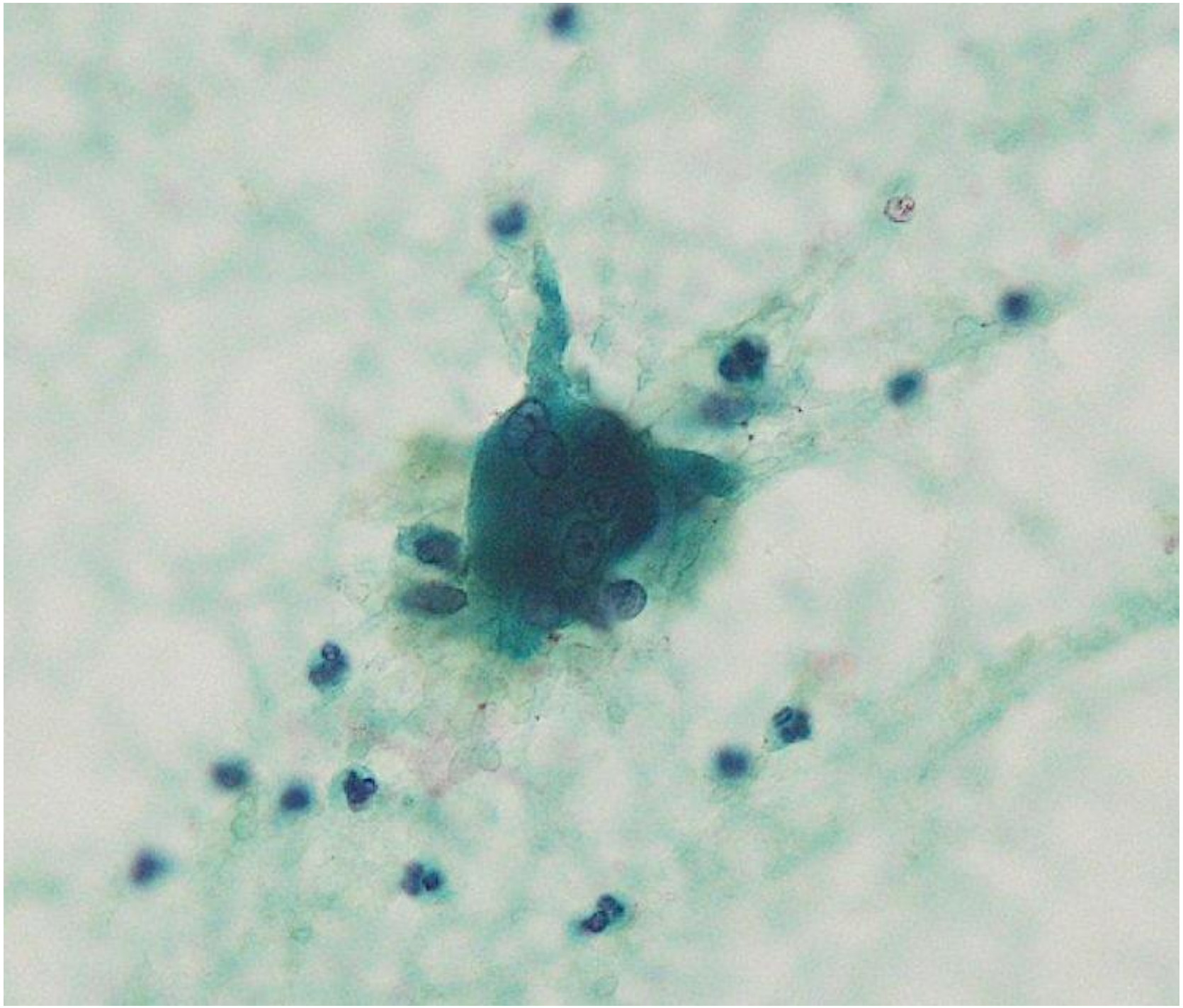

×40

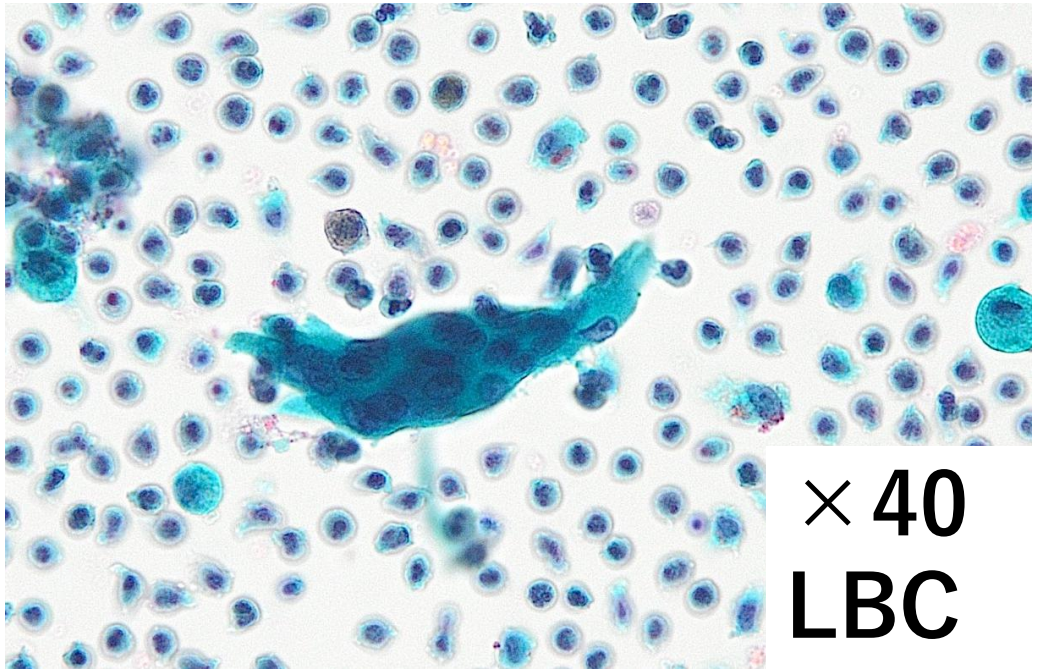

×40
LBC

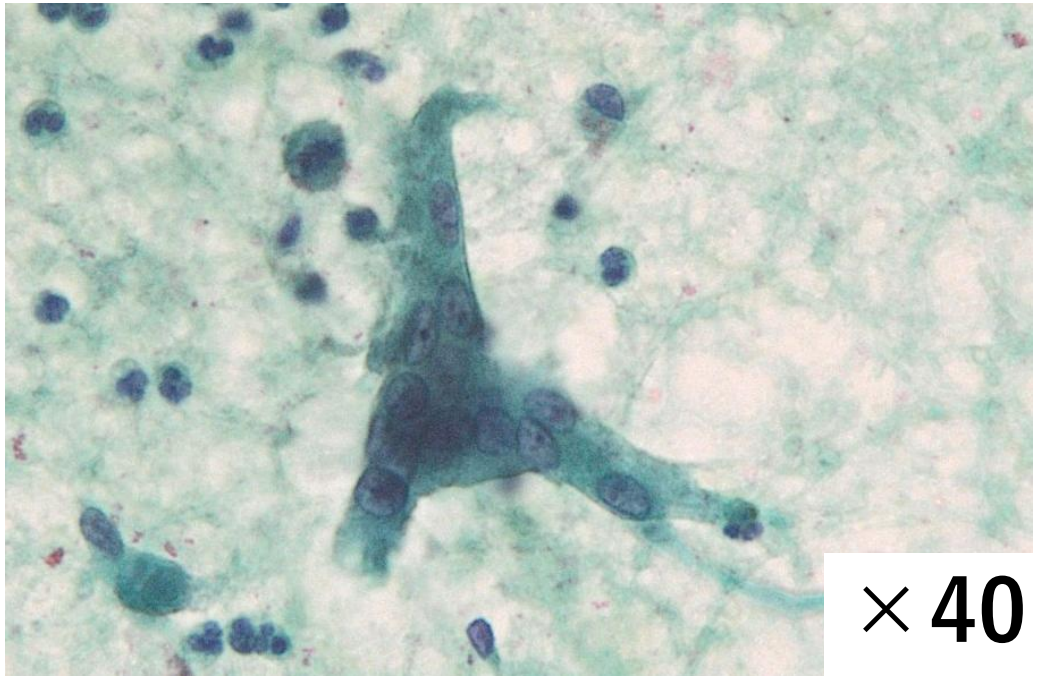

×40

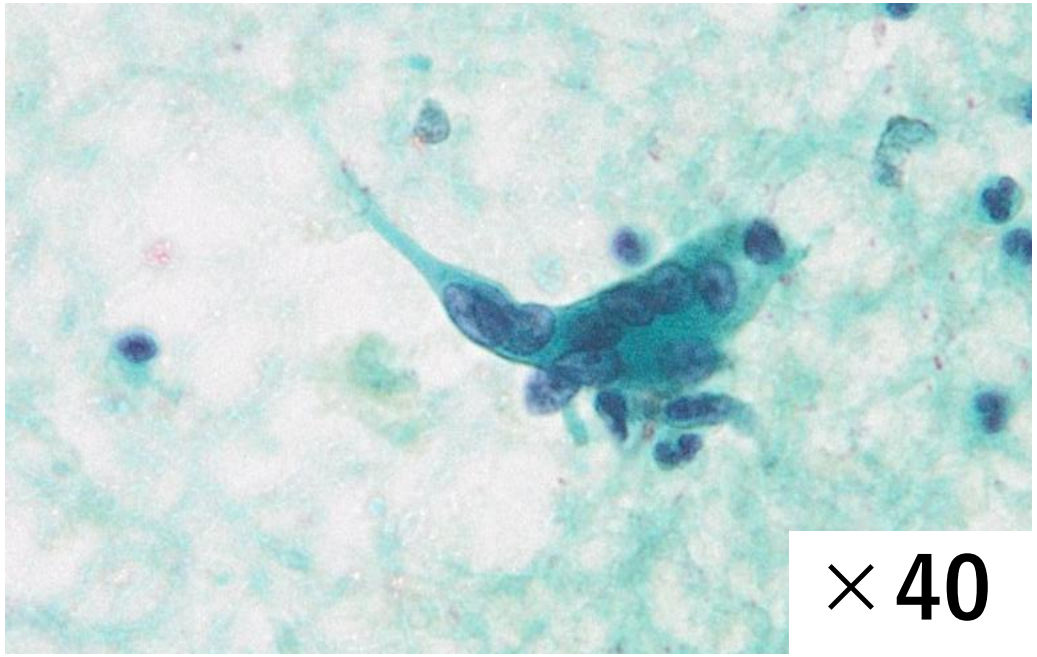

×40

肉眼所見



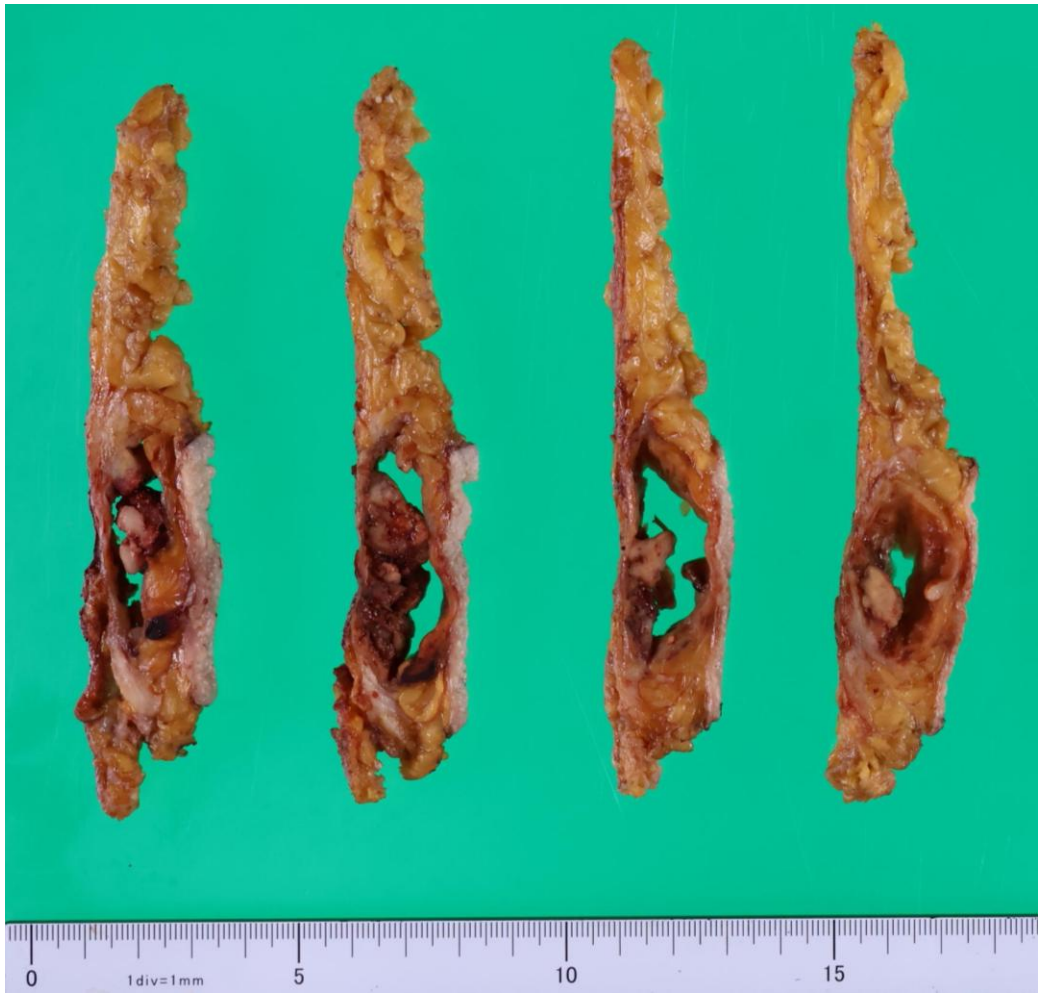

右CD領域に嚢胞内に白色調～褐色調の不整形腫瘍を認めた。

病理組織所見

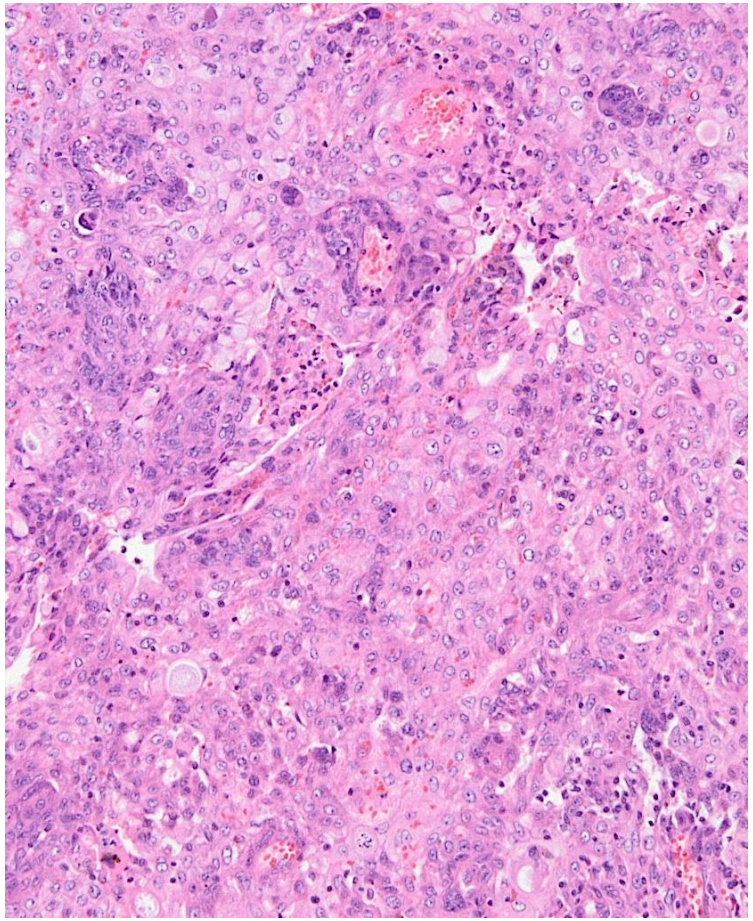

扁平上皮成分

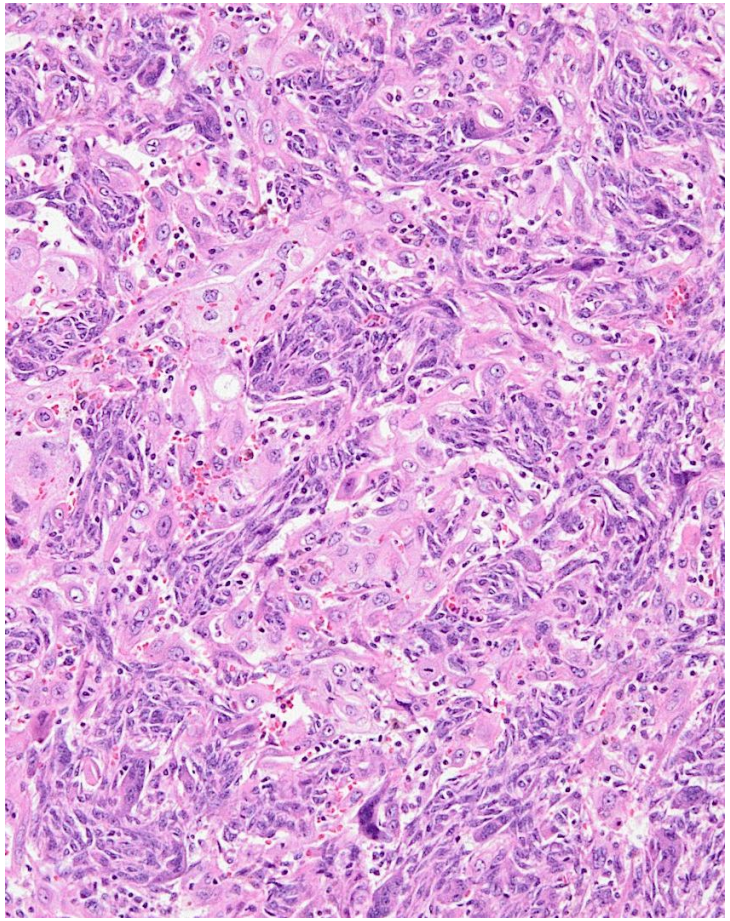

混在する部分

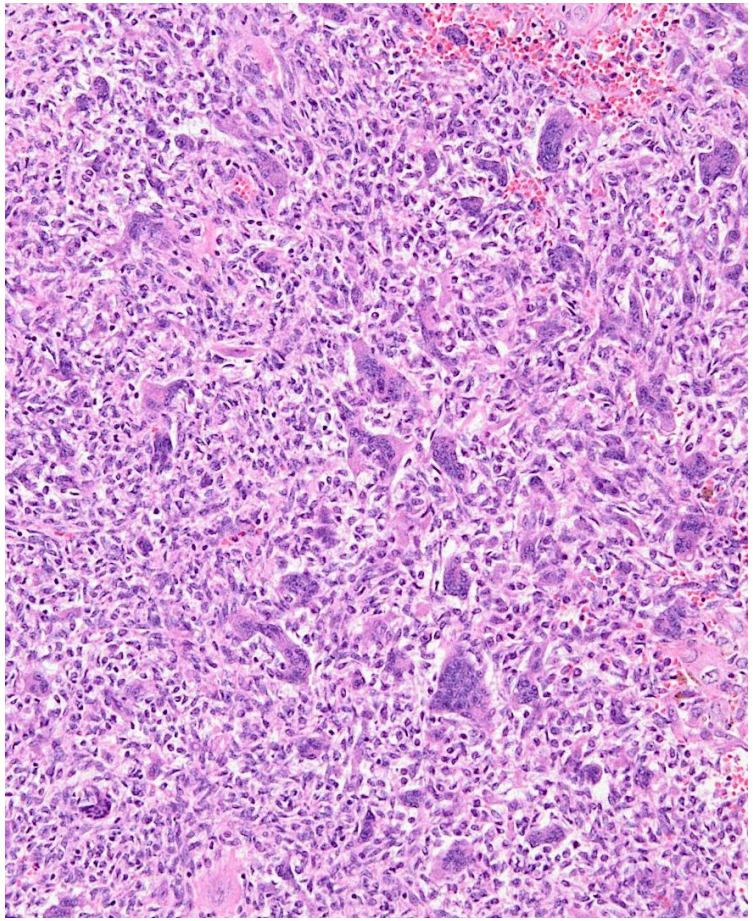

多核巨細胞＋紡錘細胞成分

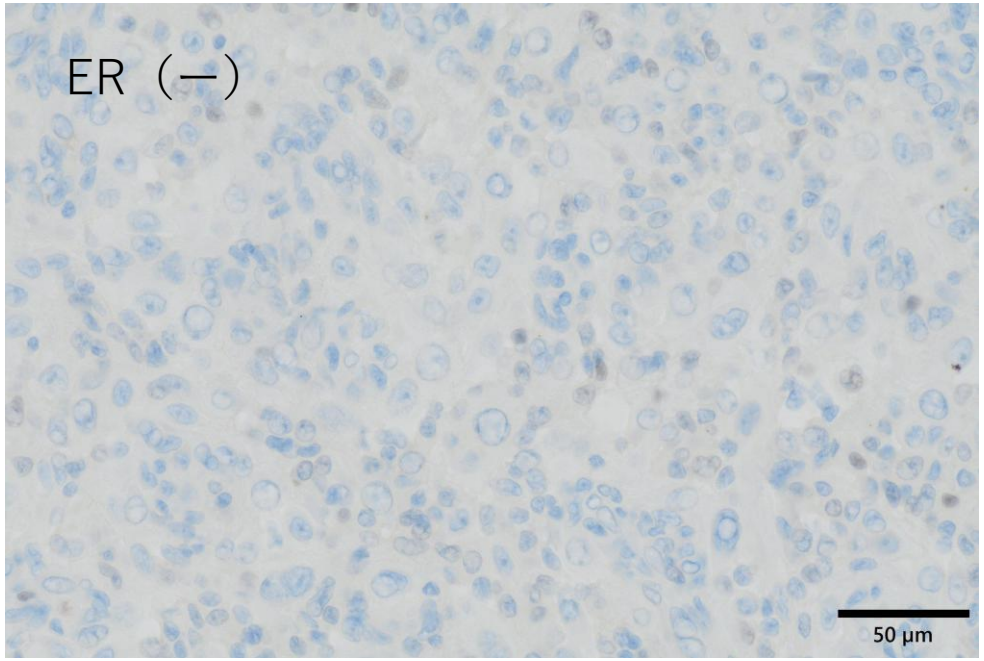
ER（—）
50 μm

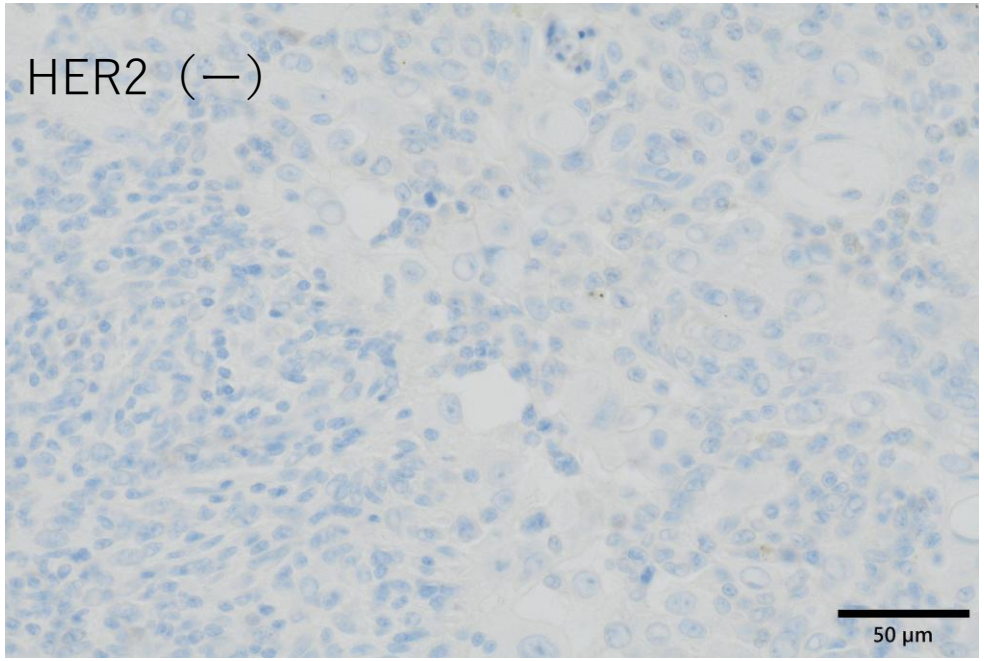
HER2（—）
50 μm

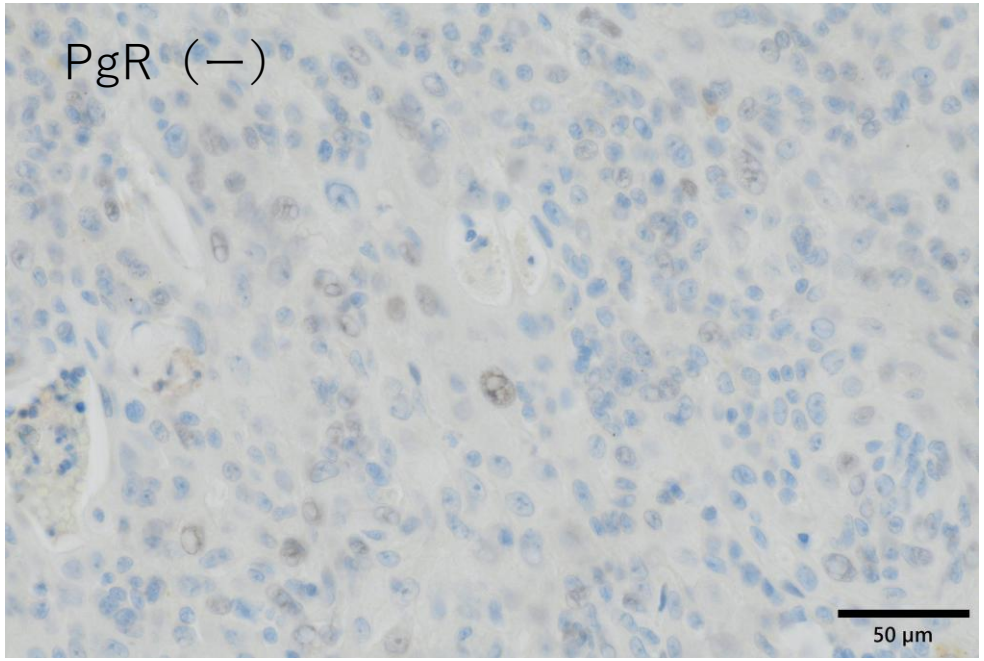
PgR（—）
50 μm

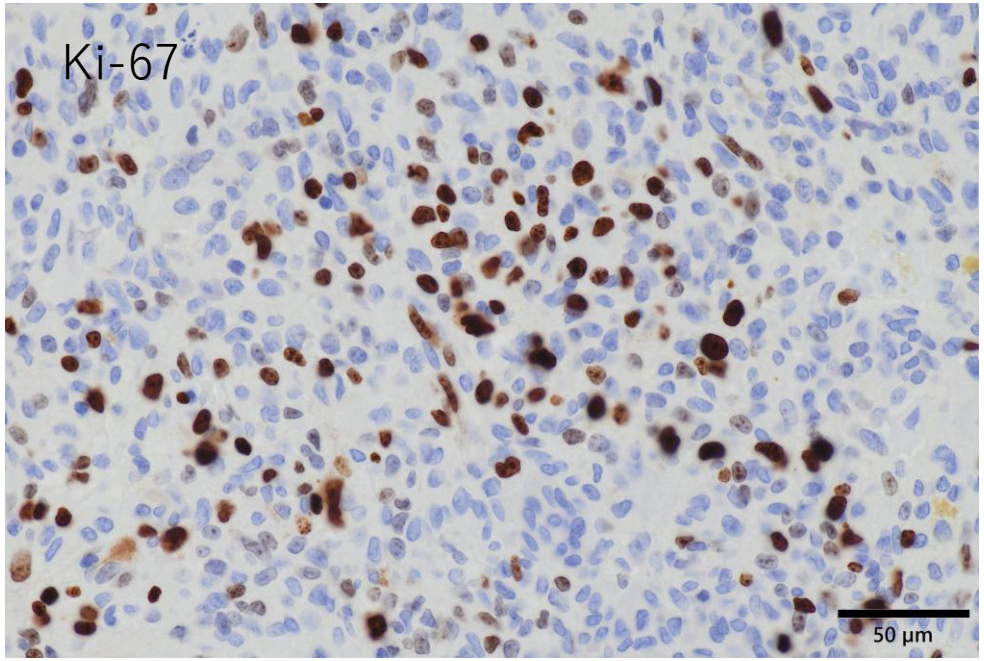
Ki-67
50 μm

最終診断

Metaplastic carcinoma, mixed type
(squamous and spindle cell)

化生癌 混合型

選択肢

1. 線維腺腫
2. 乳管内乳頭腫
3. 浸潤性乳管癌
4. 悪性葉状腫瘍
5. **化生癌（混合型）**
6. アポクリン癌

化生癌
metaplastic carcinoma

上皮性腫瘍成分が扁平上皮細胞かつまたは間葉性に見える成分（紡錘形、軟骨、骨、横紋筋など）への分化を示すもの。

完全に化生成分からなるものや、浸潤性乳管癌と混在するものがある。

全乳癌の5％未満の稀な腫瘍

乳癌取扱い規約第19版では浸潤癌の中の特殊型に含まれる

乳癌取り扱い規約 第19版より

臨床的特徴

- 一般的に急速増大傾向
- 腫瘍径は比較的大きく、診断時に進行例が多い
- リンパ節転移は少なく血行性転移しやすい
- トリプルネガティブ乳癌であることが多い
- 比較的緩徐な経過をたどる低悪性度亜型も存在する

化生癌の亜型
（乳癌取り扱い規約）

- **扁平上皮癌**
- **間葉系分化を伴う癌**

  紡錘細胞癌

  骨・軟骨化生を伴う癌

  基質産生癌

  その他

- **混合型**

乳癌取り扱い規約　第19版より

混合型

- 化生癌の主たる部分が異なる要素の混合を示すもの。

今回の症例のように扁平上皮癌と紡錘細胞癌が混在する腫瘍がここに分類される。

扁平上皮癌（細胞像）

- 壊死性背景
- ライトグリーンあるいはOG好性異型細胞
- 核の大小不同
- クロマチン増量
- 核小体の顕著化
- 多変形、紡錘形、オタマジャクシ様
- 無核細胞の混在

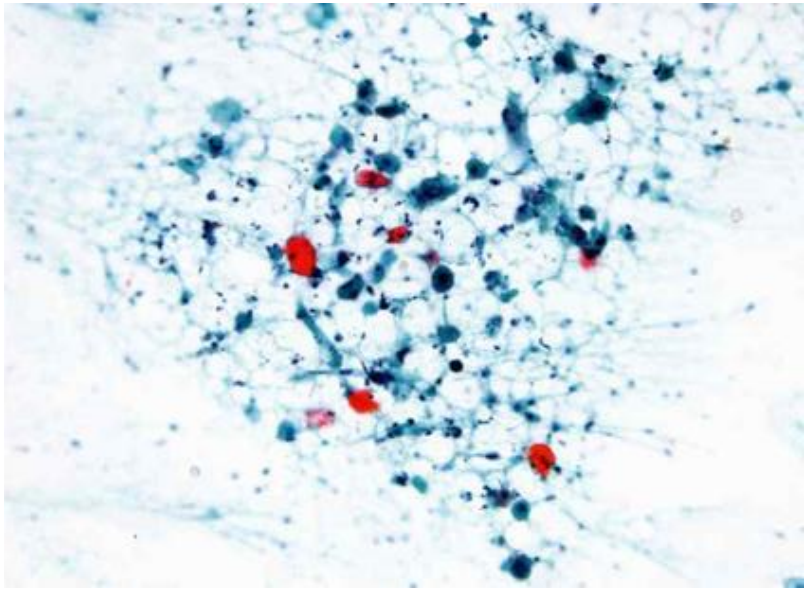

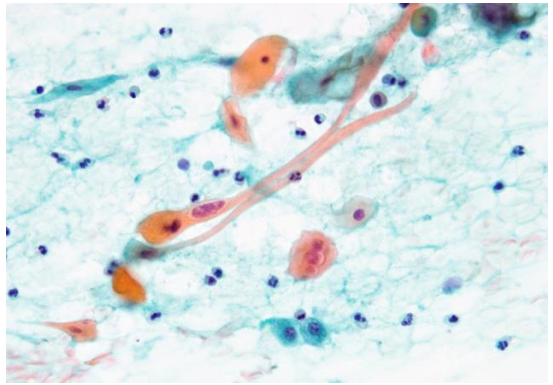

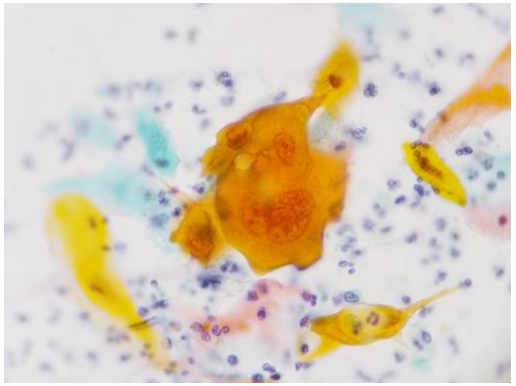

紡錘細胞癌（細胞像）

- 背景は壊死や粘液様基質
- 異型の目立つ紡錘形細胞
- 核は楕円形や不整形
- クロマチン増量
- 核小体の腫大や増加
- 多核や奇形核を有する大型細胞
- 肉腫か上皮性細胞か分類できない異型細胞

（病理組織像での移行像に相当する部分）

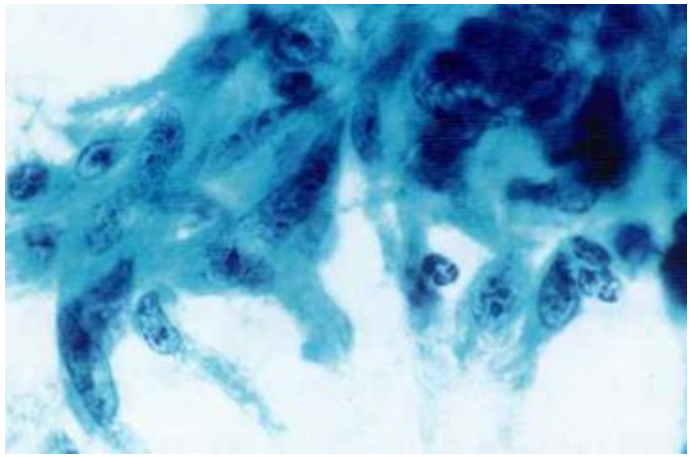

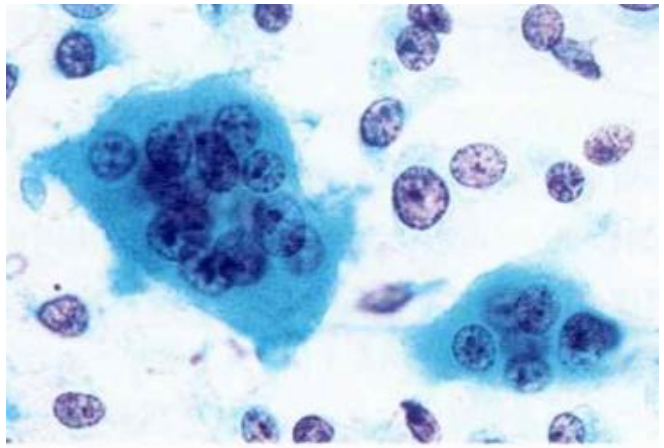

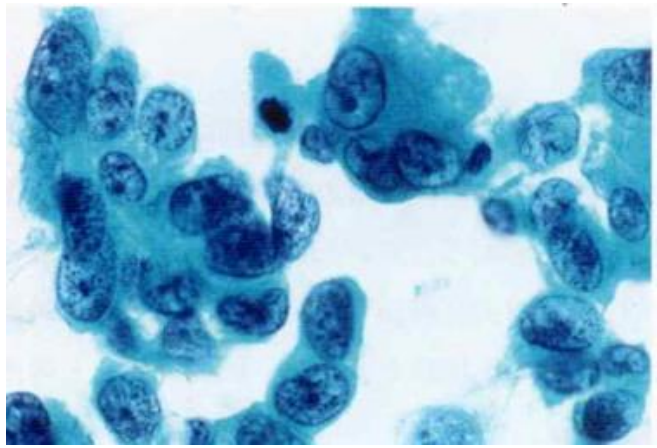

この辺が採れてきた？

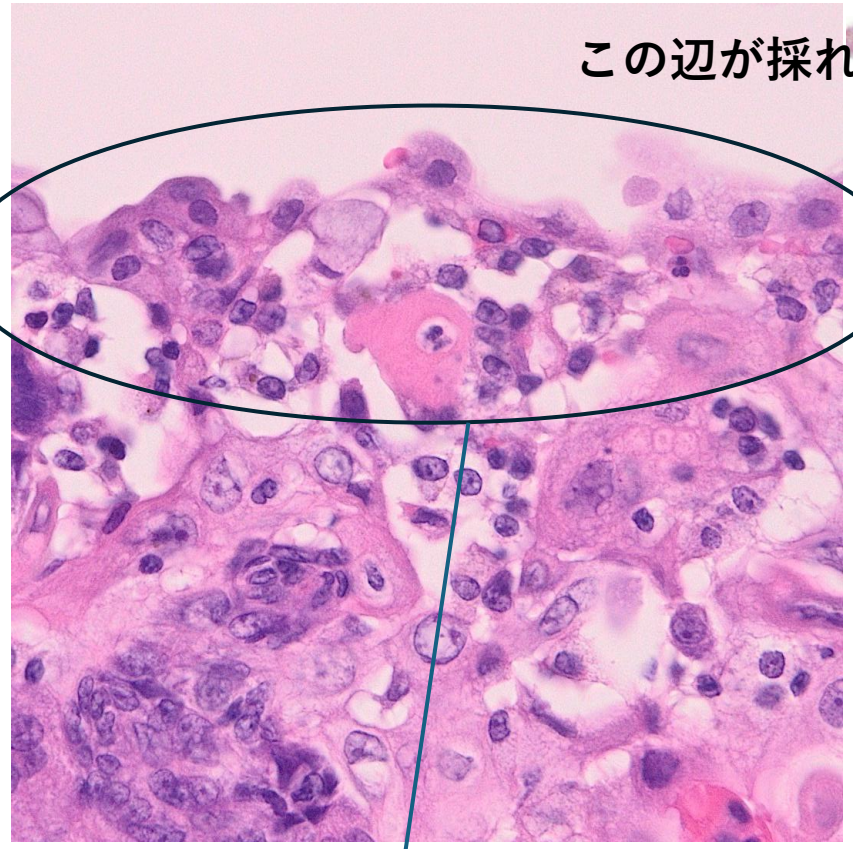

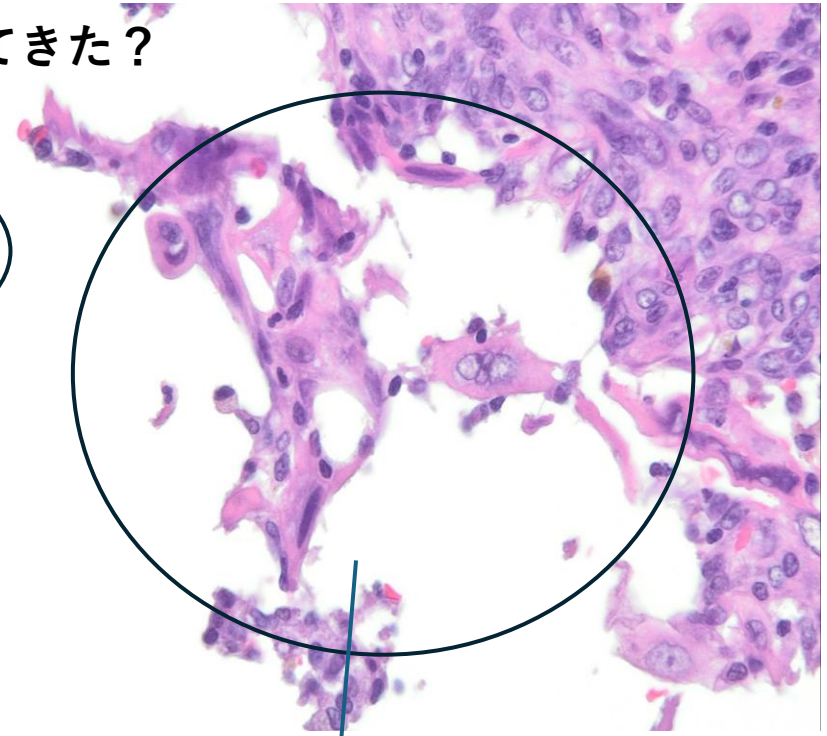

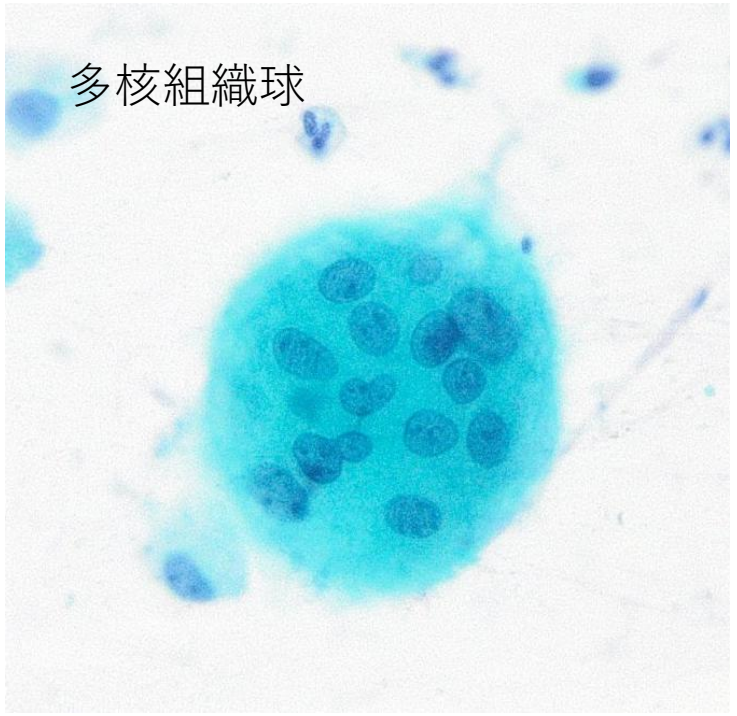

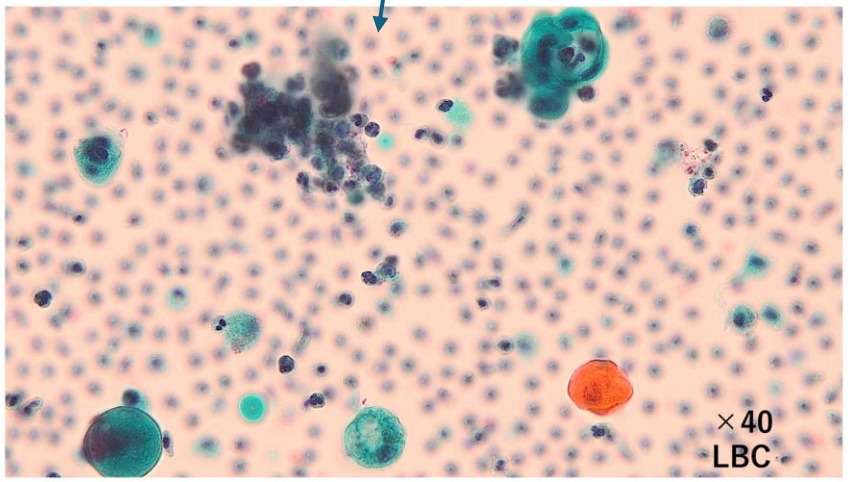

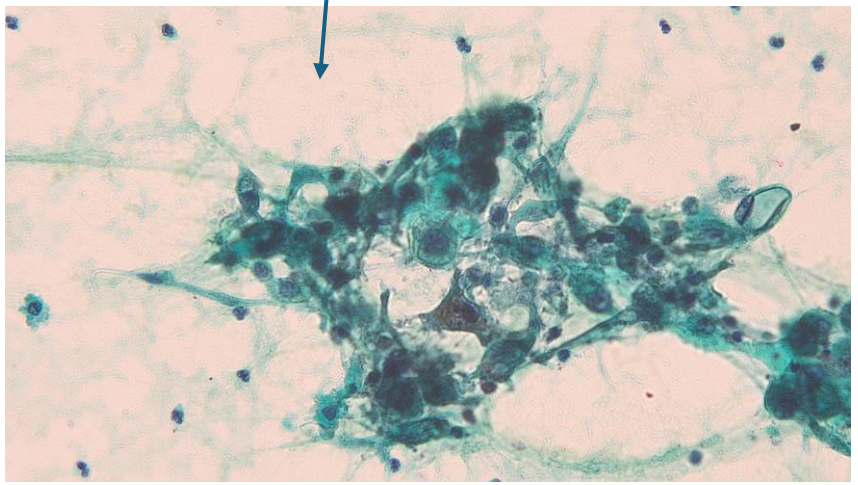

今回の細胞

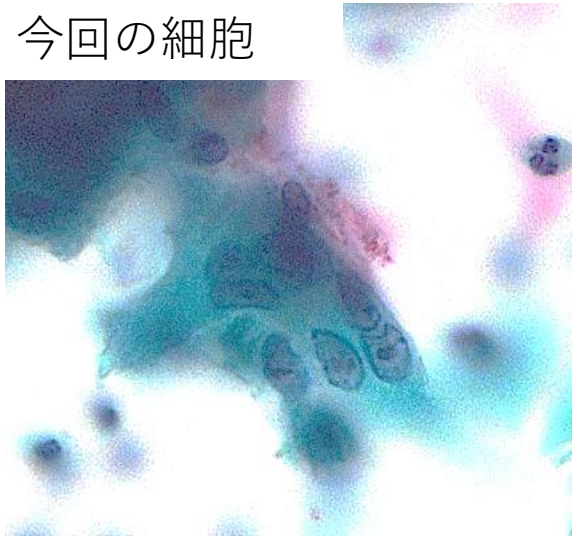

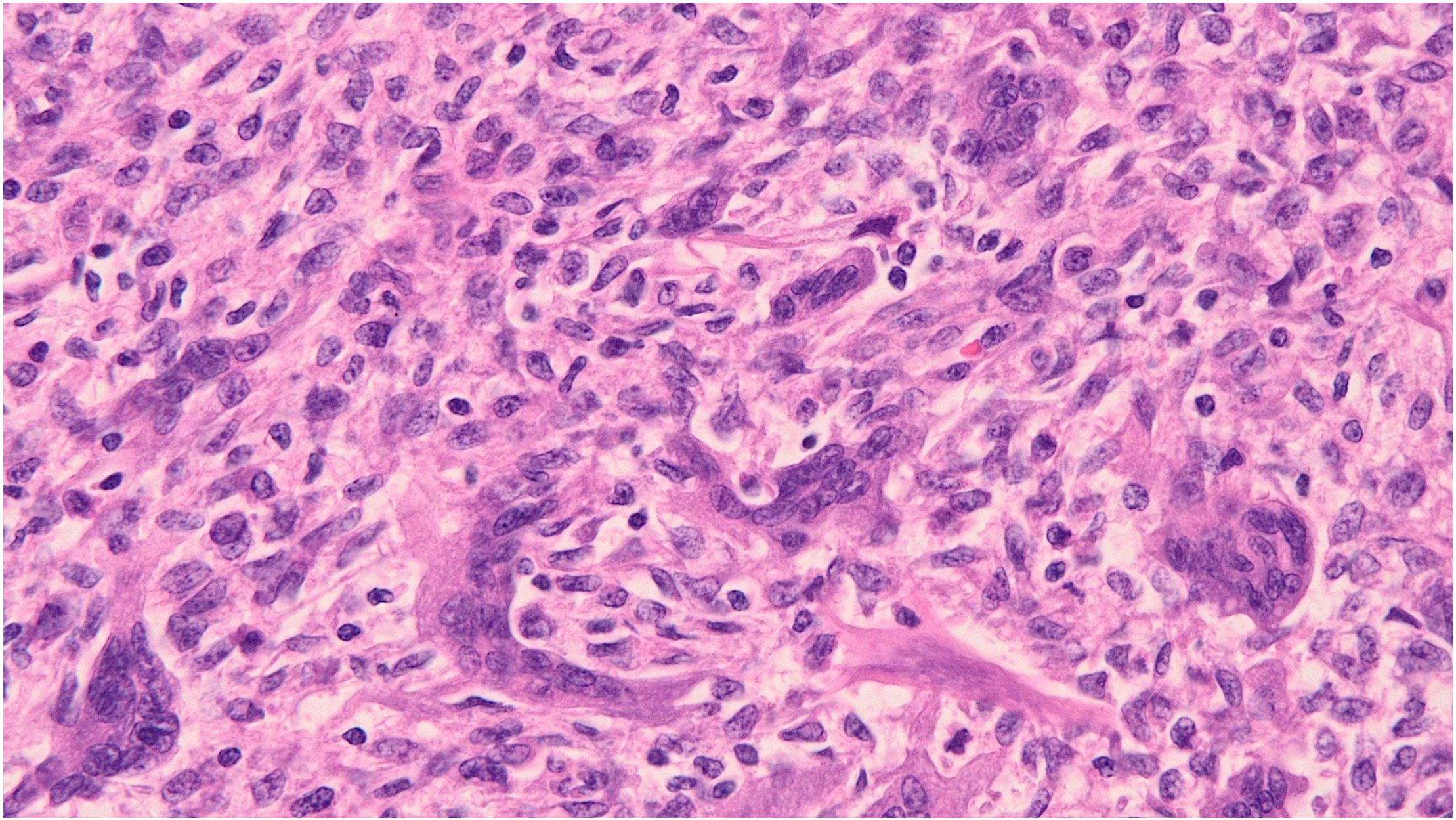

選択肢１　線維腺腫

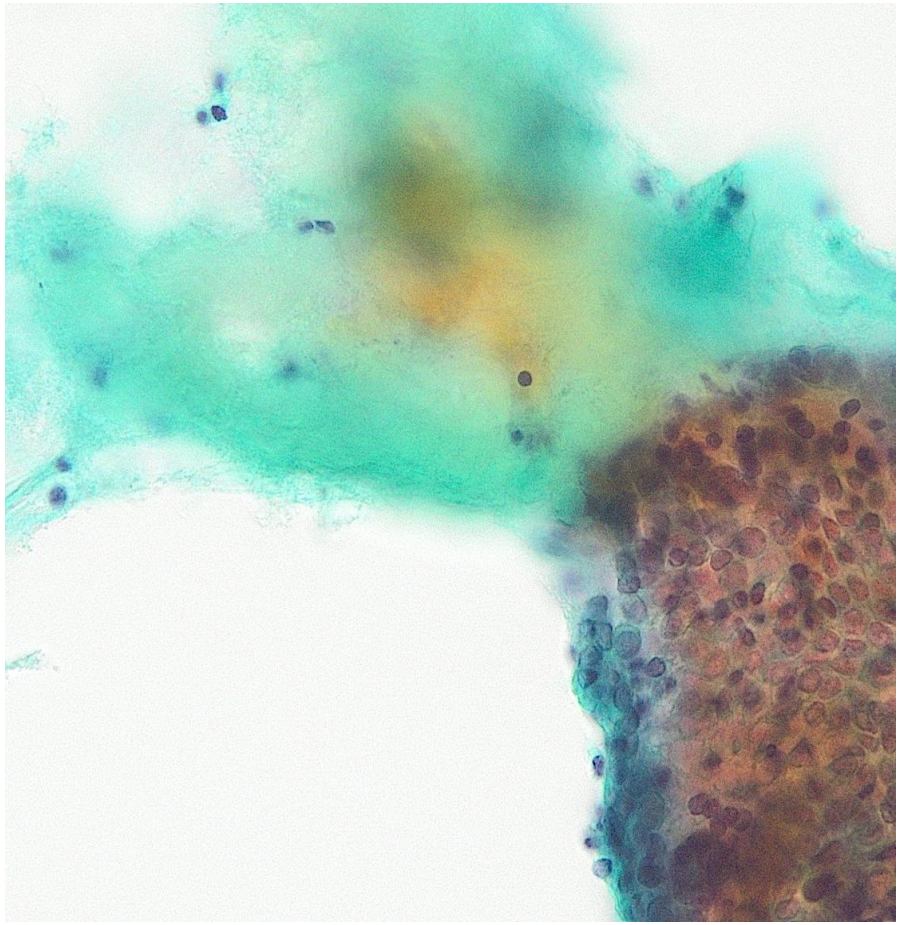

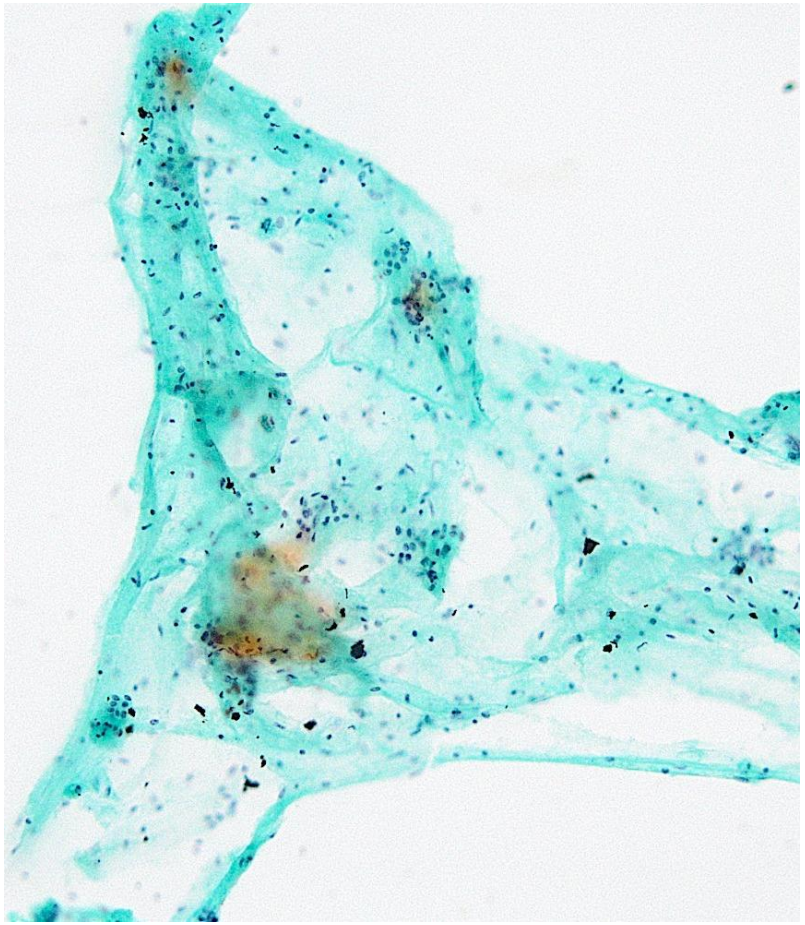

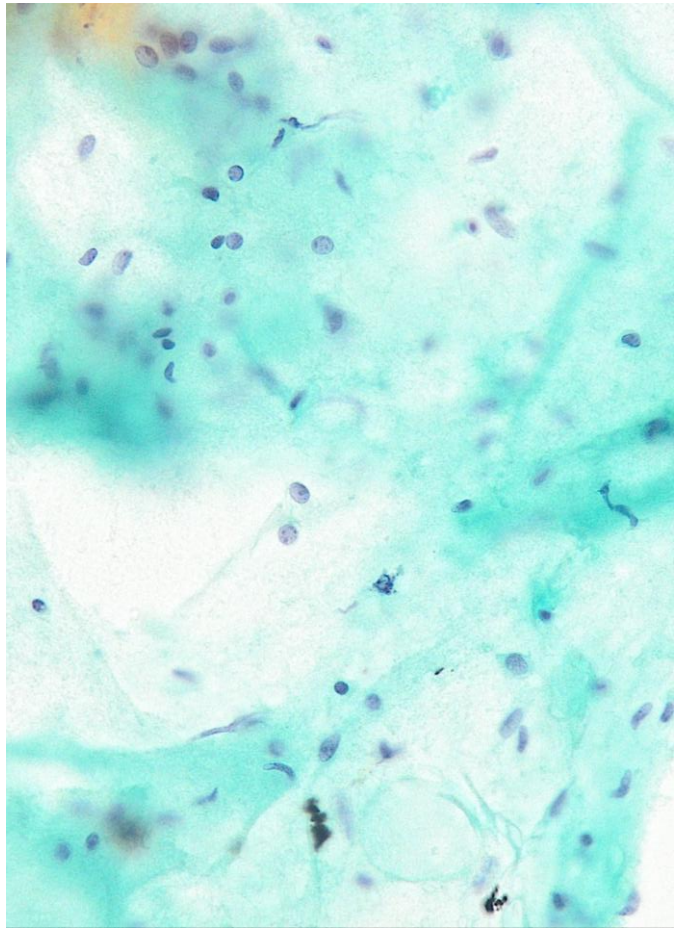

選択肢２　乳管内乳頭腫

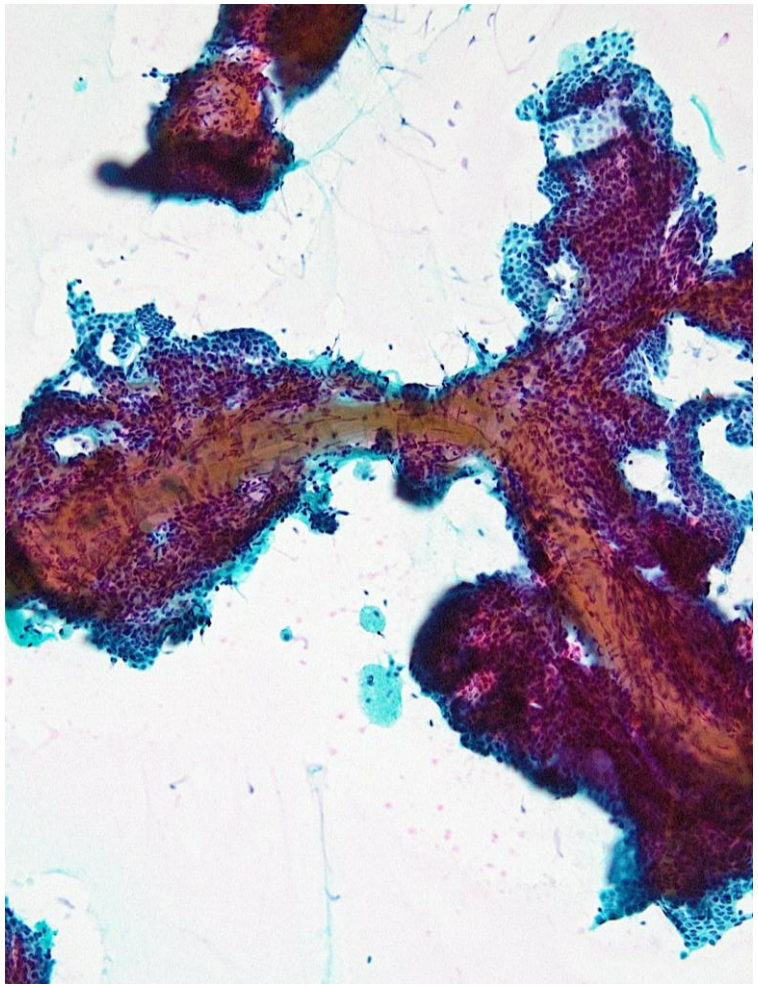

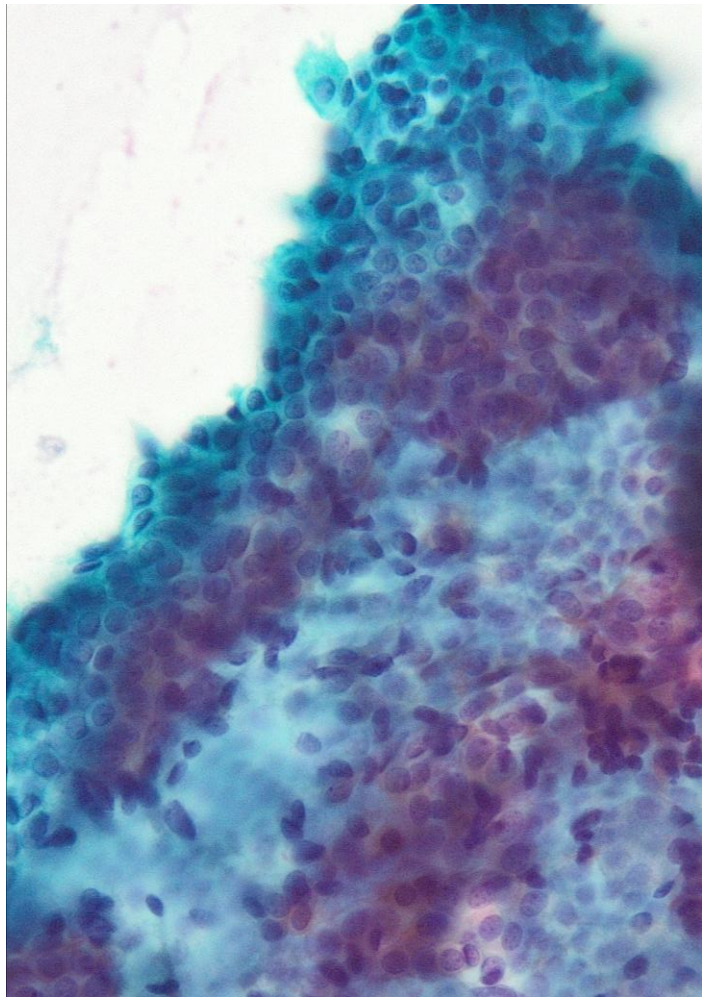

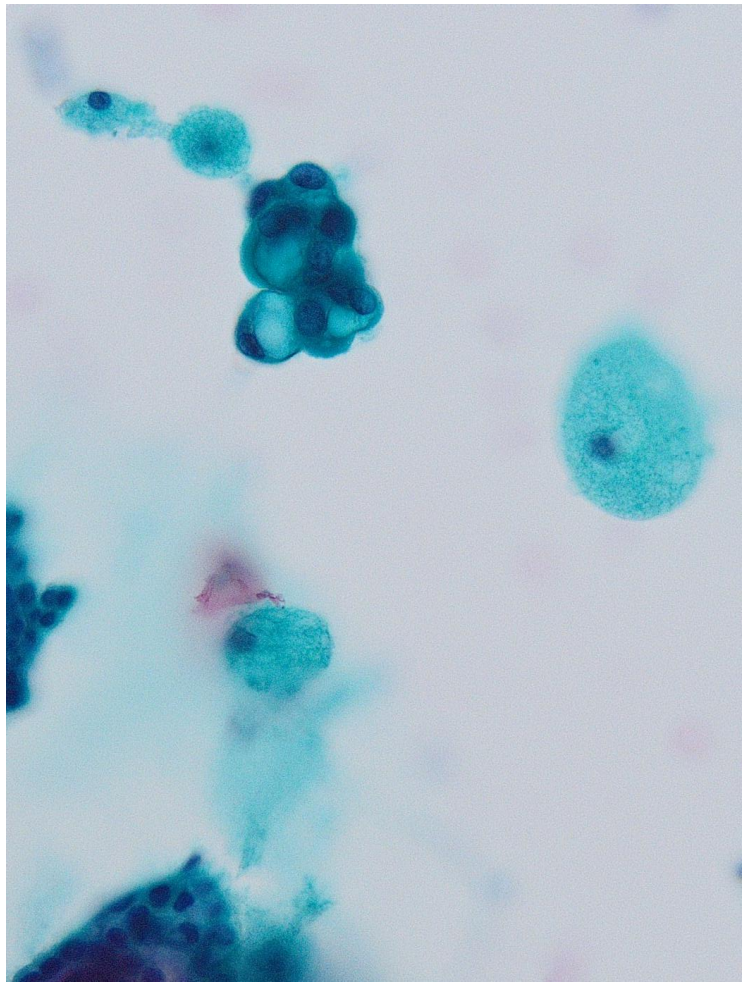

選択肢３　浸潤性乳管癌

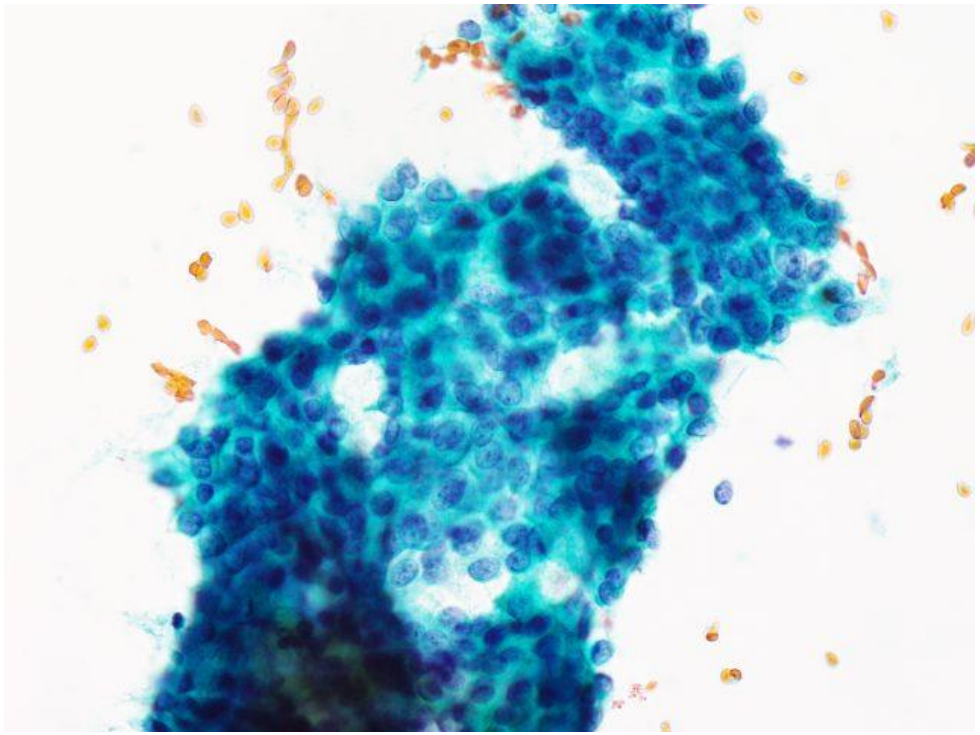

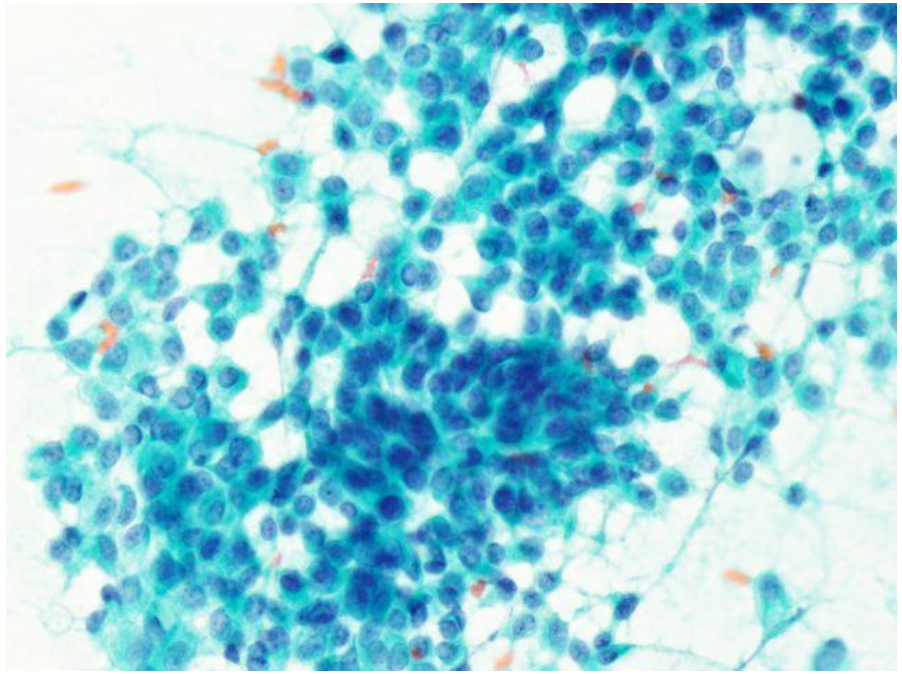

選択肢４　悪性葉状腫瘍



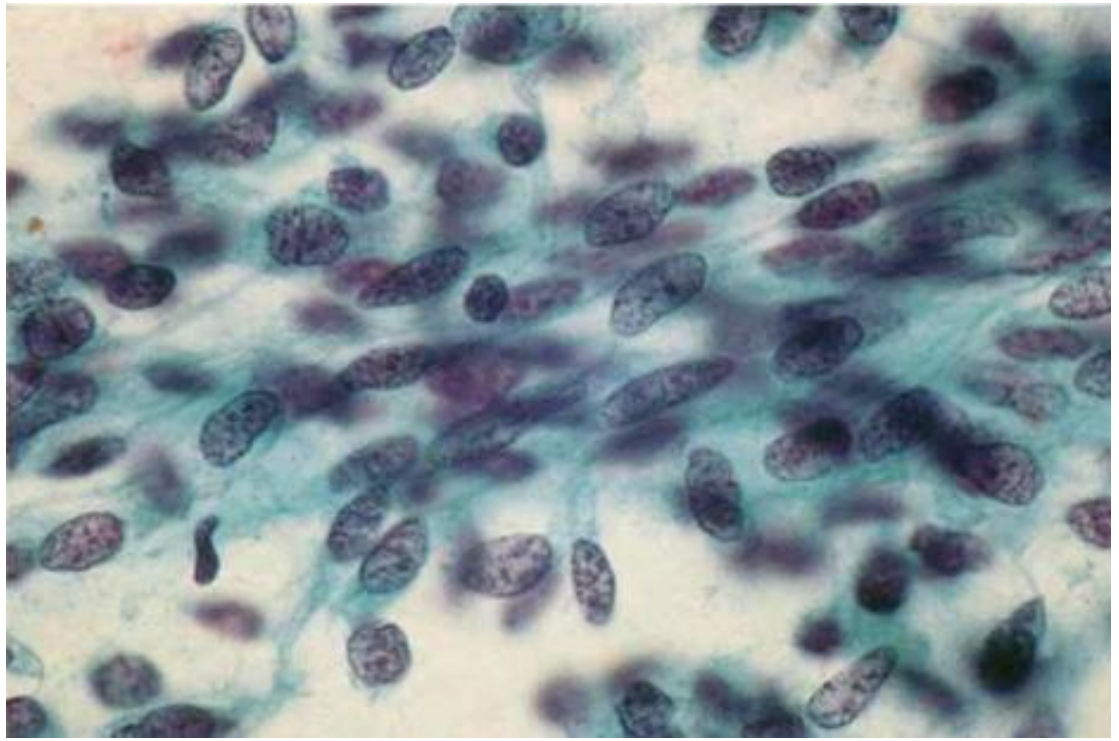

選択肢６　アポクリン癌

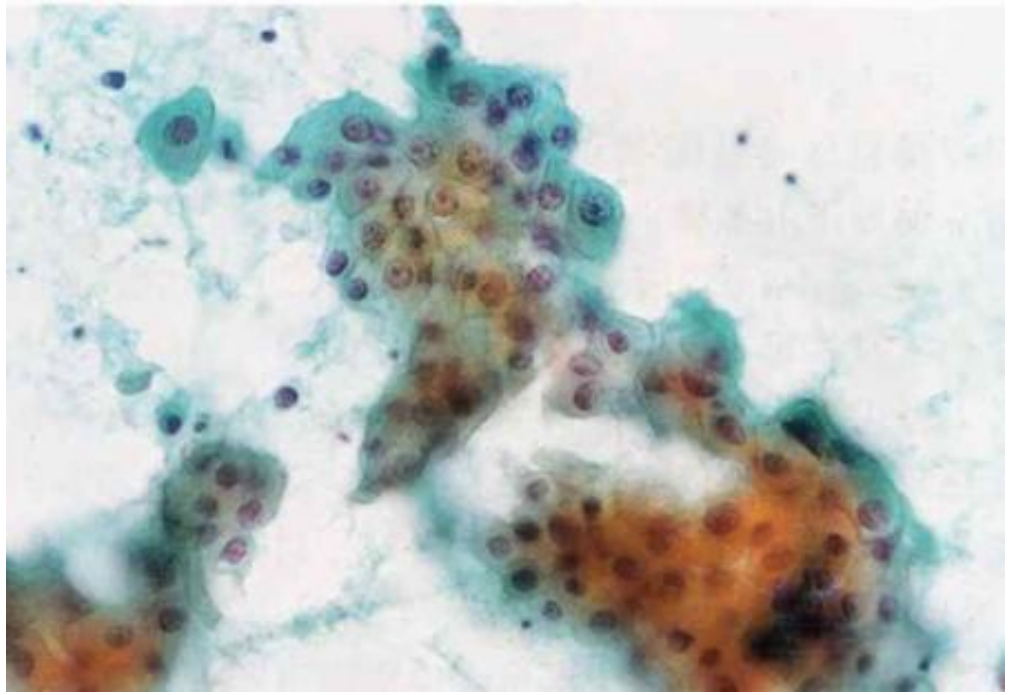

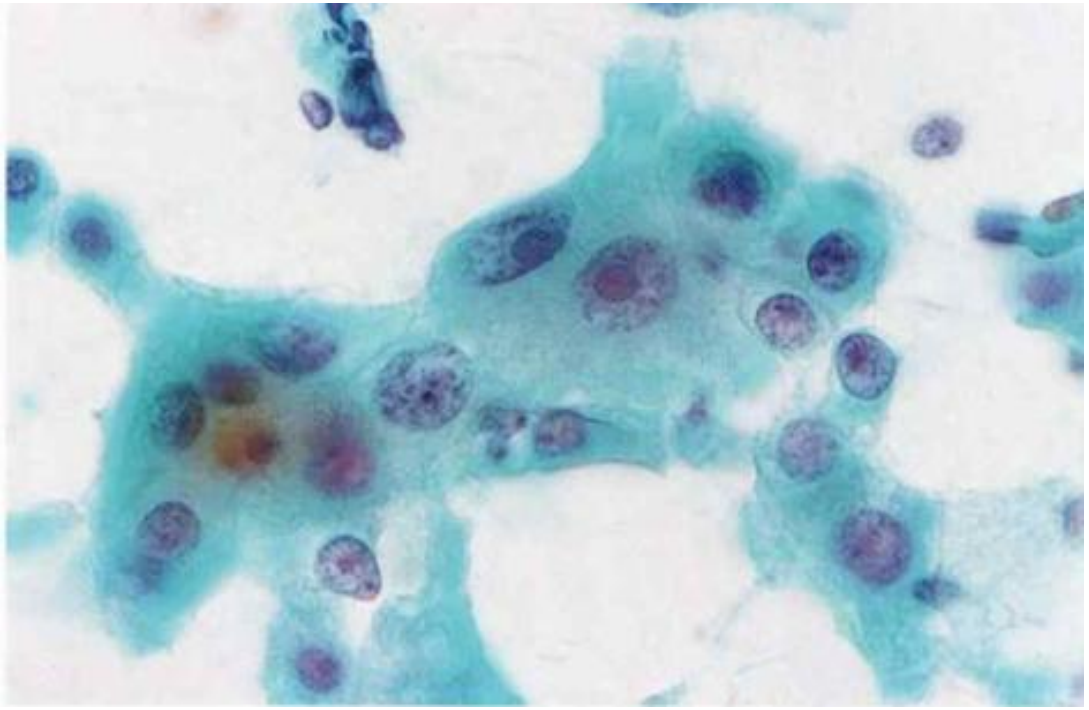

まとめ

化生癌は扁平上皮や紡錘細胞、多核細胞、その中間細胞、骨軟骨基質等多彩な細胞像を示す。

細胞診のみで化生癌を同定するのは困難だが、扁平上皮成分や紡錘細胞、破骨様巨細胞、骨・軟骨成分などの成分を多く認めた場合などは化生癌を鑑別診断のひとつとして考える。

参考文献

- 乳腺取り扱い規約（第19版）
- カラーアトラス乳腺細胞診
- 新版 乳腺細胞診カラーアトラス
- 細胞診ガイドライン２（2015年版）
- 乳癌　第2版(腫瘍病理鑑別診断アトラス)
- 病理と臨床　2023 Vol.41　No.9
- 日本臨床細胞学会雑誌2021年60(2)　多彩な像を示した乳腺化生癌の穿刺吸引細胞診の1例　JA 広島厚生連吉田総合病院病理研究検査科　青木　章乃・他
- 日本臨床検査学会誌