第3回症例検討会

症例1

熊本市医師会検査センター
岩田　秀章

症例

患　者：７０代男性

既往歴：胃潰瘍、甲状腺腫瘍術後

現病歴：近医にて出血性胃潰瘍の精査中、単純CTや
エコーで膵体部に20mm前後の腫瘤を認めた
ため精査加療目的、当院紹介受診。

検　体：膵体尾部EUS-FNAC

CT画像

膵体部に膵外に突出する径24mmの腫瘍性病変。境界明瞭で膵管拡張は無し。

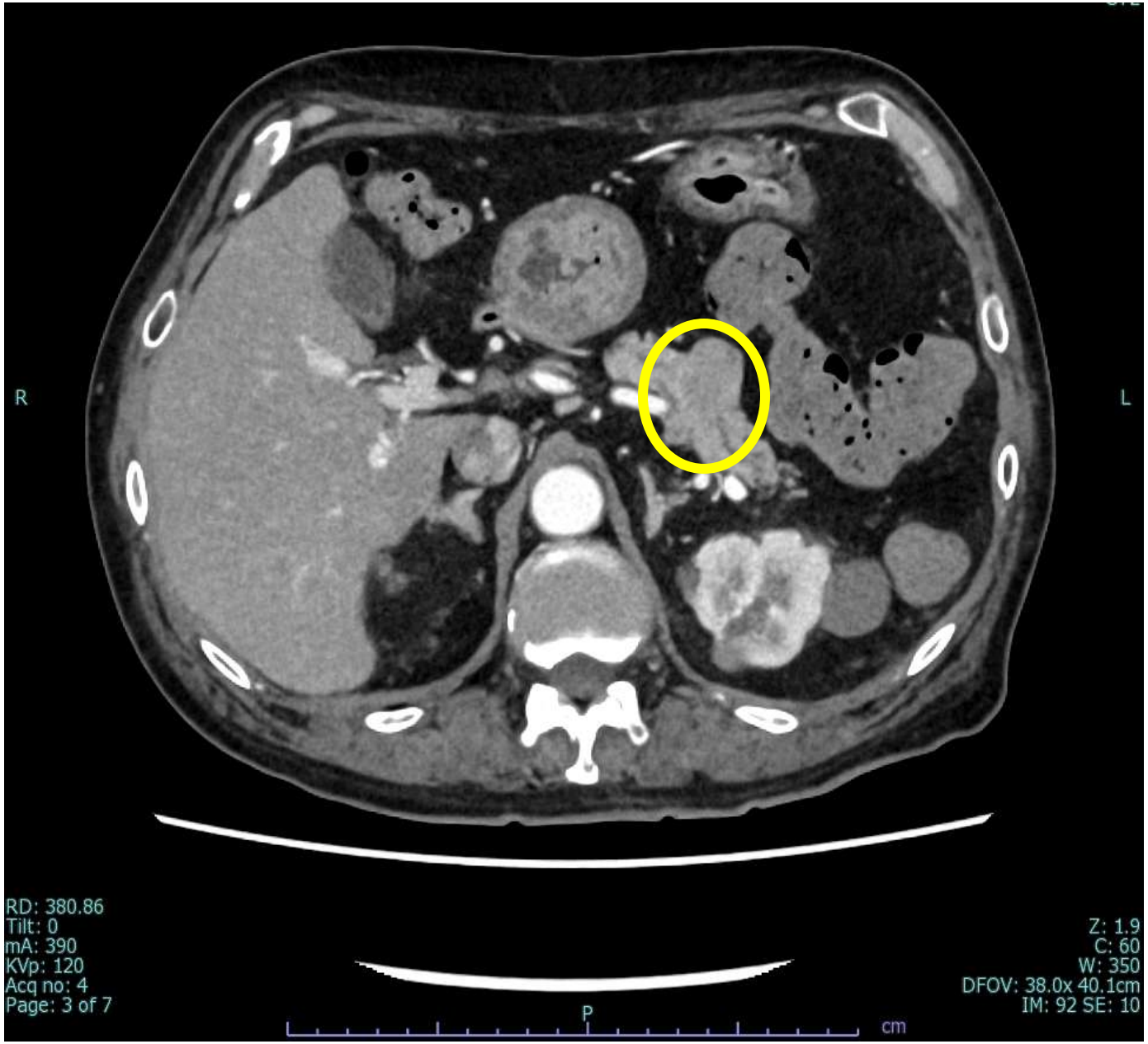

エコー画像

ややや不明瞭だが、
尾部に26×20mm
大のhypoechoic
mass。

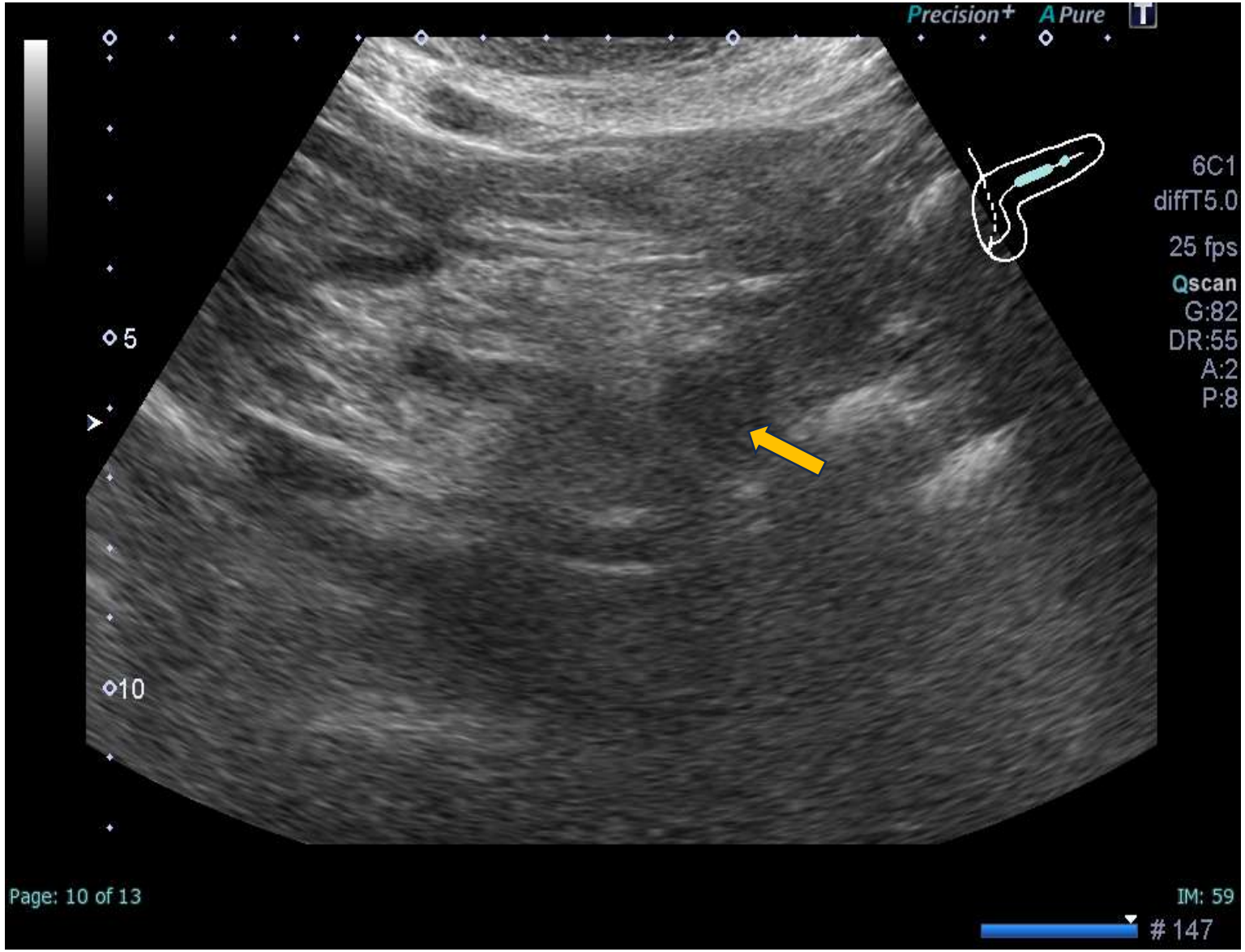

EUS-FNA

膵体部に28×23ｍｍ大の境界が比較的明瞭な充実性と思われる腫瘍を認める。内部エコーはやや不均一。主膵管は圧排されているが尾側膵管の拡張はない。



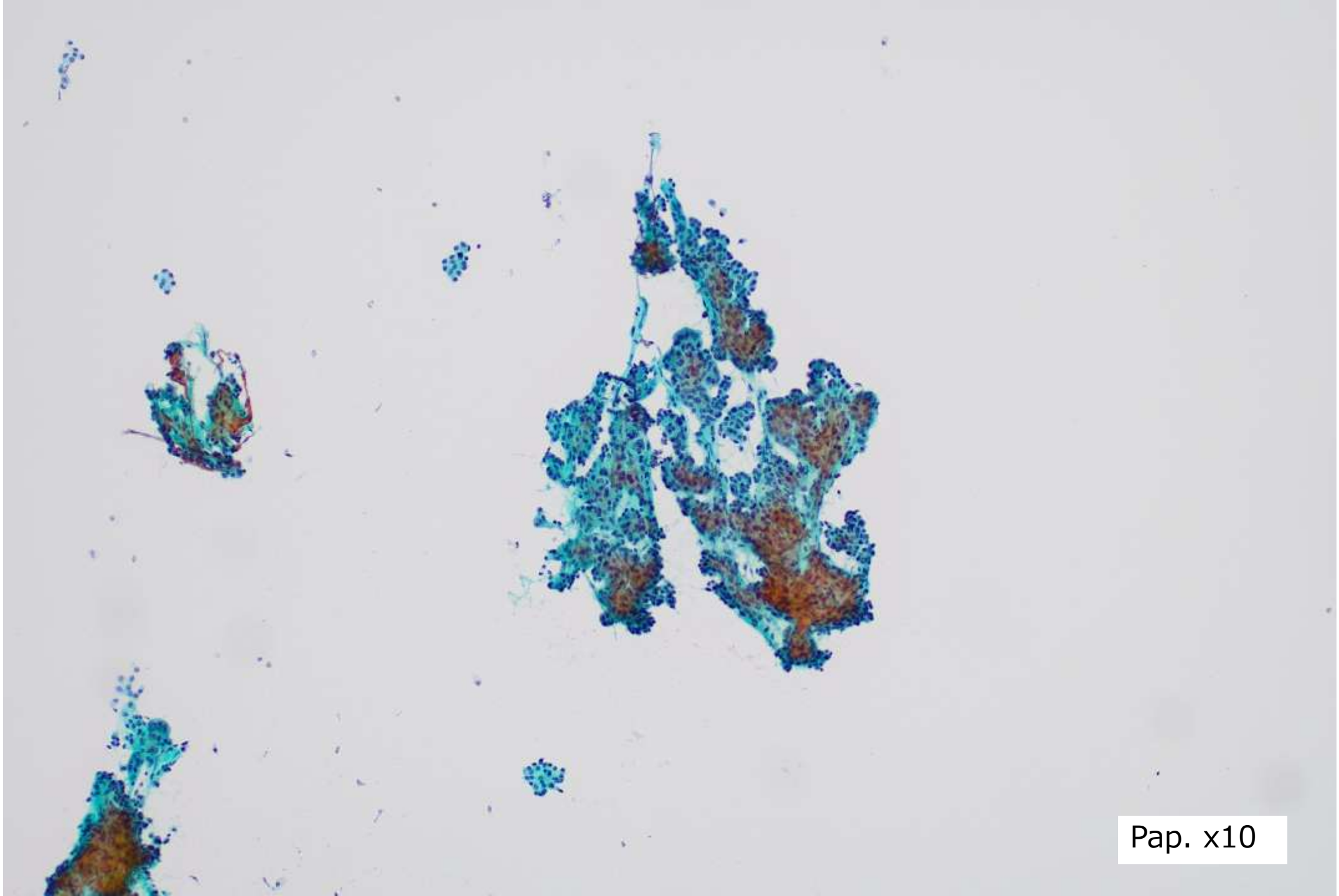
Pap. x10

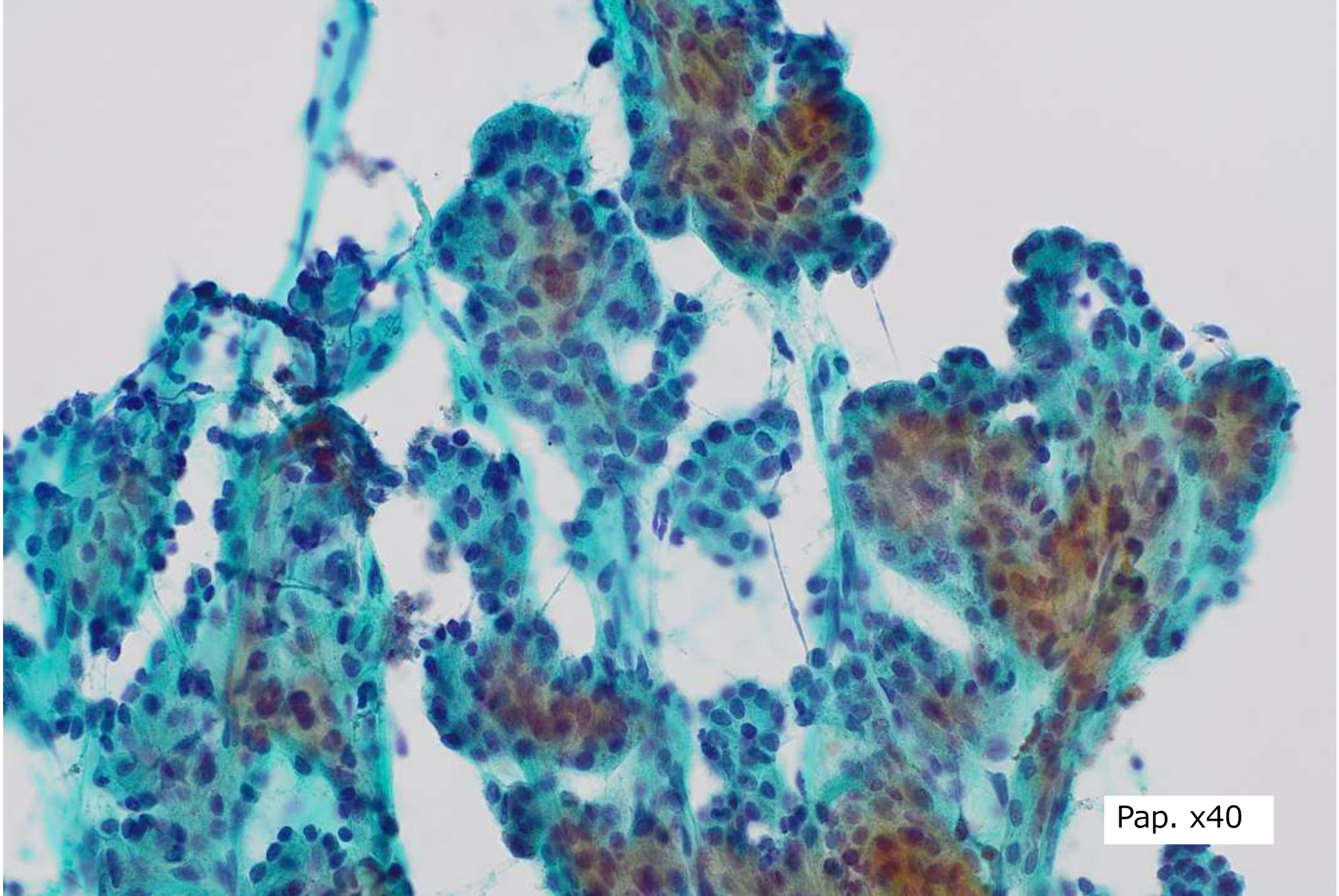
Pap. x40

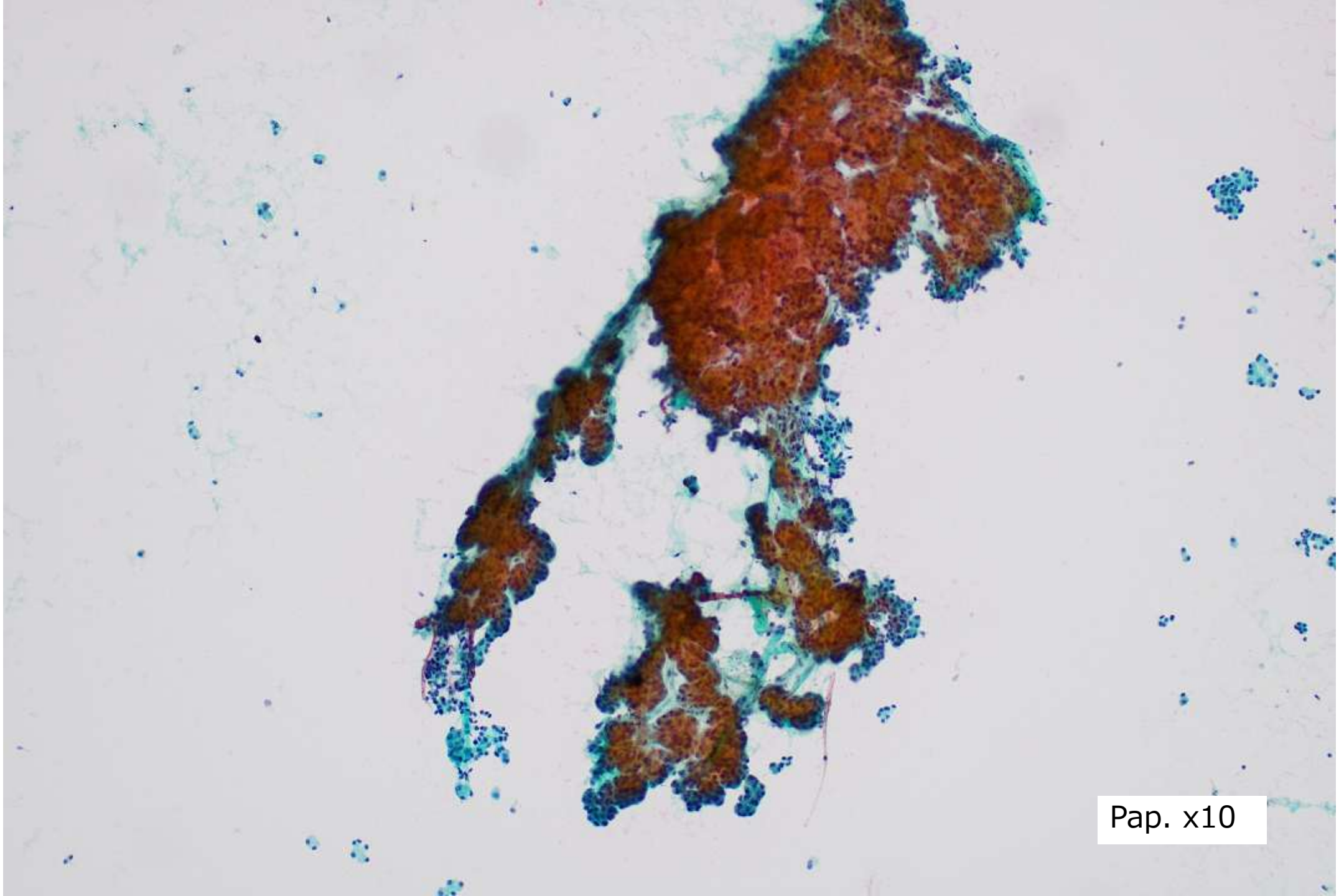
Pap. x10

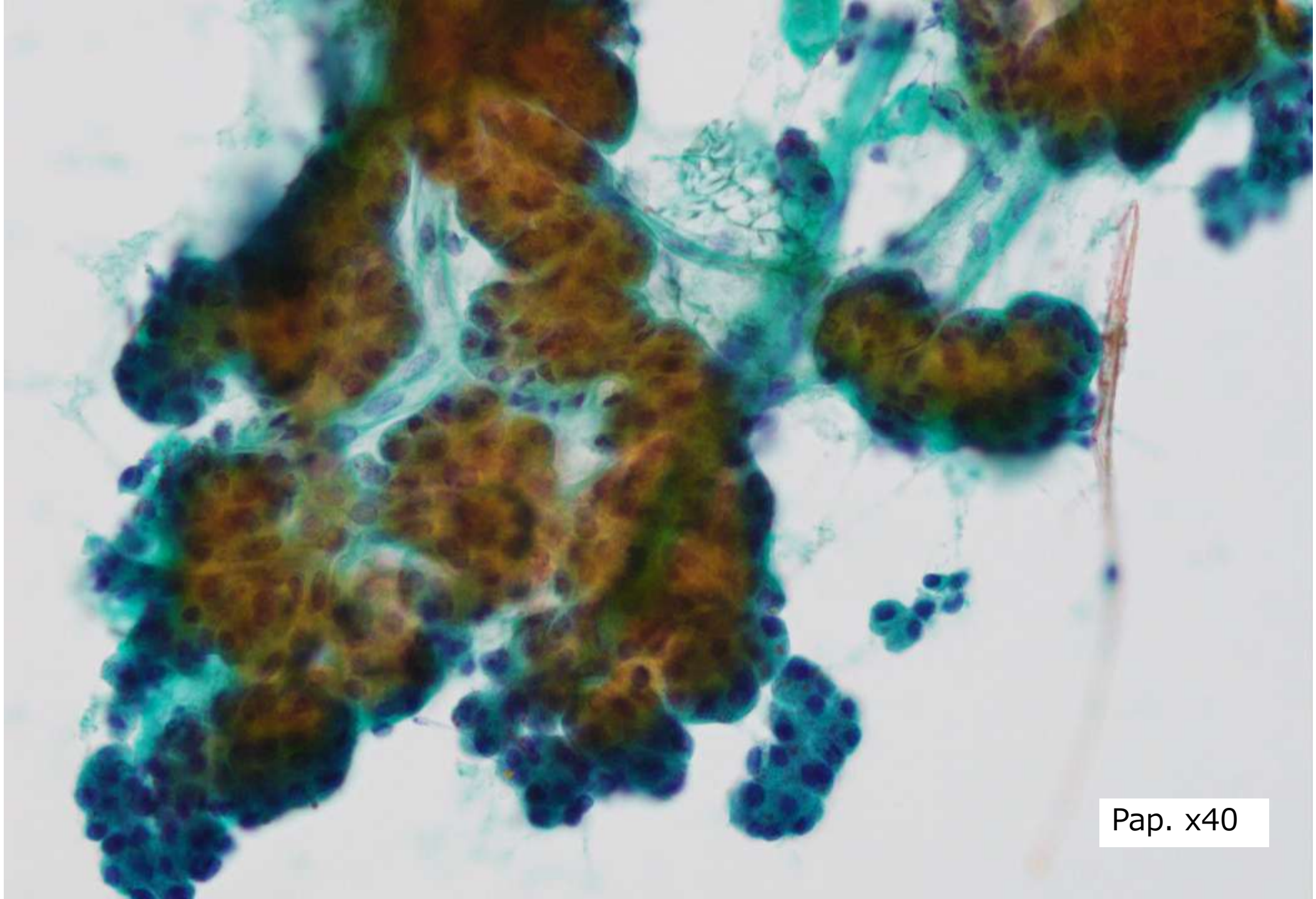
Pap. x40

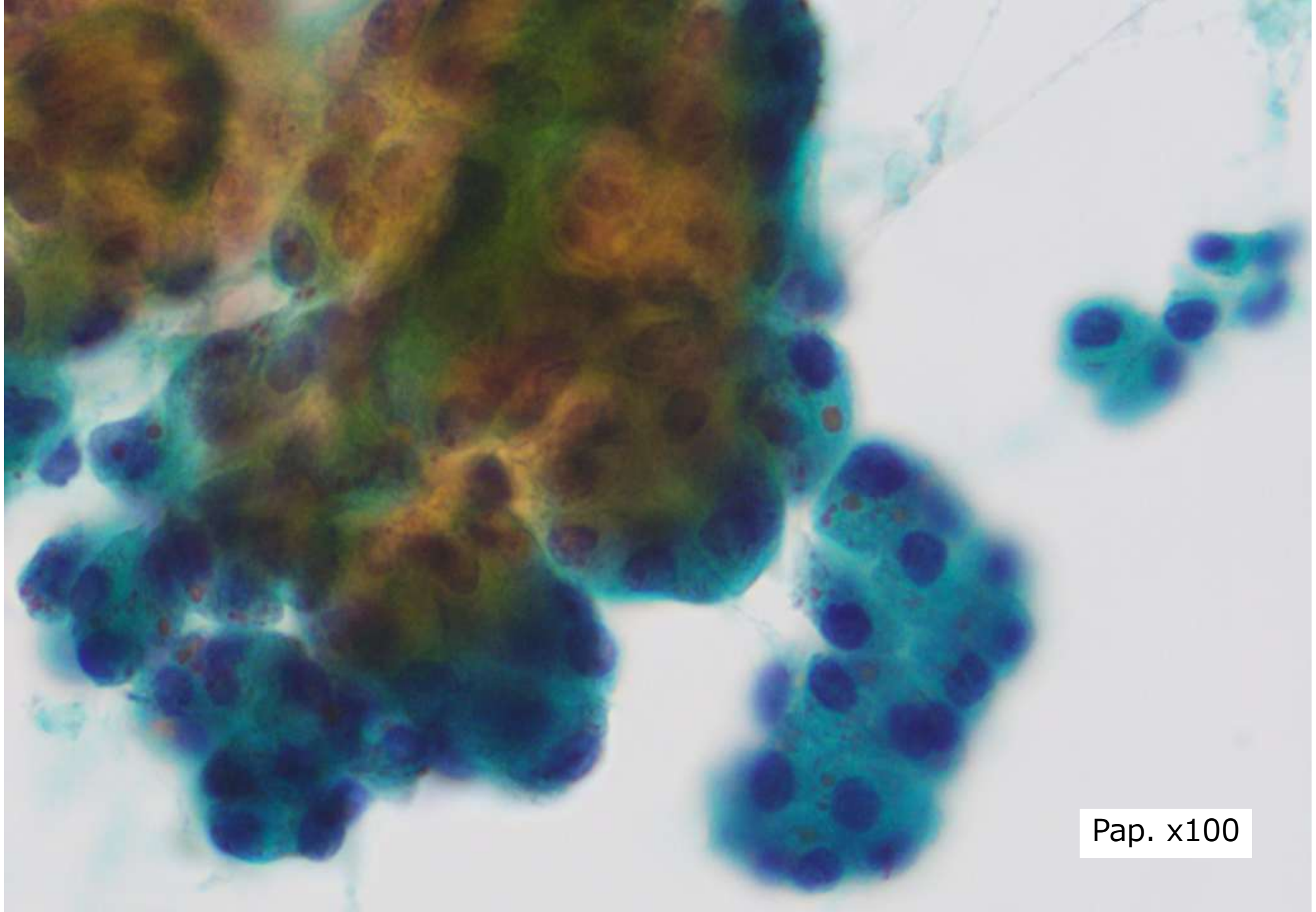
Pap. x100

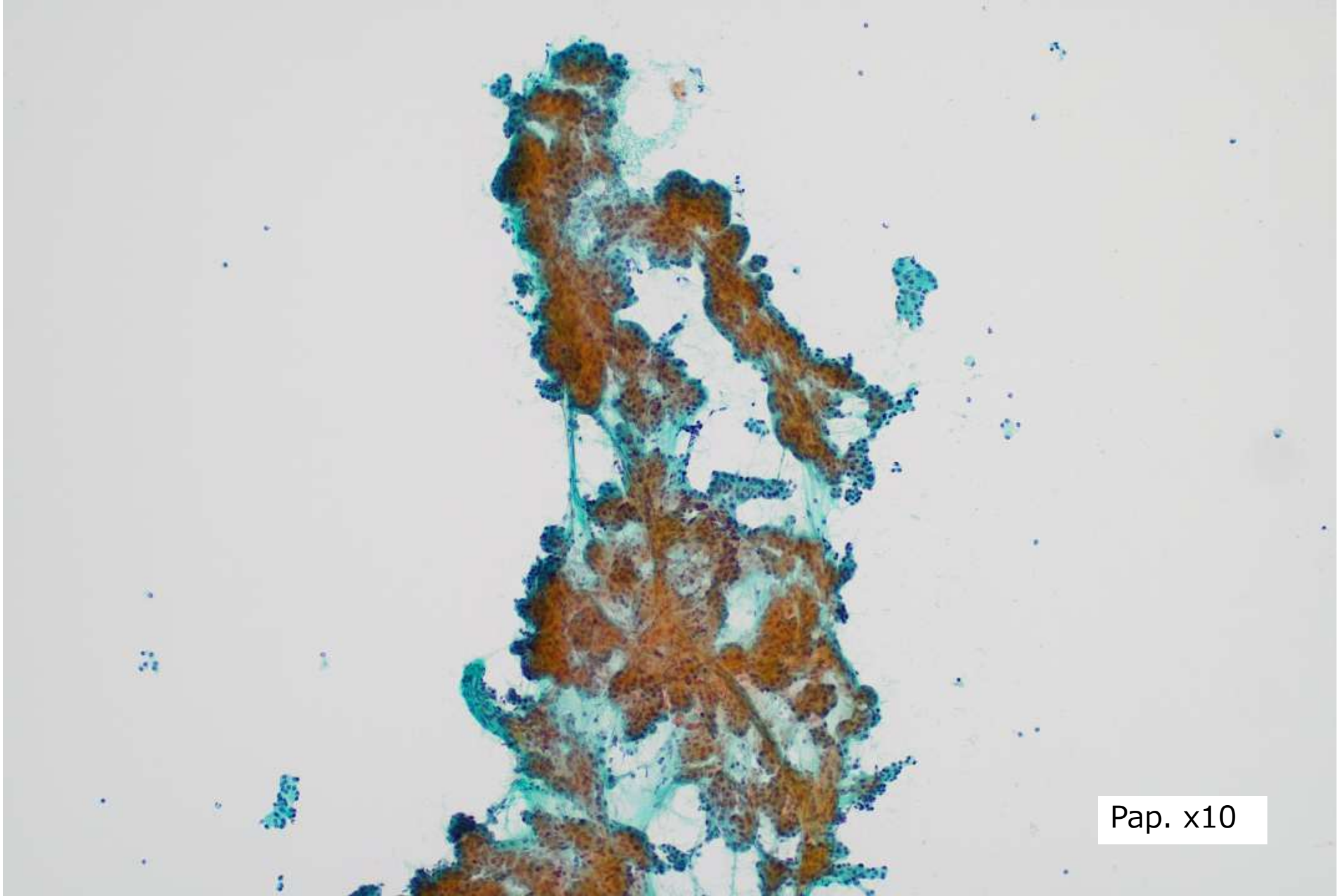
Pap. x10

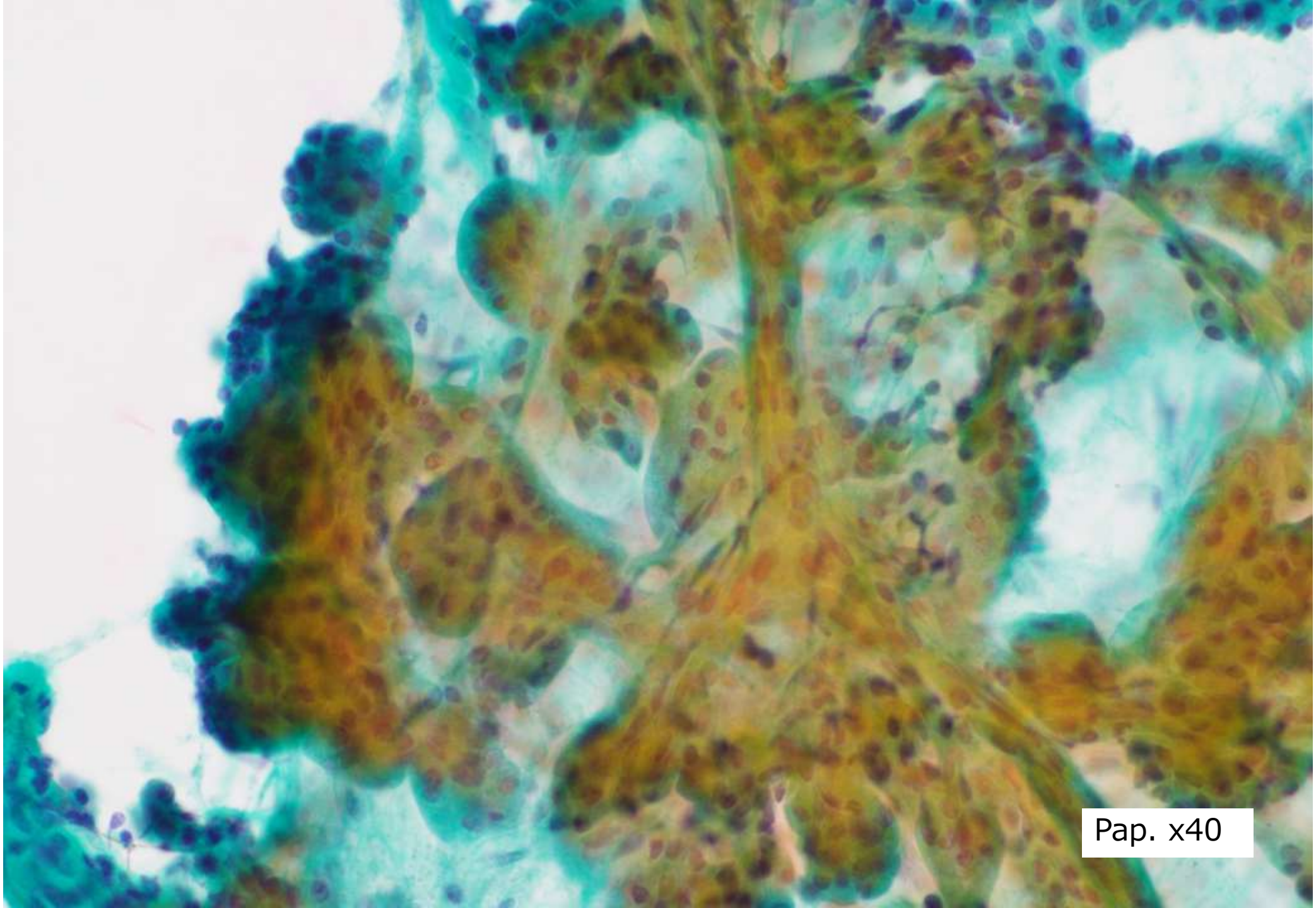
Pap. x40

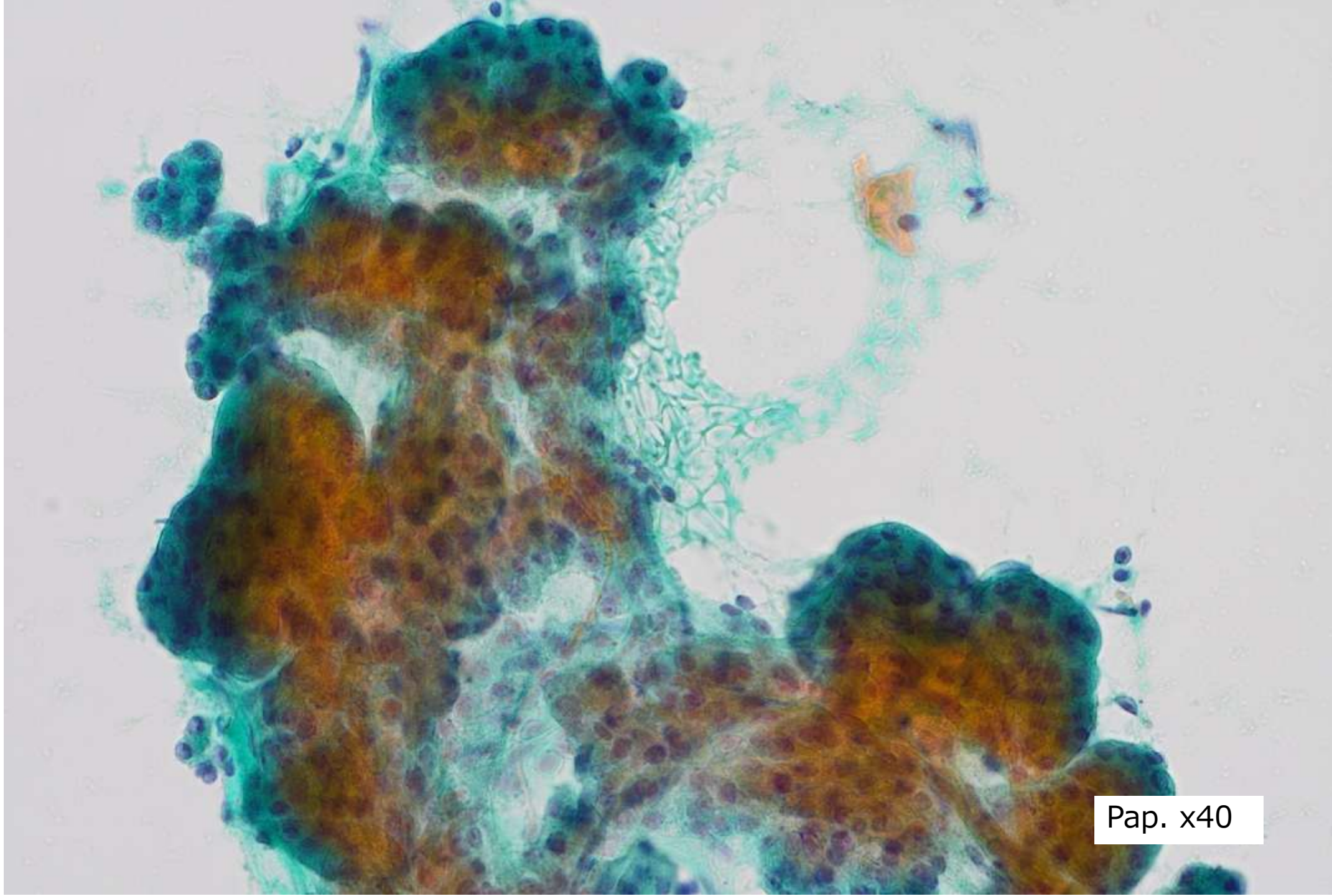
Pap. x40

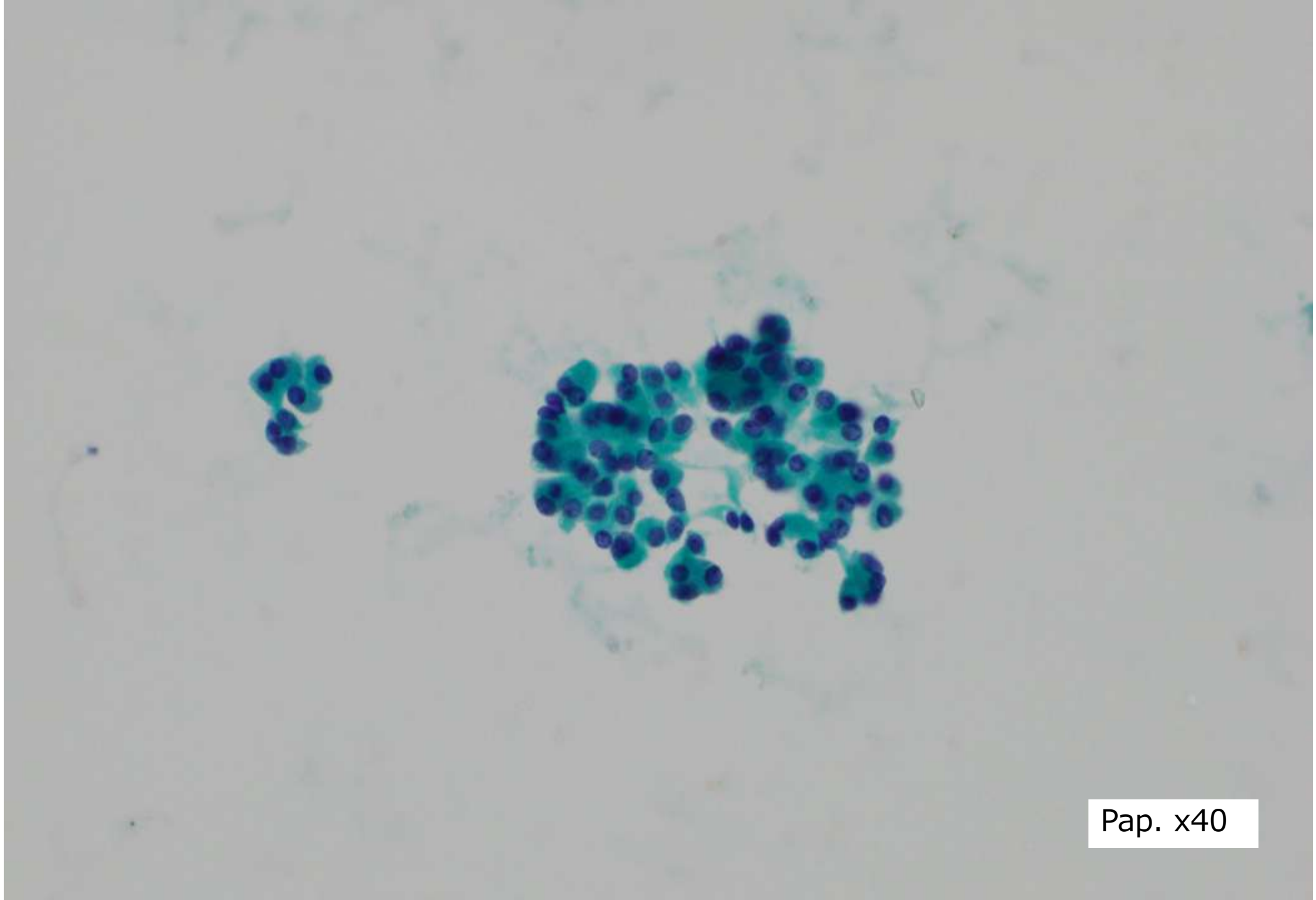
Pap. x40

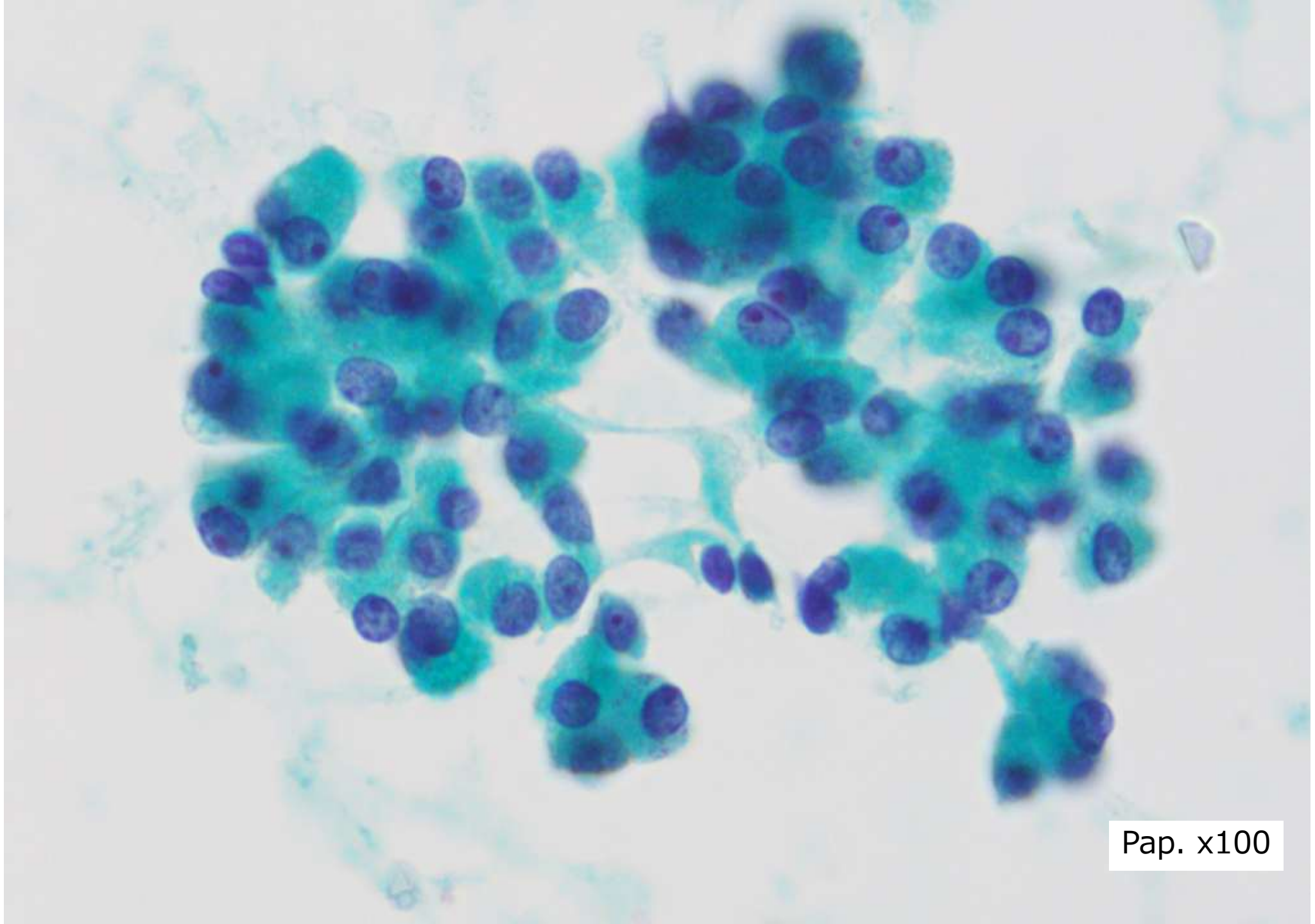
Pap. x100

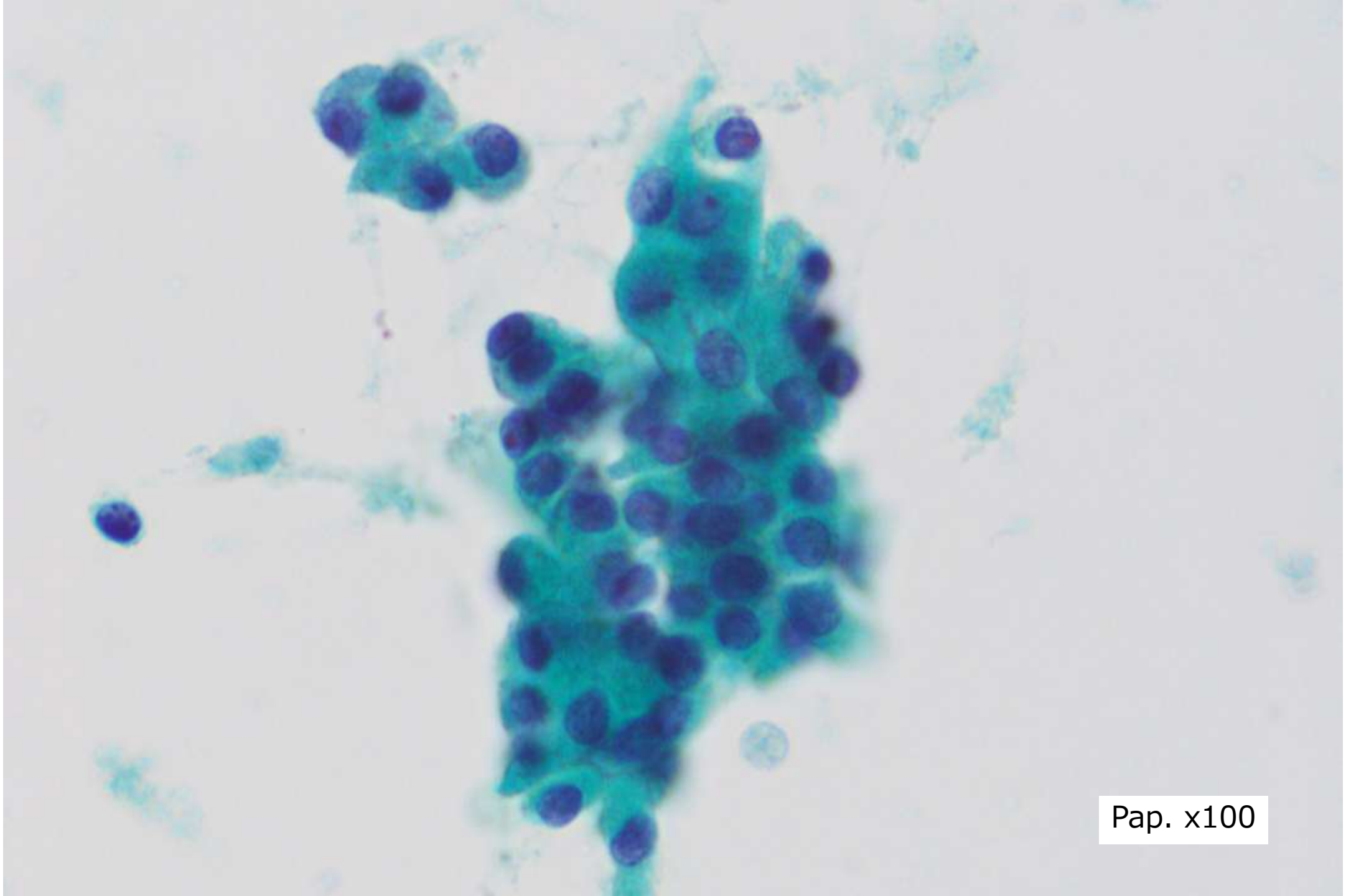
Pap. x100

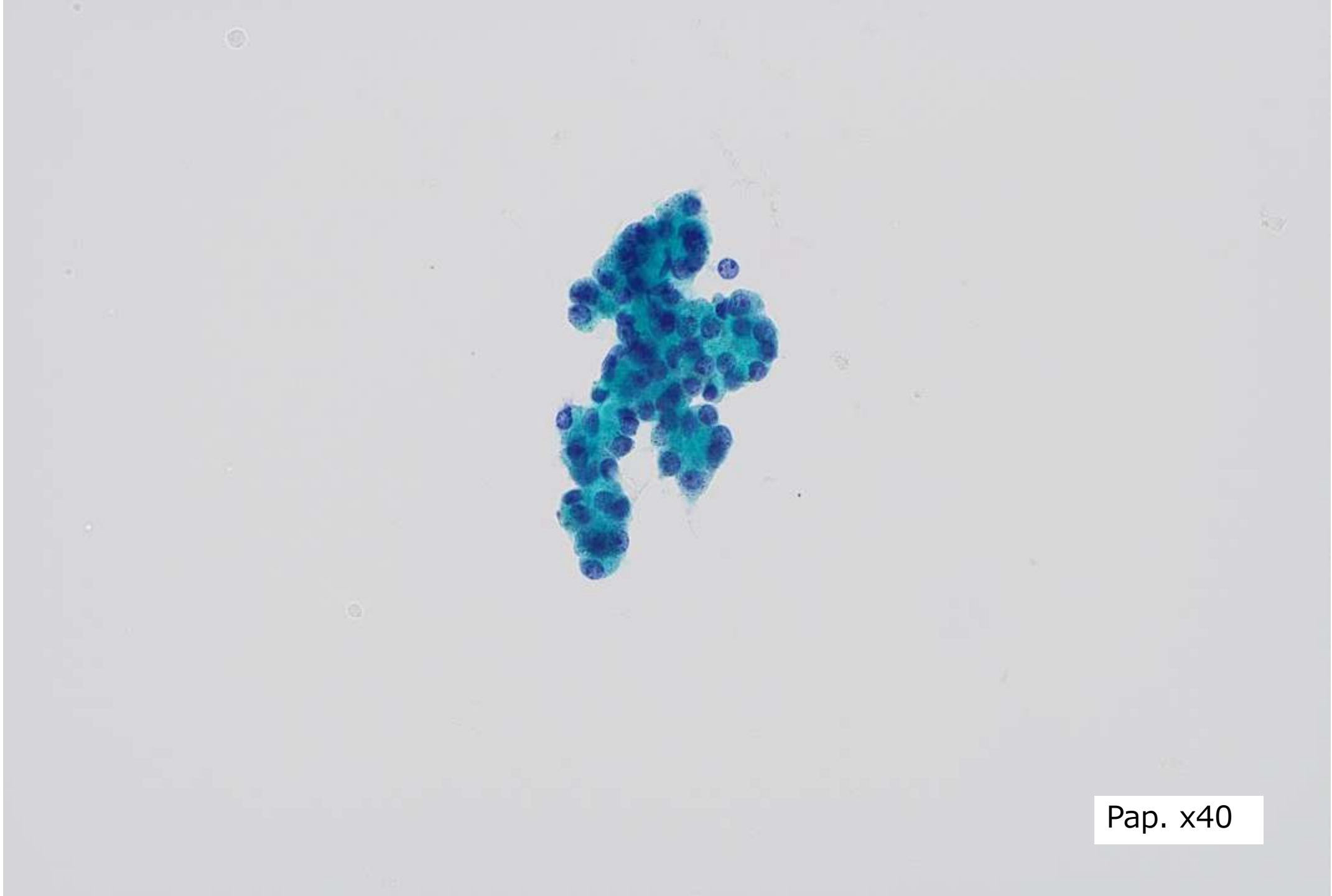

Pap. x40

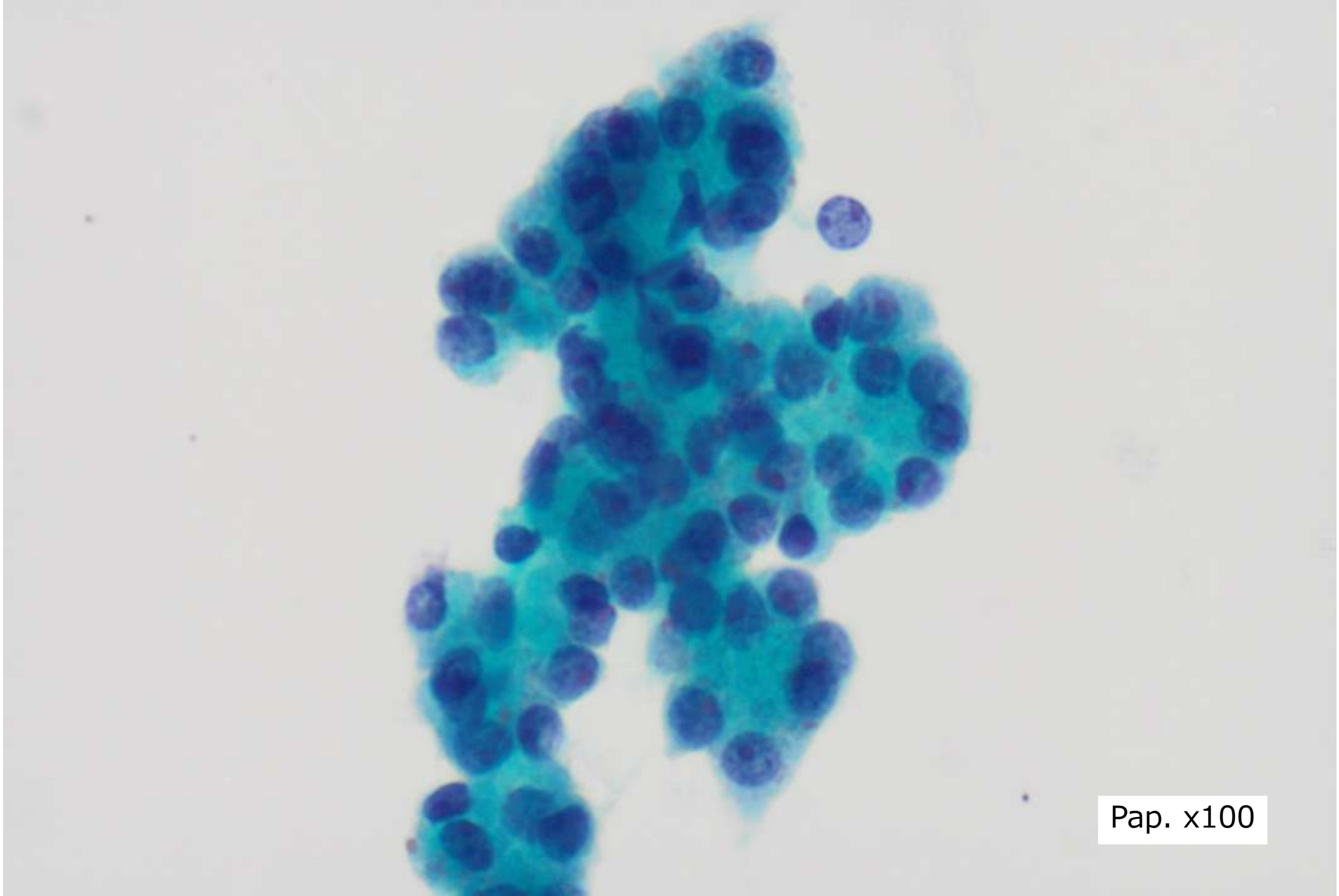
Pap. x100

EUS-FNA　細胞診断

判定：鑑別困難

小型でN/C比が高い細胞集団を認めます。核の偏在が見られ、腺房様集塊を示しています。腺房構造を示す集塊、血管間質を軸に乳頭状に増生する集塊があります。腺房細胞癌や膵充実性偽乳頭腫瘍が鑑別に挙がります。

EUS-FNA組織判定

Suspicious for Acinar cell carcinoma(ACC)



膵体尾部切除施行

マクロ像

マクロ像

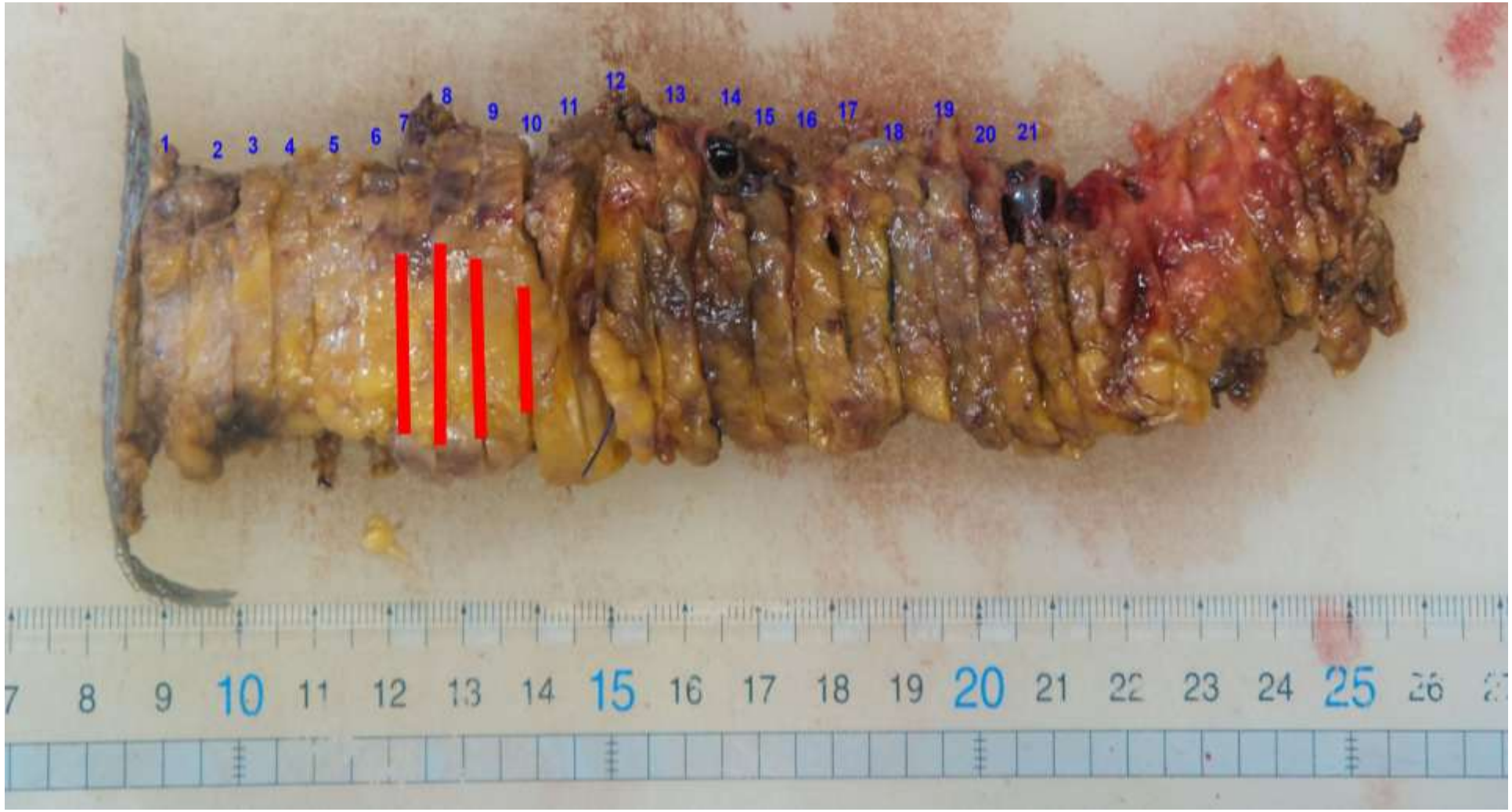
1 2 3 4 5 6 7 8 9 10 11 12 13 14 15 16 17 18 19 20 21
7 8 9 10 11 12 13 14 15 16 17 18 19 20 21 22 23 24 25

マクロ像


Low-grade PanIN
1
2
3
4
5
6
7
8
9
ACC
ACC
ACC
10
11
12
13
14
15
16
17
18
ACC
19
20
21
22
23
24
24
25

マクロ像



ミクロ像

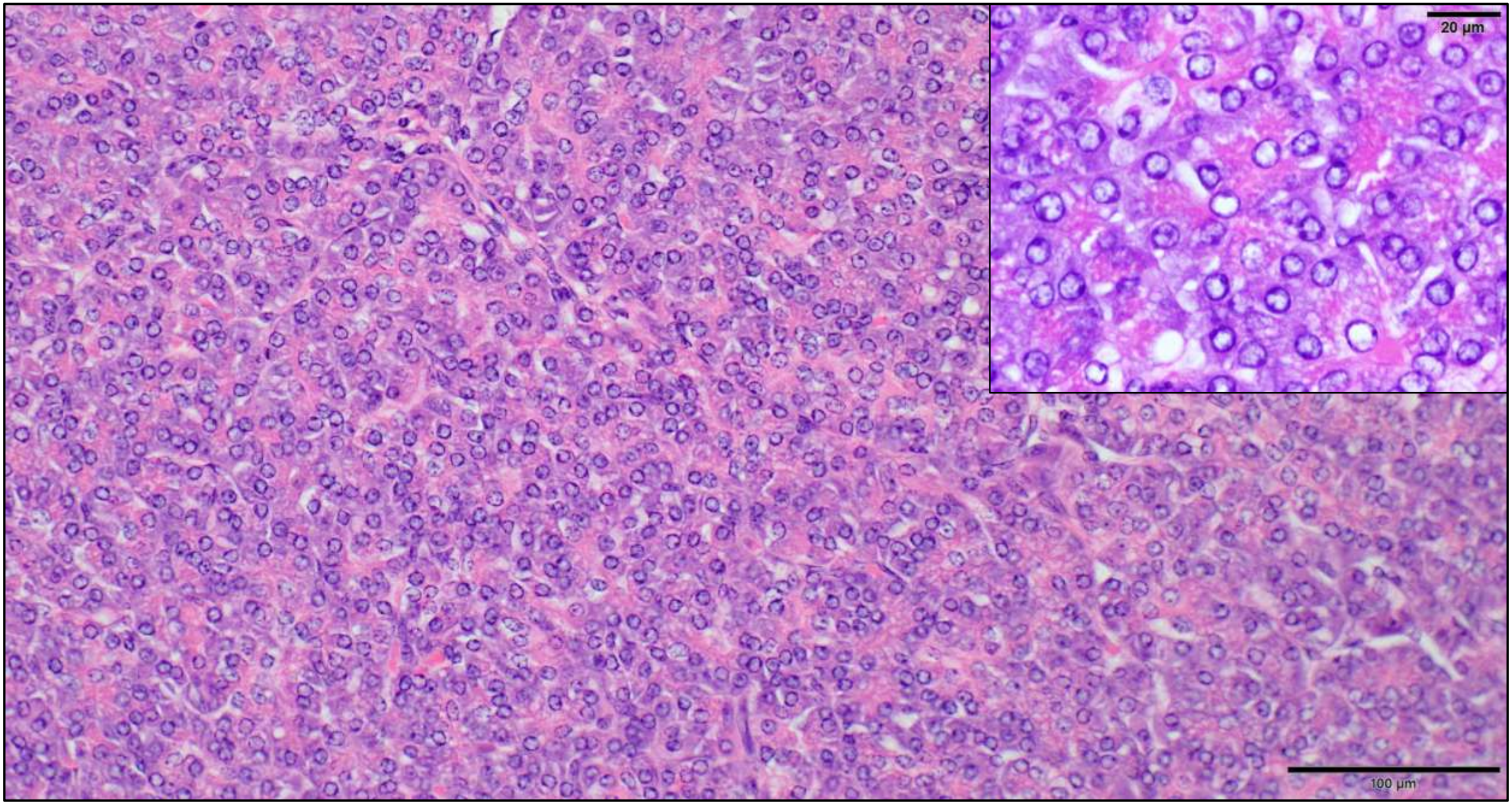
20 µm
100 µm

免疫染色

Trypsin

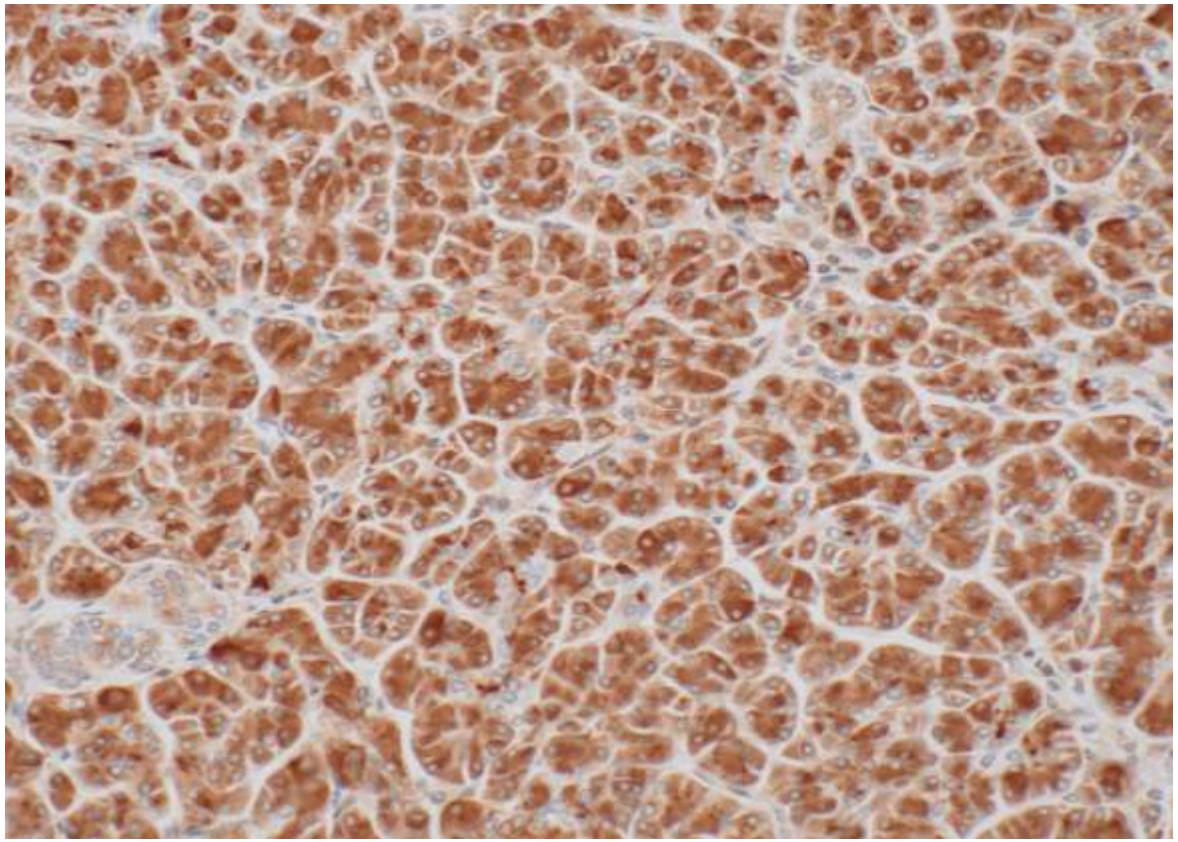

BCL10

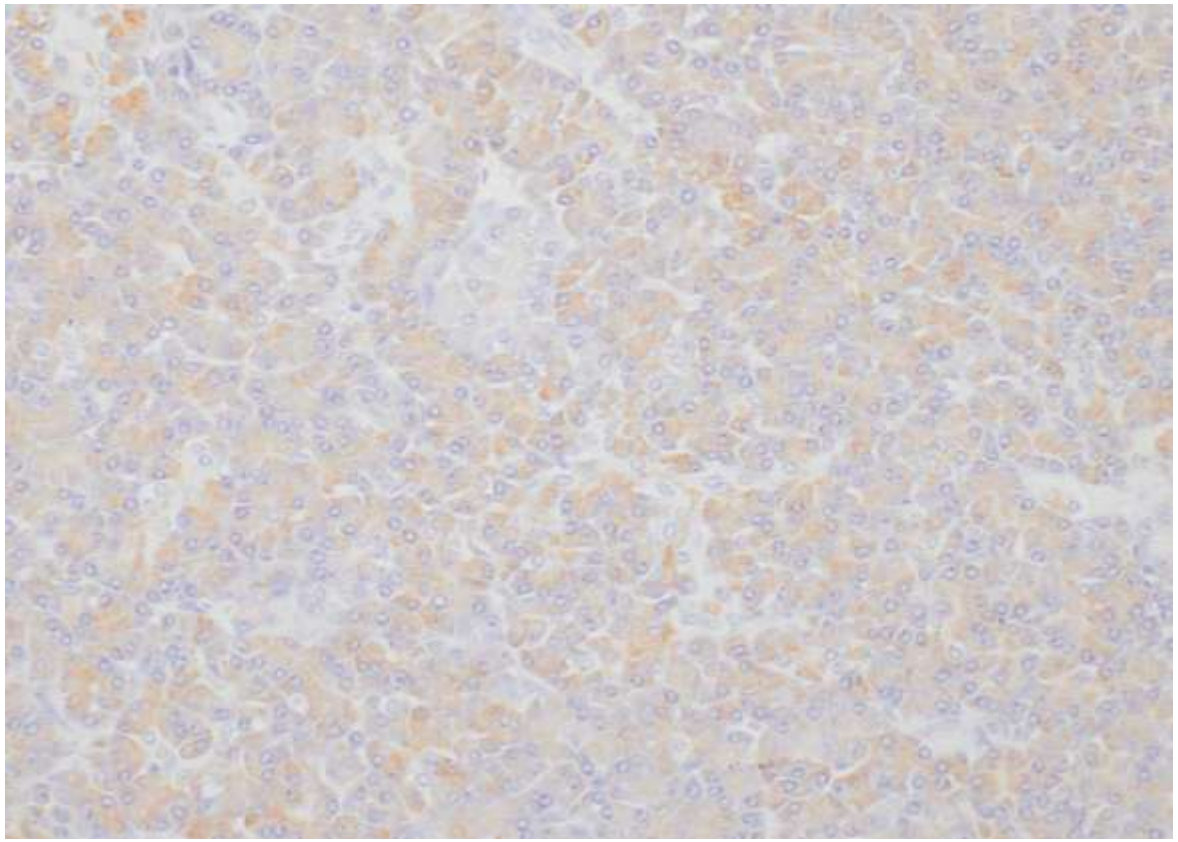

免疫染色の結果

BCL10、Trypsin:陽性
ChromograninA、Synaptophysin:陰性
β-catenin:細胞膜陽性（腫瘍核：陰性）
E-cadherin:陽性（細胞質全体にぼやけて染まる傾向あり）
Ki-67(MIB-1)Index(陽性頻度)＝4%

組織診断

Pancreatic cancer:Acinar cell carcinoma(ACC),
pT2，pN0，pStage Ⅰ B

選択肢

①正常膵管上皮細胞

②浸潤性膵管癌（腺癌）

③充実性偽乳頭状腫瘍

④神経内分泌腫瘍

⑤腺房細胞癌

⑥膵管内乳頭粘液性腺腫(IPMA)

膵腫瘍の組織型分類

【1】上皮性腫瘍

A.外分泌腫瘍

1.漿液性腫瘍

a)漿液性嚢胞腺腫

b)漿液性嚢胞腺癌

2.粘液性嚢胞腫瘍

a)粘液性嚢胞腺腫

b)粘液性嚢胞腺癌、非浸潤性

c)粘液性嚢胞腺癌、浸潤性

3.膵管内腫瘍

a)膵管内乳頭粘液性腫瘍

(1)膵管内乳頭粘液性腺腫

(2)膵管内乳頭粘液性腺癌、非浸潤性

(3)膵管内乳頭粘液性腺癌、浸潤性

b)膵管内オンコサイト型乳頭状腫瘍

(1)膵管内オンコサイト型乳頭状腺癌、非浸潤性

(2)膵管内オンコサイト型乳頭状腺癌、浸潤性

c)膵管内管状乳頭腫瘍

(1)膵管内管状乳頭腺癌、非浸潤性

(2)膵管内管状乳頭腺癌、浸潤性

d)膵上皮内腫瘍性病変

(1)低異型度膵上皮内腫瘍性病変

(2)高異型度膵上皮内腫瘍性病変

4.浸潤性膵管癌

a)腺癌

ⅰ)高分化型

ⅱ)中分化型

ⅲ)低分化型

b)腺扁平上皮癌

c)粘液癌

d)退形成癌

ⅰ)多形細胞型退形成癌

ⅱ)紡錘細胞型退形成癌

ⅲ)破骨型多核巨細胞を伴う退形成癌

5.腺房細胞腫瘍

a)腺房細胞嚢胞

b)腺房細胞癌

B.神経内分泌腫瘍

1.神経内分泌腫瘍

2.神経内分泌癌

C.混合腫瘍

D.分化方向の不明な上皮性腫瘍

1.充実性偽乳頭状腫瘍

2.膵芽腫

E.分類不能

F.その他

【2】非上皮性腫瘍

血管腫、リンパ管腫、平滑筋肉腫、悪性リンパ腫、傍神経節腫、その他

腺房細胞癌①

- 膵実質の腺房細胞から発生し、全膵腫瘍の0.5%程度と比較的稀な腫瘍である。
- 男性に比較的多く発症し、平均年齢は50～70歳、小児にも発生することがある。
- 予後は比較的良好。
- 膵のどの部分からも発生し得るが膵頭部に多い。
- 圧排性に増殖するため胆道閉塞や黄疸は少なく、特異的な症状はない。

腺房細胞癌②

- 採血でアミラーゼやリパーゼが高値となることが多く、足などに皮下結節性脂肪壊死を伴い、それによる痛みを伴う場合がある。
- 一般的な膵臓癌（浸潤性膵管癌）とは違いKRAS遺伝子変異がほとんど見られない（KRAS野生型）非常にまれ。
- 遺伝子変異としてBRCA1／2変異、BRAF融合遺伝子/再構成・RAF1融合遺伝子、などが報告されている。まれにAPC/βカテニン経路の異常、TP53遺伝子の欠失や変異などが報告されている。
- 主な標的治療薬はプラチナ系薬剤、PARP阻害剤、BRAF/MEK阻害薬。

腺房細胞癌の組織学的特徴

- 好酸性(しばしば顆粒状)の腺房細胞に類似した細胞からなる悪性腫瘍。
- 腺房構造を示すことが多いが、腺様構造、篩状構造や充実性細胞集団からなることもある。
- 細胞密度は高く、間質は一般的に少なく髄様である。
- 免疫組織化学法ではトリプシン、BCL10などに対する抗体で陽性所見が認められる。粘液は陰性である。
- 電子顕微鏡では胞体内にチモーゲン顆粒が認められる。

膵癌取扱い規約第8版より抜粋

腺房細胞癌の細胞像

- 腺房構築、充実性、腺管状や細胞の重積性を示す多量の腫瘍細胞からなる。
- 核は円形～類円形でやや偏在性、クロマチンは細顆粒状に増量し、大型核小体を認める。
- 細胞質はチモーゲン顆粒を有しているため豊富で、やや好酸性の細～粗顆粒状である。
- 一部にはロゼット様配列がみられる。
- Giemsa染色においてチモーゲン顆粒がメタクロマジーを呈するため診断に有用である。

膵癌取扱い規約第8版より抜粋

選択肢との比較

選択肢①正常膵管上皮細胞

本症例

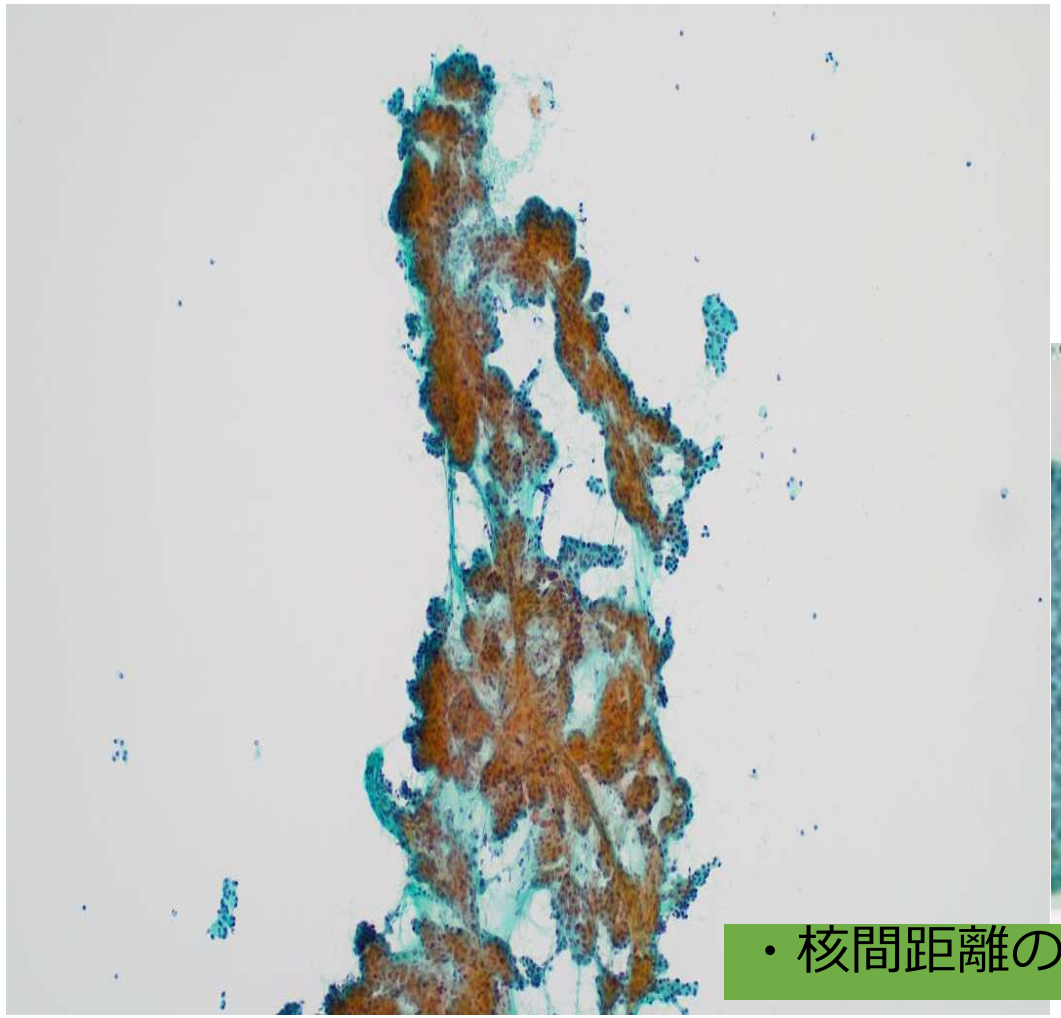

正常膵管上皮細胞

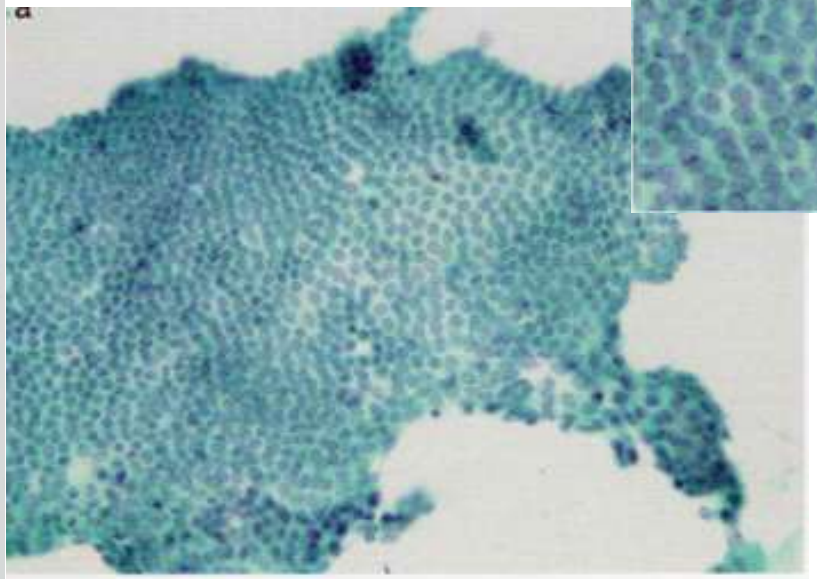

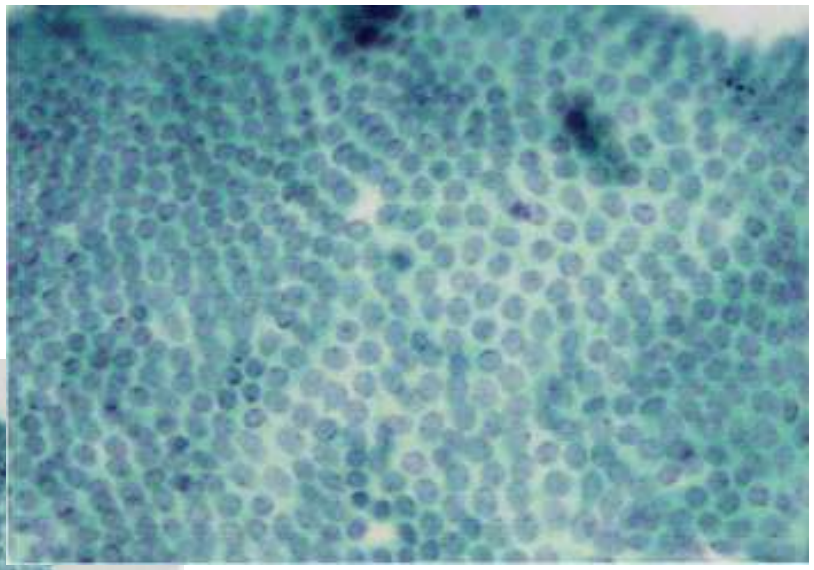

実践的EUS-FNAアトラスより

・核間距離の整ったシート状

選択肢②浸潤性膵管癌(腺癌)

本症例

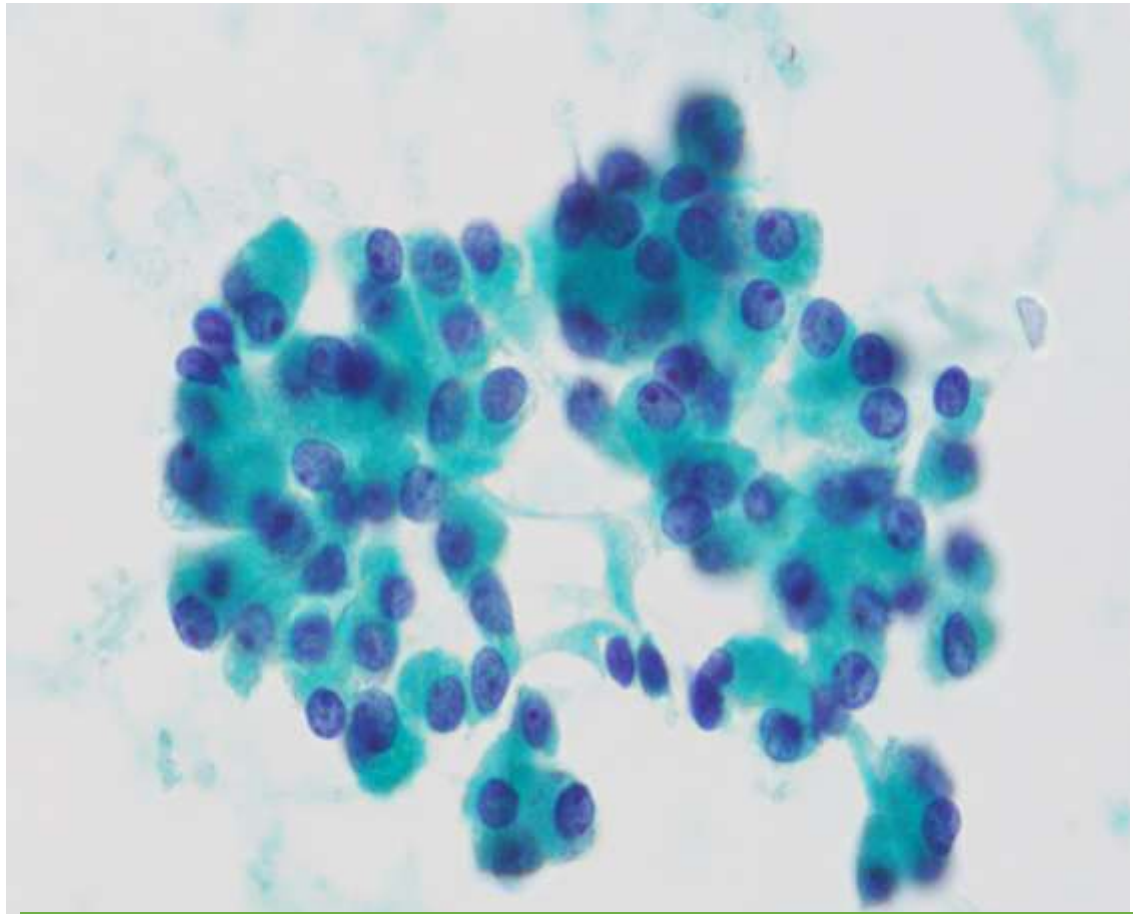

浸潤性膵管癌(腺癌)

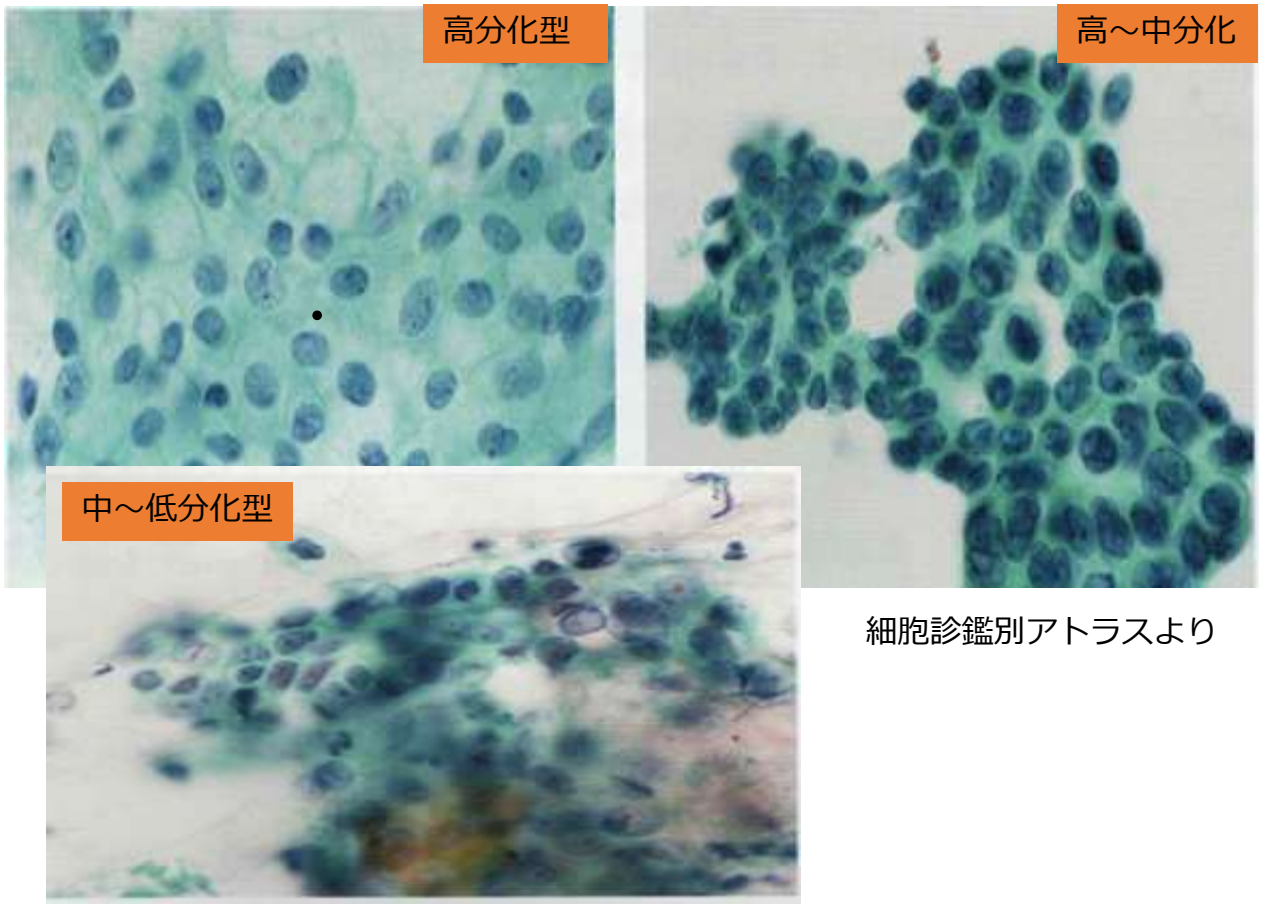

細胞診鑑別アトラスより

・大小不同の細胞集塊、細胞や核の重積性、シート状配列とともに腺管様構築、核の大小不同、核間距離不整、複数の核小体の明瞭化、核の突出像、N/C比の増加や核クロマチンの粗造化など。
・壊死あるいは炎症性の背景とともに、粘液産生所見や種々の異型を示す腺癌細胞の孤立散在性出現や大小集塊を認める。

選択肢③充実性偽乳頭状腫瘍

本症例

充実性偽乳頭状腫瘍

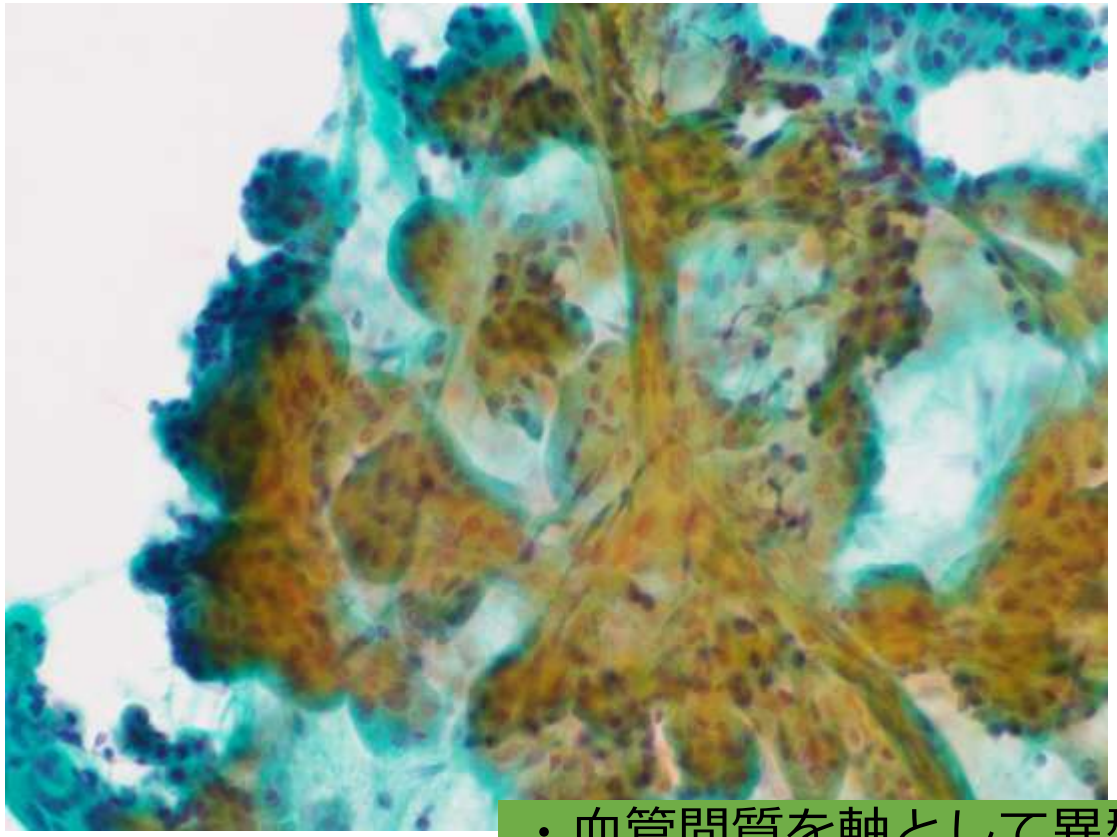

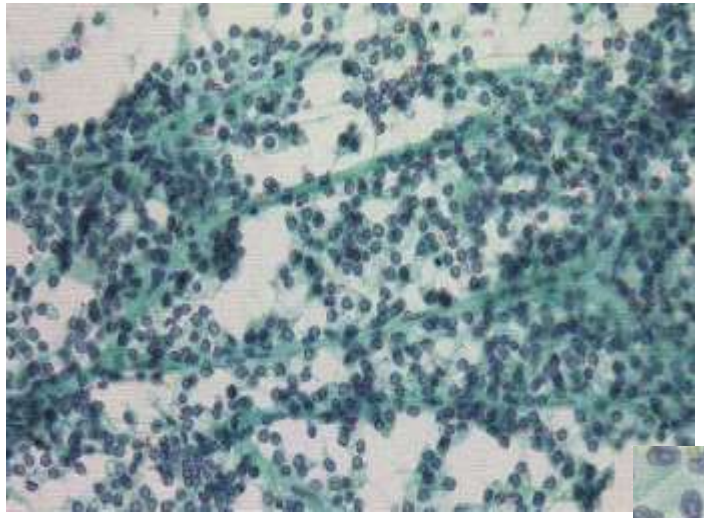

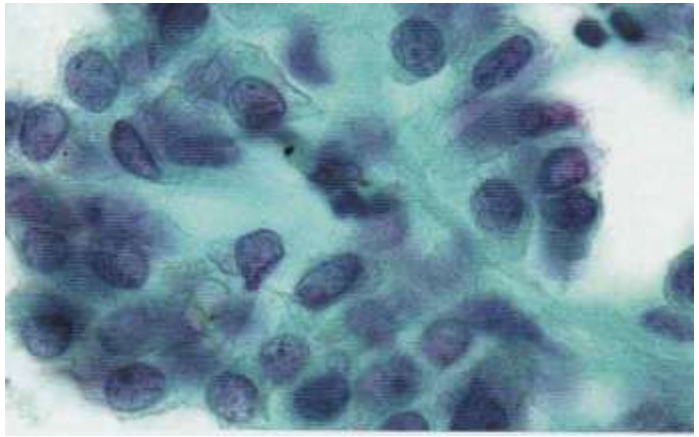

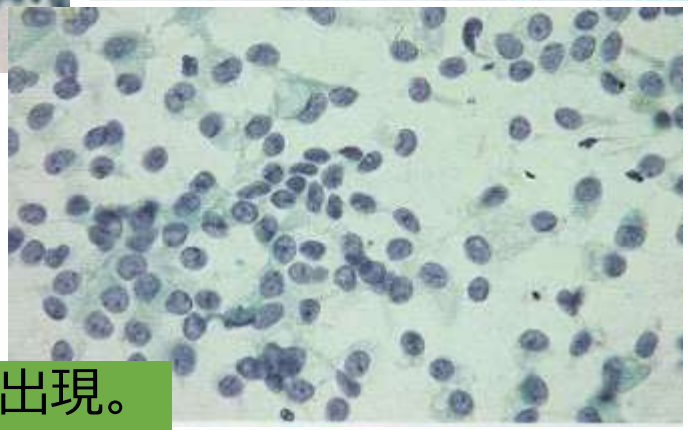

・血管間質を軸として異型の乏しい小型円形細胞が出現。

・核は円形～類円形でクロマチンは細顆粒状である。

実践的EUS-FNAアトラスより

選択肢④神経内分泌腫瘍

本症例

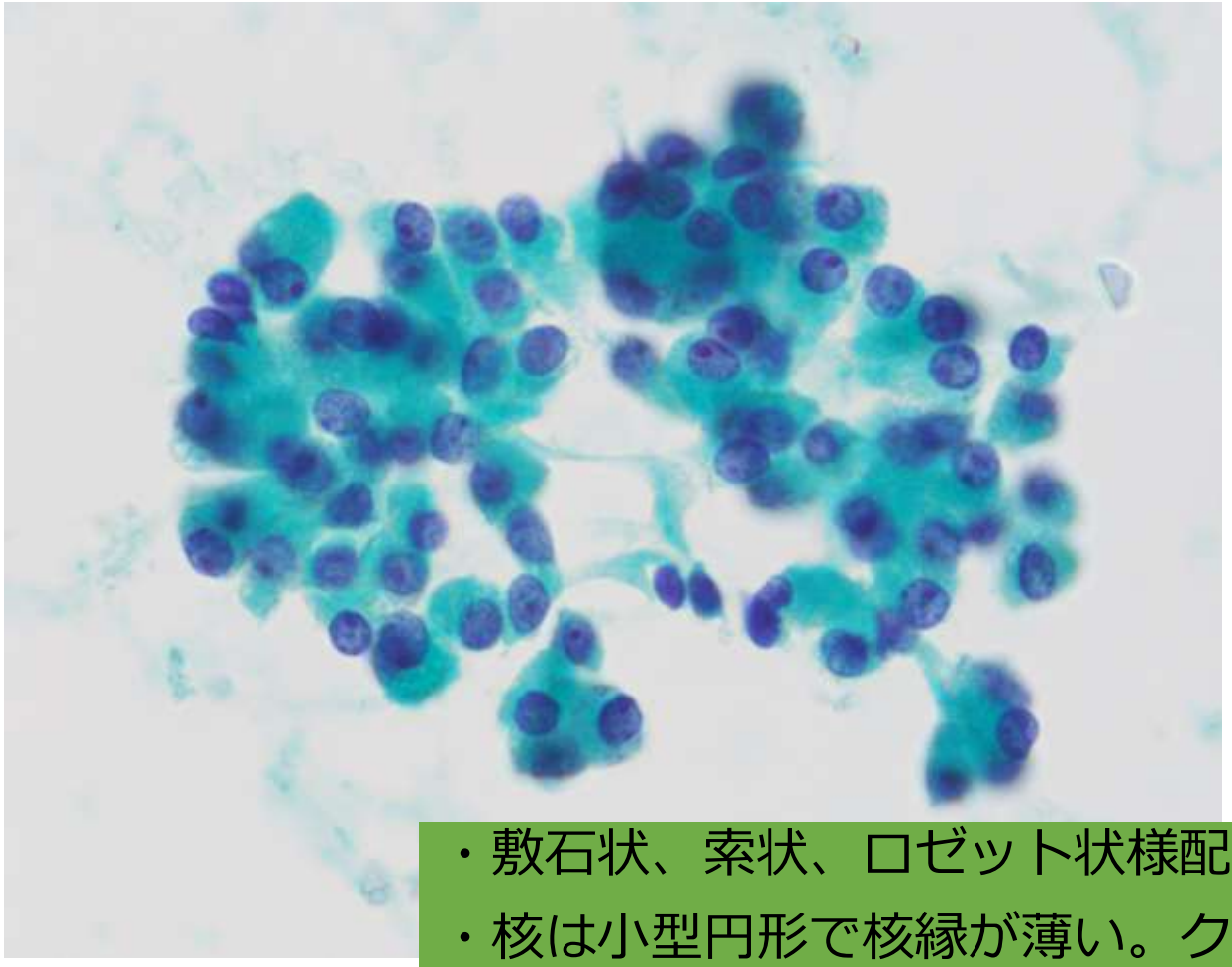

神経内分泌腫瘍

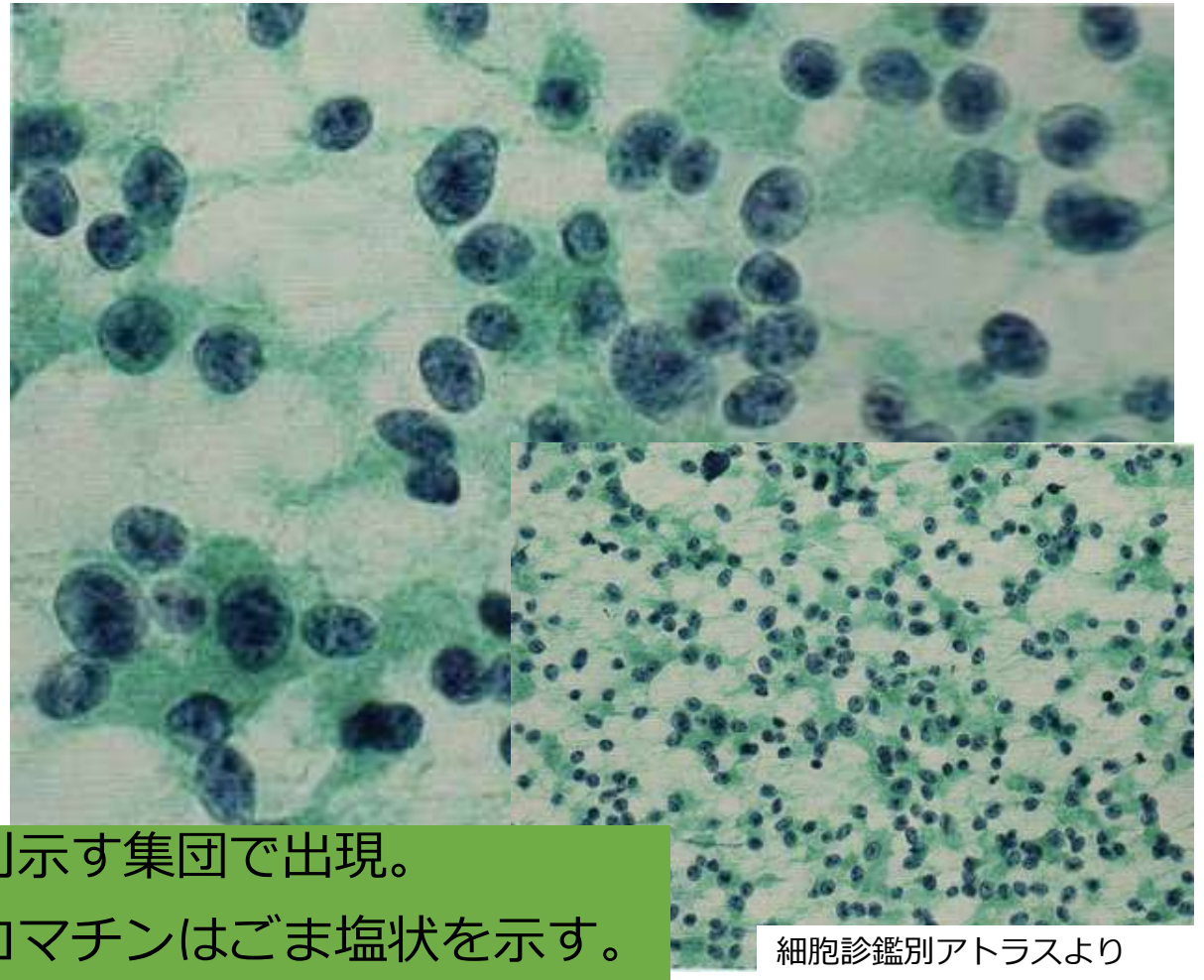

・敷石状、索状、ロゼット状様配列示す集団で出現。

・核は小型円形で核縁が薄い。クロマチンはごま塩状を示す。

細胞診鑑別アトラスより

選択肢⑥膵管内乳頭粘液性腫瘍(IPMA)

本症例

膵管内乳頭粘液性腫瘍(IPMA)

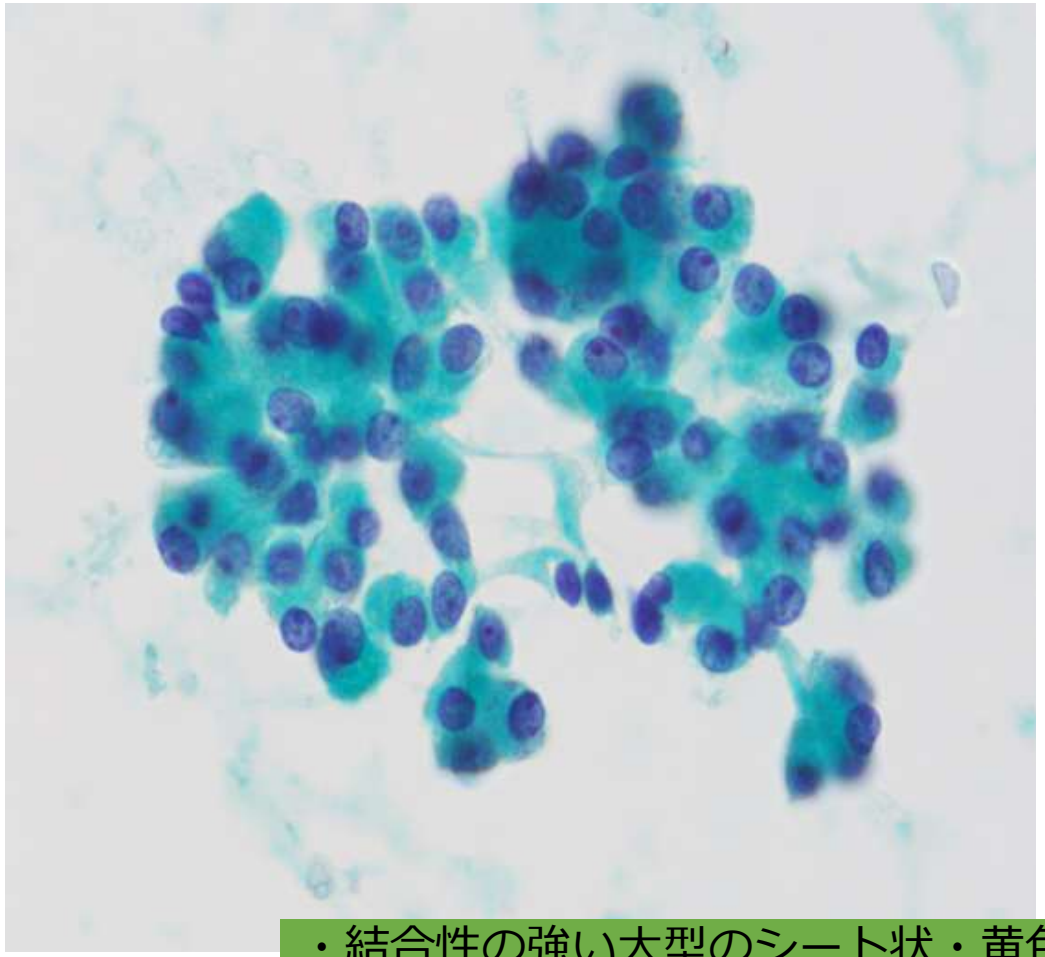

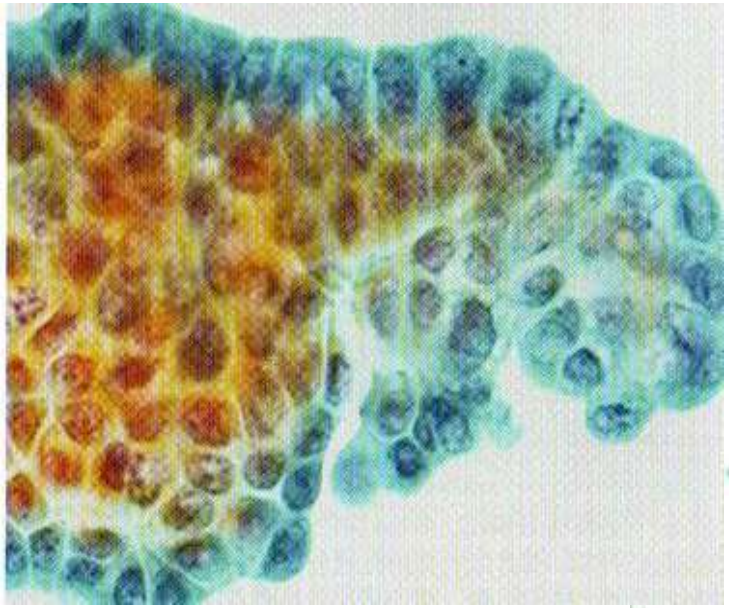

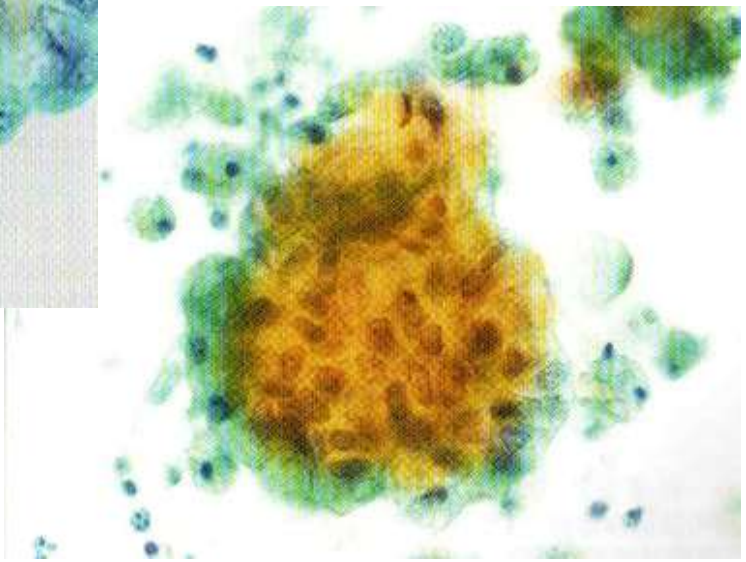

・結合性の強い大型のシート状・黄色調の粘液をもつ細胞集塊が出現

細胞診鑑別アトラスより

鑑別点

小型円形細胞よりなる腫瘍の細胞学的鑑別

組織型	腺房細胞癌	SPN	神経内分泌腫瘍
出現パターン 配列	腺房構造がある	毛細血管周囲に充実散在性	小集塊、散在性
細胞質	泡沫状～顆粒状	泡沫状で多角形、空胞	微細顆粒状で類円形
核形 クロマチン	円形～類円形 粗顆粒状	類円形～楕円形 微細顆粒状	円形～類円形 顆粒状
免疫染色	Synaptophysin（-） ChromograninA（±） Tripsin（+） BCL-10（+）	Synaptophysin（±） ChromograninA（-） Vimentin（+） B-catenin（核+）	Synaptophysin（+） ChromograninA（+）
遺伝子異常	BRAF/RAF1 fusion、 BRCA1/2、PALB2/ATM、 APC/CTNNB1、SMAD4、 TP53など多様	CTNNB1 exon 3 activating mutationがほぼ 特徴的	MEN1、DAXX、ATRX、 PTEN/TSC1/TSC2などmTOR pathway

まとめ

今回比較的稀な症例を経験することが出来た。細胞診では鑑別困難と判定したが、再度見直すと、顆粒状の細胞質や核のクロマチンパターンを注意深く観察することにより腺房細胞性腫瘍までは鑑別出来たのではないのかと考える。小型円形細胞はNET、SPNとの鑑別が困難となることがあるため免疫染色を実施することが必要である。