令和8年度　第３回症例検討会
～症例２～

熊本大学病院
病理部/医療技術部病理技術部門
石原　光浩

症　例

- 患　者：70代、男性
- 検　体：右胸水
- 既往歴：糖尿病・前立腺肥大症・腎不全
- 現病歴：検診にて、右肺上葉に異常陰影と縦隔リンパ節腫大

急速に右胸水が貯留したため、穿刺廃液

Papanicolaou染色

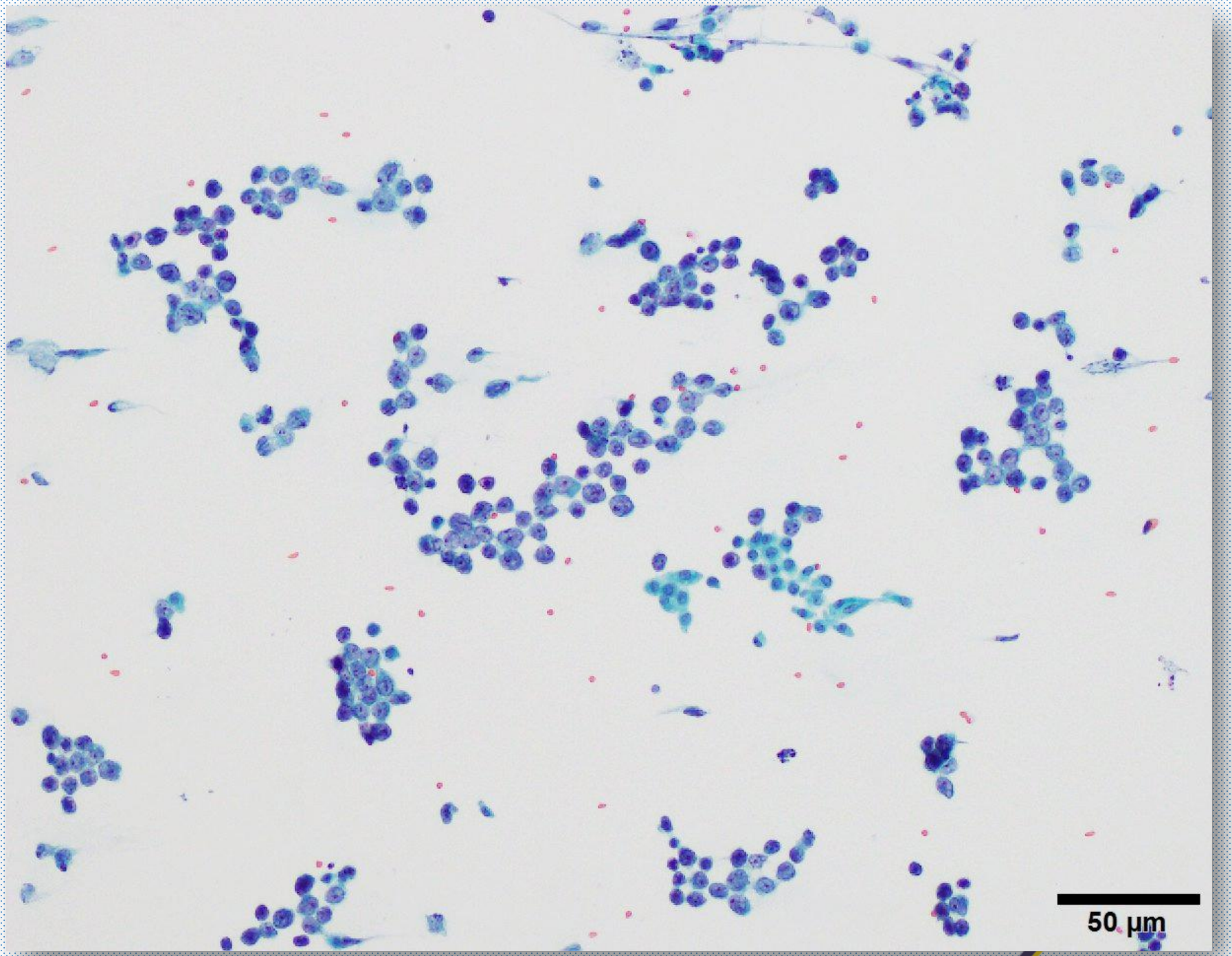

×10

Papanicolaou染色

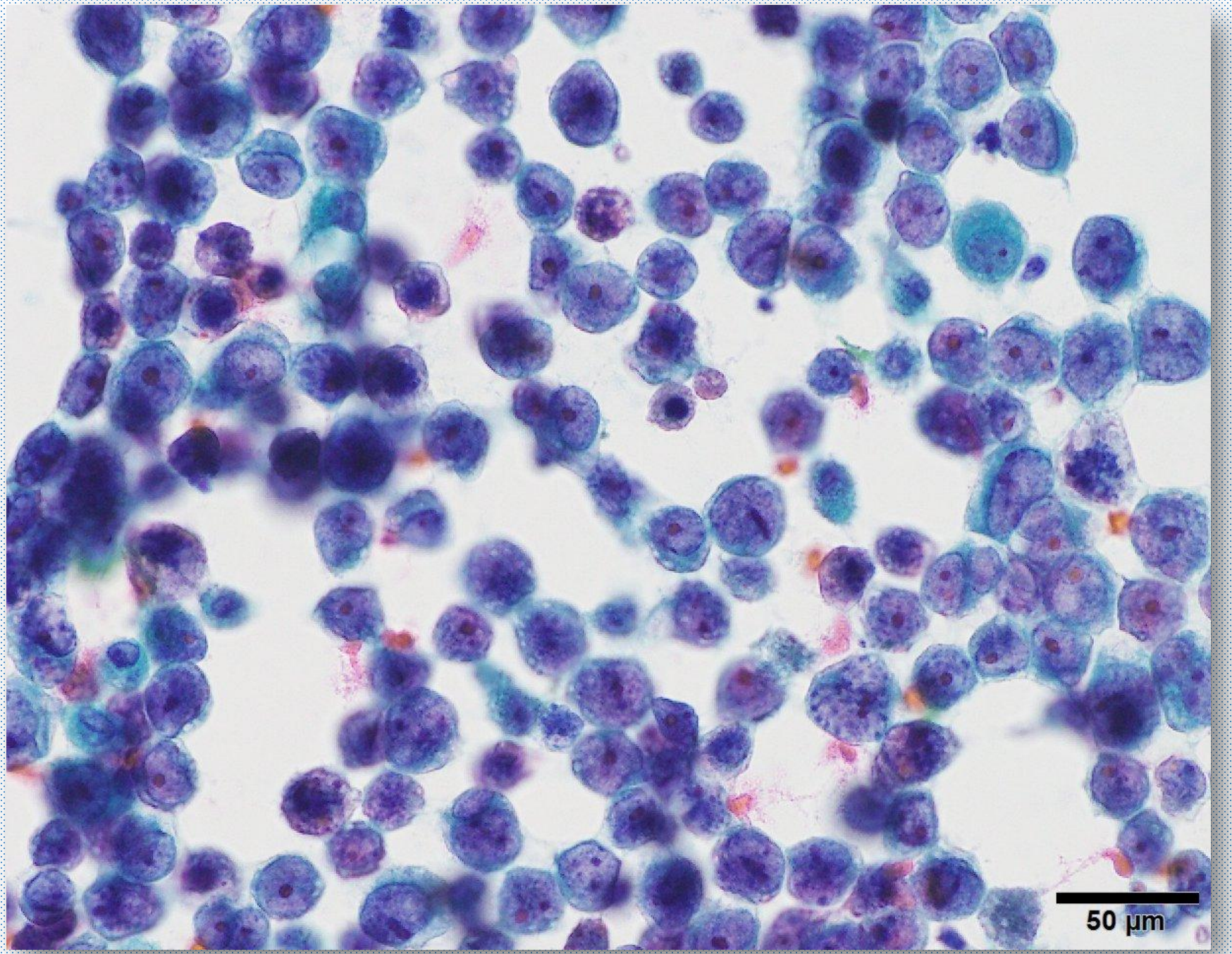

×60

Papanicolaou染色

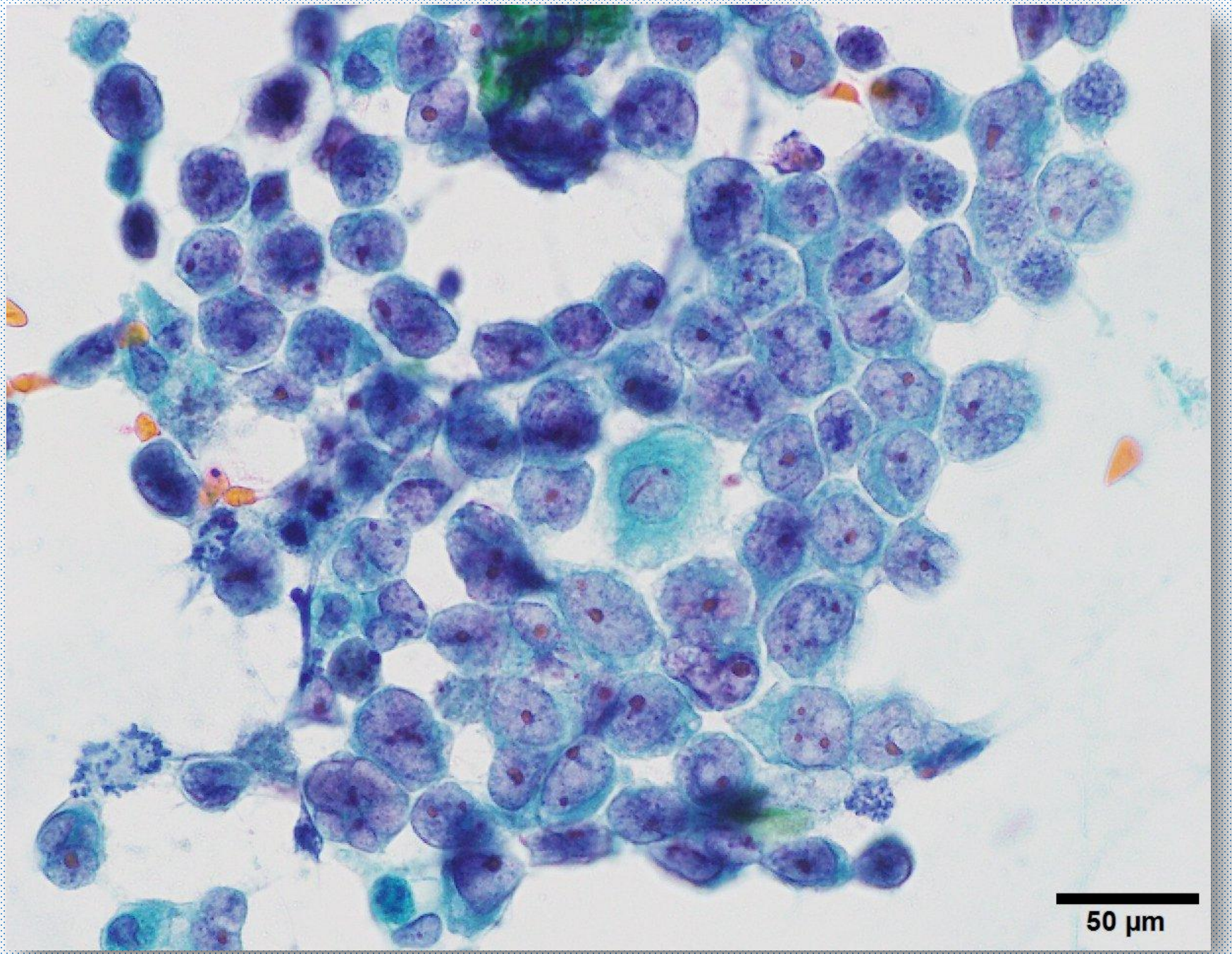

×60

Papanicolaou染色

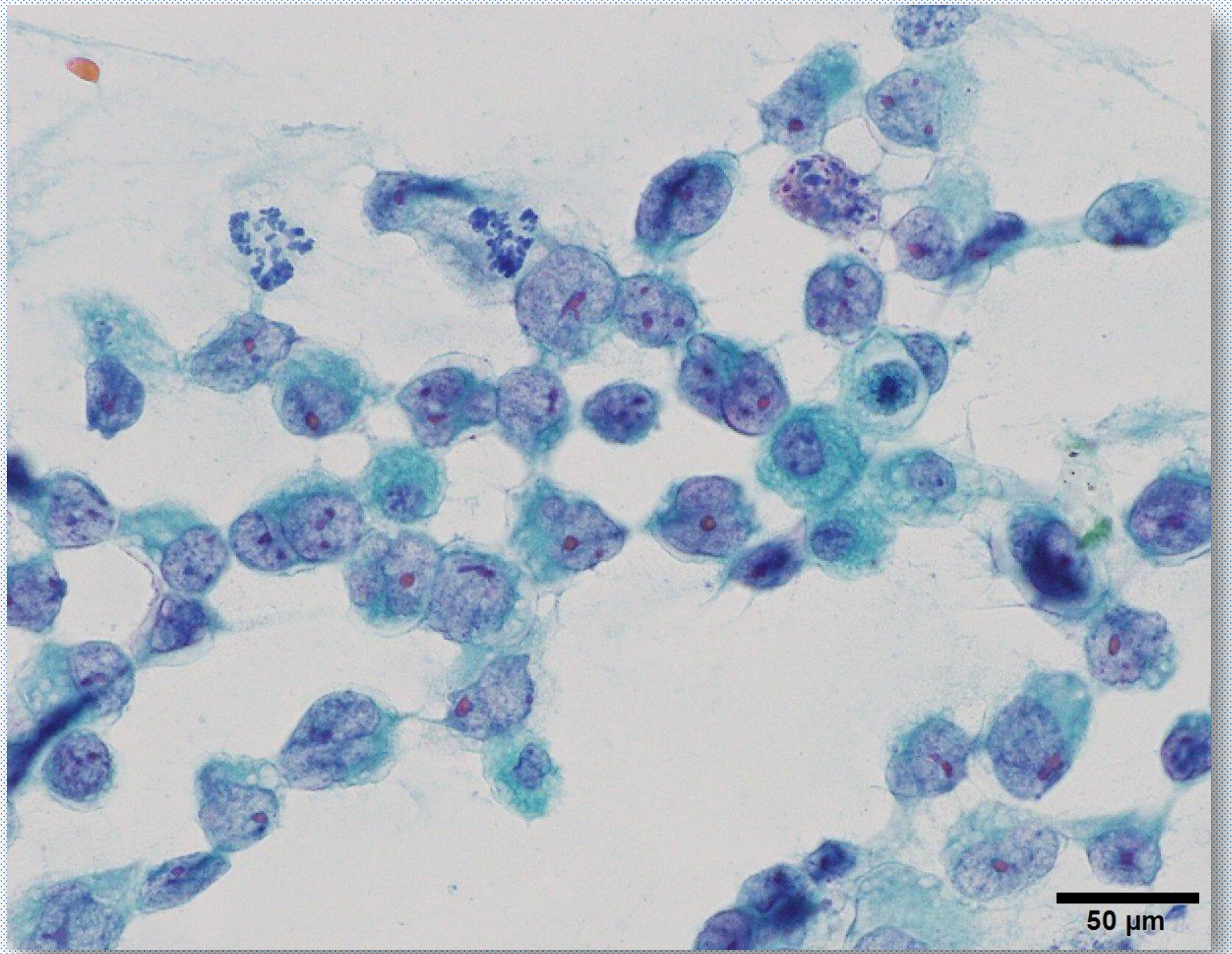

×60

Papanicolaou染色

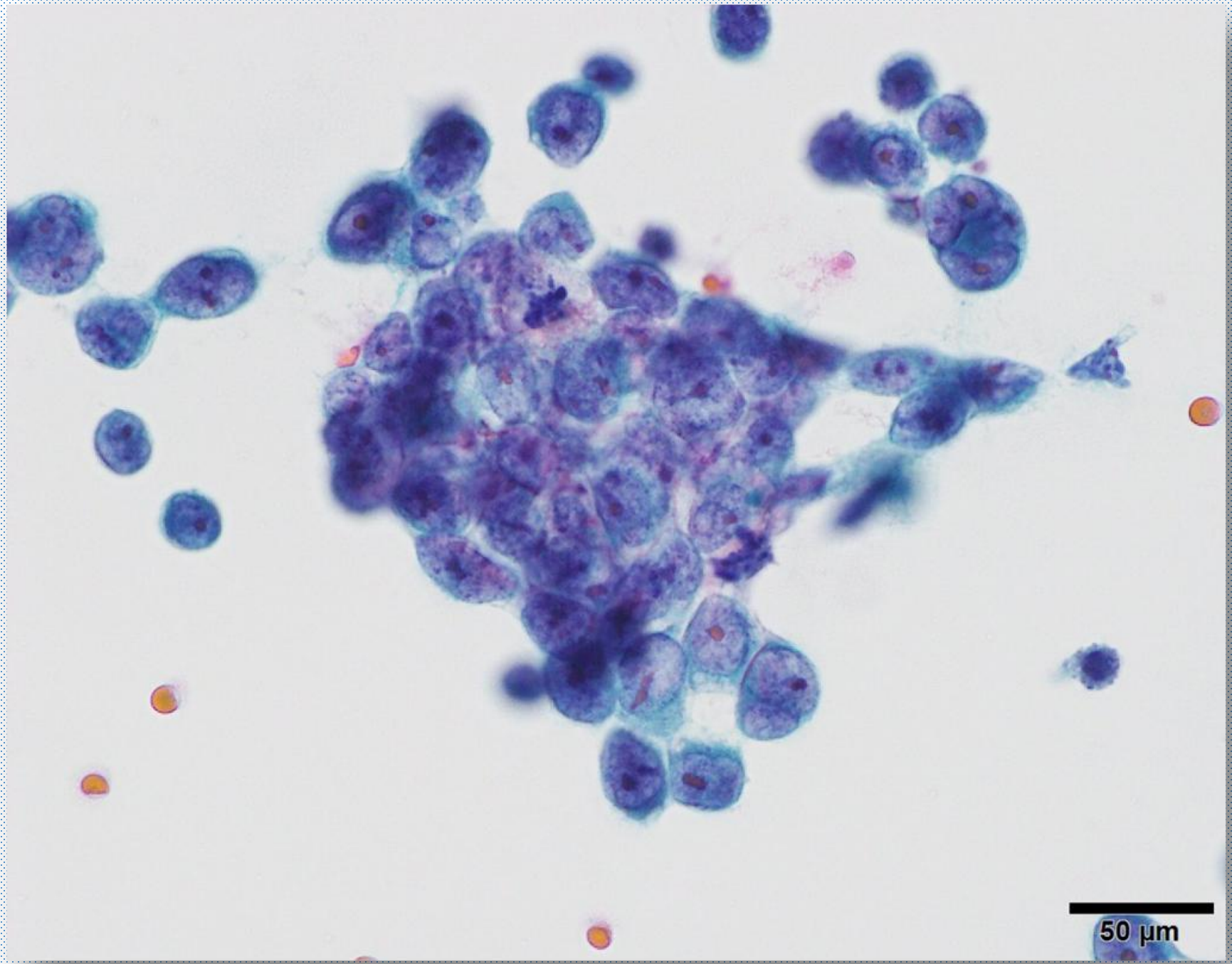

×60

May-Giemsa染色

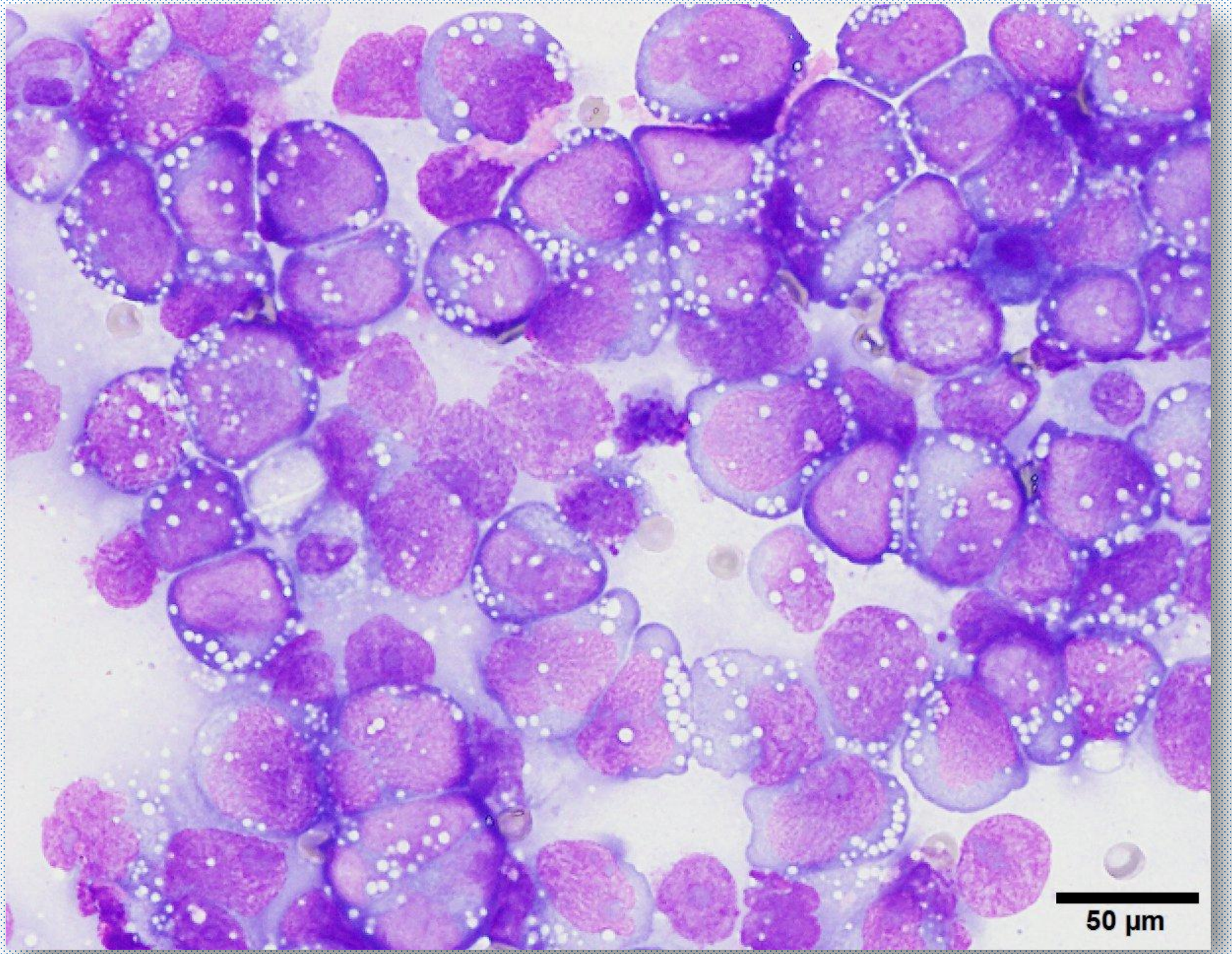

×60

PAS染色

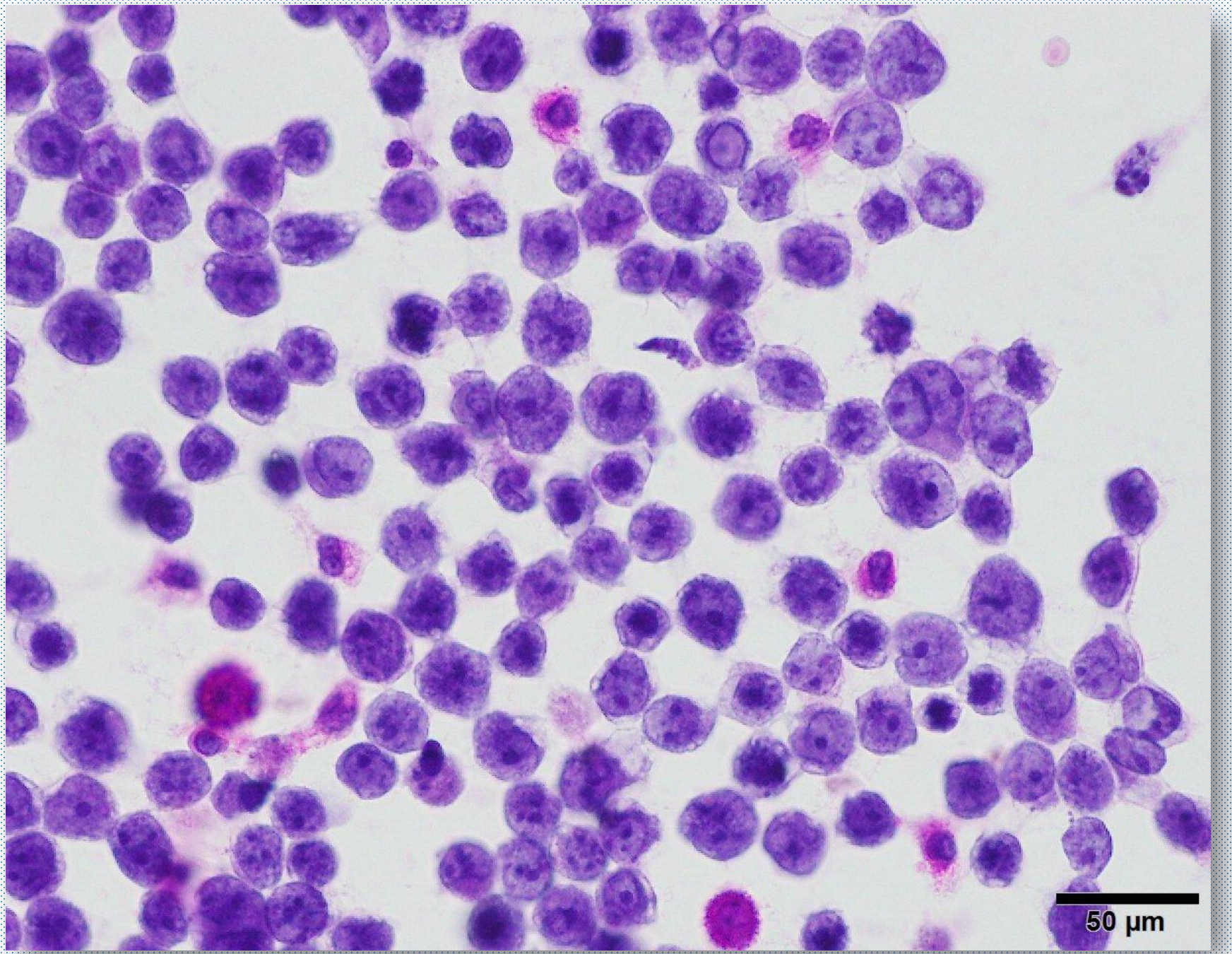

×60

選択肢

① 活動性中皮細胞

② 悪性中皮腫

③ 扁平上皮癌

④ 腺癌

⑤ 小細胞癌

⑥ 悪性リンパ腫

【Cytological diagnosis：Malignant cell】

- 出現パターン

  孤立散在性主体（明らかな上皮性結合確認できないが上皮様細胞集塊）

  結合性強固な小型細胞集塊や大型細胞集塊は認めない

- 細胞所見

  細胞質：パパニコロウ染色で細胞質は狭小

  Giemsa染色で好塩基性細胞質、複数の打ち抜き状小空胞

  核：高度な核形不整、核縁薄い

  クロマチン：細顆粒状

  核小体：明瞭で腫大

胸水　セルブロック

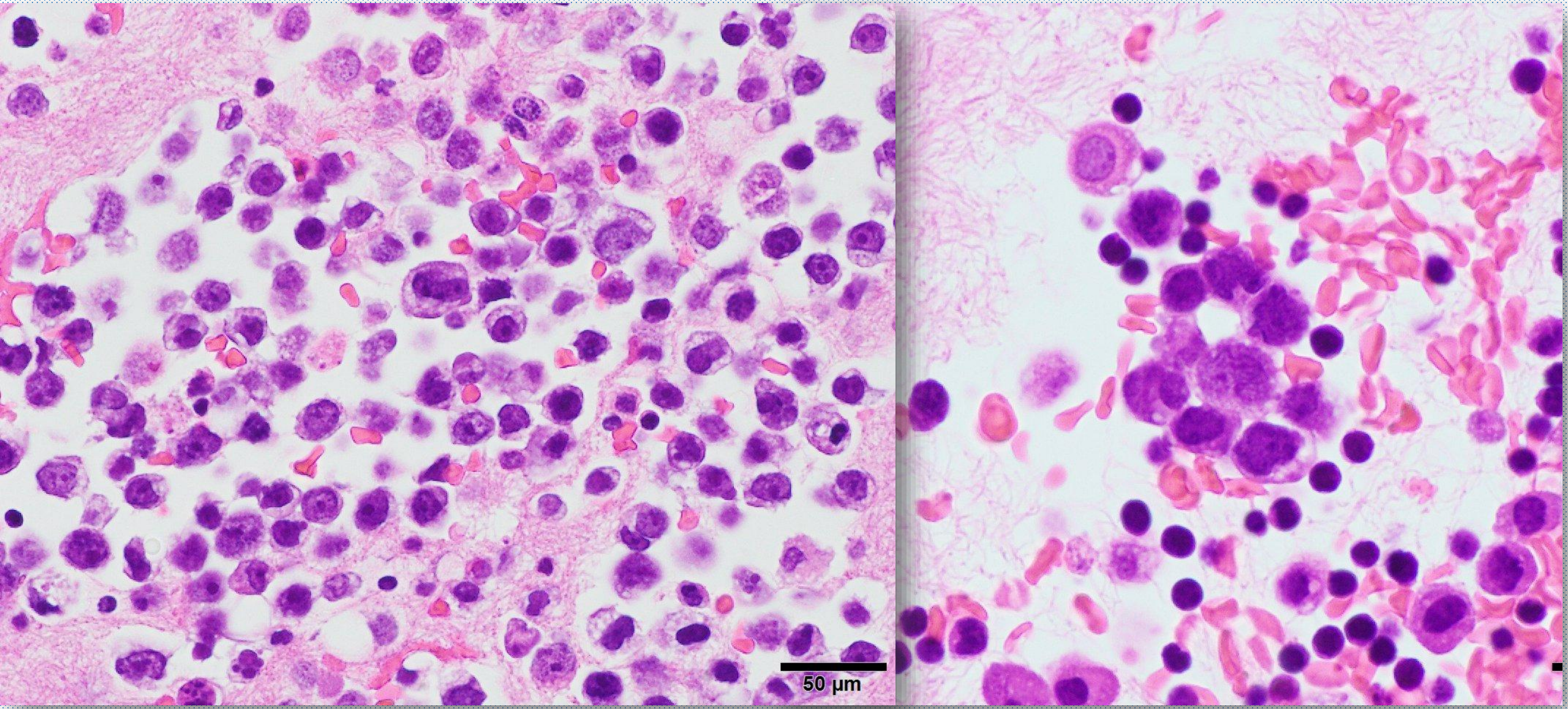

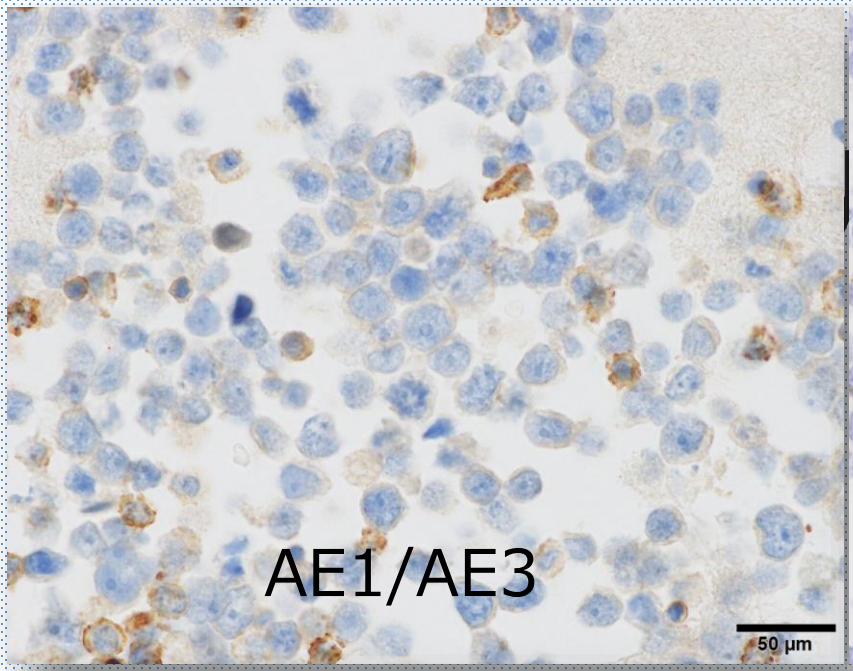
AE1/AE3
50 µm

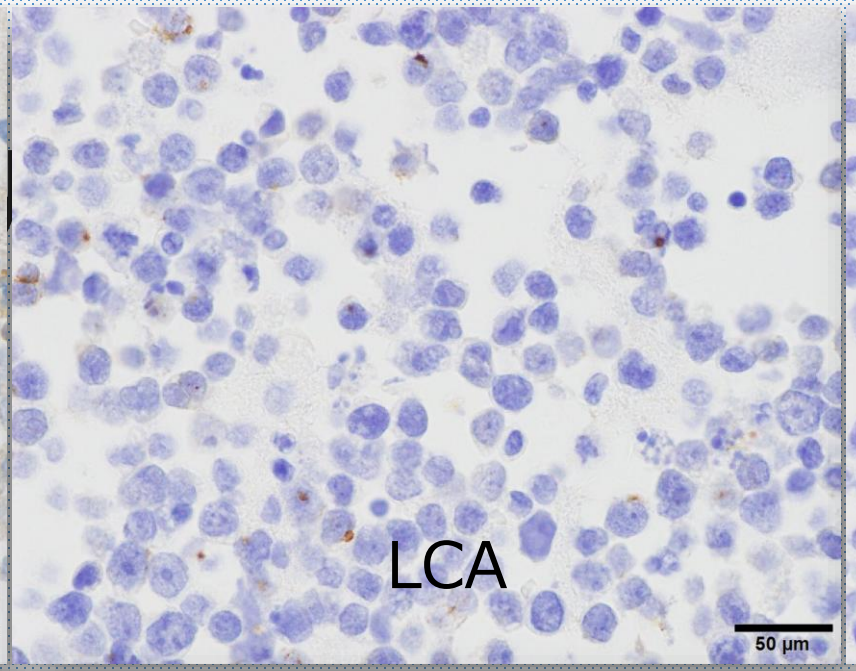
LCA
50 µm

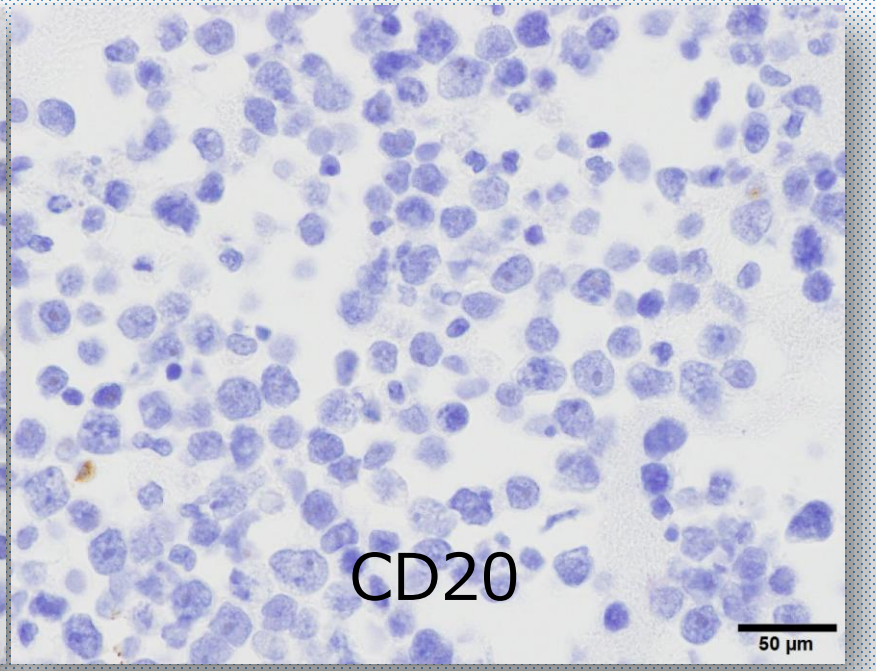
CD20
50 µm

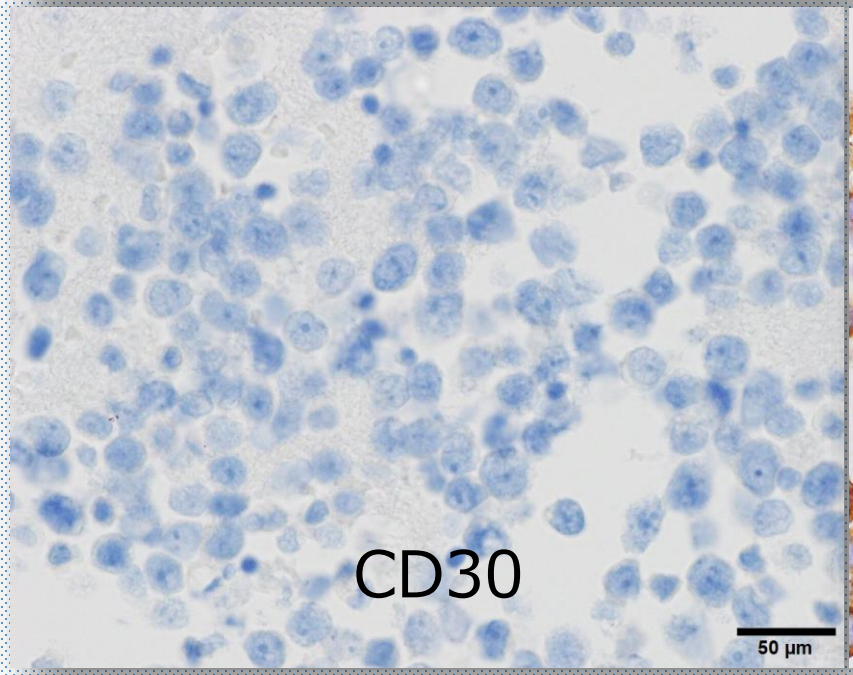
CD30
50 µm

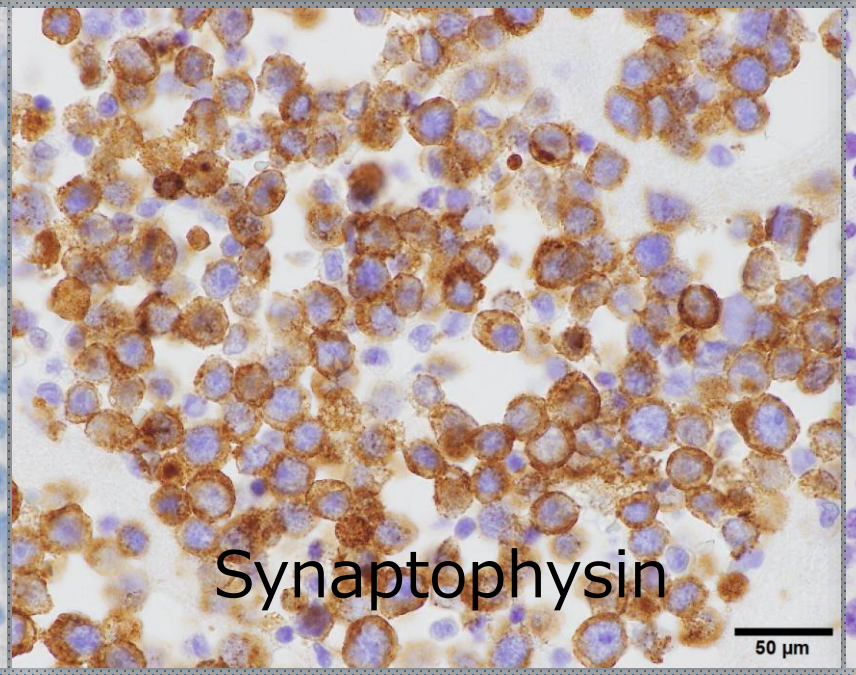
Synaptophysin
50 µm

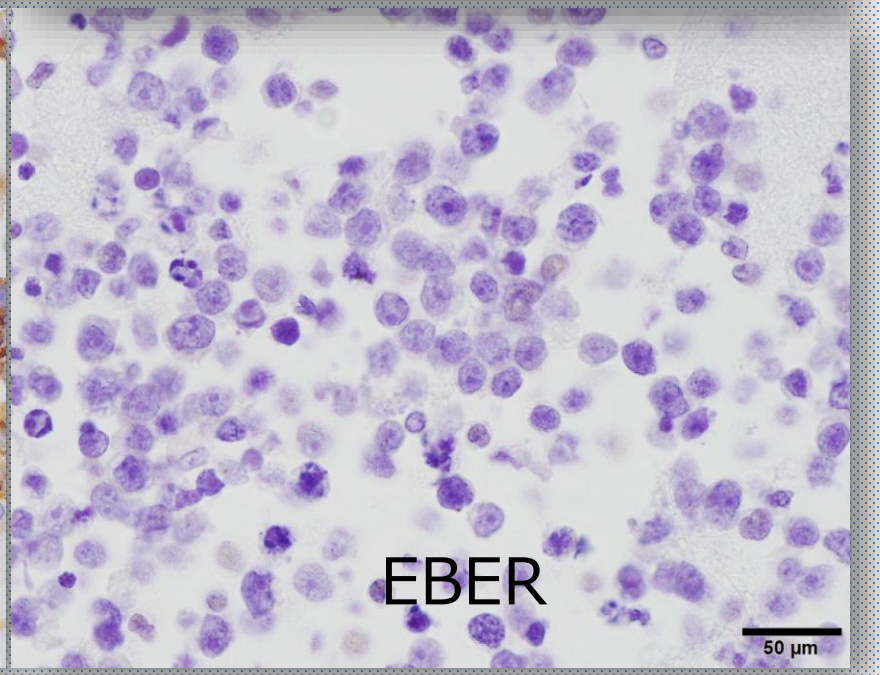
EBER
50 µm

免疫染色　結果

抗体	結果	抗体	結果	抗体	結果
AE1/AE3	Focal	Synaptophsin	+	CD3	-
LCA	-	Chromogranin	-	CD20	-
TTF-1	-	INSM1	+	CD30	-
P40	-	Ki-67	70-80%	EBER	-

【 Pathological Diagnosis 】

Pleural effusion, right, cell block :
- Small cell carcinoma

Ancillary studies:
Cytokeratin AE1/AE3: very focally positive
TTF-1: negative
P40: negative
INSM1: positive
Synaptophysin: positive
Ki-67 labeling index: 70-80%

選択肢

① 活動性中皮細胞

② 悪性中皮腫

③ 扁平上皮癌

④ 腺癌

⑤ 小細胞癌

⑥ 悪性リンパ腫

【Cytological diagnosis：Malignant cell】

- 出現パターン

  孤立散在性主体（明らかな上皮性結合確認できないが上皮様細胞集塊）

  結合性強固な小型細胞集塊や大型細胞集塊は認めない

- 細胞所見

  細胞質：パパニコロウ染色で細胞質は狭小

  Giemsa染色で好塩基性細胞質、複数の打ち抜き状小空胞

  核：高度な核形不整、核縁薄い

  クロマチン：細顆粒状

  核小体：明瞭で腫大

【Cytological diagnosis：Malignant cell】

- 出現パターン

  孤立散在性主体（明らかな上皮性結合確認できないが上皮様細胞集塊）

  結合性強固な小型細胞集塊や大型細胞集塊は認めない

- 細胞所見

  細胞質：パパニコロウ染色で細胞質は狭小

  Giemsa染色で好塩基性細胞質、複数の打ち抜き状小空胞

  核：高度な核形不整、核縁薄い

  クロマチン：細顆粒状

  核小体：明瞭で腫大

小細胞癌（体腔液）

- 細胞所見

（基本像）

出現パターン

①小型細胞集塊主体で孤立性に出現

②強固な細胞集塊に出現（大小の細胞集塊）

（細胞所見）

乏しい細胞質、核線、核縁不明瞭、木目込み様配列や

一列縦隊配列、ごま塩状クロマチン、核小体目立たない

→　木目込み様配列、一列縦隊配列は、診断的価値

小細胞癌（体腔液）

- Papaniclau染色
- May-Giemsa染色
- ＰAS反応

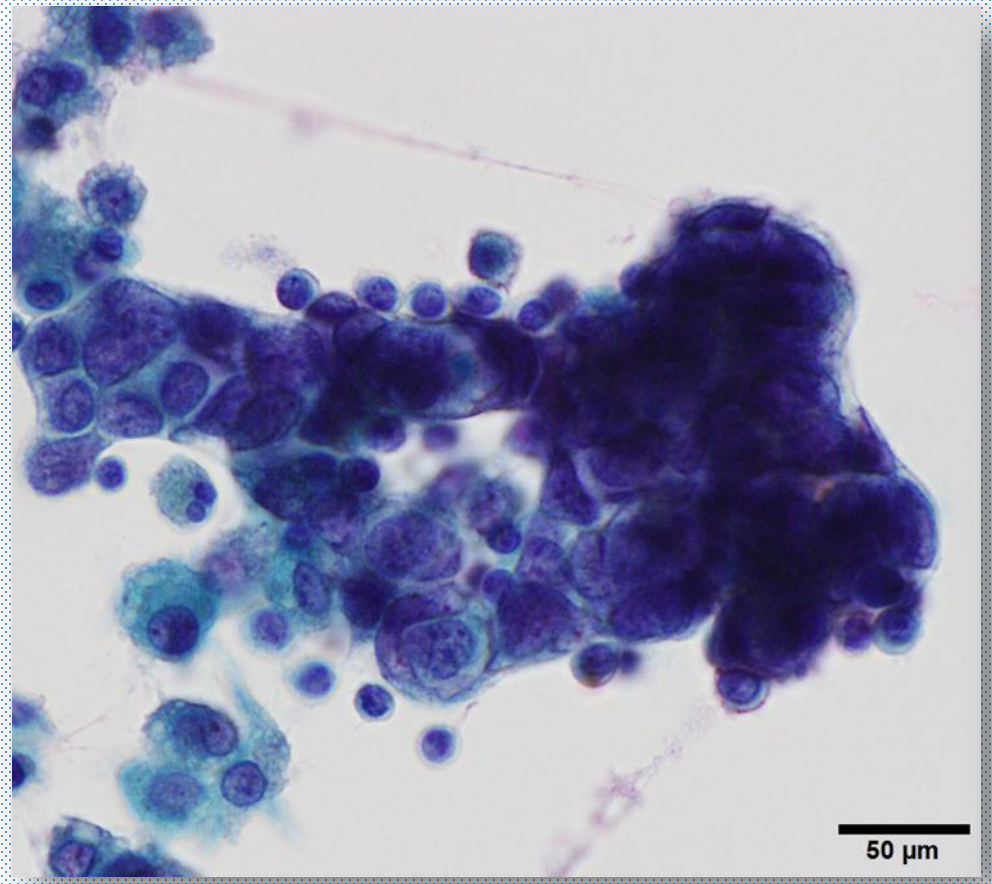

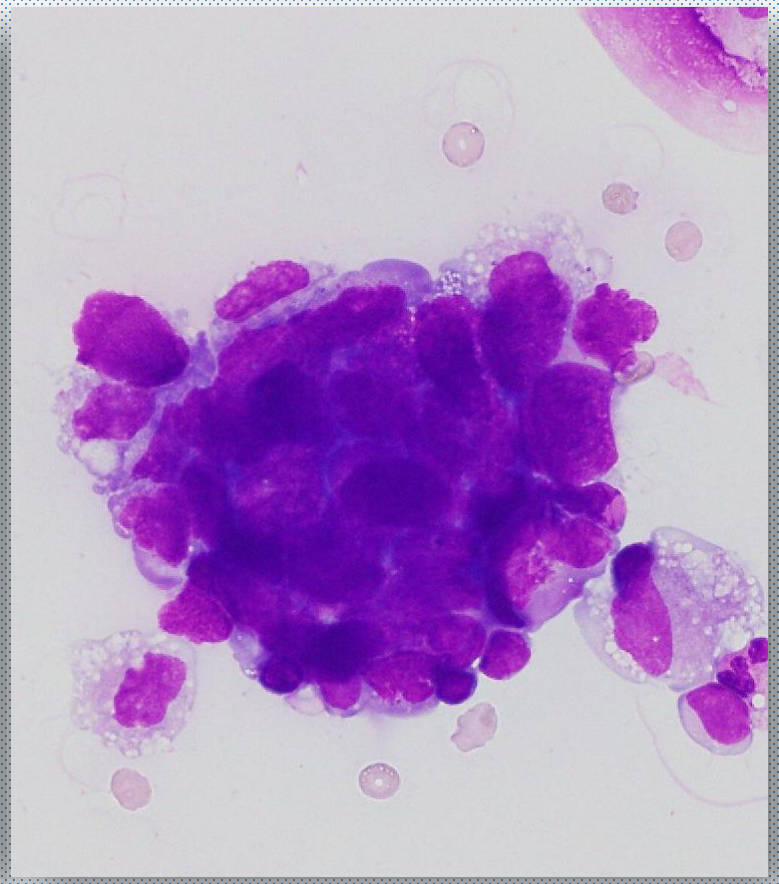

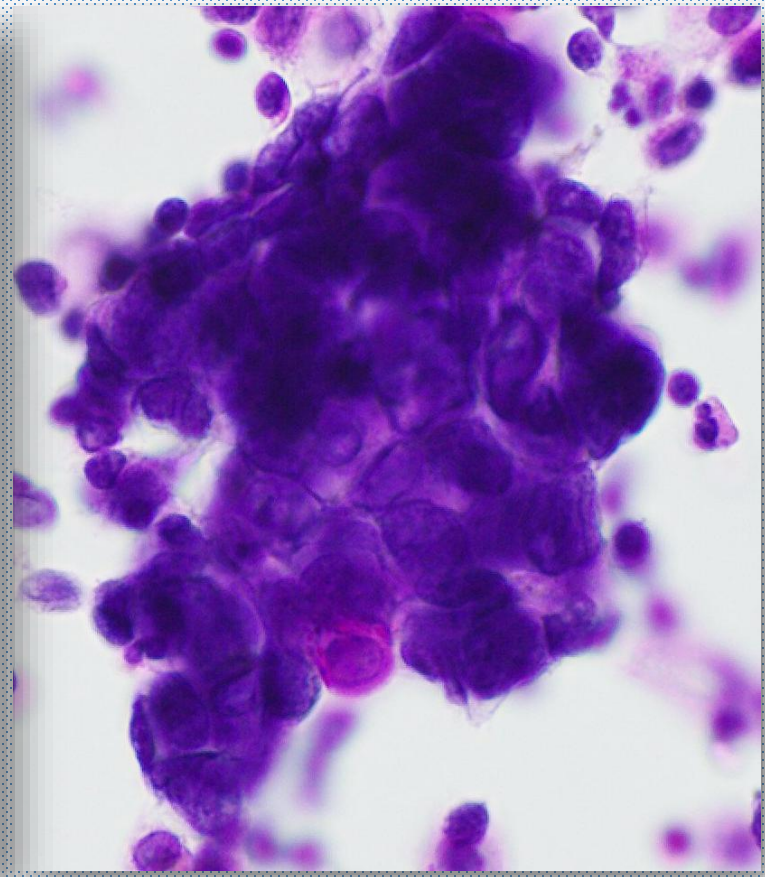

木目込み様配列

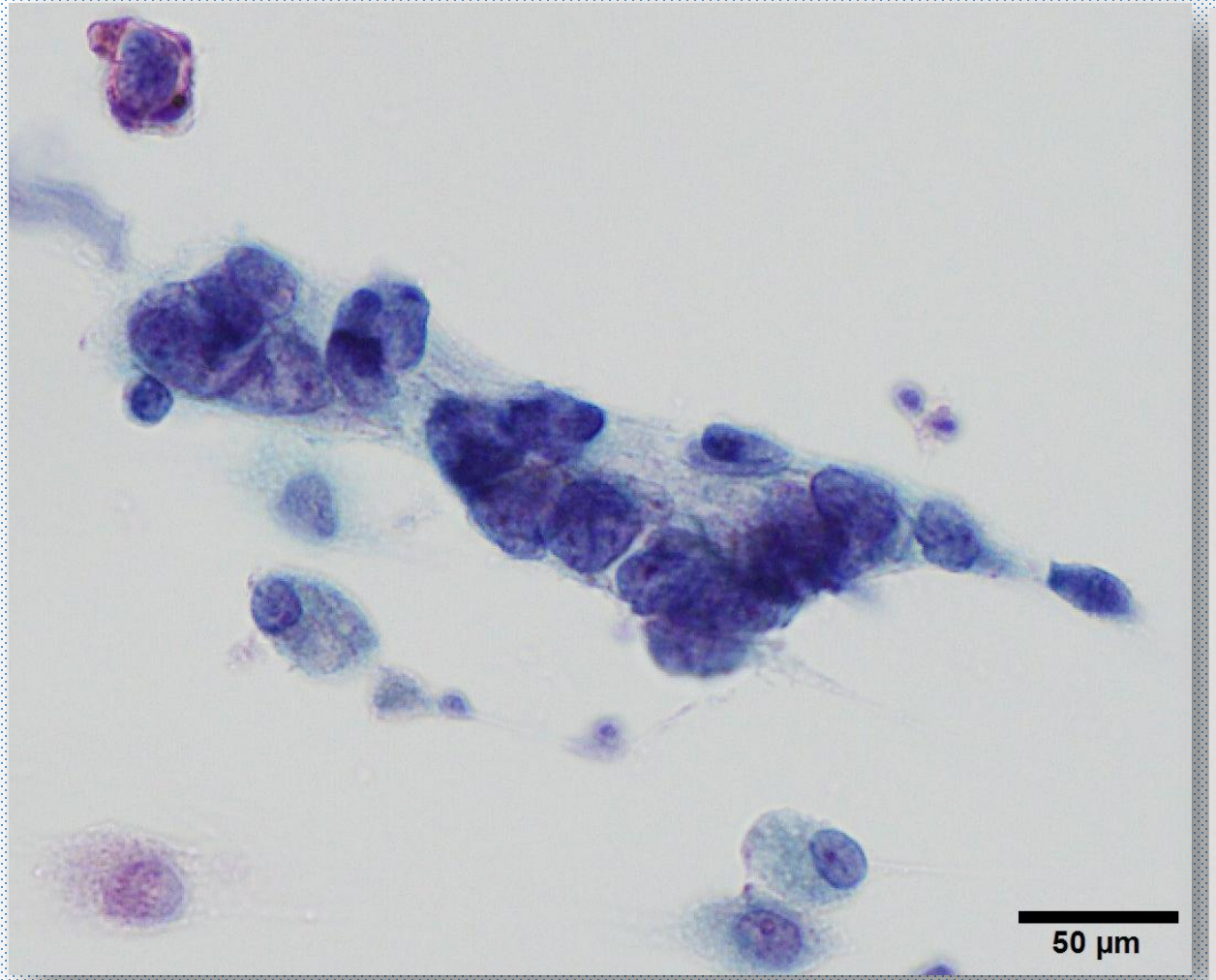

一列縦隊配列

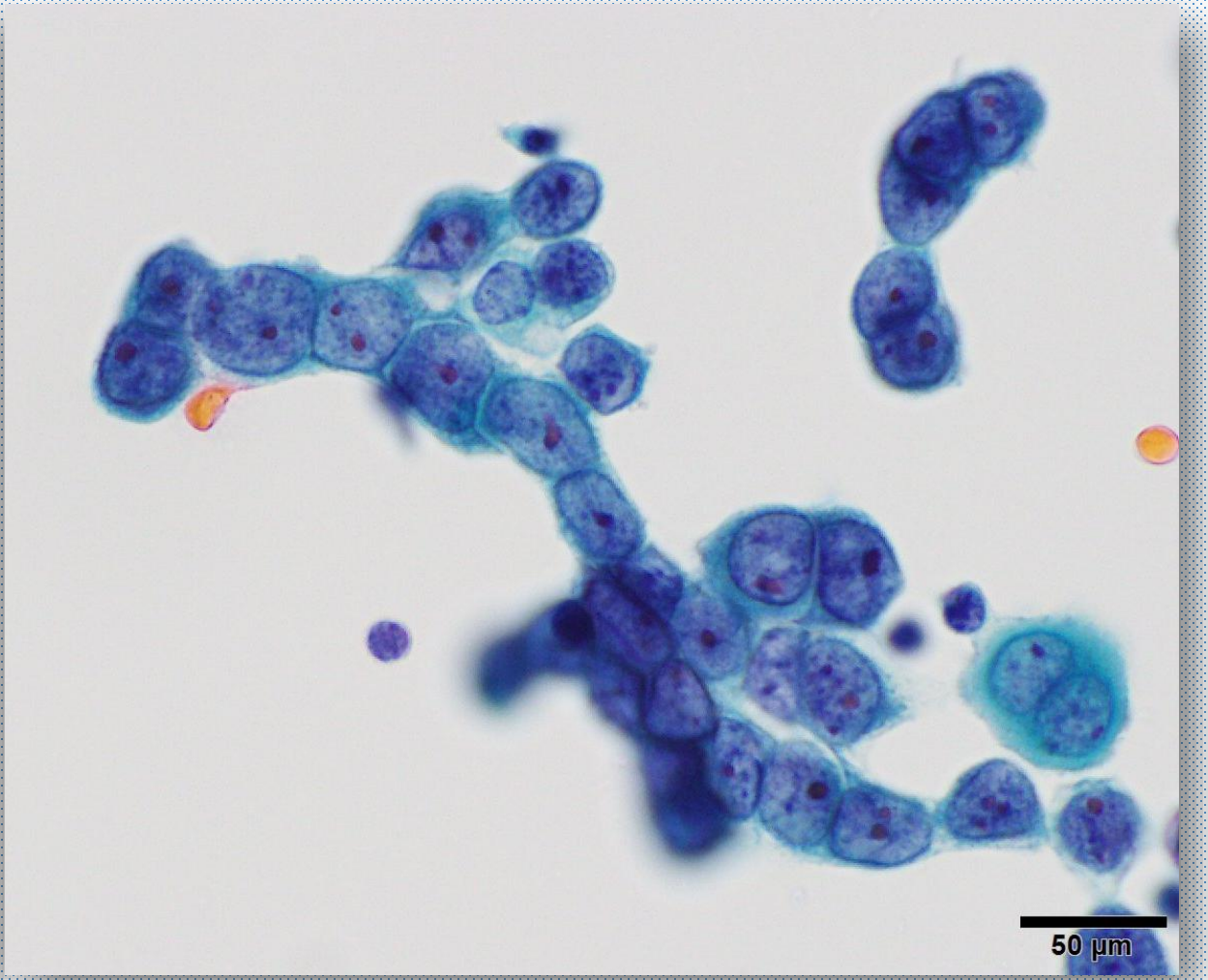

本症例

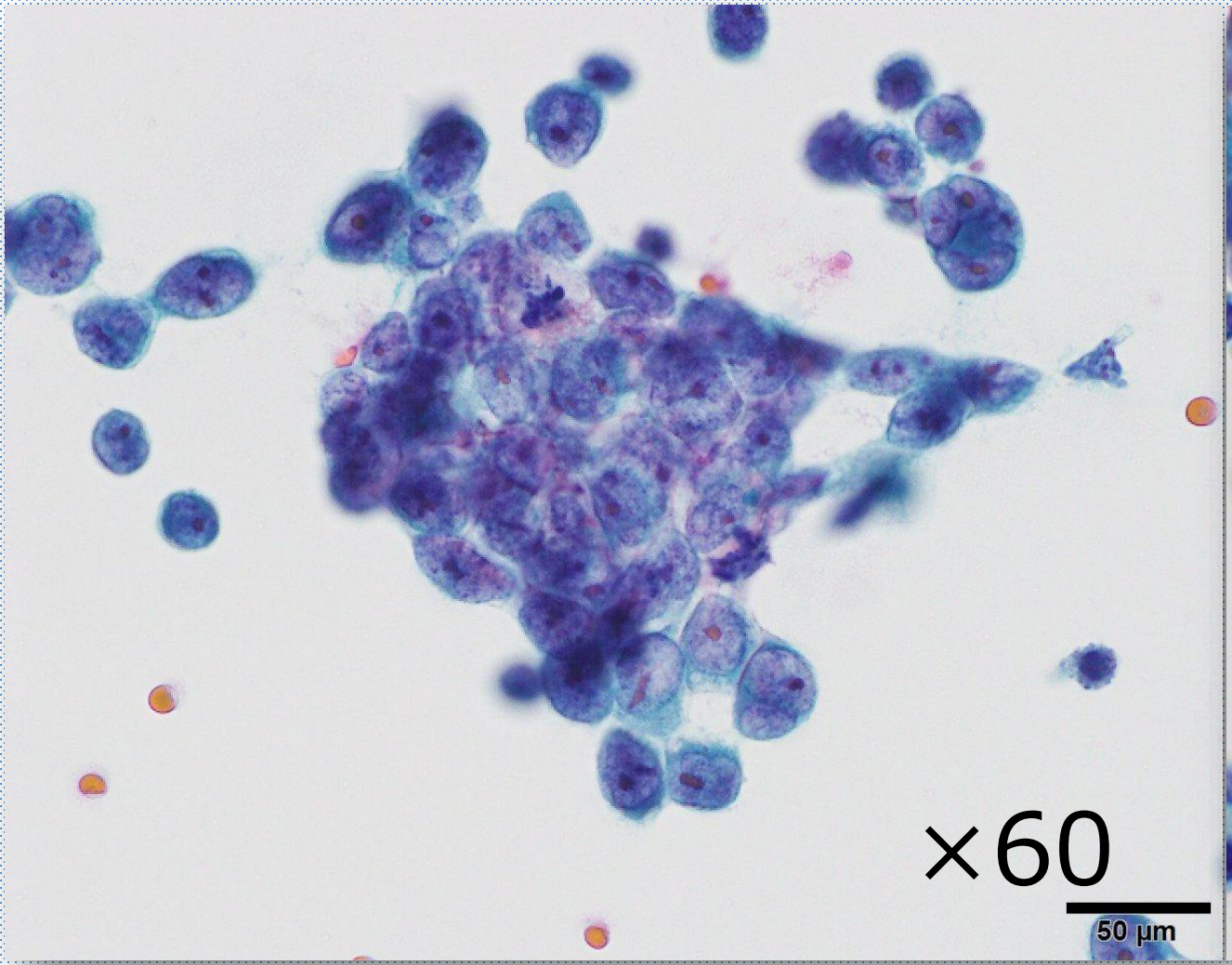

小細胞癌（典型像）

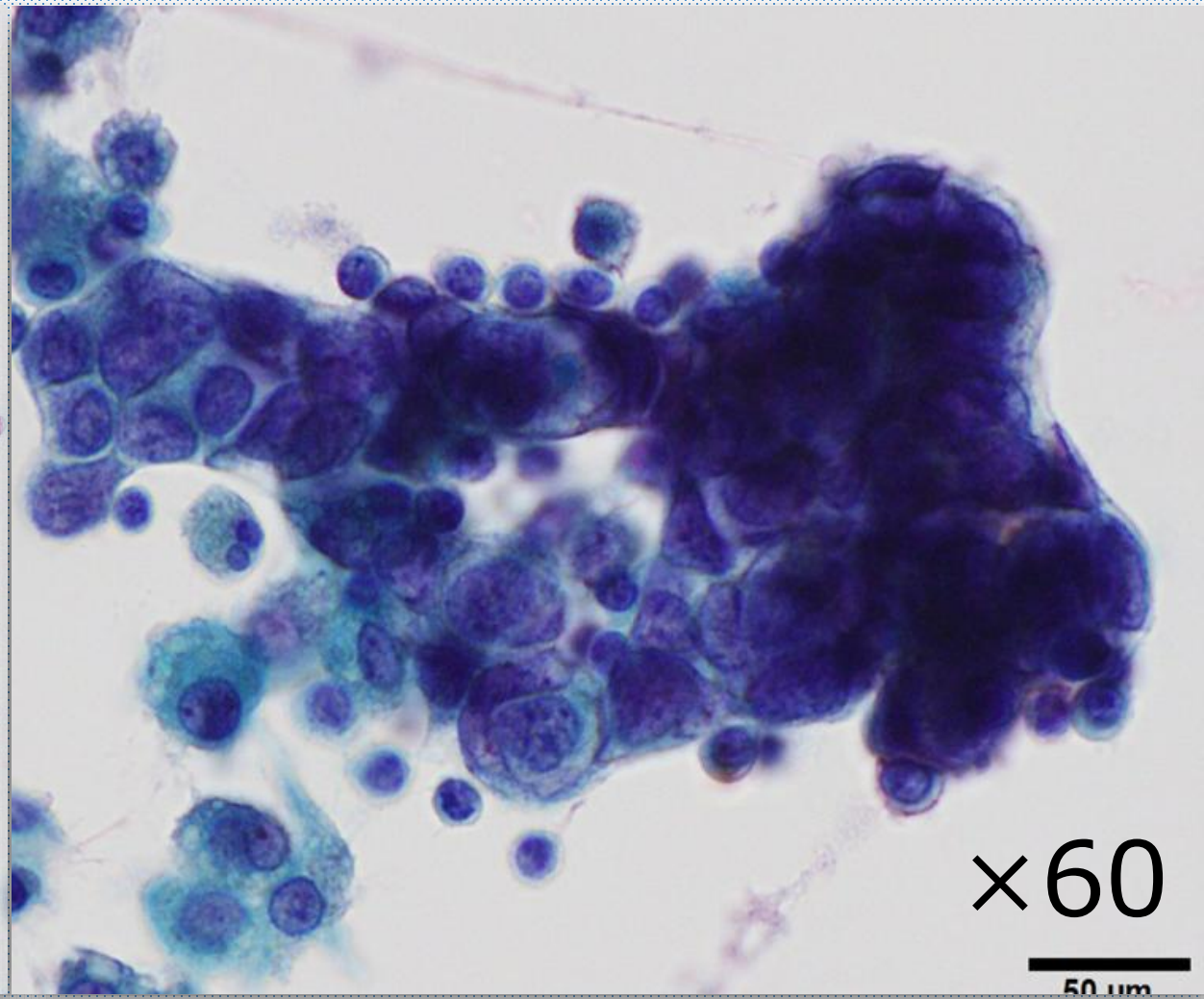

本症例

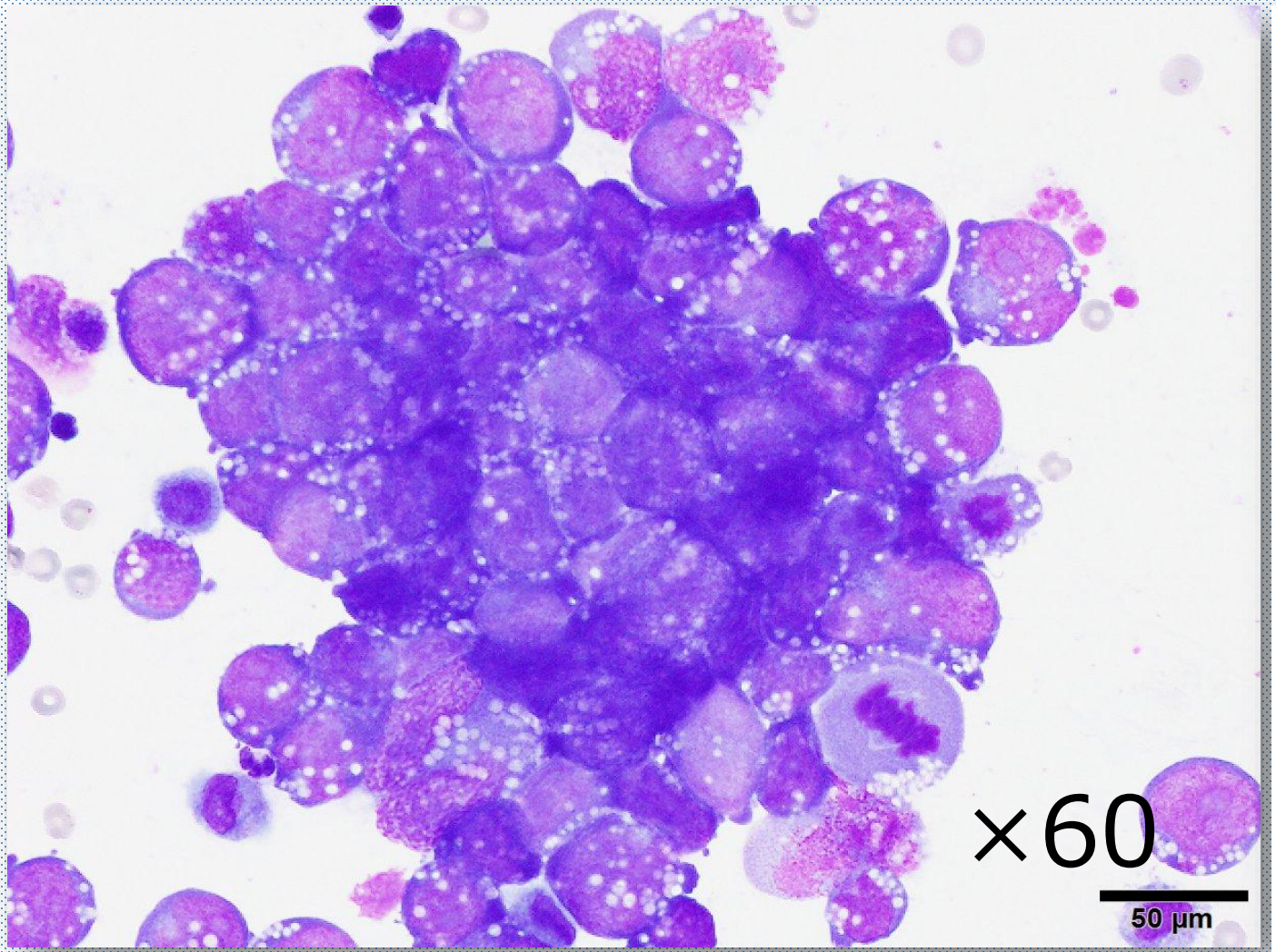

小細胞癌（典型像）

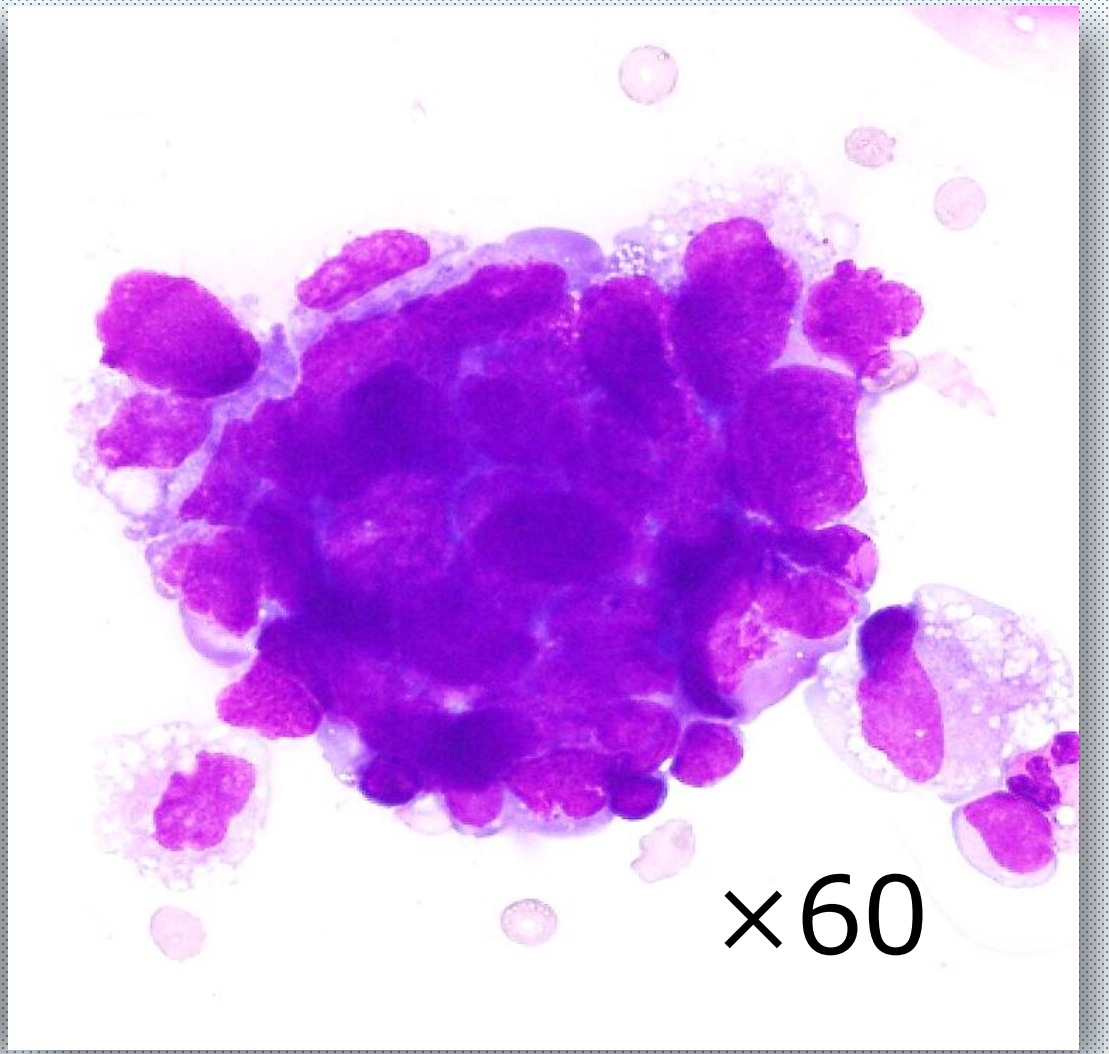

本症例

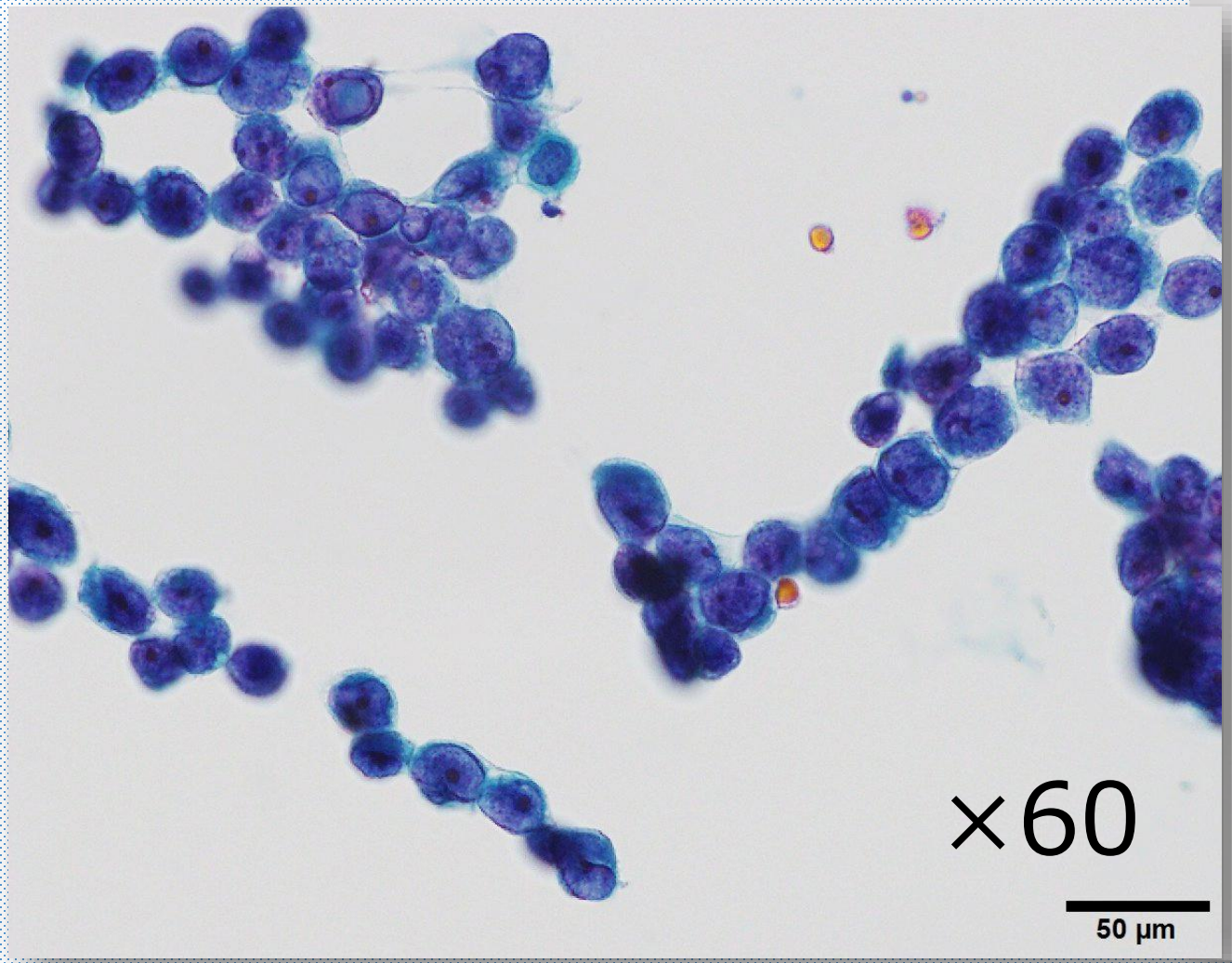

小細胞癌（典型像）

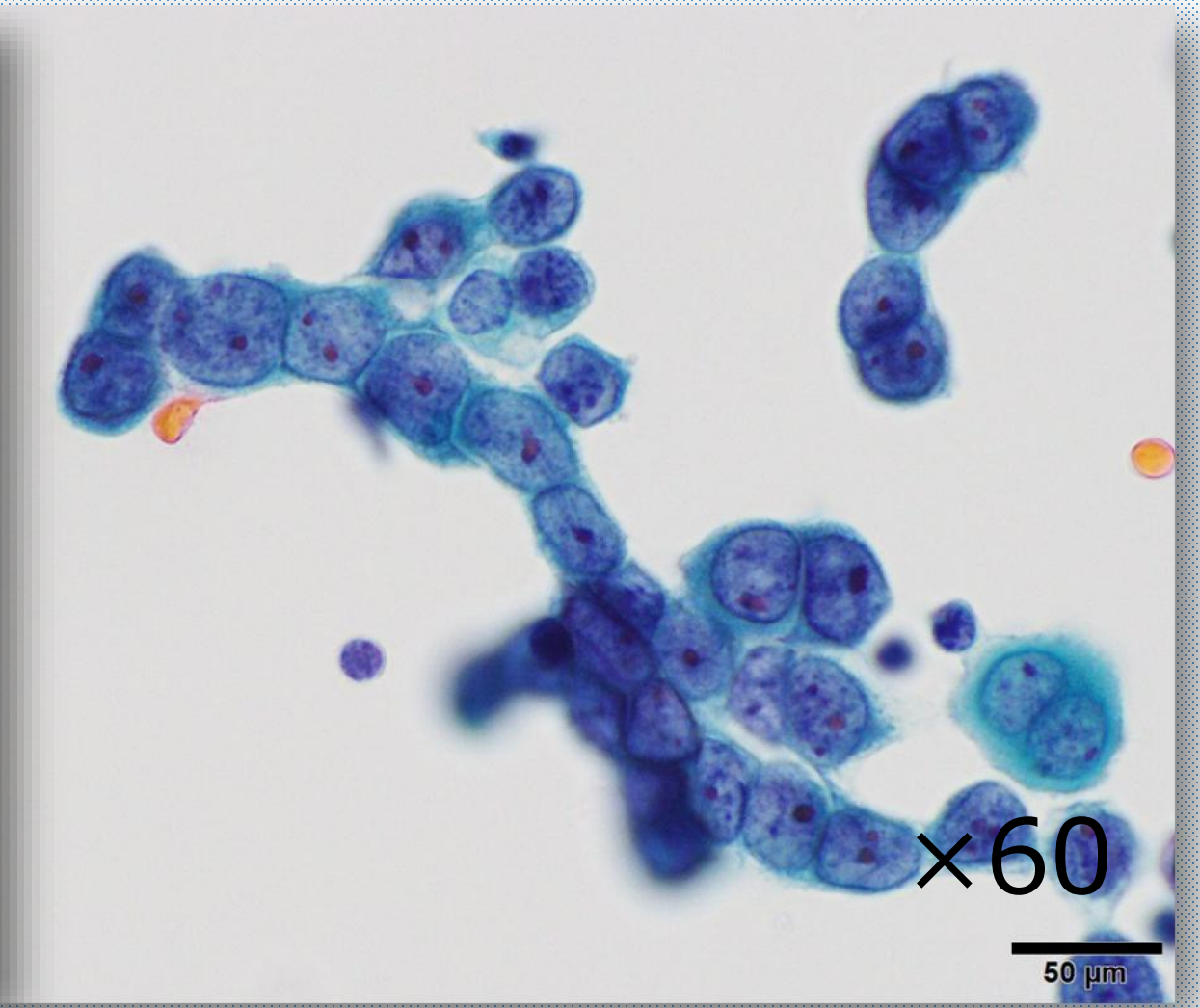

小細胞癌（体腔液）　～本症例～

- 細胞所見
  （基本像）
  出現パターン
  ①小型細胞集塊主体で孤立性に出現
  ②強固な細胞集塊に出現（大小の細胞集塊）

（細胞所見）
乏しい細胞質、核線、核縁不明瞭、木目込み様配列や
一列縦隊配列、ごま塩状クロマチン、核小体目立たない

→　明らかな上皮性細胞集塊の出現が確認できない
好塩基性細胞質、細胞質内空胞：変性空胞 or 分泌空胞/蓄積空胞

？
他組織型の可能性（特に、悪性リンパ腫との鑑別）

細胞質内空胞の種類

	内容物	形態学的意味
分泌空胞	粘液	腺系分化を示唆 ・腺癌 ・印鑑細胞癌
蓄積空胞	脂質 グリコーゲン その他の物質	構造変化の反映 ・悪性リンパ腫 （特に、バーキットリンパ腫） ・明細胞癌
変性空胞	水分や融解産物 透明感のある内容物 細胞質内小胞体拡張	非特異的変化 ・炎症に伴うもの ・抗がん剤や放射線治療によるもの

鑑別ポイント

種　類	変性空胞	分泌空胞	蓄積空胞
辺　縁	明瞭なことが多い 不規則でばらつく	やや内容を伴う 肥厚	明瞭なことが多い
内容物	透　明	粘液様 (濃縮した内容物)	透　明 (主に脂質)
染　色	粘液染色陰性 脂肪染色陰性	粘液染色陽性	脂肪染色陽性 糖質染色陽性
背　景・ 出現様式	標本全体に変性像が 目立つ 大小の空胞	複数細胞で似た空胞 が繰り返し出現 単一空胞	標本全体に 小空胞多発

核内および細胞質内に複数の打ち抜き状空胞を示す細胞

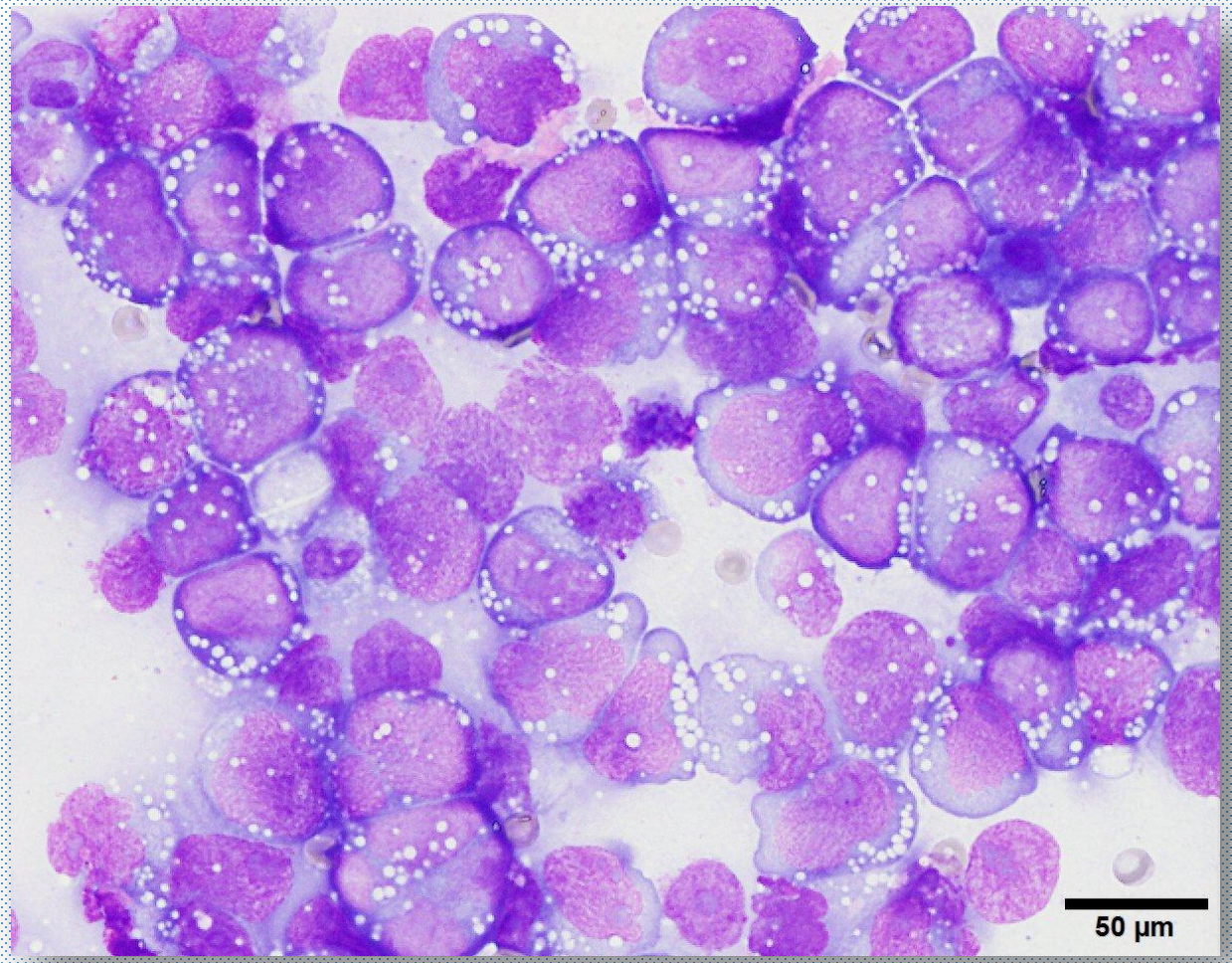

May-Giemsa染色

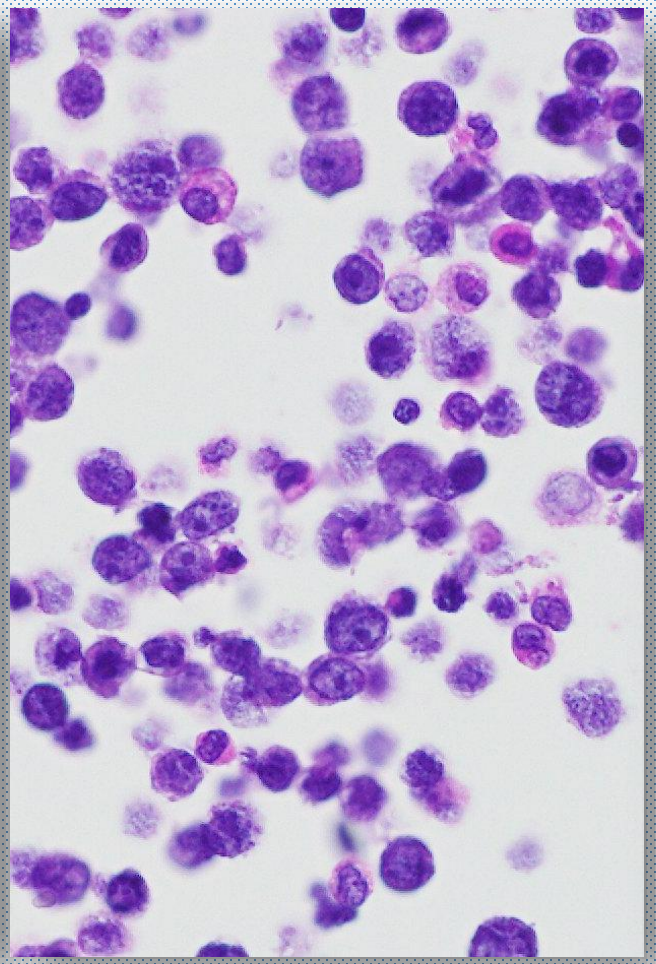

PAS反応

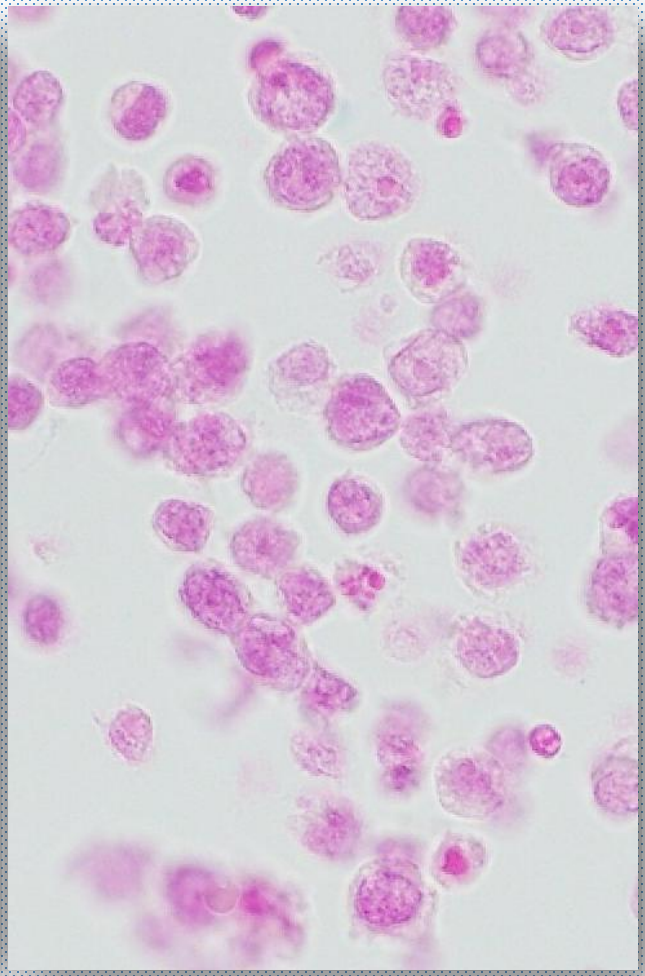

Alcian blue染色

核内および細胞質内に複数の打ち抜き状空胞を示す細胞

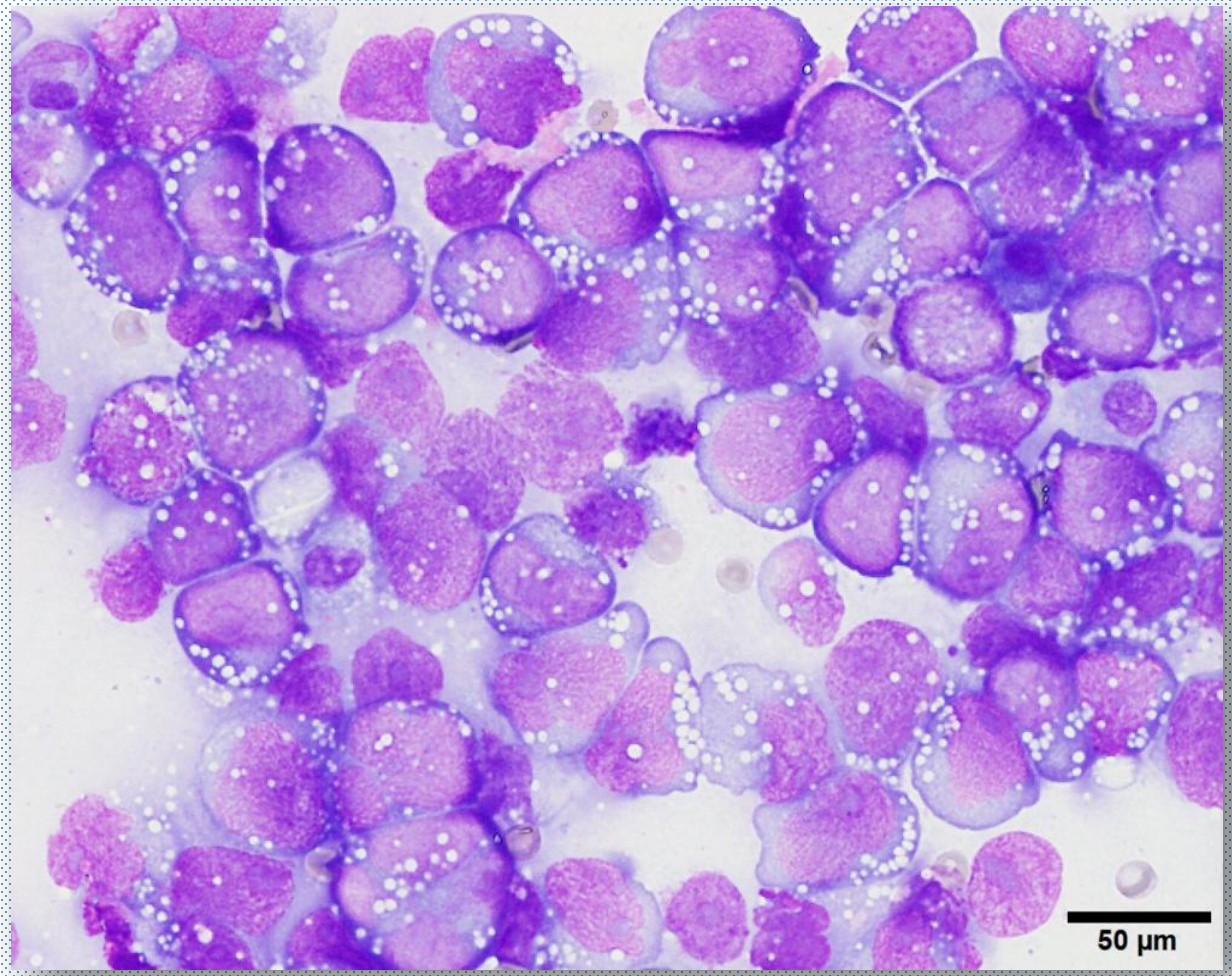

May-Giemsa染色

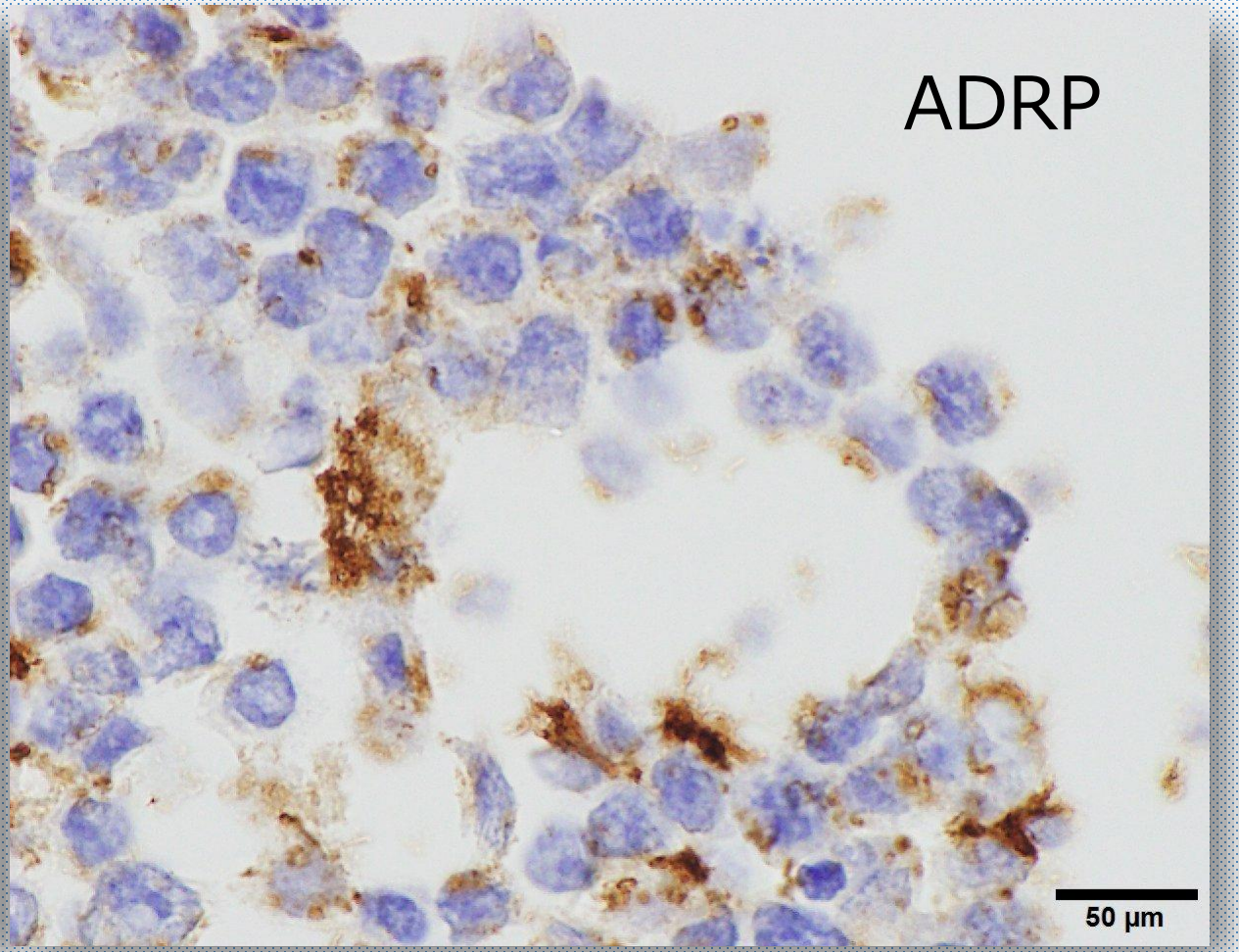

細胞質に境界スムースな陽性像

バーキットリンパ腫と比較　～May-Giemsa染色～

- 本症例（小細胞癌）

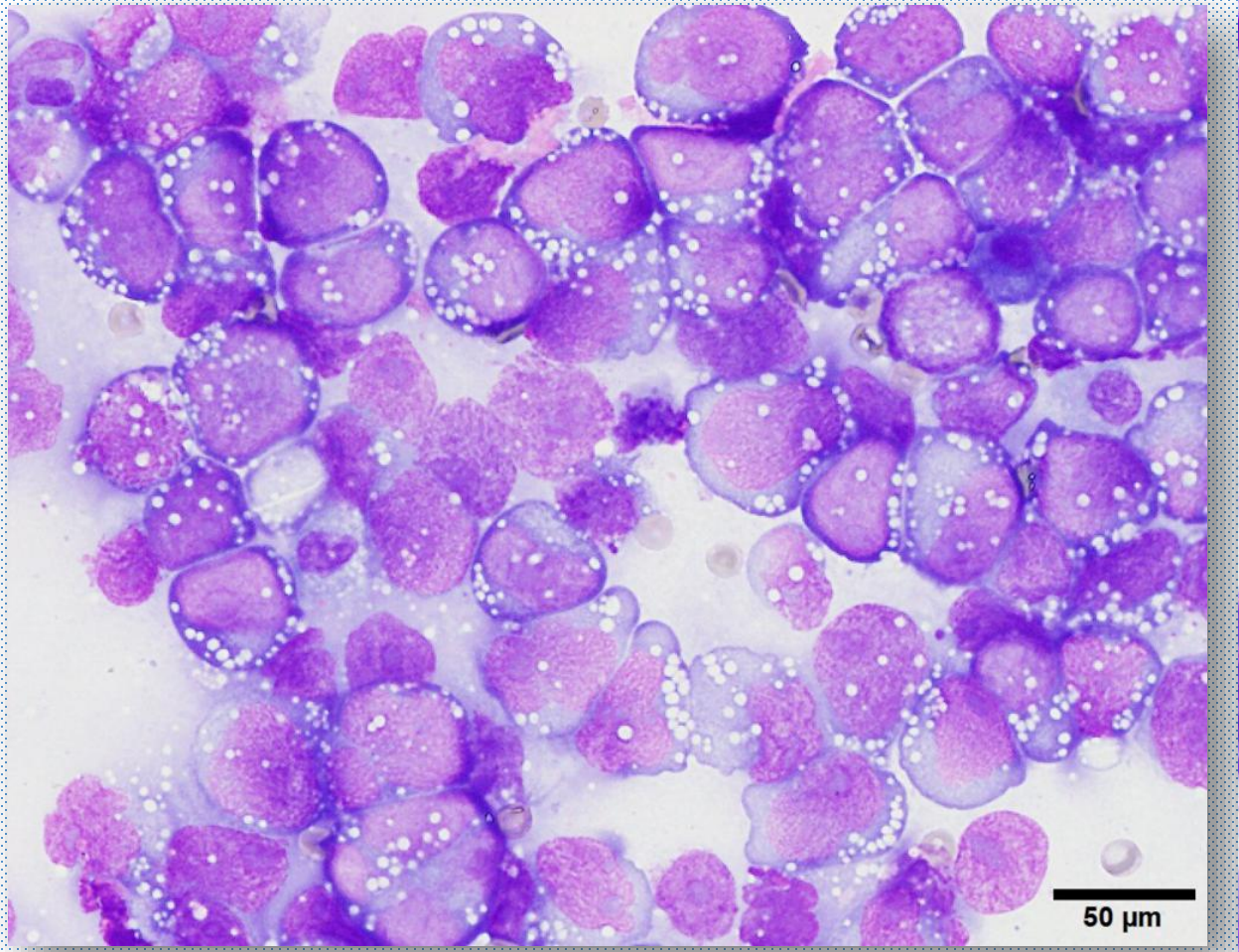

- バーキットリンパ腫

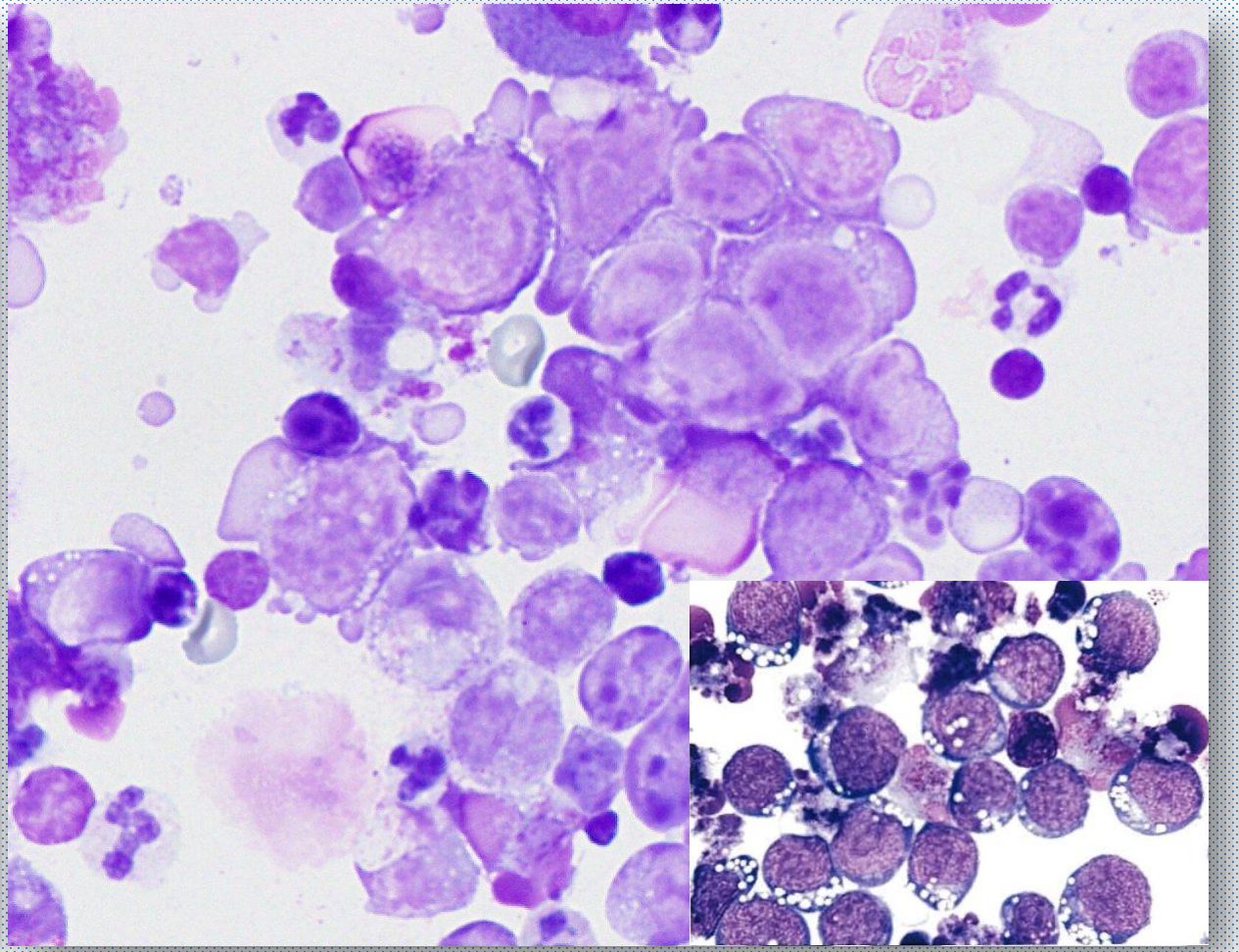

バーキットリンパ腫と比較　～Pap.染色～

- 本症例（小細胞癌）

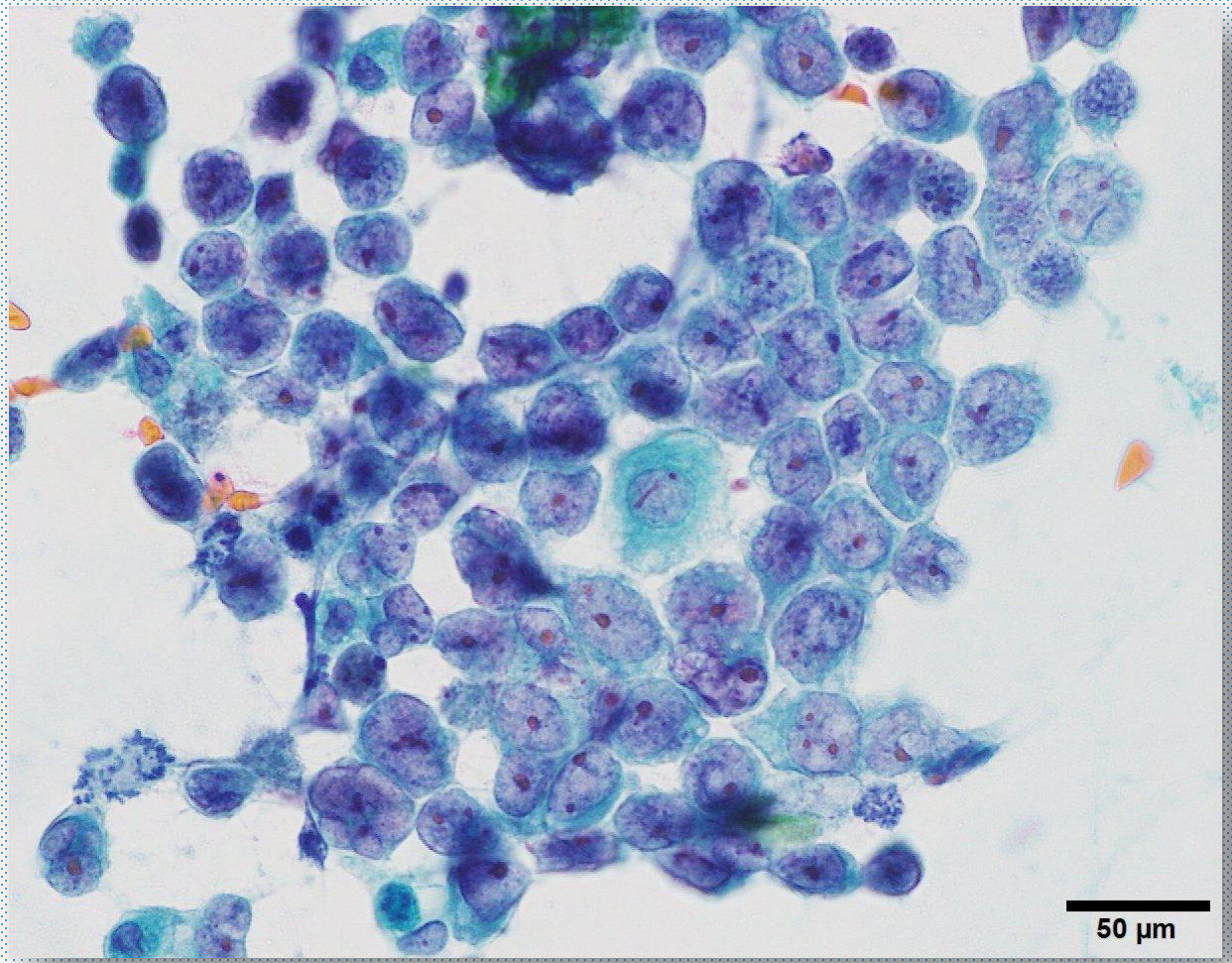

- バーキットリンパ腫

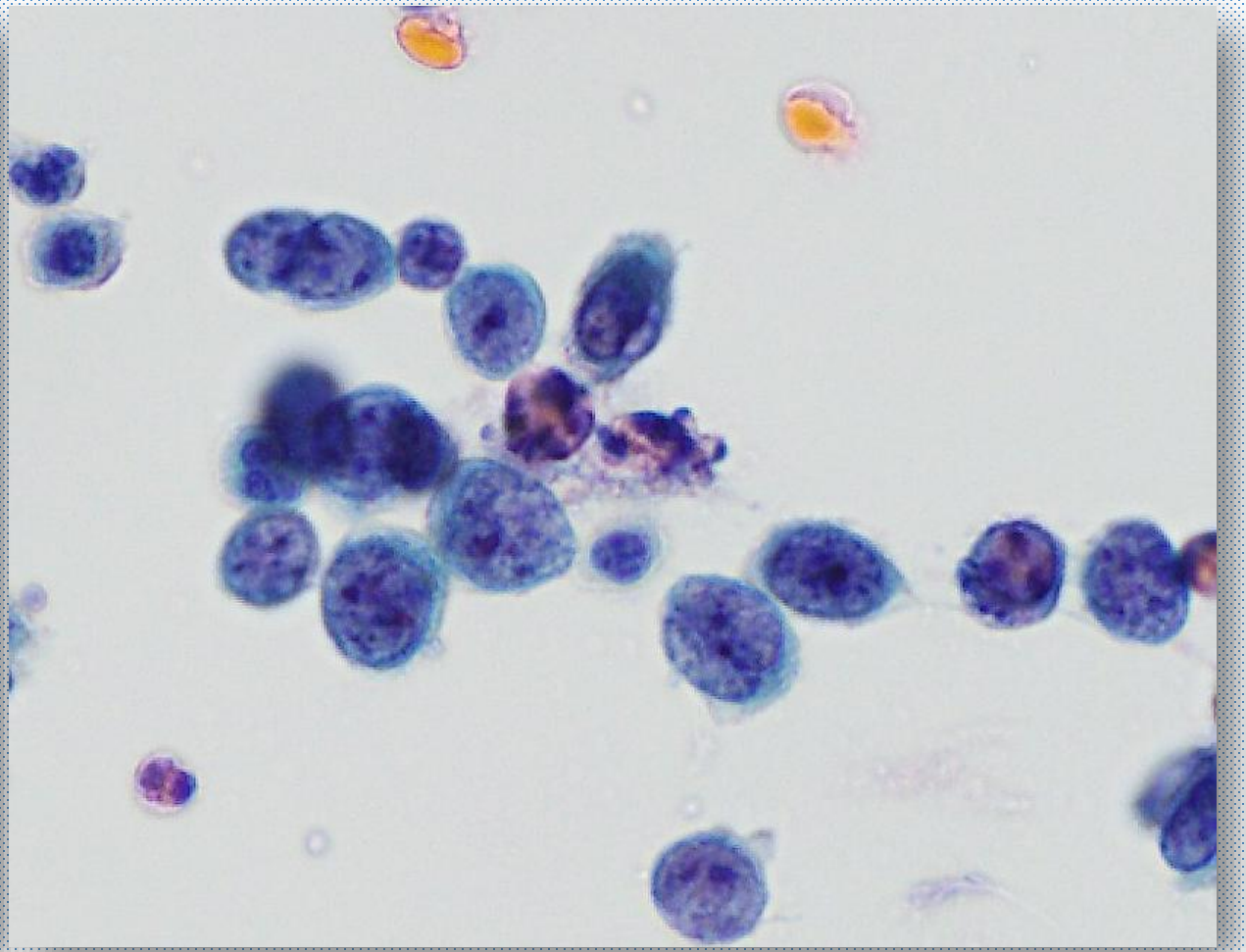

ＰＡＳ反応
胸 水

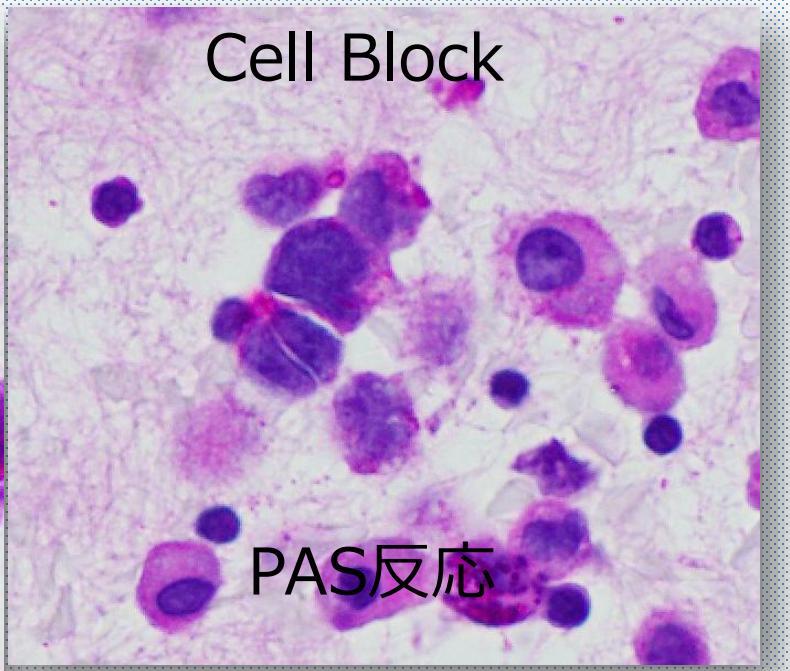

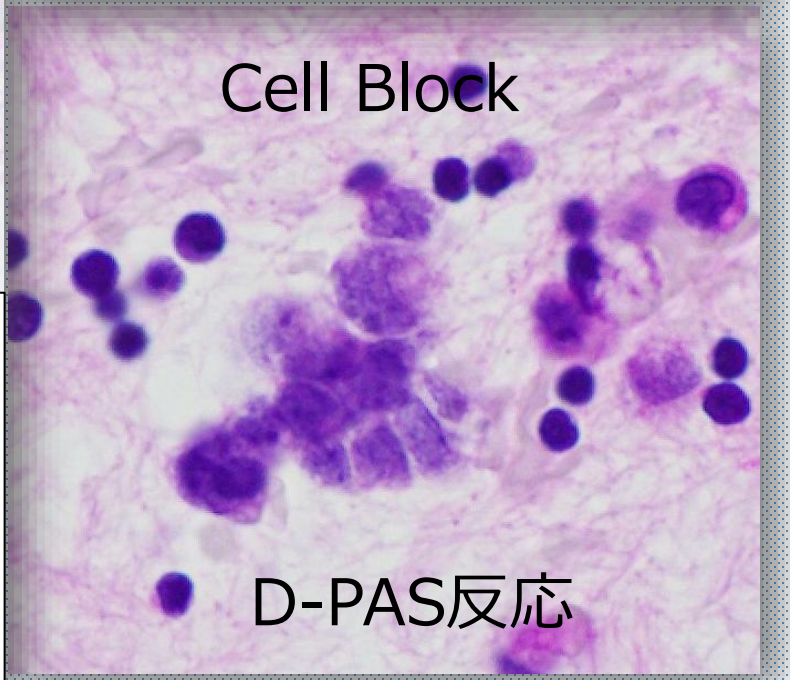

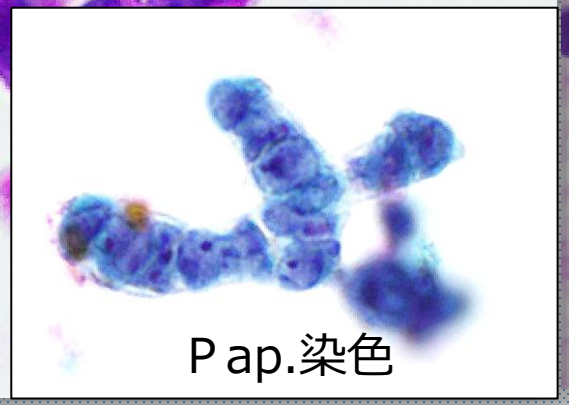

その他空胞形成を示す細胞（中皮細胞）

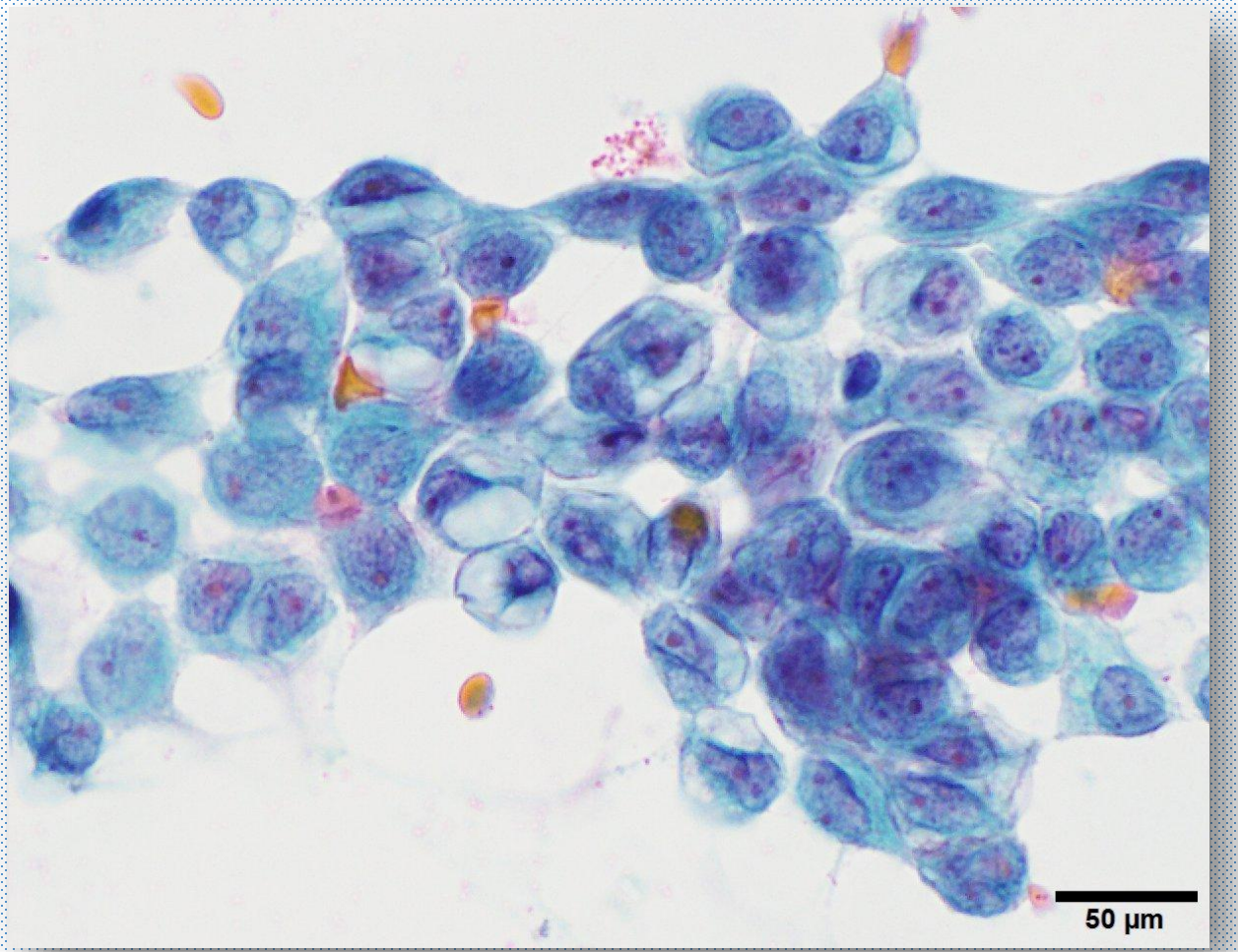

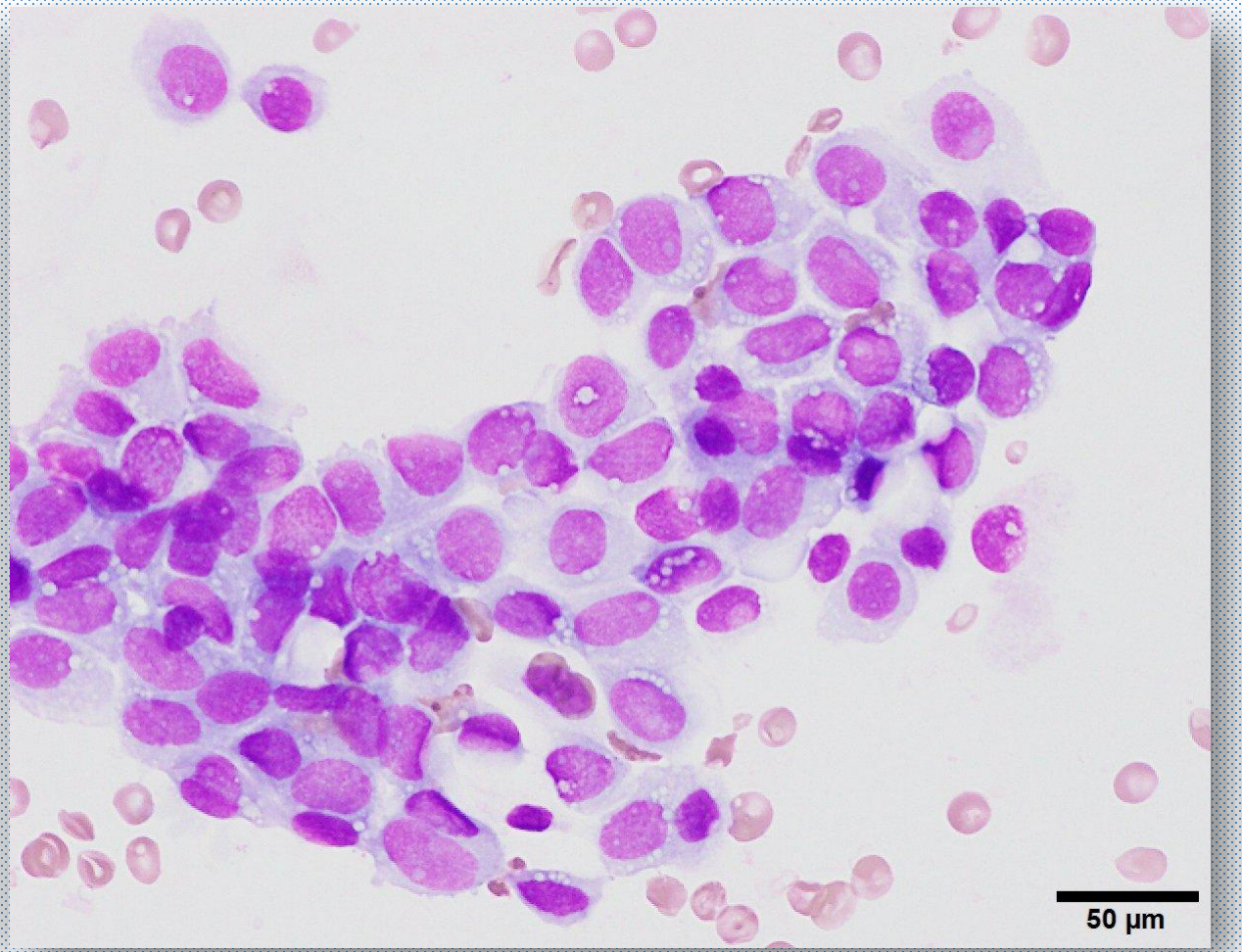

その他空胞形成を示す腫瘍

- DLBCL
- T-LBL
- 漿液性癌
- 食道胃接合部癌

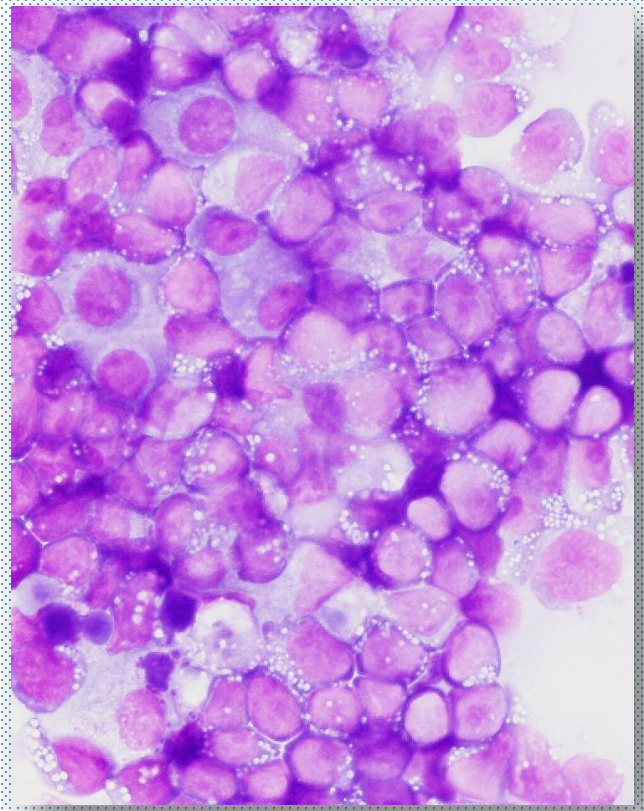

脂質



脂質

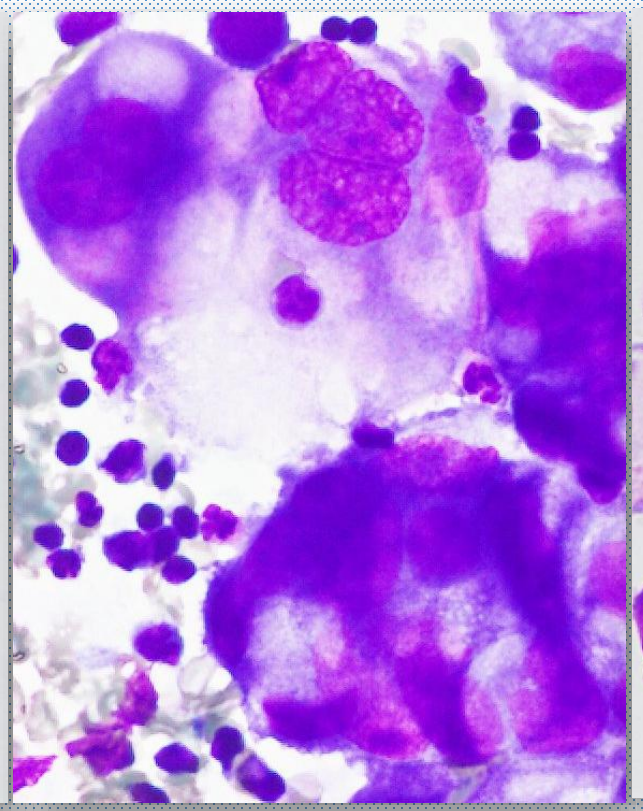

変性空胞

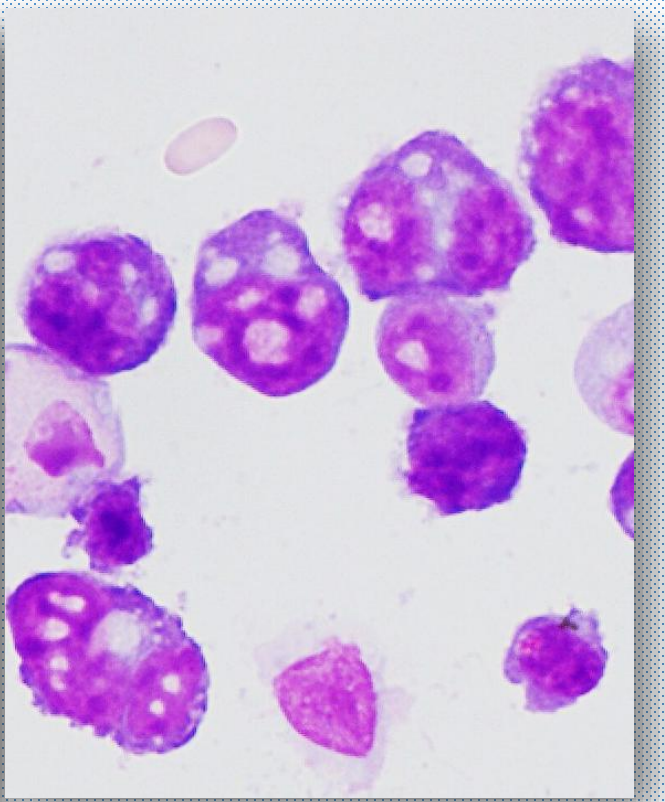

変性空胞

その他空胞形成を示す腫瘍（扁平上皮癌）

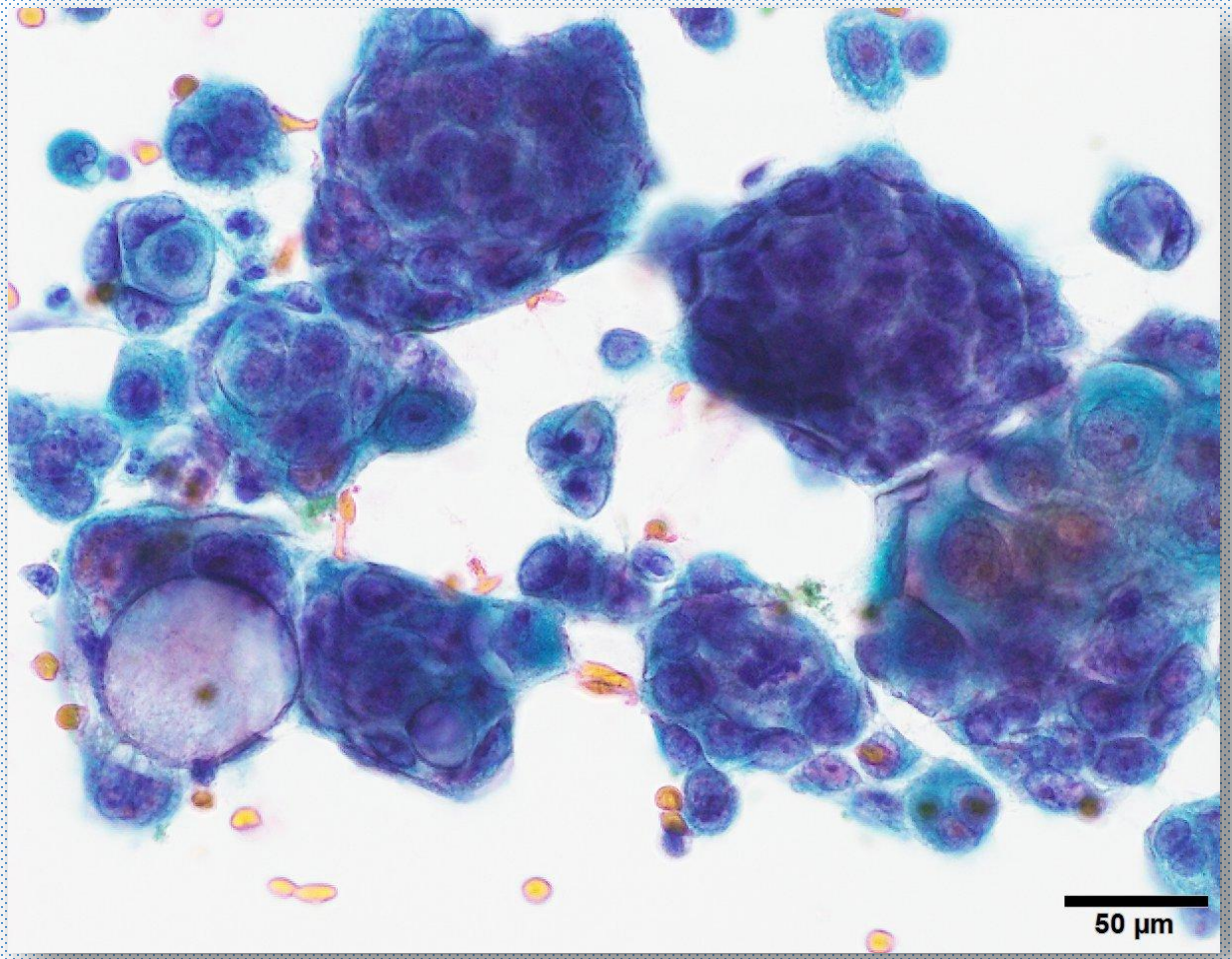

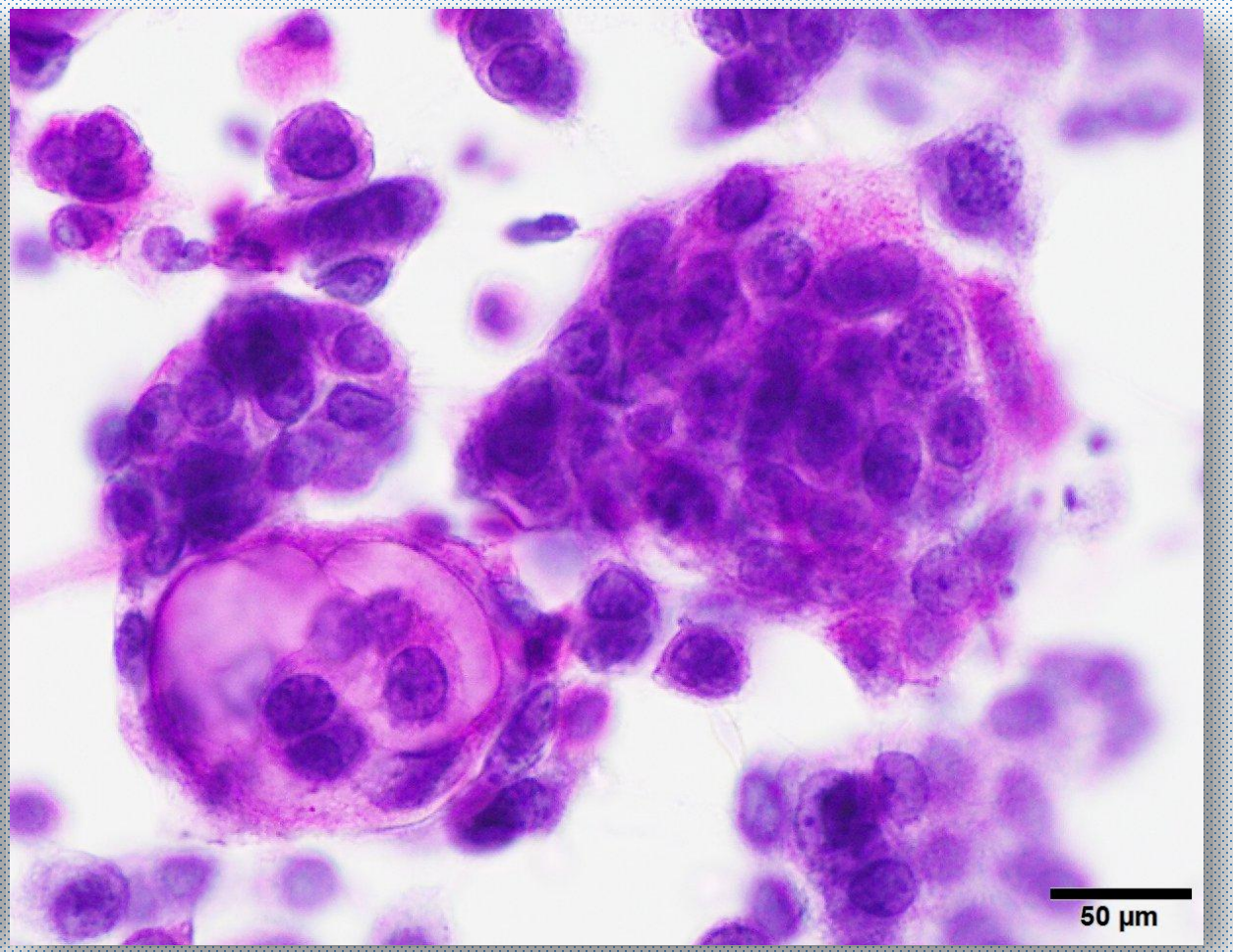

Take home message

- 体腔液中に浮遊する細胞は変性することが前提
- 形態のみで細胞質内空胞は変性か否かの判定は困難
- 神経内分泌腫瘍内には、脂質・グリコーゲンが含有
- 小細胞癌でも複数の細胞質内外小空胞が出現する